

Digitized by Google
Original from UNIVERSITY OF CALIFORNIA
Generated on 2019-10-24 12:56 GMT / http://hdl.handle.net/2027/uc1.b3252761
Public Domain in the United States, Google-digitized / http://www.hathitrust.org/access_use#pd-us-google

UNIVERSITY OF CALIFORNIA
MEDICAL CENTER LIBRARY
SAN FRANCISCO

Generated on 2019-10-24 12:56 GMT / http://hdl.handle.net/2027/uc1.b3252761
Public Domain in the United States, Google-digitized / http://www.hathitrust.org/access_use#pd-us-google
Digitized by Google
Original from UNIVERSITY OF CALIFORNIA

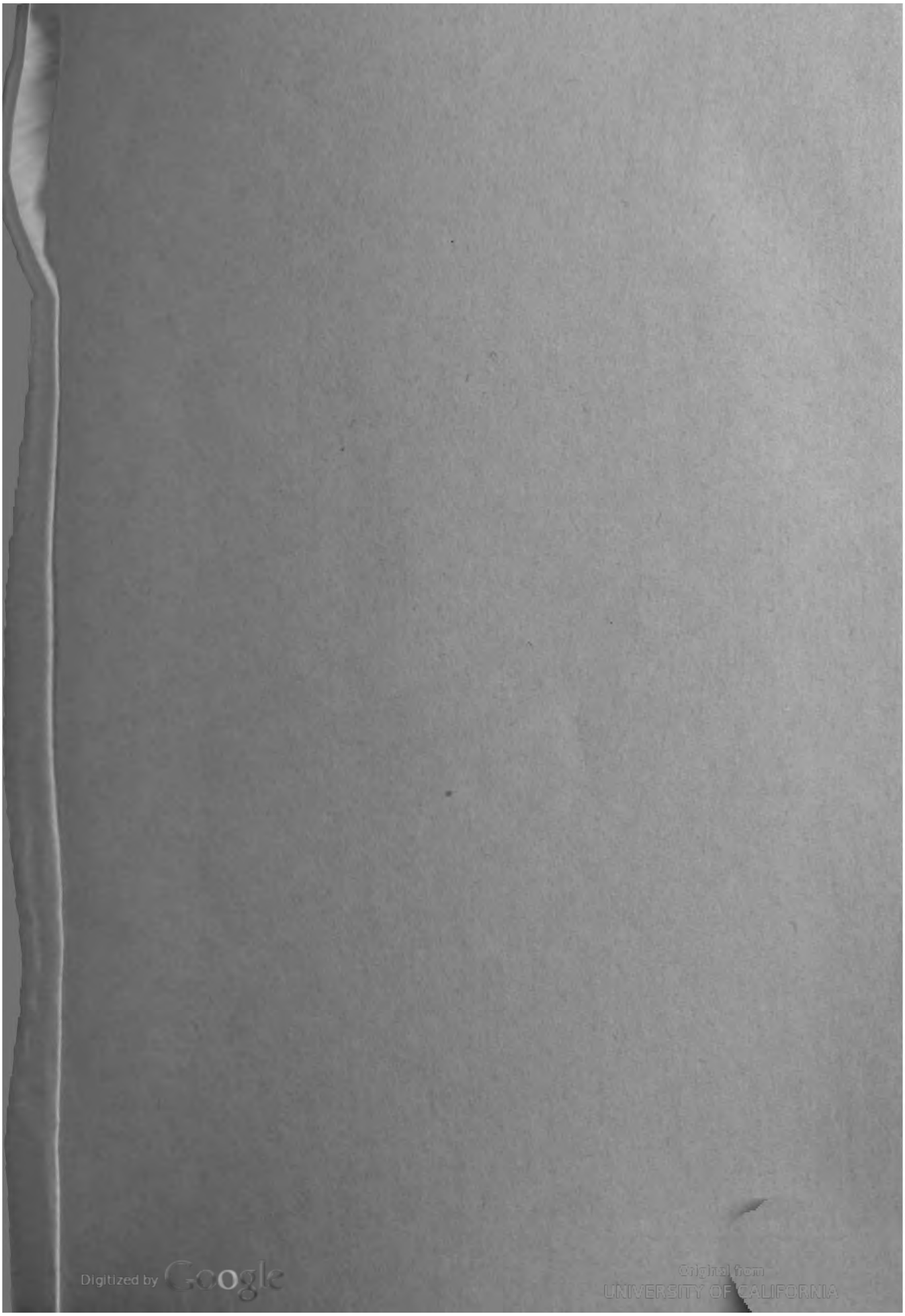
Digitized by Google
Original from UNIVERSITY OF CALIFORNIA
Generated on 2019-10-24 12:56 GMT / http://hdl.handle.net/2027/uc1.b3252761
Public Domain in the United States, Google-digitized / http://www.hathitrust.org/access_use#pd-us-google



Digitized by Google
Original from UNIVERSITY OF CALIFORNIA
Generated on 2019-10-24 12:56 GMT / http://hdl.handle.net/2027/uc1.b3252761
Public Domain in the United States, Google-digitized / http://www.hathitrust.org/access_use#pd-us-google

Generated on 2019-10-24 12:56 GMT / http://hdl.handle.net/2027/uc1.b3252761
Public Domain in the United States, Google-digitized / http://www.hathitrust.org/access_use#pd-us-google

Digitized by Google

Original from
UNIVERSITY OF CALIFORNIA

Generated on 2019-10-24 12:56 GMT / http://hdl.handle.net/2027/uc1.b3252761
Public Domain in the United States, Google-digitized / http://www.hathitrust.org/access_use#pd-us-google

Digitized by Google

Original from
UNIVERSITY OF CALIFORNIA

Monatsschrift

für

Ohrenheilkunde

und

Laryngo-Rhinologie.

Organ der Österreichischen otologischen Gesellschaft, der Wiener laryngologischen Gesellschaft und der Münchener laryngo-otologischen Gesellschaft.

Mitbegründet von

GRUBER, RÜDINGER, VOLTOLINI, WEBER-LIEL, L. v. SCHRÖTTER, E. ZUCKERKANDL.

Unter Mitwirkung von

Prof. Dr. G. ALEXANDER (Wien), Prof. Dr. F. ALT (Wien), Priv.-Doz. Dr. R. BÁRÁNY (Wien), Dr. O. BECK (Wien), Prof. Dr. A. BING (Wien), Priv.-Doz. Dr. G. BONDY (Wien), Prof. Dr. G. BRÜHL (Berlin), Prof. Dr. H. BURGER (Amsterdam), Prof. D. DEMETRIADES (Athen), Priv.-Doz. Dr. J. FEIN (Wien), Priv.-Doz. Dr. H. FREY (Wien), Dr. E. FRÖSCHELS (Wien), Dr. V. FRÜHWALD (Wien), Priv.-Doz. Dr. E. GLAS (Wien), Dr. Otto GLOGAU (New-York), Prof. Dr. B. GOMPERZ (Wien), Prof. Dr. M. GROSSMANN (Wien), Prof. Dr. M. HAJEK (Wien), Prof. Dr. V. HAMMERSCHLAG (Wien), Dr. HEINZE (Leipzig), Prof. Dr. HEYMANN (Berlin), Prof. Dr. R. HOFFMANN (Dresden), Prof. Dr. HOPMANN (Köln), Hofrat Dr. JÜRGENS (Warschau), Prof. Dr. O. KAHLER (Freiburg i. Br.), Dr. J. KATZENSTEIN (Berlin), Dr. KELLER (Köln), Hofrat Dr. KIRCHNER (Würzburg), Dr. K. KOFLER (Wien), Prof. Dr. H. KOSCHIER (Wien), Dr. LAUTMANN (Paris), Dr. LAW (London), Prof. Dr. LICHTENBERG (Budapest), Dr. LUBLINSKI (Berlin), Dr. L. MAHLER (Kopenhagen), Dr. MEKLER (Ufa), Dr. MENIER (Figeac), Dr. FR. NEUMANN (Wien), Priv.-Doz. Dr. H. NEUMANN (Wien), Prof. Dr. H. NEUMAYER (München), Prof. Dr. ONODI (Budapest), Prof. Dr. PAULSEN (Kiel), Prof. Dr. P. PIENIAZEK (Krakau), Prof. Dr. L. RÉTHI (Wien), Dr. Eduard RIMINI (Triest), Priv.-Doz. Dr. W. ROTH (Wien), Dr. E. RUTTIN (Wien), Dr. J. SAFRANEK (Budapest), Dr. F. SCHLEMMER (Wien), Prof. Dr. A. SCHÖNEMANN (Bern), Dr. H. v. SCHRÖTTER (Wien), Dr. J. SENDZIAK (Warschau), Dr. A. SIKKEL (Haag), Dr. SPIRA (Krakau), Dr. E. STEPANOW (Moskau), Dr. H. STERN (Wien), Prof. Dr. STRÜBING (Greifswald), Dr. M. SUGAR (Budapest), Dr. A. THOST (Hamburg), Dr. WEIL (Stuttgart), Dr. M. WEIL (Wien), Dr. ZIEM (Danzig)

herausgegeben von

Hofrat Prof. Dr. O. CHIARI
Wien,

Prof. Dr. A. JURASZ
Lemberg,

Hofrat Prof. Dr. V. URBANTSCHITSCH
Wien.

Redakteure:

für Laryngo-Rhinologie:
Dr. HERMANN MARSCHIK
Wien.

für Ohrenheilkunde:
Dr. ERNST URBANTSCHITSCH
Wien.

XLVII. Jahrgang.

URBAN & SCHWARZENBERG

BERLIN
N., FRIEDRICHSTRASSE 105b

WIEN
I., MAXIMILIANSTRASSE 4

1913.

Digitized by Google
Original from UNIVERSITY OF CALIFORNIA
Generated on 2019-10-24 12:56 GMT / http://hdl.handle.net/2027/uc1.b3252761
Public Domain in the United States, Google-digitized / http://www.hathitrust.org/access_use#pd-us-google

Generated on 2019-10-24 12:56 GMT / http://hdl.handle.net/2027/uc1.b3252761
Public Domain in the United States, Google-digitized / http://www.hathitrust.org/access_use#pd-us-google



Digitized by Google

Original from
UNIVERSITY OF CALIFORNIA

Hauptregister für den XLVII. Jahrgang.

Otologischer Teil.

Original-Artikel.

(Die Ziffern bedeuten die Seitenzahl, die Originalarbeiten sind im Autoren- und Sachregister durch fetten Druck angezeigt.)

Baurowicz: Eine ungewöhnliche Geschwulst des äußeren Gehörorganes 1581.

Beck O.: Über die Kopfknochenleitung bei Lues 1099.

Berlstein-Nowicki: Zur Kenntnis der Acusticustumoren 415.

Bryant: Die Ätiologie der Otosklerose (Osteodystrophia petrosa Bryant) 436, 584.

Buys: Beitrag zum Studium des Drehnystagmus 675.

Falta: Über Mittelohreiterungen und Noviform 1182.

Gatscher: Tödliche Mediastinitis infolge eines Retropharyngealabscesses durch Otitis media purulenta acuta (Mastoiditis) 679.

Glogau: Othygroma nephriticum 1.

Goldmann: Zur Behandlung der Gaumenmandeln 1028.

Gradenigo: Die Otosklerose und ihre Beziehungen zur Tuberkulose 901.

Halász: Über einige in der ohrenärztlichen Praxis bewährte Heilverfahren 1428.

Heschl: Das Verhältnis zwischen Luft- und Knochenleitung bei Schalleitungshindernissen 1194.

Jürgens: Ein Modell zum Erlernen und Einüben der Trommelfellparacentese und der übrigen Trommelfellschnitte, zum Durchtrennen der Muskelsehnen in der Paukenhöhle sowie zur Umschneidung des Trommelfells 4.

— Widerstandsfähigkeit des Facialis 581.

Kirchner Karl: Schußverletzung des Ohres 7.

Lang: Die nichteitrigen Erkrankungen des Vestibularlabyrinths 1342, 1397.

Leidler. Experimentelle Untersuchungen über das Endigungsgebiet des Nervus vestibularis 389.

Lewin: Zur Prognose der Schussverletzungen des Gehörorganes. Operative Entfernung einer in die Tiefe des Mittelohres eingedrungenen Revolverkugel bei Erhaltung des Gehörs 844.

Lewin: Über kongenitale Atresie des äußeren Gehörganges mit Mikrotie und deren chirurgische Behandlung 916.

Maurice: Behandlung der Taubheit durch Wiedererziehung des Gehörs 855.

Mayer: Die Abteilung für Ohren-, Nasen- und Kehlkopfkranke im Kaiser-Jubiläumsspital der Stadt Wien 1566.

Nowicki: Zur Kenntnis der Acusticustumoren 415.

Pogány: Die luetischen Erkrankungen des Ohres 1333.

Rohrer: Über die professionelle Schwerhörigkeit des Eisenbahnpersonals 1075.

Ruttin: Die diffuse Labyrinthentzündung bei der genuinen akuten Otitis 645.

Sack: Eln Fall von Atrophie des Gehörorganes durch Mißbildung des Schädels und Facialisatrophie kompliziert 908.

Scheibe: Berichtigungen z. Arbeit Ruttins: „Über die diffuse Labyrinthentzündung bei der genuinen akuten Otitis“ 1186.

Skrowaczewski: Über Noviform in der Ohrenheilkunde 620.

— Zur Kenntnis des Hörvermögens der Deszendenz kongenital tauber Eltern 1178.

Spira: Die tuberkulösen Erkrankungen des Gehörorganes 12.

Uffenorde: Bemerkungen zu der Kritik E. Ruttins über meine Monographie „Zur Klinik der Eiterungen des Ohrlabyrinths“ 1107.

Zytowitsch: Komplettes Fistelsymptom; Entstehungsmechanismus desselben 837.

7239

Digitized by Google

Original from UNIVERSITY OF CALIFORNIA

Generated on 2019-10-24 12:56 GMT / http://hdl.handle.net/2027/uc1.b3252761
Public Domain in the United States, Google-digitized / http://www.hathitrust.org/access_use#pd-us-google

Sachregister.

Absceß, extradural 1396. Heilverfahren in Fällen über dem Warzenfortsatz 1145. Gehirnabsceß 39, 990/1, 1499, cerebri 1200, bei einem Kinde 1202, Klinik der otitischen 1209, operativ geheilt, otogen 713, 1210, Präparat von großem 1383, Diagnose 643. Großhirnabscesse, Pathologie und Klinik der otogenen 7121. Intralamellärer der Sinuswand 1434. Kleinhirn — 644, 817, mit Durchbruch und subduraler Eiterung 952. Präparat von im Lobus biventer 1381; peribulbär 1433; perisinuös 30. 3 Fälle von retroauriculären Abscesse vortäuschenden Anschwellungen 963; Retropharyngealabsceß ossifluenter 1198; retrotonsillär 704; Schläfenabsceß subperiostal 35, 1434; Schläfenlappenabsceß 583; Senkungsabsceß otogen 479, Senkungsabsceß nach Mastoiditis 486; am Warzenfortsatz 1195.
Abscessus praevertebralis haemorrhagicus 1188, bas cran. 1063.
Abstehende Ohren, Korrektur 636.
Acusticuslähmungen und das „606“ 962, 995.
Acusticustumoren 995, 1208, Kenntnis der — 415, Differentialdiagnose zwischen — und multipler Sklerose 693. 2 Fälle 1122.
Aditus beim Erwachsenen 893.
Affectio rami cochlearis nervi acustici 1112.
Akumetrie 51.
Akustische Übungen, Anwendung bei Taubheit 1130.
Alkoholvergiftung, Einfluß auf den Vestibularapparat 1392.
Allgemeinerkrankungen, septische vom Ohr ausgehend, 713, 1144.
Aluminiumprothese, Einfache bei Unterkieferdefekt 1441.
Antrum petromastoideum, Topographie 893.
Arteria carotis communis, Unterbindung oder Verengerung 44.
Arteria carotis interna, Ligatur 1113.
Aspirationsnystagmus bei intaktem Mittelohre 872.
Atresie beiderseits des äußeren Gehörganges 30.
Atresie, kongenitale des äußeren Gehörganges mit Mikrotie 916.
Atrophie des Gehörorganes 908.
Attikeiterungen, operative Heilung 494.
Aufmeißelung wegen Mastoiditis 486.
Augenhintergrund bei der endokraniellen Komplikation der Ohrenleiden 964.
Ausbildung des Arztes in Deutschland 1593.

Befunde, bakteriologische als diagnostische Hilfsmittel 34, Beeinflussung der histologischen im membranösen Labyrinth 61.
Berichtigung zu einer Arbeit Ruttins 1186.
Biersche Methode, Resultate in der Otologie 508.
Bluterguß interkraniell bei Otitis media acuta 644.
Blutkoagulationsbestimmung, Bedeutung für die Differentialdiagnose zwischen Pyämie und Sepsis 950, 951, für Chirurgie 782.
Blutkulturen, Wichtigkeit bei Diagnose von Sinusthrombose 34.
Bonnier, Symptom von 1123.
Braunfisch, Einige Besonderheiten im Gehörorgan 1441.
Bulbus ven. jug. Behandlung der Thrombose 1387.

Cancroid der Ohrmuschel an der hinteren Fläche 1386.
Carcinom der Ohrmuschel 102.
Carotis Arrosion infolge Caries des Felsenbeines 1058, 1113.
Cerebrospinalsack, Durchspülung bei eitriger Meningitis 944.
Chinin bei Vertigo 48.
Chloroformnarkose Versuche 1388.
Cholesteatom mit Arrosion der Kiefergelenkspfanne 879; Entstehung der sekundären 935; Einbruch von rückwärts ins Vestibulum 1437.
Cholesteatomanhäufungen 35.
Cochlearisaffektion als Frühsymptom der Tabes dorsalis 949.
Condylome, Spitze im äußeren Gehörgang 709.
Cortische Organe, Demonstration 939, 1385.
Coryfin 1594.
Crista acustica, Bestehen einer vierten 1440.
Crista ampullaris, Stimulationsdauer der Haarzellen 49.
Crus helicis, Accessorisches 483.

Demonstrationsspiegel, otoskopischer 936.
Dermoidcyste, traumatische 1434.
Diagnose intrakranieller Komplikationen 39.
Differentialdiagnose zwischen Acusticustumor und multipler Sklerose 693.
Dioninbehandlung, intratubale 48.
Diphtheriebacillen in Reinkultur in perisinuösem Absceß 945.

Digitized by Google
Original from UNIVERSITY OF CALIFORNIA
Generated on 2019-10-24 12:56 GMT / http://hdl.handle.net/2027/uc1.b3252761
Public Domain in the United States, Google-digitized / http://www.hathitrust.org/access_use#pd-us-google

Diphtheritis des Mittelohres 1207, Veränderung der Ganglien 1207.
Diplakusis echoica 740.
Dissertationen, einschlägige 1211.
Drainage, ungenügende 35.
Drehnystagmus, Beitrag zum Studium **675**, Verwertung des Nichtkompensiertseins zur Diagnose 691.
Drehreaktion, Fall mit atypischer 1584.
Dura, Kapsel zur temporären Abkühlung 694, Meißelsplittergefahr bei operativer Freilegung 703.

Einspritzen glühenden Eisens 16.
Eisenbahnpersonal, professionelle Schwerhörigkeit **1075**.
Eiterbecken mit Stiel 1593.
Eiterungen, Beitrag zur Diagnose der endokraniellen 964; dauernde des rechten Ohres 1195.
Ekchondrom, bilaterales, der Ohrmuschel 1205.
Embryologie des menschlichen Ohres 961.
Encephalitis, eitrige 1382.
Energie, Abfluß der akustischen 1123.
Erkrankungen, eitrige des Ohres und Sehnervenpapille 40.
Ertaubung, plötzliche, totale, andauernde, beider Ohren 48.
Eustachische Trompete, Anatomie 893.
Extremitätenmuskeln, Abhängigkeit der Spannung von der Kopfstellung 1488.

Facialis, Widerstandsfähigkeit **581**.
Facialisatrophie **908**.
Facialislähmung 817, gehäufte Fälle in einer Familie 633; nach Hammer-Ambos-Extraktion 1125; Kosmetische Korrektur 786, 1394.
Facialisläsion, bilateral peripher 30.
Facialisparese, doppelseitige periphere 483.
Fehldiagnose und otitische Sinusphlebitis 944.
Felsenbein, Demonstration zur feineren Anatomie 939; Nekrose 899.
Fibroma molluscum mit Lokalisation an der Spina helicis 951.
Fibrom der Paukenhöhle 1434.
Fistelphänomen, bisher noch nicht beobachtet 878.
Fistelsymptom, ohne Fistel 690; komplettes **837**; Entstehungsmechanismus **837**; bei nicht eitrigen Erkrankungen des Ohres 943.
Fürsorge, schulohrenärztliche, in Österreich 953.

Gehirn, Kapsel zur temporären Abkühlung 694.
Gehirndekompression, eine neue Methode 515.
Gehirnhautentzündung, Tod an eitriger 1140.
Gehör, Wiedererziehung mit Elektrophon 57, 59, Neugeborener und Säuglinge, Rückkehr nach 4 Jahren 1187, vollständige Wiederherstellung 1208.
Gehörgang, Atresie des 30, spitze Condylome im äußeren 709, Plastik nach Luc 1125, Entzündung beider äußerer 1395; ungewöhnliche Geschwulst des äußeren — **1581**, neue Methode zur Herstellung 1585, Tuberkulose 1595, Exostose 990.
Gehörorgan, tuberkulöse Erkrankungen **12**, Daten zur gewaltsamen Verletzung 488, funktionelle Untersuchungen 491, Schallschädigung bei Tauben 638, Prognose der Schußverletzungen **844**. — und multiple Sklerose 875, Atrophie **908**, Erkrankung bei Purpura rheumatica und Morbus maculosus Werlholfi 1136, Notwendigkeit ärztlicher Aufsicht bei Kindern angeborene Mißbildung 1391, 1204, von einem 53jährigen chondrodystrophischen Zwerg 1438, Vor- und Nachteile von verschiedenen Schnittrichtungen 1440, des Braunfisches 1441.
Gehörsempfindungen, subjektive bei Hirntumor 486.
Gehörstörungen und sympathische Ophthalmie 1203.
Gellé, Symptom von 1123.
Generationsvorgänge, Wechselbeziehungen zu Schwerhörigkeit 1389.
Geruchstörungen bei Mittelohrentzündungen 508.
Geschmackstörungen bei Erkrankungen des Mittelohres 1595.
Gewebereaktionen, Untersuchung 40, 1602.
Gleichgewichtstörungen bei Lues 942.
Glykosurien, Vorkommen und Bedeutung flüchtiger 1206.
Gradenigoscher Symptomenkomplex 1394.
Granulombildung 19.

Hämatom, intradurales 485.
Heilungsvorgänge nach Labyrinthentzündung 881, 941.
Heilverfahren, einige in der ohrenärztlichen Praxis bewährte **1428**.
Heimbehandlung, frühzeitige 51.
Hirnkomplikation otogen 1603; Syphilis 1002.
Histologie, pathologische des Ohrlabyrinths 513.

Digitized by Google
Original from UNIVERSITY OF CALIFORNIA
Generated on 2019-10-24 12:56 GMT / http://hdl.handle.net/2027/uc1.b3252761
Public Domain in the United States, Google-digitized / http://www.hathitrust.org/access_use#pd-us-google

Högyes, Erinnerung an Andreas 4891.
Hörapparate 945, weitere Untersuchungen 1443.
Hörbahnen, über zentrale 32.
Hörprüfungsmethode mittels Dressur 623.
Hörschärfebestimmung, exakte 937.
Hörstörungen bei Lues 942.
Hörübungen, Vergleich zwischen den verschiedenen Methoden 894. Indik., 1060.
Hörvermögen, neue Methoden zur Prüfung 959, der Deszendenz kongenital tauber Eltern 1178.

Inauguraldissertation von Justinus Kerner 937.
Indikationen, Otiatrische für Salvarsanbehandlung 513, Klinische der Schläfenbeinoperationen 514.
Influenzabacillen bei Erkrankungen des Ohres 892.
Influenzataubheit, Zur Kenntnis 941.
Intensitätsbestimmung des Schalles 1442.
Interferenz, Versuche über labyrinthäre 938.

Jochfortsatzentzündung isoliert eitrig 479.
Jubiläumsspital Kaiser-, in Wien 1565.
Jugularis, Indikation zur Resektion 946.

Kapsel, Zur temporären Abkühlung der Dura und des Gehirns 694.
Kasuistische Mitteilungen 498, 704.
Kiefergelenkspfanne, Arrosion durch Cholesteatom 879.
Kleinhirn, Lokalis i. d. Rinde 1392; Brückenwinkelneubild. 90, 91, 810, 1002; Tumor 996.
Knochenleitung, Kritisches zur Verkürzung bei normalem Gehör 894, und Luftleitung bei Schalleitungshindernissen 1149.
Knochenschnitte vom Felsenbein 1126.
Kompressionsnystagmus bei intaktem Mittelohr 872.
Kompressionsthrombosen an Hirnblutleitern 702.
Konsonantion 1443.
Kontraindikationen, otiatrische für Salvarsanbehandlung 513.
Kopfknochenleitung bei Lues 1099.
Krankheitsbild, Beiträge zum pyämischen 1144.

Labyrinth, Pathologie 49; Trepanationsmethode 899; Spätmeningitis nach isoliertem Bruch 939; entzündliche Vorgänge 941; Chirurgie 1140; Funktionsprüfung 638; und Nystagmus 1600.
Labyrinthausschaltung, kompensierte 880.
Labyrintheiterung 691; alte ausgeheilte 689; Klinische und patholog.-anatomische Studien 1138.
Labyrinthentzündung, diffuse bei genuiner akuter Otitis 645, 1186; Heilungsvorgänge 881, 941; Entstehung der tympanogenen 946.
Labyrintherkrankung, Histologie der tuberkulösen 932.
Labyrintheröffnung 515, 1054; in nicht purulenten Prozessen 1139.
Labyrinthfistel 1191; Klinische Befunde 943.
Labyrinthinfektionen, Ort und Art der 940.
Labyrinthitis, seröse 28; otogene 512; eitrige 639; akute eitrige 694; histologische Präparate 1382; postoperativ 1436.
Labyrinthkrankheiten, durch suppurative Mittelohrentzündungen verursacht 637.
Labyrinthkühler, ein einfacher 895, 1442.
Labyrinthoperation 691, 1436, 1437, 8971.
Labyrinthtrepanation 1600.
Labyrinthsequester 689.
Lärmapparat, ein einfacher 44.
Leptomeningitis, letal, otogen, diffus, eitrig 1196.
Liquor cerebrospinalis, bei otitischen Komplikationen 943; seltener Fall von spontanem Fluß 960; Ausfluß an d. Ohr 1058.
Lokalanaesthesie, in der Ohrenheilkunde 509, 1592.
Lues, Rolle bei Ohrenkrankheiten 493; Primäraffekt am äußeren Ohr 636.
Luftleitung und Knochenleitung bei Schallleitungshindernissen 1149.
Lumbalpunktion, bei Ohreiterungen der Diabetiker 891, 1135.
Lupe, Reflexfreie anastigmatische 936.

Mastoiditiden, d. falschen Bezoldschen 641.
Mastoiditis, Operationen für akute und chron. 37, 1053; Stauungstherapie der akuten 60; rezidive 485; Aufmeißelung wegen 486; akute mit Komplikationen 639; 2 Fälle ohne Perforation des Trommelfelles 713; tuberkulös 1119; chronische Bezoldsche 1144; primäre akute und purulente 1394; Heilung 1047.
Mastoidoperation, Documentum humanum zur Beleuchtung der Geschichte 556, 888.
Mastoidwunde, Behandlung 963.
Meißelsplittergefahr, bei operativer Freilegung der Dura 703.
Menière 992; apoplektif. 692; ohne Hörstörung 101.
Meningitis, otitische der Kinder 39; neueste Forschungen 40; pyogene 40; serös durch

Digitized by Google
Original from UNIVERSITY OF CALIFORNIA
Generated on 2019-10-24 12:56 GMT / http://hdl.handle.net/2027/uc1.b3252761
Public Domain in the United States, Google-digitized / http://www.hathitrust.org/access_use#pd-us-google

Operation geheilt 64, 689; luetische 487. 1001; Erfahrungen über die otogene in der Göttinger Ohrenklinik 1905 11, 640; operative Behandlung der otogenen 641; Heilbarkeit der otogenen 713; purulenta bei einem Neugeborenen 898; geheilt, otogen 1116, 1191, 1195; Operation der eitrigen 1210; tuberkulös 1439; 5 Fälle otitischen Ursprungs 711, 735.
Meningo-Encephalocele, occipitalis eines Kindes 933.
Meningokokken, im Ohreiter 634.
Methoden, bewährte otiatrische 494.
Milchsäureferment, bei chronisch-eitriger Mittelohrentzündung 1444.
Mineralwässer, in der Ohrenheilkunde 633.
Mittelohr. Erkrankung bei Diphtherie, Scharlach, Masern 33; Referat über die Tuberkulose 932; eitrig verlaufender Diphtheritis 1207.
Mittelohreiterung, Heilung von chronischer 42; konservative Behandlung von chronischer 42, und Noviform 1182; chronische 1191.
Mittelohrentzündung, akute, infolge plötzlicher Luftdruckänderung 871; Behandlung der akuten 1205.
Mittelohrräume, partielle Eröffnung 963.
Mittelohrschwindel, 2 Fälle lokal geheilt 510.
Mittelohrtuberkulose, 2 Fälle mikroskopisch untersuchter 932.
Mittelohrverletzung, durch Einspritzen glühenden Eisens 16.
Monochord, Untersuchung mit dem Struyckschen 510, 1136.
Mortalität, Verhütung der durch Ohreneiterung bedingten 41.
Myalgie 1383.

Natrium perboricum als Heilmittel bei Ohrenfluß 1495.
Nervenendapparaten, Degeneration in den 941.
Nervenverbindungen, vestibulare 1138.
Nervus facialis, Lähmung bei Mastoidoperationen 1395.
Nervus vestibularis, Untersuchungen über das Endigungsgebiet 389, über die Verbindungen 491.
Neuritis acustica toxica 1207; optica 1444.
Neurorezidiv, luetisches, des Nervus cochlearis und vestibularis und Trigeminus 487.
Niederschläge in den endo- und perilymphatischen Räumen des inneren Ohres 939.
Noviform in der Ohrenheilkunde 620; und Mittelohreiterung 1182.
Nystagmus, Dauernde Veränderung des spontanen 481; Experimentelle Studien über den galvanischen 958; vestibulärer 1128; durch Galvanisierung hervorgerufen 1391; minorum 1438; und Labyrinth 1600; klin. Sympt. 816.

Oculomotoriuslähmung 1128.
Ohren, abstehende 635; Embryologie der menschlichen 961; und Typhus 1137; angeborene Mißbildung der äußeren 87, 1138; luetische Erkrankungen 1333, Betriebsunfall 1384; Unfälle 1048.
Ohrenentzündung, Behandlung 1390.
Ohrenfluß, Fall von 20jährigem, geheilt 1144.
Ohrenkrankheiten, infolge von Gewerbeunfällen 487; — u. Augenkrankh. 544.
Ohrenpinzetten 953.
Ohrensausen, Ätiologie und Therapie 495.
Ohrenschwindel hysterischen Ursprungs 961.
Ohrgeräusch, objektiv hörbar, dem Puls gleichzeitig 709; Prognose und Behandlung 1207.
Ohrlabyrinth, pathologische Histologie 513; zur Klinik der Eiterungen 1107.
Ohrpolypen, Bedeutung der 51.
Ohrringstechen und seine Gefahren 710.
Ohrtrompete, Untersuchung und Photographie 490; Neues Verfahren zur direkten Erweiterung 936; Physiologie der Eustachischen — 1596.
Ohrtupfer 709.
Ohrverband, Demonstration eines dreieckigen als Stangerotherm 946.
Operation, eine neue, für die Infektion des Sinus cavernosus 40.
Ophthalmie, sympathische und Gehörstörungen 1203.
Otalgia angiosclerotica 634.
Othygroma nephriticum 1.
Otitis, Stauungstherapie der schweren 60; acute 485.
Otitis externa furunculosa, Beitrag zur Therapie 1205.
Otitis int. serosa und purulenta, Schnitte von kombinierter 940; nach Otitis und Paracentese 1381.
Otitis media, experimentelle 881.
Otitis media acuta, Intrakranieller Bluterguß 644; durch Streptococcus mucosus hervorgerufen 936.
Otitis media circumscripta 510.
Otitis media tuberculosa, Pathologie und Therapie 494.

Digitized by Google
Original from UNIVERSITY OF CALIFORNIA
Generated on 2019-10-24 12:56 GMT / http://hdl.handle.net/2027/uc1.b3252761
Public Domain in the United States, Google-digitized / http://www.hathitrust.org/access_use#pd-us-google

Otolithenorgane, Topographie 1440.
Otosklerol 1600.
Otosklerose, Stand der Kenntnisse 46, 634; Fall von früher — 47; Ätiologie der — **436**, **584**; beiderseitig 627: und ihre Beziehungen zur Tuberkulose **901**; neuere Untersuchungen 960; Das Problem der — 960; Über den Grund des Kitzelsymptoms 1137; Pathologie 1384; Besserung durch Fibrolysineinspritzungen 1391; Beitrag zur Therapie 1576.
Otospongiosis progressiva 46.

Pachymeningitis externa 1119, 1200.
Paraffinum liquidum in der Wundbehandlung 640.
Patientendemonstration 1386.
Pauke, Verhalten gegenüber experimenteller Infektion mit Tuberkelbacillen 933.
Perforationslabyrinthitis, Klinik und Anatomie der tympanalen, eitrigen — 61.
Perichondritis gonorrhoica beider Ohrmuscheln 636.
Periostallappen 38.
Periostitis luetica des Warzenfortsatzes 948.
Pneumatisation, ideal-normale des Schläfenbeines 934.
Pneumatisationsstörungen, Beziehungen zu den eitrigen Entzündungsprozessen des Mittelohres 935.
Pneumotympanon 891.
Polsterpfeifen, Technik akustischer Versuche 1384.
Polyneuritis cerebr. Menieriformis 685, 995.
Porencephalie, Fall von angeborener — 877.
Präparate, mikroskopische 935, 942; von Kleinhirnabsceß im Lobus biventer 1381; Demonstration von diapositiven mikroskopischer 1384; Demonstration von — eines taub geborenen, taubstummen Patienten 1385.
Processus mastoideus, Entwicklung 1441.
Pseudomastoiditis 511.
Pyämie 990, Beitrag zur Lehre 712; bei Kind 741.

Radikaloperation, Konservative 60, des Ohres 623, 711, 1600; neues Verfahren zur Nachbehandlung 1601.
Radiographie in Ohrenkrankheiten 1200.
Radiumbestrahlung 1599.
Röntgenbilder des Warzenfortsatzes 48, 1386.

Salvarsan 896, Wirkungen auf das innere Ohr 895.
Salvarsanbehandlung bei Neurolabyrinthitiden 33, 99, Otiatrische Indikationen und Kontraindikationen 513.
Säuglingsohrtrichter, Demonstration 1202.
Saugmethode, Bier'sche in der Otologie 1389.
Schall, Intensitätsbestimmung 1442.
Schallschädigung im Gehörorgan bei Tauben 638.
Schläfenbein, ideal-normale Pneumatisation 934.
Schläfenbeinoperationen, Klinische Indikationen 514.
Schulärztefrage 885, 953.
Schußverletzung des Ohres 7,
Schwerhörigkeit, Experimentell erzeugte professionelle 941, professionelle des Eisenbahnpersonals **1075**, Wechselbeziehungen zu Generationsvorgängen 1389; nervöse 1586; progressive 1599; Übungstherapie 1059.
Sehnervenpapille und eitrige Erkrankungen des Ohres 40.
Sepsis, Beitrag zur Lehre der otogenen 712.
Sequester der hinteren Gehörgangswand 689.
Simulation, Entlarvung 1586.
Sinuserkrankungen, Daten zur Frage der otogenen 490.
Sinusphlebitis, otitische und Fehldiagnose 944.
Sinusthrombose 86, 1191, 1200, otitischen Ursprungs 1396.
Sinusverletzung, operative 495.
Sinuswand, Indikation zur Resektion der äußeren 946.
Sklerose, Differenzialdiagnose 693, Gehörgang und multiple — 875.
Spätmeningitis nach isoliertem Bruch des Labyrinthes 939.
Sprechapparate 704.
Statistisches Organ, neuer Apparat zur Untersuchung 1128.
Statistik der Klinik in Rom 889.
Stauungstherapie der akuten Mastoiditis und Otitis 60.
Stimmgabelversuche 43, Resultate 45.
Stimmstörungen, funktionelle im Kindesalter 686.
Stimulationsdauer der Haarzellen der Crista ampullaris 49.
Stirnlampe 1197.
System, Darstellung des pneumatischen im Röntgenbild 935.

Tannoform bei chronisch-eitriger Mittelohrentzündung 1444.
Taube, Erziehung der — 51.

Digitized by Google
Original from UNIVERSITY OF CALIFORNIA
Generated on 2019-10-24 12:56 GMT / http://hdl.handle.net/2027/uc1.b3252761
Public Domain in the United States, Google-digitized / http://www.hathitrust.org/access_use#pd-us-google

Taubheit, Verhütung der durch Ohreneiterung bedingten 41; Kritisches zur Feststellung einseitiger 701; Behandlung durch Wiedererziehung des Gehörs 855; Anwendung akustischer Übungen 1130; Behandlung mit Hörübungen 1135; totale nach Meningitis cerebrospinalis 1187; bilat. hysterisch 1381; nach Scarlat. 1495.
Taubstumme, Physiologischer Zustand 961, 896; Behandlung mit Hörübungen 1135; statistische Untersuchungen über Erblichkeit und Blutsverwandtschaft bei niederländischen 1444.
Taubstummenbildungswesen, Entwicklung 958.
Taubstummenfelsenbeine, 3 Paar 1140.
Taubstummheit 51, 102, 699, 1597; bei sympathischer Ophtalmie 511; Kenntnis der pathologischen Anatomie und Pathogenese 711; Lehre der postmeningitischen 942.
Thrombose des Sinus 18; primär 39; Diagnose und Behandlung der otogenen des Sinus und Bulbus 63; septische 1204; des Bulbus venis jugularis, Behandlung 641, 1387; otogene des Sinus cavernosus 1394.
Thrombus septicus venae anonymae sinistrae 1194; Aufbau 1205.
Tinnitis aurium, Behandlung 44.
Tonfeld, Herstellung des gesamten 60.
Tonintensität, Einfluß auf die Wahrnehmung tiefer Töne bei Schwerhörigkeit 1136.
Tonleitung, seltener Fall 59.
Toxinämie, Krankheitsbild 713.
Transplantation, Thiersch'sche 38, 1442.
Traumatismus, Grade des — 49.
Trepanationsmethode des Labyrinthes 899.
Trigeminusneuralgien, elektrolytische Behandlung 709.
Thrombophlebitis sinus lateralis 18.
Trommelfell, Umschneidung 4; Blutungen bei der Paracentese 635; Wirkung des künstlichen 704; über das blaue 961; durch Telephongebrauch bedingte Läsion 961; neues künstliches 1442.
Trommelfellcyste, eigentümliche 1584.
Trommelfellparacentese, Modell zum Erlernen der — 4.
Trommelfellpolyp in 2 Tagen entstanden 28.
Trommelfellschnitte 4.
Tuba Eustachii, Auskratzung nach Yankauer 1444.
Tubenverschluß, Zur Technik des — mit der Hornbolzenmethode 937.
Tuberkulose des Mittelohres 932; Entstehung meningitischer vom Ohr aus 934.
Tumor, Ätiologie des benignen 51; Diagnose 1146; meat. aud. ext. 1198; aus Ceruminaldrüsen bestehend 1438; cerebri 1003.
Typhus und das Ohr 1137.

Untersuchung, otologische im Anfall 693.

Vaccinebehandlung der Mittelohreiterung 33.
Verdampfungsapparat, ein neuer 45.
Verkehr, Vorschlag für den wissenschaftlichen 933.
Vertigo, Chinin bei — 48; otogener — 49; operative Behandlung des labyrinthären — 50.
Vertikalnystagmus infolge Empyem der Gehirnventrikel 693.
Vestibularaffektion, isoliert 1381.
Vestibularapparat, diagnostische Bedeutung 50; Einfluß der Alkoholvergiftung auf die Funktion 997, 1392.
Vestibularausschaltung, isoliert linksseitig 484.
Vestibularerkrankung doppelseitig 483.
Vestibularlabyrinth, nichteitrige Erkrankungen 1342, 1397.
Vestibularreaktion, Bedeutung 1393; Kopfstellung 637.
Vokalsirene, elektrische 1129.

Warzenfortsatz, Durchleuchtung 893; Periostitis luetica 948; Spätempyäme 1209; Röntgenphotographie 1386; Struktur 1594; Gehörgangsfisteln 1048.
Warzenfortsatzzellen, Erkrankung bei Diphtherie, Scharlach, Masern 33.

Zeigeversuch bei Hysterie 1586.
Zygomaticitis acuta 479, 496.

Digitized by Google
Original from UNIVERSITY OF CALIFORNIA
Generated on 2019-10-24 12:56 GMT / http://hdl.handle.net/2027/uc1.b3252761
Public Domain in the United States, Google-digitized / http://www.hathitrust.org/access_use#pd-us-google

Autorenregister.

Aboulker 897.
Albanus 945.
Alderton 503.
Alexander G. 16, 18, 19.
Alexander F. 1603.
Alt 683.
Aschoff 1205.
Auerbach 6401, 1603.

Bacon 39.
Baldewerk 637.
Ballance 38, 40.
Bárány 481, 693, 694, 1208, 1392.
Barnhill 49.
Baurowicz **1581**.
Beck O. 483, 484, 513, 685, 872, 874, 875, 943, 948, 949, 950, **1099**.
Benjamins 709, 1440.
Berlstein 99, **415**, 995, 1393.
Biliancioni 511, 893, 896, 1596.
Blau 938.
Blegvad 1191, 1199, 1200.
Blodgett 500.
Blumenthal 623, 711, 1387.
Bogdanoff-Beresowsky 59.
Boncour 963.
Bondy 28, 485, 1433.
Bonhoff 898.
Boon 1441.
Bordon 33.
Botella 508, 895, 1389.
Botey 515, 899, 1139, 1600.
Braislin 503.
Brat 1441.
Brieger 932.
Brock 932, 1138.
Brown 510, 963.
Brühl 627, 939, 1381, 1385.
Brünings 936, 937, 938.
Brunel 713.
Bryant 42, **436**, 503, 584.
Burger 1126.
Busch 1382.
Buys **675**.

Candela 713.
Capaldo 1140.
Caw Mac 1396.
Chambers 44.
Charvet 636.
Chavanne 510, 511.
Citteli 33, 51, 63, 64.

Dench 39.
Denker 46, 1593.
Devincenzi 639.
Dighton 44.
Doering 634.
Duffek 1204.

Epstein 710.
Escat 891.
Eschweiler 60.

Fabri 961.
Falta **1182**.
Ferreri 891, 896, 960, 964.
Fiori-Ratti 961.
Fischer 636.
Fleischmann 491.
Frey 946, 1586.
Fröschels 686, 1137.
Frühwald **1021**.

Galteschi 960.
Gantvoort 1441.
Gatscher 30, 486, **679**, 1584.
Gibert 63.
Glogau **1**, 32.
Goerke 934.
Goldmann 487, **1028**, 1586.
Goldstein 51.
Gomperz 880, 953.
Gradenigo 51, **901**.
Grant 43, 48.
Graupner 1386.
Gray 960.
Gruening 40.
Güllich 1136.
Guggenheim 514, 961.
Gyergai 490, 936.

Halász 494, **1428**.
Hald 1193, 1197, 1198.
Halle 1383.
Hammerschlag **1210**.
Hartmann 937, 946.
Haymann 701, 702, 703, 712, 881, 933.
Haynes 40.
Heath 35, 41, 42.
Heiman 1390.
Hempel 1201.
Henkes 1444.
Herschel 643.
Herzfeld 1381.
Herzog 495, 498, 544, 704, 881, 894, 941.
Heschl **1149**.
Heuschen 1208.
Heusser 508.
Heyman 1145.
Heyninx 60.
Hirsch 892.
Hoessli 941.
van der Hoeven Leonhard 1125, 1441, 1444.
Hofer 877, 943, 1439.
Holinger 45.
Holmes 37, 44.
Hudson 515.
Hugel 1599.
Hurby 1391.

Igual 1391.
Iwata 1138.

Johnson 1394.
Jürgens 8, **581**.

Kalähne 1136.
Kalischer 623.
Kan 1126.
Kerrison 501.
Kernon 39.
Kirchner Karl **7**, 1594.
Klarfeld 1146.
Klein 740, 1191.
Klestadt 939.
Klett 638.
Knick 513, 943, 944.
Knile 1129, 1443.
Koeppe 709.
Komoto 511.
Kopetzky 40, 1602.
Kostlivy 1210.
Kotz 713.
Kreidl 32.
Krepuska 488, 1595.
Kulenkampff 1600.
Kutwirt 1136.

Labarrière 711.
Labouré 644, 1144.
Laimé 1135.
Lake 47.
Lang **1342**, **1397**.
Lannois 643, 1048.
Lasagna 964, 1394.

Digitized by Google
Original from UNIVERSITY OF CALIFORNIA
Generated on 2019-10-24 12:56 GMT / http://hdl.handle.net/2027/uc1.b3252761
Public Domain in the United States, Google-digitized / http://www.hathitrust.org/access_use#pd-us-google

Laurowitsch **61**, 937, 939.
Lavrand 1599.
Leidler **389**, **487**.
Leland 38.
Lermoyez **633**.
Leuck 61.
Lewin **844**, **917**, 1207.
Lewis 35.
Libman 34.
Lichtenberg 495.
Loeb 1211.
Luc 35, 509.
Ludwig 712.
Lüders 635, 963, 1209.

Mader 1391.
Makuen 51.
Manasse 935, 940.
Mancioli 899, 961.
Marchand 711.
Marx 933.
Marzocchi 889, 962.
Massia **636**.
Mayer 634, **1112**, **1113**, 1116, **1565**.
Maurice **855**.
Mermod 511, **636**.
Meyerson **1205**.
Meyes 1124, **1129**.
Michaelsen **1209**.
Milligan 50.
Milner 709.
Möller 1202, **1203**.
Morris 635.
Mouret 1594.
Mosher 893.
Mygind **1187**, **1188**, 1196.

Nadoleczny **704**, **945**.
Nager 941, **1144**.
Nagle 33.
Neubauer **487**.
Neumann 50, **479**, **480**, 694, 699, 953.
Nikiforowsky **1123**.
Norregaard **1194**, **1195**.
Nowicki **415**.

Ohmacht **1119**.
Oppikofer **1140**.

Packard 500.
Panse 933,
Passow 1386.
Patenostre 638.
Perkins 1395.
Peters 1203.
Philipps 48.
Pierce 503.
Pogány 43, **1333**.
Putschkovsky 1595.

Quix 1122, 1128, 1440 1442, 1443.

Rae 500.
Ramadier 893.
Randall 48, 501.
Raijaud 894.
Raoult 59.
Recken 644.
Reik 44.
Rethi 709.
Richardson 501.
Richez 57.
Rochemont 1130.
Roedel 1389.
Röhr 1387.
Rohrer **1075**.
Roozendaal 1126.
van Rossem 1444.
Rothfeld 101, 1388, 1392.
Rouget 691.
Roy 1395.
Ruttin 28, 49, 485, **645**, 689, 690, 691, 878, 879, 932, 951, 952, 1436, 1437, 1438, 1594.

Sack **908**.
Santalo 1394.
Scheibe 944, **1186**.
Schmiegelow 557, 888, 1194, 1195.
Schoetz 512.
Schroeder 958.
Schutter 1441.
Schwabach 1597.
Senator 1384, 1600.
Senseney 514.
Shambough 49.
Siebemann 46, 939.
Siemens 1124.
Skrowaczewski **620**, **1178**.
Smith 39, 499.
Smurto 1207.
Snow 503.
de Sojo 641.
Sondermann 959.
Sondern 34, 499.
Sonnenkalb 935.
Spalding 48.
Spira 12, 1204.
Ssamoilenko 1595.
Stein 634, 1394.
Strandberg 1190.
Struycken 895, 1442.
Stütz 936.
Sugar 489, 1600.

Theodore 942.
Tiegel 1593.
Török 1601.
Torretta 639.

Uchermann 637.
Udvarhelyi 491, 1138.
Uffenorde 640, **1107**, 1592.
Urbantschitsch E. 28, 479, 486, 692, 871, 880, 950, 1434, 1584.
Urbantschitsch V. 693, 1434.
Uthy 494.

Vali 490.
Vearaley 51.
Vergues 1137.
Voss 942.

Walker 49, 500.
Weber 633.
Wertheim Salomonson 1121.
Wethlo 1384.
White 44.
Wilde 1444.
Wildt 1142.
Wilkinson 45.
Wischnitz 1382, 1386.
Wittmaack 61, 934, 935, 1207.
Wolfe Wales 500.
Wolff 713, 1144, 1384.

Zalesky 1596.
Zamenhof 1203.
Zange 940, 941.
Ziffer 494.
Zimmermann 1206.
Zografides 1205.
Zytowitsch **837**.
Zwaardemaker 1123, 1443.

Digitized by Google
Original from UNIVERSITY OF CALIFORNIA
Generated on 2019-10-24 12:56 GMT / http://hdl.handle.net/2027/uc1.b3252761
Public Domain in the United States, Google-digitized / http://www.hathitrust.org/access_use#pd-us-google

Vereinsberichte.

Seite

Österreichische Otologische Gesellschaft: Sitzung vom 25. November 1912 16
„ „ 16. Dezember 1912 31
„ „ 27. Jänner 1913 479
„ „ 24. Februar 1913 621
„ „ 31. März 1913 683
„ „ 28. April 1913 . . . . 871, 953
„ „ 26. Mai 1913 . . . . 946, 954
„ „ 30. Juni 1913 1112
„ „ 27. Oktober 1913 1433
„ „ 24. November 1913 1584

22. Versammlung der Deutschen Otologischen Gesellschaft: (Stuttgart, 9. und 10. Mai 1913) 932

Münchener laryngo-otologische Gesellschaft: Sitzung vom 6. März 1911 495
„ „ 24. Juli 1911 701
„ „ 27. November 1911 . . . 881

Verhandlungen der I. Landessitzung der ungarischen Ohrenärzte: 12. bis 13. Oktober 487

Vereinigung niedersächsischer Ohren-, Nasen- und Halsärzte 52

IX. internat. Otologischer Kongreß in der Harvard Universität zu Boston 32

Transactions of the American otological Society-fortyfourth annual meeting: Atlantic City, June 25. and 27. 1911 499

Berliner Otologische Gesellschaft: Sitzung vom 28. Juni 1912 623
„ „ 8. November 1912 625
„ „ 6. Dezember 1912 626
„ „ 21. Februar 1913 1381
„ „ 18. April 1913 1383
„ „ 30. Mai 1913 1384
„ „ 20. Juni 1913 1386

Niederländische Gesellschaft für Hals-, Nasen- und Ohrenheilkunde:
XXI. Versammlung in Amsterdam am 18. und 19. November 1910 . . . 1121
XXII. Versammlung in Utrecht am 23. und 24. November 1912 1440

Dänische Oto-laryngologische Gesellschaft: 81. Sitzung vom 3. April 1912 . . . 1061
83. „ „ 6. November 1912 . . 1187
84. „ „ 4. Dezember 1912 . . 1194
87. „ „ 2. April 1913 . . . 1196

Französischer Kongreß für Oto-Rino-Laryngologie (Paris, 5. bis 8. Mai 1913):
Sitzung vom 5. Mai vormittags 1041
„ „ 5. „ abends 1044
„ „ 6. „ 1047
„ „ 7. „ 1053
„ „ 8. „ 1060

Digitized by Google
Original from UNIVERSITY OF CALIFORNIA
Generated on 2019-10-24 12:56 GMT / http://hdl.handle.net/2027/uc1.b3252761
Public Domain in the United States, Google-digitized / http://www.hathitrust.org/access_use#pd-us-google

Laryngo-Rhinologischer Teil.

Original-Artikel.

Bárány: Studien über den Niesreflex 129.

Belinoff S.: Zur Ätiologie der Recurrenslähmung. (Ein Fall vom Schlachtfelde.) (Mit 1 Figur) 717.

Bleiweis R. v.: Zahnwurzelresektion mit gleichzeitiger Eröffnung der Kieferhöhle bei akuten Empyemen dentalen Ursprunges 135.

Botella: Bemerkungen über 54 Fremdkörper im Oesophagus, der Trachea und in den Bronchien 1486.

Castex: Methoden und Resultate der Behandlung der Hals-, Nasen- und Ohrenkrankheiten mit Salvarsan und anderen arsenikhaltigen Mitteln 1483.

Citelli, Prof.: Eine neue praktische Methode zur Heilung der hysterischen Aphonie 1481.

Fein: Über die Pathogenese zweier Komplikationen nach Adenotomie. (Mit 1 Figur) 138.

Frühwald: Beiträge zur Kenntnis des Säugetierkehlkopfes. Tapirus americanus, Rhinoceros unicornis, Loxodon (Elephas) africanus. (Mit 6 Figuren) 149.

— Neue Gefäßklemme für Ligaturen in der Tiefe. (Mit 2 Figuren) 779.

— Der Bacillus fusiformis als Erreger von Meningitis und Hirnabsceß nach Fremdkörperverletzung des Pharynx 1021.

Glas: Zum Kapitel der Fremdkörper im Kapitel der oberen Luftwege. (Mit 1 Figur) 164.

Gluck, Prof.: Das technische und funktionelle Problem der Operationen an den oberen Luft- und Speisewegen 1461, 1531.

Hanszel: Einiges über Blutungen aus der Nase und über ihre Behandlung mit besonderer Berücksichtigung der von mir angegebenen Ballontamponade der Nase. (Mit 2 Figuren) 172.

Harmer: Beitrag zur Kenntnis der Mischgeschwülste des Kopfes (Parotistumoren 189.

Heindl: Über die Syphilis des Stirnbeines und der Stirnhöhlen 197.

Heymann, Prof.: Einseitige Erkrankungen der Stimmbänder. (Mit 1 Figur) 517.

Heilskov Ch. und Mahler L.: Über die endobronchiale Behandlung von Bronchitis und Asthma 67.

Hoeven van der L.: Neue Instrumente (Mit 1 Figur) 723.

Kaczynski H.: Haken zur Exstirpation der Mandeln 84.

Kahler Prof.: Zur Kenntnis der kombinierten halbseitigen Kehlkopflähmung. (Mit 1 Figur) 216.

Kallós: Über drei neue Instrumente zu endonasalen bezw. endolaryngealen chirurgischen Eingriffen. (Mit 3 Figuren) 232.

Kellner: Sinuisitis frontalis acuta und Iridocyklitis acuta, ein Beitrag zur Kenntnis der rhinogenen Augenaffektionen 237.

Koenigstein: Oesophagotracheala Fistel und Recurrenslähmung infolge eines Fremdkörpers im Oesophagus 522.

Lando: Die röntgenographische Darstellung von Formveränderungen des Epipharynx 258.

Lawner: Geschwülste in der Gegend des Ostium pharyngeum tubae. (Mit 4 Figuren) 262.

Marcellos: Zur Operation der Schädelbasisfibrome. (Mit 6 Figuren) 274.

Marschik: Technisches. Bemerkungen zur Tonsillektomie. (Mit 2 Figuren) 80.

— Zur Behandlung der Narbenstenosen des Oesophagus mit besonderer Berücksichtigung der Oesophagotomia interna. (Mit 2 Figuren) 279.

Digitized by Google
Original from UNIVERSITY OF CALIFORNIA
Generated on 2019-10-24 12:56 GMT / http://hdl.handle.net/2027/uc1.b3252761
Public Domain in the United States, Google-digitized / http://www.hathitrust.org/access_use#pd-us-google

— (Marschik) Otto Seifert zum 60. Geburtstag 1526.
Neumann: Beitrag zur Therapie der erworbenen und angeborenen Gaumendefekte 289.
— Radiumträger für den Larynx. (Mit 3 Figuren) 715.
Ohmacht: Beitrag zur Jodtherapie tuberkulöser Ulcerationen im Kehlkopf und Rachen 296.
Pollak: Folgekrankheiten der Nase und Kieferhöhle nach periapikalen Eiterungen der oberen Schneidezähne 305.
Preindlsberger: Ein Fall von Fibrom des Sinus piriformis (Pharyngotomie). (Mit 1 Figur) 319.
Savin: Die Extraktion eines Fremdkörpers aus den Bronchien. (Mit einem Röntgenogramm) 776.
Schlemmer: Über einen Fall von kombinierter Stenosierung der Luftröhre 322.
Soerensen: Th. Gluck zum 60. Geburtstag 1525.
Stein: Ein Beitrag zur Pathogenese der von der Nasenschleimhaut ausgelösten subjektiven Ohrgeräusche 329.
Steiner: Zur Kenntnis des isolierten Pemphigus des Kehlkopfes (Mit 1 Figur) 350.
Taptas: Über die Enukleation der Gaumenmandeln. Mein Operationsstuhl 1489.
— Über die Alkoholinjektion in das Ganglion Gasseri durch das Foramen ovale, Injektion in das Foramen rotundum magnum 1550.
Tschiassny: Über therapeutische Beeinflussung neuropathischer Erscheinungen im Bereiche der Luftwege durch Tonsillektomie 356.
Wildenberg van den: Deux interventions sur les sinus frontaux et le lobe frontal 361.
— Sechs Fremdkörper in den Bronchien und in der Trachea, geheilt durch die Bronchoskopie 773.
Winter: Über die Entstehung, Bedeutung und Verhütung des chronischen Lungenemphysems 370.
Zografides: Seltener Fall eines Blutegels in der Trachea 65.
— Über Blutungen aus den Luftwegen 385.
— Über die Therapie der Ranula sublingualis 721.

Sachregister.

Abderhaldensche Methode 1308.
Absceß, Hals, gefährliche Blutungen 1327; Kehlkopf 564, peritonsillärer 94, 704; — Blutung bei 989; retropharyngealer 561, 1014, 1188, 1198; — mit kombinierter halbseitiger Kehlkopflähmung 216; subperiostaler, an der Schädelbasis 1063; Siebbein 1037; Wange 739.
Adamantinom 1014, 1510.
Adenoide Wucherungen 1512; akute Entzündung 1129; Einfluß auf Organismus 1016; — auf Pathologie der Zähne 1016; bei malajischen Schulkindern 1132; Operation 1069; bei Säuglingen 1514.
Adenokarzinom, Bronchien mit Hautmetastasen 578.
Adenom, Mund 1560; Nase, malign 565.
Adenotomie, ambulatorische 1131; Komplikationen nach 138; Lokalanästhesie 1513; Spätblutung 987; Torticollis 1191.
Akromegalie 1003; intranasal operiert 98.
Aktinomykose, Hals 97; Kehlkopf 53.
Alexie 89.
Alkalien, bei septischen Prozessen 784.
Alkoholinjektion, in Ganglion Gasseri durch Foramen ovale 1550; histologische Untersuchung des N. laryngeus superior 1058.
Alveolarfortsatz, Behandlung von Fisteln des 1042.
Amygdalitis, siehe Tonsillitis.
Aneurysma, Aorta, Larynxlähmung 814; Art. inf. pharyngis 1014; traumatisches, der Carotis 565.
Angina, Vincents 753, 813, 1045; mit Otitis externa 574; Wesen 123; siehe auch Tonsillitis.
Angiofibrom 274, 319, 818, 1013, 1126, 1318, 1443; Larynx 562, 563; Oberkiefer 1230; Operation, nasofacial 1043.
Angiom, Hochfrequenzbehandlung 787; obere Luftwege 752.
Anosmie, traumatisch 1042.
Aphasie, corticale infolge Tumors 994; bei Hemiparese 1001; bei Hemiplegie 90; hysterische 1001; sensoria bei Hirnabsceß 991.
Aphonie, hysterische 540, 1481; tonsilläre 107.
Aplasie, Epiglottis 1070.
Aptyalismus 998.
Arthritis rheumatica des Aryknorpels 1518.

Digitized by Google
Original from UNIVERSITY OF CALIFORNIA
Generated on 2019-10-24 12:56 GMT / http://hdl.handle.net/2027/uc1.b3252761
Public Domain in the United States, Google-digitized / http://www.hathitrust.org/access_use#pd-us-google

Aryknorpel, Ankylose nach Typhus 536; Gelenk. rheumat. Entzündung 764, 765, 1518; Luxation 1441; Tumor, karzinomatös 984.
Asthma, Bronchial- 127, 1243; — Bedeutung der Nasenhöhle 1265; Calciumsalze 754; endobronchiale Behandlung 67, 560; Nervenresektion 753.
Atemübungen, bei Ozäna 763.
Atherom, Naseneingang 1004.
Atlas, Dislokation 566.
Atmung, Beeinflußung durch die oberen Luftwege 1556; Mechanik bei Sängern 1070.
Atresie, Choanen 1124, 1313, mit Nasenspalte 1067; — luetisch? 815; Pharynx 562, 567; — luetisch 566.
Augenaffektionen, rhinogene 237.

Bazillus, fusiformis bei Meningitis und Hirnabsceß 104, 1021; bulgaricus 730.
Bakteriologie, vergleichend der Nase und des Mundes 1254.
Basedow, Behandlung durch nasale und nasopharyngeale Operationen 1326.
Blutegel, in der Trachea 65.
Blutgerinnungsbestimmung 782.
Blutungen, bei Halsabscessen 1327; aus den Luftwegen 385; nach Mandeloperationen 831; Nase siehe Epistaxis; Parathyreoidale 1073; postoperative, in Nase und Rachen 986.
Bronchien, Adenokarzinom 578; Bazillus bulgaricus 730; Chirurgie 1266; Fremdkörper 53, 125, 558, 566, 776, 807, 816, 981, 1047, 1052, 1486, 1498, 1520, 1522; Mediastinaltumor 111; Sklerom 87, 813; Stenose 111; Tuberkulose 1000.
Bronchitis, endobronchiale Behandlung 67, 560.
Bronchoskopie 771, 1073; bei Fremdkörpern 1017, 1522; — Todesfälle 1562; zur Fremdkörperextraktion bei Kindern 578, 1258.

Calcium, bei Bronchialasthma und Heufieber 754; lacticum gegen Entzündung 827.
Chirurgie, Bronchus 1266; endonasale 1265, 1508; kleine, bei Nasen- und Rachenkrankheiten 1515; obere Luft- und Speisewege 1461.
Choanen, Atresie, siehe das.; Polypen 812; Sklerom 814.
Chondrom, Kehlkopf, myxomatodes 765.
Chordektomie, wegen Abduktorenlähmung 1072.
Chorditis vocalis hypertrophica 798.
Cisterna magna, Drainage der 40.
Collargol, bei Sepsis 781.

Dakryo-cystotomie, intranasale 1256.
Decanulement, erschwertes, Behandlung 1240.
Diaphragma, Nasenrachenraum 983; subglottisch 801; Taschenfalten 812; Trachea 1230, 1326, 1501; nach Tracheotomie 1017.
Dilatation, Kehlkopf 106, 1240; Speiseröhre 126, 807; Stirnhöhle, doppelseitig 761.
Diphterie, mit Fremdkörpersuffokation 769; häusliche Endemie 96; Kehlkopf 1199; Lähmungen 753; Große Membran 1201; Nase 121; in Schulen 570; Seruminjektion 120; Tracheotomie 834.
Dissertationen 1911—1912 1328, 1563.
Divertikel, Speiseröhre 86, 980, 1230.
Ductus Stenonianus, Speichelstein 993.
Dysphagia, und Dyspnoe lusoria 785; bei Erkrankungen des Kehlkopfes, Behandlung 1071; bei Kehlkopftuberkulose 1252, 1499, 1500, 1518; bei Larynxerkrankungen 1071; Zwerchfellerkrankungen 1243.

Eiterung, retropharyngeale bei Fremdkörpern 104.
Elbon-Ciba, bei Tuberkulose 1065.
Elektrocoagulation 1060.
Elektrolyse 757, 1063.
Endoskopie, besondere Stellung 1052; direkte 1052; Ortholaryngoskopie 1053; therapeutische 1052.
Endotheliom, Septum 763.
Epiglottis, Amputation 565; — bei Kehlkopftuberkulose 768; Aplasie 1070.
Epipharynx, direkte Untersuchung 1252; röntgenographische Darstellung von Formveränderungen 258.
Epistaxis, Ballontamponade 172; mechanische Behandlung 1067, 1068.
Epitheliom, Nase mit Röntgenstrahlen geheilt 994; siehe auch Karzinom.
Erblindung, retrobulbäre, Heilung durch Nasenoperation 1068.
Erstickung, durch Spulwurm 101.
Erythema, multiforme 982, 1233; scarlatiniforme, nach Jodberäucherung 1060.
Exophtalmus, Beeinflußung durch nasale und nasopharyngeale Operationen 1326.

Digitized by Google
Original from UNIVERSITY OF CALIFORNIA
Generated on 2019-10-24 12:57 GMT / http://hdl.handle.net/2027/uc1.b3252761
Public Domain in the United States, Google-digitized / http://www.hathitrust.org/access_use#pd-us-google

Facialislähmung 1001, chirurgische Behandlung **1323**; Muskelplastik 786; nach Nasendusche 1557.
Fibroadenom **736**.
Fibrom, Kehlkopf 734; Schädelbasis 1318; Septum 1067; Sinus piriformis **319**; Zahnfleisch 560.
Fieber, tonsillären Ursprungs 95, 123, 806.
Fistel, Alveolarfortsatz 1042; frontalis nach Stirnhöhleneiterung 538; Gaumenbogen, kongenital 1125; Halskiemenfistel mit doppelseitiger F. praeauricularis congenita 1074; oesophagotracheale durch Fremdkörper **522**; äußere Speiseröhren- 1267; suborbitale 1005; Wange 739.
Fremdkörper, Bronchien 53, 125, 558, 566, **773**, **776**, 807, 816, 981, 1047, 1052, 1498, 1520; Bronchoskopie 1017, 1522; — bei Kindern 578; Fissura olfactoria 815; Keilbeinhöhle 566; Kehlkopf 725, 740, 1126, 1317, 1325; — subglottisch 526, 1015. Luftwege **96**, **164**, 578, 984; Lunge 558; unterer Naseneingang 729; Oesophagotomie 771; Rachen 104, 772, 992; Recessus piriformis 815; Röntgenographie 1017; Siebbein 729; Speiseröhre 109, 522, 770, 771, 813, 815, **833**, 834, 885, 983, 1000, 1052, 1233, 1266, 1315, 1316, **1486**, 1498, 1562; — Schlundsonde gefährlich 1266; Tonsille, mit luetischer Infektion 1016; Trachea **65**, 101, **773**, 984, 985, 1498, 1520.

Gangrän, Lunge, Heilung mittelst intrabronchialer Injektion **833**; Tonsille 814.
Gasphlegmone, Heilung durch Sauerstoffinsufflation 780.
Gaumen, Embryologie 1069; Lupus 1190; Sklerom 995; Syphilis 989, 990; Tumor 1509; Verwachsungen mit der Rachenwand 1254.
Gaumenbögen, Defekte 1232; Einschnitt, bei Operationen an den Gaumensegeln **1513**; Naht als Prophylaxe bei Tonsillektomie 1045.
Gaumendefekte, Therapie **289**.
Gaumenmandeln siehe Tonsille und Tonsillektomie.
Geschwüre, Nase und Hals, Differentialdiagnose 1322.
Glottisspasmus, tonsillärer 107.
Gumma siehe Syphilis.
Gundu 1126.
Gurgeln 1261.

Hämangiom siehe Angiom.
Hämatom, traumatisches des Kehlkopfes 1044.
Hämorrhoiden und Tonus in der Medulla 1555.
Hals, Aktinomykose 97; Differentialdiagnose der Geschwüre des — 1322; Kiemenfistel 1074; Kiemenzyste 1018; Radium 1555; Tumor 117.
Hasenscharte, Methode der Operation 1265; verbunden mit adenoiden Wucherungen 564.
Heißluftbehandlung, in der Laryngologie 1058.
Hemiplegie, mit Aphasie 90; gekreuzt mit Blicklähmung 999.
Herzmassage, bei Synkope 783.
Heufieber 754.
Hirnabsceß **361**, 564; Bacillus fusiformis, Erreger **1021**; nach Stirnhöhleneiterung 1254.
Hirnnerven, Tumor, disseminiert 90.
Histologie, Differentialdiagnose zwischen Syphilis und Tuberkulose 1264.
Hochfrequenz, Behandlung von Angiomen 787.
Hypertrophie, Muscheln submuköse Behandlung 761; Septum 794.
Hypophyse, experimentelle Pathologie 808.
Hypophysentumor, 97, 122, 811, 1003; Operation 98, 750, 807, 828, 1242, 1507, 1557; Pituitrin 810.
Hysterie, Kehlkopf **540**; Schlingbeschwerden 1066.

Infektion, intrakranielle 726; pneumokokkische des Rachens 567; tonsilläre 1512; — Therapie 1324.
Infiltrate, im Kehlkopf 94; — skleromatös 814; Nasenmuschel und Nasenscheidewand 738.
Inhalation, Heryngs System 991; Oxygenwasserdämpfe 1011; trockene 95.
Instrumente **80**, **84**, 109, **232**, 503, 564, 566, 570, **715**, **723**, 742, 751, 753, 756, 761, **779**, 784, 796, 803, 810, 816, 827, 981, 991, 993, 1007, 1010, 1011, 1016, 1058, 1070, 1125, 1129, 1190, 1197, 1233, 1238, 1240, 1246, 1247, 1249, 1250, 1253, 1254, 1256, 1260, 1264, 1441, 1493, 1500, 1559, 1561.
Intercricothyreotomie 1246.
Intrakranielle Komplikationen, Lymphbahnen 726; nasalen Ursprungs 572, 756; Verdacht auf — bei Panantritis **537**.
Intubation, 125; Diaphragma nach 106.
Iridocyklitis, rhinogene **237**.

Digitized by Google
Original from UNIVERSITY OF CALIFORNIA
Generated on 2019-10-24 12:57 GMT / http://hdl.handle.net/2027/uc1.b3252761
Public Domain in the United States, Google-digitized / http://www.hathitrust.org/access_use#pd-us-google

Kaltkaustik, 1247; bei Nasentuberkulose 53.
Karzinom, aryepiglottische Falte 1037; Behandlung, kombinierte, biologisch-radiologische 569; — mit Selenium 1066; Epiglottis 114, Kehlkopf s. u.; Kieferhöhle 530; — Zylinderzellen 566; Nase und Orbita, Radikaloperation 761; Nasenhöhle 530, 1233; Nasenrachenraum 93, 740, 1559; Nebenhöhlen, Radiumbehandlung 566; Oberkiefer 115, 1230; Pharynx, partielle Resektion des Unterkiefers 1042; Recessus piriformis 1197; Speiseröhre 770; — mit Radium geheilt 1052; Trachea 1061; Uvula 1040; Zunge 95, 561, 562.
Kehlkopf, Absceß 564; Aktinomykose, primäre 53; Anästhesierung mit Alkohol 124; Angiofibrom 562; Bewegungen, Registrierung 1247; — Röntgenographie 1325; Blutstillung durch Klammernaht 768; Bruch 1229; Chondrom, myxomatodes 765; Dilatation 1240; Diphterie 1199, 1201; Dysphagie bei Erkrankungen des, Behandlung 1071; Erysipel 563; Exstirpation 767, 818, 826, 1301, 1461; — wegen Tuberkulose 526; Fibrom 734; Fremdkörper 725, 740, 1015, 1126, 1317, 1325; Hämatom 1044; Hypertrophie des Ringknorpels 566; Hysterie 540; Infiltrat bei Arthritis deformans 94; Intubationsdiaphragma 106, 801; Kompression, therapeutische 1249; künstlicher 704; Laryngitis phlegmonosa hämorrhagica 769; Laryngocele 800, 1071; Larynx pulsans 768; Lähmung infolge Trauma 1046; Lupus 1190; Membranbildung, angeborene 812; Mißbildung 767; Oedem, akutes infektiöses 1046; Papillom 566, 728, 825, 1499; — bei Kindern 1250; — Magnesiumkalk 1561; Pemphigus 350, 535; Perforation durch Eisensplitter 1126; Perichondritis externa et interna 803; Polypen 567; — mit Pharyngoskopie entfernt 563; Ringknorpelhypertrophie 566; Rotz 1506; Röntgengraphie 1239; Säugetiere 149; Sensibilität 767; Sklerom 94, 1317; Schwangerschaftsveränderungen 767; Stenose 53; — chronisch 1017; — Laryngofissur 731; — durch Recurrenslähmung 1051; — subglottisch 566; — nach Typhus 536; Syphilis 566, 727, 812, 1313; Tumor 736, 1313, 1499, 1500, 1514; — malign 565; — Myom 1040; — subglottisch 565; — Zylindrom 766; Untersuchungsmethode, direkte 1247; — endoskopische 1010; Zyste, kongenitale 499, 827.
Kehlkopfkarzinom 94, 529, 736, 1313; Diagnose 1238; Elektrolyse 1325; Exstirpation wegen — 94, 114, 557, 813, 999, 1118; — Hautimplantation der Trachea 1266; — Komplikationen 1251; — mit Pharynxresektion 984; — partielle Resektion 1313; Laryngofissur 1266; Pseudorezidive nach — 567, 577, 767; und Syphilis 566.
Kehlkopflähmung siehe Recurrenslähmung.
Kehlkopfnerven, histologische Untersuchung nach Alkoholeinspritzung 1058.
Kehlkopfspiegel, Mittel zur Verhinderung des Anlaufens 1058.
Kehlkopftuberkulose 93, 768, 1047, 1054, 1232, 1499; Alkoholinjektion 124; Behandlung 1561; — ambulante 767; — chirurgische 766, 1269; — elektrochemolytische 1249; — Galvanokaustik 806; — Jod 296; — Jodkalium 120; — mit absorbierter Lichtenergie 1517; — nach Pfannenstiels Methode 1555; — Tuberkulin 1561; Diagnose 1516; Dysphagie 1252, 1500; Epiglottisamputation 768; im Hochgebirge 1516; Ringknorpel isoliert 557; Totalexstirpation 526, 1314; Tuberkulom 1517.
Kielbein, Gesichtsfeldbestimmungen bei Erkrankungen 1557; Präparat 1126.
Keilbeinhöhle, Entzündung, chronische 1044; Fremdkörper 566; Mukokele 574; Röntgenbilder 53; transseptale Operation 1261.
Keuchhustenbacillus, spezifische Therapie 569.
Kieferhöhle, Krankheiten nach Eiterung der Schneidezähne 305; Indikationen bei Erkrankungen der — 88; Karzinom 530, 566; Operation 572, 762, 1324; Punktion, üble Zufälle 761; Recessus sphenoethmoidalis 730; Spülung, üble Zufälle 1259; Zysten 1042.
Kieferhöhleneiterung 93, 135, 1005; endonasale Radikalbehandlung 1012; Operation 759, 1508; mit Parulis 742; — und Zähne 1016; üble Zufälle bei Ausspülung 1259.
Klammernaht, Blutstillung im Kehlkopf 768.
Klangkurven, Zeitmessung 1249.
Konsonantion 1443.
Korsakows Komplex, bei Panantritis 537.

Lähmungen, Kehlkopf siehe Recurrenslähmung; postdiphterische 753.

Digitized by Google
Original from UNIVERSITY OF CALIFORNIA
Generated on 2019-10-24 12:57 GMT / http://hdl.handle.net/2027/uc1.b3252761
Public Domain in the United States, Google-digitized / http://www.hathitrust.org/access_use#pd-us-google

Laryngitis, hypoglottica chronica hypertrophica 798, 1036; bei Maltafieber 1561; phlegmonosa hämorrhagica 769; tuberkulöse 1070, 1516; ulcero-membranosa 1515.
Laryngokele 1071; bei Glasbläsern 800.
Laryngofissur bei Karzinom 1266.
Laryngoskopie, direkte 1070; — und indirekte 1071; neue Methode 1053; und Tracheobronchoskopie bei Kindern 732; Vorstoßen der Zunge bei indirekter — 1560.
Laryngostomie 536, 576. 768, 813, 1047, 1124.
Leitungsanästhesie, Technik 824.
Lepra, Nase und Rachen 1051.
Leukämie, Veränderungen der oberen Luftwege bei **965**.
Lichen ruber planus, Mundhöhle 816.
Lokalanästhesie, bei Operationen in der Oto-Rhino-Laryngologie 1555; — bei Luc-Caldwell 1064; an den oberen Luftwegen 826; — an Pharynx und Oesophagus 1010.
Luftwege, Anästhesierungsmethoden bei Operationen 826; Bacillus bulgaricus 730. Behandlung bei Infektionskrankheiten **1218**; Beeinflussung der Atmung durch — 1556; Blutungen **385**; Chirurgie **1461**; Elektrolysebehandlung 1063; Entwicklung der Untersuchung und der chirurgischen Behandlungsmethoden 119; Erkrankungen in Galizien, Statistik 809; — im sizilianischen Klima **813**; Schädigung der Allgemeinheit 1065; Fremdkörper 96, **164**, 578, 985; Frühdiagnose bei Erkrankungen 1514; Hämangiom 752; histologische Differentialdiagnose zwischen Syphilis und Tuberkulose 1246; Hysterie 1066; Kaltkaustik 1247; direkte Methode 732; Myxödem 1494; Behandlung neuropathischer Erscheinungen durch Tonsillektomie **356**; Prophylaxe der Tuberkulose 1504, 1506; Radiumbehandlung **244**; Sklerom 999; Tuberkulose 1000; Behandlung 1494; Jod- und Quecksilberbehandlung 1323; Veränderungen bei Leukämie **965**; zirkulatorische und respiratorische Reflexe und Neurosen 563.
Luftröhre, siehe Trachea.
Lunge, Emphysem **370**, 1245; Fremdkörper 558; Sarkom, primär 571.
Lupus, Kehlkopf 1190; Nase, geheilt nach Pfannenstiel 739; Nase und Gaumen 796; 1190; Nasenscheidewand 525, 796; Tonsille 1034, 1190; Zunge 124.
Lymphangiom, Nasenrachen 725; Tonsille 562.
Lymphosarkom, Thymus 116.

Mediastinitis, nach Otitis mediaund Retropharyngealabsceß **679**; syphilitisch 755.
Meningitis, nach Abtragung der mittleren Muschel 1254; Bacillus fusiformis, Erreger von — **1021**; basilaris disseminata, mit Affektion des Acusticus 1001; chirurgische Behandlung 40; Differentialdiagnose zwischen seröser und septischer 503; Frühdiagnose der 40; durch Otitis bedingt 735.
Menthol, Gefahren des — in der Rhinologie 754.
Mesothorium bei Zungentuberkulose 53.
Mißbildungen, Larynx und Trachea 767.
Mukektomie 1559.
Mukokele, Keilbeinhöhle 574; Stirnhöhle 573.
Mundhöhle, Angiom 1443; vergleichende Bakteriologie 1254; Lichen ruber planus 816; Pemphigus 100, 1062.
Muscheln, Hypertrophie, submuköse Behandlung 761; Synechie 815.
Myalgie, bei Nebenhöhlenerkrankung 1383.
Myom, Kehlkopf 1040.
Myxödem, Primärsymptome in den oberen Luftwegen 1494.
Myxoma lymphangiectaticum des Nasengerüstes 1069.

Nase, Adenom malignes 565; Arbeitsunfall 1044; Bakteriologie, vergleichende 1254; Blutungen und deren Behandlungen **172**, 986; Brüche, Chirurgie 1043, 1386; Deformität 100; — syphilitisch 563, **566**; Diphterie 121, 1132; endonasale Chirurgie 1508; Epitheliom, mit Röntgenstrahlen geheilt 994; Erkrankungen, nach Schädelverletzungen 1557; — Beziehungen zu Augenerkrankungen 544, 1558; — nach Eiterungen der Schneidezähne **305**; Fibrom der unteren Muschel 1124; Fremdkörper 729; Funktion der Muscheln und Nebenhöhlen 1558; — Geschwüre, Differentialdiagnose 1322; Hypertrophie 794; infektiöse Entzündung **1131**; Infiltrat **738**; Karzinom 115, 1233; — und der Orbita, Radikaloperation 761; Lepra 1051; Lupus 525, 739, 796, 1190; Myxo-fibrosarkom 561; Nasenspalte mit Choanalatresie 1067; operative Verkleinerung 1063;

Digitized by Google
Original from UNIVERSITY OF CALIFORNIA
Generated on 2019-10-24 12:57 GMT / http://hdl.handle.net/2027/uc1.b3252761
Public Domain in the United States, Google-digitized / http://www.hathitrust.org/access_use#pd-us-google

Osteom 1067; Papillom 535, 760, 814; Paraffinprothese 93; Plastik 88, 1556; Polypen 812; Radium 1555; Rhinolith 1004; Sarkom 757, 818; Sklerom 94; Synechien, Behandlung mit Mica 1508; Syphilis 88, 812; Tamponade nach Brix 1441; Teleangiektasie, hereditär 566; Tuberkulose 53, 818, 1508; — primäre 565; Untersuchung von Ohrgeräuschen **329**; Zyste 1131.
Nasenbluten, siehe Epistaxis.
Nasendusche 1256; Facialislähmung nach — 1557.
Naseneingang, Atherom 1004; Zyste 1231.
Nasenflügel, Aspiration, submuköse Resektion 1061; eingefallene, Ursache nach Operation 1559.
Nasenheilkunde des Mittelalters 753.
Nasenkorrektur 563, 1063, 1386, 1441, 1442, 1495, 1498; intranasal 559.
Nasenoperation, gleichzeitig bilateral 761.
Nasenrachenfibrom, siehe Angiofibrom.
Nasenrachenraum, angeborene Membranbildung 795, 983; Angiofibrom 818, 1013, 1043; Beziehungen zu Ohrenerkrankungen 44; Flimmerzyste 108; Karzinom 93, 740, 1559; Lymphangiom 727; Myxofibrosarkom 561; Polyp 728, 814; Parotistumor 1034; Röntgenographie **258**; direkte Untersuchung 727, 753; — und direktes Photographieren 1252; — endoskopische 1010; primär-maligne Tumoren 764.
Nasenspalte, seitliche 1067.
Nebenhöhlen, Erkrankungen entzündliche, Behandlung 759; cerebrale Komplikationen 572; — Gesichtsfeld bei 1559; — van der Hoevens System 122; Eröffnung der Schädelhöhle von — aus 762; Lymphgefäße 1068; Myxoma lymphangiectaticum 1069; Radikaloperation 562; Sarkom 731; Syphilis der, und Komplikation 760; Thrombose 95; Tumor 814.
Nebenhöhleneiterung **237**, **361**, 537, 1005; latent 828; Myalgie 1383; nekrotisch 1012; Panantritis acuta bei einem 3jähr. Knaben 532; Radikaloperation kombinierter Eiterungen 759, 1012; Sehnerventzündung 816.
Nekrose, Oberkiefer und Nasenbein, beginnendes Karzinom 1233.
Neosalvarsan 1506.
Nervus, laryngeus superior, Resektion bei Dysphagie 1499, 1500; vagus, Tumor 1267.
Neuritis, optica bei Polyneuritis 1444; retrobulbaris 1068; durch Siebbeinerkrankung 1037.
Niesreflex **129**.

Oberkiefer, Angiofibrom 1230; Karzinom 1230, 1387; Osteomyelitis 814; Zysten 760.
Oesophagoskopie, Methode 1052; therapeutischer Wert bei Tumoren der Speiseröhre 1017.
Oesophagotomia interna **279**; mediana 834.
Oesophagus, siehe Speiseröhre.
Ohrgeräusche, von der Nasenschleimhaut ausgelöst **329**.
Operation, Lokalanästhesie bei der Luc-Caldwellschen — 1064; an den oberen Luft- und Speisewegen **1461**; Oberkieferhöhle, intranasale Freilegung 1324; perorale 752.
Oropharynx, als Infektionspforte 562.
Osteom, Nase 1067; Siebbein 1043; Stirnbein 1265; Stirnhöhle 573.
Osteomyelitis maxillae sup. idiopathica 814.
Ozaena 759, 1043; Aetiologie (Bazillus Perez) 1235; bakterieller Anteil bei 572; Behandlung durch Atemübungen 763; Ozon und — 1043; Salvarsan 1012; bei Sklerom 94; mit Syphilis 750.

Panantritis, Glaukom 1006; necrotica 1012; retrobulbäre Phlegmone 1005.
Papillom, Kehlkopf 728, 825, 1499; — Magnesiumkalk 1561; Nase 535, 814; Stirnhöhle 760.
Paraffininjektion, bei luetischer Nasendeformität 812; bei Rhinolalia aperta 803; in die Stimmlippen 768.
Parotis, Sialolithiasis 994.
Parotistumor, **189**; Gaumen 1509; Nasenrachenraum 1034.
Pemphigus 752; Kehlkopf **350**, 535; Mundhöhle 100, 1062.
Perichondritis laryngea externa et interna **803**; siehe auch Arthritis.
Perioesophagitis, nach Fremdkörper 835; Laugenessenzverätzung 981.
Pharyngotomie **319**.
Pharynx, Atresie 562, 567; — luetisch 566; Blutungen, postoperative 986; Chirurgie 1514, **1461**; Erythema exsudativum multiforme 1233; Fremdkörper 104, 772; Karzinom 984; — Unterkieferresektion 1042; Lepra 1051; Lokalanästhesie 1010;

Digitized by Google
Original from UNIVERSITY OF CALIFORNIA
Generated on 2019-10-24 12:57 GMT / http://hdl.handle.net/2027/uc1.b3252761
Public Domain in the United States, Google-digitized / http://www.hathitrust.org/access_use#pd-us-google

Lupus 796; Polypen behaart 764: Stenose 562; Syphilis 812, 991; Tuberkulose 818; Tumor 736.
Pharynxstimme 114.
Phlegmone, laryngo-pharyngeale 1017.
Phonetik, Fehler der respiratorischen Mechanik bei Sängern 1070; physiologische Beziehungen der Sprachlaute i, y, j 806.
Pneumokokkeninfektion, Rachen 567.
Polypen, Formveränderung der äußeren Nase 1126; Kehlkopf 577; — mit Pharyngoskop entfernt 563: Nase 107, 812, 991; Nasenrachenraum 728, 814, 1043; Rachen, behaart 764; Siebbeinlabyrinth 792.
Prothese für den Gaumen mit Erhaltung der Nasenatmung 810, 989; Oberkiefer 115; Paraffin — der Nase 93; Unterkiefer 1441.
Pulvinhal 1260.

Rachen, siehe Pharynx.
Rachenring, lymphatischer 1013.
Rachentonsille, Tuberkulose 739.
Radium, Behandlung **244**, 569, **1213**; bei Erkrankungen der Nase und des Halses 1555; Gefahren bei tuberkulöser Lungenerkrankung 824; bei Hypertrophie der Thymus 1523; Karzinom der Kieferhöhle 530; — des Nasenrachens 740; — der Speiseröhre 1052; Träger für Larynx **715**; Zylinderzellenkarzinom der Nebenhöhlen 566.
Ranula sublingualis, Therapie **721**.
Reaktion, nach Mantoux 818.
Recessus, piriformis, Fibrom **319**; — Karzinom? 1197; — crista galli 1044.
Recurrenslähmung 564: infolge Fremdkörper im Oesophagus **522**, 565; halbseitig (kombiniert) **216**, 565; Kritik der Rosenbach-Semonschen Lehre 1072; bei Mitralstenose 733, 1249: rechtsseitig, infolge Aortenaneurysma 814; durch Schuß **717**.
Reflexhusten 575.
Rhinitis, atrophica, foetida 802; caseosa 93; des Chirurgen, Prophylaxe mit Salicyl 755; fibrinosa 1323; sicca postoperativa 762.
Rhinolalia, aperta 567, 579, 803.
Rhinolith 1004, 1441; mit Wattekern 1203.
Rhinomiosis 1063.
Ringknorpel, siehe Kehlkopf.
Röntgenbehandlung 53; Epithelioma nasi 994; Sklerom 120.
Röntgenbilder 784; Aortenaneurysma 814; bei Fremdkörpern 813, 1017, 1325; Kehlkopf 53, 1239, 1325; Keilbeinhöhle 53; Nasenrachenraum 258; Nebenhöhlentumor 814; Nekrose der Stirnhöhlenhinterwand 538.
Röntgenographie des Kehlkopfes 1325.
Rotz 1506.

Salvarsan, Affektion des Facialis, Trigeminus und Vestibularis nach — 995; bei Gangrän der Tonsille 814; bei Hals- und Nasenkrankheiten **1483**; bei hypertrophischer Ozaena 1012; bei Peritonsillarabsceß 94; bei Sklerom 814; bei Syphilis 96, 563, 812, **813**, **995**.
Sarkom, Lunge 571; Nase 757, 818; — und Nasenrachenraum 561; Nebenhöhlen 731; Septum 498; Stirnhöhle 567; Tonsille 808.
Saugbehandlung 1253.
Schädelbasisfibrome **274**.
Schilddrüse, siehe Thyreoidea.
Schildknorpel, Metallsplitter im — 526.
Schlundsonde, Nachteile bei Fremdkörpern 1266.
Schnupfen, siehe Rhinitis.
Schwebelaryngoskopie 989, 1238, 1496; bei Kindern 1250.
Sensibilität, Kehlkopf 767.
Serumbehandlung bei Diphterie, Reinjektion 120.
Sepsis, Behandlung mit Alkalien 784; Collargol bei 781.
Septum, Endotheliom 763; Ersatz 1265; Fibrom 1067; Hypertrophie 794; Lupus 525; Perforation bei Pulverarbeitern 1046; Sarkom 498; Sklerose 1044; submuköse Fensterresektion 1068, 1069; Teleangiektasie 566.
Septumresektion 562, 762, **1043**, 1068, 1069; einfache Fensterresektion 756; Flächennaht bei 112; geknöpftes Elevatorium 761.
Siebbein, Absceß 1037; Fremdkörper **729**; Gesichtsfeldbestimmungen bei Erkrankungen 1557; ödematöse Entzündung ohne Eiterung 792; Operation, Methode 1041; Osteom 1043.
Sinuisitis, siehe Nebenhöhleneiterung.
Sklerom 561, 570, 738, 814, 996, 999, 1004, 1066; Behandlung mit Röntgenstrahlen 120; Bronchien 87, 813; Choanen und Stimmbänder 814; Gaumen 995; Kehlkopf 94, 814, **1317**; Luft-

Digitized by Google
Original from UNIVERSITY OF CALIFORNIA
Generated on 2019-10-24 12:57 GMT / http://hdl.handle.net/2027/uc1.b3252761
Public Domain in the United States, Google-digitized / http://www.hathitrust.org/access_use#pd-us-google

wege 999; Nase 94, 812; Pharynx 812; Septum 1044; Trachea 562, 816; Verbreitung in Böhmen 750; — in Ostgalizien 807.
Speichelstein 814, 993, 994.
Speiseröhre, Chirurgie 788, 835; Divertikel 86, 980, 1230; Erweiterungen 126; — spontane 807; äußere Fistel 1267; Fremdkörper 109, **522**, 770, 771, 813, 815, 833, 834, 835, 983, 1000, 1052, 1233, 1266, 1315, 1316, **1486**, 1498, 1562; — Schlundsonde gefährlich 1266; Karzinom 770, 1052; Lokalanästhesie 1010; Oesophagoskopie bei Tumoren der — 1017; Stenosen 91, 92; — durch Mediastinaltumoren 814; — durch Narben 279, 1519; — durch Spasmus 92, 729; — nach Syphilis 812; — ätzende Flüssigkeiten 1562; Syphilis 1194; neue Untersuchungsmethode 770.
Sprachfehler 579.
Stenose, Bronchien 111; Kehlkopf 53, 536; — chronisch 1017; — bei Erwachsenen 1047; — Laryngotomie 576; Laryngofissur 731; — infolge Recurrenslähmung 1051; — subglottisch 566; laryngotracheal, chirurgische Behandlung 765; Pharynx 562; Sklerom 87, 813; Speiseröhre, durch Aortenerweiterung 91; — durch ätzende Flüssigkeiten 1562; — Behandlung **279**, 1519; — durch hakenförmige Krümmung 91; — durch Laugenessenz 981; — durch Mediastinaltumor 814; — reflektorisch 92; — durch Spasmus 92; — infolge syphilitischer Narben 812; Trachea **322**, 562, 563, 1326; — luetisch 93; — skleromatös 816; Tränenwege, Operation 1256.
Stimmbänder, siehe Stimmlippen.
Stimme, funktionelle Störungen, Diagnose und Therapie 1247, **1283**; Historisches 773; ohne Kehlkopf 579; Physiologie 1129; Rolle des Laryngologen in den Gesangsschulen 1018.
Stimmlippen, angeborene Spaltbildung 767; einseitige Erkrankung **517**, 766, 1072, 1073; konträre Bewegungen 1314; Resektion bei Abduktorenlähmung 1072; Sklerom 814; Syphilis 728; Tumor 735.
Stimmlippenlähmung, Paraffininjektion bei 768; Resektion bei 1072; Syphilis 727; siehe auch Recurrenslähmung.
Stirnbein, Endotheliom 1558; Osteom 1265; Syphilis **197**.
Stirnhöhle, Dilatation 121; — doppelseitig 761; intranasale Eröffnung 1259; Nekrose 1230; Osteom und Mukokele 573; Papillom 760; Radikaloperation 106; Rundzellen-Sarkom 567; Sondierung nach Mosher 1441; Syphilis **197**.
Stirnhöhleneiterung, akute, pathol. Anatomie 762; Eiterpulsation 1315; endonasale Operation 1509; Hirnabsceß 1254; Nekrose der Vorderwand 1230; Oedem nach Sondermannschen Saugverfahren 791; Pathologie 121, 541, 562; Radikaloperation 561, 564, 567, 761; Stirnfistel nach — 538, 1005.
Stirnhöhlenentzündung, mit Dilatation 121; Hirnabsceß **361**; und Iridocyklitis **237**; Komplikationen bei Kindern 757.
Stottern 1047.
Struma 816, fibröse und ossifizierende enchondromatöse 1018; intrathorakale 727, 1016, 1242; retropharyngealis 529; Statistik 127; Strumektomie 1328; bei kolloider — 1073; Tracheoskopie 1497.
Strumektomie 1328.
Sublingualis, Speichelstein 993.
Symptom, van der Hoeves bei Nebenhöhlenerkrankung 122.
Synechie, Gaumen, Behandlung 1254; Nase 1508.
Syphilis, harter Gaumen 989, 990; weicher Gaumen 565, 989; Gesichtsknochen, nach Trauma 562; Innocentium 1016; Kehlkopf 566, 812, 1313; — Sklerom vortäuschend 727; — Stimmbehandlung 727; — Mediastinaltumor 755; Nase 88, 563, 566, 812; Nebenhöhlen und Komplikationen 760; obere Luftwege 96; — und Tuberkulose, Differentialdiagnose 1246; mit Ozaena 750; Rachen 812, 991; Septum, Gumma 1044; — primär 1044; Speiseröhre 812, 1194; Stirnbein und Stirnhöhlen **197**; Tonsille 1513; Trachea 93; Unterlippe, primär 995; Zunge 733, 737.

Tamponade, Ballon- nach Hanszel 172; nach endonasalen Eingriffen 760.
Teleangiektasie, Zunge und Nase, hereditär 566.
Tetanie bei parathyreoidalen Blutungen 1073.
Thymus, Hypertrophie, Radiotheraphie 1523; Lymphosarkom 116.
Thyreoidea, akzessorisch, verbunden mit thyreoglottischer Zyste 564; Hypertrophie, Beeinflussung durch nasale und nasopharyngeale Operationen 1326; Ver-

Digitized by Google
Original from UNIVERSITY OF CALIFORNIA
Generated on 2019-10-24 12:57 GMT / http://hdl.handle.net/2027/uc1.b3252761
Public Domain in the United States, Google-digitized / http://www.hathitrust.org/access_use#pd-us-google

größerung, Kompression der Trachea 816; Zunge 564.
Thyreoiditis acuta 1129; congestiva, Todesfall 1563.
Tic douloureux, Alkoholinjektion in das Ganglion Gasseri 1046.

Tonsille, Anatomie 1193; Aphasie 1232; Behandlung **1028**; Funktion 1069; Gangrän 814; Indikationen zur Behandlung 1512; Infektion 562; — bei verschiedenen Altersstufen 832, 1324; Insensibilität gegen Paquelin 1194; Larynx 765; Lokalanästhesie 1324; Lupus 1034, 1190; Lymphangiom 562; Naht der Gaumenbögen als prophylaktische Maßnahme bei Totalexstirpation 1045; Pendula 106, 529; Sarkom 808; Stein 992, 1229; Syphilis 1016, 1513; teratoide Geschwulst574; Tuberkulose 740; Tumoren, buccale Operation 567, 764, 1069, 1559; — Gefahren bei 1512; Ursprung von Infektionen 1512; — von fieberhaften Zuständen 95, 123, 806.
Tonsillektomie, 764, 1253, **1489**, 1559; Lokalanästhesie 1513; Methodik **82**, 123, 788, 1013, 1193, 1318; Naht der Gaumenbögen 1045; bei subakuten und chronischen Infektionen 1324; zur Therapie neuropathischer Erscheinungen **356**; Tonsillotomie oder —? 829.
Tonsillitis acuta 1500; besondere Form 1044; siehe auch Angina.
Tonsillitis chronica, Asthma 106; Behandlung mit Wismutpasta 993; Glottisspasmus 107; medikamentöse Saugbehandlung 1013; fieberhafte Zustände 123.
Torticollis, nach Adenotomie 1191.
Torus, olfactorius 1044; — palatinus 800.
Trachea, Decubitus bei Diphtherie 97; Diaphragma 1230, 1326, 1501; — nach Tracheotomie 1017; Fremdkörper **65**, 101, **773**, 984, 985, **1486**, 1520; Karzinom 1061; Mißbildungen 767; Resektion wegen Lymphosarkom der Thymus 116; Säbelscheiden bei Emphysem 1245; Stenose 1326; — kombiniert **322**; — luetisch 93; — Narben — nach Tracheotomie 563; — skleromatös 562, 816; Torquierung nach Strumektomie 1120; Tuberkulose 1000; Tumor 805; Wachsausgüsse 1237.
Tracheoskopie 1052; bei Struma 1497.
Tracheotomie, Decubitus der Anonyma 97; bei laryngo-pharyngealer Phlegmone 1017; Trachealstenose nach 1017; transversa 834.
Tubenostium, Geschwülste **262**.
Tuberkulin, bei Erwachsenen 751; bei Kehlkopftuberkulose 1561; bei Kindern 751.
Tuberkulom, des Kehlkopfes 93, 1517.
Tuberkulose, Adalin in der Lungenheilstätte 1066; Alkali (Seife) bei — 1065; Alkoholinjektionen bei Schluckbeschwerden 1518; antiseptisch-antipyretische Wirkung des Elbon-Ciba 1065; Anzeigepflicht 1065; Behandlung, Inhalation nach Brinch 1494; — mit absorbierter Lichtenergie 1554; — Jod- und Quecksilber 1323; Eiweißreaktion im Sputum 1064; Heilstätten, Statistik 1011; Luftwege 1000; Mundschleimhaut 1560; Nase 53, 565, 818, 1508; Prophylaxe 1504, 1506; Rachen 296, 818; Rachenmandel 739; Radiumbehandlung 1494; — Gefahren der — 824; Trachea und Bronchien 1000; Tonsillen 740; Zunge 53.
Tumor, Aryknorpel karzinomatös 984; histologischer Befund 794; in der Brocaschen Windung 994; cerebri 122, 1003; endothorakal 1241; Gaumen 1509; Hals 117; Highmorshöhle 530; Hirnnerven, disseminiert 90; Kehlkopf 529, 565, 566, 1499, 1500, 1514; Tuberkulom 1517; — Zylindrom, spontane Heilung 766; Kiefer 1230; — Einteilung 1015; Kleinhirn 996; Mediastinum 814; Nase 115; malign 784, 818; Nasenrachenraum 93, 108, 818; Nebenhöhlen 814; Nervus vagus, Exstirpation 1267; Pharynx 736; Schädelbasis 100; Speiseröhre, Oesophagoskopie 1017; Stimmlippe 735; Tonsille, buccale Operation 576; Trachea 805; Tubenostium **262**; positiver Wassermann bei malignen Geschwülsten 1244; Zunge 736.
Tumorextrakt bei Behandlung bösartiger Geschwülste 784.

Ulsanin, bei Kehlkopftuberkulose **296**.
Universal-Laryngoskop 1250.
Unterkiefer, Plastik **787**; Resektion bei Rachenkarzinom 1042.
Unterlippe, Primäraffekt 995.
Untersuchungsmethoden des Larynx, der Trachea und der Bronchien 119.
Uranoschisma, Therapie **289**; bei Uvula bifida 1232.
Urotropin, bei Nebenhöhlenoperationen 537.
Uvula, Circumcision 564; Karzinom 1040; Uranoschisma 1232.

Digitized by Google
Original from UNIVERSITY OF CALIFORNIA
Generated on 2019-10-24 13:01 GMT / http://hdl.handle.net/2027/uc1.b3252761
Public Domain in the United States, Google-digitized / http://www.hathitrust.org/access_use#pd-us-google

Ventriculus laryngis (Morgani), Appendix 765.
Vibrationsmassage, bei Nasen- und Rachenleiden 752.
Vokalkurven, oszillographische 1121.
Vokalsirene 1129.

Wachsausgüsse von Trachea und Bronchien, in situ der Organe hergestellt 1237.
Wasserstoffsuperoxydlösungen, Dämpfe, Inhalationen bei Infektionskrankheiten 1011; Verordnung 755.
Wismutpaste, Behandlung chronischer Tonsillitis 993.

Xerostomia 998.

Zahnerkrankung bei adenoiden Wucherungen 1016; nach periapikalen Eiterungen Folgekrankheiten der Nase und der Kieferhöhle **305**.
Zahnfleisch, Fibrom 560.
Zahnwurzelresektion **135**.
Zunge, Karzinom 95, 561, 562; Lupus vulgaris 124; Schilddrüse, akzessorisch 564; Syphilis 733, 737; Teleangiektasie, hereditär 566; Tuberkulose 53; Tumor 736.
Zylindrom, Kieferhöhle 1035; Nasenrachenraum 1034.
Zyste, Kehlkopf, kongenital 499, 832; Kiefer 738, 760; Kieferhöhle 1042; Kiemen des Halses 1018; Nase 1131; Naseneingang 1231; Nasenrachenraum 108; thyreoglottische 564; Tubenwulst **262**.

Autorenregister.

Abraham 566.
Ach 788.
Albanus **53**, **1246**.
Albrecht **1250**.
Alderton **503**.

Bar 1046.
Baracz 97.
Bárány **129**.
Batawia **95**, **806**.
Behr **53**.
Belinoff **717**.
Bériel 1058.
Bertemes **1046**, **1059**.
Bleiweis **135**.
Blegvad 1064, **1495**.
Blumenfeld **1241**.
Borowiecki **1003**.
Botella **1486**.
Botey **1301**.
Bourgeois **1060**.
Braun 1232.
Bregmann 810.
Brindel **1043**.
Broeckaert **1058**.
Brüggemann **1240**.
Brünings **1250**.
Bryant 503.
Buhl 1494.
Bychowski 810.

Carl 787.
Carter **563**, **566**.
Castex **1042**, **1483**.
Chavanne **1044**.
Chiari 526, 805.
Chorazycki 812.
Ciechanowski 1000.
Citelli **1481**.
Cocks 561.
Collet 1042.
Constantinescu 1005.
Costiniu 734, 735, 1005, 1499, 1500.
Cullagh 564.

Dabrowsky 96.
Delaran **563**, 567.
Delsaux **1218**.
Denis 1043.
Denker **1246**.
Dighton 44.
Dobrowolski 817.
Dougherty 561.
Dörner **1317**.

Eliasberg 816.
Ellis Jennings 1007.
Ephraim 1243.
Erbrich 814, 816, 818.

Fein **138**, 525, 535, 982, 1229.
Felix 736, 1004.
Ferber 93.
Feuerstein 996.
Foy 1043, 1047.
Freudenthal 562, 564.
Freystadtl **733**.
Frissell 562.
Frühwald **149**, **779**, 803, 983, **1021**, 1232.

Gajkiewicz 90.
Garel 1047.
Gault 1042, 1051.
Gebarski 86.
Girard 785.
Glas 106, **164**, 535, 798, 800, 1036, 1230.
Gleitsmann 562, 566.
Globus 991.
Glogau 563.
Gluck **1461**, **1531**.
Goerke 1253.
Goldberg 810.
Goldman 95, 991.
Goldmann **1028**.
Grabowski 95.
Guisez 1053.
Gutzmann 1247.
Gyergyay 727, 1252.

Hajek 791.
Handelsman 808.
Hanszel 106, **172**, 529, 796, 984, 1233.
Harmer **189**.
Harris 564, 566.

Digitized by Google
Original from UNIVERSITY OF CALIFORNIA
Generated on 2019-10-24 12:57 GMT / http://hdl.handle.net/2027/uc1.b3252761
Public Domain in the United States, Google-digitized / http://www.hathitrust.org/access_use#pd-us-google

Hartmann 1256.
Haynes **40**.
Hays 564, 567.
Heilskow **67**.
Heiman 815.
Heindl Ad. **197**.
Heryng 806, 991.
Herzog 498, 544.
Heuss v. 554.
Heymann **517**.
Higier 89.
Hildebrand 786.
Hoeven van der **723**.
Hölscher 1251.
Hofer 1235.
Hoffmann **1308**.
Holmes **44**.
Horn 562.
Hornowski 97.
Hurd 562, 565.

Irsay 727.

Jaques 1054.
Jankowski 813.
Jaroszyński 89.
Jasienski 1003.
Johnson 566.
Jurasz 100, 737, 738, 806. 998, 1000, 1004.

Kaczynski 84.
Kahler **216**, 1245, **1269**.
Kallos **232**.
Kassnitz 1260.
Katzenstein 1247, 1249.
Kaufmann 1046.
Kausch 781.
Kellner **237**.
Killian 1238, 1249, 1259.
Klapp 786, 788.
Klar 729.
Klein 561, 740.
Koenigstein **522**, 812, 815, 989, 991.
Kofler **244**, 796, 1231.
Kopczynski 811.
Krukowski 811.
Krumm **553**.
Kümmel 1254.

Lafite Dupont 1061
Landau 1000, 1002
Lando **258**.
Láng 729, **1313**.
Lannois 1058.
Laub 728.
Lavrand 1043.
Law 566.
Lawner **262**.
Lażynski 993.
Lehm 738, 739.
Lénárt 731.
Lengyel **727**, **1317**.
Leroux 1046, 1053.
Lewande 992.
Litwinowicz 739, 807.
Logucki 807.
Lombard 1043, 1061.
Lubienski 90.
Lubliner 94, 814, 815, 817.
Luc 1041, 1045.
Lukasiewicz 100, 995.

Mahler **67**, 559, 1497.
Mahu 1043.
Manasse 1254.
Marcellos **274**.
Marcinkowski 816.
Marschik **80**, 104, **279**, 526, 536, 802, 984, 1233, **1526**.
Max 1243.
Mayer E. 562, 565.
Mayersohn 736, 1500, 1501.
Mc Cay 564.
Mc Kenty 561, 565.
Menzel 111, 794, 800, 801, 1034, 1035.
Mesz 815.
Meyersohn 812, 815.
Mial 564.
Mieczkowski 993.
Mignon 1044.
Moczulski 990, 991.
Modrzewski 96.
Möller 742.
Molinié 1051.
Mosse 1060.
Moure 1044, 1047.
Mouret 1052.
Müller 780.
Mygind 740.
Myles 567.

Nadolecz 986.
Navratil 727, 729, 1315.
Neumann 1005.
Neumann F. **289**, 529, **715**, 803, 980, 981, 1037, 1230.
Nörregaard 740.
Nowakowski 994.
Nowicki 999.
Nünberg 1000.

Oehlecker **784**.
Ohmacht **296**.
Onodi 730, 1044, 1313, 1314.
Oppenheim **814**.
Oppikofer 1237.
Orzechowski 98, **994**.

Panse 1253, 1254.
Panski 991.
Paunz 732.
Pautet **1044**.
Pechkranz 807.
Perez 1236.
Philip **1044**.
Pierce 503.
Piltz 1001.
Polański 87, 813.
Pollak **305**.
Pollatschek 1249.
Polyák 1256.
Poyet 1060.
Preindlsberger **319**.
Preysing 1242.
Przygoda 814.

Réthi A. 1252, 1259, 1318.
Réthi L. **1213**.
Richard **1047**.
Rogalski 1002.
Roland **1047**.
Rosenfeld **96**.
Rothfeld 97, 997, 999.
Rydygier 999.

Safranek 725, 731, **965**, **1316**
Sargnon 1043, 1052.
Savin **776**.
Schlemmer **114**, **322**, 530, 540, 1037.
Schlossmann 782.
Schmieden **787**.
Schmiegelow 556, 1496.
Schousboe 1498.
Schrötter 996.
Seligmann **733**, 1500.
Sierpinski 91.
Sieur 1043.
Sinolecki 989.
Slawinski 88.
Smith 4, 561, 564.
Soerensen **1525**.
Solger 1246.
Sokolowski 809, 813, 818.
Spalke 739.
Spiess 1240, 1261.
Stammler 784.

Digitized by Google
Original from UNIVERSITY OF CALIFORNIA
Generated on 2019-10-24 12:57 GMT / http://hdl.handle.net/2027/uc1.b3252761
Public Domain in the United States, Google-digitized / http://www.hathitrust.org/access_use#pd-us-google

Stein **329**, 786.
Steiner **350**.
Stern **1283**.
Strandberg **1063**, 1494.
Stranz 733.
Streit 1254.
Swiatecki **813**.
Szleifstejn **93**.
Szmurlo 88, **93**, 808, 813, 814, 816, **818**.
Szymanski **993**.

Taptas **1489**, **1550**.
Tetens Hald **1061**, 1062, 1063.
Texier 1043.
Thost 53, **1239**.
Thurber 562, 565.
Toubert 1042.
Tövölgyi 730, 1313.
Trétrop 1051.
Tschiassny 106, **356**, 983, 1034.
Tuchendler 92, 812.
Turski 992.
Tuz 814.

Uffenorde 53.
Uthi 1318.

Vacher 1043.
Voislawski 566.
Vorschütz 734.

Wachmann 735, 1499.
Wagenen van 565.
Waller 741, 1498.
Weil 1040, 1232.
Weismann 1061.
West 1256.
White 563.
Wieser 738, 740, 807.
Wildenberg van den **361**, 773.
Winter **370**.
Wrede 783.
Wrszubski 992.

Yankauer 563, 566.

Zaresorka 101.
Ziembicki 100.
Zografides **65**, **385**, 721.
Zwillinger 726.

Vereinsberichte.

Seite

Dänische oto-laryngologische Gesellschaft: 81. Sitzung vom 3. April 1912 1061
82. „ „ 2. Oktober 1912 . . . 556
83. „ „ 2. November 1912 . .
84. „ „ 4. Dezember 1912 . .
85. „ „ 5. Februar 1913 . . . 740
86. „ „ 5. März 1913 1494
87. „ „ 2. April 1913 1187

Deutsche Gesellschaft für Chirurgie zu Berlin: 42. Versammlung 780

Französischer Kongreß für Oto-Rhino-Laryngologie, Paris: (5. Mai — 8. Mai 1913) . 1041

Laryngo-otiatrische Sektion des XI. Kongresses polnischer Aerzte und Naturforscher in Krakau: (18.—20. Juli 1911) 806

Münchner Laryngo-otologische Gesellschaft: Sitzung vom 22. Juni 1911 544
„ „ 11. Dezember 1911 . . . 986

New-York Akademy of Medicine, Sektion für Laryngologie und Rhinologie: Sitzungen vom 25. Jänner, 25. Februar, 23. März, 26. April, 23. Mai, 24. Oktober, 22. November und 27. Dezember 1911 561

Oto-rhino-laryngologische Gesellschaft in Rumänien:
Sitzungen vom 2. Oktober, 6. November und 4. Dezember 1912 733
Sitzung vom 12. März 1913 1004
„ „ 2. April 1913 1499

Polnische Oto-laryngologische Gesellschaft in Lemberg: Sitzungen vom 7. November, 26. November 1912 737

Rhino-laryngologische Sektion der kgl. ung. Gesellschaft der Aerzte in Budapest:
Sitzungen vom 23. Februar, 12. März, 21. Mai 1912 725
Sitzung vom 9. November 1912 1313

Sitzungen der Warschauer oto-laryngologischen Gesellschaft 989

Digitized by Google
Original from UNIVERSITY OF CALIFORNIA
Generated on 2019-10-24 12:57 GMT / http://hdl.handle.net/2027/uc1.b3252761
Public Domain in the United States, Google-digitized / http://www.hathitrust.org/access_use#pd-us-google

Seite

Verhandlungen polnischer medizinischer Gesellschaften 86

Wiener Laryngo-rhinologische Gesellschaft:

Sitzung vom 6. November 1912 103

„ „ 4. Dezember 1912 und 15. Jänner 1913 525

„ „ 5. Februar und 5. März 1913 791

„ „ 9. April 1913 980

„ „ 7. Mai 1913 1034

Druck von Gottlieb Gistel & Cie., Wien.

Digitized by Google

Original from UNIVERSITY OF CALIFORNIA

Generated on 2019-10-24 12:57 GMT / http://hdl.handle.net/2027/uc1.b3252761
Public Domain in the United States, Google-digitized / http://www.hathitrust.org/access_use#pd-us-google

30690

MONATSSCHRIFT FÜR OHRENHEILKUNDE
UND
LARYNGO-RHINOLOGIE.

XLVII. Jahrg. 1913. 1. Heft.

Nachdruck verboten.

Otologischer Teil.

Original-Artikel.

Aus der Hals-, Nasen- und Ohrenabteilung der St. Marks- und Bronx Hospital Dispensaries zu New York.

Othygroma nephriticum.[1])

Von Dr. **Otto Glogau**, Chef der Abteilung.

(Mit 2 Figuren.)

Während die Ohrmuschel selbst aus fibrösem Knorpel mit einem Überzug von Perichondrium und Haut besteht, ist das Ohrläppchen nichts weiter als ein geschlossener Hautsack, dessen reichliches subcutanes Gewebe in seinen Maschen Fettzellen und wenige Nerven und Gefäße enthält.

Die Vergrößerung beziehungsweise Verlängerung des Ohrläppchens kann angeboren, künstlich herbeigeführt oder durch verschiedene krankhafte Zustände verursacht sein. Angeborene Vergrößerung des Ohrläppchens findet sich bei verschiedenen Negerrassen vor. Einige wilde Stämme, wie die brasilianischen Botokuden, verlängern das Ohrläppchen auf künstliche Weise, indem sie es in frühester Kindheit durchlöchern und dann in die Öffnung immer größere Holzscheiben einführen, bis das Läppchen fast die Schultern berührt. In den zivilisierten Ländern findet sich eine Verlängerung der Ohrläppchen bei Frauen der ärmsten und reichsten Klassen durch Tragen großer und schwerer Ohrringe vor. Unter den Erkrankungen, die eine Verlängerung des Ohrläppchens im Gefolge haben, spielt das Othaematoma die größte Rolle. Bekanntlich kann sich Othaematoma, neben der häufigeren traumatischen Entstehung, auch spontan entwickeln. Die Verlängerung des Läppchens kann dann in selteneren Fällen durch Herabsinken des zwischen Knorpel und Perichondrium der Ohrmuschel extravasierten Blutes in das Läppchen zustande kommen; in der Mehrzahl der Fälle ist das spontane Othaematoma auf die obere Ohrmuschel beschränkt. Eine Verlängerung des Ohrläppchens kann auch durch Elephan-

[1]) Vorgetragen vor der 18. Jahresversammlung der American Academy of Oto-Laryngology, 20. bis 22. August 1912, Niagara-Falls, Ontario, Canada.

Digitized by Google
Original from UNIVERSITY OF CALIFORNIA
Generated on 2019-10-24 12:57 GMT / http://hdl.handle.net/2027/uc1.b3252761
Public Domain in the United States, Google-digitized / http://www.hathitrust.org/access_use#pd-us-google

tiasis des ganzen Ohrläppchens (Haug, Arch. f. Ohrenheilk., Vol. 43, pag. 15) sowie durch Tumor, Talgcyste und Horngeschwulst des Läppchens zustande kommen. Davis (Transactions Royal Society of Medicine, Otolog. Sect., 1911) veröffentlichte einen Fall von doppelseitigem Ödem der ganzen Ohrmuschel, dessen Ursache unbekannt blieb. Die Entstellung glich völlig der bei Perichondritis der Ohrmuschel auftretenden; die dabei vorhandene Verlängerung des Ohrläppchens war äußerst klein. Eine verhältnismäßig häufige Erkrankung des Ohrläppchens, die gleichzeitig mit seiner Verlängerung einhergeht, ist die zuerst von Haug (Arch. f. Ohrenheilk., Bd. 32 u. 36, pag. 176 u. 177; Beiträge path. Anat., Ziegler, Bd. 16, pag. 50) beschriebene sogenannte Tuberkulose des Ohrläppchens, die ohne Ulceration einhergeht. Die histologische Struktur dieser Erkrankung ist die eines Epitheloidtuberkels. Die Ohrläppchen erreichen dabei die Größe einer Walnuß und sind meistens livide verfärbt. Diese Verunstaltung kommt meistens bei jungen Leuten vor und kann doppelseitig auftreten. In der Mitte eines 22 Jahre bestandenen Ohrläppchenangioms fand Haug (Arch. f. Ohrenheilk., Bd. 32, pag. 158) einen käsigen Knoten von der Größe einer Walnuß.

Der folgende Fall stellt eine bisher noch nicht beschriebene Ursache und Form der Ohrläppchenverlängerung dar:

Herr N. N., 30 Jahre alt.

Anamnese: Er litt vor ungefähr 10 Jahren an akuter Nephritis. Bereits in den ersten Tagen der Erkrankung trat ein entstellendes Ödem der Oberlider und der Nasolabialfalten auf. Eine Woche nach Beginn der Erkrankung stellte sich über Nacht eine birnförmige Verlängerung beider Ohrläppchen ein. Die Läppchen waren ungefähr 8 *cm* lang und reichten, bei aufrechter Kopfhaltung, bis in die Höhe des Kinnes herab. Die birnförmig verlängerten Läppchen enthielten anfangs wasserhelle Flüssigkeit, wurden jedoch infolge gründlicher antinephritischer Behandlung langsam flacher und auch etwas kürzer, bis sie die jetzt vorhandene dauernde Form der Verunstaltung annahmen.

Status praesens: Pat. sieht infolge seiner Gesichtsentstellung viel älter aus, als er wirklich ist. Oberlider und Nasolabialfalten sind schlapp und hypertrophisch. Am auffallendsten ist die Verlängerung der beiden Ohrläppchen. Da der Knorpel des Antitragus fehlt, beginnen beide Läppchen bereits 1 *cm* oberhalb der Incisura intertragica; sie reichen, bei aufrechter Haltung des Kopfes, bis zur Höhe der Oberlippe herab. Der Längsdurchmesser der Verlängerung beträgt $4^1/_2$ *cm*, die horizontalen Durchmesser — unten, in der Mitte und oben gemessen — betragen 1, 2 und 3 *cm*. Das Läppchen kann durch Zug nach unten noch um weitere $2^1/_2$ *cm* verlängert werden. Die vordere Fläche der sehr dünnen und durchsichtigen Ohrläppchen ist glatt, die hintere dagegen stark gerunzelt.

Lunge, Herz und andere Organe erweisen sich als normal. Im Urin finden sich keine pathologischen Veränderungen vor, da ja die Nierenerkrankung nach der akuten Attacke vor 10 Jahren völlig geheilt wurde. Daß es sich wirklich um akute

Digitized by Google
Original from UNIVERSITY OF CALIFORNIA
Generated on 2019-10-24 12:57 GMT / http://hdl.handle.net/2027/uc1.b3252761
Public Domain in the United States, Google-digitized / http://www.hathitrust.org/access_use#pd-us-google

Nephritis handelte, wurde mir von dem den Pat. damals behandelnden Arzte versichert.

Pat. verweigert sowohl eine kosmetische Operation als auch die Entfernung eines Gewebsstückes zwecks mikroskopischer Untersuchung. Aus diesem Grunde können die pathologisch-anatomischen Verhältnisse in diesem Falle nur hypothetischer Natur sein.

Verfasser glaubt, daß zwischen diesem nephritischen Ödem des Ohrläppchens und dem Blutextravasate bei spontanem Othaematoma eine gewisse Analogie bestehen mag. Politzer und Urbantschitsch zitieren in ihren Lehrbüchern L. Meyer, Pareidt, Haupt, Leubuscher, Simon, Virchow, Foerster und J. Pollak als Vertreter der Ansicht, daß Degeneration, Erweichung, Fissuren- und Höhlenbildung, Ge-

Fig. 1.

Fig. 2.

fäßwucherung und Neubildung innerhalb des Ohrknorpels die zu spontanem Othaematoma prädisponierenden Faktoren seien. Politzer selbst konnte an einem Pat. mit einseitigem spontanem Othaematoma eine Verdickung der entsprechenden Knorpelstelle der anderen Ohrmuschel wahrnehmen. Das interessante Experiment von Brown-Séquard, daß nach Durchtrennung des Corpus restiforme bei Tieren Bluterguß in die Ohrmuschel auftritt, sowie die Tatsache, daß die selbst von traumatischem Othaematoma Betroffenen meist geistig Minderwertige sind, läßt auch auf mehr zentral gelegene prädisponierende Faktoren schließen. In Davis' Falle von beiderseitigem Ohrmuschelödem waren pathologische Veränderungen des Knorpels nachweisbar. In unserem Falle fehlte der Knorpel des Antitragus. Der Umstand, daß diese nephritische Entstellung des Ohrläppchens bisher noch nicht beschrieben wurde, beweist, wie selten sie vorkommt. Dies mag darauf zurückzuführen sein, daß

Generated on 2019-10-24 12:57 GMT / http://hdl.handle.net/2027/uc1.b3252761
Public Domain in the United States, Google-digitized / http://www.hathitrust.org/access_use#pd-us-google
Digitized by Google
Original from UNIVERSITY OF CALIFORNIA

bei fast allen an Nephritis erkrankten Pat. der Ohrmuschelknorpel normal ist. In Ausnahmsfällen, wie der unserige einer ist, prädisponieren vorher bestandene oder durch die Nephritis bedingte degenerative Veränderungen im Knorpel, über deren Natur wir noch nichts wissen, zu nephritischem Oedema. Durch den nephritischen Serumerguß wurde der damit angefüllte subcutane Sack des Ohrläppchens weiter über seine Elastizitätsgrenze hinaus ausgedehnt. Infolge der langsamen Aufsaugung der chemisch von der Norm abweichenden Flüssigkeit wurde der ohnehin degenerierte Knorpel des Antitragus durch Colliquifaktion zerstört, ähnlich wie es mit den knorpeligen Menisci bei Hygroma des Kniegelenks geschieht; gleichzeitig wurde den überdehnten und pathologisch veränderten Geweben des Ohrläppchens die Möglichkeit einer restitutio ad integrum genommen. Es ist selbstverständlich auch die Möglichkeit vorhanden, daß der Serumerguß in den subcutanen Sack des Läppchens primär als Folge der Nephritis zustande kam; die Zerstörung des vorher normalen Knorpels wäre dann sekundär durch Colliquifaktion erfolgt.

Die Entscheidung darüber, welche von den beiden Theorien die richtige ist, kann natürlich erst dann gefällt werden, wenn an weiteren derartigen Fällen eine histo-pathologische Untersuchung vorgenommen wird.

Verfasser schlägt für diesen durch Nierenerkrankung bedingten Wassererguß — in Analogie zu Othaematoma, dem Bluterguß — in den unteren Teil der Ohrmuschel den Namen: „Othygroma nephriticum“ vor.

Ein Modell zum Erlernen und Einüben der Trommelfellparacentese und der übrigen Trommelfellschnitte, zum Durchtrennen der Muskelsehnen in der Paukenhöhle sowie zur Umschneidung des Trommelfells.

Von Hofrat Dr. **Erwin Jürgens** in Warschau.

(Mit 2 Figuren.)

Zur Ausführung meines Modells bewog mich die Beobachtung bei meinen Operations- und poliklinischen Kursen für Ärzte, daß gerade die Trommelfellparacentese am wenigsten von allen Operationen am Ohr beherrscht wird. Und dieses ist ja auch verständlich, wenn man bedenkt, daß an einer Leiche nur zwei Trommelfellschnitte geübt werden können, wobei die anderen Teilnehmer am Kurse nicht einmal den Hergang der Operation verfolgen können, wie etwa bei der Trepanation und Radikaloperation, weil durch den langen Gehörgang das Operationsterrain für alle, außer den Operateur, verdeckt wird. Außerdem ist ein großer Teil Trommelfelle bei den Leichenohren durch eitrige Prozesse zerstört. Andrerseits ist es immerhin recht grausam und nicht ungefährlich,

Digitized by Google
Original from UNIVERSITY OF CALIFORNIA
Generated on 2019-10-24 12:57 GMT / http://hdl.handle.net/2027/uc1.b3252761
Public Domain in the United States, Google-digitized / http://www.hathitrust.org/access_use#pd-us-google

wollte man dem Neuling das Einüben der Paracentese an Kranken gestatten, denn selbst der technisch tadellos ausgeführte Einstich ins Trommelfell ist immerhin sehr schmerzhaft, da eine Anästhesie nur unvollkommen gelingt (zudem vermeiden die meisten Ärzte eine Anästhesie des Trommelfells grundsätzlich). Gelegenheit aber zum Einüben der übrigen Trommelfellschnitte findet sich noch viel seltener. Es kommt noch dazu, daß gerade diese kleine Operation ständig geübt werden muß, denn ein erfahrener Ohrenarzt kommt überhaupt nicht allzu oft in die Lage, Paracentesen zu machen und kann leicht aus der Übung kommen, weil gerade die eigentümliche Lage des Trommelfells kein vergleichsweises Einüben an anderer Stelle unseres speziellen Operationsgebietes gestattet. Dies alles bewog mich, ein möglichst den natürlichen Verhältnissen angepaßtes Modell zu konstruieren, was mir, wie ich hoffe, nach jahrelangen Bemühungen nun gelungen ist. Für die technische Ausführung gebührt mein Dank dem Künstler Herrn Kowalzsewski in Warschau. Die Ausführung in größerem Maßstabe habe ich der rühmlichst in unserer Spezialität bekannten und bewährten Firma H. Pfau, Berlin, Luisenstraße 48, übertragen.

Beschreibung des Modells.

Das Modell besteht aus zwei Teilen:

1. Aus einer genauen Nachahmung der Ohrmuschel mit einem Teil der Haut ihrer Umgebung sowie dem ganzen Gehörgang bis zum Trommelfell. Alle Teile entsprechen in ihren Größenverhältnissen den genauen anatomischen Maßangaben. Auch wurde dieser Teil des Modells nach einem Präparat meiner Sammlung hergestellt. Die Masse, aus der dieser Teil des Modells hergestellt ist, ist eine Komposition verschiedener Stoffe, wie: Watte, Kreide, Leim usw., überzogen mit einem naturgetreuen Ölfarbenanstrich.

Der zweite Teil des Modells besteht aus einem Räderwerk, welches von einer Rolle herab auf Druck an einer seitlichen Feder einen Wachspapierstreifen von annähernder Dicke und Widerstandsfähigkeit des Trommelfells dicht an das Paukenhöhlenende des Gehörganges anpreßt und zugleich auf einer unten gelegenen Rolle den Wachspapierstreifen ebenso weit aufwickelt, als abgewickelt wurde. Dieses Stück des Wachspapierstreifens beträgt etwa 10 *mm*, etwa die Höhe des Trommelfells. Vom oberen Rande des Trommelfellausschnittes in der Blechkapsel, die den Wachspapierstreifen in seiner Lage miterhält und an welcher die Wachspapierröllchen montiert sind, zieht ein Messingstift herab, welcher dem Hammergriff in Gestalt und Lage zum Trommelfell entspricht.

Die Hinterwand der Paukenhöhle wird durch eine Messingblechplatte gebildet, welche in einem seitlichen Scharnier zurückklappbar ist und somit die Kontrolle nach ausgeführter Paracentese an der Rückseite des Trommelfells ge-

Digitized by Google
Original from UNIVERSITY OF CALIFORNIA
Generated on 2019-10-24 12:57 GMT / http://hdl.handle.net/2027/uc1.b3252761
Public Domain in the United States, Google-digitized / http://www.hathitrust.org/access_use#pd-us-google

stattet. Der Abstand der geschlossenen Blechplatte vom Trommelfell beträgt am Modell etwas mehr, als die gewöhnliche Entfernung der Paukenhöhle vom Trommelfell ausmacht. Jedoch ist das darum so konstruiert, damit man an die Innenseite dieser Blechplatte ein Stückchen dünner Pappe ankleben kann, an der man dann kontrollieren kann, ob der Einstich ins Trommelfell nicht etwa zu tief, das heißt bis in die Labyrinthwand, ausgeführt worden ist.

Das Modell ist an einem Messingfuße befestigt, welcher seinerseits in eine Holzplatte eingelassen ist. Da das Brettchen sehr leicht ist, ist es besser,

Fig. 1.

Fig. 2.

dasselbe an eine feste Unterlage anzuschrauben. Bei der von mir angegebenen Höhe muß das Modell beim Arbeiten auf einen Tisch gestellt werden, selbstverständlich kann es aber auf jedes verstellbare Stativ aufgestellt werden.

Das viereckige Gewebsstück um die Ohrmuschel wurde von mir deswegen hinzugenommen, weil ein solches leicht passend in einem entsprechenden Schädelausschnitt befestigt werden kann, wobei dann der ganze Schädel auf ein Gelenkstativ aufmontiert werden müßte. Solche Gelenkschädel zum Einüben von Laryngoskopie sind ja vielfach bei den Spezialärzten in Gebrauch und kann in einen solchen leicht diese weitere Vervollkommnung zum Einüben noch weiterer spezialistischer Manipulationen eingefügt werden.

Generated on 2019-10-24 12:57 GMT / http://hdl.handle.net/2027/uc1.b3252761
Public Domain in the United States, Google-digitized / http://www.hathitrust.org/access_use#pd-us-google
Digitized by Google
Original from UNIVERSITY OF CALIFORNIA

Eine Verbesserung, die noch ausgeführt werden wird, soll darin bestehen, daß das Modellohr durch ein Scharnier am Stativ in die Seitenlage gebracht werden kann, welche bei der Paracentese am Lebenden gewöhnlich gewählt wird.

Aus der königl. Universitäts-Ohrenklinik Würzburg (Vorstand: Prof. Dr. Wilh. Kirchner).

Schußverletzung des Ohres.

Von Dr. **Karl Kirchner**, Assistent.

Schußverletzungen des Gehörorganes sind außer bei Selbstmördern wohl selten und kommen nicht häufig zur Beobachtung. Es dürfte daher folgender Fall, der in der hiesigen königl. Universitäts-Ohrenklinik behandelt wurde, nicht ohne Interesse sein, zumal ich einen ähnlichen in der Literatur nicht finden konnte.

Es handelte sich um einen früher ganz gesunden, kräftigen Mann von 55 Jahren, der bei einer Hühnerjagd am 14. IX. 1909 von einem Jagdgenossen in das linke Ohr geschossen wurde. Es trat sogleich eine starke Blutung aus dem Ohre ein und heftiger Schmerz, auch ein Gefühl von unerträglichem Brummen und Zischen im Ohr und vollkommener Taubheit. Da der Pat. sich wegen starken Schwindels und Übelkeit sehr schwach und elend fühlte, mußte er nach Hause gebracht werden und war fast 2 Monate bettlägerig. Beim Aufsetzen im Bette, bei jeder Drehung und Bewegung des Körpers stellte sich stets heftiger Schwindel und Übelkeit ein. Diese Beschwerden hielten auch an, als er das Bett verlassen konnte, so daß es ihm unmöglich war, auch nur leichtere Arbeiten zu verrichten.

Bei der ersten Untersuchung des verletzten Ohres am 20. VI. 1910, 9 Monate nach dem Unfalle, konnte ich folgenden Befund konstatieren: Der linke Gehörgang war frei von Blutcoagula, Spuren von Verletzung am äußeren Ohre und im Gehörgang waren nicht zu sehen. Am Trommelfelle, das etwas verdickt war, befand sich im hinteren unteren Quadranten ein zirka 2—3 *mm* großer, dunkler Fleck, im übrigen zeigte das Trommelfell keinerlei weitere Veränderungen. Die Flüstersprache wurde nur in nächster Nähe des Ohres vernommen, die Kopfknochenleitung war vermindert, die obere Tongrenze bedeutend herabgesetzt, kalorische und Drehstuhluntersuchung konnte bei dem angegriffenen Zustande des Patienten nicht ausgeführt werden. Bei der Berührung mit der Sonde fühlte sich die dunkle Kruste hart und metallisch an. Da der Gehörgang hinreichend weit und gut zu übersehen war, konnte ich diese Kruste mittelst einer Fremdkörperpinzette leicht entfernen. Es kam ein etwas deformiertes Schrotkorn von zirka 2·50 *mm* Durchmesser, wie sie zur Hühnerjagd verwendet werden,

Digitized by Google
Original from UNIVERSITY OF CALIFORNIA
Generated on 2019-10-24 12:57 GMT / http://hdl.handle.net/2027/uc1.b3252761
Public Domain in the United States, Google-digitized / http://www.hathitrust.org/access_use#pd-us-google

zum Vorschein. Das Trommelfell war an der Stelle, wo das Schrotkorn neun Monate lang ziemlich fest gegen die innere Paukenhöhlenwand eingepreßt war, in der Ausdehnung eines Hanfkornes perforiert, die Ränder der Perforation waren gerötet, nach innen gedrängt, nicht verwachsen. Sofort nach der Entfernung des Fremdkörpers ließ der starke Druck und das spannende Gefühl im Ohre nach, auch der Schmerz und das früher unerträgliche Summen im Ohre wurden etwas geringer, jedoch blieb starkes Schwindelgefühl und Kopfschmerz noch bestehen. Bei der weiteren Untersuchung, 9 Tage nach der Entfernung des Fremdkörpers, war die Trommelfellöffnung bereits um die Hälfte verkleinert, mit einem weißlichen Rand umgeben und zeigte Neigung zu rascher Vernarbung, eine Eiterung stellte sich nicht ein. Nach weiteren neun Wochen war die Perforation gut verschlossen, die vernarbte Stelle nicht verwachsen, auch das Gehörvermögen hatte sich etwas gebessert, die Kopfknochenleitung war noch wie bei der ersten Untersuchung vermindert, die obere Tongrenze herabgesetzt. Die Klagen des Pat. betrafen jetzt weniger die Verminderung des Gehöres auf der verletzten Seite als vielmehr die zeitweise noch sehr heftig auftretenden Ohrgeräusche und besonders das beängstigende Schwindelgefühl und heftige Kopfschmerzen. Es war ihm unmöglich, auch nur leichtere Arbeiten zu verrichten, auch mußte er sehr langsam und vorsichtig gehen; an wärmeren Tagen konnte er gar nichts arbeiten und mußte sich längere Zeit sehr ruhig verhalten.

Betrachtet man diesen Fall etwas näher, so fällt zuerst wohl die Art und Weise auf, wie der Unfall sich ereignete. Ein Hühnerschrot besitzt in einer Entfernung von zirka 100 *m* noch eine hinreichende Durchschlagskraft, um lebensgefährliche Verletzungen hervorzubringeu. In welcher Entfernung in vorliegendem Falle der verhängnisvolle Schuß abgegeben wurde, konnte leider nicht festgestellt werden. Das Schrotkorn prallte jedenfalls nach dem Eindringen in den Gehörgang an der knöchernen Gehörgangswand ab und wurde gegen das Trommelfell geschleudert, durch frühere Paukenhöhlenkatarrhe war bereits eine Verdickung desselben vorhanden. Das Projektil durchschlug die Membran und wurde ähnlich wie in einem sogenannten Zielscheibenplättchen eingekeilt, zugleich wurde es gegen die innere Paukenhöhlenwand gepreßt und saß hier unbeweglich fest. Wäre das Schrotkorn nicht auf diese Weise vom Trommelfell festgehalten worden, so wäre es jedenfalls in die Buchten der Paukenhöhle gedrungen, von wo die Entfernung mit großen Schwierigkeiten verbunden gewesen wäre.

Nach der Statistik von Passow führen die meisten Schußverletzungen des Ohres zu schweren Komplikationen, Verletzungen der inneren Ohrteile, des Labyrinthes und der Schädelhöhle. Das Trommelfell wird dabei immer durch die Gewalteinwirkung zerrissen und zerstört.

Digitized by Google
Original from UNIVERSITY OF CALIFORNIA
Generated on 2019-10-24 12:57 GMT / http://hdl.handle.net/2027/uc1.b3252761
Public Domain in the United States, Google-digitized / http://www.hathitrust.org/access_use#pd-us-google

Im vorliegenden Falle sollen auch Untersuchungen mit dem Röntgenapparate vorgenommen worden sein, welche aber kein positives Resultat ergaben. Es wurde deshalb angenommen, daß das Projektil vielleicht von selbst aus dem Gehörgang gefallen sei, wie man dies schon häufig bei in das Ohr gedrungenen Fremdkörpern beobachtet hat.

Der Heilungsverlauf war in unserem Falle zufriedenstellend. Wäre das Schrotkorn nicht entfernt worden, so wäre bei noch längerer Anwesenheit desselben am Trommelfelle und auf der inneren Paukenhöhlenwand jedenfalls noch eine Eiterung in der Paukenhöhle entstanden, woran sich noch mancherlei schwere Komplikationen hätten anschließen können. Man soll demnach, wie auch von Passow hervorgehoben wird, stets in solchen Fällen, um etwaige lebensgefährliche Komplikationen zu verhüten, den Fremdkörper entfernen. Eine Unterlassung der Extraktion, mag sie auch schwierig sein, kann den Kranken, wenn auch erst nach einigen Jahren, in große Gefahren bringen. Übt doch der Fremdkörper einen ständigen Reiz aus und es können von dieser Stelle aus leicht Infektionserreger weiter in die Tiefe vordringen.

Nachteilige Folgen für das Gehörvermögen blieben am verletzten linken Ohre nur in geringem Grade zurück. Die Hörweite betrug auch bei späteren Prüfungen, 3 Jahre nach der Verletzung, für Flüstersprache links: 0·50 *m*, rechts 3·50 *m*; für laute Sprache: links 9 *m*, rechts 12 *m*, Schwabach $^6/_{35}$, Rinne: links/rechts +, Weber: nicht later. Obere Tongrenze Monochord links gis_3, rechts c_7; Galton links g_5, rechts c_7; tiefe Tongrenze links Fis_2, rechts Cis_2. Die Herabsetzung der oberen Tongrenze links ist jedenfalls durch die Beschädigung der Acusticusfasern infolge des Unfalles bedingt, während der Unterschied an der tiefen Tongrenze auf einen bereits seit längeren Jahren bestehenden chronischen Mittelohrkatarrh zurückzuführen ist. Dagegen klagt der Pat. noch jetzt über die bekannten Beschwerden, wie man sie bei Reizung und Beschädigung des Vestibularapparates beobachtet. Zeitweise sollen sich diese Beschwerden, Schwindel, Übelkeit, Kopfschmerzen, besonders in der wärmeren Jahreszeit noch so häufig einstellen, daß der Pat. längere Zeit nicht imstande ist, auszugehen und selbst leichtere körperliche oder geistige Anstrengungen nicht ertragen kann.

Es ist anzunehmen, daß durch den heftigen Anprall des Schrotkornes auf die innere Paukenhöhlenwand und durch das 9 Monate lange Festsitzen an dieser Stelle, abgesehen von der momentanen Erschütterung der Labyrinthteile, gewiß auch Zirkulationsstörungen, vielleicht auch Blutung und Exsudation, veranlaßt wurden, welche zu den so stürmischen Reizungserscheinungen des Vestibularapparates, wie man dies beim Experiment beobachten kann, unmittelbar nach der Verletzung geführt haben. Nach der Entfernung des Fremdkörpers haben sich diese Symptome zwar gebessert, allein die Veränderungen in den Labyrinthteilen sind noch nicht ganz abgelaufen und machen sich bei Einwir-

Digitized by Google
Original from UNIVERSITY OF CALIFORNIA
Generated on 2019-10-24 12:57 GMT / http://hdl.handle.net/2027/uc1.b3252761
Public Domain in the United States, Google-digitized / http://www.hathitrust.org/access_use#pd-us-google

kung äußerer Schädlichkeiten bei ungünstigen klimatischen Verhältnissen, körperlichen und geistigen Anstrengungen noch häufig sehr stürmisch bemerkbar.

Es dürfte nicht ohne Interesse sein, zum Vergleiche mit dem von mir beobachteten Falle noch einige andere Mitteilungen in der Literatur über Schußverletzungen des Ohres hier anzuführen. Carette bespricht einen Fall, bei dem sich eine Revolverkugel dicht vor dem Trommelfelle in dem knöchernen Gehörgange fest einkeilte; Zemann berichtet über eine Schußverletzung, wobei das 8 *mm*-Projektil sich im Gehörgange einkeilte, eine doppelte Fraktur des Hammergriffes, Luxation des Ambosses und lappenförmige Zerreißung des Trommelfelles verursachte. Halacz entfernte aus der Tiefe des Gehörganges mittelst Pinzette eine Kugel, deren Eingangsöffnung vor der Ohrmuschel lag; durch Sondierung konnte man das Projektil fühlen. Der Verletzte war nach dem Unfalle bewußtlos, erbrach, hatte starkes Schwindelgefühl, aus dem Ohre Blutung, beim Kauen heftige Schmerzen in der Tiefe des Ohres. Nach der Entfernung einiger Bleistücke besserte sich das Schwindelgefühl, Erbrechen und Schmerz ließen nach. Die sich anschließende Eiterung sistierte bereits nach 20 Tagen, jedoch zeigte sich noch Schwindel bei raschen Bewegungen des Körpers. In dem von Ledermann beobachteten Falle war eine Revolverkugel an der inneren Paukenhöhlenwand eingekeilt. Es bestand Facialisparese und Taubheit, die Kugel wurde durch Radikaloperation entfernt. Einen ähnlichen Fall beobachtete auch Urbantschitsch bei einem Selbstmörder, es bestand starker Schwindel, Facialparalyse und Taubheit. In zwei Fällen konnte Avoledo nach Entfernung des in die Paukenhöhle eingedrungenen Projektils eine Besserung der vorher bestandenen Cerebral- und Labyrintherscheinungen und Zunahme des Gehöres konstatieren. Einen Beweis für die Gefährlichkeit von zurückgebliebenen Projektilresten in den tiefen Ohrteilen liefern die Beobachtungen von Preysing und Schwarz, Lehr, welche tödliche Gehirnkomplikationen zwei Jahre nach der Verletzung eintreten sahen.

Zum Schlusse möchte ich noch kurz einige Bemerkungen über Begutachtung von Ohrverletzungen anführen, zumal in den Fabriks- und Maschinenbetrieben, in den verschiedenen Werkstätten, in der Land- und Forstwirtschaft häufig Verletzungen des Gehörorganes in mannigfacher Weise vorkommen und bezüglich der schädlichen Folgen große Verschiedenheiten ergeben.

Verletzungen der Ohrmuschel und des Gehörganges hinterlassen nur dann einen wesentlichen Nachteil für das Gehörvermögen, wenn sich eine Stenose, Atresie oder Adhäsionen bilden. Von den Trommelfellverletzungen sind in der Regel nur die durch das direkte und gewaltsame Eindringen von harten Gegenständen oder auch durch Eindringen heißer Flüssigkeiten, geschmolzenes Metall etc. veranlaßten Beschädigungen von größerer Bedeutung,

Generated on 2019-10-24 12:57 GMT / http://hdl.handle.net/2027/uc1.b3252761
Public Domain in the United States, Google-digitized / http://www.hathitrust.org/access_use#pd-us-google
Digitized by Google
Original from UNIVERSITY OF CALIFORNIA

da fast immer dabei die Trommelfellmembran, die Gehörknöchelchen, die Paukenhöhle und das innere Ohr auf das schwerste beschädigt und zerstört werden. Die häufig vorkommenden indirekten Verletzungen des Trommelfelles durch starkes Einpressen der Luft in den Gehörgang bei Schlag mit der flachen Hand auf das Ohr sind gewöhnlich von geringer Bedeutung und heilen in den meisten Fällen in einigen Wochen, ohne einen Nachteil zu hinterlassen. Ist jedoch mit solchen indirekten Verletzungen, wozu auch die Beschädigungen durch heftige Detonationen zu rechnen sind, auch eine Labyrintherschütterung verbunden, so kann der Schaden für das Gehör sehr bedeutend und von langer Dauer sein oder es kann bleibende Verschlechterung des Gehöres bis vollständige Taubheit zurückbleiben (W. Kirchner).

Bei der Beurteilung der Erwerbsfähigkeit und Arbeitsleistung nach schweren Ohrverletzungen ist auch besonders die Beschäftigung des Pat. zu berücksichtigen. Ein Maurer, Zimmermann oder Steinmetz zum Beispiel, welcher infolge einer Labyrinthverletzung für längere Zeit oder beständig von Schwindel befallen wird, kann nicht mehr zu Arbeiten an Gebäuden in der Höhe verwendet werden. In einer nicht minder schlimmen Lage befindet sich ein Kaufmann, Beamter, Lehrer etc., der durch starke Schwerhörigkeit, durch zeitweise oder beständige unerträgliche Ohrgeräusche, Schwindel oder Kopfschmerzen nach einer Ohrverletzung nicht mehr imstande ist, seinen bisherigen Beruf auszuüben.

Den Grad der Verminderung der Erwerbsfähigkeit richtig festzustellen, ist in manchen Fällen, besonders wenn Labyrintherscheinungen vorhanden sind, sehr schwierig. Es sind daher bei manchen Berufsarten mehr die Verminderung oder der Verlust des Gehöres, bei anderen dagegen die Beschwerden der Labyrinthverletzung zu berücksichtigen. Da mit der Zeit bekanntlich bei solchen Zuständen auch Besserung eintreten kann, so müssen solche Verletzte längere Zeit beobachtet und auch von Zeit zu Zeit einer gründlichen Untersuchung unterzogen werden.

Literatur: Avoledo, Verletzungen des Ohres durch Schußwaffen. Morgagni, 1893, Bd. 35; ref. Monatsschr. f. Ohrenheilk., 1895, pag. 16. — Bernhard, Die Verletzungen des Gehörorganes etc. Vierteljahresschr. f. gerichtl. Medizin und öffentl. Sanitätswesen, 3. Folge, XXV. Bd., Supplementheft, Berlin 1903, August Hirschwald. — Carette, Contribution à l'étude des corps étrangers du conduit auditif. Annal. des malad. de l'oreille etc., 1898, XXIV; ref. Z. f. Ohrenheilk., Bd. 33, pag. 70. — Grunert, Zur Prognose der Schußverletzungen des Ohres. Archiv für Ohrenheilk., Bd. 59, pag. 129. — Halacz, Direkte Labyrinthverletzung bei einer Schußverletzung des Ohres. Wiener medizinische Wochenschr., Bd. 60, pag. 33. — W. Kirchner, Die Verletzungen des Ohres. Würzburger med. Abhandlungen, 1901, Bd. I, Heft 10. — Ledermann, Schußverletzung durch Revolverkugel. Verhandl. d. otol. Sektion der New-Yorker med. Akad.; ref. Z. f. O., Bd. 49, pag. 358. — Lehr, Beiträge zur Kenntnis der otitischen Erkrankungen des Hirns, der Hirnhäute und

Digitized by Google
Original from UNIVERSITY OF CALIFORNIA
Generated on 2019-10-24 12:57 GMT / http://hdl.handle.net/2027/uc1.b3252761
Public Domain in the United States, Google-digitized / http://www.hathitrust.org/access_use#pd-us-google

der Blutleiter. Z. f. O., Bd. 35, pag. 12. — Passow, Die Verletzungen des Gehörorganes. Wiesbaden 1905, Bergmann. — Preysing und Schwartz, Schußverletzung des Schläfenbeines. Z. f. O., Bd. 32, pag. 62. — Urbantschitsch, Ein Fall von Schußverletzung des rechten Ohres. Monatsschr. f. Ohrenheilk., Bd. 31, pag. 70. — Zemann, Über eine Schußverletzung des Ohres. Arch. f. Ohrenheilk., Bd. 82, pag. 226.

Die tuberkulösen Erkrankungen des Gehörorganes.[1])

Von Dr. **R. Spira** in Krakau.

Die Erkrankungen des Ohres an Tuberkulose kommen viel häufiger vor, als gewöhnlich angenommen wird, und werden oft verkannt. Die Infektion des Ohres kann erfolgen bei einem früher ohrgesunden Individuum, aber auch bei einer bereits bestehenden genuinen Ohrenkrankheit. Am häufigsten betrifft die tuberkulöse Erkrankung das Mittelohr. Der Infektionsmodus kann ein verschiedener sein.

A. Am häufigsten erkrankt das Gehörorgan sekundär, und zwar in dreifacher Weise: 1. Die Krankheit wird von den Lungen oder den oberen Luftwegen per continuitatem oder per contiguitatem durch die Ohrtrompete auf die Paukenhöhle übertragen. 2. Die Infektion erfolgt von einer benachbarten Stelle des Gehörorganes vom äußeren Ohr, von der Schädelhöhle, von den Schädelknochen aus aufs Mittelohr. 3. Die Übertragung erfolgt auf dem Blut- oder Lymphwege von einer entfernten Körperstelle, Lymphdrüse, Knochentuberkulose usw. aufs Ohr.

B. Seltener ist die primäre Tuberkulose des Ohres von der Luft aus durch die Tuba, durch den äußeren Gehörgang bei einer Perforation des Trommelfells oder durch eine kongenitale Bacillenübertragung. Primär erkrankt häufiger zuerst der Warzenfortsatz, von dem aus sich die Krankheit aufs Mittelohr überträgt. Sekundär entsteht die Krankheit zumeist erst auf der Schleimhaut der Paukenhöhle, von wo aus das übrige Ohr ergriffen wird.

Die erste tuberkulöse Erkrankung des Gehörorganes wurde von Schwartze und von Tröltsch an der Schleimhaut des Mittelohres beobachtet. Im Sekret wurden Tuberkelbacillen gefunden zuerst von Eschle, dann auch von anderen.

Beginn und Verlauf einer Mittelohrentzündung sind verschieden je nach dem Zustande der Tuberkulose in anderen Organen. Der Beginn kann akut sein, mit heftigen subjektiven und objektiven Reaktionserscheinungen. In den meisten Fällen macht sich jedoch der fatale Einfluß des Allgemeinzustandes

[1]) Nach einem Vortrag, gehalten am VII. internationalen Tuberkulosekongreß in Rom im April 1912.

Digitized by Google
Original from UNIVERSITY OF CALIFORNIA
Generated on 2019-10-24 12:58 GMT / http://hdl.handle.net/2027/uc1.b3252761
Public Domain in the United States, Google-digitized / http://www.hathitrust.org/access_use#pd-us-google

geltend. Ist dieser ungünstig, geht die Ohrenentzündung bald in den chronischen Zustand über. Es kommt zu ausgedehnten Zerstörungen im Ohr, im Schläfebein, zu intrakraniellen Komplikationen, Meningitis tuberculosa, Blutungen infolge Arrosion der großen Gefäße. Ziemlich häufig ist dabei Facialislähmung. Es kann aber auch zur Heilung oder zum Stationärwerden der Krankheit in einem verschiedenen Stadium kommen.

Häufiger und charakteristischer ist der vom Beginn schleichende und chronische Verlauf. Ohne daß der Patient weiß, wann die Krankheit begonnen hat, ohne welche subjektive Beschwerden erscheint plötzlich ein dünnflüssiger Ausfluß aus dem Ohr. Am Trommelfell findet man eine oder einige Perforationen, die bald zusammenfließen. Manchmal gelingt es im Beginne am Trommelfell kleine, graugelbe Knötchen zu beobachten, die rasch zerfallen. Die Hörfähigkeit nimmt rapid ab und die Zerstörung greift rasch von dem Trommelfell auf die Gehörknöchelchen und das Schläfebein über. Je nach dem Allgemeinzustand kann die Krankheit stationär bleiben, seltener ausheilen oder es kommt unter Fieber, Nachtschweiß und zunehmender Schwäche zum Exitus.

Manchmal findet man die auffallende Erscheinung, daß trotz geringer subjektiver Symptome und objektiver Veränderungen eine hochgradige Schwerhörigkeit nachweisbar labyrinthären Ursprunges auftritt. Als Ursache derselben kann nur eine nutritive Störung der nervösen Schneckenelemente oder eine toxische Neuritis des Acusticus nach Wittmaack angenommen werden.

Die Prognose ist im allgemeinen ungünstig, im speziellen von dem Allgemeinzustand abhängig. Es kommen jedoch auch Fälle vor, wo trotz vorgeschrittener Lungentuberkulose die operative Eliminierung des Krankheitsherdes im Ohr nicht nur zur Heilung dieses Organes, sondern auch zur Besserung des allgemeinen Zustandes führt, wie ich einen solchen Fall beobachtet habe. Meist jedoch bewirkt bei sehr herabgekommenen Patienten ein operativer Eingriff nur eine Beschleunigung des fatalen Ausganges. Wo jedoch unerträgliche Schmerzen, Schlaflosigkeit, kopiöse Eiterung den Kranken immer mehr herunterbringen oder wo eine intrakranielle Komplikation droht, ist eine energische Intervention unter allen Umständen erforderlich.

Zur mitunter schwierigen Diagnose der tuberkulösen Natur der Ohrenentzündung sind folgende Momente zu berücksichtigen: 1. Anamnese, 2. Verlauf und Befund, 3. mikroskopische und histologische Untersuchung, 4. biologische Untersuchung.

Ad 1. Bestandene oder bestehende Tuberkulose anderer Organe, verkäste *Lymphdrüsen*, hereditäre Belastung, Tuberkulose bei nahen Verwandten u. dgl.

Ad 2. Der schleichende, torpide, reaktionslose Verlauf, doppelte Perforation und rascher Zerfall des Trommelfells, schlaffe, nach ihrer Abtragung hartnäckig wiederkehrende Granulationen, rapid fortschreitende Schwerhörigkeit, frühzeitige Facialislähmung, fistulöser Durchbruch am Knochen, torpide

Digitized by Google
Original from UNIVERSITY OF CALIFORNIA
Generated on 2019-10-24 12:58 GMT / http://hdl.handle.net/2027/uc1.b3252761
Public Domain in the United States, Google-digitized / http://www.hathitrust.org/access_use#pd-us-google

Knochengeschwüre, Fibrinoidbelag am Promontorium, nach Ferreri die schwarze Verfärbung des inneren Endes eines ins Ohr eingelegten, in 10%igem Dermatolglycerin imprägnierten Gazestückchens.

Ad 3. Der Nachweis von Tuberkelbacillen ist unverläßlich. Einerseits gelingt dieser Nachweis selbst bei sicherer Tuberkulose nur selten, andrerseits können diese Bacillen bei einer Ohrentzündung anderer Provenienz zufällig von außen hineingelangen. Gesichert wird die Diagnose durch den mikroskopischen Nachweis von tuberkulösem Gewebe in der Schleimhaut der Paukenhöhle, in entfernten Granulationen, Polypen, Knochenstückchen, in einer Drüse über dem Warzenfortsatz, nach Orth durch große, runde Exsudatzellen im freien Paukenhöhlenexsudat.

Ad 4. Tuberkulininjektion, die Überimpfung von Eiter oder pathologischem Gewebe auf Meerschweinchen, die Pirquetsche Reaktion können die Diagnose in zweifelhaften Fällen sicherstellen. Nach Lasagna spricht auch das Fehlen der proteolytischen Wirkung des Ohreiters für Tuberkulose.

Was die Therapie betrifft, wurden neben der bekannten allgemeinen und der üblichen lokalen Behandlung mannigfache spezielle Mittel empfohlen: Jodoformemulsion, Jodoformpulver, Jodol, Vioform, Milchsäure und Balsamum peruv. (Guranowski), 5%ige Carbolglycerinlösung (Schwabach), Pyoctanin (Habermann), Glycerinalkohol mit Jodtrichlorid (Ritter), Tuberkulinemulsion (Voss).

Die Tuberkulinbehandlung hat sich in den meisten Fällen nicht bewährt und wurde verworfen.

Muck rühmt die günstigen Resultate, die er mit der Stauungshyperämie durch Saugwirkung vom Gehörgang aus erhalten hat. Bei umschriebener Tuberkulose kann sich der Galvanokauter nützlich erweisen. Bei cariöser Einschmelzung des Knochens kann die Operation nicht nur lokale Heilung bewirken, sondern auch den Allgemeinzustand günstig beeinflussen. Bei vorgeschrittener allgemeiner Tuberkulose ist ein chirurgischer Eingriff nur bei Indicatio vitalis auszuführen oder zu palliativen Zwecken.

Von den sonstigen Stellen des Gehörorganes kommt die Tuberkulose am äußeren Ohr in dreifacher Form vor. Erstens als tuberkulöse Hautgeschwüre im äußeren Gehörgang, verursacht durch den Eiter einer tuberkulösen Mittelohrentzündung oder durch die verunreinigten Finger des Patienten. Zweitens kommt hier die tuberkulöse Perichondritis vor, welche sich charakterisiert durch mißfarbigen, krümlichen Eiter, und mit fungösen Granulationen ausgefüllte Fisteln neben Tuberkulose der regionären Drüsen. Endlich haben wir hier circumscripte Tuberkelknoten am Lobulus zu verzeichnen, die wohl zumeist als Inokulationstuberkulose, entstanden durch Infektion der Ohrringkanäle, vorkommen (Haug).

Generated on 2019-10-24 12:58 GMT / http://hdl.handle.net/2027/uc1.b3252761
Public Domain in the United States, Google-digitized / http://www.hathitrust.org/access_use#pd-us-google
Digitized by Google
Original from UNIVERSITY OF CALIFORNIA

Das Trommelfell erkrankt an Tuberkulose vom Mittelohr oder von den benachbarten Schädelknochen aus, ferner infiziert auf dem Blutwege, selten primär, und zwar in Form von Tuberkelbildungen, von vielfachen Perforationen und tuberkulösen Tumoren. Schwabach hat Heilung von Trommelfelltuberkulose nach Injektion vom Kochschen Bacillen beobachtet. Preysing brachte tuberkulöse Tumoren am Tr. F. zur Heilung durch Pinselung mit 25%iger Milchsäure und schwacher Chromsäurelösung und Aufstreuen von Airolpulver; sonst wurde auch galvanokaustische Ätzung oder Exzision der Perforationsränder empfohlen. Nager empfiehlt, um Tuberkulome zur Schmelzung zu bringen, das Auftragen von Arsenpasta mittelst feiner Wattetampons.

Tuberkulöse Geschwüre können an der Tubenmucosa zustande kommen, entweder per contiguitatem durch Infektion mittelst tuberkulösen Sputums oder per continuitatem von Geschwüren des Nasenrachenraumes aus.

Tuberkulose des Warzenfortsatzes schließt sich meist an eine Erkrankung der Paukenhöhle an und kann ganz latent, symptomlos verlaufen. Für ihr Bestehen spricht es, wenn bei Phthisis die Otorrhöe mit wachsendem Trommelfelldefekt fortdauert, wenn man bei Sondierung der Paukenhöhle auf bloßliegenden Knochen stößt, wenn Sequester, Fisteln auftreten und Symptome einer Affektion des Facialis oder des Labyrinths dazukommen. Seltener ist diese Krankheit bei sonst intaktem Gehörorgan, manchmal neben multipler Knochentuberkulose an anderen Körperstellen, viel häufiger bei Kindern als bei Erwachsenen. Ihre Entstehung ist auf Metastasen aus verkästen mesaraischen oder intrathorakalen Lymphdrüsen oder auf das Eindringen der Krankheitserreger durch eine frische Wunde am Schläfebein zu beziehen. Diese Krankheit verrät sich durch eine infiltrierte Lymphdrüse über dem Warzenfortsatz, deren mikroskopische Untersuchung die Diagnose erleichtert. Für ihre Entstehung auf dem Blutwege spricht das Fehlen der Tuberkulose in Lungen, Nase und Kehlkopf.

Primär kommt Tuberkulose im Warzenfortsatz häufiger als an anderen Stellen des Gehörorganes vor. Die tuberkulöse Natur der Krankheit ist in einem solchen Falle nach Henrici zu erkennen durch das Freibleiben der Paukenhöhle, durch schlaffe Ränder und schlaffe, blasse Granulationen an einer etwa vorhandenen Fistel, ein tuberkulöses Granulom im Gehörgang oder in der Umgebung des Ohres, eine tuberkulöse Lymphdrüse über dem Warzenfortsatz usw. Auch die tuberkulöse Erkrankung des Labyrinths kann zustande kommen vom Mittelohr aus nach Durchbruch durch das Promontorium oder die Fensternischen, von innen her bei einer tuberkulösen Meningitis durch den inneren Gehörgang oder die Aquaeducti und endlich auf dem Blutwege, zum Beispiel bei Miliartuberkulose. Je nach dem Allgemeinzustand des Pat. prävalieren destruktive oder reaktive Prozesse, und es kommt entweder zu ausgedehnten Zerstörungen des Labyrinths oder zur Ausheilung. Die einzigen, auf

Digitized by Google
Original from UNIVERSITY OF CALIFORNIA
Generated on 2019-10-24 12:58 GMT / http://hdl.handle.net/2027/uc1.b3252761
Public Domain in the United States, Google-digitized / http://www.hathitrust.org/access_use#pd-us-google

eine Affektion des Labyrinths hinweisenden Symptome pflegen hochgradige Schwerhörigkeit und subjektive Ohrgeräusche zu sein. Sonstige subjektive Symptome fehlen dabei gewöhnlich ganz.

Wenngleich in der großen Mehrzahl der Fälle eine tuberkulöse Ohrenkrankheit von einem Herde an einer anderen Körperstelle aus induriert zu sein pflegt, so geschieht es doch auch, wenngleich seltener, daß die primäre Tuberkulose des Ohres den Ausgangspunkt für die tuberkulöse Erkrankung an einer anderen Körperstelle oder für die Allgemeintuberkulose bildet. Bacillenführendes Sekret, aus der Paukenhöhle in den Digestions- oder Respirationstrakt gelangt oder nach Durchbruch in ein benachbartes Gefäß in die Blutbahn verschleppt, kann zu einer Aussaat der Tuberkel in verschiedenen Organen respektive zur allgemeinen Tuberkulose Anlaß geben. Doch darf ein solcher Ausgangspunkt nur dann angenommen werden, wenn jeder andere Herd mit Sicherheit ausgeschlossen werden kann.

Vereinsberichte.

Österreichische Otologische Gesellschaft.

Sitzung vom 25. November 1912.

Vorsitzender: Politzer.
Schriftführer: Ernst Urbantschitsch.

Alexander demonstriert: I. Otitis media suppurativa acuta traumatica sinistra. Mittelohrverletzung durch **Einspritzen glühenden Eisens** ins Mittelohr. Fötide Mittelohreiterung. Vollkommene Taubheit seit der traumatischen Verletzung. Erhaltene Erregbarkeit des statischen Labyrinths. Facialislähmung. Radikaloperation. Befund des Fremdkörpers im Mittelohre. Heilung.

Anton Kl., 32 Jahre, Werksarbeiter in Ternitz, geboren in Zeltweg, Steiermark. Aufgenommen auf die Ohrenabteilung der allgemeinen Poliklinik am 24. Juni 1912.

Anamnese: Im Kindesalter Masern. Stets ohrgesund. Am 5. Juni 1912 spritzte dem Pat. beim Eisengießen flüssiges Eisen in das linke Ohr. Er ließ den Löffel, in dem sich das flüssige Eisen befand, fallen und stürzte sofort bewußtlos zusammen. Die Bewußtlosigkeit dauerte ungefähr eine Viertelstunde. Nach dem Erwachen aus der Bewußtlosigkeit hatte Pat. Kopfschmerzen und Drehschwindel mit dem Gefühl, daß er den Boden unter den Füßen verliere. Pat. mußte geführt werden. Kein Erbrechen. Kein Fieber. Zwei Tage nach der Verletzung begann das Ohr zu fließen. Seit der Verletzung ist Pat. auf dem linken Ohre taub. Drei Tage nach der Verletzung trat eine vollständige Lähmung des Gesichtsnerven in allen drei Ästen auf. Seit der Verletzung steht Pat. in ärztlicher Behandlung und wurde, da trotz derselben die intensiven Ohr- und Kopfschmerzen andauerten, der Abteilung zugewiesen.

Status praesens vom 24. Juni 1912: Rechtes Ohr otoskopisch normal. Links: Gehörgang vollständig normal. Pars tensa des Trommelfells bis auf

Digitized by Google
Original from UNIVERSITY OF CALIFORNIA
Generated on 2019-10-24 12:58 GMT / http://hdl.handle.net/2027/uc1.b3252761
Public Domain in the United States, Google-digitized / http://www.hathitrust.org/access_use#pd-us-google

periphere Reste zerstört. Mittelohrschleimhaut granulierend. Es besteht fötide mäßig reichliche Sekretion. Kein nachweisbarer Fremdkörper im Mittelohre

Funktionsprüfung: Hörschärfe und Stimmgabelbefund rechts normal Das linke Ohr ist taub. Das statische Labyrinth ist normal erregbar. Es besteht spontaner Nystagmus (rotatorisch mit horizontaler Komponente, kleinschlägig, ziemlich frequent, von geringer Intensität, das heißt, nur sichtbar beseitlichem Blick) nach beiden Seiten. Kein Schwindel. Keine labyrinthäre Gleichgewichtsverminderung. Reflektorische Erregbarkeit auf dem Drehstuhle. kalorisch und galvanisch normal. Mastoidgegend ohne Veränderungen. Keine nachweisbare Verletzung oder Narbenbildung im linken äußeren Ohre oder in der Umgebung desselben. Linker Facialis in allen drei Ästen vollständig gelähmt. Faradische Erregbarkeit erhalten. Keine Entartungsreaktion.

Operation (Alexander) am 28. VI. 1912: Freilegung und Eröffnung des Warzenfortsatzes. Corticalis und Inneres normal, nur in der Richtung gegen das Antrum ist der Knochen eitrig erweicht. Das Antrum ist von fötidem Eiter erfüllt, pathologisch vergrößert. Die hintere knöcherne Gehörgangswand zum Teil zerstört. Die Knochenzerstörung reicht von der unteren Umgrenzung des Antrums bis an den Facialiskanal. Trommelhöhle von Eiter und Granulationen erfüllt. Im Hypotympanum liegt eine hanfkorngroße Eisenkugel mit glatter Oberfläche, die mit dem Löffel entfernt wird. Tegmen tympani intakt. Plastik nach Panse. Wundversorgung. Verband.

Verlauf: Reaktionslos. Fünf Tage nach der Operation zeigt sich bereits eine bedeutende Besserung der Facialislähmung.

Am 3. VIII. wird Pat. zur ambulatorischen Nachbehandlung entlassen.

Seit Ende September retroaurikuläre Wundöffnung geschlossen.

Zur Zeit der Entlassung des Pat. (3. VIII.) war bis auf eine hanfkorngroße, nicht epithelisierte Stelle am Mittelohre, nahe der Tubenöffnung, die Radikaloperationshöhle vollständig geheilt.

Die Untersuchung am 12. XI. ergibt retroaurikulär eine lineare Wundnarbe. Mittelohrräume bis auf eine kleine Stelle am Promontorium epithelisiert. Es besteht links vollständige Taubheit: das linke statische Labyrinth ist wie das rechte normal erregbar, linker Facialis normal.

Epikrise: Der Fall erscheint bemerkenswert durch die Anamnese und den Befund. Die anamnestische Angabe des Pat., daß er durch einen Tropfen flüssigen Eisens im Ohre verletzt worden sei, erschien mangels jeder Verletzung oder Verletzungsspur im äußeren Gehörgang zunächst wenig glaubhaft. Wir waren in Anbetracht der Fötidität der Eiterung und der Taubheit ursprünglich eher der Ansicht, daß der Pat. an einer chronischen Mittelohreiterung gelitten habe und daß die spontane Verschlechterung in seinem Zustande von ihm willkürlich als traumatische dargestellt worden sei. Um so überraschender war der operative Befund, der die vollständige Richtigkeit der Angaben des Pat. ergeben hat. Es muß ganz besonders hervorgehoben werden, daß in diesem Falle der Tropfen flüssigen Eisens die ganze Länge des Gehörgangs passierte, ohne die Haut zu berühren und damit zu verletzen. Der Tropfen durchschlug das Trommelfell und blieb im Mittelohre stecken. Es ist nicht unwahrscheinlich, daß er von vornherein schon bei seinem Fluge ins Mittelohr ins Hypotympanum geraten ist, nicht ausgeschlossen ist jedoch, daß er zunächst im Mesotympanum lag und erst später infolge seiner Schwere ins Hypotympanum gesunken ist. Der heiße Eisentropfen führte zur Zerstörung des Gewebes in seiner direkten Umgebung; die Pars tensa des Trommelfells

Digitized by Google
Original from UNIVERSITY OF CALIFORNIA
Generated on 2019-10-24 12:58 GMT / http://hdl.handle.net/2027/uc1.b3252761
Public Domain in the United States, Google-digitized / http://www.hathitrust.org/access_use#pd-us-google

war fast vollkommen zerstört und es bestand eine Nekrose des inneren Endes der knöchernen äußeren Gehörgangswand und der unteren Wand des Antrums bis an den Facialis. Besonders diese letzte Veränderung muß schon am dritten Tage nach der Verletzung voll entwickelt gewesen sein, da zu dieser Zeit die Facialislähmung zum erstenmal beobachtet worden ist. Indirekt wurde durch die Mittelohrverletzung, wie in allen ähnlichen Fällen, auch eine fötide Mittelohreiterung ausgelöst, die bis zum Tage der Aufnahme des Kranken fortbestand. Das Labyrinth wurde durch den eingedrungenen Fremdkörper in hohem Grade beschädigt. Seit dem Tage der Verletzung besteht vollständige Taubheit auf der verletzten Seite. Man muß annehmen, daß unter der mechanischen, vor allem aber unter der Hitzewirkung des ins Mittelohr eingedrungenen Fremdkörpers das Cortische Organ der linken Schnecke in seiner gesamten Ausdehnung akut zerstört worden ist. Wichtig erscheint, daß dagegen das Trauma im Bereiche des statischen Labyrinths nur einen akuten Reizzustand auslöste (der Pat. stürzte unter einem heftigen Schwindel unmittelbar nach dem Trauma zusammen und litt auch noch während der nächsten Tage an Schwindel), daß jedoch die Funktion des statischen Labyrinths nicht aufgehoben worden ist. Dieses differente Verhalten des akustischen und des statischen Labyrinths derselben Schädigung gegenüber ist nicht überraschend. Wir haben die Erfahrung, daß auch sonst, zum Beispiel im Verlaufe von chronischer Mittelohreiterung, bei eingetretener degenerativer Atrophie des cochlearen Teils des Labyrinths der statische Teil zumeist normal bleibt. Im vorliegenden Fall kommt noch dazu, daß ja die Hitzewirkung des Fremdkörpers, der der Schnecke viel näher lag als dem statischen Labyrinth, naturgemäß auch in der Schnecke eine größere war als im statischen Teile des Labyrinths. Im übrigen sei daran erinnert, daß das differente Verhalten des cochlearen und statischen Teils des Labyrinths derselben Schädigung gegenüber theoretisch durch das sehr verschiedene phylogenetische Alter dieser beiden Teile und auch durch die Verschiedenheit der histologischen Struktur (kleinere und dünnere Elemente in der Schnecke, größere und dickere im statischen Labyrinth) erklärt wird. Die Facialislähmung erwies sich bei der Untersuchung des Pat. vor der Operation zwar als komplette periphere Lähmung, trotzdem konnte jedoch in Anbetracht der erhaltenen faradischen Erregbarkeit die Prognose quoad Heilung günstig gestellt werden. Nach diesem klinischen Befunde mußte man annehmen, daß an irgend einer Stelle der Facialiskanal zerstört und der Nerv bloßgelegt worden seien, vielleicht auch die Nervenscheiden entzündlich infiltriert gewesen wären; dagegen lag kein Grund zur Annahme einer Kontinuitätstrennung des Facialis vor.

Nach dem ganzen Befunde erschien die Radikaloperation indiziert. Sie hat zur Auffindung und Extraktion des Fremdkörpers und zur Heilung des Patienten geführt. Der Wundverlauf war ein befriedigender. Die Facialislähmung ist vollständig zur Rückbildung gekommen. Pat. wurde einige Male faradisch behandelt: man kann jedoch füglich von einem spontanen Rückgang der Facialislähmung sprechen. Die Mittelohreiterung ist vollkommenen ausgeheilt, das statische Labyrinth ist normal. Es besteht weder Schwindel noch spontaner Nystagmus. Nur die Vernichtung des Hörvermögens persistiert; Pat. ist auf dem linken Ohre taub.

II. Otitis media suppurativa acuta dextra. Osteoperiostitis processus mastoidei. Abscessus perisinosus. **Thrombophlebitis** sinus lateralis. Septikämie. **Ausgedehnte Thrombose des Sinus.** Operation. Jugularisausschal-

Digitized by Google
Original from UNIVERSITY OF CALIFORNIA
Generated on 2019-10-24 12:58 GMT / http://hdl.handle.net/2027/uc1.b3252761
Public Domain in the United States, Google-digitized / http://www.hathitrust.org/access_use#pd-us-google

tung. Antrotomie. Freilegung und Eröffnung des Sinus. Entfernung des Thrombus. Heilung.

Marie St., 39 Jahre, aus Wien. Aufgenommen auf die Ohrenabteilung der allgemeinen Poliklinik am 4. IX. 1912.

Anamnese: Pat. hat vor einigen Jahren einen Lungenspitzenkatarrh durchgemacht. In der letzten Zeit war sie bis auf eine Endometritis gesund. Bis vor 14 Tagen ohrgesund. Zu dieser Zeit ohne bekannte Ursache unter hohem Fieber und Ohrenschmerzen einsetzende rechtseitige eitrige Mittelohrentzündung. Seit Beginn der Entzündung Schmerzen am Warzenfortsatz. Trotz ärztlichen Rates lehnte die Pat. die Paracentese ab. Die Otitis, die anfänglich den Charakter der epitympanalen Entzündung aufwies, führte nach 2 Tagen zum spontanen Durchbruch. Mäßige Eitersekretion. Abendtemperatur 38·2. Während der nächsten Tage Temperaturabfall unter Andauer profuser Eiterung. Da die Schmerzen am Warzenfortsatz nicht nachlassen, wird Pat. aufgenommen.

Status praesens vom 4. IX. 1912: Mageres, herabgekommenes Individuum. Temperatur 36·7. In den Brusteingeweiden keine nachweisbaren krankhaften Veränderungen. Mittelgroßer Milztumor. Augenhintergrund normal. Kein spontaner Nystagmus. Leicht gesteigerte Reflexe. Kein Kernig. Kein Fußklonus. Ohrbefund: R. Trommelfell stark geschwollen, vorne unten perforiert, profuse Eiterung. Leichte Druckschmerzhaftigkeit an der Warzenfortsatzspitze. Funktioneller Befund: Schalleitungshindernis. Keine Labyrinthsymptome. Die weitere Beobachtung der Kranken ergibt intermittierenden Fiebertypus mit zeitweiligen hohen Anstiegen bis auf 39·6—40.

Bei der Operation (Alexander) wird nach Ausschaltung der strömendes Blut führenden Vena jugularis und durchgeführter Antrotomie der Sinus freigelegt und eröffnet. Der Sinus erscheint äußerlich unverändert. Die Sinuseröffnung zeigt, daß der Sinus durch teilweise organisierte Thrombenmassen vollständig verschlossen ist. Die obturierende Thrombose reicht nach abwärts bis an den Bulbus, nach aufwärts und rückwärts bis nahe an den Confluens sinuum.

Bakteriologischer Befund des Blutes (Prof. Albrecht) ergibt keine Mikroorganismen; im Ohreiter und im Thrombus Streptococcus pyogenes.

Wundverlauf günstig. Lytischer Fieberrückgang. Pat. ist seit dem fünften Tage post operationem fieberfrei. Reaktionslose Wundheilung.

Epikrise: Der Fall gehört in die Gruppe der im Verlaufe akuter Mittelohreiterungen aufgetretenen Thrombophlebitiden. Die Anlage des operativen Eingriffes erfolgte nach den Grundsätzen, die ich wiederholt unter Hinweis auf zahlreich operierte Fälle in meinen Publikationen mitgeteilt habe. Die Jugularisausschaltung ging der Operation am Ohre voraus. Bei der Ohroperation muß man auf die übersichtliche Freilegung der Blutleiter und auf die vollständige Entfernung der Thromben bedacht sein.

III. Otitis media suppurativa chronica granulosa sinistra. Fistula processus mastoidei. Ausgedehnte exzessive **Granulom**bildung im äußeren Gehörgang und am Warzenfortsatz. Vollkommene Taubheit und Unerregbarkeit des statischen Labyrinths auf der kranken Seite. Totalaufmeißelung mit Entfernung der Tumormassen. Freilegen der Dura der mittleren Schädelgrube. Plastik nach Körner. Heilung.

Marie F., 13 Jahre, aus Pnolnzns, Galizien. Aufgenommen auf die Ohrenabteilung der allgemeinen Poliklinik am 9. X. 1912.

Digitized by Google
Original from UNIVERSITY OF CALIFORNIA
Generated on 2019-10-24 13:01 GMT / http://hdl.handle.net/2027/uc1.b3252761
Public Domain in the United States, Google-digitized / http://www.hathitrust.org/access_use#pd-us-google

Anamnese: Im frühesten Kindesalter Masern und Scharlach. Seither links Ohrenfluß. Im Verlauf der Ohreiterung Fistel- und Geschwürsbildung hinter dem linken Ohre mit Auftreten einer großen, blutrot gefärbten Geschwulst. Dieselbe wurde einmal vom behandelnden Arzt vor 2 Jahren entfernt, bildete sich jedoch nach wenigen Wochen neuerlich. Infolge der langen Dauer der Erkrankung, vor allem der stinkenden Eiterung, ist das Kind appetitlos und in seiner Ernährung gestört. Zur Beseitigung dieses Zustandes kommt Pat. an die Abteilung.

Status praesens am 9. X. 1912: Rechtes Ohr normal. Linke Ohrmuschel seitlich abstehend. Gehörgang vollständig von einem Granulom ausgefüllt, das über kirschengroß aus der Gehörgangsöffnung vorragt. Ein walnußgroßes Granulom befindet sich am linken Mastoidfortsatz. Es entspringt dort aus einer federkielweiten Fistel. Hochgradig fötide, profuse Eiterung.

Die Funktionsprüfung ergibt: Rechtes Ohr normal. Das linke ist taub. Das linke statische Labyrinth ist nicht erregbar. Es besteht kein spontaner Nystagmus.

Operation (Alexander) am 14. X.: Exkochleation der retroaurikulären Tumormassen. Hautschnitt durch die Fistel. Abtragung der nekrotischen Fistelränder. Hinter dem Tumor dringt fötider Eiter vor. Die Radikaloperation ergibt ausgedehnte Knochenzerstörungen. Die hintere knöcherne Gehörgangswand ist nekrotisch und fast völlig sequestriert. Antrum und Trommelhöhle von Granulomen erfüllt. Die laterale Labyrinthwand ist normal. Die Dura der mittleren Schädelgrube liegt über dem Antrum fast in Zehnhellerstückgröße frei. Sie ist nicht pathologisch verändert. Plastik nach Körner. Wundverschluß mit Drainage durch den unteren Wundwinkel. Verband.

Verlauf reaktionslos. Vollständige Heilung.

Epikrise: Der Fall ist bemerkenswert durch die exzessive Granulombildung. (Demonstration von Moulage und Photographien.) Die Diagnose bot keine Schwierigkeiten; der lange Bestand der Tumorbildung, die vorhandene chronische Mittelohreiterung, der Mangel jeder anderweitigen Drüsenschwellung führte zur richtigen Diagnose. Differentialdiagnostisch kam nur Sarkom in Betracht, das leicht auszuschließen war. Gegen Sarkom sprachen der lange Bestand der Erkrankung, die lange Dauer der Tumorbildung, der Mangel jeder Infiltration der Umgebung, die gute Mobilität und scharfe Begrenzung der Tumormassen, der Mangel jeder Drüsenschwellung.

Hervorgehoben muß der Labyrinthbefund werden. Die lückenhafte Anamnese läßt die Frage unentschieden, wann die Ertaubung eingetreten ist, ob die Ertaubung plötzlich erfolgte und ob Schwindelanfälle bestanden haben. Infolgedessen kommen wir, was die Ursachen der Labyrinthveränderungen anlangt, über diagnostische Annahmen nicht hinaus. Vorausgesetzt, daß die Ertaubung langsam erfolgte und keine oder mindestens keine bedeutenden Schwindelanfälle bestanden haben, handelt es sich um einen Fall von kompletter Ausschaltung des inneren Ohres infolge von degenerativer Atrophie sämtlicher Nervenendstellen des Labyrinths mit Ausgang in vollkommene Ertaubung und Unerregbarkeit des statischen Labyrinths. Es erscheint jedoch nicht ausgeschlossen, daß wir in der Taubheit und Unerregbarkeit des statischen Labyrinths des Falles das Ergebnis einer Labyrintheiterung zu sehen haben. Zur Zeit, in welcher die Pat. in unsere Beobachtung und zur Operation gelangte, war diese Labyrintheiterung sicher geheilt. Dies läßt sich schließen aus dem Mangel aller vestibulären und kochlearen Reizerscheinungen, aus dem

Digitized by Google
Original from UNIVERSITY OF CALIFORNIA
Generated on 2019-10-24 13:01 GMT / http://hdl.handle.net/2027/uc1.b3252761
Public Domain in the United States, Google-digitized / http://www.hathitrust.org/access_use#pd-us-google

fehlenden spontanen Nystagmus sowie aus dem vollständigen Fehlen irgend welcher endokranieller oder allgemeiner Symptome. Nach diesem Befunde erschien die Radikaloperation indiziert. Ein Eingriff am Labyrinth kam nach dem von mir seinerzeit auf dem internationalen medizinischen Kongresse in Budapest und seither wiederholt vertretenen Standpunkte nicht in Betracht.

Diskussion.

Bárány: Wurde der Drehnystagmus bei dem Kinde geprüft?

Alexander: Für das rechte Ohr 8 Sekunden, für das linke Ohr 0 nach 10 Umdrehungen.

Bárány: Warum wurde die Labyrinthoperation nicht vorgenommen?

Alexander: Weil eine Labyrinthoperation nicht indiziert gewesen ist.

Bárány: Woraus haben Sie das geschlossen?

Alexander: Wenn jemand bei Taubheit und unerregbarem Labyrinth keinen spontanen Nystagmus mehr hat und auf Jahre zurück keinen Schwindelanfall gehabt hat, dann ist, wenn überhaupt eine Labyrintheiterung vorhanden war, diese als ausgeheilt zu betrachten.

Bárány: Das halte ich für unrichtig. Ich habe Fälle gesehen, bei denen kein spontaner Nystagmus und dennoch eine Labyrintheiterung bestand. Darin besteht ja das Wesen der latenten Labyrintheiterung.

Alexander: Wenn in diesen Fällen eine latente Labyrintheiterung war, dann haben Sie bei der Untersuchung den spontanen Nystagmus übersehen. Anders ist das nicht zu erklären. Der spontane Nystagmus ist in solchen Fällen nicht immer kontinuierlich zu sehen: bei wiederholter exakter Untersuchung kann er jedoch auch bei zeitweisem Auftreten nicht übersehen werden. Da kann ich, wie ich glaube, noch über einen vor kurzer Zeit von mir operierten Fall berichten. Bei einer Patientin von 18 Jahren, die seit Kindheit an chronischer Eiterung litt, ergab die Anamnese mit einer außerordentlichen Klarheit, daß die Pat. vor 2 Jahren eine Labyrintheiterung durchgemacht hatte. Seither keine Spur von Schwindel und spontanem Nystagmus; das Ohr ist vollständig taub. Ich habe die Pat. mit der Diagnose „abgelaufene und ausgeheilte Labyrintheiterung“ in meiner Vorlesung vorgestellt. Bei der Radikaloperation zeigte sich eine Hyperostose an der Labyrinthwand und knöcherne Obliteration der Labyrinthfenster. Pat. ist seit der Operation vollkommen wohl und hat nicht die Spur von Schwindel. Eine Indikation zu einem Eingriff am Labyrinth bestand natürlich hier nicht.

Die Labyrinthresektion ist kein so kleiner Eingriff, daß man ihn ohneweiters als einen prophylaktischen betrachten könnte. Ich habe meinen Standpunkt mehrmals mitgeteilt und glaubte, daß die Herren ihm beigetreten sind. Vor 6 Monaten hat hier ein Vorstellender selbst erklärt, daß er eine nicht gerechtfertigte Labyrinthoperation gemacht hat. Ich bin der Ansicht, daß dies nicht vorkommen darf. Eine Überraschung in dem Sinne, daß ein ausgeheiltes Labyrinth operiert wird, darf nicht vorkommen.

Bárány: Die Tatsache, daß eine Labyrintheiterung latent sein kann, ohne daß irgend welche spontane Erscheinungen, wie Nystagmus oder Schwindel, darauf hindeuten, läßt sich nicht ableugnen. Daß ich nicht beobachten kann, lasse ich nicht gelten; diese Tatsache ist xmal beobachtet worden und besteht. Ich selbst habe als erster noch vor Ruttin in einem Falle die Wahrscheinlichkeitsdiagnose auf ausgeheilte Labyrintheiterung gestellt. Wir sind aber noch keineswegs immer imstande, mit Sicherheit zu sagen:

Digitized by Google
Original from UNIVERSITY OF CALIFORNIA
Generated on 2019-10-24 12:58 GMT / http://hdl.handle.net/2027/uc1.b3252761
Public Domain in the United States, Google-digitized / http://www.hathitrust.org/access_use#pd-us-google

diese Labyrintheiterung ist ausgeheilt und diese ist latent und macht keine Symptome. Wenn Alexander findet, daß eine Hyperostose da ist und die Fenster verschlossen sind, kann man sagen, dieses Labyrinth ist ausgeheilt. Aber daß man von vornherein erklärt, das Labyrinth ist bestimmt ausgeheilt und das nicht, besonders hier nicht, wo keine Kompensation vorhanden ist, geht nicht an. Wenn Alexander sagt, daß es ihm unangenehm wäre, bei einer Labyrinthoperation sich durch ein ausgeheiltes Labyrinth überraschen zu lassen, so sage ich, daß er bei seinem Vorgehen noch einmal die Überraschung erleben wird, wenn eine von ihm diagnostizierte „ausgeheilte Labyrintheiterung" eine Meningitis bekommen wird. Das kann man nicht durch die Funktionsprüfung feststellen. Vielleicht ist der von Ruttin angegebene Weg gangbar. Aber ich bin auch in der Beziehung skeptisch; denn die Kompensation kommt ja nicht im Labyrinth zustande, sondern im Zentrum. Es ist daher anzunehmen, daß auch, wenn eine Labyrintheiterung, ohne auszuheilen, lange Zeit besteht, es zu einer Kompensation kommen wird. Ohne anatomischen Befund kann man also, wie ich glaube, die Differentialdiagnose zwischen ausgeheilter und latenter Labyrintheiterung nicht stellen. Im übrigen ist die Gefahr, ein ausgeheiltes Labyrinth zu eröffnen, bedeutend geringer, als wenn eine Eiterung besteht und man nichts tut.

Ruttin: Ich stimme mit Bárány darin vollkommen überein, daß eine Labyrintheiterung nach einer gewissen Zeit keinen Nystagmus machen muß. Es ist sogar die Regel, daß die Labyrintheiterung eine gewisse Zeit hindurch Nystagmus macht und dann nicht mehr. Die Angabe Alexanders 0 und 8 muß ich ein bißchen in Zweifel ziehen. Wir haben das gewöhnlich nicht gesehen, daß eine Seite gar nicht reagiert. Zumindest haben wir immer einige Sekunden Nystagmus gehabt. Zwischen 4—20 war gewöhnlich die Differenz. Die Differenz 0—8 ist kaum zu beurteilen. Ich habe nicht gesagt, man soll eine ausgeheilte Labyrintheiterung operieren, ich habe das Gegenteil gesagt. Wenn man eine Ausheilung erkennen kann, soll man nur die Radikaloperation machen. Es handelt sich darum, festzustellen, welcher Weg uns offen steht, die ausgeheilte Labyrintheiterung zu erkennen. Subjektive Symptome sind hier nicht zu verwerten, objektiv ist das einzige die Kompensation, und bisnun scheinen wir sie dazu verwenden zu können. Bei Fistel und seröser Labyrinthitis sehen wir, daß Schwindel und die ganzen Erscheinungen vollständig aufhören können.

Frey: Es ist kein Zweifel darüber, daß wir uns in einer schwierigen Lage befinden, da die Funktionsprüfung zur Differentialdiagnose zwischen chronisch-latenter und anatomisch ausgeheilter Labyrintheiterung nichts beiträgt. Ich möchte bezweifeln, daß die Kompensation in dieser Beziehung unbedingt entscheidend sei. Dafür haben wir noch zu wenig Material. Andrerseits habe ich einen Fall gesehen, den ich durch Dr. Braun hier vorstellen ließ, wo seit langer Zeit (seit 5 Jahren) die Funktion vollständig verloren gegangen und trotzdem Kompensation nicht eingetreten war (der Fall war allerdings keine Eiterung).

Wir müssen jedenfalls sagen: der vollständige Verlust der statischen Funktion des Labyrinthes genügt noch nicht allein, die Kompensationen zu erzielen. Im übrigen halte ich es für ein geringeres Unglück, ein schon ausgeheiltes Labyrinth aufzumachen, als eine Eiterung in einer solchen Höhle noch bestehen zu lassen. Der gleich im Anfang eingetretene Enthusiasmus für die Labyrinthoperation ist ja zum Teil dem Umstande zuzuschreiben gewesen, daß

Generated on 2019-10-24 12:58 GMT / http://hdl.handle.net/2027/uc1.b3252761
Public Domain in the United States, Google-digitized / http://www.hathitrust.org/access_use#pd-us-google
Digitized by Google
Original from UNIVERSITY OF CALIFORNIA

Fälle mit chronischen Labyrintheiterungen, die zwar Labyrintherscheinungen hatten, aber bei der gewöhnlichen Radikaloperation als Eiterungen ausgeheilt blieben, nach der Labyrinthausräumung chirurgisch ausheilten. Man muß ja die Pat. gerade der immerhin eingreifenden und etwas gefährlichen Labyrinthoperation mit Freilegung der hinteren Schädelgrube nicht immer unterziehen (darin stimme ich Alexander bei), sondern gerade diese Fälle sind es, welche sich für die seinerzeit von Hammerschlag und mir propagierte Methode der Labyrinthausräumung vom Mittelohre eignen. Handelt es sich um bereits wirklich ausgeheilte Labyrintheiterungen, so haben wir nichts geschadet, handelt es sich um chronisch latente Eiterung, so wird durch die Operation voraussichtlich genügend geleistet worden sein, um eine Heilung zu garantieren.

Ruttin: Ich muß Frey erwidern, ich selbst habe von Fällen gesprochen, wo 6 Jahre nach der Labyrinthoperation keine Kompensation eingetreten war, aber ich habe niemals gesagt, daß das Nichteintreten der Kompensation beweisend ist. Zweitens ist Freys Fall ein Fall von Lues, und da wissen wir, daß bei den neuritischen Fällen das Ausfallen der kalorischen Reaktion nicht beweisend ist für den vollständigen Ausfall der Funktion. Ich habe gesagt, daß die Fälle, die knöchern ausgeheilt waren, und die Fälle, die Labyrinthsequester hatten, soweit ich sie untersucht habe, Kompensation haben. Das konnte ich an den von mir untersuchten Fällen zeigen. Ich habe schon etwa 20—25 derartige Fälle gesehen. Es ist unlängst wieder von Beck ein Fall demonstriert worden, wo dasselbe der Fall war. Immer habe ich gesagt, daß, wenn ein Fall kompensiert ist, man sehen muß, ob ein Sequester ist oder nicht. Aus diesem Grunde hat das Ansehen der Labyrinthwand Wert. Findet man bei einem kompensierten Falle Veränderungen, die auf Ausheilung schließen lassen, so kann man sich mit der Radikaloperation begnügen. Findet man dagegen Sequester, so wird selbstverständlich die Labyrinthoperation vorzunehmen sein. Daß auch andere Fälle bei wirklich totaler Ausschaltung Kompensation geben können, ist sicher. Ich verweise diesbezüglich auf den Acusticusfall von Bondy, wo sogar auf Grund der Kompensation die Diagnose gestellt wurde; in diesem Falle hat auch der Obduktionsbefund gezeigt, daß sicherlich der Acusticus lange ausgeschaltet war.

Neumann: Ich habe schon seit Jahren den Standpunkt vertreten, auch die sogenannten latenten Labyrintheiterungen durch Eröffnung des Labyrinthes operativ anzugehen. Dieser Standpunkt weicht von dem von Prof. Alexander vertretenen nicht wesentlich ab, indem er doch in jenen Fällen von Labyrintheiterung, in denen die Cochlear- und Vestibularfunktion zerstört, Nystagmus- und Gleichgewichtsstörungen jedoch vorhanden sind, die Labyrinthoperation als indiziert hält. Es ist mir nicht ganz klar, weshalb ein eitrig erkranktes Labyrinth mit Vernichtung der Cochlear- und Vestibularfunktion und vorhandenen Vestibularsymptomen sich von jenem unterscheidet, bei welchem diese manifesten Symptome schon abgeklungen sind. Ich muß zugeben, daß der einzige Einwand, daß die Labyrinthentzündung möglicherweise schon ausgeheilt sein kann, denkbar ist und ich meinem Standpunkte folgend in die Lage kommen kann, eine bereits vernarbte Labyrintheiterung operativ eröffnet zu haben. Da jedoch die Funktion vollkommen vernichtet ist, glaube ich nicht durch diesen Eingriff irgend welchen Schaden anstellen zu können. Unterlasse ich jedoch die Labyrinthoperation bei den sogenannten latenten Eiterungen, so scheint mir die Gefahr bezüglich einer postoperativen Meningitis viel größer und wahrscheinlicher zu sein als die Gefahr durch die Labyrinthoperation selbst, indem

Digitized by Google
Original from UNIVERSITY OF CALIFORNIA
Generated on 2019-10-24 12:58 GMT / http://hdl.handle.net/2027/uc1.b3252761
Public Domain in the United States, Google-digitized / http://www.hathitrust.org/access_use#pd-us-google

doch Ruttin in seiner Statistik von 98 Fällen bloß in einem einzigen die Labyrinthoperation für die postoperative Meningitis verantwortlich macht. Ich gebe gerne zu, daß wir, meinem Standpunkte folgend, auch manches Mal in die Lage kommen werden, eine durch Vernarbung ausgeheilte Labyrintheiterung operiert zu haben, und zwar dann, wenn die von Ruttin angegebene Kompensation sowie die galvanische Prüfung des Vestibularapparates uns im Stiche lassen sollten. Akzeptieren wir hingegen den von Prof. Alexander vertretenen Standpunkt, so werden wir in jene Ära zurückversetzt, in der die postoperative Meningitis nach einfacher Radikaloperation viel häufiger war, als dies gegenwärtig an der Klinik zu beobachten ist. Noch lange bevor Zeroni seine Arbeit über postoperative Meningitis veröffentlicht hat, war ich in der Lage, Fälle von postoperativer Meningitis infolge Unterlassung der Labyrinthoperation zu beobachten. Noch heute ist mir erinnerlich, wie ein 19jähriger Selchergehilfe mit Perforation in der Shrapnellschen Membran und ganz beschwerdefrei nach 14tägiger klinischer Beobachtung der Radikaloperation unterzogen wurde, bei welcher an der Labyrinthwand selbst gar keine Veränderung zu konstatieren war. Und doch führte die einfache Radikaloperation schon nach 3 Tagen zur tödlichen Meningitis. Die histologische Untersuchung der Pyramide ergab eine chronische Labyrintheiterung, die durch den operativen Eingriff exazerbiert, zur Meningitis führte. Solche Ausgänge werden gewiß viel seltener zu beobachten sein, wenn auch gleichzeitig mit der Radikaloperation das Labyrinth eröffnet wird. Es ist sicher, daß auch sehr viele Otitiden mit latenter Labyrintheiteruung durch die Radikaloperation allein der Heilung zugeführt werden können. Solange wir aber keine Mittel und Methoden besitzen, diese Fälle als solche zu erkennen, wird gewiß die Radikal-Labyrinthoperation einzeitig größere Sicherheit bieten. Ist aber die Indikation zur Labyrinthoperation gegeben, so soll unter allen Bedingungen die von mir angegebene Labyrinthoperation angewendet werden, da ich die tympanale mit einfacher Eröffnung des Bogenganges und Abtragung des Promontoriums nicht für genügend halte. Wir dürfen nicht vergessen, daß bei der Labyrintheiterung nur ausnahmsweise die Eiterung in den Labyrinthräumen (Empyem) das gefährliche ist, sondern die Ostitis als solche. Diese wird jedoch mit Rücksicht auf den anatomischen Bau (pneumatische Zellen an der hinteren Fläche der Pyramide) durch die tympanale Operation nur wenig beeinflußt. Der Umstand, daß die tympanale Operation eine viel größere Gefahr für den Facialis bildet als die retrotympanale, sei hier noch nebenbei bemerkt.

Bárány: Ich glaube, daß trotz des sehr guten Plaidoyers Neumanns für die große Labyrinthoperation die Bemerkung Freys richtig ist. In denjenigen Fällen, in denen man zweifelt, ob das Labyrinth ausgeheilt ist oder nicht, kann man nachsehen, ob die Fenster verschlossen sind, ob eine Hyperostose besteht, ob man bei Aufmeißelung des Promontoriums auf vollkommene Verknöcherung stößt. Ist dies der Fall, dann hat man keinen Anlaß, die große Labyrinthoperation zu machen. Man kann auch weiter gehen, die Dura freilegen und die hintere Schädelgrube besichtigen. Findet man dort alles in Ordnung, dann hat man sicher genug mit dem harmlosen kleinen Eingriff, den ich selbst in 2 Fällen gemacht habe.

Politzer: In Fällen, wo während der Radikaloperation kein kariöser Defekt an der Labyrinthkapsel sich nachweisen läßt, ist es bei konstatierter Funktionsausschaltung des Labyrinthes nicht zu entscheiden, ob die Labyrintheiterung noch besteht oder ob sie bereits ausgeheilt ist. Die intakte Labyrinth-

Digitized by Google
Original from UNIVERSITY OF CALIFORNIA
Generated on 2019-10-24 12:58 GMT / http://hdl.handle.net/2027/uc1.b3252761
Public Domain in the United States, Google-digitized / http://www.hathitrust.org/access_use#pd-us-google

kapsel schließt einen Durchbruch in das Labyrinthinnere nicht aus, da nicht selten die Membran des Schneckenfensters durchbrochen wird, ein Vorkommnis, dessen Feststellung bei der Radikaloperation wegen der Lage des runden Fensters, ausgeschlossen ist. Der Ansicht Neumanns, daß bei den vom Labyrinthe induzierten intrakraniellen Komplikationen nicht das Labyrinth selbst, sondern die paralabyrinthären Veränderungen von größerer Bedeutung sind, kann Politzer nicht beistimmen, weil nach seinen Erfahrungen die Mehrzahl der otitischen Meningitiden durch Eiterung in der Schnecke hervorgerufen werden, von welcher der Prozeß nach Durchbruch des inneren Gehörgangs gegen die Schädelbasis fortschreitet. Die Entfernung der Bogengänge oder der äußeren Labyrinthwand bei der Labyrinthoperation bietet keine Gewähr für ein günstiges Resultat. Als wichtiges Postulat bei dieser Operation bezeichnet Politzer die Ausräumung der Schnecke. Die radikale Jansen-Neumann-sche Operation hält er nur bei tiefem Extraduralabsceß angezeigt. Bezüglich der durch die Labyrinthoperation erzielten Resultate bemerkt Politzer, daß die Statistik bei Hinzurechnung der komplikatorischen Formen keineswegs so günstig ausfallen dürfte, wie dies von manchen angenommen wird.

Ruttin: Ich habe in meinem Buche die Statistik gegeben.

Leidler: Ich möchte beantragen, daß gelegentlich die labyrinthoperierten Fälle von der Klinik und den anderen Abteilungen demonstriert und die Pat. befragt werden, ob sie nach der Labyrinthoperation, die ausgeheilt ist, wirklich beschwerdefrei sind und sich überhaupt so wohl fühlen, wie wir es annehmen müßten, wenn diese Operation eine solche ist, die wirklich alles das erfüllt, was wir von ihr erwarten.

V. Urbantschitsch: Die Hauptsache an diesen Fällen ist, daß sie noch leben. Wie sich die Verhältnisse später stellen, weiß ich nicht. Ich gehöre ja zu denen, welche die totale Eröffnung des Labyrinths befürworten. Aber hier ist ja das Hauptaugenmerk darauf gerichtet, daß keine Meningitis eintritt.

Bárány: Ich habe eine Anzahl solcher Fälle nach langer Zeit gesehen und konstatiert, daß tatsächlich Beschwerden von seiten des freigelegten Kleinhirns vorhanden waren.

Neumann: Was für Beschwerden?

Bárány: Ganz leichter Schwindel, Kopfschmerz, Vorbeizeigen. Ob es richtig ist, daß man die große Labyrinthoperation in jedem Falle von nicht latenter Labyrintheiterung macht, weiß ich nicht. Ich glaube, daß man in einer ziemlich großen Zahl von Fällen, wo man mit Sicherheit nachweisen kann, daß die Krankheit nur ganz kurze Zeit besteht und keine Komplikationen vorhanden sind, sowie bei Perilabyrinthitis und Fistel mit der kleinen Operation auskommen wird, wofern eine Operation in Frage kommt.

Leidler: Ich habe meinen Antrag nicht gestellt, um einen Standpunkt zu fixieren, sondern nur aus Interesse. Es wäre gewiß interessant, auch die anderen Fälle zu sehen, bei denen eine vollkommene Ausschaltung des Labyrinthes (wahrscheinlich nach Eiterung, jedenfalls parallel mit einer Mittelohreiterung) bestand und nicht labyrinthoperiert worden ist. Ausschließen möchte ich jedoch die Fälle mit Hörresten, sondern nur Fälle mit vollkommener Taubheit und vollkommen ausgeschaltetem Labyrinth, die bloß radikal operiert worden sind, in Betracht ziehen.

Ruttin: Ich habe sicher eine große Zahl solcher Fälle, denen es sehr gut geht. Ich erinnere mich speziell an einen Fall, den auch die Herren kennen,

Digitized by Google
Original from UNIVERSITY OF CALIFORNIA
Generated on 2019-10-24 12:58 GMT / http://hdl.handle.net/2027/uc1.b3252761
Public Domain in the United States, Google-digitized / http://www.hathitrust.org/access_use#pd-us-google

bei dem die Labyrinthoperation vorgenommen wurde und der ausgeheilt ist. Der Mann ist jetzt sogar Hochtourist.

Alexander: Ich möchte meinen Standpunkt folgenderweise präzisieren: Die Herren Bárány, Neumann und Ruttin sprechen oft von „ihren Indikationen" zur Labyrinthoperation. Nach diesen Indikationen der genannten Herren ist es ohneweiters möglich, daß die Labyrinthoperation in einem Falle vorgenommen wird, in welchem sie, wie sich nachträglich aus den eigenen Worten der Herren herausstellte, überflüssig war. Ich glaube, daß ein derartiges Vorkommnis dem Wortinhalt „Indikation" geradezu widerspricht. Wir müssen verlangen, daß die Indikationsstellung uns derart leiten kann, daß wir nicht ohne Notwendigkeit eine Labyrinthoperation vornehmen. Unnötigerweise vorgenommene Labyrinthoperationen entspringen aus einer irrtümlichen oder höchst ungenauen Indikationsstellung. Die Labyrinthoperation ist jedoch ein viel zu bedeutender chirurgischer Eingriff, als daß wir für ihn einer genaueren Indikationsstellung entraten können.

Die operative Eröffnung des Labyrinthes ohne Freilegung der Dura halte ich gerade in den Fällen, in welchen die chirurgische Behandlung des Labyrinthes indiziert ist, für überaus gefährlich. Die Labyrinthoperation muß stets mit der ausgiebigen Freilegung der Dura verbunden werden. Das von Bárány vorgeschlagene Auskunftsmittel widerlegt sich daher selbst. Wieweit die Unhaltbarkeit und die scheinbare Sicherheit in der Indikationsstellung der Herren geht, zeigt sich schließlich im Vorschlage, bei der „kleinen" Labyrinthoperation die Dura an einer Stelle freizulegen; dies wäre jedoch ein sehr gefährlicher und verwerflicher Vorgang. Auch für die Freilegung der Dura muß eine Indikation vorhanden sein. Der Akt der Durafreilegung ist für den Wundverlauf, ebenso für das spätere Wohlbefinden des Kranken durchaus nicht gleichgültig. Eine rein probatorische oder aus laxer Indikationsstellung folgende Durafreilegung in der Labyrinthregion ist ebenso abzulehnen wie eine nicht voll indizierte Labyrinthresektion. Es ist grundfalsch, die Durafreilegung der hinteren Schädelgrube, wie es Bárány tut, als harmlosen kleinen Eingriff zu bezeichnen.

Über die Bedeutung des autoptischen Labyrinthbefundes bei der Operation braucht man kein Wort zu verlieren: so lange man überhaupt eitrige Ohrerkrankungen operiert, hat man auch das Labyrinth operiert, wenn man das Labyrinth sequestriert fand.

Die Herren geben selbst zu, daß die Labyrinthoperation mit Freilegung der Dura eine Operation ist, die einen schweren Eingriff darstellt und auch möglicherweise das spätere Allgemeinbefinden des Pat. dauernd ungünstig beeinflußt. Unnötig vorgenommene Labyrinthoperationen erinnern mich an die Erzählung des Kranken mit dem Beinleiden. Dieser Kranke lehnte die ihm vorgeschlagene Amputation ab und das Bein heilte durch konservative Behandlung aus. Gesund geworden, traf er einst den Arzt, der ihm die Amputation empfohlen hatte; zu diesem sagte er: „Sehen Sie! Sie wollten mir das Bein abnehmen und doch ist das Bein ohne Operation gut geworden." Da antwortete ihm der Arzt: „Das gebe ich zu, aber hätten Sie meinem Rat gefolgt, so wären Sie radikal geheilt worden."

Kehren wir endlich zu dem Fall zurück, den ich heute hier vorgestellt habe und der den Anlaß zur Diskussion gegeben hat: Die Pat. hat keine Labyrinthbeschwerden gehabt, hat sich, was das Labyrinth anlangt, vollständig wohl gefühlt, ja, es ist fraglich, ob sie überhaupt jemals eine Labyrintheite-

Digitized by Google
Original from UNIVERSITY OF CALIFORNIA
Generated on 2019-10-24 12:58 GMT / http://hdl.handle.net/2027/uc1.b3252761
Public Domain in the United States, Google-digitized / http://www.hathitrust.org/access_use#pd-us-google

rung gehabt hat. Sie hat im Verlaufe ihrer chronischen Mittelohreiterung mit Granulombildung die Funktion ihres Labyrinthes eingebüßt. Wir wissen, daß eine derartige Labyrinthausschaltung ebenso das Resultat einer degenerativen Labyrinthatrophie, als das Ergebnis einer Labyrintheiterung sein kann. Es bestand hier keine Indikation zur Labyrinthoperation und der günstige Verlauf des Falles hat meiner Diagnose und der von mir gewählten Therapie vollständig recht gegeben. Es ist auch während des gesamten Wundverlaufs zu keinerlei Labyrinthsymptomen gekommen. Der Verlauf dieses Falles und ähnlicher Fälle, für welche die Herren Bárány und Ruttin die Labyrinthoperation indiziert erachten, zeigt am deutlichsten den Irrweg der Indikationsstellung dieser Herren. Ihre Ansicht, daß unter dem gleichen negativen Symptomenkomplex eine latente Labyrintheiterung bestehen kann, ist nicht stichhältig. Die erfolgte Kompensation bedeutet für die Frage, ob die Labyrintheiterung ausgeheilt ist, nichts. Die eingetretene Kompensation zeigt als zentraler Vorgang lediglich an, daß der Funktionsausfall des zugrunde gegangenen Labyrinths zentral kompensiert worden ist. Hierfür ist es gleichgültig, ob in den Labyrinthräumen die Eiterung noch fortbesteht oder zur Heilung gelangt ist. Durch den Fortbestand der Eiterung kann die schließliche Kompensation nicht gehindert werden, aber auch die probatorische Eröffnung solcher Fälle würde nichts beweisen. Es ist ja ganz gut möglich, daß im Bereiche der eröffneten Labyrinthräume die Eiterung ausgeheilt ist und nur in den tiefer gelegenen Anteilen des Labyrinthes noch fortbesteht. Man wäre dann veranlaßt, gerade bei denjenigen Fällen das Labyrinth operativ anzugehen, die weder klinische Symptome noch den Befund einer oberflächlichen Labyrintheiterung bieten, man würde danach gänzlich unnötige Labyrinthoperationen durchführen.

Ich behalte meinen Standpunkt bei, daß es gänzlich symptomlose latente Labyrintheiterungen, die uns in die Gefahr bringen könnten, ohne strikte Indikation das Labyrinth zu resezieren, nicht gibt. Spontaner Nystagmus ist, wenigstens in Form von Einzelattacken, in allen Fällen nachweisbar; weiters ist gerade in denjenigen Fällen, die die Gefahr der postoperativen Meningitis in sich schließen, chronischer Kopfschmerz in der Occipitalgegend vorhanden. Endlich kommt dazu eine andauernde, geringe Erhöhung der Körpertemperatur. Gerade in den Fällen, in welchen man zu operieren hat, zeigt der Temperaturablauf nach der Operation, daß die vor der Operation beobachteten Körpertemperaturen nicht vollständig normal waren. Ich glaube, daß im Wege genauer, fortgesetzter Krankenbeobachtungen und exakter Funktionsprüfung die Zahl der rätselhaften Fälle von Labyrintheiterung immer mehr abnimmt. Im übrigen bin ich der Ansicht, daß Sie, meine Herren, in praxi schon längst den Standpunkt, den ich auf meinem Referate auf dem Internationalen medizinischen Kongreß in Budapest 1909 vertreten habe, auch zu dem Ihrigen gemacht haben. Sie werden mir in der Behauptung recht geben, daß Sie derzeit weit weniger Labyrinthoperationen ausführen als früher, und das ist meines Erachtens nicht das Ergebnis einer Abnahme des Krankenmateriales, sondern nur die Folge einer besseren Auslese der Fälle. Auf dem Standpunkte, daß die unkomplizierte Labyrintheiterung zur spontanen Heilung gelangen kann und nicht, wie die anderen otogenen endokraniellen Erkrankungen, eine von vornherein chirurgische Krankheit darstellt, stehe ich heute nicht mehr allein; eine ganze Reihe von Klinikern vertritt den gleichen Standpunkt in der Therapie der Labyrintheiterung. Zu diesem Standpunkte bin ich in der Beobachtung des Krankenmaterials meiner Abteilung und ebenso durch das Studium

Digitized by Google
Original from UNIVERSITY OF CALIFORNIA
Generated on 2019-10-24 12:58 GMT / http://hdl.handle.net/2027/uc1.b3252761
Public Domain in the United States, Google-digitized / http://www.hathitrust.org/access_use#pd-us-google

der Taubstummen in den Taubstummenanstalten und durch histologische Untersuchung gekommen. Die unkomplizierte Labyrintheiterung heilt in der allergrößten Mehrzahl der Fälle spontan aus, allerdings mit bleibender Zerstörung der Funktion des Labyrinthes. Eine Indikation zu einem operativen Eingriff am Labyrinthe finde ich nur für die Fälle von komplizierter Labyrintheiterung. Die verschiedenen Formen und Arten der Komplikationen habe ich in meinem Referate genau mitgeteilt und diese Fälle operiere ich ebenso wie Sie, meine Herren.

IV. E. Urbantschitsch: **Trommelfellpolyp, in 2 Tagen entstanden.**

Der 41jährige Pat. F. S. war bis 12. X. 1912 angeblich stets ohrgesund. Im Anschluß an eine starke Verkühlung am 13. X. 1912 traten Schmerzen im rechten Ohre auf, die die nächsten Tage mit Schwankungen anhielten. Am 19. X. kam Pat. zum erstenmal in meine Ordination. Ich fand das Trommelfell in seinem hinteren Anteil gerötet und vorgewölbt, während der vordere Anteil fast normal erschien. Nach der Paracentese entleerte sich sofort seröseitrige Flüssigkeit. Der Ausfluß war in der allernächsten Zeit so stark, daß Pat. am Heimweg nach ca. 15 Minuten den Wattetampon, der von Sekret ganz durchtränkt war, wechseln mußte. Therapie: Perhydrolinstillationen, Alkoholumschläge, Bettruhe, Rechtslage.

20. X. Bezüglich des Ohres fühlte sich Pat. bedeutend leichter, doch war das Allgemeinbefinden schlecht (Kopfschmerzen, Fieber etc.); die Sekretion hörte gegen Abend — also nach ca. 24 Stunden — ganz auf.

21. X. Fieber (38·5°). Keine Schmerzen im Ohr, keine Sekretion. Vom hinteren Anteil des Trommelfells geht ein schlaffer Polyp aus, der die innere Hälfte des äußeren Gehörganges ausfüllt, so daß vom Trommelfell selbst nichts zu sehen ist. Extraktion des Polypen knapp an seiner Basis, worauf das Trommelfell in seiner Gänze zu übersehen ist. Der hintere Anteil (Ausgangsstelle des Polypen) ist gerötet, doch findet sich keine Perforation vor.

Die histologische Untersuchung des Polypen ergab Granulationsgewebe mit fibrinösen Ergüssen und eingeschlossenen Herden von Plattenepithel.

25. X. Ohr ganz trocken; Trommelfell weniger entzündet. Subjektives Wohlbefinden.

28. X. Trommelfell normal. Das Gehör, das anfangs ziemlich beeinträchtigt war, ist wieder fast ganz gut.

Der Fall ist erwähnenswert, da Trommelfellpolypen überhaupt selten zu beobachten sind, noch seltener aber Gelegenheit geboten ist, deren Entwicklung zu konstatieren. Die rasche Bildung und schnelle Ausheilung ist jedenfalls bemerkenswert.

V. Ruttin: **Seröse Labyrinthitis bei akuter Otitis.**

Th. St., 25 Jahre alt, befand sich wegen Peritonitis an der Klinik Piskaček in Pflege. Am 14. XI. 1912 Schmerzen im rechten Ohre. Kein Ohrenfluß.

Am 18. XI. 1912 Ohrenuntersuchung: Rechts normal, links Trommelfell rotgelb, vorgewölbt, besonders hinten oben. Paracentese entleert eitriges Sekret.

19. XI. 1912 früh gegen 6 Uhr tritt Erbrechen und Schwindel ein.

Nachmittag Untersuchung: Linkslage. Nyst. rot. dritten Grades nach links. Rechtes Ohr für Sprache taub. Die mittlere Stimmgabel wird jedoch per Luftleitung noch gehört, Rinne negativ, Weber mehr links, C_1 wird nicht, c^4

Digitized by Google
Original from UNIVERSITY OF CALIFORNIA
Generated on 2019-10-24 12:59 GMT / http://hdl.handle.net/2027/uc1.b3252761
Public Domain in the United States, Google-digitized / http://www.hathitrust.org/access_use#pd-us-google

bei mäßigem Anschlag gehört. Kalorische Reaktion kann aus äußeren Gründen nicht vorgenommen werden.

20. XI. 1912. Status idem.

21. XI. 1912. Nyst. rot. nach rechts nur mehr zweiten Grades. Schwindel mäßig. Kein Erbrechen.

In den nächsten Tagen Abklingen des Nyst. und des Schwindels.

26. XI. 1912. Nyst. rot. nach links nur mehr gering. Kein Schwindel. Subjektives Wohlbefinden. Eitrige Sekretion noch vorhanden; rechts total taub für Sprache und Stimmgabeln, kalorisch ziemlich gut erregbar.

Einige Tage später waren am Trommelfell wieder alle Details sichtbar, keine Eiterung. Rechts taub, kalorisch gut erregbar. Geheilt entlassen.

Es handelt sich also hier um eine seröse Labyrinthitis, die ungefähr 12 Stunden nach der Paracentese auftrat, bei freiem Abfluß des eitrigen Sekretes. Man wäre geneigt, bei akuter Otitis die Eiterretention als einen ätiologischen Faktor für die Entstehung der Labyrinthitis anzusehen. In diesem Falle trifft es nicht zu. Die Labyrinthitis klang ohne Operation ab, allerdings mit Verlust des Hörvermögens. Für die Labyrinthitis bei akuter Otitis wäre therapeutisch zu betonen, daß die im Beginne einer Otitis auftretende Labyrinthitis, besonders die seröse, die Indikation zur Aufmeißelung nicht beeinflussen darf. Die Aufmeißelung des Warzenfortsatzes braucht nur vorgenommen werden, wenn die Warzenfortsatzsymptome als solche die Operation indizieren, ohne Rücksicht auf die Labyrinthitis.

VI. H. Neumann: Der 30jährige Pat., den ich hier zu demonstrieren die Ehre habe, weist eine ungefähr hellergroße, retroaurikuläre, überhäutete Öffnung auf. Sie führt in eine **natürliche Radikaloperationshöhle,** die von der kunstgerecht durchgeführten kaum zu unterscheiden ist. Da jedoch die Natur es unterlassen hat, die plastische Operation des äußeren Gehörganges durchzuführen, so ist derselbe bis auf eine stecknadelkopfgroße Öffnung verengt. Die Operationshöhle ist mit Epidermisschuppen ausgekleidet, die eine große Tendenz zur Desquamation zeigen. Die Ätiologie ist ein in zartester Jugend durchgemachter Scharlach mit häufigen akuten Exacerbationen und periostalen Abscessen mit spontanem Durchbruch derselben. Die natürlichen Radikaloperationen sind nicht so selten und jeder von uns war gewiß in der Lage, solche Fälle zu beobachten. Die Ursache, weshalb es in manchen Fällen zur spontanen Destruktion der lateralen Attikwand und -spange kommt, scheint mir nicht allein in der destruierenden Wirkung des Cholesteatoms zu liegen, sondern in den Gefäßkommunikationen zwischen innerer Fläche des Attik und äußerem Gehörgange, wie ich es an diesem histologischen Präparate klar zu demonstrieren in der Lage bin. Dasselbe zeigt ganz deutlich, daß genau so wie bei meiner Lokalanästhesie die an die obere Gehörgangswand applizierte Injektionsflüssigkeit längs dieser Gewebsspalten in den Attik und das Antrum eindringt, auch die Entzündung, demselben Weg folgend, vom Attikantrum aus in den Gehörgang sich erstreckt und hier zur Periostitis führt. Die Senkung des medialen Endes der hinteren und oberen Gehörgangswand ist die Folge so entstandener Periostitiden. Hat sich nun diese Periostitis etabliert und ist die Entzündung sowohl innen als außen chronisch geworden, so ist die nächste Folge die Einschmelzung des dazwischen liegenden Knochens. Die usurierende Wirkung des Cholesteatoms hilft dabei gewiß mit, kann jedoch schon deshalb nicht die alleinige Ursache sein, weil sonst an der medialen Begrenzung des

Digitized by Google
Original from UNIVERSITY OF CALIFORNIA
Generated on 2019-10-24 12:59 GMT / http://hdl.handle.net/2027/uc1.b3252761
Public Domain in the United States, Google-digitized / http://www.hathitrust.org/access_use#pd-us-google

Attik und Antrum viel größere destruktive Prozesse zur Beobachtung kommen müßten.

VII. S. Gatscher: **Beiderseitige Atresie des äußeren Gehörganges mit bilateraler peripherer Facialisläsion nach Schädeltrauma.**

Der 30jährige Fensterputzer, den ich den Herren aus der Klinik Chvostek vorstelle, fiel am 20. III. 1912 vom Dache des Universitätsgebäudes und wurde in bewußtlosem Zustande auf die Unfallstation Hochenegg gebracht. Er war beim Sturze auf das Kinn aufgefallen. Aus dem Befunde der Unfallstation teile ich nur mit, was otologisch von Interesse ist: Blutungen aus Mund und Nase und beiden Ohren, Fraktur beider Oberkiefer, doppelte Fraktur des Unterkiefers. Links trat nach einigen Tagen ein pulsierendes Hämatom der Parotisgegend auf, weshalb die Carotis externa unterbunden wurde.

Otoskopisch besteht derzeit links eine Atresie vor dem Kiefergelenke, die sich mit der Sonde sehr derb anfühlt; rechts eine solche, die tiefer gelegen ist und als Residuum einer abgelaufenen Otitis aufgefaßt werden könnte. Doch gibt Pat. ausdrücklich an, vor dem Unfalle stets ohrgesund gewesen zu sein. Röntgenologisch ist weder im Bereich der Gehörgänge noch der Felsenbeine etwas nachweisbar. Die funktionelle Untersuchung ergibt beiderseits den Stimmgabelbefund eines Schalleitungshindernisses; Pat. hört. Die kalorische Reaktion ist wegen der Atresie nicht zu erzielen, Drehreaktion auf beiden Seiten zwischen 20 30". Ferner besteht beiderseitige Facialisparese, und zwar links stärker als rechts, wobei der linke Augenast wieder stärker affiziert ist als der linke Mundast.

Der Fall ist insoferne bemerkenswert, als man nach dem Mechanismus des Traumas, den ersten Erscheinungen sowie der Facialparese auf eine Basisfraktur als Ursache derselben hätte schließen müssen. Dagegen spricht aber sowohl der Röntgenbefund als auch das Ergebnis der Funktionsprüfung, so daß man die Facialparese beziehen muß einerseits auf Quetschung und Zerstörung, vielleicht auch durch das Hämatom hervorgerufene Läsion des Nerven, die Atresie aber auf reaktive Entzündungserscheinungen im Bereiche des Gehörganges nach einer Läsion des membranösen Anteiles ohne Beteiligung des Knochens. (Erscheint ausführlich.)

VIII. Bondy demonstriert einen Fall von **perisinuösem Absceß,** bei dem sich als einziges Symptom eine circumscripte Druckschmerzhaftigkeit am hinteren Warzenfortsatze fand.

Der Pat. erkrankte anfangs Juni mit akuter Otitis media. Nach vierzehn Tagen schon hörte die Eiterung wieder auf, 4 Wochen später neuerliche Schmerzen. Pat. wurde Mitte September an die Klinik aufgenommen, es fand sich damals ein eingezogenes Trommelfell, mäßige Schwerhörigkeit, der Warzenfortsatz mit Ausnahme der Druckschmerzhaftigkeit an seinem hinteren Rande normal. Pat. wurde, da dieses Symptom nach einigen Tagen schwand, wieder entlassen. Neuerliche Aufnahme am 13. XI. Die früher bestandene Druckschmerzhaftigkeit wieder sehr deutlich, das Trommelfell bot das Bild einer Mucosusotitis. Die am folgenden Tage vorgenommene Aufmeißelung deckte erst in ziemlicher Tiefe (Warzenfortsatz diploëtisch) einen großen, perisinuösen Absceß auf. Einen ganz analogen Fall, bei dem sich jedoch außer der gleichartigen Druckschmerzhaftigkeit gar kein weiteres Krankheitssymptom fand (normales Trommelfell, gutes Gehör), beobachtete Vortragender 2 Monate vorher. Bei der Operation fand sich der Warzenfortsatz gleichfalls vollständig normal. Der perisinuöse Absceß wurde erst gefunden, als einzig wegen der

Digitized by Google
Original from UNIVERSITY OF CALIFORNIA
Generated on 2019-10-24 12:59 GMT / http://hdl.handle.net/2027/uc1.b3252761
Public Domain in the United States, Google-digitized / http://www.hathitrust.org/access_use#pd-us-google

beschriebenen **Druckschmerzhaftigkeit** der Sinus freigelegt wurde. Als Erreger fand sich im **ersten Fall Streptococcus** mucosus, im zweiten konnten keine Mikroorganismen **nachgewiesen** werden.

Sitzung vom 16. Dezember 1912.

Vorsitzender: **A. Politzer.**
Schriftführer: **E. Urbantschitsch.**

I. Administrative Sitzung.

a) Die **Neuwahl des Bureaus** ergibt:

Vorsitzender: **V. Urbantschitsch.**
Vorsitzender-Stellvertreter: **H. Neumann.**
Sekretär: **G. Bondy.**
Schriftführer: **E. Urbantschitsch.**
Kassier: **D. Kaufmann.**

b) Bericht **des Sekretärs** (O. Mayer):

Im Jahre **1912** wurden 9 wissenschaftliche Sitzungen gehalten, und zwar im Januar, Februar, März, April, Mai, Juni, Oktober, November und Dezember.

In diesen Sitzungen wurden 86 Demonstrationen und ein Vortrag abgehalten, und zwar demonstrierten die Herren: **Ruttin 21, Beck 19, E. Urbantschitsch 12, Bondy 6, Hofer 4, Alexander** und **Mauthner** je 3, **Braun, Gomperz, Kaufmann, Neumann, Bárány, Frey** je 2, **Leidler, Max, Gatscher, Heschl, Mauthner** und **Hofer** je einmal.

Der Vortrag wurde von Herrn Prof. **Kreidl** gehalten.

Schon aus diesen Zahlen ist zu ersehen, welche reiche wissenschaftliche Tätigkeit in der **Gesellschaft** im abgelaufenen Jahre entfaltet wurde. Der lebhafte Meinungsaustausch, der sich an diese Demonstrationen anschloß, bewies das rege Interesse, welches den demonstrierten Fällen und den damit zur Diskussion gestellten **Fragen** entgegengebracht wurde. Man darf also mit Recht sagen, daß das **vergangene** Vereinsjahr sich den früheren würdig anschließt.

c) Bericht **des Kassiers** (D. **Kaufmann**):

Kassabericht der Österreichischen Otologischen Gesellschaft für 1912.

Einnahmen:

		K
Übertrag von Dezember **1911**:		
Bargeld		594·—
Einlagebuch **der I.** österr. Sparkasse		228·83
		822·83
Mitgliedsbeiträge:		
18 für 1911	K 180·—	
52 für 1912	„ 520·—	
	K 700·—	700·—
		1522·83

Digitized by Google
Original from UNIVERSITY OF CALIFORNIA
Generated on 2019-10-24 12:59 GMT / http://hdl.handle.net/2027/uc1.b3252761
Public Domain in the United States, Google-digitized / http://www.hathitrust.org/access_use#pd-us-google

Ausgaben:

	K
Für Cozzolino-Monument (40 Lire)	38·20
„ Toynbee- „	100·—
„ Bezold- „ (100 Mark)	118·50
	256·70
Remuneration für Wärterinnen	40·—
Für Buchhändlerrechnung (Deuticke)	24·
„ Stenographen	255·—
„ Porti, Schecks, Papier, Schreibarbeiten	27·50
	603·20

Übertrag für 1913:

	K
Einlagebuch der I. österr. Sparkasse	228·83
Einlage in der Wiener Verkehrsbank	500·—
Bargeld	190·80
	919·63

II. Wissenschaftliche Sitzung.

Vortrag des Herrn Reg.-Rates Prof. A. Kreidl **Über zentrale Hörbahnen.** (Erscheint unter „Originalartikel"; Manuskript noch nicht eingelangt.)

Sitzungsbericht über den Neunten Internationalen Otologischen Kongreß, abgehalten vom 12. bis 17. August 1912 in der Harvard-Universität zu Boston.

Erstattet von Dr. **Otto Glogau,** New-York.

Präsident: Dr. Clarence John Blake, Boston.
Sekretär: Dr. Henry O. Reik, Baltimore.

In der Eröffnungssitzung Montag, 12. August, nachmittags verlas der Präsident die Absagebriefe der Ehrenpräsidenten Politzer, Grazzi, Moure und v. Lichtenberg. Der anwesende Ehrenpräsident Dr. Urban Pritchard (London) sprach sein besonderes Bedauern über Politzers Abwesenheit aus.

Der Dekan der medizinischen Fakultät der Harvard-Universität hieß die Mitglieder des Kongresses im Namen der Universität aufs herzlichste willkommen.

Hierauf erfolgte die Begrüßung der offiziellen Vertreter fremdländischer Universitäten und otologischer Gesellschaften: Prof. Denker-Halle, Prof. Siebenmann-Basel, Privatdozent Neumann-Wien, Dr. Ruttin-Wien, Prof. Pritchard-London, Dr. Ballance-London, Dr. Dundas Grant-London, Prof. Luc-Paris, Prof. Gradenigo-Turin, Prof. Citelli-Catania, Dr. A. H. Cheatle-London, Dr. Davis-London.

Wissenschaftlicher Bericht:

Dienstag, 13. August, vormittags: Demonstration von Stereoptikonbildern und Präparaten:

Digitized by Google
Original from UNIVERSITY OF CALIFORNIA
Generated on 2019-10-24 12:59 GMT / http://hdl.handle.net/2027/uc1.b3252761
Public Domain in the United States, Google-digitized / http://www.hathitrust.org/access_use#pd-us-google

1. Urban **Pritchard** (London): Mikroskopische Schnitte des inneren Ohres.

2. George E. **Shambaugh** (Chicago): Mikroskopische Schnitte des Labyrinthes.

3. E. R. **Carpenter** (El Paso, Texas): Mikroskopische Schnitte:
   a) von Degeneration des Cortischen Organes,
   b) Beziehung der Membrana tectoria zu Reissners Membran.

4. W. S. **Bryant** (New-York): Das membranöse Labyrinth des erwachsenen menschlichen Individuums.

5. F. **Siebenmann** (Basel): Mikroskopische Präparate:
   a) normales Ohr,
   b) akustische Labyrinthschädigung.

6. Ralph **Butler** (Philadelphia): Histologische Präparate des Mittelohrs.

7. F. **Siebenmann** (Basel): Demonstration eines neuen großen durch Rekonstruktion gewonnenen Labyrinthmodells.

8. G. L. **Streeter** (Anne Arbor, Mich.): Rekonstruktionen des Labyrinthes und Experimente der Transplantation der Bogengänge.

9. William **Milligan** (Manchester, England): Präparate zur Demonstration der Entwicklungsgeschichte des Gehörnerves und der Zusammengehörigkeit von Gehörepithelium und hinteren Hirnkernen.

10. Arthur H. **Cheatle** (London): Die an hundert Individuen vorgenommene Untersuchung beider Schläfenbeine, mit besonderer Rücksicht auf das Vorhandensein von Symmetrie in gesundem und krankhaftem Zustande.

11. B. A. **Randall** (Philadelphia): Präparate zur Illustrierung der Topographie des Schläfenbeines.

12. W. M. **Dunning** (New-York:) Anatomische Präparate des Schläfenbeines.

13. Gorham **Bacon** (New-York):
   a) 60 anatomische Schläfenbeinpräparate.
   b) Ein zu Unterrichtszwecken geeignetes Modell des Ohres.

Dienstag, 13. August, nachmittags:

14. C. R. C. **Bordon** (Boston): **Die Erkrankungen des Mittelohres und der Warzenfortsatzzellen bei Diphtherie, Scharlach und Masern.**

Verf. kommt, auf Grund von 454 Autopsien bei 2232 diesbezüglichen Fällen zu folgenden Schlüssen: Infektionen des Mittelohres und der Warzenfortsatzzellen treten häufig zu Beginn der kontagiösen Erkrankungen auf und bleiben längere Zeit latent; sie können, in tödlichen Fällen, bei Lebzeiten ganz übersehen werden. Hier haben wir die Eingangspforte der pathogenen Bakterien ins Blut und den primären Infektions- und Entzündungsherd für Herz, Lunge, Pleura und Gelenke zu suchen; die Entzündungssymptome dieser Organe deuten, selbst bei Fehlen von Ohrsymptomen, auf Infektion von Mittelohr und Warzenfortsatz, deren gründliche Ausräumung zur Beseitigung der Allgemeinsymptome erforderlich ist.

15. Evelyn **Wyman** Nagle (Boston): **Die Vaccinebehandlung der Mittelohreiterung.**

Von 70 chronischen Fällen sind 60 geheilt, 3 rezidiviert, 5 unbeeinflußt und 2 noch unter Behandlung.

16. T. **Citelli** (Catania): **Die Salvarsanbehandlung bei luetischen Neurolabyrinthitiden.**

Digitized by Google
Original from UNIVERSITY OF CALIFORNIA
Generated on 2019-10-24 12:59 GMT / http://hdl.handle.net/2027/uc1.b3252761
Public Domain in the United States, Google-digitized / http://www.hathitrust.org/access_use#pd-us-google

Bei einigen prädisponierten Luetikern kann Salvarsan den noch gesunden Acusticus schädigen. In den meisten Fällen jedoch ist die Neurolabyrinthitis luetischer Natur und bildet als solche keine Kontraindikation für Salvarsan. das diesen Zustand oft heilt oder bedeutend verbessert und jedem anderen Mittel überlegen ist. Im Anschluß an Salvarsan soll Quecksilber und Jod angewendet werden.

Diskussion.

Duel (New-York) berichtet mehrere Fälle, bei denen die Nerverkrankung erst zwei Monate nach Salvarsaneinspritzung auftrat.

J. C. Beck (Chicago) hält Vaccinebehandlung nur in subakuten Fällen und dort, wo keine Knochennekrose vorhanden ist, für zulässig. Unter seinen zahlreichen mit großen Dosen von Salvarsan behandelten Fällen findet sich keine Schädigung des Acusticus.

17. E. Libman (New-York): **Die Wichtigkeit der Blutkulturen bei der Diagnose von Sinusthrombose.**

Er bewies seit dem Jahre 1906 in mehreren Publikationen, daß bei otitischer Infektion eine Bakterämie nur möglich sei, falls Sinusthrombose oder Meningitis vorhanden, und daß eine positive Blutkultur für Sinusthrombose pathognomisch sei, falls man Meningitis und andere Quellen der Invasion in das Blutgefäßsystem ausschließen könne. Von 149 Ohrerkrankungen, die nicht mit Sinusthrombose kompliziert waren, waren sämtliche Blutkulturen negativ. Von 45 Fällen von Sinusthrombose ergaben 44 ein positives Resultat. Fälle, die als Typhus, Rheumatismus, Pneumonie und Erysipelas diagnostiziert waren, heilten, nachdem infolge der nachgewiesenen Streptokokkämie der Sinus eröffnet worden war.

18. F. E. Sondern (New-York): **Bakteriologische Befunde als diagnostische Hilfsmittel bei akuten Ohrerkrankungen und deren Komplikationen.**

Es existieren sehr viele Ausnahmen von der Regel, daß Streptokokkämie unbedingt auf Sinusthrombose weise. Der positive Blutbefund ist nur dann von Bedeutung, wenn gleichzeitig charakteristische klinische Symptome vorhanden sind.

Diskussion.

A. Duel (New-York) fand bei 57 Fällen von Mittelohreiterung 16mal Streptokokkämie; von diesen hatten 7 klinische Symptome von Sinusthrombose gezeigt, während die übrigen 9 diese nicht aufwiesen und ohne operativen Eingriff genasen.

S. Oppenheimer (New-York) läßt die Blutuntersuchung während der Mastoidoperation vornehmen und hält Streptokokkämie bei unkomplizierter Ohreiterung für unmöglich.

G. S. Dixon (New-York) fand in 2 Fällen von negativem Blutbefund die Vene völlig verschlossen. Bei andauerndem Nachweis von Streptococcus mucosus im Eiter soll der Sinus eröffnet werden. Bericht von 2 Fällen von Pneumokokkusthrombose.

E. Gruening (New-York) hat mit Lipman zusammengearbeitet, verließ sich aber nie auf den Laboratoriumsbefund. Man kann nicht auf den Blutbefund warten, das klinische Bild ist in den meisten Fällen so deutlich, daß die Operation schon vorher gemacht werden kann.

Generated on 2019-10-24 12:59 GMT / http://hdl.handle.net/2027/uc1.b3252761
Public Domain in the United States, Google-digitized / http://www.hathitrust.org/access_use#pd-us-google
Digitized by Google
Original from UNIVERSITY OF CALIFORNIA

Canfield (New-York) berichtet einen Fall von Pneumonie mit positivem Blutbefund bei fehlender Sinusthrombose.

Mittwoch, 14. August, morgens.

19. H. Luc (Paris): Der bei fehlender Knocheneiterung auftretende **subperiostale Schläfenabsceß otitischen Ursprungs.**

Bericht zweier folgende Symptome aufweisenden Fälle: leichte Eiterung, nach Auftreten der die Schläfengegend einnehmenden Geschwulst verschwindend. Obere Kanalwand infiltriert. Mastoidempfindlichkeit, spontaner Schmerz und Fieber wenig oder gar nicht vorhanden. Im ersten Falle war der Warzenfortsatz eröffnet, im zweiten nur eine Incision in der oberen Kanalwand mit Drain und feuchtem Verbande gemacht worden. Die Keime gelangen von der Paukenhöhle direkt durch die Rivinsche Spalte unter die obere Kanalwand.

Diskussion.

Amberg (Detroit) berichtet einen Fall von Schwellung über dem Warzenfortsatze und im Kanale bei fehlenden Schmerzen. Röntgenbild erwies den Warzenfortsatz als gesund. Nach einfacher Incision, bei der sich viel Eiter entleerte, trat Heilung ein.

Dundas Grant (London) berichtet ähnliche Fälle und zitiert Grubers diesbezügliche Indikationsstellung.

Snow (Syracuse, U. S. A.) berichtet einen Fall mit furchtbarer Mastoidschwellung, bei dem nach einfacher Incision Heilung eintrat.

Milligan (Manchester) berichtet 2 Fälle. Die obere Kanalwand ist dabei ödematös und stark vorgefallen. Differentialdiagnostisch zu unterscheiden von Extraduralabsceß, der ohne besondere Symptome durch den Kanal brechen kann.

Ruttin (Wien) betont die Wichtigkeit der bakteriellen Untersuchung. Diplococcus und Streptococcus mucosus verursachen akute Otitis mit wenig Veränderungen an Trommelfell und Warzenfortsatz. Dabei können aber oft Komplikationen im Jochbein und Gehirn auftreten.

Siebenmann (Basel) berichtet mehrere ähnliche Fälle, bei denen die rasche Entwicklung besonders auffallend war. Die Schwellung erscheint gegen das Auge vorgerückt. Streptokokkus im Eiter. Der Einschnitt muß ein tiefer sein.

20. Robert Lewis (New-York): Die oft **ungenügende Drainage** nach der gebräuchlichen Incision des Trommelfells bei akuter Mittelohreiterung.

Bericht über Fall von akuter Mittelohreiterung mit Mastoidsymptomen, bei dem viermal vergebens das Trommelfell inzidiert wurde. Verf. entfernte mittelst Hoffmanns Mittelohrbeißzange ein Stück der hinteren unteren Trommelfellpartie, worauf gute Drainage und Heilung eintrat. Bei 22 ähnlichen Fällen blieb Verschluß der Perforation nur einmal aus.

Diskussion.

Randall (Philadelphia) dehnt die Inzision handschuhförmig mittelst spezieller Zange.

21. Charles J. Heath (London): Natur und Ursachen der frühzeitig bei Mittelohreiterungen **auftretenden Cholesteatomanhäufungen** sowie die Wichtigkeit der raschen Feststellung der sie begünstigenden Umstände.

Bericht über zwei Fälle: 1. Akute Eiterung von 6 Wochen Dauer, bei Perforation in Shrapnells Membran und einen dieselbe verstopfenden blutreichen Polypen. Vollständige Taubheit. Nach des Verf. konservativer Opera-

Digitized by Google
Original from UNIVERSITY OF CALIFORNIA
Generated on 2019-10-24 12:59 GMT / http://hdl.handle.net/2027/uc1.b3252761
Public Domain in the United States, Google-digitized / http://www.hathitrust.org/access_use#pd-us-google

tion konnte vom Antrum aus durch die Perforation eine Cholesteatommasse ausgewaschen werden. „Die Genesung dauerte lange, das Gehör wurde beinahe normal, die Perforation blieb offen."

2. Akute Eiterung von 9 Tagen Dauer, mit Perforation in Shrapnells Membran und Taubheit am anderen Ohre. Bei des Verf. konservativer Operation wurde Cholesteatom im Attik gefunden. „Perforation heilte rasch, Wiederherstellung des Gehörs dauerte, wie in all diesen Fällen, sehr lange". Pathologische Anatomie: Die geschwollenen Gewebe im Attik filtrieren den Eiter des Antrums derart, daß die Flüssigkeit durchgeht und die zellulären Elemente zurückgehalten werden, die bei teilweiser Verstopfung Cholesteatoma, bei vollständiger hingegen Mastoiditis verursachen. Schwindel bildet das Hauptsymptom von Attikcholesteatom bei akuter Eiterung.

Diskussion.

Ruttin (Wien) wirft Heath die mangelhafte pathologische Grundlage für seine Behauptung vor. Ein altes Cholesteatom hinter geschlossener Perforation kann in akuter Weise ausbrechen. Heaths erster Fall ist chronisch (Polypen). Wir unterscheiden Cholesteatoma verum (Dermoidcyste) in der Fissura mastoidea von Cholesteatoma falsum, bei dem das Epithel vom Kanal hineinwächst. Die Operation vermindert das Gehör nur dort, wo es vorher sehr gut war (schmale Perforation in Shrapnells Membran), nicht aber wo die Knöchelchen zerstört sind; Heath hat in seinen Fällen keine Labyrinthuntersuchung gemacht.

Neumann (Wien) spricht nur von Cholesteatoma, wenn Matrix da ist, die neue Schuppen hervorbringt; das kann nur bei chronischer Otitis der Fall sein. Bedingungen: wenig Ausfluß, Erosion des Schleimhautepithels, Verschluß der Tube und leichte Entzündung des oberflächlichen Knochenteiles zur Hervorbringung des für die Epidermis nötigen Reizes.

Canfield (Ann. Arbor, Mich.) meint, daß bei Heaths konservativer Methode das Gehör erst gut sei, dann aber nach einigen Monaten infolge Retraktion so schlecht wäre wie nach Extraktion der Gehörknöchelchen.

Siebenmann (Basel): Bei scheinbar gesundem Ohr kann unter akuten Erscheinungen eine Cholesteatomperle entstehen und ausgestoßen werden, wonach das Ohr scheinbar gesundet. Doch kommt Patient bald wieder und derselbe Vorgang findet statt. Es wird nicht, wie Heath meint, Endothel, sondern Epidermis abgesondert, die mikroskopisch Papillarkörper zeigt. Metaplasie kann nicht akut entstehen, es muß erst ein Epitheldefekt vorhanden sein. Es bilden sich Narben, die aber keinen Schleim, sondern nur Horn absondern. Dazu braucht es Trockenheit, was Monate und Jahre dauert. Er ist sehr dagegen, daß man auch bei akuter Eiterung wie gegen Cholesteatom vorgehe, da jeder derartiger Eingriff den Stapes gefährde.

Dundas Grant (London) kann sich Heaths Ansichten nicht anschließen. Prussacs Raum kann ohne Perforation mit dem Kanal in Verbindung stehen. Auswaschen und Eintropfen verursacht dann akuten Ausbruch der Krankheit.

Randall (Philadelphia) glaubt nicht, daß in einigen Wochen ein richtiges Cholesteatom entstehen kann. Die Epidermisschuppung geht von außen nach innen. Perforation in Shrapnells Membran ist häufig, der Fall mag akut erscheinen, während die Eiteransammlung viele Jahre alt ist.

Heath (Schlußwort): Die durch meine Operation ermöglichte Freilegung der Trommelhöhle ist wichtiger als jede Anamnese. Bei Schwartzes Opera-

Generated on 2019-10-24 12:59 GMT / http://hdl.handle.net/2027/uc1.b3252761
Public Domain in the United States, Google-digitized / http://www.hathitrust.org/access_use#pd-us-google
Digitized by Google
Original from UNIVERSITY OF CALIFORNIA

tion kann in akuten Fällen das Trommelfell nicht gesehen werden, das ist nur bei meiner Operation möglich.

22. Christian R. Holmes (Cincinnati): Der Wert des Blutschorfes bei Operationen für akute und chronische Mastoiditis.

Durch Benützung des Blutschorfes wird schnelle Heilung, wenig Entstellung und gutes Gehör erzielt. Bedingung: Entfernung alles erkrankten Gewebes. Erhalten des Periostiums und Auskratzung der Tubenöffnung. Nach Reinigung der Wundhöhle mit Wasserstoffsuperoxyd und alkalischer Lösung wird die Arteria retroauricularis eröffnet, um frisches Blut zu erhalten. Bei Radikaloperation wird der Gehörgang mit Petrolatum verschlossen. Entfernung der Wundklammern nach 48 Stunden. Von 17 akuten Fällen war 7mal völliger Wundverschluß, 7mal Heilung nach Eröffnung der unteren Wundlippen infolge leichter Entzündung, 3mal Zerfall des Blutschorfes. Von 33 chronischen Fällen war 23mal glatte Heilung, 4mal Heilung nach leichter Entzündung und 6mal Zerfall des Blutschorfes. Verf. demonstrierte die Photographien der einzelnen Fälle.

Diskussion.

Sohier Bryant (New-York) demonstriert 3 Patienten, die durch Blutschorfmethode rasch geheilt wurden.

G. F. Cott (Buffalo): Es hängt viel von der Virulenz der Keime ab. Wenn bei der Operation die Zellen nicht mit dem Antrum kommunizieren, kann Heilung durch Schorf eintreten. Bei Gehirnkomplikationen, mit Ausnahme von Pachymeningitis, ist der Schorf kontraindiziert. Bei Schorf nach akuter Eiterung kann Patient nach 8 Tagen das Spital verlassen. Er rasiert niemals, verwendet nur Jodtinktur.

F. L. Jack (Boston): Es ist unchirurgisch, eine septische Wunde vollständig zu verschließen. Unter 20 Fällen hatte er 90% Mißerfolg.

Dench (New-York) hatte bei 20 mit Schorf behandelten Fällen nur 2 Erfolge. Bei chronischen Fällen kann man nicht von Blutschorf sprechen, da doch Drainage durch den Kanal besteht.

Neumann (Wien): Holmes Erfolge sind nur durch Asepsis und gute Technik ermöglicht. Jede Methode, die primären Verschluß in Aussicht stellt, soll versucht werden. Bei großer Destruktion ist diese Methode nicht verwendbar. An der Wiener Klinik verwendet Bondy eine Modifikation dieser Methode, indem er die Wunde mit Gaze füllt und verschließt und sie zwei Tage später sich mit Blut füllen läßt.

G. L. Toby (Boston) hatte unter mehreren hundert mit Blutschorf behandelten Fällen nur 5, bei denen keine Sekundäroperation nötig oder kein Auftreten von Gehirnsymptomen bemerkbar war. Der Schorf bleibt unorganisiert, während sich die Höhle mit Epithel bekleidet.

Luc (Paris) will, trotzdem man diese Methode in Frankreich für unchirurgisch hält, dieselbe doch versuchen.

Ruttin (Wien): Von Bondys Fällen bricht ein Teil wieder auf. Die Methode ist bei Streptococcus mucosus erfolgreich, soll jedoch bei vorher bestandenem Fieber nicht versucht werden.

Reik (Baltimore) glaubt, daß man bei Radikaloperation nicht von Blutschorf sprechen kann. Asepsis ist Grundbedingung des Erfolges. Beim letzten Otologenkongresse berichtete er 100 Fälle, beim nächsten werden wahrscheinlich viele Otologen Erfolge aufweisen.

Generated on 2019-10-24 12:59 GMT / http://hdl.handle.net/2027/uc1.b3252761
Public Domain in the United States, Google-digitized / http://www.hathitrust.org/access_use#pd-us-google
Digitized by Google
Original from UNIVERSITY OF CALIFORNIA

Holmes (Schlußwort): Mißerfolge kommen durch ungenügende Nachbehandlung zustande. Die Blutschorfmethode wurde von Allgemeinchirurgen eingeführt. Große Incision des Trommelfells ist wichtig.

23. Chs. A. Ballance (London): **Die Thierschsche Transplantation** im Anschluß an die Radikaloperation.

Er verwendet einen großen Transplantationslappen, der Antrum, Attik und Mittelohr gleichzeitig bedeckt. Das sekundäre Verfahren erwies sich bei seinen 100 Fällen als sehr erfolgreich.

Diskussion.

Dench (New-York) hatte in 90% der Fälle bei primärer Verpflanzung in 2—3 Wochen Anwachsen des Hautschnittes, das Gehör litt fast nie dabei. Bei eitriger Labyrinthitis verpflanzt er den Hautlappen nur in den Rest der Höhle.

Dundas Grant (London) erzielte glänzende operative Erfolge und ausgezeichnete Gehörsverbesserung.

Denker (Halle a. d. S.) verwendet keine Transplantation mehr, seit er durch Verschluß der Wunde und Lappenbildung innerhalb 6 Wochen Heilung erzielt. Die Angabe Ballances, in 2—3 Wochen Heilung zu erzielen, wird ihn wieder veranlassen, die Transplantation zu versuchen. Das Auskratzen der medialen Paukenwand ist gefährlich, wenn sie erkrankt ist, soll nur im Aditus kürettiert und der Lappen bloß auf die mediale Wand gelegt werden. Bei Granulationen um die tympanale Tubenöffnung soll vorsichtig kürettiert und mit Lappen verschlossen werden. Da kein anderes Verfahren die Tube sicher schließt, ist Wittmacks Vorschlag empfehlenswert, ein Stück Knochen oder Horn in die Tubenöffnung einzuführen.

Siebenmann (Basel): Seit der Lappenbildung ist die Transplantation in den Hintergrund getreten; die Plastik bildet einen guten Ausgangspunkt zur Epidermisierung: die Wunde heilt durchschnittlich innerhalb 5 Wochen. Mein Verfahren der Transplantation bei verschlossener rückwärtiger Wunde besteht in folgendem: Ein Gazetampon, um den der Hautschnitt mit seiner blutigen Flasche nach außen geschlagen ist, wird in den Gehörgang hineingeschoben. Nach 5—6 Tagen wird der Lappen entfernt, der Lappen haftet an. Diese Methode ist auch bei Synechien der Nase und retropharyngealen Verwachsungen anwendbar.

Milligan (Manchester) verlangt absolute Asepsis und vollständigen Verschluß der Eustachischen Röhre. Er drückt den Lappen durch Füllung der Wundhöhle mit physiologischer Kochsalzlösung herab. Heilung in 4—5 Wochen. In 50—60% der Fälle ist das Gehör nach der Operation besser. Bei Versagen des Lappens verwendet er 4%ige Lösung von Scharlachrot.

Hollinger (Chicago) berichtet einen Fall von erfolgreicher sekundärer Transplantation nach Labyrinthausräumung. Er verwendet jedoch meist nur Scharlachrot und Vioformverband.

Ruttin (Wien) vermeidet bei der an der Wiener Klinik geübten Methode der Abkratzung der medialen Wand die von Denker erwähnte Verletzung des Stapes.

24. G. A. Leland (Boston): Ein bei Mastoidoperationen **anzuwendender Periostallappen.**

Nach der üblichen Hautincision wird das subcutane Gewebe nach rückwärts unterminiert und ein großer, aus Periost, Faszie und dazwischen liegen-

Generated on 2019-10-24 12:59 GMT / http://hdl.handle.net/2027/uc1.b3252761
Public Domain in the United States, Google-digitized / http://www.hathitrust.org/access_use#pd-us-google
Digitized by Google
Original from UNIVERSITY OF CALIFORNIA

dem Gewebe bestehender Lappen gebildet, der nach vollendeter Operation derart in die Wundhöhle geschoben wird, daß seine Spitze den Aditus ad Antrum bedeckt. Auf diese Weise wird die Warzenfortsatzhöhle vom Mittelohr getrennt. Der Heilungsprozeß wird dadurch bedeutend verkürzt.

Diskussion.

Randall (Philadelphia) verwendet einen Lappen aus dem Gehörgang, den er auf die Wundhöhle zurückschlägt.

25. Gorham Bacon (New-York): Die Schwierigkeit der **Diagnose intrakranieller Komplikationen.**

Man kann vor Eröffnung des Warzenfortsatzes nicht sagen, ob Nekrose des Tegmen oder der Sinuswand vorhanden ist. Sinusthrombose kann vorgetäuscht werden, wenn neben akuter Mittelohreiterung Zahndurchbruchsfieber, vergrößerte Drüsen oder Pyelitis auftreten. Daher ist Urinuntersuchung von Wichtigkeit. Bei Kindern kann nach akuter Mastoiditis das Fieber auf 105° Fahrenheit steigen, wodurch Meningitis vorgetäuscht werden kann. Die klinischen Symptome der Sinusthrombose sind wichtiger als die Ergebnisse der Blutuntersuchung. Er beschreibt mehrere Fälle von Gehirnabsceß, bei denen die klassischen Symptome fehlten. Der Druck von Cholesteatom und Polypen kann Labyrinthitis vortäuschen.

26. E. B. Dench (New-York): Auf Grund von 21 eigenen Fällen **angestellte Betrachtungen über den otitischen Gehirnabszeß.**

Kurze Krankengeschichte der 21 Fälle. Die meisten wurden früher durch gesunde Dura eröffnet. Von 4 Kleinhirnabscessen (zwei rechts, zwei links) waren 3 von dem Sinus aus und 1 durch ein Neoplasma des Labyrinth infiziert worden. Von 17 Sphenotemporalabscessen waren 12 akut und die übrigen chronisch. Der Augenhintergrund war bei 15 untersuchten Fällen 9mal negativ, 3mal entzündet und 3mal mit Stauungspapille versehen. Bei 5 unter den 9 linksseitigen Sphenotemporalabscessen war keine Aphasie vorhanden. Spiegelschrift war bei Linkshändern mit rechtseitigem Temporalabsceß nachweisbar. Lumbalpunktion ergab von 4 untersuchten Fällen 2mal Streptokokkus; beide endeten tödlich. Von 8 durch gesunde Dura eröffneten Abscessen endeten 6 tödlich. Von 8 Fällen, die entlang der „Infektionsbahn" drainiert wurden, genasen 5. Vor der Exploration soll der Arachnoidealraum mittelst Jodoformgaze obliteriert werden; in die gefundene Absceßhöhle werden erst zwei Retraktoren behufs rascher Eiterentleerung und Inspektion und dann Zigarettendrains eingeführt.

27. Mac Cuen Smith (Philadelphia): **Die otitische Meningitis der Kinder.**

Da diffuse eitrige Meningitis derzeit noch unheilbar ist, können wir unsere Aufmerksamkeit nur auf Prophylaxis und Frühdiagnose lenken.

28. J. F. Mc. Kernon (New-York): **Die primäre Thrombose** des *Bulbus jugularis.*

Auf Grund von 22 diesbezüglichen Fällen (davon 6 bei Erwachsenen) glaubt Verf., daß das Mittelohr durch Dehiscenzen oder schmale kommunizierende Blutgefäße direkt mit dem Bulbus jugularis in Verbindung stehe. Von 150 untersuchten Schläfenbeinen von früh- oder neugeborenen Kindern hatten 28·2% Dehiscenzen und 18·1% Vorwölbung des Bulbus jugularis in das Mittelohr.

Digitized by Google
Original from UNIVERSITY OF CALIFORNIA
Generated on 2019-10-24 12:59 GMT / http://hdl.handle.net/2027/uc1.b3252761
Public Domain in the United States, Google-digitized / http://www.hathitrust.org/access_use#pd-us-google

29. Charles Ballance (London): **Eine neue Operation** für die septische Infektion des Sinus cavernosus.

Beim 8jährigen Patienten mußte der Sinus sigmoideus bis zum Knie freigelegt werden. Cholesteatom, gangränöse Dura. Plötzlich trat Ödem des linken Lides (die Eiterung war links), Chemosis und Unbeweglichkeit des linken Augapfels auf. Freilegung des linken Sinus cavernosus (nach Krause), der voll Eiter ist; Ausreinigung, Einführung eines Drains. Am nächsten Tage Ödem und Unbeweglichkeit am rechten Auge. Exitus. Obduktion ergibt Eiter im linken Sinus petrosus inferior; im nächsten Falle würde er diesen auch auswaschen.

30. E. Gruening (New-York): **Die Beziehungen zwischen Schwellungen der Sehnervenpapille und eitrigen Erkrankungen des Ohres.**

Eine Untersuchung des Ohres ohne die des Augenhintergrundes ist unvollständig. Die otitische Erkrankung ruft durch chemotaktische Wirkung erhöhten intrakraniellen Druck hervor. Der Befund einer geschwollenen Papille deutet noch nicht auf Hirnerkrankung, sondern bloß auf die Anwesenheit von zu großen Mengen von Cerebrospinalflüssigkeit. Nach Ausschaltung des Ohrherdes verschwindet, nach wiederhergestelltem sekretorischen Equilibrium, die Veränderung der Papille, ohne irgendwelche optische Störungen zu hinterlassen. Neuritis bei Mastoiditis ist immer ein Anzeichen letalen Ausganges.

Mittwoch, 14. August, nachmittags.

31. Meningitis: Ein Bericht über die **neuesten diesbezüglichen** Forschungen.

a) Wendell C. Philipps (New-York): Einleitung.

b) Samuel J. Kopetzky (New-York): Experimentelle **Untersuchung der Gewebereaktionen** und ihre Bedeutung zur Frühdiagnose der Meningitis.

c) Irving S. Haynes (New-York): Die **chirurgische Behandlung der pyogenen Meningitis** durch Drainage der Cisterna magna.

Philipps gibt eine kritische Übersicht über die frühere Therapie der septischen Meningitis und betont besonders die große Mortalität bei der letzteren. Er glaubt, daß die Grundursache dieser Erkrankung Sepsis und erhöhter intrakranieller Druck sei. Die therapeutischen Maßnahmen müssen daher eine Verminderung dieses Druckes herbeiführen und so eine normale Blutversorgung der gegen die Sepsis ankämpfenden vitalen Zentren ermöglichen.

Kopetzky kam, durch das Studium mehrerer Fälle von Meningitis, zu folgenden Schlüssen: 1. Infektion der Hirnhäute ist von erhöhtem Drucke der Cerebrospinalflüssigkeit und infolgedessen von Funktionsstörung der Vagus-, Vasomotorius- und respiratorischen Zentren in der Medulla begleitet, wofür manometrische Blutdruckmessungen, Untersuchung des Augenhintergrundes sowie chemische und mikroskopische Untersuchung der Spinalflüssigkeit den klinischen Beweis liefern. Seine Untersuchungen von Geweben und Sekretionen ergaben, daß die normale Flüssigkeit alkalisch oder amphoterisch ist, während sie bei Meningitis eine Acidität verschiedenen Grades aufweist. Diese „kombinierte Acidität" kann durch Milchsäureschätzung gemessen werden. 2. Die normale Flüssigkeit enthält eine Karbohydratsubstanz, für welche die Mikroorganismen eine besondere Vorliebe zeigen; sie kann durch Fehlings oder Benedikts Lösung bestimmt werden. Verringerung oder Fehlen dieser Karbohydratsubstanz, wie durch irgend einen der Kupfer reduzierenden Versuche nachgewiesen werden kann, ist ein wertvolles Frühsymptom der Meningitis. 3. Die Tätigkeit der Bakterien veranlaßt einen Zerfall des normalen Nerven-

Generated on 2019-10-24 13:01 GMT / http://hdl.handle.net/2027/uc1.b3252761
Public Domain in the United States, Google-digitized / http://www.hathitrust.org/access_use#pd-us-google
Digitized by Google
Original from UNIVERSITY OF CALIFORNIA

lecithins in minder komplizierte Substanzen, wodurch Cholin und neutrales Fett in die Spinalflüssigkeit treten, und zwar in um so höherem Prozentsatze, je schwerer die Infektion ist. Cholin ist das bei dieser Krankheit wirksame Gift. 4. Das bei mikroskopischer Untersuchung der zentrifugierten Flüssigkeit nachgewiesene Auftreten von mehr als 8 Zellen im Kubikzentimeter läßt auf Meningitis schließen.

Haynes hält frühzeitige, freie und dauernde Drainage der sich rasch formenden Cerebrospinalflüssigkeit und die dadurch ermöglichte Verhinderung der Druckbeeinflussung der zarten Gehirnstrukturen für die einzige rationelle Therapie. Nach Kritik der bisher wirksamen operativen Maßnahmen schildert er seine Methode der Drainage der Cisterna magna, die ursprünglich eine Dekompressionsoperation in der Occipitalgegend war.

Diskussion.

Denker (Halle) wirft Philipps vor, daß er die deutsche Literatur nicht genügend berücksichtigt habe. Das Antimeningokokkenserum gibt bessere Resultate als er schildert, die Mortalität sank von 70% auf 10 bis 15%. Die Injektion erreicht dabei die erkrankten Meningen. Bei Streptokokken- oder Pneumokokkeninfektion wird das entsprechende Serum verwendet. Auch führt wiederholte Lumbalpunktion zur Heilung. Bei 4 Fällen von Meningitis konnte er durch Urotropin Heilung erzielen, in einem Falle trat die Besserung vom Tage der Anwendung des Mittels ein, das auch prophylaktisch nach jeder Labyrinthoperation gegeben werden sollte. Gewöhnlich dauert die Drainage nicht lange, weil sich die Hirnhäute wieder schließen. Sollte sich die Drainage der Cisterna magna als dauernd erweisen, dann wäre Haynes Methode sehr vorteilhaft. Bis jetzt hat sie wegen mangelnder günstiger Resultate nur theoretischen Wert. Auch glaubt er, daß es bei so starker Entlastung der Medulla oblongata zu Prolapserscheinungen kommen könne.

Bryant (New-York) glaubt, daß bei Freilegung der Dura vom Ohre aus genügend Gelegenheit zur Drainage geboten sei. Bericht über Fall von Streptokokkenmeningitis, der durch Eröffnung in der Squama geheilt wurde und 7 Monate später an infektiösem Granulom starb.

Milligan (Manchester) hält für das Wichtigste an dem Vortrage die Möglichkeit einer Frühdiagnose. Seine Erfahrungen bestätigen nicht, daß bei Meningitis acide Reaktion vorhanden ist. Von 18 Fällen purulenter Meningitis wurden 10 zu spät diagnostiziert. An 8 Fällen wurde Dekompressionsoperation vollzogen: es starben 5, an den übrigen 3 war Frühdiagnose gemacht worden.

Gradenigo (Turin) meint, daß die vorgeschlagene Methode geprüft werden soll. Er hat bei Cerebrospinalmeningitis durch Lumbalpunktion glänzende Resultate erzielt. Bei circumscripter Meningitis tritt wohl stets Heilung ein.

Luc (Paris) ist skeptisch, weil Haynes noch keine Heilung aufweisen kann. Nur circumscripte Meningitis kann genesen. Er hat 2 Fälle geheilt.

32. Charles A. Heath (London): Die **Verhütung der durch Ohreneiterung** bedingten Taubheit und Mortalität.

Lebensgefahr allein soll nicht die Indikation zur Operation sein. Zur Erhaltung des Gehörs sollen frühzeitig operative Maßnahmen unternommen werden. Mittelohreiterung ist „aurale Appendicitis", das Antrum ist der Appendix, der frühzeitig entfernt werden muß, ehe das Gehör noch leidet. Eine andere Behandlung der Otorrhöe hat keine Berechtigung. Zitiert Statistiken verschiedener

Digitized by Google
Original from UNIVERSITY OF CALIFORNIA
Generated on 2019-10-24 13:01 GMT / http://hdl.handle.net/2027/uc1.b3252761
Public Domain in the United States, Google-digitized / http://www.hathitrust.org/access_use#pd-us-google

Spitäler und behauptet, Rezidive sowohl als Mortalität und auch Gehörsverschlechterungen wären durch seine Methode vermieden worden. Seine Methode ermöglicht eine Besichtigung von Mittelohr und Antrum und gewährt Aufschlüsse über deren Zustand, ehe das Organ durch Radikaloperation „zerstört" würde. Ein kühnes Vorgehen mit Aussicht auf Erfolg ist der Gefahr lebenslanger Taubheit vorzuziehen. „Der Otologie mangelt es an Prinzipien."

33. W. Sohier Bryant (New-York): Die modifizierte Radikaloperation **zur Heilung von chronischer Mittelohreiterung.**

Grundidee ist die Erhaltung allen gesunden Gewebes. Das Mittelohr soll vom Kanal durch das sich regenerierende Trommelfell getrennt bleiben, die Knöchelchen, falls vorhanden, bleiben erhalten. Vorzüge: Fehlen der Narbe, rasche Genesung, Erhaltung oder Wiederherstellung des Gehörs.

34. Heath (New-York): **Die konservative Behandlung der chronischen Mittelohreiterung.**

Beschreibung seiner bekannten Methode des intratympanalen Verschlusses der Tube samt den dazugehörigen Eingriffen in Mittelohr und Nasenrachenraum.

Diskussion.

W. C. Philipps (New-York) macht auf den Unterschied zwischen Erkrankung der Weichteile im Mittelohr und Antrum und Knochennekrose (Knöchelchen, Aditus, Antrum und Warzenfortsatz) aufmerksam; im ersteren Fall wird durch die alte einfache Mastoidoperation Heilung erzielt, im letzteren Falle handelte es sich um Erhaltung des Lebens, da ist nur die Radikaloperation am Platze. Heaths Theorie fehlt jede pathologische Grundlage.

Kopetzky (New-York) meint, daß Erfolge leicht erzielt werden, wenn die Operation so frühzeitig ohne jede Indikation vorgenommen wird. In 80% von chronischer Eiterung sind die Knöchelchen nicht mit dem Stapes verbunden. Ausräumung alles Erkrankten ist die Hauptsache.

Denker (Halle a. d. S.) stimmt mit Heath in keiner Beziehung überein und hält dessen Beschuldigung der Otologen der mangelnden Literaturkenntnis, dem Fehlen jeglichen pathologischen Verständnisses und der Indikationslosigkeit seiner Methode zugute, die ohnehin nur eine Modifikation der vor 20 Jahren von Stacke, Scheibe, Denker u. a. mit bestem Erfolg ausgeübten konservativen Radikaloperation ist; diese Methode beschränkte sich jedoch nur auf chronische Eiterungen. Heath operiert jeden Fall von akuter Mittelohreiterung, der ihm vor die Klinge kommt, deshalb hat er keine Todesfälle. Keine akute Mittelohreiternng kann mit vollständiger Erhaltung des Gehörs geheilt werden. Die Radikaloperation an sich zerstört das Gehör nicht; es wird in 60% gebessert, bleibt in 30% gleich und verschlechtert sich nur in 10% der radikal operierten Fälle. Die aus den Statistiken gezogenen Schlüsse sind falsch. Heath braucht bei 70% seiner Fälle 8 Wochen bis 1 Jahr zur Heilung, von alten chronischen Eiterungen waren mehr wie 50% über ein Jahr in Behandlung. So lange brauchen wir bei keiner der alten Methoden. Radikal sollen nur chronische Eiterungen operiert werden. Die frühzeitige Operation bei akuter Eiterung ist mehr im Interesse des Arztes als des Patienten. Der Otologie mangelt es nicht an Prinzipien, aber Herrn Heath mangelt es an Bescheidenheit.

Holinger (Chicago) wundert sich, daß Heath während seines Aufenthaltes in Boston jeden Tag operiere, wo er doch behauptet, $^3/_4$ der Fälle ohne

Digitized by Google
Original from UNIVERSITY OF CALIFORNIA
Generated on 2019-10-24 13:01 GMT / http://hdl.handle.net/2027/uc1.b3252761
Public Domain in the United States, Google-digitized / http://www.hathitrust.org/access_use#pd-us-google

Operation zu heilen. Er rügt den Mangel an Literaturkenntnis und die Außerachtlassung der Anamnese.

Milligan (Manchester) behauptet, Heath habe die Statistik falsch ausgelegt, wenigstens was die Edinburgh Royal Infirmary betreffe. Heaths Methode ist nicht wert, diskutiert zu werden, sie bildet eine Schmach für die britische Otologie.

Pritchard (London) betont, daß niemand in England Heaths Methode befolge.

Adair Dighton (Liverpool) erklärt sich als Anhänger der Heathschen Methode. Er schildert die Spitalsnot in England, derzufolge Patienten oft ein Jahr lang mit einer Eiterung herumlaufen müssen, ehe sie aufgenommen werden. Heaths Operation ist aber nach 20 Jahren genau so gut als nach einer Woche. Wenn der Kongreß die englische Otologie kennen würde, stimmten alle gewiß mit Heath überein.

Siebenmann (Basel) meint, daß die internationalen Kongresse die englischen und amerikanischen Kollegen auf das, was anderswo geschrieben wurde, hinweisen werden. Er verwahrt sich dagegen, daß Bryant von konservativer Radikaloperation spreche und doch Trommelfell und Knöchelchen herausnehme. Name und Operation sind von ihm vor Jahren angegeben worden und er möchte sie in der alten Einschränkung erhalten sehen. Bei Fehlen des Ambosses und Herabsetzung des Gehörs unter $^1/_2\,m$ hat die konservative Methode keinen Zweck. Eine Radikaloperation bei akuter Eiterung kann Nekrose und Labyrinthitis zur Folge haben und muß als Kunstfehler betrachtet werden.

Oppenheimer (New-York) diskutiert nur Yankauers Verfahren, dem er anfangs skeptisch gegenüberstand, das er aber jetzt, bei richtiger Auswahl der Fälle, für zweckmäßig hält.

Beck (Chicago) hatte bei 4 Fällen Heathscher Operation ein gutes Resultat und 3 Mißerfolge. Bei chronischer Eiterung mit pathologischen Veränderungen ist nur Radikaloperation indiziert. Bei jungen Individuen muß das Gehör berücksichtigt werden. Auf jeden Fall bewundert er Heaths Mut und Enthusiasmus.

Heath (Schlußwort) betont, daß er nicht lange mit der Operation warte. Im Durchschnitt eiterten seine 360 Fälle 6 Jahre. Er glaubt nicht an Politzer oder Jansen, er sei niemand verantwortlich als sich und der Ansicht, die er vertrete. Die otologische Literatur ist „nicht erbauend, sie ist sehr groß, aber in erstaunender Weise nutzlos".

35. Dundas Grant (London): Bemerkungen über **Stimmgabelversuche.**

Während nach der Hartmannschen Methode die Lautheit der Stimmgabel von Sekunde zu Sekunde in arithmetischer Progression abnimmt, beweist Verfasser, daß dies in logarithmischer Form vor sich geht. Um daher Irrtümer zu vermeiden, muß vor den Versuchen die „Abdämpfungsrate" für jede einzelne Stimmgabel bestimmt werden. Wenn diese Rate festgestellt ist, kann eine Tabelle festgestellt werden, auf der die Resultate der Versuche in graphischer Form dargestellt werden; so kann mit einem Blicke des Patienten Prozentsatz von normalem Gehör für jede Stimmgabel der ganzen Serie ersehen werden.

Diskussion.

Randall (Philadelphia) hält diese Untersuchungen für praktisch sehr wichtig.

Digitized by Google
Original from UNIVERSITY OF CALIFORNIA
Generated on 2019-10-24 13:01 GMT / http://hdl.handle.net/2027/uc1.b3252761
Public Domain in the United States, Google-digitized / http://www.hathitrust.org/access_use#pd-us-google

36. Henry O. Reik (Baltimore): Die Behebung von quälendem Tinnitus aurium durch **Unterbindung oder Verengerung der Arteria carotis communis.**

Aus seinen früher publizierten Experimenten geht hervor, daß Tinnitus meist von Gefäßveränderungen abhängig ist. „Perniziöser Tinnitus", der zu Wahnsinn oder Selbstmord führen kann, wurde in einem Falle durch Ligatur der Carotis communis sofort und dauernd behoben. An einem zweiten, älteren und schwächlicheren Patienten wurde die Carotis nach Prof. W. S. Halsteds Methode — Konstriktion der Arterie mittelst Metallbandes — verengt und der Tinnitus sofort behoben.

Diskussion.

Amberg (Detroit) rät ab, die Carotis zu komprimieren, da dieses Verfahren Ohnmacht verursache.

Luc (Paris) schlägt vor, diese Operation unter Lokalanästhesie zu vollziehen; Pat. fühlt dann sofort das Verschwinden des Tinnitus.

Lake (London) glaubt, daß Reik mit Recht von Durchtrennung des Nerven und Ausräumung der Cochlea wegen der großen Mortalität abrate.

Glogau (New-York) ist wie Reik der Meinung, daß perniziöser Tinnitus durch Gefäßveränderung hervorgerufen werde. Bei 60jähriger, an perniziösem Tinnitus leidender Frau, die er wegen chronischer Eiterung radikal operierte, fand er über dem mit der Atmung pulsierenden, aneurysmatisch erweiterten, mit atrophischen Wänden versehenen Sinus eburnisierten Knochen, gegen den der Sinus pulsierte und so wohl den perniziösen Tinnitus erzeugte. Den von Epithel überzogenen Sinus konnte man später vom Kanal aus pulsieren sehen, der Tinnitus jedoch war verschwunden.

Dundas Grant (London) betont, daß der „vertebrale" Tinnitus im Gegensatze zum „karotischen" durch Kompression der Arteria vertebralis in der Regio suboccipitalis behoben werden könne.

Milligan (Manchester) erklärt das Verschwinden des Tinnitus nach Konstriktion der Carotis durch die damit verbundene Blutdruckerhöhung. Er berichtet einen Fall von Durchtrennung des N. acusticus, bei dem der Tinnitus zurückkam und Patient durch Selbstmord endete.

37. T. R. Chambers (Jersey City): Ein Instrument **zur Behandlung von Tinnitus aurium.**

Galtonpfeife mit Resonanzkasten und Sieglescher Trichter verbunden. Massage mit gleichzeitigem Schlucken. Bei frei beweglichem Hammergriff und ausgesprochener Otosklerose gute Resultate.

38. Francis W. White (New-York): **Ein einfacher Lärmapparat.**

Der Apparat besteht aus einem amerikanischen Stethoskop, durch das komprimierte Luft gegen das Trommelfell getrieben wird.

39. Charles A. Adair Dighton (Liverpool): **Die Beziehung des Nasenrachenraumes zu Ohrerkrankungen.**

Betont die Wichtigkeit von Holmes' Nasopharyngoskopen. Akuter Mittelohrkatarrh sollte akute katarrhalische Salpingitis genannt werden; diese kann in subakute oder chronische hyperplastische oder atrophische Salpingitis übergehen. Er zieht gegen die „Barbarei der Lufteinblasung" zu Felde und rät nur zu lokalen Applikationen in die pharyngeale Tubenöffnung.

40. Edgar M. Holmes (Boston): **Der Nasenrachenraum in seinen Beziehungen zu den Erkrankungen des Ohres.**

Digitized by Google
Original from UNIVERSITY OF CALIFORNIA
Generated on 2019-10-24 13:01 GMT / http://hdl.handle.net/2027/uc1.b3252761
Public Domain in the United States, Google-digitized / http://www.hathitrust.org/access_use#pd-us-google

Beschreibung des vom Verfasser erfundenen Naso-Pharyngoskops und der vermittelst desselben entdeckten pathologischen Zustände. Akute purulente Salpingitis ist eine häufige Ursache von Mittelohreiterung. Behandlung der Tube wirkt präventiv. Beschreibung der Tubenveränderungen bei chronischer Entzündung des Nasenrachenraumes und ihre Beziehung zu katarrhalischer Otitis.

Diskussion.

Snow (Syracuse): Die systematischen Ursachen der beschriebenen Zustände sind autointoxischer Natur. Calomel sollte immer versucht werden.

Randall (Philadelphia) hat Holmes' Instrument vielfach mit glänzendem Resultate versucht. Er mißt dem Politzerschen Versuche, daß die vor die Nase gehaltene schwingende Stimmgabel beim Schlucken besser gehört wird, große diagnostische Bedeutung bei.

41. Oskar Wilkinson (Washington): **Ein neuer Verdampfungsapparat; die Anwendung medizinischer Dämpfe bei Erkrankungen des Mittelohrs, Katarrhen der Tube und beginnender Otosklerosis.**

Beschreibung des Apparates. Verfasser verwendet in akuten Fällen ein Gemisch von Benzoetinktur, Chloroform, Menthol und Campher; in subakuten ersetzt er die Benzoetinktur durch Jodtinktur. In chronischen Fällen gebraucht er 5—20%ige Lösung von Jodalkohol, Chloroform und Äther.

42. J. Holinger (Chicago): **Die Resultate der Stimmgabeluntersuchungen.**

Verfasser gibt einen Überblick über die Stimmgabelbefunde aller seiner Patienten während der letzten 17 Jahre. Von 180 Fällen typischer Otosklerose zeigte der erste Stimmgabelbefund während der folgenden Jahre keine Veränderung. Massagebehandlung verschlimmert den Zustand. Er rät Lippenlesen und Phosphorbehandlung sowie Aufklärung des Patienten über die Hoffnungslosigkeit seines Zustandes an. Die Nerventaubheit der Raucher ist in diesem Lande häufig. Er beschreibt eine Form vorübergehender Taubheit, die durch allzu schnelles Wachstum bedingt ist und durch Ruhebehandlung geheilt wird. Die Diagnose von Gehirntumoren kann durch Stimmgabeluntersuchung gemacht werden. Bericht von 4 diesbezüglichen Fällen.

Diskussion.

Prof. Putnam (Boston) betrachtet die Fälle von Gehörverschlechterung infolge schnellen Wachstums als hysterisch. Stimmgabelbefunde sind bei der Frühdiagnose von Gehirnsymptomen gleichwertig mit Gesichtsfeldveränderungen.

Siebenmann (Basel) erinnert daran, daß noch vor 10—15 Jahren in Deutschland den Stimmgabeln wenig diagnostische Bedeutung beigemessen wurde. Prof. Bezold selbst war entmutigt, „weil niemand daran glaubte". Die Verwechslung von Hören und Fühlen, die beim Kinde zu großen Fälschungen führt, kommt oft auch durch die Schuld des Arztes zustande, der davon überzeugt ist, daß wirklich gehört wird. Aber auch bei Erwachsenen gibt die Stimmgabeluntersuchung oft unsichere Resultate. Die obere Tongrenze ist schwer zu bestimmen. Außer den Stimmgabeln verwendet man das Monochord zur Nachprüfung. Mögen die Hörprüfungen auch unvollkommen sein, sie haben doch großen praktischen Wert. Bei Hirntumoren mit langsamer Ertaubung findet sich der Bezoldsche Symptomenkomplex für Nervenschwerhörigkeit vor. Die Bezoldsche Trias ist bei Stapesankylose, wenn weitere Komplikationen

Digitized by Google
Original from UNIVERSITY OF CALIFORNIA
Generated on 2019-10-24 13:01 GMT / http://hdl.handle.net/2027/uc1.b3252761
Public Domain in the United States, Google-digitized / http://www.hathitrust.org/access_use#pd-us-google

fehlen, vorhanden. Der große praktische Wert der Stimmgabeluntersuchung bei Kindern erhellt aus folgendem Beispiele: Es kommt ein 10jähriges Kind, das langsam ertaubte. Trommelfell etwas eingezogen: adenoide Vegetationen, die operiert werden. Nach einem Monat ist das Kind vollständig taub. Es handelt sich um kongenitale Lues, die vollständig larviert war. Eine gründliche erste Untersuchung hätte noch normale untere Tongrenze, aber Verkürzung der Knochenleitung und andere verdächtige Symptome ergeben.

Denker (Halle a. d. S.) betont, daß die Stimmgabeluntersuchung bei Verdacht auf Hirntumor von großer Wichtigkeit sei. Da diese Tumoren meist gutartig sind, besteht bei frühzeitiger Diagnose mittelst otologischer Hilfsmittel oft Aussicht auf Heilung. Wenn ein kleiner Tumor im Gehörnerven selbst oder ausschließlich im Meatus auditorius internus lokalisiert ist, sollen wir operieren, weil wir herankommen können. Wenn stärkere Erscheinungen von Hirndruck darauf hindeuten, daß der Tumor eine größere Ausdehnung im Kleinhirn erreicht hat, muß nach Krause oder ähnlich vorgegangen werden. Es mag Fälle geben, wo es zweifelhaft ist, ob der Tumor noch klein oder bereits größer ist; da soll der Chirurg vom Hinterhauptsknochen aus operieren.

Gradenigo (Turin) verweist auf die Verschiedenheit der Symptome, je nachdem der Tumor zentral, bulbär oder cortical gelegen ist. Unser diesbezügliches Wissen ist noch für lange Zeit diskutierbar.

Dundas Grant (London) meint, daß man Otosklerotikern doch ein wenig Hoffnung geben sollte. Er findet Phosphor als gutes Mittel. Die Stimmgabelversuche zur Diagnose von Hirntumoren müssen sehr vorsichtig angewendet werden.

Donnerstag, 15. August, nachmittags.

43. Alfred Denker (Halle a. d. S.): **Über den gegenwärtigen Stand unserer Kenntnisse von der Otosklerose.**

Die während der Gravidität auftretenden Größenveränderungen und Funktionsstörung der Hypophysis cerebri sowie die während dieser Periode bemerkbaren Knochenstörungen (Apposition und Resorption) veranlassen den Analogieschluß, daß auch bei Otosklerose die Grundursache in Veränderungen der Hypophysis zu suchen sei. Die Behandlung besteht daher neben dem altbewährten Phosphor in Hypophysin- und Pituitrintabletten. Da bei erblich belasteten Frauen durch Zufuhr von Keimdrüsen eine Vergrößerung der Hypophysis verhindert wird, schlägt er Ovarial- und Spermintabletten als weitere therapeutische Mittel vor. Mit Otosklerol und Vasotonin hat er noch keine Erfahrungen. Jeder Otosklerotiker soll einen Ablesekursus nehmen. Eine Reihe mikroskopischer Präparate, in historischer Reihenfolge unsere Kenntnisse der Otosklerose illustrierend, wurden demonstriert.

44. F. Siebenmann (Basel): Demonstration makroskopischer Präparate von **Otospongiosis progressiva.**

Demonstration von 20 Felsenbeinen mit Otospongiosis progressiva, von denen in einigen Fällen intra vitam Funktionsprüfungen gemacht waren. Die primäre Erweiterung der Haversschen Kanäle erzeugt das genaue Bild von neugeformtem spongiösen Knochen; da der Prozeß niemals zum Stillstand kommt, sieht man Absorption und Ablagerung von Knochen neben- und nacheinander. Es handelt sich um einen physiologischen normalen Vorgang an abnormaler Stelle.

Generated on 2019-10-24 13:01 GMT / http://hdl.handle.net/2027/uc1.b3252761
Public Domain in the United States, Google-digitized / http://www.hathitrust.org/access_use#pd-us-google
Digitized by Google
Original from UNIVERSITY OF CALIFORNIA

45. Richard Lake (London): Ein mit Radium behandelter **Fall von früher Otosklerose.**

Ein halbes Milligramm Radium in einer gummiüberzogenen Silberröhre wurde 20 Minuten lang in Intervallen von 4 Tagen 16mal in den Gehörgang appliziert. Nach längerer Pause wurden während 3 Monaten 7 Strahlungen von 25 Minuten Dauer gemacht. Knochen- und Luftleitung sowie Gehör für Stimme nach dieser Behandlung bedeutend gebessert.

Diskussion.

Pritchard (London) schlägt vor, ein Komitee zu ernennen, das für Otosklerose einen kurzen geeigneten Namen finden solle. Denker und Siebenmann sollten dazugehören.

Gradenigo (Turin) hebt hervor, daß man in Italien ebenfalls die Otosklerose mit veränderter Sekretion innerer Drüsen, besonders der Hypophysis, in Zusammenhang bringt. Er hatte gute Erfolge mit Injektion von metallischem Jodkalium.

Neumann (Wien) wundert sich, daß Denker das erste histologische Präparat der Otosklerose Katz zuschreibt, während doch Politzer zuerst deren pathologische Anatomie beschrieb. Die Ätiologie der Otosklerose ist natürlich unbekannt: ihr vermeintlicher Zusammenhang mit der Hypophysis ist eine vage Annahme, man könnte ebensogut eine andere Drüse mit innerer Sekretion beschuldigen. Sicher ist, daß Otosklerose eine Familienerkrankung ist, hauptsächlich dort, wo auch andere Degenerationserscheinungen, wie Taubstummheit, Retinitis pigmentosa etc., vorhanden sind. Die Heredität ist gewöhnlich nicht direkt, sie findet in der Seitenlinie statt und betrifft das weibliche Geschlecht häufiger. Siebenmann meint, der pathologisch-anatomische Vorgang sei ein gestörter physiologischer An- und Abbau im Knochen. Dieser Vorgang ist aber das Leben und findet in jedem Organe statt; daß er sich hier in gestörter Form vorfindet, bildet keine genügende Erklärung. Das pathologisch-histologische Merkmal ist der sich anders färbende eigentümliche Knochen mit breiten Markräumen, zarten Blutgefäßen und wenig Mark. Andere nicht erwähnte Symptome sind: abnorm weite Tube, Rötung des Promontoriums, frühzeitig auftretende, sehr lästige, subjektive Geräusche. Die Diagnose wird zu häufig gemacht, er sah bei dem reichen Material des Wiener Allgemeinen Krankenhauses nur einige Fälle. Politzer fand während seiner ganzen Tätigkeit nur 18 Fälle, bei denen die Diagnose Otosklerose pathologisch-histologisch bestätigt wurde.

Denker (Schlußwort) stimmt der Wahl eines Komitees bei. Nicht nur Katz, sondern auch Bezold und Scheibe haben vor Politzer diesbezügliche Veröffentlichungen gemacht. Was die Häufigkeit betrifft, haben wir das Recht, auf Grund von Anamnese und Funktionsprüfung intra vitam die Diagnose zu stellen.

Siebenmann (Schlußwort) hat seit Jahren den Zusammenhang zwischen progressiver Otospongiose und Degenerationserscheinungen studiert, glaubt aber nicht daran. Er fand, wie Hammerschlag, Phthisis häufig dabei. Bei Untersuchung von 100 Felsenbeinen ohne Auswahl kommen in 5% Herde am ovalen Fenster und anderswo vor. Therapeutisch erwies sich die von den Italienern vorgeschlagene Adrenalininjektion als wirksam gegen die Geräusche. Bei entsprechender Vorsicht kann man ruhig Radium applizieren. Bei Radikal-

Digitized by Google
Original from UNIVERSITY OF CALIFORNIA
Generated on 2019-10-24 13:01 GMT / http://hdl.handle.net/2027/uc1.b3252761
Public Domain in the United States, Google-digitized / http://www.hathitrust.org/access_use#pd-us-google

operation gibt die Silbernitratprobe Aufschluß über die Dauer der Bestrahlung: gewöhnlich wird sie 2—5mal im Zwischenraum von 3 Wochen vorgenommen.

46. B. Alex. Randall (Philadelphia): **Die intratubale Dioninbehandlung bei chronischem Mittelohrkatarrh.**

2%ige Lösung, durch die Tube injiziert, verursacht erst vorhergehende Injektion der Mittelohrgebilde, ermöglicht aber in vielen widerspenstigen Fällen Heilung.

47. Herbert S. Birkett (Montreal).

Wendell C. Philipps (New-York): **Demonstration instruktiver Röntgenbilder des Warzenfortsatzes.**

Freitag, 16. August, vormittags.

48. Dundas Grant (London): Die Anwendung von **Chinin bei Vertigo.**

Bei Verabreichung von kleinen Dosen Chinin in 48 Fällen von Vertigo, verbunden mit Labyrinthsymptomen, Menièreschen Anfällen etc., trat in 30 Fällen bedeutende, in 6 keine Besserung ein, während 12 Fälle sich der Beobachtung entzogen.

Diskussion.

Pritchard (London) gibt große Dosen von Acidum hydrobromicum oder Salicylaten. Chinin hilft nur durch seine tonische Wirkung. Berichtet Fall von vorübergehender totaler Lähmung des Acusticus (12 Stunden), Gleichgewichtsstörungen (5 Stunden) und Tinnitus (48 Stunden) nach großer Chinindose.

Davis (London) verbindet Chinin mit Acidum hydrobromicum und Tct. nucis vomicae.

Randall (Philadelphia) hat keine günstigen Erfolge mit Chinin erzielt.

MacKenzie (Philadelphia) meint, die meisten Fälle waren von selbst besser geworden. Vertigo kann vom Augenmuskel verursacht oder zentralen Ursprungs sein.

Bacon (New-York) hat mit Chinin keine guten Resultate erzielt, vielleicht wegen zu großer Dosen.

49. James A. Spalding (Portland): **Plötzliche, totale, andauernde Ertaubung beider Ohren** in Zwischenraum von 4 Jahren.

65jährige Frau erlitt in der Konvaleszenz von Pneumonie plötzliche Taubheit am linken Ohr, Gleichgewichtsstörungen und Tinnitus, was 4 Jahre später ebenso plötzlich am rechten Ohr eintrat. Verf. betrachtet eine seröse Effusion in das Labyrinth als die Ursache.

Diskussion.

Loeb (St. Louis) hält es für toxische Neuritis, die allerdings oft mit Facialislähmung verbunden ist.

Ruttin (Wien) stimmt mit Spaldings Bemerkungen über die kalorische Reaktion nicht überein. Der Versuch ist nicht gefährlich, es können selbst bei vorhandener Perforation keine Bakterien hineingeschwemmt werden. Falls es sich hier um seröse Labyrinthitis gehandelt hätte, hätte Nystagmus und Schwindel in 3—14 Tagen verschwinden müssen. Er hält es für eine Erkrankung des Nerven.

Cheatle (London) hält es für Spätsyphilis und meint, bei entsprechender Behandlung wäre ein Teil des Gehörs zurückgekehrt.

Generated on 2019-10-24 13:01 GMT / http://hdl.handle.net/2027/uc1.b3252761
Public Domain in the United States, Google-digitized / http://www.hathitrust.org/access_use#pd-us-google
Digitized by Google
Original from UNIVERSITY OF CALIFORNIA

Holinger (Chicago) hält es für Labyrinthitis spongiosa und hält in solchen Fällen gründliche Stimmgabeluntersuchung für angezeigt.

Bacon (New-York) erzielte in einem ähnlichen Falle durch große zunehmende Dosen von Pilokarpin nach 5 Wochen Gehörsverbesserung.

Siebenmann (Basel) hält es, analog zu entsprechenden Augenerkrankungen, für Embolie. Konstitutionelle Veränderungen, wie Gicht und akuter Rheumatismus, können dabei eine Rolle spielen. Er fand in zwei Fällen in der Aorta kleinere Gerinnsel, wie sie bei Lues nicht selten sind, die in die Arteria auditiva interna geschwemmt wurden und dieselbe verstopften.

Spalding (Schlußwort) stellt fest, daß Facialisparalyse fehlte. Wassermannprobe wurde nicht gemacht.

50. Geo E. Shambaugh (Chicago): Die **Stimulationsdauer der Haarzellen der Crista ampullaris** im Vergleich zur Dauer des Endolymphstromes und der daraus resultierende Nystagmus.

Da anatomische Untersuchung die Cupula in innigem Zusammenhang mit den Haarzellen zeigt, muß mit dem Aufhören des Stromes auch die Wechselwirkung aufhören. Bei Fistelfall, wo wir den Strom kontrollieren, zeigte er, daß Nystagmus mit Aufhören des Stromes abbricht. Daher dauert Reizung der Haarzellen und Nystagmus nur so lange der Strom anhält.

Diskussion.

Mac Kenzie (Philadelphia) glaubt nicht, daß Shambaugh einen Lymphstrom von genau 10 Sekunden erzielte. Rät ihm, bei seinen Experimenten ein Manometer zu benützen.

51. Erich Ruttin (Wien): Die **Pathologie des Labyrinthes** (Demonstration mikroskopischer Präparate).

Nur bei diffuser, nicht aber bei circumscripter Labyrinthitis kann man zwischen eitriger und seröser unterscheiden. Bei circumscripter Labyrinthitis sind Schwindel. Gleichgewichtsstörungen in Attacken und bei plötzlichen Bewegungen, Gehörsverminderung, aber auch kalorische Erregbarkeit und Fistelsymptome vorhanden. Diffuse, seröse sekundäre Labyrinthitis zeigt plötzliche Symptome, wie Erbrechen, heftigen Schwindel etc.; dabei ist eine oder andere Funktion des Labyrinths immer vorhanden. Bei der diffusen akuten (manifesten) und diffusen chronischen (latenten) Form der purulenten Labyrinthitis ist das Labyrinth vollständig zerstört. Im Prinzipe soll ein noch funktionierendes Labyrinth nicht operativ zerstört werden, während andererseits aller Eiter evakuiert werden soll. Ein durch alte Eiterung zerstörtes, funktions- aber auch symptomloses Labyrinth muß bei Granulationsbildung und andauernder Mittelohreiterung zur Vermeidung von Meningitis ausgeräumt werden.

52. D. Harold Walker (Boston): **Otogener Vertigo.**

Es besteht möglicherweise eine Wechselbeziehung zwischen otogenem Vertigo und erhöhtem intralabyrinthären Druck. Bericht eines Falles, bei dem der Vertigo durch Zerstörung der Bogengänge und des Vestibulums geheilt wurde.

53. John F. Barnhill (Indianapolis): **Welchen Grad von Traumatismus kann der Nervus facialis ohne Verlust seiner Funktion aushalten?**

In einer Reihe von Tierexperimenten wurde der Nerv allen Graden von Traumatismus ausgesetzt, verlor seine Funktion jedoch nur, wenn er ligiert wurde.

Digitized by Google
Original from UNIVERSITY OF CALIFORNIA
Generated on 2019-10-24 13:01 GMT / http://hdl.handle.net/2027/uc1.b3252761
Public Domain in the United States, Google-digitized / http://www.hathitrust.org/access_use#pd-us-google

54. Heinrich Neumann (Wien): Die **diagnostische Bedeutung des Vestibularapparates,** verbunden mit histo-pathologischen Demonstrationen.

Eine Zusammenfassung unserer gegenwärtigen Kenntnisse der normalen und pathologischen Funktionen des Vestibularapparates. Besonderes Gewicht wird auf das Nystagmussymptom gelegt, dessen differentialdiagnostischer Wert zur Unterscheidung von Erkrankungen des inneren Ohres, der zentraler gelegeneren Strukturen, des Kleinhirnes und der Augen betont und erläutert wird. Eine reiche Sammlung äußerst interessanter histo-pathologischer Präparate verschiedenartiger Labyrintherkrankungen wird durch Laterndemonstration gezeigt.

Diskussion.

Davis (London) bemerkt zu Barnhills Vortrag, daß 3 Jahre die längste Zeit ist, innerhalb welcher sich ein verletzter Nervus facialis erholen kann.

Eagleton (Newark) bemerkt zu Walkers Vortrag, daß er einen Fall von Vertigo hatte, der bei der Obduktion einen Hirntumor aufwies.

Cott (Buffalo) berichtet über 48jährigen Patienten, der wegen Radikaloperation kam und, bei funktionslosem Labyrinth, zwei Wochen später Schwindel und Nysagmus zur erkrankten Seite aufwies; es wurde ein Kleinhirnabsceß gefunden.

Mac Kenzie (Philadelphia) weist auf die rhythmischen Augenbewegungen hin, die bei geschwächten Augenmuskeln auftreten, wenn der Blick gegen den gelähmten Muskel gerichtet ist.

Neumann (Schlußwort) bezeichnet diese Augenbewegungen als Intentionstremor.

55. William Milligan (Manchester): Die **operative Behandlung des labyrinthären Vertigo.**

Bei Anwesenheit von Tinnitus wird das ganze Labyrinth ausgeräumt, bei Fehlen von Tinnitus nur der statische Apparat, wonach der Vertigo nach 5 Tagen aufhören muß. Von 4 Fällen, bei denen nur der Vestibularapparat entfernt wurde, sind 3 völlig und 1 teilweise geheilt worden. Von 6 total exstirpierten Fällen sind 4 ganz und 1 teilweise geheilt worden, während einer ein Mißerfolg war. Bei Durchtrennung des Acusticus trat in einem Falle Besserung, in einem anderen Exitus ein.

Diskussion.

Dench (New-York) hatte bei Durchtrennung des Acusticus nach 8 Monaten leichte Rückkehr des Tinnitus.

Ruttin (Wien) meint, daß man es sich sehr überlegen muß, bei Fehlen von Eiterung und Lebensgefahr eine Labyrinthoperation zu empfehlen. Die Schwierigkeit liegt in der Diagnose. Leider brauchen gerade die Fälle, bei denen wir die Erkrankung im Labyrinth selbst und nicht retrolabyrinthär lokalisieren, die Operation überhaupt nicht. Bei Totalzerstörung des Labyrinthes infolge großer Blutung dauern Schwindel und Geräusche nur kurze Zeit; diese sind viel besser daran als die Fälle mit kleineren Herden. Wir müssen vorsichtig sein, daß es uns nicht passiert wie bei unheilbaren Trigeminusschmerzen, die nach Durchtrennung des Nerven und selbst nach Entfernung des Ganglion Gasseri andauern; es können die subjektiven Geräusche selbst nach Ausräumung des Labyrinthes und nach Durchtrennung des Nerven weiter bestehen.

Generated on 2019-10-24 13:02 GMT / http://hdl.handle.net/2027/uc1.b3252761
Public Domain in the United States, Google-digitized / http://www.hathitrust.org/access_use#pd-us-google
Digitized by Google
Original from UNIVERSITY OF CALIFORNIA

Neumann hat nachgewiesen, daß es sich dabei öfter um perigangliönäre Prozesse handelt; da hilft eine Labyrinthoperation wenig oder gar nicht.

Randall (Philadelphia) beeinflußt den Vertigo gelegentlich durch Verabreichung von organischen Adrenalinpräparaten.

56. T. Citelli (Catania): Über die pathologische und klinische **Bedeutung der sogenannten Ohrpolypen** und über die **Ätiologie der benignen Tumoren** im allgemeinen.

Es gibt zwei Kategorien von Ohrpolypen: 1. Granuloma: rot, unregelmäßige Oberfläche, aus Granulationsgewebe bestehend und auf diffuse ausgedehnte Läsion der Kanalwand deutend; 2. neoplastische Polypen (Fibroma, Myxoma und Mischformen), grau, glatt, von der Struktur eines wirklichen Fibroma. Fibroangioma oder Myxoma mit besserer Aussicht auf völlige Heilung.

Diskussion.

Gradenigo (Turin) glaubt, daß die erst als Entzündungsprodukte auftretenden Ohrpolypen sich in wirkliche Tumoren transformieren.

57. Giuseppe Gradenigo (Turin): Vorschläge zur **Akumetrie.**

Er schlägt vor, statt der störenden Worte bei Prüfung für Konversations- und Flüstersprache die laut und leise ausgesprochenen Vokale u, o, a, e, i zu benützen, deren verminderte Perzeption in der obigen Reihenfolge Erkrankung der Schalleitung und Perzeption anzeigen. Ein Bruch aus der normalen und dem von Pat. gebrauchten Entfernung gibt für jeden Vokal den „Index" an. Die Stimmgabel soll immer in Entfernung von $^1/_2$ *m* geprüft werden, wobei die hohe auf einem Resonanzkasten ruhen und die tiefe durch ein aufgespanntes Metallband ersetzt werden soll. Der gleichmäßige Anschlag wird mittelst spezieller Vorrichtung ermöglicht.

Freitag, 16. August, nachmittags.

58. Mac Leod Vearaley (London): Die Verhütung der **Taubstummheit.**

Untersuchung von 1076 Taubstummen ergab, daß 44% kongenitale, der Rest akquirierte Taubheit aufwies, von welch letzterer 34% durch Infektionskrankheiten zustande kamen. Er fordert die Otologen und praktischen Ärzte zur Mithilfe bei der Verhütung der Taubstummheit auf.

59. G. Hudson Makuen (Philadelphia): Die **frühzeitige Heimbehandlung** des kranken Kindes.

Taubheit soll möglichst früh diagnostiziert und die zur Spracherlernung nötigen Übungen sofort vorgenommen werden. Die beste Lehrerin ist die unter Anweisung eines Experten arbeitende Mutter. Das sonst normale taube Kind soll während seiner Schulerziehung im Elternhause die Vorteile des Verkehres mit Hörenden genießen und so den Umgang mit Tauben, der oft zur Heirat führt, vermeiden.

60. M. A. Goldstein (St. Louis): Die **Erziehung des Tauben** nach dem schulpflichtigen Alter.

Verf. unterscheidet folgende Arten von Taubheit:

1. Totale Taubheit vor Erwerbung der Sprache.

2. Kinder, die vor der Ertaubung die Sprache mehr oder minder erworben hatten: diese durch Zeichensprache zu unterrichten, ist ein Verbrechen, da sie so den Rest der einst erlernten Sprache verlieren.

Digitized by Google
Original from UNIVERSITY OF CALIFORNIA
Generated on 2019-10-24 13:02 GMT / http://hdl.handle.net/2027/uc1.b3252761
Public Domain in the United States, Google-digitized / http://www.hathitrust.org/access_use#pd-us-google

3. „Halbtaube", bei denen genügend Hörreste vorhanden sind, um die menschliche Stimme unterscheiden zu können; hier ist Urbantschitsch' Methode der Trainierung des N. acusticus am Platze.

4. Schwerhörige mit Nasenverstopfung, Tonsillen, Vegetationen, Ohreiterung und anderen pathologischen Veränderungen; diese sollen in kleinere Klassen verteilt werden, um individuell unterrichtet werden zu können.

5. Erworbene Taubheit der Erwachsenen (unheilbare Otosklerose, Eiterung, Katarrh, periphere oder zentrale Erkrankung des Nerven etc.); diese verlieren niemals völlig die Sprache.

Wenn schon, wie aus der nachfolgenden Demonstration ersichtlich, angeborene Taube durch die orale Methode zu nützlichen Mitgliedern der menschlichen Gesellschaft gemacht werden, um wieviel eher muß diese Methode bei denen angewendet werden, die erst im späteren Leben ertaubten.

Praktische Demonstration.

Prof. Wright (New-York) demonstriert zwei seiner Schüler:

1. 18jähriges Mädchen, das taubstumm geboren war. Sie wurde durch orale Methode und Lippenlesen unterrichtet und hielt an den Kongreß eine Ansprache in deutsch, französisch, italienisch und englisch.

2. 14jähriger Jüngling, der seit seinem 4. Lebensjahre nach Cerebrospinalmeningitis ertaubte und auf dieselbe Weise erzogen wurde. Auch er hielt eine Ansprache.

Prof. White demonstrierte die berühmte Helen Keller, die bekanntlich blind, taub und stumm geboren wurde. Sie hatte von Prof. Wright oralen Unterricht und von Prof. White Gesangsausbildung erhalten. Helen Keller hielt eine lange Ansprache in englisch, deutsch und französisch und sang die Tonleiter in erstaunlicher Weise. Sie verständigte sich durch Anlegen ihres Fingers an den Mund ihrer Zuhörer und antwortete in lauter regelrechter Konversationssprache.

Es wurden auch mehrere lippenlesende Otosklerotiker demonstriert.

Am Schlusse der Sitzung teilte der Präsident das folgende Resultat der Preisverteilung mit:

Lenwaldpreis: Kolmer und Shambaugh.

Politzerpreis: Cheatle und Bárányi.

Cazzolinopreis: Prof. Goerke.

Zum Präsidenten des nächsten Kongresses, der in Halle a. S. stattfinden wird, wurde Prof. Denker ernannt.

Vereinigung niedersächsischer Ohren, Nasen- und Halsärzte.

Am 26. Oktober 1912 fand in Hamburg die Gründung der Vereinigung niedersächsischer Ohren-, Nasen- und Halsärzte auf Anregung von Prof. Uffenorde (Göttingen) statt.

Dr. Thost begrüßte im Namen der Hamburger Kollegen die auswärtigen Herren und hieß alle im Namen der Oberärzte und des Direktors des Eppendorfer Krankenhauses willkommen.

Generated on 2019-10-24 13:02 GMT / http://hdl.handle.net/2027/uc1.b3252761
Public Domain in the United States, Google-digitized / http://www.hathitrust.org/access_use#pd-us-google
Digitized by Google
Original from UNIVERSITY OF CALIFORNIA

Prof. Uffenorde, Göttingen, gab einen Überblick über die Ziele der neuen Vereinigung und den bisherigen Erfolg seiner Werbung. Neben der Anbahnung persönlicher freundschaftlicher Beziehungen zwischen den in Norddeutschland praktizierenden Ärzten soll vor allem eine gemeinsame wissenschaftliche Arbeit auf den Versammlungen geleistet werden durch Vorträge, Demonstrationen und Krankenvorstellung. Diese Vorträge und Demonstrationen sollen eine vorwiegend lokale Färbung tragen, indem an den betreffenden Orten besonders häufig vorkommende Erkrankungsformen vorgestellt werden, wie die lokalen Verhältnisse, Industrie und Beschäftigung der Bevölkerung sie ergeben; industrielle Anlagen sollen besichtigt werden, ebenso neueingerichtete Abteilungen in Krankenhäusern und Kliniken, besondere Operationsmethoden, Instrumente sollen demonstriert werden.

Auch wirtschaftliche Fragen sollen besprochen werden, eventuell Anträge an die großen Vereine, Behörden oder Gesellschaften beschlossen werden.

Die Versammlungen finden an einem Sonnabend zweimal im Winterhalbjahr zunächst in Hamburg, Bremen, Kiel, Rostock, aber auch je nach Beschluß der Versammlungen in andern Orten statt. Die Mitglieder des betreffenden Ortes wählen einen Leiter der Versammlung, der mit dem ständigen Schriftführer die Versammlung vorbereitet.

Der Jahresbeitrag beträgt 5 Mark.

Unter dem Vorsitz von Dr. Thost wurden die Statuten, die in der Hauptsache dem Verein Norddeutscher Chirurgen nachgebildet sind, durchberaten und angenommen und dann in den wissenschaftlichen Teil der Tagung eingetreten.

Prof. Uffenorde demonstrierte einen Fremdkörper, eine Kornähre, die er aus dem rechten Bronchus eines 8monatlichen Kindes nach gemachter Tracheotomie entfernt hatte.

Dr. Behr, Kiel, berichtete über einen Fall von primärer Aktinomykose des Larynx, den er beobachtet hatte.

Dr. Thost zeigte eine Serie von Röntgenbildern der Keilbeinhöhle mit für die Therapie wichtigen Gesichtspunkten, ferner eine Serie verschiedenster Erkrankungen des Kehlkopfes, bei denen die richtige Diagnose z. T. nur durch das Röntgenbild zu stellen war, und wies auf die Wichtigkeit auch dieser Untersuchungsmethode hin.

Im Röntgenlaboratorium der chirurgischen Abteilung wurden dann eine Anzahl sehr schöner Röntgenbilder der ganzen Halspartie einschließlich des Brustbeins gezeigt, wie dieselben in letzter Zeit in dem Laboratorium durch ein besonderes Verfahren hergestellt werden.

Dann wurde im Ambulatorium für Hals-, Nasen- und Ohrenkranke die Behandlung von Erkrankungen der oberen Luftwege durch Röntgenstrahlen mittelst der Mader-Rosenthalschen Röhre an Patienten vorgeführt und im Anschluß daran einzelne interessante Fälle vorgestellt.

Dr. Albanus stellte einen Fall mit Zungentuberkulose und einen mit sehr aktiver Nasentuberkulose vor. Heilung bei ersterem durch Mesothoriumbestrahlungen allein, bei letzterem in Kombination mit Kalt-Kaustik.

Oberstabsarzt Dr. Wilberg, Bremen, zeigt einen seit 8 Jahren geheilten Fall von Kleinhirnabsceß. Dr. Thost stellt 3 Fälle von Larynxstenose vor.

Die nächste Versammlung findet im März 1913 in Kiel unter dem Vorsitz von Prof. Friedrich statt.

Thost.

Digitized by Google
Original from UNIVERSITY OF CALIFORNIA
Generated on 2019-10-24 13:02 GMT / http://hdl.handle.net/2027/uc1.b3252761
Public Domain in the United States, Google-digitized / http://www.hathitrust.org/access_use#pd-us-google

Bücherbesprechungen.

Die Resonanztheorie des Hörens, als Beitrag zur Lehre von den Tonempfindungen. Von Erich Waetzmann. Braunschweig 1912.

Seit Helmholtz' grundlegender Zusammenfassung der „Lehre von den Tonempfindungen" ist unsere Kenntnis durch sehr zahlreiche Tatsachen aus dem Gebiete der Anatomie, Physiologie und Pathologie des Gehörorgans gewachsen. Alle diese neuen Erkenntnisse betrafen aber mehr weniger Einzelteilprobleme. Es war daher an der Zeit, daß neuerlich vom physikalisch-akustischen Standpunkt aus eine Revision des Tatsachenmaterials und der Theorien vorgenommen wurde. F. Waetzmann, der auch in otiatrischen Kreisen wohlbekannte Breslauer Physiker, hat sich dieser Aufgabe unterzogen und er bietet uns eine Monographie, die die Resonanztheorie Helmholtz' auf eine verbreiterte Basis stellt und sie mehrfach ergänzt, sie aber doch im wesentlichen unberührt läßt.

Die Frage der Dämpfung der Resonatoren im Ohr sowie der Nachweis der objektiven Existenz der Kombinationstöne ist von Helmholtz selbst nicht vollständig behandelt worden, hauptsächlich wegen der zu seiner Zeit noch fehlenden experimentellen Grundlagen. Diese beiden Kapitel werden von Waetzmann besonders ausführlich betrachtet. Bezüglich der Dämpfung (die Helmholtz für alle Resonatoren im Ohr als ungefähr gleich groß annahm) kommt er zum Schlusse, daß die einzelnen Ohrresonatoren eine sehr verschiedene starke Dämpfung haben, wenigstens in dem mittleren Teile der Tonskala, vom Ende der großen Oktave bis Ende der dreigestrichenen Oktave. Bezüglich der Kombinationstöne entkräftet Waetzmann die auf Grund ihrer Eigenschaften gegen die Helmholtzsche Theorie gemachten Einwände, wenn er auch zugibt, daß in einigen mehr nebensächlichen Fragen die Theorie noch zu versagen scheint.

Die einzelnen Abschnitte des Buches behandeln: Allgemeines über Schwingungen und Wellen, die Schallschwingungen, Zusammenklingen zweier Töne, Resonanz, Anatomisches, Zuleitung des Schalles zum inneren Ohr, physikalische Eigenschaften der Resonatoren im Ohr, physiologische Untersuchungen zur Resonanztheorie, Tonfarbe, Klanganalyse und Ohmsches Gesetz, Schwebungen, Zusammenklänge in musikalischer Beziehung, Hörstörungen, Kombinationstöne, Variations- und Intermittenstöne und mathematische Ergänzungen. Die vorliegende Arbeit ist, soweit es bei einem so schwierigen Thema möglich, sehr klar und übersichtlich abgefaßt, mit besonderer Rücksicht auf den nur elementare physikalische Bildung besitzenden Leser. Allerdings erfordert die Lektüre große Aufmerksamkeit und etwas Vertrautheit mit der physikalisch-physiologischen Literatur. Die vorausgeschickten Kapitel „Über Schallschwingungen" und „Wellen" bilden eine zweckmäßige Auffrischung der Tatsachen für den Mediziner, der nicht Physiker ist. Hingegen kann Referent die Bemerkung nicht unterdrücken, daß der Physiker, der nicht Mediziner ist, aus dem Kapitel „Anatomisches" nicht sehr vollständig orientiert wird.

Daß die Gehörknöchelchenkette aus vier Knöchelchen besteht, wie pag. 40 behauptet wird, ist ein so alter anatomischer Irrtum, daß man ihn den Physikern wohl nicht vorsetzen kann; andrerseits hätte man ihnen doch die Existenz des Musculus stapedius nicht ganz verschweigen sollen, von dem in der anatomischen Beschreibung des Mittelohres nirgends die Rede ist.

Digitized by Google
Original from UNIVERSITY OF CALIFORNIA
Generated on 2019-10-24 13:02 GMT / http://hdl.handle.net/2027/uc1.b3252761
Public Domain in the United States, Google-digitized / http://www.hathitrust.org/access_use#pd-us-google

Diese kleinen, bei einer Neuausgabe des Buches leicht richtigzustellenden Ungenauigkeiten setzen natürlich den Wert desselben als eines verläßlichen Führers auf dem Gebiete der physiologischen Akustik nicht im mindesten herab. H. Frey.

Trommelfellbilder. Ein Atlas für den praktischen Gebrauch. Herausgegeben von Prof. Dr. A. Passow. Mit 26 farbigen lithographischen Tafeln. Jena, Verlag von Gust. Fischer, 1912.

Die Darstellung der einzelnen Bilder ist insofern von der gewöhnlichen etwas abweichend, als außer dem Trommelfell selbst auch noch ein schmaler Streif des äußeren Gehörganges abgebildet erscheint. Ein besonderes Gewicht legte Verfasser darauf, Veränderungen der Trommelfellbilder im Verlaufe von Erkrankungen, bei Verletzungen, nach äußerer Einwirkung (wie Ausspülung und dergleichen) etc. zur Anschauung zu bringen.

Im erläuternden Text macht Verfasser einen strengen Unterschied zwischen „hinterer und vorderer Falte“ (pathologisch) und „hinterem und vorderem Grenzstrang“ (normal). Die Einteilung in Quadranten hat Verfasser ganz aufgegeben; selbst die 1906 auf dem Deutschen Otologentag in Wien empfohlene modifizierte Quadranteneinteilung hat Passow verlassen; statt dessen lokalisiert er topographisch, zum Beispiel „hinter dem Hammer“, „an Stelle des Lichtreflexes“ u. dgl.

Von den 26 Tafeln bringt Tafel I Orientierungsbilder; II den Unterschied zwischen otoskopischem und anatomischem Trommelfellbefund; III, IV und V normale und annähernd normale Trommelfelle; VI akute Mittelohreiterung, VII und VIII Myringitis, Blasenbildung, Zitzen, Schwellung der oberen Gehörgangswand bei Mastoiditis; IX Transsudatlinien; X Retraktionen und Faltenbildungen; XI Hämatotympanum, Blutungen im Trommelfell, blaue Trommelfelle, durchscheinendes Promontorium, Anämie; XII und XIII Trommelfellverletzungen und Paracentesennarben; XIV Schädelbrüche und Trommelfellverletzungen; XV chronische Mittelohreiterung; XVI Polypen; XVII Cholesteatom und Sekretborken; XVIII Defekte in der Shrapnellschen Membran und oberen Gehörgangswand; XIX große Narben und Defekte; XX, XXI und XXII Narben und Verkalkungen; XXIII Epithelperlen und Gewebsbrücken; XXIV Exostosen; XXV Tuberkulose, Lues und doppelte Perforationen; endlich XXVI Verschiedenes.

Neben jeder Tafel findet sich ein Blatt, auf dem die auf der Tafel färbige Figur in Schwarz ausgeführt und mit Bezeichnungen versehen ist — nebst einer kurzen Erklärung des betreffenden Falles.

Der Hauptzweck des Atlas dient wohl dem Unterricht, an der Hand der Bilder — eventuell projiziert — zu zeigen, was der Student sehen soll.

Die Ausführung der Bilder ist erstklassig; man sieht, daß der Verlag keine Kosten gescheut hat, den Atlas möglichst vorzüglich auszustatten.

E. Urbantschitsch.

Die Schwerhörigen in der Schule und der Unterricht für hochgradig Schwerhörige in Deutschland. Von Prof. Dr. Artur Hartmann (Heidenheim). 1. Auflage, 1. Band. Stuttgart, Verlag W. Spemann, 1912. 84 Seiten. Mk. 2.—.

Der Autor, welcher sich das große Verdienst erworben hat, in Deutschland das Verständnis für die Notwendigkeit, schwerhörige Kinder in gesonderten Klassen zu unterrichten, geweckt zu haben, gibt in diesem Buche seine

Digitized by Google
Original from UNIVERSITY OF CALIFORNIA
Generated on 2019-10-24 13:02 GMT / http://hdl.handle.net/2027/uc1.b3252761
Public Domain in the United States, Google-digitized / http://www.hathitrust.org/access_use#pd-us-google

Erfahrungen über die ersten Erfolge der neuen Institution der Schwerhörigenschulen bekannt.

Im ersten Abschnitt werden die Gründe auseinandergesetzt, welche die Bildung der Schwerhörigenklassen veranlaßten. Nach Hartmanns Ansicht eignen sich Kinder mit mehr als 0·5 *m* Gehör für laute Sprache noch für die Normalschule; freilich hängt auch viel von der Begabung des Kindes ab. Die Bezoldschen Hörklassen in Taubstummenschulen hätten nur eine geringe Zukunft, da die Taubstummenlehrer es vorzögen, ihre Schüler nach der Begabung zu beurteilen und nicht nach den Hörresten; doch gibt Hartmann zu, daß in der Gruppe der Begabten in der Regel die Kinder mit Hörresten sind — das sei hier hervorgehoben, weil er einen gewissen Widerspruch in der richtigen Frage: Hörreste oder Begabung enthält, der bedeutungsvoll ist. Es folgen Berichte über einige Schwerhörigenklassen und deren gute Erfolge. Der zweite Abschnitt umfaßt eine Statistik der schwerhörigen Schulkinder. Die Hörprüfung, welcher der dritte Abschnitt gilt, kann ursprünglich dem Lehrer überlassen werden, der dann die als schlecht Hörende erkannten Kinder dem Arzte vorzustellen hätte. Maßgebend ist das bessere Ohr. Das nächste Kapitel gibt Winke für die Behandlung der schwerhörigen Schulkinder durch den Spezialarzt. Später findet man die Angabe, daß Kinder mit weniger als 2 *m* Gehör für Flüstersprache im Ablesen vom Munde zu unterweisen sind, und es werden Anleitungen dazu gegeben. Sodann folgt ein Überblick über alle Schwerhörigenunterrichtsanstalten Deutschlands. Die letzten Seiten gelten dem Unterricht jener Taubstummen, welche Hörreste haben. Schon die ersten Zeilen dieses Kapitels fordern zum Widerspruch heraus. Es werden nur Bezolds Erfahrungen über die Häufigkeit von Hörresten bei diesen Kindern erwähnt, während Urbantschitsch' völlig andere Ergebnisse nicht genannt werden. Auf pag. 80 schreibt der Autor, daß die den Ohrenärzten in Heidelberg, woselbst eine Anstalt für Schüler mit Hörresten besteht, vorgeführten Schüler eine ausgezeichnete Absehfertigkeit hatten, was nicht Wunder nehmen könne: „da, je mehr Hörreste vorhanden sind, um so bessere Erfolge erzielt werden müssen". Das steht im Widerspruch zu der Erfahrung, die unter anderen Gutzmann und der Referent gesammelt haben, daß die Ablesefertigkeit um so schlechter ausgebildet werden kann, je mehr Gehörreste vorhanden sind. Das Ohr will eben noch arbeiten, solange das möglich ist, und die Aufmerksamkeit wird aufs Gehör gelenkt; warum wird in diesem Buche nicht die Forderung nach Gehörübungen vertreten, welche ja aus der eben angeführten Erfahrung heraustönt? Warum nimmt der Autor dazu nicht Stellung, wo er doch selbst die günstigen Erfolge, welche Kuhling mit Hörübungen errang, erwähnt. Warum endlich ist der Name Urbantschitsch auch hier nicht zu finden, wo doch Hartmann selbst gelegentlich eines Naturforschertages sich über Urbantschitsch' Resultate mit Hörübungen an Taubstummen so günstig äußerte? Das bedeutet einen Mangel des sonst so wertvollen Buches. Emil Fröschels.

Die Krankheiten des Ohres. (Örets Sygdomme.) Von E. Schmiegelow. 3., vermehrte Auflage mit 85 Bildern. 381 Seiten. Nordisk Forlag. Kopenhagen und Kristiania 1912.

Das einzige Lehrbuch, das in der dänischen Sprache über diesen Gegenstand geschrieben und in den skandinavischen Ländern große Verbreitung gefunden hat, liegt jetzt — 20 Jahre nach seinem Erscheinen — in der 3. Auflage vor. Es ist hauptsächlich für praktische Ärzte und Studenten und daher

Digitized by Google
Original from UNIVERSITY OF CALIFORNIA
Generated on 2019-10-24 13:02 GMT / http://hdl.handle.net/2027/uc1.b3252761
Public Domain in the United States, Google-digitized / http://www.hathitrust.org/access_use#pd-us-google

in einer diesem Leserkreis leicht verständlichen Form geschrieben. Es legt das Hauptgewicht auf die im praktischen Leben am meisten vorkommenden Ohrleiden. In dieser Auflage sind die in den letzten Jahren gemachten wertvollen diagnostischen und therapeutischen Fortschritte, womit die Otologie bereichert worden ist, gebührend berücksichtigt worden.

Überall spricht Verfasser seine persönliche Ansicht aus und hebt die Behandlung hervor, die er auf Grund seiner reichen Erfahrungen auf diesem Gebiete für die geeignetste hält.

In der geschichtlichen Einleitung betont Schmiegelow mit Recht, daß hier im Norden Wilhelm Meyer als der erste Vertreter der modernen Otologie zu gelten habe, zu deren Entwicklung er einen wichtigen Beitrag dadurch geliefert habe, daß durch ihn der Beweis für die Bedeutung der Nasenrachenkrankheiten, besonders der adenoiden Gewächse für die entzündungsartigen Prozesse im Mittelohr geführt worden ist. L. Mahler.

Die tuberkulösen Erkrankungen des Gehörorgans. Nach einem Vortrag, gehalten am VII. internationalen Kongreß gegen die Tuberkulose in Rom im April 1912. Von R. Spira (Krakau). (Würzburger Abhandlungen aus dem Gesamtgebiet der praktischen Medizin, XII. Bd., 11. Heft. Verlag von Curt Kabitzsch, Würzburg.)

In der für den praktischen Arzt bestimmten Arbeit bespricht Spira ausführlich und übersichtlich die verschiedenen tuberkulösen Erkrankungen des Ohres. Nur die Tuberkulose des Labyrinthes ist ein wenig stiefmütterlich behandelt. Im übrigen aber gibt die Arbeit dem Praktiker einen raschen und verhältnismäßig gründlichen Aufschluß über das Bekannte in Klinik und Therapie der tuberkulösen Erkrankungen des Ohres. Ruttin.

Referate.

I. Allgemeines.

Allgemeine Bemerkungen über die Wiedererziehung des Gehörs mittelst des Elektrophons. Von Richez. (Monde Médical, 5. August 1912, Nr. 458, pag. 681.)

Es ist jetzt viel die Rede, namentlich in Laienkreisen, über eine Methode, den Tauben, namentlich Otosklerotikern, das Gehör wiederzugeben, die von Zund-Burguet inauguriert ist. Von den methodischen Hörübungen Urbantschitsch' ausgehend, kam Zund-Burguet auf die Idee, einen elektrischen Apparat zu konstruieren, der alle Töne von der ersten bis fünften Oktave mit sämtlichen Halbtönen wiedergibt. Außerdem ist der Apparat imstande, nicht nur die Intensität zu anderen, sondern auch die drei Hauptregister der menschlichen Stimme nachzuahmen (!). Endlich ist ein auch kleiner Vorzug des Apparates, daß man jedes der beiden Mikrophone, die zu den Ohren gehen, in besonderer Weise, jedes für sich, influenzieren kann. Zund-Burguet nennt seine Behandlungsweise eine „Rééducation", was tatsächlich nicht ganz richtig ist, da sein Apparat nicht so sehr auf das Wiedererzielen einer verlorenen Fähigkeit abzielt als wie auf eine besondere Beeinflussung des gesamten Ge-

Digitized by Google
Original from UNIVERSITY OF CALIFORNIA
Generated on 2019-10-24 13:02 GMT / http://hdl.handle.net/2027/uc1.b3252761
Public Domain in the United States, Google-digitized / http://www.hathitrust.org/access_use#pd-us-google

hörorgans, die in letzter Linie wahrscheinlich auf eine Massage und Faradisation des Ohres hinauslaufen dürfte. Wie dem auch sei, eines ist Tatsache, daß sowohl aus der Zund-Burguet-Anstalt wie auch in anderen, die mit seinem Apparate arbeiten, eine Reihe von Arbeiten veröffentlicht worden sind, die Heilresultate in Fällen erzielt haben, denen die klassische Otologie wenn auch nicht tatlos, so doch sicherlich nutzlos gegenübersteht. Es seien gleich einige Falle aus der Arbeit Richez' mitgeteilt.

Fall 1, von Richez als Otosklerose diagnostiziert. Pat. 69jährig, seit Jahren schwerhörig. Ständiges Ohrensausen. Keine Parakusie. Bisher anderwärtig mit Lufteinblasungen erfolglos behandelt. Beide Trommelfelle opak, wenig beweglich, nicht eingezogen. Tuben durchgängig. Rinne + beiderseits. Schwabach verkürzt. Gellé +. Corradi +. V links 13 *m*, rechts 10 *m*; v rechts 1·15 *m*, rechts 1·40 *m*. Nach 50 Sitzungen ist v rechts auf 4·60 *m*, links auf 3·40 *m* gestiegen.

Fall 2, ebenfalls als Otosklerose diagnostiziert. Pat. 39 Jahre. Ständige Abnahme des Gehörs, namentlich seit 5—6 Jahren. Ohrensausen beiderseits. Vor einem Jahre an Adenoiden operiert und galvanokauterisiert. Vielfache Ohrenbehandlung anderwärts mit Lufteinblasung, Massage etc. ohne jeden Erfolg. Trommelfell rechts opak, glanzlos, wenig eingezogen, wenig beweglich; links opak, vollständig immobil. Tuben wenig durchgängig. Rinne beiderseits negativ. Gellé ebenfalls. V rechts 3·60 *m*, links 40 *cm*; v = 33 *cm* und links ad concham. Nach 50 Sitzungen war das Gehör rechts auf 10 *m* für Konversationssprache und 1·25 *m* für Flüstersprache, links entsprechend auf 2·75 *m* und 0·20 *m* gestiegen.

Diese zwei Krankengeschichten sind so eigentlich typisch für die Art, wie Zund-Burguet vorgeht, sowohl was Status als Behandlung angeht. In vielen Fällen steht man ohne jede weitere funktionelle Prüfung vor dem rohen Faktum, daß der Pat. nach den 50 obligatorischen Sitzungen besser hört als wie vor der Behandlung und daß in vielen Fällen auch eine ganze Reihe der subjektiven Beschwerden verschwunden ist. Wenn wir persönlich auch keinen Fall von Besserung kennen, so ist es, wie gesagt, Tatsache, daß durch das Elektrophonoid auffallende therapeutische Resultate erzielt werden. Selbstverständlich ist nicht gerade die Otosklerose das Feld, auf dem das Elektrophonoid die größten Triumphe feiern dürfte, und wenn unter den gebesserten Fällen viele Formen von Tubenkatarrh und adhäsiver Otitis unterlaufen, so ist das vom streng wissenschaftlichen Standpunkt aus zwar ein großer Unterschied, vom praktischen hingegen, und auf diesen kommt es in letzter Linie dem Pat. namentlich an, vollständig irrelevant.

Wir sind auf die Arbeit Richez', die ohne jede wissenschaftliche Ambition in einem anderen als rein wissenschaftlichen Zwecken dienenden, für die große Masse der Ärzte bestimmten Journal erschienen ist, deshalb des näheren

Generated on 2019-10-24 13:02 GMT / http://hdl.handle.net/2027/uc1.b3252761
Public Domain in the United States, Google-digitized / http://www.hathitrust.org/access_use#pd-us-google
Digitized by Google
Original from UNIVERSITY OF CALIFORNIA

eingegangen, weil in den streng wissenschaftlichen otologischen Zeitschriften über die Methode eigentlich nur weniges erscheint und tatsächlich die Sache ernste Beachtung erfordert! Was nicht ist, kann noch werden.

Lautmann.

Die Wiedererziehung des Gehörs mittelst des Elektrophons (Anakinésis). Von Raoult. (Arch. internat. de laryngol., 1912, Nr. 2 u. 3.)

Unser Autor hat sich den Apparat von Zund-Burguet, das sogenannte Elektrophon, im Monate März 1911 angeschafft und seither bis Februar 1912 71 Kranke behandelt. Von diesen haben 40 Pat. ihre 50 Sitzungen regelmäßig durchgemacht, und so kommt Raoult in die Gelegenheit, über fast ebenso viele Besserungen und Heilungen zu berichten, die den bisherigen Behandlungsmethoden widerstanden haben. Eine genauere diagnostische Beurteilung der Fälle scheint Raoult, nach den sehr summarischen Krankengeschichten zu beurteilen, nicht gemacht zu haben, aber wenn man sich auf den rein praktischen Standpunkt der Hörverbesserung stellt, so ist das vielleicht auch das Nebensächlichere.

Auf das Nähere einzugehen, wie der Apparat wirkt, ist so lange unmöglich, so lange das Prinzip des Apparates unbekannt ist. In allen bisherigen Veröffentlichungen fehlt aber eine Beschreibung des Apparates. Übrigens mag auch bemerkt werden, daß das Ohrensausen, das doch den Pat. mitunter mehr quält wie die Taubheit, gerade nicht sehr häufig gebessert oder gar behoben zu werden scheint.

Lautmann.

Ein seltener Fall von Tonleitung durch sämtliche Gewebe des Organismus bei einer Tauben. Von Bogdanoff-Beresovsky. (Arch. internat. de laryngol., 1912, Nr. 3, Mai-Juni.)

Unter diesem sonderbaren Titel veröffentlicht der Autor, der, wie er selbst sagt, Privatdozent in Petersburg ist und den größten Teil seiner wissenschaftlichen Karriere mit dem Studium und im Verkehr mit Taubstummen zugebracht hat, die Geschichte eines 18jährigen Mädchens, das infolge einer adhäsiven Otitis seit Jahren vollständig taub ist, viele Behandlungen, zuletzt auch durch längere Zeit bei Prof. Urbantschitsch in Wien, durchgemacht hat. Dieses Mädchen, das auf des Autors Rat mit größtem Erfolg das Lippenlesen erlernt hat, begann plötzlich ohne optische Hilfe die vorgelesenen Sätze zu wiederholen, und zwar, wie es sich herausstellte, wenn sie mit Händen und Füßen sich in bestimmter Form auf ein Kanapee stützte. Dieser Versuch wurde von Bogdanoff-Beresovsky wiederholt gemacht, und jedesmal mit demselben überraschenden Resultate. Es gelang der Pat. sogar, die Melodie eines Orchesters zu unterscheiden. Über eine funktionelle Untersuchung, eine wage Untersuchung des Vestibularapparates abgesehen, wird nicht berichtet, doch versichert der Autor, daß es sich um eine vollständige organische Taub-

Digitized by Google
Original from UNIVERSITY OF CALIFORNIA
Generated on 2019-10-24 13:02 GMT / http://hdl.handle.net/2027/uc1.b3252761
Public Domain in the United States, Google-digitized / http://www.hathitrust.org/access_use#pd-us-google

heit gehandelt habe und jede Hysterie ausgeschlossen werden müßte. Dieser Fall und jahrelange fruchtlose Bemühungen, einen praktischen Hörtrichter zu konstruieren, lassen unseren Autor den Ausspruch tun, daß wir über die Physiologie des Hörens noch sehr wenig wissen. Man möchte ihm fast zustimmen, wenn er auf die sich selbst gestellte Frage: kann unser Körper am Hörakt teilnehmen, eine bejahende Antwort gibt! Lautmann.

Herstellung eines gesamten Tonfeldes. Von Heyninx. (Arch. internationales de laryngol., 1912, Nr. 3, Mai-Juni.)

Diese Arbeit stellt einen Abdruck des Vortrages dar, den Heyninx auf der vorjährigen oto-rhino-laryngologischen Vereinigung zu Brüssel gehalten hat und der, wie es scheint, bisher nicht genügende Beachtung gefunden hat. Es handelt sich hierin um die Möglichkeit, alle vom menschlichen Organ faßbaren Töne und noch darüber hinaus mit zwei Instrumenten zustande zu bringen. Zunächst wird mit dem vom Autor veränderten Struyckenschen Monochord nach aufwärts bis auf 25·000 v. d. bestimmt, und zwar ebenso in Luft- wie in Knochenleitung. Dann hat Heyninx eine sogenannte polyvalente Stimmgabel konstruiert, die Schwingungen von 12 v. d. bis 512 v. d. erzeugt, je nachdem eine spezielle Klammer höher oder tiefer zur Belastung eingestellt wird. Sowohl auf dem Monochord als auf der Stimmgabel kann man den jeweils erzeugten Ton ablesen. Lautmann.

II. Äußeres Ohr und Mittelohr.

Zur Stauungstherapie der akuten Mastoiditis und schweren Otitis. Von Professor Eschweiler (Bonn). (Zeitschr. f. Ohrenheilk., Bd. 65, H. 2 u. 3, pag. 146 bis 157.)

Verfasser lenkt die Aufmerksamkeit der Fachgenossen noch einmal auf die Behandlung der akuten Mastoiditis mit Bierscher Hyperämie. Die häufig publizierten Mißerfolge lassen sich auf den Umstand zurückführen, daß alle akuten Mastoiditiden ohne Auswahl gestaut wurden.

Auf die Kontraindikationsstellung, welche das Stauungsverfahren auf einen gewissen Kreis von Mastoiditiden beschränkt, müsse aber gerade das Schwergewicht gelegt werden.

Kontraindiziert ist die Biersche Stauungsbehandlung der akuten Otitis respektive Mastoiditis:

1. bei Verdacht auf cerebrale Komplikationen;
2. bei Labyrintheiterung;
3. bei larvierter Mastoiditis (Kapselkokken);
4. bei Verdacht auf Sequesterbildung und Cholesteatom.

Abzubrechen ist diese Behandlung:

1. bei hohem Fieber;

Generated on 2019-10-24 13:02 GMT / http://hdl.handle.net/2027/uc1.b3252761
Public Domain in the United States, Google-digitized / http://www.hathitrust.org/access_use#pd-us-google
Digitized by Google
Original from UNIVERSITY OF CALIFORNIA

2. bei Ausbleiben einer wesentlichen Besserung in der dritten Stauungswoche oder Verschlechterung schon in früherer Zeit.

Die günstigsten Resultate sind bei Absceßbildung beziehungsweise Infiltration der Weichteile über dem Cavum mastoideum und bei Bezoldscher Mastoiditis zu erreichen. Lawner.

III. Labyrinth und Hörnerv.

Beitrag zur Klinik und Anatomie der tympanalen eitrigen Perforationslabyrinthitis. (Aus der königl. Universitätsklinik in Königsberg i. Pr. [Direktor: Professor Dr. Stenger].) Von Privatdozent Dr. Leuck. (Zeitschr. f. Ohrenheilkunde, Bd. LXV, H. 2 u. 3, pag. 206—249.)

Verfasser beschreibt 2 Fälle von akuter tympanaler Labyrinthitis, von welchen die eine bei einer akuten Mittelohrentzündung, die andere als Komplikation einer chronischen Otitis media aufgetreten ist; er erörtert die mikroskopischen Befunde und nimmt Stellung zu der Frage, wie sich bei den verschiedenen Formen der Otitis media der Durchbruchsmechanismus der eitrigen Perforationslabyrinthitis gestaltet.

Seine Schlußfolgerungen gehen dahin, daß zwischen akuter und chronischer Mittelohrentzündung hinsichtlich der Vorbedingungen für das Zustandekommen einer Perforationslabyrinthitis ein prinzipieller Unterschied bestehe, der sich darin äußert, daß bei einer akuten Entzündung die vitalen, gewebl ichen Widerstände an der Labyrinthwand überall gleichmäßig verteilt sind, bei chronischen Eiterungen infolge substantieller Verstärkung einerseits und destruktiver Schwächung typischer Wandbezirke andrerseits ein unterschiedliches Verhalten resultiere.

Die kompakte Knochensubstanz der Labyrinthwand ist für eine akute Entzündung auf kontinuierlichem Wege undurchdringbar, während die durch rarefizierende Ostitis im Verlaufe chronischer Entzündungen veränderte Labyrinthwand auf die Dauer keinen Widerstand zu leisten imstande ist.

Daher ist die akute Eiterung — vom Gefäßwege abgesehen — beim Übergang auf das Labyrinth auf die bindegewebigen Fensterabschlüsse angewiesen, die chronische Eiterung dagegen bevorzuge die durch die vorausgegangenen plastischen und destruktiven Veränderungen bedingten typischen Schwächezustände der knöchernen Labyrinthkapsel. Lawner.

Über artefizielle, postmortale und agonale Beeinflussung der histologischen Befunde im membranösen Labyrinthe. (Aus der oto-laryngologischen Universitätsklinik in Jena.) Von Prof. Dr. K. Wittmaack und Dr. L. Laurowitsch.) (Zeitschr. f. Ohrenheilk., Bd. LXV, H. 2 u. 3, pag. 157—190.)

Verfasser geben einen zusammenfassenden Überblick über dieses systematisch noch wenig durchforschte Kapitel und stützen sich hierbei auf die an ca. 120 menschlichen — teils normalen, teils pathologisch veränderten —

Digitized by Google
Original from UNIVERSITY OF CALIFORNIA
Generated on 2019-10-24 13:02 GMT / http://hdl.handle.net/2027/uc1.b3252761
Public Domain in the United States, Google-digitized / http://www.hathitrust.org/access_use#pd-us-google

Schläfenbeinserien und an einer noch weit größeren Anzahl tierischer Gehörorgane gesammelten Erfahrungen sowie auf die zahlreichen an tierischem Material angestellten Versuche.

Sie unterscheiden artefizielle, postmortale und agonale Veränderungen im inneren Ohre; die ersteren sind relativ leicht zu erkennen und sind durch mechanisch-physikalische Insulte bedingt, die schon während der Herausnahme des Schläfenbeins aus dem Schädel herbeigeführt werden können, während der Fixation, während des Erstarrens im Zelloidin und schließlich beim Zerlegen des Blocks mit dem Mikrotommesser.

Eingreifender sind die postmortalen Einflüsse an den verschiedenen Geweben; sie sind nach der Erfahrung der Verfasser nur zum geringsten Teil - bei ungewöhnlich später Fixierung — durch Fäulnis- oder Zersetzungsvorgänge ausgelöst; vielmehr sind sie vorwiegend bedingt durch die mit dem allmählichen Absterben der Zellen einsetzenden Strukturveränderungen und die vor sich gehenden Umsetzungs- und Diffusionsprozesse.

Die charakteristischen histologischen Bilder werden besonders dadurch hervorgerufen, daß die verschiedenen zelligen Elemente sich den postmortalen Einflüssen gegenüber sehr verschieden empfindlich zeigen, am empfindlichsten unter ihnen sind die Sinnes- und Nervenzellen.

Komplizierter und schwerer zu deuten werden diese Veränderungen, treten noch die agonalen Einflüsse hinzu, wobei weniger die Agone des Gesamtorganismus als vielmehr die der einzelnen Zellen zu verstehen ist.

Während die postmortalen Veränderungen infolge des einfachen allmählichen, reizlosen Ausklingens der Lebenstätigkeit der Zellen auftreten, werden die agonalen durch reizende Einflüsse auf einzelne im Absterben begriffene Zellenkomplexe herbeigeführt, Einflüsse toxischer Art, die zu ungewöhnlichen Lebensäußerungen der Zelle eventuell auch noch nach dem Tode führen und das Auftreten charakteristischer Struktur- und Konturveränderungen bedingen. Ähnliche Einflüsse machen sich aber auch bei ungenügender respektive zu langsamer Durchtränkung des Objektes mit der Fixierungsflüssigkeit geltend, indem durch die Verdünnung der letzteren in den tiefstgelegenen Gewebsschichten eine Reizwirkung auf die Zellen noch vor ihrer Abtötung beziehungsweise Fixierung ausgelöt wird.

Durch diesen Umstand sowie durch das gleichzeitige Auftreten von artefiziellen, postmortalen und agonalen Einflüssen wird eine genaue Analyse des Befundes ungemein erschwert und erfordert genaue Vorkenntnisse der für die einzelnen Einwirkungen charakteristischen Gewebsveränderungen.

Im speziellen Teile werden die Veränderungen der einzelnen Gewebe, und zwar die der Labyrinthmembran, des Epithels und des Sinnesendapparates, der Nervenzellen und der Nervenfasern ausführlich besprochen.

Generated on 2019-10-24 13:02 GMT / http://hdl.handle.net/2027/uc1.b3252761
Public Domain in the United States, Google-digitized / http://www.hathitrust.org/access_use#pd-us-google
Digitized by Google
Original from UNIVERSITY OF CALIFORNIA

Aus den Schlußfolgerungen ergibt sich, daß die Beurteilung histologischer Befunde an menschlichen Schläfebeinen eine unter Umständen sehr schwierige Aufgabe ist, die größte Übung und Erfahrung erfordert; andrerseits erscheint aber nach den bis heute gewonnenen Kenntnissen selbst noch in bisher recht unklar erscheinenden Fällen ein zutreffendes Urteil möglich.

Die Arbeit ist mit 20 vorzüglichen Abbildungen ausgestattet; der dritte Teil — die Ausscheidungsprozesse in die endo- und perilymphatischen Räume — wird bald nachfolgen. Lawner.

IV. Otochirurgie.

Über die konservative Radikaloperation. Von Citelli. (Arch. internat. de laryngologie, 1912, Tom. XXXIII, Nr. 2.)

Gemeint ist die Operation, die jetzt allgemein als Operation von Heath bezeichnet wird und die Citelli im Jahre 1906 zweimal ausgeführt hat, aber mit so wenig Befriedigung, daß er die weiteren Versuche aufgegeben hat. Jetzt noch, trotz der günstigen Erfolge von Urbantschitsch, Mahn u. a., kann Citelli der Adito-Antrostomie keine besonderen Vorteile absehen und bleibt er der alten Radikaloperation treu. Was man dieser Methode vorwirft, ist, daß durch dieselbe das Gehörvermögen leidet, und zwar, wie häufig gefunden wird, bei den verschiedenen Autoren in 5—10% der Fälle. Citelli schlägt vor, um die Gehörschädigung zu vermeiden, die Gehörknöchelchen mit Vorsicht abzutragen, um den Steigbügel nicht zu luxieren, und zweitens die Schleimhaut der Labyrinthwand und des Aditus nicht auszukratzen. Was gar die Extraktion der Gehörknöchelchen allein anlangt, so hält Citelli die Ossiculektomie zur Heilung der Otorrhöe für absolut unzureichend, ausgenommen bei Kindern, wo die Resultate zufriedenstellend sein können. Lautmann.

Diagnose und Behandlung der otogenen Thrombose des Sinus und des Bulbus. Von P. Gibert. (Paris Médical, 1912, Nr. 42.)

Aus diesem Aufsatz wollen wir nur hervorheben, daß Gibert aus praktischen Gründen drei Formen der Thrombose unterscheidet: 1. die septicopyämische Form, bei der eigentlich kein Thrombus zu finden ist; 2. die marginale eitrige Form, bei der der Thrombus vereitert ist und die Sinuswand sphaceliert, und endlich 3. die thrombosierende Form, die häufigste oder wenigstens die am häufigsten diagnostizierte. Während die Prognose der beiden ersten Formen eine schlechte ist, ergibt die letztere Form eine verhältnismäßig günstige Prognose (11 Heilungen auf 13 Fälle). Diese Formen mehr als wie die eingeschlagenen Operationsmethoden erklären auch die günstigen oder ungünstigen Resultate der anderen Autoren. Im übrigen ist die Auskratzung des Bulbus eine unnötige, schwierige und gefährliche Prozedur, die die Prognose der Erkrankung niemals im günstigen Sinne beeinflussen kann.

Lautmann.

Digitized by Google
Original from UNIVERSITY OF CALIFORNIA
Generated on 2019-10-24 13:02 GMT / http://hdl.handle.net/2027/uc1.b3252761
Public Domain in the United States, Google-digitized / http://www.hathitrust.org/access_use#pd-us-google

Ein echter Fall von seröser Meningitis durch Operation geheilt und Bemerkungen über diese interessante otogene Komplikation. Von S. Citelli. (Archives internat. de laryngol., 1912, T. XXXIII, Nr. 1.)

Es ist tatsächlich in der letzten Zeit etwas Mißbrauch getrieben worden mit den Veröffentlichungen über Meningitisfälle otogener Natur, die durch Operation geheilt worden sind. Citelli hat recht, wenn er eine Zahl dieser Veröffentlichungen (und er nennt eine der letzten Publikationen) auf die Richtigkeit ihrer Deutung anzweifelt. Was klinisch als Meningitis imponiert, braucht es durchaus noch nicht zu sein, und wenn man auch von jenen Fällen absieht, die man als Meningismus in der letzten Zeit zu bezeichnen gelernt hat, so gibt es noch Formen mit Durchtränkung der weichen Hirnhäute und der Ventrikel, bei denen es sich aber durchaus nicht um Exsudat, sondern um ein Transsudat handelt, das zum Beispiel infolge von Sinusthrombose auftreten kann. Gesetzt, es handelt sich aber um echte Meningitis, so muß erst das Ohrleiden als Ursache nachgewiesen werden, was in manchen Fällen nicht mit genügender Sicherheit geschehen ist, wobei sicherlich Verwechslungen mit Meningitiden aus anderen Ursachen (Lues, Scarlatina etc.) unterlaufen sind. Unter diesen strengen Kautelen dürfte aber der Fall des Autors dann auch nicht als echte Meningitis betrachtet werden können, denn nicht nur war das Resultat der Lumbalpunktion vollkommen aseptisch und enthielt das Punktat nur polynukleäre Leukocyten, was doch sicherlich im besten Falle nur Reizung, nicht aber Entzündung der Meningen bedeutet, hat Citelli einen Fall, ein 15jähriges Mädchen, mit putrider, chronischer Otorrhöe behaftet, eigentlich nur einer Totalaufmeißelung unterzogen, worauf das Symptomenbild der Meningitis geschwunden ist, was doch auch nicht gestattet zu sagen, daß die Meningen entzündet waren. Lautmann.

Personalien und Notizen.

Habilitiert: Dr. Maltese in Turin für Ohrenheilkunde.

Jubiläum: Geh. Med.-Rat Dr. Emil Berthold, a. o. Prof. der Ohrenheilkunde an der Universität in Königsberg i. Pr., beging am 16. Dezember 1912 sein fünfzigjähriges Doktorjubiläum.

In der **otologischen Sektion** des **Budapester königl. Ärztevereins** wurde als Präsident Primararzt Dr. E. Váli, als Vizepräsident Prof. G. Krepuska, als Sekretär Dr. A. Rejtö und als Schriftführer Dr. H. Ziffer gewählt.

Generated on 2019-10-24 13:02 GMT / http://hdl.handle.net/2027/uc1.b3252761
Public Domain in the United States, Google-digitized / http://www.hathitrust.org/access_use#pd-us-google
Digitized by Google
Original from UNIVERSITY OF CALIFORNIA

Laryngo-Rhinologischer Teil.

Original-Artikel.

Seltener Fall eines Blutegels in der Trachea.

Von Dr. **A. Zografides**, Vorstand der Laryngo-otologischen Abteilung zu Piräus in Athen.

Das Eindringen von Blutegeln in die Nase, den Pharynx, den Mund, den Larynx usw. ist nichts seltenes, war schon im Altertum bekannt und Gui de Chauliac schon berichtet über einen solchen Fall, bei dem ein Perser Halyabbas (994 n. Chr.) einen Blutegel im Halse bemerkte und dessen Entfernung durch die Pinzette anriet. Solche Fälle kann jeder Privatarzt in Behandlung bekommen, denn sie sind nicht selten.

Die Art und Weise, wie die Blutegel in die Nase und übrigen Luftwege eindringen, ist bekannt, zumal in Griechenland, wo man überall stehende Gewässer antrifft, in denen die Blutegel gewöhnlich leben, und die Fälle mögen hier noch häufiger sein.

In die Nase geraten die Blutegel gewöhnlich beim Einschlürfen von stehendem Wasser in die Nase und durch Trinken solchen Wassers kann der Blutegel sich auch im Pharynx, der Speiseröhre und dem Larynx festsetzen.

Gewöhnlich rufen die Blutegel einen sehr lästigen Würgreiz hervor, sei es nun, daß sie sich innerhalb der Nase, im hinteren Teil derselben, von wo sie mit dem Schwanz den Pharynx berühren, sei es, daß sie sich in der Speiseröhre oder auf der Zunge befinden. Sehr häufig verursachen sie auch reichliche Hämorrhagien, welche einen hohen Grad erreichen können. Solche Hämorrhagien bemerkte ich oft, besonders aus der Nase und dem Pharynx, sowie aus dem Larynx, sie treten zu abwechselnden Zeiträumen ein und jedesmal ziemlich bedeutend. Oft haben die Hämorrhagien aus der Speiseröhre, wenn der Blutegel sich etwas tiefer eingenistet hat, den Typus des Bluterbrechens, wie wenn es von einem Magengeschwür herrühre, aber auch die Faeces sind oft schwarz gefärbt und machen den Eindruck von karzinomatösen Faeces; wie ich in zwei Fällen sah, vermeidet hier nur die genaueste Untersuchung Fehldiagnosen. Nicht selten führen die Hämorrhagien des Larynx, wegen welcher körperlicher Verfall eintritt und Schmerzen beim Schlucken auftreten, welche nicht selten die am Eingang des Larynx festgesogenen Blutegel verursachen, wenn keine Laryngoskopie vorgenommen ist, zu dem Verdacht, daß dort irgend etwas Ernstes, Protopathisches vorgehe. Einen solchen Fall hatte ich aus der Provinz.

Digitized by Google
Original from UNIVERSITY OF CALIFORNIA
Generated on 2019-10-24 13:02 GMT / http://hdl.handle.net/2027/uc1.b3252761
Public Domain in the United States, Google-digitized / http://www.hathitrust.org/access_use#pd-us-google

Ein Pat. kam mit der Diagnose auf Tuberkulose des Larynx zu mir. So sehr war sein Arzt davon voreingenommen, daß er auch Knistern an einer der Lungenspitzen zu hören glaubte. Dieser Pat. stellte sich mir Anfang April 1912 vor.

Jäger von Beruf, 40 Jahre alt. Erbliches weder von Tuberkulose noch von Syphilis. Im Kindesalter Typhus und Malaria. Vor 4 Jahren Pneumonie, seitdem erfreute er sich angeblich vollster Gesundheit bis vor 4 Wochen, als er auf der Jagd im Walde verirrt, dort im Freien schlief. Pat. schreibt dieser Nacht seinen heutigen Zustand zu; denn es sei angeblich sehr kalt gewesen. Nach einigen Tagen begann Pat., so erzählt sein Begleiter, einen leichten Reiz zu spüren, der oft in einem heftigen Husten endete, diesem folgte dann bisweilen Blutauswurf. Nach einigen Tagen wurden diese Phänomene intensiver und brachten Dysphagie mit sich. Er wandte sich an seinen Hausarzt, der, wie oben erwähnt, den Anfang von Tuberkulose diagnostizierte, ihm Diät, narkotische und roborierende Mittel verordnete. Der Zustand wurde aber immer schlimmer und Pat. wollte einen Spezialisten konsultieren und kam nach Athen, um sich einer Therapie zu unterwerfen.

St. pr.: Allgemeinzustand des Pat. war wegen der Dysphagie, Dyspnoe und der Hämorrhagien nicht sehr erfreulich. Ernährung sehr mangelhaft, atmet fortwährend schwer, kann kaum einige Worte sprechen; der ihm begleitende Verwandte sagte, sein Zustand habe sich in letzter Zeit verschlechtert.

Die Untersuchung mit dem Laryngoskop zeigt das Vorhandensein eines Blutegels in der Tiefe des Larynx; der Kopf saß subglottisch. Beim natürlichen, heftigen Atmen kam ein Teil des Schwanzes hervor, den ich nach Cocainisierung mit der Pinzette zu ergreifen suchte, aber beim Versuch entwischte er mir. Die Phänomene erlaubten keinen Zeitverlust, denn Pat. zeigte Anzeichen von großer Dyspnoe. Ich versuchte also die Ablösung des Blutegels durch wiederholte Angriffe mit der Larynxpinzette, zugleich forderte ich den Pat. auf, heftig auszuatmen. Durch diese Angriffe schienen die Erscheinungen etwas gebessert, aber der Blutegel war nicht mehr an der früheren Stelle, er hatte sie geändert und war in die Trachea hinabgeglitten. Der Husten war schon sehr lästig und unerträglich geworden in dem Maße, daß Pat. ganz erschöpft war, andrerseits wurde die Dyspnoe allmählich größer, bis Pat. Anzeichen einer leichten Cyanose zu zeigen begann. Da kam ich zu dem Schluß, daß die Tracheotomie wegen der Tiefe, in welcher sich der Blutegel befand, überflüssig sei; ich schritt daher zur Entfernung des Blutegels durch Tracheoskopie. Nachdem ich den Pharynx und den Eingang des Larynx durch Cocain für das Vorgehen gefühllos gemacht hatte, führte ich ruhig die Röhre 3 bis 4 Finger breit unterhalb des Ringknorpels in die Trachea ein. Der Blutegel war in der Trachea zu sehen; zu einer kleinen Kugel zusammengerollt, saß

Digitized by Google
Original from UNIVERSITY OF CALIFORNIA
Generated on 2019-10-24 13:02 GMT / http://hdl.handle.net/2027/uc1.b3252761
Public Domain in the United States, Google-digitized / http://www.hathitrust.org/access_use#pd-us-google

er fest an die Wand der Trachea angeheftet; ich erfaßte ihn mit der Pinzette und zog ihn heraus, seine Ansatzstelle ließ er ganz leicht aus.

Pat. kam sofort zu sich, erst am Abend hatte er leichtes Fieber (37·6). Nach einigen Tagen verließ Pat. Athen völlig gesund. Nach seiner Erzählung stammte der Blutegel wahrscheinlich aus sumpfigem Wasser, aus dem der Durst ihn gezwungen zu trinken.

Durch diesen Fall kam ich zu der Ansicht, daß es, wenn der Blutegel subglottisch festsitzt und wenn für die Larynxpinzette der Platz nicht günstig ist, die beste Lösung ist, den Atem durch Tracheotomie zu sichern und durch Tamponkanüle von Trendelenburg ein Sinken des Blutegels in weitere Tiefe zu verhindern. Nachdem Pat. so vorbereitet ist, können wir den Blutegel durch Kochsalzlösung leicht ablösen und ihn in aller Ruhe herausnehmen, wobei jede Gefahr sicher ausgeschlossen ist.

Daß der Blutegel vom Anfange nicht subglottisch saß, erklärt sich dadurch, daß die Symptome im allgemeinen viel heftiger sein sollten, was wenigstens das Atmen anbelangt; er muß zuerst oberhalb der Stimmbänder sich befunden haben und erst später, wie Pat. erzählt, als die Symptome bedrohlich wurden, hat er wahrscheinlich seinen Platz geändert, um tiefer zu gehen.

Mitteilungen aus den oto-laryngologischen Abteilungen des Reichs- und des St. Josefs-Hospitals (Prof. Dr. E. Schmiegelow).

Über die endobronchiale Behandlung von Bronchitis und Asthma.[1])

Von **Chr. Heilskov** und **L. Mahler** in Kopenhagen.

Aus den letzten Jahren liegen einzelne Mitteilungen über die endobronchiale Behandlung von Bronchitis und Asthma bronchiale vor und besonders haben Ephraims[2]) glänzende Resultate bei der lokalen Behandlung dieser Leiden in hohem Grade dazu ermutigt, sie in einer Reihe von Fällen anzuwenden und zu versuchen, um eine Vorstellung von ihrem wirklichen Wert zu bekommen. In der Hoffnung, hierzu beizutragen, haben wir auf Prof. Schmiegelows Abteilungen 30 Patienten mit chronischem Bronchialleiden behandelt und wollen jetzt auf seine Aufforderung im folgenden unsere Ergebnisse mitteilen.

Pieniazek soll nach Nowotny[3]) der erste gewesen sein, der einen Fall von Asthma und akuter Bronchitis bei einem Kinde bronchoskopisch unter-

[1]) In verkürzter Form in der Dänischen Oto-laryngologischen Gesellschaft am 2. X. 1912 mitgeteilt.

[2]) Arch. f. Laryngol., 1910, Bd. 24, pag. 65.

[3]) Monatsschr. f. Ohrenheilk., 1907, Bd. 41, pag. 697.

Digitized by Google
Original from UNIVERSITY OF CALIFORNIA
Generated on 2019-10-24 13:02 GMT / http://hdl.handle.net/2027/uc1.b3252761
Public Domain in the United States, Google-digitized / http://www.hathitrust.org/access_use#pd-us-google

sucht hat. Im Jahre 1905 untersuchte H. v. Schrötter[1]) einen Patienten, der 4 Stunden lang an einem Asthmaanfalle gelitten hatte. 1907 veröffentlichte Nowotny[2]) eine Arbeit über Bronchoskopie und bronchoskopische Behandlung von Bronchialasthma, worin er über seine Befunde bei 2 Fällen von Bronchialasthma und 1 Fall von Bronchitis und über die von ihm angewandte Therapie berichtet. In allen 3 Fällen waren die Ergebnisse günstig. 1908 beschreibt A. Galebsky[3]) 1 Fall von Bronchitis und 1 Fall von Asthma bronchiale, im letzten Falle erreichte er Heilung auf lange Zeit. 1909 berichtet Nowotny[4]) über 8 Fälle von Asthma bronchiale, wo er in 7 Fällen durch die endobronchiale Behandlung günstige Resultate erzielte. Ephraim[5, 6]) veröffentlichte seine große Reihe von Fällen in den Jahren 1910 und 1911.

Nach seiner letzten Mitteilung[7]) hat er im ganzen 161 Patienten endobronchial behandelt. Davon litten 22 an chronischer oder subchronischer katarrhalischer Bronchitis. Bei 18 trat schon nach einer endobronchialen Einspritzung eine solche Besserung ein, daß eine weitere Behandlung zur vollständigen Heilung des Leidens nicht nötig war. 103 Patienten hatten Asthma bronchiale und bei 88 von diesen konnte das weitere Resultat der Behandlung mitgeteilt werden. Bei 16 von diesen 88 war das Ergebnis von nicht langer Dauer; bei den übrigen 72 war es günstig. 48 Patienten waren von $1^1/_2$ bis über 18 Monate vollständig frei von Rückfällen.

In seinem ersten Berichte[8]) hatte er in 58 Fällen von langwierigem Asthma 37mal vollständige Heilung auf lange Zeit erzielt, 5mal eine sehr bedeutende Besserung; 4mal erreichte er nach einer Behandlung ein vorübergehendes gutes Resultat, 5mal nach wiederholten Behandlungen und 6mal nach 1 Behandlung kein Resultat. Auf Grund dieser ausgezeichneten Erfolge ist Ephraim zu der Ansicht gekommen, daß die endobronchiale Therapie des Bronchialasthmas alle Behandlungen übertreffe. Er hat nie gesehen, daß die Behandlung irgend welchen Schaden gehabt hat, und nachdem er Cocain durch Alypin und Novocain zum Einspritzen ersetzt hatte, hat er nur 1mal eine deutliche Vergiftung nach einer großen Dosis (von 0·5 *g* Novocain) beobachtet.

Endlich weiß Wolff-Freudenthal[9]) über 13 Fälle von Asthma zu berichten, von denen 8 geheilt, 3 bedeutend gebessert und 2 nicht gebessert

[1]) Klinik der Bronchoskopie, 1906, pag. 225.

[2]) l. c.

[3]) Monatsschr. f. Ohrenheilk., 1908, Bd. 42, pag. 359.

[4]) Mitgeteilt vom Intern. Zentralbl. f. Laryngol., 1909, pag. 472.

[5]) Arch. f. Laryngol., 1910, Bd. 24.

[6]) Deutsche med. Wochenschr., 1911, Nr. 45.

[7]) Deutsche med. Wochenschr., 1911, Nr. 45.

[8]) Arch. f. Laryngol., 1910, Bd. 24.

[9]) Transact. of the seventeenth annual meeting of the American laryngol. etc. Society 1911.

Digitized by Google
Original from UNIVERSITY OF CALIFORNIA
Generated on 2019-10-24 13:02 GMT / http://hdl.handle.net/2027/uc1.b3252761
Public Domain in the United States, Google-digitized / http://www.hathitrust.org/access_use#pd-us-google

wurden. Sobernheim[1]) behandelte 12 Patienten mit Bronchialasthma und das Resultat war bei 10 glänzend. Henry Horn[2]) und Trétrôp[3]) erzielten ebenfalls günstige Resultate durch die endobronchiale Therapie.

25 von unseren Patienten sind stationär und nur 5 ambulant behandelt worden. Alle Patienten wurden von Ärzten an uns verwiesen, nachdem sie längere Zeit verschiedene medikamentelle, mechanotherapeutische und klimatische Behandlungen versucht hatten. Der größte Teil derselben war einer endonasalen Behandlung ohne hervortretende Wirkung unterzogen gewesen. Wir haben den Patienten regelmäßig $^1/_2$ Stunde vor dem Eingriff $^1/_2$—1 *cg* Morphium subcutan eingespritzt und Rachen und Kehlkopf durch Pinseln mit 10%igem Cocain-Adrenalin anästhesiert. In 28 von den 30 Fällen haben wir den bronchoskopischen Tubus eingeführt, während wir die Arznei mit Brünnings Spray gaben. Ephraims biegsamen Spray haben wir in 2 Fällen benutzt und es dann aufgegeben, da die Einführung des Tubus uns mehr Vorteile zu bieten schien.

Der biegsame Zerstäuber ist vielleicht etwas angenehmer für den Pat. und für den weniger geübten Arzt leichter zu handhaben; wir haben aber die Erfahrung gemacht, daß der bronchoskopische Tubus schneller und ebenso vorsichtig und sicher einzuführen ist und, worauf unbedingt das Hauptgewicht zu legen ist, daß sie den großen Vorteil gewährt, daß man durch sie einen Einblick in den Zustand der Luftröhre und der Bronchien bekommt und daß endlich das Medikament genau angebracht werden kann. Bei dem biegsamen Zerstäuber muß man auch gleichzeitig auskultieren und sich überzeugen, in welchem Pulmo das Medikament anzubringen ist, so daß man teilweise im Dunkeln arbeitet. Endlich fügen wir noch hinzu, daß wir der mechanischen Irritation des Bronchoskopes eine wesentliche Rolle bei der eventuell günstigen Wirkung zuschreiben.

Das Bronchoskop wird eingeführt, während der Patient auf einem besonders dazu hergestellten niedrigen Stuhl sitzt und angehalten wird, während der Behandlung tief und ruhig zu atmen und das Husten zu vermeiden. Ist die Schleimabsonderung sehr stark, so ist das Einspritzen mehrere Male wiederholt worden. Nach der ersten Behandlung haben wir dann den Patienten veranlaßt, den hervorbrechenden Schleim aufzuhusten, um zu verhindern, daß dieser das tiefere Eindringen des Medikamentes hemmt. Der Spray wird langsam bis zur Bifurkatur und unter ständigem Einblasen der Flüssigkeit in jede Bronchie für sich eingeführt.

Hauptsächlich haben wir Novocain-Adrenalin in der von Ephraim angegebenen Stärke (20 *cg* Novocain, 1 *g* 1‰ Adrenalin, 0·9% Sol. chlor.

[1]) Mitget. bei Ephraim, Deutsche med. Wochenschr., 1911, Nr. 45.
[2]) Mitget. im Int. Zentralbl. f. Laryngol., 1911, pag. 109.
[3]) Mitget. im Int. Zentralbl. f. Laryngol., 1909, pag. 45.

Digitized by Google
Original from UNIVERSITY OF CALIFORNIA
Generated on 2019-10-24 13:02 GMT / http://hdl.handle.net/2027/uc1.b3252761
Public Domain in the United States, Google-digitized / http://www.hathitrust.org/access_use#pd-us-google

natric.) angewandt. Einige Male haben wir Schleichs Lösung, der wir Adrenalin zugesetzt hatten, benutzt, wie auch die 3%ige Cocain-Adrenalinlösung in Anwendung gekommen ist. Wir haben in den ungefähr 120 von uns gemachten Einspritzungen nie auch nur Andeutungen von Intoxikation gesehen, wie wir auch bemerken müssen, daß der Eingriff den Patienten nie den geringsten Schaden verursacht hat.

In keinem Falle haben wir uns mit einer einzelnen Behandlung begnügt, sondern sie bis 8—10mal wiederholen müssen.

Unsere Untersuchungsreihe umfaßt 30 Fälle, davon 3 Fälle von Bronchitis, 27 von Asthma bronchiale. Die Patienten waren 13 Männer, 16 Frauen und 1 Kind; ihr Alter war von 14—68 Jahren.

Die folgenden Krankengeschichten werden in sehr verkürzter Form wiedergegeben.

Bronchitis chron.

I. Frau O., 53 Jahre. Hat etwa 1 Jahr an Husten ohne weitere Expektoration gelitten. Kein Asthma. Stethoskopisch einzelne zerstreute Rhonchi. Dreimal mit guter Wirkung ambulant behandelt. Später in die Abteilung aufgenommen und zweimal ebenfalls mit gutem Resultat behandelt. 3 Wochen später kam sie wieder wegen Nervosität und Husten. Auf ihren eigenen Wunsch Bronchozerstäuber 1mal mit scheinbar günstiger Wirkung. Bei der Entlassung nur unbedeutender Husten und wenig Rhonchi.

II. Karl M., 20 Jahre, Kommis. 3 Jahre lang Husten und Auswurf von Schleim in gelblichgrünen Klumpen (+ T.-B.). Ein- wie Ausatmung etwas beschwert, kann die Lungen nicht ganz füllen. Nie Asthma. Befindet sich im Winter am schlechtesten. Stethoskopie: Vesiculäre Respiration mit einzelnen zerstreuten Rhonchi. Kein Emphysem. Nach 6 Behandlungen ist der Zustand des Pat. ausgezeichnet. Er sagt, daß er sich bedeutend leichter fühlt. Nur geringer Husten und Auswurf. Man hört jedoch noch einzelne pfeifende Rhonchi.

III. Laura H., 17 Jahre, Dienstmädchen. Von der medizinischen Abteilung, wo sie 4 Monate behandelt worden war, an uns gewiesen. Ozaena von Kind auf. $^1/_2$ Jahr an Husten in Anfällen, Kurzatmigkeit bei der Arbeit und Anfällen von Herzklopfen gelitten. Pat. ist blaß, mager, schlaff und neurasthenisch. Gewicht 45 *kg*. Stethoskopie: Einzelne Rhonchi. Erweiterte Lungengrenzen. Cor normal. Bekam 3 Bronchozerstäuberbehandlungen. Am Tage, wo sie behandelt wurde, fühlte sie Erleichterung; am nächsten Tage war der Zustand wie früher.

Das Ergebnis der endobronchialen Behandlung bei diesen 3 Fällen von Bronchitis war also, daß wir in 1 Falle nach 6 Behandlungen ein günstiges Resultat zu verzeichnen hatten, in 1 Falle bedeutende Besserung nach 3 Be-

Generated on 2019-10-24 13:02 GMT / http://hdl.handle.net/2027/uc1.b3252761
Public Domain in the United States, Google-digitized / http://www.hathitrust.org/access_use#pd-us-google
Digitized by Google
Original from UNIVERSITY OF CALIFORNIA

handlungen und in 1 Fall blieb der Zustand unverändert. In allen 3 Fällen reichlicher Auswurf am Behandlungstage und subjektive Erleichterung.

In unseren Fällen von Bronchitis war die Schleimhaut so, wie H. von Schrötter und Ephraim sie gefunden hatte, nämlich stark injiziert, dunkelrot, geschwollen und sie wölbte sich kissenartig zwischen den Trachealringen hervor. Die Bifurkaturstelle zeigte sich abgerundet und ohne scharfe Begrenzung: die Bronchiallichtungen waren durch eine Geschwulst der Schleimhaut verengt. Auch können wir bestätigen, daß die Verengung durch Ausatmen und Husten größer wurde, so daß der Verschluß zuweilen vollständig war.

Asthma bronchiale.

I. Martin B., 32 Jahre, Bäcker. Zwei Jahre lang asthmatische Anfälle, meistens nachts, ohne Vorläufer. Kein Husten, besonders bei Beginn der Anfälle. Die verschiedenen früheren Behandlungen wirkungslos. Stethoscopia pulmonum: Normale Grenzen. Kann in vollem Umfange atmen. Überall pfeifende Rhonchi. Wurde 2mal poliklinisch mit Bronchozerstäuber behandelt; Resultat wesentliche Besserung. Kam dann zu uns und wurde einer Behandlung unterzogen, worauf er frei von Asthma war und entlassen werden konnte. Hat sich später wohl befunden. Beobachtungszeit: 1 Jahr.

II. Oluffa T., 33 Jahre, Fräulein. Nachdem sie im Alter von 20 Jahren Influenza gehabt hatte, stellte sich Asthma, besonders im Winter und teils infolge von Erkältung, teils spontan ohne jeden nachweisbaren Grund ein. Die Anfälle waren oft heftig und langwierig und zwangen sie, das Bett zu hüten. Im Laufe der Zeit besserte sich ihr Zustand und in ungefähr 3—4 Jahren keine Anfälle. In den letzten 3 Jahren kam das Asthma wieder, war oft schlimm, so daß sie 8—10—14 Tage zu Bett liegen und täglich wie früher Asthmapulver gebrauchen mußte. Diese halfen nur bei den geringeren Anfällen, während sie zur Linderung der schweren Fälle zu Morphiumeinspritzung greifen mußte. Vor 2 Jahren zweimal Pneumonie. Vor $1^1/_2$ Jahren lag sie drei Monate wegen einer leichten Phthisis im rechten Apex im Sanatorium. Die Pat. hatte im letzten Jahr täglich Anfälle und mußte Pulver gebrauchen. Außerdem 5 bis 6 größere Anfälle, während denen sie mehrere Tage liegen mußte und vom Arzte mit Morphin behandelt wurde. Kurze Hustenanfälle. Kein Expektorat oder Nachtschweiß. Die Stethoskopie zeigt zerstreute pfeifende Rhonchi über beide Lungen und sehr verlängerte Ausatmung. Über dem rechten Apex kürzere Töne und einzelne Rasselgeräusche sowie bronchiale Respiration. Etwas Emphysem. Stethoscopia cordis: Dumpfe, ferne Töne, leichtes systolisches Blasen. Pat. wurde dreimal mit einem Zwischenraum von 5 bis 6 Tagen behandelt. Überraschend gute Wirkung. Sie fühlte sich von ihrem Leiden völlig befreit und ertrug Anstrengungen, wie Radfahren und Schlittschuhlaufen. $1^1/_2$ Monate später keinen Rückfall trotz starker Erkältung. Be-

Digitized by Google
Original from UNIVERSITY OF CALIFORNIA
Generated on 2019-10-24 13:02 GMT / http://hdl.handle.net/2027/uc1.b3252761
Public Domain in the United States, Google-digitized / http://www.hathitrust.org/access_use#pd-us-google

kam ungefähr 3 Monate später einen leichteren Rückfall und kam zu einer einzelnen Behandlung. Das Ergebnis war ebenso günstig wie früher. Später kein Anfall von eigentlichem Asthma und sie sagt, daß sie sich als ein anderer Mensch fühle. Beobachtungszeit: 8 Monate.

III. Minna P., 30 Jahre, Witwe. Litt von ihrer Kindheit bis zu ihrem 18. Lebensjahre an Bronchitis und Anfällen von Atemnot. Dann gesund, bis sich die Symptome vor 1 Jahr wieder einstellten. Jetzt täglich Anfälle. Gebraucht Pulver. Ist dieses Jahr $3^1/_2$ Monate in der medizinischen Abteilung des Reichshospitals gewesen. Über beiden Lungen Rhonchi. Kein Emphysem. Nach einer Behandlung konnte sie eine Nacht schlafen, ohne Rauchpulver zu gebrauchen. Bekam 3 Behandlungen und wurde als bedeutend besser entlassen. Es waren aber noch immer Rasselgeräusche vorhanden. 7 Monate später kam sie wegen eines Rückfalles einige Monate nach ihrer Rückkehr wieder zu uns. Bekam 3 Behandlungen, worauf noch heute, 4 Monate später, völlige Befreiung von Asthma. Beobachtungszeit: $^1/_2$ Jahr.

IV. Sigrid L., 51 Jahre. Die letzten Jahre oft Bronchialkatarrh. Nach einer Erkältung und Bronchitis vor 4 Monaten asthmatische Anfälle. Kein Auswurf. Ist nervös und sehr mitgenommen. Etwas Emphysem und zerstreute pfeifende Rhonchi. Nach 2 Behandlungen keine Anfälle mehr. Bekam im ganzen 3 Behandlungen und wurde gesund entlassen. Beobachtungszeit: $^3/_4$ Jahr.

V. Ejner L., 14 Jahre. Mehrere Jahre Asthma, das am Tage vorher mit Pfeifen und Rasseln in der Brust eingeleitet wird. Hat in der Regel im Laufe von 3—4 × 24 Stunden zahlreiche Anfälle, besonders in der Nacht. Bei der Stethoskopie zeigen sich erweiterte Grenzen und ein bedecktes Cor. Keine Rasselgeräusche. Mit Bronchozerstäuber behandelt (einmal). Befindet sich wohl bei der Entlassung. Die Stethoskopie zeigt nichts Abnormes.

* * *

In diesen 5 Fällen war das Resultat günstig, in den 4 Fällen nach wiederholten Behandlungen und in 1 Fall nach einer einzigen Behandlung. Die Heilung erstreckte sich über einen längeren Zeitraum. Alle Patienten wurden nämlich bis zu 1 Jahre nach der letzten Behandlung beobachtet.

In den Fällen II und III trat die dauernde Heilung jedoch erst nach erneuter Behandlung 3—7 Monate nach der ersten wegen leichter Rückfälle ein.

Die Dauer der Krankheit war von $^1/_3$—10 Jahre; I, II und III waren ziemlich schwere Fälle.

VI. Marius L., 38 Jahre, Ziegeleibesitzer. In den letzten 5 Wintern Neigung zur Erkältung und Bronchitis sowie asthmatischen Anfällen. Auswürfe von müko-purulenten Klumpen. Lungengrenzen etwas erweitert, verschiebbar. Pfeifende Rhonchi über beiden Lungen. Nach 4 Bronchozerstäuberbehandlungen

Generated on 2019-10-24 13:02 GMT / http://hdl.handle.net/2027/uc1.b3252761
Public Domain in the United States, Google-digitized / http://www.hathitrust.org/access_use#pd-us-google
Digitized by Google
Original from UNIVERSITY OF CALIFORNIA

mit Zwischenräumen von 3 Tagen wurde Pat. in vollständigem Wohlbefinden, bedeutend erleichtert und ohne Husten oder Auswürfe entlassen. Später leichtere Rückfälle, im ganzen jedoch besser.

VII. Laura R., 37 Jahre, verheiratet mit einem Arzte. Litt 18 Jahre lang an chronischem Schnupfen und Polypen in der Nase, weswegen sie mehrere Male behandelt wurde. Asthma, das sich bei Erkältungen einstellt, 7 Jahre lang. Hat keine Anfälle in ihren Schwangerschaftsperioden. Zeichen von Bronchialkatarrh und Emphysema pulmonum. Bekam 2mal Bronchozerstäuber mit Zwischenräumen von 3 Tagen. Wohlbefinden und geringerer Husten nach der Behandlung. Keine Anfälle. Nach ihrer Entlassung einen einzelnen schweren Anfall, später aber nicht (ist gravid); auch keinen Husten. Fühlt sich besser.

VIII. Peter M., 48 Jahre, Kaufmann. Vor ½ Jahre Bronchialkatarrh und seitdem jede Nacht asthmatische Anfälle: muß Asthmapulver gebrauchen. Hustet viel und es kommt zäher Schleim: bei der Auskultation der Lungen aber nichts Besonderes. Nach zwei Behandlungen trat bedeutende Wirkung ein, die sich ungefähr 14 Tage nach der Entlassung hielt, worauf er hin und wieder kleine Anfälle hatte: er fühlte sich jedoch im ganzen besser als früher.

IX. Jeusine A., 41 Jahre, Witwe. Viele Jahre lang Husten und Asthma, besonders in den letzten 2 Jahren. Die Anfälle kommen namentlich nachts und waren oft so heftig, daß sie aufrecht im Bett sitzen mußte. Es kommt sehr viel muko-purulentes Sekret auf, am wenigsten, wenn die Atemnot am schlimmsten ist. Hat 14 Jahre lang Asthmapulver zum Rauchen gehabt. Stethoscopia pulmonum: Sehr erweiterte Grenzen und zahlreiche Rasselgeräusche und Rhonchi. Pat. ist kurzatmig, cyanotisch und zum Schweiß geneigt. Schon nach 2 Behandlungen bedeutende Erleichterung. Kann jetzt 6 Stunden nachts schlafen. Das Atmen frei und das Aussehen besser. Nach der dritten Behandlung erklärt sie unaufgefordert, daß „sie bald gesund" sein würde. Kann nun flach ausgestreckt, sogar ohne Kopfpfühl im Bett liegen. Viel Auswurf, der sich beim Stehenlassen in 4 Schichten teilt und aus elastischen Fäden, spärlichen Fettsäurekristallen, zahlreichen polynuklearen Leukocyten und nur einzelnen eosinophilen Zellen besteht. Weder Spiralen noch T.-B. Nach 4 Behandlungen (alle ambulatorisch) wurde Pat. entlassen. 4 Wochen später nach einer Erkältung kam sie in ungefähr demselben Zustand wie früher wieder ein. Febriler Bronchialkatarrh und Asthma. Bekam 2 Behandlungen, die gute Wirkungen hatten. Später wieder Anfall; das Befinden jedoch im ganzen besser.

X. Wilhelmine J., 35 Jahre. Nach Tussis convulsiva vor 5 Jahren oft Bronchialkatarrh und asthmatische Anfälle, teils heftigere, teils leichtere. Gebraucht Asthmapulver. Behandelt im pneumatischen Raum mit kurzer Wirkung.

Digitized by Google
Original from UNIVERSITY OF CALIFORNIA
Generated on 2019-10-24 13:02 GMT / http://hdl.handle.net/2027/uc1.b3252761
Public Domain in the United States, Google-digitized / http://www.hathitrust.org/access_use#pd-us-google

Stethoscopia pulmonum: Erweiterte Grenzen. Cor vollständig lungenbedeckt. Überall sibilierende Rhonchi. Nach einer Behandlung vollständiges Wohlbefinden. Spätere Mitteilung: Die Besserung hat nur eine kurze Zeit gedauert und der Zustand jetzt wieder wie früher, vielleicht jedoch etwas besser.

XI. Hans O., 24 Jahre, Klempner. 5 Jahre Asthma: in den letzten drei Jahren jede Nacht zur bestimmten Zeit. Muß immer Asthmapulver gebrauchen. Hin und wieder Bronchialkatarrh; dann sind die Anfälle länger und schwerer. Stethoskopisch trockene Rhonchi über beiden Lungen. Kein Emphysem. Nach 3 Behandlungen bedeutende Erleichterung und ruhige Nächte ohne Anfälle. 2 Monate später schreibt Pat., daß er hin und wieder einen leichteren Anfall habe, der aber nie zur bestimmten Zeit komme, und daß er sich viel besser fühle.

XII. Niels K., 32 Jahre, Fischer. 8 Jahre lang zunehmende Kurzatmigkeit bei der Arbeit und nächtliche Asthmafälle, die von pfeifenden und rasselnden Geräuschen in der Brust begleitet wird. Nur wenig Husten und Auswurf. Stethoscopia pulmonum: Symptome eines Emphysems und pfeifende Rhonchi. Cor lungenbedeckt, ferne, dumpfe Töne. Von der medizinischen Abteilung, wo Pat. ohne Resultat behandelt wurde, an uns gewiesen. Wurde viermal mit Ephraims biegsamem Zerstäuber mit guter Wirkung, die jedoch nicht lang dauerte, behandelt. Etwas Besserung nachher. Darauf von neuem mit Zerstäuber durch das Bronchoskop behandelt, worauf bedeutende Erleichterung, die anhielt. In den letzten Tagen vor der Entlassung hatte Pat. es besonders gut; keine Anfälle. Nach späteren Mitteilungen „bedeutende Besserung".

XIII. Johanne C., 49 Jahre, unverheiratet. $^1/_2$ Jahr nächtliche Anfälle von Asthma, die 2 Stunden anhielten und von Pfeifen in der Brust begleitet waren. Kein Husten. Gebrauchte Asthmapulver. Rhinoskopie: Geringe Atrophie der Schleimhaut. Stethoscopia pulmonum: Emphysem. Lungenbedecktes Herz. Bronchozerstäuber: Bedeutende Besserung nach jeder Behandlung, die ziemlich lange anhielt, aber nicht bleibend war. Bekam im ganzen 4 ambulatorische Behandlungen. Zustand später im ganzen etwas besser.

XIV. Georg B., 48 Jahre alt, Plantagenbesitzer. Seit mehreren Jahren Bronchialkatarrh, 3 Jahre Asthma Verträgt keine Anstrengung. Muß stets Asthmapulver gebrauchen. Von der mediz. Abteilung zu uns gekommen. Es finden sich Emphysem und zerstreute Rhonchi und Rasselgeräusche über beiden Lungen. Cor normal. Nach fünfmaliger Behandlung mit Bronchozerstäuber befand er sich besser, besonders in den ersten 5 Tagen nach der Behandlung, worauf dann wieder einzelne Anfälle, jedoch seltener und weniger heftig. Das subjektive Befinden im ganzen bedeutend besser.

XV. Augusta N., 50 Jahre. 2—3 Jahre Asthma, weswegen sie vor 2 Jahren im Hospital lag. Es wurden Nasenpolypen entfernt; das Asthma wurde aber nicht besser. Hat später Nasenbehandlung bekommen, aber ohne Resultat. Hat Anfälle Tag und Nacht, ist nie ganz frei. Muß ungefähr jede

Generated on 2019-10-24 13:02 GMT / http://hdl.handle.net/2027/uc1.b3252761
Public Domain in the United States, Google-digitized / http://www.hathitrust.org/access_use#pd-us-google
Digitized by Google
Original from UNIVERSITY OF CALIFORNIA

Nacht Asthmapulver gebrauchen. Die Stethoskopie zeigt etwas erweiterte Lungengrenzen, aber nur ganz einzelne pfeifende Rhonchi. Cor lungenbedeckt. Nach 3 Malen gute Besserung.

Obige 10 Patienten müssen als gebessert bezeichnet werden, da sie alle mehr oder weniger Linderung ihres Leidens spürten. Alle sind wiederholten Behandlungen (2—6) unterzogen worden. Auch diese Fälle waren zum größten Teil Jahre alt, so zum Beispiel Fall IX, der über 14 Jahre gedauert und der jeder anderen früheren Behandlung getrotzt hatte.

XVI. Waldemar H., 21 Jahre, Sohn eines Hofbesitzers. Hat seit seinem 14. Jahre an Asthma gelitten, das im Winter, wenn er sich erkältet hatte, wozu er geneigt war, kam; besonders trat es nachts auf. Hustet und expektoriert ein zähes, muko-purulentes Sekret. Das Asthma stellt sich in Perioden von 5—6 Tagen mit Zwischenräumen von 14 Tagen bis zu 1 Monate ein, wo er sich vollständig wohl befindet. Stethoscopia pulmonum: Leichtes Emphysem, aber bewegliche Grenzen, Stethoscopia cordis natürlich. Nach 2 Behandlungen mit Zwischenräumen von 4 Tagen sagt er, daß er sich vollständig wohl befinde und die Respiration freier und leichter sei. Rückfall bei seiner Rückkehr nach Hause und 2 Monate später ist der Zustand wie früher. Kommt wieder und bekommt 2 Behandlnngen mit denselben ausgezeichneten Wirkungen die ersten Tage wie früher. Aber einige Zeit nach seiner Rückkehr ist der Zustand wie früher.

XVII. Karen B., 22 Jahre, unverheiratet. Immer geneigt zu Erkältungen und Schnupfen. Seit 2 Jahren Asthma, das periodisch wieder kommt und mit Schnupfen und Niesen anfängt. Sehr nervös. Über beiden Lungen einzelne zerstreute Rhonchi und geringes Emphysem. Nach 2 Behandlungen mit einer Unterbrechung von 3 Tagen fühlt sie sich erleichtert und kann tiefer atmen. Spätere Mitteilung: Die Besserung hielt nur kurze Zeit an und ihr Zustand ist jetzt unverändert.

XVIII. Johanne F., 36 Jahre, verheiratet. Drei Jahre nach einer Influenza Asthmaanfälle im Anschluß an Erkältung mit Husten und Auswurf. Gebraucht Asthmapulver, das bei schwereren Fällen jedoch nicht hilft. Erweiterte, aber bewegliche Lungengrenzen. Zahlreiche Rhonchi. Nach 2 Behandlungen mit einem Zwischenraum von 9 Tagen befindet sie sich wohl. Kurz nach der Rückkehr ins Haus war der Zustand wie früher und das letzte halbe Jahr litt sie fast ununterbrochen an Husten und Auswurf sowie an mehreren heftigen Anfällen.

XIX. Johanne J., 31 Jahre, verheiratet. Seit zehn Jahren Husten, Auswurf und Geneigtheit zu Erkältung. Ab und zu heftige asthmatische Anfälle mit starker Cyanose und Schweiß. Der Zustand verschlimmerte sich bei 2 Schwangerschaften. Sehr abgemagert, ganz arbeitsunfähig, nervös und mitgenommen. Gebraucht Asthmapulver und Salpeterpapier seit vielen Jahren.

Digitized by Google
Original from UNIVERSITY OF CALIFORNIA
Generated on 2019-10-24 13:02 GMT / http://hdl.handle.net/2027/uc1.b3252761
Public Domain in the United States, Google-digitized / http://www.hathitrust.org/access_use#pd-us-google

Von der mediz. Abteilung an uns verwiesen. Erweiterte Lungengrenzen, spärliche schnurrende und pfeifende Rhonchi. Cor lungenbedeckt. Bekam 3 Behandlungen, fühlte sich am ersten Tage erleichtert. Nachher war der Zustand unverändert.

XX. Otto E., 45 Jahre, Amtsverwalter. Seit der frühesten Jugend Bronchialkatarrh und Asthma. Dieses war am schlimmsten, wenn der Husten am geringsten war. Anfälle sowohl am Tage wie in der Nacht. Gebraucht täglich morgens und abends Asthmapulver, teils um die Anfälle zu bekämpfen, teils als Vorbeugungsmittel. Starkes Lungenemphysem. Keine Lungenexkursionen. Cor vollständig bedeckt. Zahlreiche pfeifende und schnurrende Rhonchi. Wurde 4 Behandlungen unterzogen. Am ersten Tage geringe Besserung, nachher Zustand fast unverändert, obgleich Pat. bei der Entlassung erklärte, daß die Kur ihr etwas geholfen habe.

XXI. Ella A., 18 Jahre, Dienstmädchen. Asthmaanfälle von Kindheit an. Nach einer Pneumonie vor 3 Monaten Verschlimmerung des Zustandes. Die Anfälle stellen sich nachts ein und sind von Schweiß und Auswurf begleitet. Sie ist zwischen den Anfällen etwas kurzatmig. Stethoscopia pulmonum: Thorax emphysematös. Erweiterte Lungengrenzen. Cor lungenbedeckt. Die Atmung von zahlreichen sibilierenden und sonoren Rhonchi bedeckt. Von der mediz. Abteilung an uns verwiesen. Dreimal mit Bronchozerstäuber behandelt, Entfernung einer polypös entarteten Schleimhaut der Conchae und Mentholoxydeinatmung ohne wesentliche Wirkung. Darauf 6mal mit Ephraims biegsamem Bronchozerstäuber behandelt, ebenfalls ohne hervortretende Besserung.

XXII. Agnes A., 24 Jahre, Fräulein. Seit 5 Jahren Husten, Auswurf und asthmatische Anfälle, namentlich im Winter. Wegen Polypen in der Nase 4—5mal mit einiger Wirkung operiert. Medizinisch und klimatisch behandelt. Mußte Morphin gebrauchen. Ist jetzt sehr mitgenommen. Rhinoskopisch nichts Abnormes. Stethoskopisch zeigen sich erweiterte Lungengrenzen. Überall sehr zahlreiche sibilierende, schnurrende und kratzende, grobe Rhonchi und Rasselgeräusche. Das Atmen in großer Entfernung hörbar. Nach 4 Behandlungen bedeutende subjektive und objektive Besserung, guter Nachtschlaf und Appetit. Wurde nach $1^1/_2$ Monaten in scheinbar geheiltem Zustande entlassen. Kam schon nach 8 Tagen wieder, da die früheren Symptome nach einer starken Erkältung zurückgekehrt waren. Diesmal ebenfalls sehr mitgenommen. Wurde 7mal ohne wesentliche Besserung mit Bronchospray behandelt und 1 Monate später in fast unverändertem Zustande entlassen.

XXIII. Karl R., 41 Jahre, Lehrer a. D. Asthma seit 23 Jahren. Jetzt täglich Anfälle, Emphysem und zahlreiche Rhonchi. Bekam 3 Bronchozerstäuberbehandlungen und wurde etwas erleichtert entlassen, so daß er nicht wie früher täglichen Anfällen ausgesetzt war und kein Asthmapulver wie vor der Be-

Generated on 2019-10-24 13:02 GMT / http://hdl.handle.net/2027/uc1.b3252761
Public Domain in the United States, Google-digitized / http://www.hathitrust.org/access_use#pd-us-google
Digitized by Google
Original from UNIVERSITY OF CALIFORNIA

handlung zu nehmen brauchte. Einige Zeit nach der Rückkehr ist der Zustand wieder fast wie früher.

XXIV. Mary K., 29 Jahre. Fräulein. Seit 12 Jahren Asthma und Bronchialkatarrh mit Exacerbationen und Verschlimmerung der Anfälle. Hat in den letzten Jahren lange Perioden das Bett gehütet und ist vollständig arbeitsunfähig gewesen. Medizinisch ohne Resultat behandelt. Erweiterte unbewegliche Lungengrenzen und zahlreiche Rhonchi. Cor lungenbedeckt. Dumpfe ferne Geräusche. Nach 3 Bronchospraybehandlungen keine Veränderung.

XXV. C. M., 68 Jahre, früherer Telegraphendirektor. Seit 30 Jahren Asthma. In den letzten Jahren mehrere Male am Tage und in der Nacht Anfälle, ist nie ganz frei. Hustet und expektoriert reichlich. Liegt lange Perioden zu Bett und hat das letzte halbe Jahr viele Narkotika gebraucht. Alle möglichen Mittel versucht. Außerordentlich mitgenommen. Stethoskopisch finden sich erweiterte Lungengrenzen und überall viele grobe Rasselgeräusche und Rhonchi, welche die sehr erschwerte Respiration bedecken. Bekam 3mal Bronchozerstäuber. Erleichterung nach jeder Behandlung, die aber nur einen Tag — den Tag der Behandlung — anhielt, worauf der Zustand wieder unverändert war.

XXVI. Matthias N., 43 Jahre, Maurer. Von der mediz. Abteilung an uns verwiesen. Diagnosen: Bronchitis chron., Bronchiektasia?, Emphysema pulmon., Albuminuria. Von seinem 30. Jahre an Bronchitisanfälle, besonders im Frühjahr und Herbst, mit Fieber und starkem Auswurf. Pneumonie vor 6 Jahren. In den letzten 4 Jahren arbeitsunfähig. Namentlich morgens und abends reichlicher Auswurf, sehr purulent, vierschichtig, zuweilen übelriechend. Sehr mitgenommen und cyanotisch. Die Stethoskopie zeigt Emphysem. Leichte Dämpfung über dem rechten Apex. Zahlreiche Rasselgeräusche über beiden Lungen. Sehr verlängerte Exspiration. Cor lungenbedeckt. Reine Töne. 4 Behandlungen mit Bronchozerstäuber, die wegen des reichlichen Sekrets in mehreren Reprisen vorgenommen wurden. Pat. sagte, daß er sich in den ersten Stunden nach der Behandlung bedeutend leichter fühlte. Am nächsten Tage war der Zustand fast unverändert, wenn auch der Auswurf leichter kam als früher.

XXVII. Johannes J., 36 Jahre. Schlosser. Kam aus der Poliklinik, wo er wegen Morbus cordis aortae, Bronchitis chron., Emphysema pulmonum, Aneurysma aortae? + Wassermann behandelt worden war. Nach einer Erkältung 2 Monate lang Husten, Auswurf und asthmatische Anfälle. Bei der Lungenstethoskopie hört man Symptome von Emphysem. Zahlreiche grobe, feuchte Rasselgeräusche unten auf beiden Hinterflächen. Stethoscopia cordis: Medial erweiterte Grenzen. Über dem ganzen Präcordium ein systolisches und über der Aorta gleichzeitig ein diastolisches Blasengeräusch. Kapillärpuls. Nach drei Behandlungen mit Bronchozerstäuber fühlt er sich sofort leichter, die Besserung hält aber nur wenige Tage an, worauf der Zustand wieder unverändert

Digitized by Google
Original from UNIVERSITY OF CALIFORNIA
Generated on 2019-10-24 13:02 GMT / http://hdl.handle.net/2027/uc1.b3252761
Public Domain in the United States, Google-digitized / http://www.hathitrust.org/access_use#pd-us-google

ist. Als sich Nephritis und Ödeme sowie wahrscheinlich Symptome von Aortaaneurysma einstellten, wurde er nach der mediz. Abteilung überführt.

Von diesen 12 Fällen läßt sich sagen, daß die Behandlung ganz wirkungslos war, wenn die Patienten auch alle eine augenblickliche Erleichterung durch die endobronchiale Behandlung spürten. Bei dem Fall XXII trat nach 4 Behandlungen eine scheinbare Heilung ein; die Anfälle kamen aber nach 8 Tagen wieder und zeigten sich der erneuten Behandlung gegenüber resistent. Der Fall XXV war 30 Jahre alt und der Patient war ausgesprochener Morphinist. Bei Fall XXVI waren wahrscheinlich Bronchiektasien und Albuminurie und der Patient war in hohem Grade mitgenommen. Im Fall XXVII handelte es sich aller Wahrscheinlichkeit nach nicht um Bronchialasthma, da sein Bronchialleiden sich vielleicht am besten durch den vorhandenen Morbus cordis aortae — Aneurysma aortae — erklären ließ. Fall XX hatte nicht weniger als 42 Jahre bestanden.

Bei allen Patienten wurden 2—11 Behandlungen angewandt. Wir haben also in 30 Fällen von Bronchitis und Asthma 6 Heilungen und 11 Besserungen erzielt. Dieses Ergebnis berechtigt also zu der Ansicht, daß die endobronchiale Behandlung eine unzweifelhaft günstige Wirkung auf chronische Bronchialleiden ausübt und zu weiteren Versuchen ermuntert.

Allen 3 Gruppen war gemeinsam, daß die Patienten sich nach jeder Behandlung viel leichter fühlten als früher. Oft sagten sie unaufgefordert, daß sie tiefer einatmen und leichter ausatmen könnten. Die Auswürfe waren in vielen Fällen unmittelbar und in den ersten Stunden nach der Behandlung sehr reichlich und Patientin IX sagte, daß der Schleim förmlich hervorquoll, ohne daß sie zu husten brauchte.

Unsere Untersuchungen umfaßten nur Patienten, bei denen anfallsfreie Zwischenräume vorhanden waren, und die Trachea und die Hauptbronchien zeigten sich vollständig natürlich. In den Fällen, wo wir Geschwulst und Infektion der Schleimhaut feststellten, ließen sich die pathologischen Zustände auf die begleitende Bronchitis zurückführen. Diese unsere Beobachtungen stimmen mit denen überein, die andere gemacht haben. So hat Kahler[1]) 6 Fälle von Bronchialasthma untersucht, ohne besondere Veränderungen der Bronchien beobachtet zu haben. Ephraim[2]) hat in 14 von 26 Fällen vollständig normale Verhältnisse gefunden, und wo er pathologische fand, glaubte er, daß diese von Bronchitis herrührten. H. v. Schrötter[3]) hat auch bei seinen Patienten normale Zustände gesehen.

Störks laryngoskopisch konstatierter Befund von Röte und Geschwulst der Schleimhaut der Trachea bis zum rechten Bronchus bei einem asthma-

[1]) Arch. f. Laryngol., 1911, Bd. 25, pag. 357.
[2]) Arch. f. Laryngol., 1910, Bd. 24.
[3]) Klinik der Bronchoskopie, 1906.

Digitized by Google
Original from UNIVERSITY OF CALIFORNIA
Generated on 2019-10-24 13:02 GMT / http://hdl.handle.net/2027/uc1.b3252761
Public Domain in the United States, Google-digitized / http://www.hathitrust.org/access_use#pd-us-google

tischen Anfall wird von Pieniazek und Nowotny[1]) bestätigt, die doch beide nicht in sicherem Asthmaanfalle untersuchten. Ephraim[2]) hat dagegen zwei Patienten unter ausgesprochen asthmatischen Anfällen untersucht und normale Zustände bei der Bronchoskopie gefunden.

Man ist deshalb zu der Annahme berechtigt, daß die pathologischen Veränderungen bei Asthma bronchiale in den dem Auge nicht sichtbaren Bronchien gesucht werden müssen.

Über die Art der Wirkung bei der endobronchialen Behandlung gehen die Ansichten der Untersucher je nach ihrer Auffassung von der direkten Ursache des Asthmas auseinander.

Nowotny[3]), der ebenso wie Pieniazek[4]) der Ansicht huldigt, daß das Asthma wesentlich auf einer Geschwulst der Schleimhaut und Verengung der Bronchiallichtungen, hervorgerufen durch Anhäufungen des Sekrets, beruhen, das an den Wänden sitzen bleibt, glaubt, daß die Wirkung der bronchoskopischen Behandlung auf zwei Faktoren zurückgeführt werden müsse, nämlich 1. auf die Wirkung der Cocain-Adrenalin-Lösung, welche die Geschwulst und die Hyperämie der Schleimhaut der Bronchien, selbst in ihren feinsten Verzweigungen, aufhebt, und 2. auf die expektorative Wirkung der Bronchoskopie, die den Auswurf des an den feinsten Bronchien klebenden Sekrets verursacht. Nowotny geht sogar so weit, daß er die Bronchoskopie für das stärkste Expektorans erklärt.

Ephraim[5]) tritt der Behauptung entgegen, daß es sich nur um spontane Remissionen des Asthmas handle und daß von einem therapeutischen Effekt nicht die Rede sei, indem er auf die große Zahl der Asthmafälle hinweist, die er mit Erfolg behandelt hat. Auch könnte man wegen seiner großen Zahl gleichartiger Fälle mit gleichem Verlauf nach der Behandlung keine Suggestivwirkung annehmen. Den Auswurf, auf welchen Nowotny so großes Gewicht legt, hält Ephraim für nicht so wichtig, da er in den meisten Fällen weder während noch unmittelbar nach der Behandlung irgendwie besondere Expektorationen, sondern erst später beobachtet hat, und in diesen Fällen war das Ergebnis ebenso günstig wie in den anderen. Er sieht das Besondere beim Asthma in dem Bronchialmuskelkrampfe, und indem er diesen mit einem Oesophagusspasmus, wo eine Sondierung eine dauernde Heilung herbeiführen kann, vergleicht, glaubt er, daß man sich ebenso gut die mechanische Wirkung der

---

[1]) *Monatsschr.* f. Ohrenheilk., 1907.
[2]) *Arch.* f. Laryngol., 1910, Bd. 24.
[3]) *Monatsschr.* f. Ohrenheilk., 1907.
[4]) *Handbuch* der speziellen Chirurgie des Ohres und der oberen Luftwege, 1911, I. Bd., 2. Hälfte, pag. 33.
[5]) *Arch.* f. Laryngol., Bd. 24.

Digitized by Google
Original from UNIVERSITY OF CALIFORNIA
Generated on 2019-10-24 13:02 GMT / http://hdl.handle.net/2027/uc1.b3252761
Public Domain in the United States, Google-digitized / http://www.hathitrust.org/access_use#pd-us-google

Bronchoskopie als heilende Kraft denken könne, welche Anschauung Rosenberg[1]) hervorhebt.

Um zur Klarheit über diesen Punkt zu kommen, haben wir in 2 Kontrollfällen steriles Wasser injiziert und in 1 Fall keine Flüssigkeit appliziert, und in diesen haben wir eine ähnliche befreiende Wirkung beobachtet wie in denjenigen, wo Medikamente injiziert worden sind. Wir teilen daher diese Ansicht von der Wirkung der mechanischen Irritation.

Ephraim[2]) hält indessen die anästhesierende und anämisierende Wirkung dieser Stoffe, welche das in den Bronchien zurückgehaltene Sekret weiter befördern, für die Hauptsache bei der medikamentellen Wirkung des eingespritzten Novocain-Adrenalin.

So lange das eigentliche Wesen des Asthmas noch nicht klar erkannt ist, dürften die Erklärungen jedoch noch hypothetisch sein. Nach unseren Erfahrungen scheint die mechanische und expektorierende Wirkung der Bronchoskopie eine sehr große Rolle zu spielen, und dies besonders in Berücksichtigung der vollständigen Übereinstimmung, welche wir in unseren Fällen in der während und unmittelbar nach der Behandlung auftretenden Erleichterung des Zustandes und des reichlichen Auswurfes, ungeachtet ob Medikamente injiziert waren oder nicht, gefunden haben.

Jedoch darf man den Medikamenten eine gewisse Bedeutung für ihre anästhesierende und anämisierende Wirkung nicht absprechen, sondern muß zugeben, daß in dem Gedanken, daß das Asthma dadurch, daß die Arzneien die Wechselwirkung zwischen dem Katarrh und den Irritationen der Vagusenden in den feinen Bronchien aufhebt, günstig beeinflußt werden könne, indem das anämisierende Medikament die vasomotorischen Veränderungen in der Schleimhaut und das anästhesierende Medikament die Nervenreize influiert, wodurch die Absonderung und der Muskelkrampf geschwächt werden. Erneute Versuche über die Wirkung der einzelnen Arzneien werden hoffentlich mehr Licht über diese Fragen ausbreiten.

Technisches.

Bemerkungen zur Tonsillektomie.

Von Dr. **H. Marschik.**

(Mit 2 Figuren.)

1. Raspatorium zur Ausschälung der Tonsille nach Verfasser. Das weiter unten beschriebene Instrument ist die Frucht längerer Bemühungen, das Instrumentarium zur Tonsillektomie möglichst zu verein-

[1]) Mitgeteilt bei Ephraim.

[2]) Arch. f. Laryngol., Bd. 24.

Digitized by Google
Original from UNIVERSITY OF CALIFORNIA
Generated on 2019-10-24 13:02 GMT / http://hdl.handle.net/2027/uc1.b3252761
Public Domain in the United States, Google-digitized / http://www.hathitrust.org/access_use#pd-us-google

fachen und sich bei der radikalen Exstirpation der Tonsille von weiteren Hilfsinstrumenten unabhängig zu machen. Das Instrument mußte also für beide Seiten als auch für jede Partie der Tonsille passend hergestellt werden; es hat sich demnach am zweckmäßigsten ein Raspatorium mit folgenden Eigenschaften erwiesen: Der Griff ist verhältnismäßig dick, vielkantig, aber regelmäßig, um bei jeder Stellung gleichmäßig in der Hand zu liegen. Die Stiellänge entspricht der Entfernung der Tonsille von den Lippen. Im allgemeinen hat es die Form des Freerschen Raspatoriums, ist aber mit Rücksicht auf den oft erheblichen Widerstand bei Durchtrennung von starren Adhäsionen wesentlich stärker. Das Ende ist etwas stärker gekrümmt als das des Septumraspatoriums, um auch leicht hinter der Tonsille nahe der Kapsel bleiben zu können. Aus demselben Grunde ist auch die Innenfläche flach oder leicht konkav, während die Außenfläche, um das Instrument kräftiger und reparatursfähig zu gestalten, konvex gemacht wurde. Am Ende ist es flachrund, um ein Abgleiten zu vermeiden. Ferner ist es an der Spitze sowohl als auch 2 *cm* am Stiel entlang geschärft. Dadurch läßt sich das Instrument sowohl für

Fig. 1.

die Ablösung der Gaumenbogen als auch für die Durchtrennung der Adhäsionen und der Gefäße an der Kapsel vorn und hinten gleichmäßig gut verwenden. Wie die Erfahrung gezeigt hat, macht das Raspatorium sowohl die Messer zur Ablösung der Gaumenbogen, gebogene Scheren als auch die Schlinge zur endgültigen Abtrennung durchaus entbehrlich und gestattet, die Tonsille mit möglichster Schonung der Gaumenbogenschleimhaut hart an der Kapsel bis auf die letzte, mit der Umgebung verbindende Faser rein auszuschälen. Das Instrument wird bei C. Reiner & Lieberknecht, Wien, angefertigt (Fig. 1).

2. Whiteheadscher Mundsperrer mit Vorrichtung zur Beleuchtung der Mundhöhle und zur Applikation der allgemeinen Anästhesie.

An dem oberen Schenkel des bekannten Whiteheadschen Mundsperrers ist ein mittelst einer kurzen Spirale bewegliches elektrisches Lämpchen angebracht, welches in die vordere Höhlung des harten Gaumens zu liegen kommt, infolgedessen den Operateur in keiner Weise behindert, den Rachen in genügender Weise beleuchtet und so die oft lästige Technik mit dem Reflektor entbehrlich macht. Das Lämpchen hat erstens einen kleinen Hohlspiegel, um das Licht möglichst nach hinten unten zu dirigieren, ferner eine durch einen Bajonettverschluß rasch und leicht auslösbare Schutzvorrichtung aus Glas, welche

Digitized by Google
Original from UNIVERSITY OF CALIFORNIA
Generated on 2019-10-24 13:02 GMT / http://hdl.handle.net/2027/uc1.b3252761
Public Domain in the United States, Google-digitized / http://www.hathitrust.org/access_use#pd-us-google

für den Fall der Beschmutzung durch Blut sofort ausgewechselt werden kann, so daß das Lämpchen immer rein bleibt.

Außerdem trägt der Schenkel eine in der Richtung gegen den Rachen mündende feine Metallröhre, an die ein Junkerscher Narkoseapparat anzuschließen ist. Er gestattet also, Operationen in der Mundhöhle und im Rachen sowohl bei Lokal- als auch in allgemeiner Anästhesie ohne Zuhilfenahme eines Reflektors und Junkerschen Narkoseansatzstückes auszuführen (Fig. 2).

Das Instrument wird von der Firma Leiter, Wien, verfertigt und ist als Ganzes auskochbar hergestellt.

3. Mit Beziehung auf den in der Novembernummer des vorigen Jahres erschienenen Artikel Auerbachs über Tonsillektomie sei es gestattet, eine

Fig. 2.

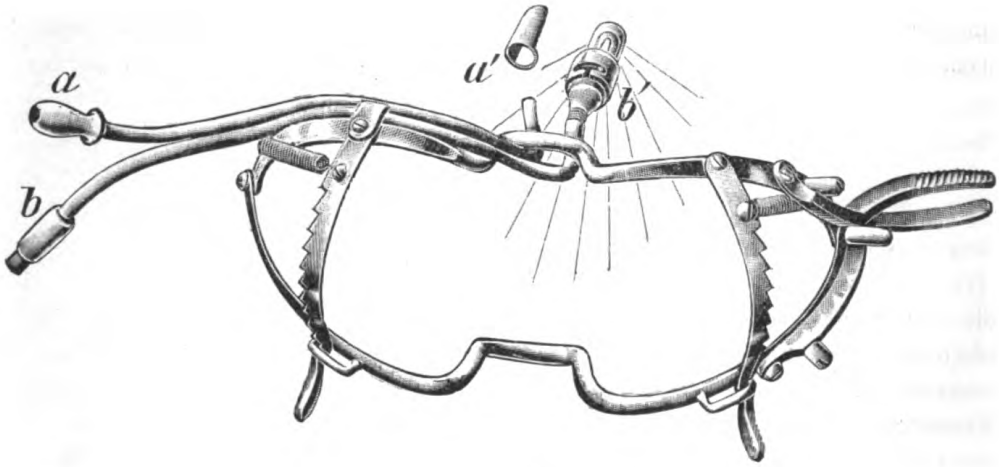

kurze Darstellung der derzeit an der Klinik des Hofrates Chiari üblichen Methode der Tonsillektomie zu geben.

a) Instrumentarium.

Pinsel zur äußeren Applikation von Cocain, Rekordspritze zu 10 cm^3, eine lange Injektionsnadel mit gekrümmtem Endteil und scharfer, aber kurz abgeschliffener Spitze, Mundspatel, Tonsillenfaßpinzette und Raspatorium nach Verfasser, eine Nasenpinzette, 2 Klemmen zur Blutstillung, eventuell eine kalte Schlinge, welche sich bequem über die Tonsillenfaßpinzette führen läßt.

b) Methodik.

Vorbereitend eine Pinselung der Schleimhaut des Rachens, Nasenrachenraumes und Kehlkopfeinganges (nach Fein) mit 20% Cocain, dem entsprechend Adrenalin beigemengt ist. Injektion von 1—2% Novocainlösung mit etwas Adrenalin in die Umgebung der Tonsille, und zwar vorzugsweise am

Generated on 2019-10-24 13:02 GMT / http://hdl.handle.net/2027/uc1.b3252761
Public Domain in the United States, Google-digitized / http://www.hathitrust.org/access_use#pd-us-google
Digitized by Google
Original from UNIVERSITY OF CALIFORNIA

oberen und unteren Pol sowie in den vorderen und hinteren Gaumenbogen, id est 4 Injektionsstellen. Man beginnt mit der rechten Tonsille, welche für den Rechtshänder schwerer zu operieren ist.

Menge der Injektionsflüssigkeit zirka 8—10 cm^3 pro Tonsille. Danach 5 Minuten warten, sodann Fortsetzung der Einpinselung mit Cocain-Adrenalin, ebenfalls wieder nicht nur die Tonsillenumgebung, sondern auch den Epi- und Hypopharynx.

Zirka 7—12 Minuten nach Anwendung der Injektion wird die injizierte Umgebung der Tonsille auffallend weiß, als Zeichen derjenigen maximalen Gefäßkontraktion, welche für eine möglichst blutleere Operation notwendig ist. Diese maximale Gefäßkontraktion ist weder vor noch nach diesem Zeitpunkte vorhanden, und gerade die Erfassung des richtigen Zeitpunktes für den Beginn der Operation ist von besonderer Bedeutung für den glatten und möglichst unblutigen Verlauf. Die Operation selbst geschieht in der Weise, daß die Tonsille mit der Pinzette vorgezogen wird, worauf sich der vordere Gaumenbogen über der Vorderfläche anspannt. Nun wird durch einfaches Zurückschieben des der Tonsille adhärenten Randes des vorderen Gaumenbogens an der vordersten Lacune ein Stück Kapsel freigelegt, welche an dieser Stelle wie die Kapsel eines Atheroms als weißliche derbere Membran sichtbar wird. Von dieser Stelle aus geschieht die Ablösung des Gaumenbogens nach oben unten immer hart am Rande der Insertion. Durch einfaches Zurückschieben der der stärkeren, deutlich weiß schimmernden Kapselmembran aufliegenden Bindegewebsfasern wird der größte Teil der Tonsille ausgelöst. Vor allem löst sich der obere Pol fast immer rein und glatt aus. Stärkere Adhäsionen sind, abgesehen von den derberen Schwielen nach Peritonsillitis, nur an der Eintrittsstelle der größeren Gefäße meist unterhalb der Mitte der Tonsille und am unteren Pol zu erwarten, wo sich die Muskelansätze befinden. Aber auch diese Muskelansätze sind mit dem Raspatorium in der Regel anstandslos abzuschieben. Der hintere Gaumenbogen wird entweder in der Weise abgelöst, daß das Raspatorium in der gleich anfangs erwähnten Weise (in der erwähnten Schicht) die Tonsille umgreift oder als Abschluß der Ausschälung von vorne nach hinten. Eine Schlinge ist, wie gesagt, nicht unbedingt erforderlich, die Ausschälung läßt sich fast ebenso schnell mit dem Raspatorium allein durchführen und scheint diese letztere Methode seltener die Gefahr einer Nachblutung mit sich zu bringen. Nachdem die Tonsille entfernt ist, kommt ein mit etwas Wasserstoffsuperoxyd (10—20% der offizinellen Lösung) getränkter Gazetampon von entsprechender Größe in die Wundhöhle; er wird durch die Gaumenbogen von selbst dort fixiert und tamponiert zugleich bei der Vornahme der zweiten Seite eine etwa störende Blutung der ersteren. Die Ausschälung der zweiten Tonsille muß genau in demselben abgepaßten Zeitpunkt begonnen werden, weshalb es nötig ist, die Injektion der anderen Seite ent-

Digitized by Google
Original from UNIVERSITY OF CALIFORNIA
Generated on 2019-10-24 13:02 GMT / http://hdl.handle.net/2027/uc1.b3252761
Public Domain in the United States, Google-digitized / http://www.hathitrust.org/access_use#pd-us-google

sprechend später anzusetzen. Nachdem beide Tonsillen entfernt sind, kommen in beide Wundhöhlen Gazetampons, welche durch 15 Minuten, eventuell auch länger gehalten werden, während man den Pat. mit Eiswasser gurgeln läßt. Man entläßt den Pat. nach Pinselung beider Wundhöhlen mit mäßig konzentriertem Wasserstoffsuperoxyd, eventuell Aufblasung von Orthoform, Verordnung von Formaminttabletten und den bekannten prophylaktischen Weisungen.

c) Nachbehandlung.

Tägliche Behandlung der Wunden mit Wasserstoffsuperoxyd durch drei Tage, danach mit Lapis (5%) bis zur vollständigen Überhäutung. Da die per secundam heilende Tonsillektomiewunde eine Narbe bildet, so muß die Epithelisierung möglichst beschleunigt werden, weshalb gerade auf die konsequente sanfte Tuschierung mit Lapis (täglich einmal) besonderer Wert gelegt wird.

d) Nachteilige Folgeerscheinungen.

Während der Operation tritt häufig halbseitige oder totale Lähmung des Gaumensegels auf, erzeugt durch die Lähmung motorischer Nervenfasern infolge der Novocaininjektion. Der Pat. muß dann verhalten werden, beim Ausräuspern von Blut und Schleim die Nase zuzuhalten. Die Lähmung verschwindet nach einer halben bis 4 Stunden und hat keinerlei bedrohliche Bedeutung.

Über Blutungen erscheint es müßig, sich hier noch einmal zu verbreitern.

Tritt als Zeichen schwererer postoperativer Infektion stärkeres Ödem und stärkerer Belag auf, geben wir Pyocyanase und Applikation von Kälte und in letzter Zeit das von der Klinik Eiselsberg zur Wundbehandlung empfohlene Mandl-Kochsche Ulsanin, welches uns auch styptische Wirkung gezeigt hat.

Die Tonsille geht in der Regel mittelst eines etwas dickeren Übergangspolsters in die Zungentonsille über, ist aber davon durch ihre Kapsel deutlich geschieden. Der Indikation wird durch die Entfernung des mit Kapsel versehenen Tonsillaranteiles in der Regel Genüge geleistet, von Angina Siebenmann, Pharyngomykose etc. abgesehen. Dieser Übergangsteil wird durch den Narbenzug der ausheilenden Wunde nachträglich in das ehemalige Tonsillenbett hineingezogen und kann dann leicht als stehengebliebener Tonsillenrest (unterer Pol) imponieren. Erfahrungsgemäß ist es sogar, von den oben genannten Indikationen abgesehen, ratsam, sich bei der Ausschälung auf die eigentliche Tonsille zu beschränken, indem wir eine Anzahl von Nachblutungen aus eben jenem Übergangsteil beobachtet haben.

Haken zur Exstirpation der Mandeln.

Von Dr. **H. Kaczyński.**

(Mit 1 Figur.)

Es wird mit immer mehr Sicherheit konstatiert, daß die Mandeln als Eingangsweg der verschiedenen Infektionskrankheiten eine bedeutende Rolle

Digitized by Google
Original from UNIVERSITY OF CALIFORNIA
Generated on 2019-10-24 13:02 GMT / http://hdl.handle.net/2027/uc1.b3252761
Public Domain in the United States, Google-digitized / http://www.hathitrust.org/access_use#pd-us-google

spielen. Aus diesem Grunde findet die unter den amerikanischen Spezialärzten entstandene und heute bereits sehr verbreitete Methode der vollständigen Entfernung der Mandeln auch bei den europäischen Spezialärzten immer mehr Anhänger.

Die Entfernung der Mandeln ist leicht, wenn dieselben groß und nicht zusammengewachsen sind, dagegen aber ist die Operation eine schwere und ernste, wenn die Mandeln klein, versteckt oder verwachsen sind.

Die Operation wird durch eine dafür speziell konstruierte Zange bedeutend erleichtert, mit welcher bei Enukleation die Mandeln hervorgezogen werden. Alle Formen dieser Zangen aber haben folgende Nachteile: Sie stören bei der Operation, erschweren die Abgabe von Speichel und bei entstehendem Brechreiz muß die Zange entfernt und wieder angelegt werden.

Fig. 1.



Haken zur Erleichterung der Exstirpation (vergr.).

Der Warschauer Arzt Dr. Erbrich hat bei der Enukleation der Mandeln eine sinnreiche Methode ausgearbeitet, indem er statt der Zange mittelst einer krummen chirurgischen oder speziell dafür konstruierten Nadel durch die Mandel einen seidenen Faden durchzieht. Der Seidenfaden behindert den Kranken bei Abgabe des Speichels gar nicht, verstellt oder erschwert das Operationsfeld nicht, mit einem Worte, es erfüllt seinen Zweck viel besser als die Zangen. Aber auch diese Operationsmethode hat den Nachteil, daß das Durchziehen des Fadens allein schon eine Operation bildet; manchmal ist diese Operation eine ziemlich schwierige.

Um diese vorteilhafte Operation mittelst Faden zu erleichtern, habe ich einen Haken erdacht, der nach dem Muster der krummen chirurgischen Nadel gebaut ist: derselbe ist aber bedeutend stärker, damit er bei starkem Anziehen nicht abbrechen kann. Dieser Haken hat an einem Ende eine Öse, durch welche der Faden durchgezogen wird, an dem zweiten scharfen Ende Widerhaken, dank welchen derselbe, wenn einmal eingestochen ist, weder herausfallen noch herausgezogen werden kann. Der Haken ist so groß, daß durch denselben ein Tonsillotom oder eine Drahtschlinge durchgezogen werden kann.

Der Vorgang der Operation ist einfach, und zwar: Nach Anästhesie wird der Haken, in welchem ein Faden eingefädelt ist, tief in die Mandel mittelst Nadelhalter oder Nasenkornzange eingeführt. Nach Anziehen des Fadens separieren wir die Mandel mittelst Messer, Schere oder Schaber; wenn wir schon genügend abserpariert haben, so führen wir über Faden und Haken eine Schlinge oder Tonsillotom und entfernen die Mandeln.

Digitized by Google
Original from UNIVERSITY OF CALIFORNIA
Generated on 2019-10-24 13:02 GMT / http://hdl.handle.net/2027/uc1.b3252761
Public Domain in the United States, Google-digitized / http://www.hathitrust.org/access_use#pd-us-google

Vereinsberichte.

Aus den Verhandlungen polnischer medizinischer Gesellschaften.

Warschauer ärztliche Gesellschaft.

Dobrowolski demonstriert im März 1911 einen 10jährigen Pat., der seit 2 Monaten an **linkseitiger eitriger Mittelohrentzündung** erkrankt war. Torticollis, rotatorisch-oszillatorischer Nystagmus, Dilatation der Pupillen, Puls 120—140, abendliche Temperatursteigerungen, Kopfschmerzen. Diagnose: Otit. med. pur. acuta, kompliziert mit Sinusthrombose und Pyoseptikämie. Operation abgelehnt. Das Bild der Pyoseptikämie entwickelt sich immer mehr. Im linken Hüftgelenke Schmerzen. Erblindung rechts. Im rechten Auge Infiltration und Trübung der Retina. Im Venenblut eine Menge Streptokokken. Wiederholte Injektionen von Antistreptokokkenserum. Trepanation, Eröffnung des Sinus, aus dem $1^1/_2$ Kaffeelöffel reinen Eiters entleert wird. Cyanose und fadenförmiger Puls zwingen zur Unterbrechung der Operation: 3 Tage später Fortsetzung derselben. Gehirn in Rubelgröße bloßgelegt, Ligatur der halbgefüllten Jugularis. Darauf Besserung aller Symptome und Heilung mit Zurückbleiben von Nystagmus und rechtseitiger Blindheit. Dobrowolski betont, daß zwar die Operation den Pat. gerettet hat, doch hat dazu auch die Serumbehandlung beigetragen, da nach jeder Injektion objektive und subjektive Besserung auftrat.

Diskussion.

Szleifsztejn bedauert in diesem interessanten Fall den Mangel der Resultate einer genauen Untersuchung des Nystagmus, welcher eine krankhafte Affektion des Labyrinths beweist.

Koenigsztejn meint, daß hier der Nystagmus von einer Affektion des vielleicht einen Absceß einschließenden Kleinhirns herrühren konnte, worauf der unsichere Gang des Pat. hinweist.

Oppenheim bemerkt, daß in diesem Fall der Nystagmus vor der Krankheit bestanden haben und angeboren sein konnte.

Dobrowolski erwidert, daß mit Rücksicht auf den schweren Krankheitszustand des Pat. eine genaue Untersuchung des Labyrinths undurchführbar war.

Gębarski demonstriert einen Pat. mit einem **Divertikel im unteren Teile des Oesophagus und sanduhrförmigem Magen.** Der 66jährige Pat. leidet seit 9 Jahren an Magen- und Schlingbeschwerden, Erbrechen eines Teiles der Speisen sofort nach ihrer Aufnahme, worauf Erleichterung erfolgt. Das Hindernis findet sich in 37 *cm* von den Zähnen. Die weiche Sonde geht bis zum Magen durch bald mehr, bald weniger tief. Bei Magenspülungen erhält man bald reine Flüssigkeit, bald unverdaute Speisereste, freie Salzsäure kaum in Spuren. Ein Jahr später fand sich das Hindernis 45 *cm* tief und im Mageninhalte keine Spur freier Salzsäure. Bemerkenswert erscheint, daß die gewöhnlichen diagnostischen Hilfsmittel hier sich nicht bewährt haben. Die Anfüllung des Magens mit Wasser und seine Ausdehnung mit Luft ergaben kein deutliches Sanduhrbild. Während der Verdauung klagt Pat. nicht über Schmerzen. Nach Eingießen einer gewissen Menge Wasser in den Magen wird dieselbe

Digitized by Google
Original from UNIVERSITY OF CALIFORNIA
Generated on 2019-10-24 13:02 GMT / http://hdl.handle.net/2027/uc1.b3252761
Public Domain in the United States, Google-digitized / http://www.hathitrust.org/access_use#pd-us-google

Menge wieder entfernt, während doch ein Teil derselben zurückbleiben sollte. Und doch bestätigte eine zweimalige Röntgendurchleuchtung die oben angegebene Diagnose. In ätiologischer Beziehung ist für den Magen ein chronischer Ulcus unzweifelhaft, vielleicht war auch für die Verengerung des Oesophagus ein Ulcus rotundum die Ursache gewesen.

Żebrowski demonstriert 2 Fälle von **otitischen Hirnabscessen,** die durch Operation ausgeheilt wurden.

Garanowski stellt einen 19jährigen Pat. mit **Entwicklungsfehler beider Ohrmuscheln** und **vollkommener Atresie beider Gehörgänge** vor. An Stelle der Muscheln einige Knorpelrudimente und ein ziemlich großer Hautlappen. Röntgenogramm zeigt, daß Gehörgänge und Paukenhöhle fehlen respektive nicht entwickelt sind. Mit Rücksicht darauf sowie auf das relativ gute Gehör hält Garanowski einen operativen Eingriff für nicht angezeigt.

Polański bespricht einen Fall von **Stenose beider Bronchien durch Sklerom** und die anatomischen Untersuchungsergebnisse und demonstriert mikroskopische Präparate aus Trachea, Bronchien und Nasenrachenhöhle. Das 20jährige Mädchen, an welchem wegen seit einigen Jahren dauernder Atemnot die Crico-Tracheotomie vorgenommen worden war, starb in der Nacht an einem Erstickungsanfall. Bei der Autopsie fanden sich skleromatöse Infiltrate im Nasopharynx, Larynx, Trachea und Bronchien erster und zweiter Ordnung auf beiden Seiten. Der Zugang zum rechten Bronchus war durch einen vertrockneten Schleimpfropf verstopft, was wahrscheinlich die unmittelbare Todesursache war. Sklerom kommt in den östlichen Gegenden Galiziens und des Königreichs Polen fast endemisch vor und betrifft zumeist die Landbevölkerung und jugendliche Individuen im Alter von 15—20 Jahren und entwickelt sich sehr langsam. Die Krankheit ist nicht gefährlich, insolange sie auf Rachen- und Nasenhöhle beschränkt bleibt, wohl aber, wenn sie auf Trachea und Bronchien übergreift. Die Tracheobronchoskopie bildet ein sehr wichtiges, nicht nur diagnostisches, sondern auch therapeutisches Hilfsmittel, da manchmal schon die bloße Einführung des Bronchoskopes ausreicht, um sehr lästige Atembeschwerden zu beheben, besonders wenn die skleromatösen Infiltrate noch jung und weich sind. Sind sie hart, dann müssen sie nach vorausgeschickter Tracheotomie exzidiert werden. Befinden sich solche Infiltrate in der Tiefe der Trachea oder der Bronchien, dann sind sie nach Einführung des Tracheoskopes mit dem scharfen Löffel auszukratzen, worauf methodische Dilatation der Luftwege zu folgen hat. Wenn die Bronchien zweiter und dritter Ordnung affiziert sind, dann ist der Zustand hoffnungslos.

Diskussion.

Srebrny erwähnt seine Arbeit vom Jahre 1890, in welcher bekannt wurde, daß 1. skleromatöse Infiltrationen nicht immer Knorpelkonsistenz besitzen, sondern auch weich sein und zerfallen können; 2. die Ansicht, daß Sklerom sich auch primär im Pharynx und tiefer lokalisieren kann, durchaus nicht sichergestellt ist. In dem Falle von Srebrny konnte erst nach Abtragung des vorderen Endes der unteren Muschel ein charakteristisches hartes Infiltrat ansichtig gemacht worden, das früher nicht gefunden worden war.

Krynski erwähnt die von Rydygier empfohlene Röntgenbehandlung. Krynski selbst hat in 3 verzweifelten Fällen eine sichtbare, allerdings nur momentane Besserung mit dieser Behandlungsmethode erreicht.

Digitized by Google
Original from UNIVERSITY OF CALIFORNIA
Generated on 2019-10-24 13:02 GMT / http://hdl.handle.net/2027/uc1.b3252761
Public Domain in the United States, Google-digitized / http://www.hathitrust.org/access_use#pd-us-google

Drozdowicz hat in 3 Fällen, in denen diese Strahlen durch ein Jahr angewendet wurden, einen auffallenden Erfolg gesehen.

Sokołowsky findet, daß Excision die Behandlung mehr abkürzt als Dilatation und daß durch die Röntgenisierung in den ersten Stadien das weitere Fortschreiten der Krankheit aufgehalten werden kann.

T. Heimann spricht über die **Behandlung der Ohrenentzündungen.** Der Vortrag ist hauptsächlich für praktische Ärzte bestimmt. Otosklerose betrachtet Heimann als lokalen Ausdruck einer Allgemein- respektive einer Blutkrankheit. Heimann ist ein Gegner der frühzeitigen Paracentese. Die Furcht vor Eintreibung von Mikroorganismen ins Antrum mit der Luftdusche hält er für unbegründet.

Diskussion.

Srebrny bestreitet, daß Fremdkörper sich in allen Fällen auf natürlichem Wege aus dem Ohr entfernen lassen, da es sicher Fälle gibt, in denen manche Ablösung der Ohrmuschel nicht zum Ziele kommen kann. Die Lufteintreibung nach der Paracentese ist durchaus kein unschuldiger Akt. Srebrny betrachtet es als Regel, daß bei fiebernden Säuglingen, wo keine andere Ursache fürs Fieber gefunden werden kann, die verursachende Krankheit sich sicher im Ohre finden wird.

Sławiński demonstriert einen Pat., der mit **Nasenlues** affiziert gewesen ist und bei dem eine **autoplastische Operation** mit gutem Erfolge ausgeführt worden ist.

Szmurlo: **Über Indikationen bei der Behandlung akuter und chronischer Erkrankungen der Kieferhöhle.**

Szmurlo bespricht die Bedeutung dieser Erkrankungen für die benachbarten Organe und für den allgemeinen Organismus und ihre Ursachen, wie: Infektionskrankheiten, besonders Influenza, Diphtheritis, Typhus, Scharlach, Masern, ferner Zahnkrankheiten und Empyeme anderer Nebenhöhlen. Die Behandlungsmethode ist von der Ursache und den anatomisch-pathologischen Veränderungen abhängig zu machen. In akuten Fällen ist Bettruhe, Allgemeinbehandlung, lokal: Cocain, Adrenalin, innerlich Aspirin anzuwenden. Bei Eiterretention: Aspiration mit dem Siebenmannschen Apparat und Durchspülungen. Bei Komplikationen: Eröffnung der Höhle durch den Alveolarfortsatz oder die Fossa canina. In chronischen Fällen Ausräumung von Hypertrophien, Polypen, eventuell Durchspülung durch eine natürliche oder künstliche Öffnung. Wenn dies nicht ausreicht, Operation nach Cooper oder Claoué-Réthi. In dieser Weise hat Szmurlo in 90% Heilung erreicht. Bei tieferen anatomischen Veränderungen Operation nach Caldwell-Luc, am besten in Lokalanästhesie. Andere Operationen, wie nach Denker, Hermann, Dressman, können unter gewissen speziellen Bedingungen ihre Indikationen finden.

Diskussion.

Sokołowski betont die diagnostische Bedeutung der Röntgendurchleuchtung und die wichtige ätiologische Rolle der Influenza.

Srebrny hebt die Unsicherheit der Durchleuchtungsresultate hervor. Sicherere Resultate ergibt Punktion, verbunden mit Durchspülung der Höhle. Weiters erwähnt Srebrny die von Killian empfohlenen elektrischen Kopfbäder. Die Operation in Lokalanästhesie hat viele Vorteile, aber auch manche Nachteile. Als solcher ist der Shock anzusehen, welchen die Pat. beim Meißeln des Knochens erfahren.

Generated on 2019-10-24 13:02 GMT / http://hdl.handle.net/2027/uc1.b3252761
Public Domain in the United States, Google-digitized / http://www.hathitrust.org/access_use#pd-us-google
Digitized by Google
Original from UNIVERSITY OF CALIFORNIA

Drozdowicz: Die Durchleuchtung mit Röntgenstrahlen ist doch in manchen Fällen unersetzlich. Sie gibt Auskunft über Residuen nach etwaigen Prozessen, über Verdickung der Mukosa, sklerotische Veränderungen in den Knochen, Osteophyten etc.

Gruszczyński möchte von der Lokalanästhesie anstatt Cocain Novocain angewendet wissen.

Higier: **Zur Behandlung des Stammelns und der Taubstummheit.** 1. Demonstration von 3 Pat., welche gestammelt haben, gegenwärtig aber nach einem mehrwöchentlichen Sprachunterricht verhältnismäßig korrekt sprechen. Die Unterrichtsmethode beruht auf einem einwöchentlichen zwangsweisen Schweigen und darauffolgenden Aussprechen von Buchstaben, Silben und Ausdrücken in einer speziellen Weise, in langsamem singendem und skandierendem Tempo, und dies führt nach 2—3 Monaten zu dauernder Heilung. 2. Vorstellung von 5 Taubstummen, die nach der Absehmethode unterrichtet worden sind, welche vor der Zeichensprache den Vorzug hat, daß solche Pat. sich nicht nur untereinander, sondern auch mit anderen verständigen können. Ein 16jähriges Mädchen, welches seit dem 2. Lebensjahre vollständig taub ist, kann sich jetzt mit der nächsten Umgebung gut verständigen und versteht auch das Gespräch fremder Personen.

Diskussion.

Ołtuszewski hält die angeführte Methode zur Behandlung des Stammelns für veraltet, dem Higier widerspricht.

Jaroszyński: **Fall von Alexie.**

Pat., 48 Jahre alt, nach einem Gehirnschlag Sprachstörungen. Nach einem Monate findet man: Hemianopsia dextra homonyma, Unmöglichkeit zu lesen und zu kopieren. Selbständiges und Diktandoschreiben möglich. Verstehen des Gesprochenen mit Ausnahme komplizierter Aufträge. Selbständige Sprache mit einem geringen Wortschatz. Erkennen der Gegenstände neben Unmöglichkeit, sie zu benennen. Nach einem einmonatlichen Spitalsaufenthalt Besserung im Lesen, Schreiben und Verstehen. Unmöglichkeit, Gegenstände zu benennen, unverändert. Jaroszyński hebt die Bedeutung der Intubation bei Sprachstörungen, speziell bei Alexie hervor, bespricht verschiedene Theorien der Alexie und neigt sich zur Theorie Maries (Alexie ist der Ausdruck einer Affektion des Gebietes der Arteria cerebri post.). In der nächsten Sitzung einen Monat später stellt Jaroszyński denselben Pat. wieder vor. Zustand gebessert. Störungen im Lesen verschwinden, Verständnis des Gehörten vollständig gebessert, nicht gebessert die optische Aphasie. Erkennen von Gegenständen neben Unmöglichkeit, sie zu benennen. Gleichzeitig bespricht Jaroszyński die Theorie Maries und zeigt einen Kranken mit Artikulationsstörungen (Anarthrie).

Diskussion.

Sterling hebt den Wert der psychologischen Theorien der Alexie hervor und bestreitet das Bestehen einer optischen Aphasie im vorgestellten Fall.

Bornstein: In diesem Falle handelt es sich nicht um eine optische Aphasie Freunds, sondern um eine Verbalamnesie.

Higier bespricht den Unterschied zwischen **Alexia literalis und Alexia verbalis** und die Rolle der Paraphrasie bei Störungen des Lesens.

Maczkowski behauptet, daß bei diesem Kranken deutliche Beweise der subkortikalen Alexie und der optischen Aphasie Freunds vorliegen.

Digitized by Google
Original from UNIVERSITY OF CALIFORNIA
Generated on 2019-10-24 13:02 GMT / http://hdl.handle.net/2027/uc1.b3252761
Public Domain in the United States, Google-digitized / http://www.hathitrust.org/access_use#pd-us-google

Jaroszyński betrachtet Alexie als Ausdruck der optischen Aphasie und sieht bei dem Kranken beide diese Zustände.

Koelichen stimmt der Auffassung Anarthrie (Marie) nicht bei und hält es für richtiger, die alte Auffassung der motorischen Aphasie (Broca) beizubehalten.

Aus den neurologisch-psychiatrischen Sitzungen.

Higier spricht über **Hirn-Rückenmarkstumoren und verwandte Zustände.**

Diskussion.

Hejman hebt hervor, daß Epiduralabscesse gewöhnlich nicht das klinische Bild eines Gehirnabscesses geben, welcher sich durch Fehlen von Fieber charakterisiert. Stauungspapille findet sich in 30% der Fälle von Gehirnabscessen.

Wurcelman: 1. Fall einer **Kleinhirn-Brückenwinkel-Neubildung.**

36jähriger Pat. Vor $^1/_2$ Jahr Schwäche der unteren Extremitäten, Kopfschmerzen und Erbrechen. 2 Monate später Parästhesie der linken Gesichtshälfte, Verschlimmerung der Sprache. Rauschen, Klingen und Taubheit rechts. Störung in der Miktion. Objektiv: beiderseitige Stauungspapille, Cornearefiex fehlend. Hypästhesie in den beiden unteren Trigeminusästen rechts, Nystagmus, Paresis des VI. und VII. Nerven rechts, Taubheit und Hemiparesis spastica rechts, cerebellarer Gang. Wassermann negativ. Wurcelman diagnostiziert einen Tumor im Kleinhirn-Brückenwinkel, der sich zur Operation qualifiziert.

Diskussion.

Bregman bespricht die Beweise, welche gegen Sclerosis multiplex sprechen, und hält den Tumor für gutartig.

Bychowski vermutet mit Rücksicht auf die geringen allgemein-cerebralen Symptome eher einen Meningealprozeß an der Schädelbasis.

2. Fall von **disseminierten Hirnnerventumoren.**

Subjektive Beschwerden: Parästhesie der linken Gesichtshälfte, Gehörsverlust links. Objektiv: links Fehlen des Geruches, des Geschmackes, des Gefühles, des Gehörs, der Pupillenreaktion, Ptosis, Unbeweglichkeit des Bulbus. Atrophie der Papilla optica. Wassermann negativ. Nach Ausschluß von Tuberkulose und Syphilis, die ähnliche zerstreute Symptome geben können, vermutet Wurcelman zerstreute Tumoren in Form von disseminierten Sarkomen oder Neurofibromen.

Diskussion.

Kopczyński hält es für möglich, daß eine Geschwulstinfiltration an der Schädelbasis vorliegt, und beruft sich auf einen eigenen ähnlichen, durch die Autopsie bestätigten Fall.

Gajkiewicz und Lubienski: Fall einer **linkseitigen Hemiplegie mit Aphasie.**

Der 35jährige Pat. hat vor 2 Monaten plötzlich die Macht in den unteren Extremitäten und die Sprache verloren. Gewöhnliche spastische Lähmung, die Sprachstörung hat den Charakter der Paraphrasie, willkürliche Sprache erschwert, Alexie, richtige Benennung der Gegenstände, Unmöglichkeit zu kopieren und Diktat zu schreiben, Hemianopsia sinistra. Erscheinungen

Digitized by Google
Original from UNIVERSITY OF CALIFORNIA
Generated on 2019-10-24 13:02 GMT / http://hdl.handle.net/2027/uc1.b3252761
Public Domain in the United States, Google-digitized / http://www.hathitrust.org/access_use#pd-us-google

von Arteriosklerose und infolge derselben Erweichung im Gebiete der Arteria fossae Sylvii dext. nach der Richtung der Gyri tempor. sup., angularis, supramarginalis. Pat. war linkshändig, daher die Sprachstörungen bei rechtseitigen Herden.

Gajkiewicz: Fall einer **Neubildung im Kleinhirnbrückenwinkel.** Der 55jährige Pat. ist vor 4 Jahren an einem Lippenkrebs operiert worden. Seit $^1/_2$ Jahr leidet er an Kopfschmerzen und Erbrechen. Die Untersuchung ergibt rechtseitig: Sehschwäche, Stauung im Augenhintergrund. Unempfindlichkeit der rechten Gesichtshälfte gegen Berührung, Schmerz und Temperatur, Schwäche des Kaumuskels, Facialislähmung, Taubheit. Gajkiewicz vermutet eine carcinomatöse Metastase im Kleinhirnbrückenwinkel und fragt die Kollegen über ihre Ansicht betreffs einer Indikation zu einem operativen Eingriff.

Diskussion.

Bychowski ist für eine Operation wegen verhältnismäßig leichter Ausführbarkeit.

Bregman hält einen solchen Eingriff für sehr ernst.

Męczkowski erwähnt einen ganz ähnlichen, aber benignen Fall auf seiner Abteilung.

Higier hält die Diagnose „Carcinom" nicht für sicher und rät nicht zur Operation.

Aus den gastrologischen Sitzungen.

Sierpiński stellt einen 62jährigen Pat. vor, welcher vor 3 Tagen auf der Reise während des Frühstückes, wobei er auch ein Glas Bier trank, bemerkte, daß ihm ein Bissen in der Speiseröhre, in der Nähe der unteren Partie des Sternum stecken geblieben ist und gleichzeitig heftige ausstrahlende Schmerzen und reichliche Speichelsekretion aufgetreten sind. Dieser Zustand dauerte 1 Stunde, bis es gelang, den Bissen auszuhusten. Aber auch schon zuvor hatte Pat. seit 2 Monaten zeitweise Schwierigkeiten beim Schlingen fester Speisen empfunden. Röntgenoskopie ergab, daß die Wand der Aorta descendens über der Kreuzungsstelle mit dem Oesophagus in der Ausdehdung von 3—4 *cm* spindelförmig erweitert war: Pat. erhielt einen Kaffeelöffel Wismutbrei und der Oesophagus begann sich zu füllen und regelmäßig abzuzeichnen. Die Wismutsäule hielt sich an der Stelle der Aortenerweiterung nur wenig auf, ging aber bald durch. Schlußfolgerung. Bei einem Pat. mit spindelförmiger Erweiterung der Aorta kann unter gewissen Bedingungen, während eines gesteigerten Blutdruckes (Reise, Bier) eine momentane Impermeabilität des Oesophagus entstehen. Sierpiński betont die Wichtigkeit der Röntgenoskopie in solchen Fällen.

Derselbe stellt einen 68jährigen Pat. vor, der darüber klagt, daß ihm seit 2 Jahren feste Speisen im unteren Teile des Oesophagus stecken bleiben, während Flüssigkeiten leichter durchgehen. Während dieser Zeit hat er 40 Pfund an Körpergewicht verloren. Bei der Untersuchung fand sich der Oesophagus unten nach links hakenförmig umgebogen, so daß das gegen das Foramen oesophageum gerichtete untere Ende des Hakens 2—$2^1/_2$ *cm* horizontal auf dem Diaphragma zu liegen kam und so beim Durchgang durch das Zwerchfell eine zweite Knickung machte und eine Verengerung des Oesophagus verursachte. Bei tiefer Inspiration und Senkung des Zwerchfells wird die Knickung

Digitized by Google
Original from UNIVERSITY OF CALIFORNIA
Generated on 2019-10-24 13:02 GMT / http://hdl.handle.net/2027/uc1.b3252761
Public Domain in the United States, Google-digitized / http://www.hathitrust.org/access_use#pd-us-google

geringer. Sierpiński hat in der Literatur einen ähnlichen Fall nicht gefunden. Als Ursache ist möglicherweise eine zu starke Hebung des Zwerchfells infolge zu starker Dickleibigkeit des Pat. anzunehmen.

Diskussion.

Rejchman beschreibt einen ähnlichen Fall von Aortenaneurysma, bei dem jedoch die Sonde die Speiseröhre gut passierte.

Skłodowski findet es merkwürdig, daß im zweiten Fall trotz zweijähriger Dauer der Krankheit es nicht zur Dilatation des Oesophagus gekommen ist.

Judt behauptet, daß ein geringer Grad von Dilatation bei der röntgenoskopischen Untersuchung der Beobachtung entgehen und daher nicht ausgeschlossen werden kann.

Rejchman warnt davor, die Diagnose ausschließlich auf die Röntgenoskopie zu stützen, da mitunter die Resultate der Durchleuchtung mit jenen der Sondierung im Widerspruch stehen und Wismutbrei trotz unzweifelhaft im Oesophagus bestehender Retention in einigen Sekunden durchgehen kann.

Mintz führt aus, daß bei nervösen Verengerungen des Oesophagus das Durchpassieren von Wismutbrei und Speisen momentanen Launen unterliegen kann, so daß bald Wismut durchpassiert und Speisen zurückbleiben, bald umgekehrt.

Grundzach und Tuchendler stellten einen Fall vor, bei dem sowohl die subjektiven Beschwerden wie die klinischen Untersuchungsergebnisse einen krankhaften Prozeß im Oesophagus annehmen lassen, während die genaue Sondenuntersuchung jede organische Veränderung auszuschließen gestattet. Grundzach und Tuchendler erklären die Oesophaguserscheinungen als auf reflektorischem Wege entstanden und hervorgerufen durch irgend einen ulcerierenden Prozeß im Magen, dessen Natur durch die Unmöglichkeit, Mageninhalt zur Untersuchung zu erhalten, vorläufig nicht näher bestimmt werden kann.

Tuchendler stellt einen 63jährigen Pat. vor, der seit einigen Monaten an Schlingbeschwerden leidet. Die klinische Untersuchung, die Sondenuntersuchung und die allgemeinen Erscheinungen (Kachexie) lassen ein Oesophaguscarcinom vermuten. Die Durchleuchtung gestattet, jede anatomische Veränderung an der Oesophaguswand und speziell Krebs mit Sicherheit auszuschließen. Tuchendler konstatiert Oesophagospasmus. Seit einiger Zeit wird Pat. systematisch sondiert und gegenwärtig geht die Sonde glatt in den Magen durch. Solche diagnostische Irrtümer werden mit Hilfe des Oesophagoskopes öfters konstatiert werden können.

Diskussion.

Rejchman erwähnt, daß er vor einigen Monaten bei diesem Pat. bei der Sondierung im unteren Teile des Oesophagus auf ein Hindernis stieß und auf Grund der klinischen Symptome Carcinom diagnostizierte. Auch heute konstatierte er bei diesem Pat. ein Hindernis in der Entfernung von 40 *cm* von den Zähnen und meint daher, daß trotz der negativen Resultate der Oesophagoskopie eine Neubildung nicht ausgeschlossen werden kann. Die klinische Beobachtung lehrt, daß spastische Erscheinungen in solchen Fällen besonders bei Greisen schließlich mit der Diagnose Carcinom enden.

Generated on 2019-10-24 13:02 GMT / http://hdl.handle.net/2027/uc1.b3252761
Public Domain in the United States, Google-digitized / http://www.hathitrust.org/access_use#pd-us-google
Digitized by Google
Original from UNIVERSITY OF CALIFORNIA

Pacanowski und Sierpiński teilen diese Ansicht und führen einschlägige Fälle aus ihrer Praxis an.

Goldbaum macht darauf aufmerksam, daß, wenn auch selten, doch Fälle vorkommen, die als Krebs diagnostiziert werden und sich als eine gutartige Krankheit (zum Beispiel Ulcus oesophagi) erweisen (wie zum Beispiel bei dem Vater eines Arztes).

Aus den oto-laryngologischen Sitzungen.

Ferber stellt einen 65jährigen Pat. vor, welcher über bedeutende Verstopfung der Nase und leichte Schlingbeschwerden klagt. Die Untersuchung zeigt in der rechten Nasenhöhle einen Polypen, in der Nasenrachenhöhle einen den Fundus ausfüllenden harten, mit Warzen besetzten Tumor von unebener Oberfläche. Im Larynx ein unbedeutendes Infiltrat an der hinteren Wand und am linken Aryknorpel. Die mutmaßliche Diagnose lautet: Carcinoma cavi pharyngo-nasalis.

Szleifstejn stellt vor:

1. Einen Pat. mit einer **Paraffinprothese der Nase.** Die früher stark sattelförmig eingesunkene Nase hat jetzt normale Gestalt.

2. Eine 26jährige Pat., die vor einem Jahre plötzlich sehr heftige Kopf-, Augen- und Kieferschmerzen neben gleichzeitiger Verstopfung der Nase rechts bekam. Nach 3 Tagen hörten die Schmerzen auf, während die Nasenverstopfung fortdauerte. Szleifstejn entfernte aus der rechten Nasenhöhle 2 Löffel eines dichten, käsigen, ungemein übelriechenden Inhaltes, worauf die Nasenhöhle ein vollkommen deformiertes Bild darstellte. Das Septum war nach links verschoben. Rhinitis caseosa infolge überstandener rechtseitiger Kieferhöhlenentzündung. Infolge eines (sonst sehr selten vorkommenden) Durchbruches des mittleren Nasenganges ist es zur Entleerung der käsigen Massen in die Nasenhöhle gekommen. Sinuisitis maxillaris exulcerans atque abscedens.

Polański stellt einen 53jährigen Pat. vor, der über allgemeine Schwäche, quälenden Husten und Halsschmerzen klagt. Laryngoskopisch in der Intraarytaenoidealgegend ein circumscriptes Infiltrat in Form eines Tumors — Tuberculoma laryngis. Da der Prozeß im Kehlkopf beschränkt ist, die Veränderungen an den Lungen unbedeutend sind, der Allgemeinzustand günstig ist, eignet sich der Fall zur chirurgischen Behandlung.

Szmurło spricht über einen Fall von **trichterförmiger Trachealstenose syphilitischer Herkunft,** welcher durch methodische Dilatation mittelst Oesophagusmandrin mit günstigem Erfolge behandelt worden ist. Der 20jährige Pat. klagte über starke Atemnot, die ihm nicht zu arbeiten gestattete. In der Nasenrachenhöhle findet man eine sternförmige Narbe, Gaumensegel mit der hinteren Rachenwand verwachsen. Tracheoskopisch eine trichterförmige, unnachgiebige Verengerung. Spezifische Behandlung ohne Erfolg. Besserung nach Dilatation. Szmurło ist der Ansicht, in ähnlichen Fällen vor der Tracheotomie immer früher die Dilatation zu versuchen.

Diskussion.

Lubliner bestätigt die Notwendigkeit methodischer Erweiterung in ähnlichen Fällen.

Erbrich hegt gewisse Zweifel, ob es sich doch nicht um eine skleromatöse Stenosierung handelte, da syphilitische Narben nicht so leicht nachgeben.

Digitized by Google
Original from UNIVERSITY OF CALIFORNIA
Generated on 2019-10-24 13:02 GMT / http://hdl.handle.net/2027/uc1.b3252761
Public Domain in the United States, Google-digitized / http://www.hathitrust.org/access_use#pd-us-google

Dobrowolsky teilt diese Ansicht.

Szmurło erwidert, daß in der Gegend, aus der Pat. stammt, Sklerom gar nicht vorkommt, wie überhaupt im ganzen östlichen Rußland, während Syphilis daselbst sehr häufig ist. Hier handelte es sich unzweifelhaft um Syphilis. Es war ein Gumma vorausgegangen, welches eine Narbe und eine Verengerung zurückließ, und darüber entstand ein Infiltrat.

Demonstration eines **Larynxcarcinoms,** welches mittelst **Larynxexstirpation** entfernt worden ist. Der 41jährige Pat. stellte sich dem L. Meyerson mit der Klage über seit 3 Jahren dauernde Heiserkeit vor. Der Kehlkopf zeigt sich ganz mit einer Neubildungsmasse ausgefüllt, welche beide Stimmbänder, das Larynxinnere und die linke Kehldeckelgegend, einnimmt. Vor fünf Tagen exstirpierte Jankowski den Kehlkopf und führte dabei eine Modifikation der Naht aus, welche darauf beruht, daß die Schleimhaut des Pharynx mit der äußeren Haut vereinigt wurde, wodurch ein in den Oesophagus führender zylindrischer Gang gebildet wurde.

Lubliner demonstriert:

1. Einen 30jährigen Pat., bei dem vor 5 Wochen nach der Incision eines **peritonsillären Abscesses** eine starke Blutung auftrat. Da Schwellung und Fluktuation weiter bestanden, Wiederholung der Incision. Es entleerte sich eine große Menge fötiden Eiters. Am folgenden Tag wieder starke Blutung, dann Temperatursteigerung und Belag auf der Tonsille. Nach Injektion von 3000 I.-E. antidiphtheritischen Serums keine Besserung. Wassermann negativ. Injektion von 0·6 Salvarsan wie gegen einen septischen Prozeß. Erfolg günstig. Belag löste sich. Temperatur fiel ab. Heilung.

2. Einen 35jährigen Pat. mit **skleromatösen Veränderungen** in der einen, mit **Ozaena** in der anderen Nasenhöhle. Im Larynx skleromatöse Infiltrate in Form von **Chorditis vocalis hypertrophica inferior.** Vor vier Jahren war hier ein gewöhnlicher Katarrh vorhanden. Merkwürdig erscheint der Mangel von Atemnot, trotzdem die Glottis auf 3 *mm* verengt ist.

3. Eine 30jährige Pat., welche vor 14 Jahren Arthritis deformans durchgemacht hat und seit einem Jahre an Heiserkeit leidet. **Im Kehlkopf** unterhalb des Proc. vocalis gegen die hintere Wand **Infiltrate** von vorläufig unbekanntem Charakter.

Diskussion.

Dębiński fragt, ob im ersten Falle die Beläge mikroskopisch untersucht worden sind, da bei gangränöser Angina gewöhnliche Löfflersche Bacillen sich finden, oder handelt es sich um eine Angina Vincenti. Salvarsan wirkt nicht nur bei Syphilis, sondern bei allen durch Spirillen verursachten Prozessen.

Meyerson erwähnt einige von ihm beobachtete Fälle von Gangrän mit letalem Ausgange.

Koenigsztejn hebt in bezug auf den dritten Fall seine Seltenheit hervor und vermutet in jenen Infiltraten arthritische Depots.

Polański erklärt den Mangel von Atemnot im zweiten Fall mit der langsamen Entwicklung skleromatöser Infiltrate, so daß der Organismus Zeit hat, sich an die langsam entstehende Glottisverengerung zu gewöhnen — eine für Laryngosklerom charakteristische, in prognostischer Beziehung wichtige Erscheinung.

Digitized by Google
Original from UNIVERSITY OF CALIFORNIA
Generated on 2019-10-24 13:02 GMT / http://hdl.handle.net/2027/uc1.b3252761
Public Domain in the United States, Google-digitized / http://www.hathitrust.org/access_use#pd-us-google

Oppenheim bespricht einen Fall von **otitischem Hirnabsceß** bei einem seit 4 Jahren mit doppelseitigem Ohrenfluß behafteten 12jährigen Mädchen. Trepanation, Entleerung einer großen Menge fötiden Eiters. Sinus bloßliegend, pulsierend, normal, ebenso die in der Gegend des Tegmen tympani bloßliegende Dura. Vorübergehende Besserung, Wiederkehr der Kopfschmerzen nach einigen Tagen. Puls 56, Erbrechen, Bewußtlosigkeit, Senkung des rechten Lides. Punktion der bloßliegenden Dura fördert fötiden Eiter zutage. Incision der Dura und des Gehirnes, Entleerung von 45 cm^3 Eiter. Besserung. Rückkehr des Bewußtseins, des Appetits, Puls 90. Nach 4 Tagen abermalige Verschlimmerung. Puls 60—48, Bewußtlosigkeit usw. Die mittlere Schädelhöhle wird weit eröffnet, dabei 4 Kaffeelöffel Eiter entleert. Unbedeutende, kurzdauernde Besserung. Fieber. Hirnprolaps, Gangrän desselben. In diesem Zustand wird Pat. aus Warschau entfernt.

Diskussion.

Meyerson bespricht die Unsicherheit der Symptomatologie bei Gehirnabscessen mit Ausnahme der Herdsymptome, wie Sprachstörungen, Hirnnervenlähmungen, die eine größere diagnostische Bedeutung besitzen.

Lodzier ärztliche Gesellschaft.

Grabowski spricht über **trockene Inhalation,** macht die Hörer mit der technischen Einrichtung eines solchen Inhalatoriums bekannt und erörtert ausführlich die therapeutische Wirkung dieser Methode und ihre Vorzüge gegenüber der feuchten Inhalation.

Goldman stellt eine Pat. vor, bei der wegen **Mastoiditis** und **Sinusthrombose** die Unterbindung der Jugularis ausgeführt werden mußte.

Goldman stellte eine Pat. vor, bei der er eine **Zungenhälfte** wegen **Krebs** abtragen mußte.

Aus den Sitzungen der Czenstochaner ärztlichen Gesellschaft.

Batawia: **Über fieberhafte Zustände tonsillaren Ursprunges.**

Der Vortragende teilt einige Fälle aus seiner Praxis mit, welche den Zusammenhang von chronischen Fieberzuständen mit gewissen Veränderungen in den Tonsillen beweisen. Diese Erfahrungen sprechen für die Schönemannsche Theorie über die Funktion der Tonsillen. Bei den sogenannten anginösen Komplikationen können die Krankheitskeime nicht nur durch die Mandeln, sondern auch in die Nasenrachenhöhle eindringen. Wenn diese Keime den Widerstand in den Mandeln überwinden, können sie Gelenkrheumatismus, Endokarditis, Nephritiden u. dgl. verursachen. Die bei chronischen Entzündungen der Mandeln in den Lakunen und im Eiter derselben sich aufhaltenden Keime können durch irgend einen hinzutretenden infektiösen Prozeß zu neuem Leben erweckt und Ursache stetiger Temperatursteigerung werden. Diese Veränderungen der Tonsillen sind oft versteckt und schwer ausfindig zu machen. Die Behandlung beruht auf dem Ausdrücken und Aufreißen der Follikel mit passenden Instrumenten respektive bei hartnäckigen Rezidiven auf Tonsillektomie.

Diskussion.

Biegerinski hat schon vor langer Zeit auf den Kausalzusammenhang zwischen Gelenkrheumatismus und Tonsillitis aufmerksam gemacht. In der letzten Epidemie von Angina follicularis in Czenstochau, die sich durch be-

Digitized by Google
Original from UNIVERSITY OF CALIFORNIA
Generated on 2019-10-24 13:03 GMT / http://hdl.handle.net/2027/uc1.b3252761
Public Domain in the United States, Google-digitized / http://www.hathitrust.org/access_use#pd-us-google

sondere Bösartigkeit auszeichnete, wurden viele schwere Fälle von Endocarditis, von Gelenks- und Nierenentzündungen beobachtet.

Rosenfeld hebt hervor, daß subfebrile Zustände tonsillaren Ursprunges nicht notwendigerweise die Folge akuter Halsentzündungen sein müssen. In zwei solchen Fällen ist das Fieber nach Influenza aufgetreten und blieb wochenlang bestehen, bis die Lakunen durch Batawia aufgerissen wurden. Charakteristisch für das Fieber tonsillären Ursprunges ist seine Ständigkeit, da die täglichen Schwankungen gewöhnlich nicht 0·2—0·3 überschreiten.

Rosenfeld beschreibt einen Fall von **Fremdkörper in den Luftwegen.**

Die 45jährige Pat. klagt über quälenden Husten und Atemnot, die nach dem Verschlucken einer Nußschale aufgetreten sind. Später entwickelte sich ein Dämpfungsherd unter dem rechten Schulterblatt, hohes Fieber, reichliches eitriges Sputum. Nach 5 Monaten, inmitten eines verzweifelten, hoffnungslosen Zustandes, wurde ganz unerwartet der Fremdkörper ausgestoßen, darauf Besserung und Heilung.

Diskussion.

Kohn und Biegański beschreiben einen ähnlichen Fall, in welchem ein verschluckter Hühnerknochen die Erscheinungen einer tuberkulösen Lungenkaverne auslöste. Nach einigen Monaten wurde ein Huhnhalswirbel in einer großen Menge Eiter ausgehustet.

Batawia führt aus, daß gegenwärtig Bronchoskopie in solchen Fällen angewendet wird, wo früher die Eröffnung der Trachea ausgeführt werden mußte.

Ärztliche Gesellschaft in Kijew.

Dabrowski stellt ein 17jähriges, mit dem Ehrlichschen Präparat behandeltes Mädchen vor. Pat. hat im 2. Lebensjahre durch die Mutter Lues akquiriert. Vor 4 Jahren **Ulcerationen am weichen Gaumen** und rechten Schienbein. Durch 3 Jahre mit Jod und Quecksilber erfolglos behandelt. Vor 3 Wochen am Knie zerfallende Gummata, am **rechten Nasenloch und an der Unterlippe oberflächliche Gummata, übelriechender Ausfluß aus der Nase, Perforationen des weichen Gaumens.** Albuminurie, heftige Kopfschmerzen, Kachexie. Injektion von 0·45 Arsenobenzol ad nates. Schon am zweiten Tag begannen die Wunden sich zu reinigen und zu granulieren, am fünften Tag waren die Gummata von der Nase und der Lippe verschwunden. Kopfschmerzen nahmen ab; am ersten Tag wurde ein Teil der rechten unteren Muschel entfernt, am 12. Tag fühlte sich Pat. bedeutend besser und frei von Kopfschmerzen.

Modrzewski: **Ein merkwürdiger Fall von häuslicher Diphtheritisepidemie.**

Im Januar erkrankten in einer Familie, die aus 12 Personen bestand, 2 Kinder nacheinander an Diphtheritis. Ein drittes Kind wurde prophylaktisch mit antidiphtheritischem Serum geimpft und blieb vorläufig gesund. Nach Ablauf der Krankheit Desinfektion der Wohnung. Später erkrankte das dritte geimpfte Kind. Die Untersuchung des Rachenschleimes bei allen Hausleuten ergab bei 2 Töchtern der Köchin Diphtheriebacillen und die Anamnese ergab, daß diese Personen noch vor den ersten Kindern am Halse erkrankt waren, nicht an Diphtheritis behandelt wurden und also wahrscheinlich die Ursache

Generated on 2019-10-24 13:03 GMT / http://hdl.handle.net/2027/uc1.b3252761
Public Domain in the United States, Google-digitized / http://www.hathitrust.org/access_use#pd-us-google
Digitized by Google
Original from UNIVERSITY OF CALIFORNIA

der späteren Erkrankungen waren. Diese Tatsache beweist, daß die Infektion der Wohnung nach Diphtheritis ohne Untersuchung des Rachenschleimes bei allen Einwohnern keine Existenzberechtigung hat.

Aus den Sitzungen der Lemberger ärztlichen Gesellschaft.

Hornowski demonstriert die **Trachea** eines 2jährigen Mädchens, bei dem wegen Diphtheritis die Tracheotomie ausgeführt worden war. Der Luftröhrenabschnitt liegt sehr tief, 3 *cm* unterhalb der Stimmbänder, 3 *cm* tiefer befindet sich ein 1 *cm* langer Decubitus, dessen unteres Ende 1 *cm* von der Bifurkationsstelle entfernt ist. Im oberen Teil des Decubitus findet sich eine unmittelbar in die rechte Art. anonyma eindringende Öffnung, welche bei der Sektion durch ein Coagulum verstopft war. Der Decubitus und die Perforation sind durch den Druck der Trachealkanüle entstanden, die etwas kürzer war als gewöhnlich. Der Exitus erfolgte durch Verblutung in dem Moment, als das Kind in bestem Wohlbefinden nach Entfernung der Kanüle das Spital verlassen sollte.

Baracz stellt einen Fall von **Actinomykose** des Halses vor. Pat. war durch ein ganzes Jahr mit Getreidedreschen beschäftigt und hielt oft Spreu im Munde. Vor 5 Wochen begannen Schmerzen im Unterkiefer und in den Zähnen. Einige Tage später Anschwellung der rechten Gesichtshälfte. Trismus, bis zur Schleimhaut reichende Bretthärte der Wange. Auf der Wangenschleimhaut entstand ein Absceß, der sich in die Mundhöhle entleerte. Seit 4 Wochen Schwellung der vorderen Halsfläche und seit 2 Wochen Schlingbeschwerden. Gegenwärtig brettharte Geschwulst vom unteren Kieferrand bis zum Arcus zygomaticus reichend und die vordere Halsgegend zwischen beiden Mm. sternocleidomastoidei einnehmend. Die stark prominente Larynxgegend stellt blaurot gefärbte Abscesse dar. Aus den Fisteln läßt sich dünnflüssiger, gelber, spärliche, zumeist verkalkte Actinomyces enthaltender Eiter ausdrücken.

Baracz beabsichtigt, den Pat. nach seiner eigenen Methode zu behandeln, welche in parenchymatösen Injektionen von schwachen Cuprum sulfur.-Lösungen besteht, welche er seit 1907 anwendet, nachdem er sich überzeugt hatte, daß bei den so behandelten Fällen rasche und dauernde Heilung auftrat. Bei inneren Metastasen erwartet Baracz nichts von dieser Behandlung. Der heftige Injektionsschmerz wird durch vorherige Injektion von Cocain, dann durch Morphiuminjektionen und innere Mittel zu lindern gesucht. Gegenwärtig verwendet Baracz eine Lösung von 0·25 : 100, wobei der Schmerz unbedeutend ist. Baracz ist bestrebt, eine möglichst minimale Dosis zu erreichen, um den Schmerz nach der Injektion möglichst zu verringern.

Rathfeld demonstriert einen Pat. mit dem **Ménièreschen Symptomenkomplex ohne Gehörsverlust.**

Rothfeld demonstriert einen Pat. mit **mutmaßlichem Hypophysistumor.**

Seit 2 Monaten Abnahme der Sehschärfe, Stirnkopfschmerz, Schlafsucht. Untersuchung ergibt: Schmerzhaftigkeit der Nervenstämme, Steigerung der Kniereflexe, **Hemianopsia bitemporalis.** Wassermann negativ. Röntgenogramm negativ. Nach Adrenalininjektion Blutdrucksteigerung, nach Atropininjektion momentane Abnahme des Blutdruckes. Rothfeld meint einen Tumor der Hypophyse vor sich zu haben, der noch nicht solche Dimensionen angenommen hat, um Veränderungen an der Sella hervorzurufen.

Digitized by Google
Original from UNIVERSITY OF CALIFORNIA
Generated on 2019-10-24 13:03 GMT / http://hdl.handle.net/2027/uc1.b3252761
Public Domain in the United States, Google-digitized / http://www.hathitrust.org/access_use#pd-us-google

Diskussion.

Orzechowski meint, es könnte sich auch um einen Tumor anderer Provenienz handeln.

Orzechowski bespricht einen von Litwinowicz **intranasal operierten Fall von Akromegalie.**

Pat., 33 Jahre alt, welche seit 4 Jahren keine Menstruation hat und immer dicker wird. In den letzten Jahren Dicker- und Grauwerden der Haare, Abbröckeln und Ausfallen der Haare, Brüchigkeit der Fingernägel, Verlust des Geruches, buckelige Körperhaltung, Schweisse, Speichelfluß und Tränenträufeln. Untersuchung ergibt das typische Bild der Akromegalie, Bräunung der Augenlider, Atrophie der Brustdrüsen, leichter, beiderseitiger Exophthalmus, Fehlen der Cornealreflexe, Abnahme der Sehschärfe beiderseits. Später fand man Atrophie beider Optici, nach Adrenalininjektion starker Zuckerharn.

Akromegalie verläuft bei älteren Personen gewöhnlich gelinder. Manche Fälle bessern sich auf Jod und Theroidin, in anderen kommt es zur Selbstheilung. Der Tumor kann cystisch entarten und resorbiert werden. Die Operation ist also nur angezeigt, wo Verlust der Sehkraft oder eine Herzaffektion droht. Es können ferner selbst in gutartigen Tumoren krebsige Wucherungen und letale Blutungen vorkommen. Kontraindiziert ist die Operation bei Glykosurie und bei Herzschwäche.

Diskussion.

Nowicki teilt den anatomischen Befund mit. An der Sella turcica fand sich ein kastaniengroßer, eiförmiger, glatter, etwas fluktuierender Tumor, welcher die Nn. optici komprimierte und abflachte und mikroskopisch an der Peripherie adenomatöses, gegen das Zentrum sich verwischendes Gewebe besaß. Die Sella bedeutend vergrößert und vertieft, am Boden derselben ein blind endigender, 6 *mm* in das Keilbein eindringender Kanal. Sonst fanden sich für Akromegalie charakteristische Skelettveränderungen. Die Nieren und der Speisetrakt zeigten Veränderungen wie bei Cornea diabeticum, die Nebennieren bedeutend vergrößert, mit stark entwickelter Marksubstanz. Mikroskopisch eine große Menge chromaffiner Substanz und hochgradige Hyperämie. Schilddrüse klein, Ovarien cystös verändert, Uterus klein.

Litwinowicz: Die von ihm ausgeführte Operation ist die neunte Hypophysektomie, die nach der von ihm im Jahre 1909 vorgeschlagenen Methode auf dem Wege submuköser Ausschälung des Septum ausgeführt worden ist. Im besprochenen Fall zeigte das Röntgenogramm bedeutende Erweiterung und Vertiefung des Türkensattels, dessen Boden der vorderen Wand der Keilbeinhöhlen auf 2—3 *mm* genähert war. Die Entfernung der Hypophysisvorwölbung von der Spina nasalis anterior inferior betrug 7 *cm*. Die lokalen Bedingungen stellten sich für die intranasale Operation sehr günstig dar und da Verlust der Sehkraft auf dem einen noch erhaltenen Auge drohte, wurde nach vorausgeschickter Abtragung der linken mittleren Muschel zur Operation geschritten, und zwar in sitzender Stellung des Pat. und in Cocainsuprareninanästhesie. Nun schildert Litwinowicz den weiteren Gang der submukös durchgeführten Operation. Gleich beim ersten Einschnitt der Dura schob sich eine graubläuliche, zerfließende Masse vor. Mit dem bis zum Dorsum sellae eindringenden Löffel wurde eine breiige, spärlich mit Blut vermengte Masse entfernt und dann Jodoformgazestreifen eingeführt. Der $1^1/_2$ Stunden dauernde Eingriff wurde vom

Digitized by Google
Original from UNIVERSITY OF CALIFORNIA
Generated on 2019-10-24 13:03 GMT / http://hdl.handle.net/2027/uc1.b3252761
Public Domain in the United States, Google-digitized / http://www.hathitrust.org/access_use#pd-us-google

Pat. gut vertragen. Am 3. Tag Abnahme der Kopfschmerzen und des Fiebers. 51 Stunden nach der Operation Erbrechen, im Urin Zucker, Aceton, Eiweiß und Zylinder. Am 5. Tag Exitus in Coma diabeticum. Diesem Fall ist zu entnehmen, daß Diabetes eine unbedingte Kontraindikation gegen die Operation bildet. Die drohende Erblindung und die von anderen erhaltenen günstigen Resultate in bezug auf die Sehkraft und die Akromegalie haben hier zum Eingriff bewogen. Die Vorwürfe, die dieser Methode gemacht werden könnten, betreffend ein abnormes Verhalten der Keilbeinhöhle und ihr Verhältnis zur Sella und zur Hypophyse, richten sich ebenso gut gegen die extranasale Methode, sind aber ungerechtfertigt, da zur Diagnose eines Hypophysentumors die charakteristische Erweiterung der Sella im röntgenographischen Bilde erforderlich ist und das Röntgenogramm uns gestattet, uns über dieses Verhalten vor der Operation zu orientieren.

Reichenstein hebt hervor, daß nach der Statistik bei Akromegalie höchstens in 35% der Fälle Diabetes vorkommt. Es scheint nicht wahrscheinlich, daß Adrenalin hier das Auftreten von Zucker im Harn verursachen konnte. In 17 von ihm untersuchten Fällen konnte Reichenstein keine stabile Beeinflussung des klinischen Verlaufes des Zuckerharnes durch Adrenalin beobachten. Der besprochene Fall bildet eine anatomische Bestätigung der klinischen Erfahrungen Reichensteins, daß Fälle von Diabetes, welche auf eine Adrenalininjektion reagieren, ihre Quelle in einer Hyperfunktion der Nebennieren haben. In einem anderen Falle schwerer Diabetes, der auf Adrenalin nicht reagierte und der deshalb als pankreatischer Herkunft bezeichnet wurde, hat diese Annahme in der Sektion ihre Bestätigung gefunden.

Ziembicki: Es ist eine in der Literatur unbekannte Erscheinung, daß nach einer einmaligen Adrenalininjektion eine bleibende Glykosurie auftreten sollte. Es müssen also in diesem Falle entweder besondere unbekannte Bedingungen dazu vorhanden gewesen seien, oder der Zuckerharn muß schon früher bestanden haben. Merkwürdig ist ferner in diesem Falle der Exitus im Coma diabeticum, was bei der Akromegalie zu den ungewöhnlichen Vorkommnissen gehört.

Berlstein demonstriert einen Fall, in welchem **die nach einer Injektion von Salvarsan aufgetretene Labyrinthaffektion nach einer zweiten Injektion zurücktrat.**

Bei der 19jährigen Pat. bestand vor der ersten Infektion neben luetischen Veränderungen: Neuritis optica bilateralis, eine Affektion des inneren Ohres mit herabgesetzter Erregbarkeit des Labyrinths links. Nach der ersten Injektion Verschlimmerung am linken Auge und Klagen über schlechtes Gehör, Schwindel, Übelkeiten usw. Untersuchung ergibt: bedeutende Schwerhörigkeit links, kalorische Reaktion links fehlend, auf dem Rotationsstuhl nur ein sogenannter „Einstellungsnystagmus" von einigen Sekunden. Nach der zweiten Injektion Gehör und Reaktionen normal. Neuritis optica gebessert, ebenso die Sehschärfe fast normal. Weiters bespricht Berlstein die Ansichten über diese Erscheinung von Beck, Urbantschitsch, Finger, Ehrlich.

Diskussion.

Auf eine diesbezügliche Anfrage erwidert Berlstein, daß die Erscheinungen vielleicht auch ohne eine zweite Injektion zurückgegangen wären, aber mit Sicherheit läßt sich dies nicht behaupten.

Digitized by Google
Original from UNIVERSITY OF CALIFORNIA
Generated on 2019-10-24 13:03 GMT / http://hdl.handle.net/2027/uc1.b3252761
Public Domain in the United States, Google-digitized / http://www.hathitrust.org/access_use#pd-us-google

Lenartowicz bespricht die Meinungsverschiedenheit zwischen Finger und Ehrlich und meint, daß, wenn die Erscheinungen nach Salvarsan kurz dauern, sie als Jarisch-Herxheimersche Reaktion aufzufassen sind. Dahin gehört auch der von Berlstein vorgestellte Fall, weil 1. schon vor der Injektion in beiden Nn. optici und im linken Acusticus krankhafte Veränderungen vorhanden waren, 2. die Verschlimmerung in diesen Nerven gleich am 2. Tag nach der Injektion aufgetreten ist, und 3. die Besserung schon einige Tage nach der ersten Injektion begonnen hat und nach der zweiten Injektion vollkommen wurde. Wenn in diesem Falle die Lähmungserscheinungen 6 bis 8 Wochen nach der Injektion aufgetreten wären und der Pat. zuvor in dieser Richtung nicht untersucht worden wäre, dann könnte darüber gestritten werden, ob diese Lähmungen durch das Mittel entstanden sind, nach Finger, oder ob es sich um ein Neurorezidiv nach Ehrlich handelt. Wir haben also allen Grund, anzunehmen, daß in diesem Falle die Nervenerscheinungen auch ohne eine zweite Injektion zurückgegangen wären.

Auf eine Anfrage Gluzinskis, warum in letzter Zeit Sehnervenentzündungen bei Syphilis so häufig beobachtet werden, erwidert Lenartowicz, daß solche Fälle auch früher beobachtet wurden, aber viel seltener als seit der Salvarsanbehandlung, und

Berlstein betont, daß Sehnervenentzündungen bei Syphilis recht oft, Hörnervenentzündungen sehr selten vorkommen. Er kennt nur 3 Fälle von ausschließlicher Affektion des Acusticus.

Ziembicki: **Über die Operation von Farabeuf und Vorstellung eines Falles, bei dem ein von der Schädelbasis und der Highmorshöhle austretender Tumor nach dieser Methode entfernt worden ist.**

Im 12.—13. Lebensjahre sind maligne Schädeltumoren ziemlich häufig, besonders Fibrome und Angiofibrome. Pat. hatte sich dem Vortragenden wegen starker Blutungen vorgestellt. Ziembicki operierte nach der genannten Methode, die er als einen raschen, fast unblutigen Eingriff, der einen weiten Zutritt zur Schädelbasis gestattet, lobt.

Jurasz stellt einen Fall von **kongenitaler Deformation der Nase** bei einem 6jährigen Mädchen vor. Der Fehler beruht auf dem Mangel des knorpeligen Septums, wodurch die Nase so abgeflacht erscheint, daß sie von der Seite den Eindruck gänzlichen Defektes macht. Nasenlöcher erhalten. Gaumen gut entwickelt. Röntgenstrahlen zeigen keine auffallende Anomalie, nur der obere Stirnfortsatz erscheint gespalten. Solche Anomalien sind sehr selten. Jurasz beabsichtigt, ein künstliches Septum aus Zelluloid herzustellen und im Falle Mißlingens Refraktion und Brunssche Operation auszuführen.

Lukasiewicz stellt unter anderem eine Pat. vor, bei der vor 1 Jahre **Pemphigus auf der Schleimhaut der Mundhöhle** und auf der Conjunctiva aufgetreten ist. Auf der Haut finden sich einzelne Blasen als sogenannter Pemphigus solitarius benignus. Lukasiewicz reicht der Pat. Chinin. Ein anderer ähnlicher Fall wurde nach einer dreimonatlichen Behandlung mit Jodtinktur und Argent. nitr. mitigatum ausgeheilt.

Diskussion.

Jurasz hat in diesem Jahre 2 Fälle mit Pemphigus der Mundhöhle, des Pharynx und des Larynx gehabt. Die Bepinselung der erkrankten Stellen mit

Digitized by Google
Original from UNIVERSITY OF CALIFORNIA
Generated on 2019-10-24 13:03 GMT / http://hdl.handle.net/2027/uc1.b3252761
Public Domain in the United States, Google-digitized / http://www.hathitrust.org/access_use#pd-us-google

Methylenblau und Violett geben befriedigende Resultate. Er hat die Absicht, in Zukunft auch Radium anzuwenden.

Lukasiewicz erwähnt, daß diese Farbstoffe in seinem Falle nicht genützt haben, weshalb er nun energisch Lapis anwendet. Die Behandlung hat von Fall zu Fall verschieden zu sein, weil verschiedene Fälle auf dasselbe Mittel verschieden reagieren.

Aus der neurologisch-psychiatrischen Sektion der Lemberger ärztlichen Gesellschaft.

Rothfeld demonstriert einen Fall von **Ménièreschem Symptomenkomplex ohne Hörstörung.**

Die Krankheit begann vor 2 Jahren mit leichtem Rauschen im rechten rechten Ohr. Später traten in verschieden langen Zwischenräumen Anfälle in folgender Reihenfolge auf: Heftiges Ohrenrauschen rechts, dann links, heftiger Schwindel mit Scheindrehung der Umgebung von links nach rechts. Sehr heftiges Erbrechen. Dauer der Anfälle einige Stunden. In der Zwischenzeit gar keine Gesundheitsstörung. Die Untersuchung ergibt: Spontaner Nystagmus beiderseits bei Endstellung der Augen, Ny. rotatorius beim Blick nach oben. Kalorische Reaktion beiderseits normal. Drehungsreaktion rechts schwächer, Mangel galvanischer Erregbarkeit rechts. Rhomberg. Wassermann. Gehör beiderseits normal. Der Sitz der Störung könnte sein: *a)* im vestibulären Endapparat, *b)* im intrakraniellen Teil des N. vestibularis, *c)* im medullären Teil desselben. Die normale kalorische Reaktion neben dem Überwiegen des Nachnystagmus links spricht für *c*, der Mangel sonstiger Nervenstörungen läßt *c* ausschließen. Die Intaktheit des Cochlearis spricht auch gegen *b*. Für eine Affektion des Vestibularapparates spricht der Mangel von Erscheinungen seitens anderer Hirnnerven, gegen eine Affektion des Vestibulariskernes spricht die Periodizität der Anfälle und der Mangel von Krankheitserscheinungen in der Zwischenzeit. Als sicheres Resultat geht aus der Untersuchung hervor der Beweis, daß der Vestibularis isoliert erkranken kann. Die Ursache einer solchen Affektion ist wahrscheinlich in einer Störung des Kreislaufes oder des Stoffwechsels zu suchen.

Diskussion.

Feuerstein erinnert sich an 2 ähnliche Fälle und vermutet, daß solche Erscheinungen vielleicht Vorboten künftiger sklerotischer Veränderungen des Ohres darstellen.

Lemberger polnische oto-laryngologische Gesellschaft.

Siehe Monatsschrift, 1912, Nr. 2.

Czortkauer Sektion der Gesellschaft galizischer Ärzte.

Zaresorka demonstriert:

1. Das **Präparat von einem Larynx samt Trachea und einem auf ihnen liegenden Spulwurm.**

Junger Bursche, schwere, komplizierte Fraktur des Unterkiefers. Sondernährung durch die Nase, nach 28 Tagen plötzliche Erstickungserscheinungen. Intubation und Tracheotomie ohne Erfolg, plötzlicher Exitus. Bei der Sektion zeigt sich ganz unverhofft als Todesursache ein Spulwurm, welcher in

Digitized by Google
Original from UNIVERSITY OF CALIFORNIA
Generated on 2019-10-24 13:03 GMT / http://hdl.handle.net/2027/uc1.b3252761
Public Domain in the United States, Google-digitized / http://www.hathitrust.org/access_use#pd-us-google

der Trachea lag und durch die Glottisspalte hervorragte. Mit dem Finger hatte man nichts fühlen können, zur Laryngoskopie war keine Zeit gewesen.

Diskussion.

Zawadzki erwähnt einen von ihm vor 2 Tagen im Spital gesehenen Fall, in welchem ein augenkranker Knabe in einem Hustenanfall einen Spulwurm von ungeheuren Dimensionen aushustete.

2. Das Präparat eines ausgedehnten **Carcinoms der Ohrmuschel** bei einem 80jährigen Pat.

Aus dem Ambulatorium der neurologisch-psychiatrischen Klinik der Jagiellonischen Universität in Krakau.

Landau stellt vor: **Taubstummheit bei 3 Geschwistern.**

Anamnese: Vater gesund, von der ersten Frau einige Kinder, davon eines gesund, die anderen an fieberhaften Krankheiten gestorben. Keines taubstumm. Mutter gesund, keine Verwandtschaft der Eltern miteinander. 3 Kinder, alle taubstumm, alle rechtzeitig und leicht geboren. Das älteste, 7jährige Mädchen begann mit einem Jahre zu sprechen, am Ende des zweiten Jahres Erkrankung mit Hirnerscheinungen mit Zurücklassung von Taubstummheit. Das mittlere, 5jährige Kind entwickelte sich normal bis zum dritten Jahre. Von da an begann es aus unbekannten Ursachen schlecht zu hören und die Sprache zu vergessen. Keine fieberhafte Krankheit. Das dritte, 2jährige Kind kann noch nicht gehen, hatte schon einige Worte gesprochen. Seit 6 Monaten spricht es viel seltener und hört schlechter. Keine fieberhafte Krankheit. Alle Kinder geistig gut entwickelt, keine Krämpfe. Neurologische Untersuchung negativ. Otiatrische Untersuchung: Beim ältesten Kinde doppelseitige Ohreiterung mit Destruktion der Trommelfelle, bei den jüngeren Kindern vollständige Taubheit bei intakten Trommelfellen. Diagnose: Destruktion der Nn. acustici nach Meningitis.

Diskussion.

Rydel: Die Diagnose „Taubheit nach Meningitis" ist nicht überzeugend. Es ist unwahrscheinlich, daß bei allen Kindern derselbe Krankheitsprozeß zu verschiedenen Zeiten dieselben Folgen haben sollte. Möglicherweise handelt es sich um einen familiären Prozeß, ähnlich anderen in der Neurologie bekannten (zum Beispiel amaurotische Idiotie Sachs).

Peltz und Rydel betonen die Notwendigkeit, Untersuchungen über das Verhalten des Vestibularapparates und der Wassermannschen Reaktion vorzunehmen, die vielleicht manche Aufklärung über die vorgestellten Fälle geben könnten.

Jasieński stellt einen 13jährigen Pat. vor, bei dem im zweiten und im 11. Jahre eine momentane Verdunkelung vor den Augen aufgetreten war. Seit dem 11. Jahre lernt das Kind schlechter und klagt über zeitweise Schmerzen hinter dem linken Ohr. Am 8. X. 1911 Dunkelwerden vor den Augen, Schlafsucht, Erschwerung der Sprache. Am 13. X. linkseitiger Ohrenfluß. Am 26. X. ein $3^1/_2$ Stunden dauernder Krampfanfall mit Bewußtlosigkeit, Schaum vor dem Mund. Am folgenden Tag Besserung, doch kann Pat. nicht sprechen, rechtseitige Facialislähmung, rechte Hand paretisch, rechter Fuß schleifend. Ambulatorische Untersuchung: Motorische Aphasie, zentrale rechtseitige Facialislähmung, Abweichen der Zunge nach rechts. Parese der rechten

Digitized by Google
Original from UNIVERSITY OF CALIFORNIA
Generated on 2019-10-24 13:03 GMT / http://hdl.handle.net/2027/uc1.b3252761
Public Domain in the United States, Google-digitized / http://www.hathitrust.org/access_use#pd-us-google

Hand, Schreiben unmöglich. Puls 110. Sehnenreflexe rechts gesteigert, Bewußtsein getrübt, Augenhintergrund normal. Diagnose: **Meningitis in regione motorica sinistra e Otit. med.** Attico-Antrotomie, Eiterung in den Warzenzellen, Dura unverändert. Nach 4 Tagen Besserung, kein Fieber; nach weiteren 4 Tagen Augenzittern, im Facialisgebiete keine Veränderung. Zunge weicht nicht ab. Schrift korrekt, rechte Hand etwas paretisch.

Diskussion.

Nowotny: Der Zustand gestattet nicht die Annahme einer eitrigen Meningitis.

Blassberg: Ein solches Krankheitsbild könnte durch einen metastatischen abgekapselten Absceß in der Höhe der motorischen Zentren oder auch in einer anderen Gegend gegeben werden, ohne Fieber und andere akute Erscheinungen.

Landau: Die klinischen Erscheinungen weisen darauf hin, daß der Krankheitsprozeß von Tag zu Tag eine immer größere Partie der Rindenoberfläche einnimmt (Gesicht, Sprache, Zunge, Hand, Fuß). Dies sowie der Mangel von Veränderungen an den Meningen des Schläfelappens und die Besserung der meisten Erscheinungen nach der Operation lassen eine seröse Meningitis in der Gegend der motorischen Zentren der linken Hemisphäre infolge einer linkseitigen eitrigen Mittelohrentzündung annehmen, und dies um so mehr, als derartige Prozesse oft schon nach der Eröffnung des Spatium subarachnoideale zurücktreten. Zwar läßt sich ein metastatischer Absceß in der Gegend der motorischen Zentren nicht ausschließen, dessen schädlicher Einfluß auf die psychomotorischen Zentren nach der Dekompression durch die Schädeleröffnung vorläufig aufgehört hat. Doch sprechen gegen einen solchen Absceß das akute Einsetzen des Krankheitsprozesses, der Mangel von Drucksymptomen und von Fieber und die Entwicklung der Krankheit, welche unzweifelhaft für die sukzessive Ausbreitung des Prozesses auf die Hirnrinde spricht. Man könnte aber auch an den unter Meningismus verstandenen Symptomenkomplex denken, für welchen gewöhnlich jede anatomische Basis im Bereiche der Hirnrinde und der Meningen fehlt.

Peltz hebt hervor, daß ein solches Krankheitsbild auch von Epilepsie gegeben sein könnte. Doch neigt er zur Annahme von Meningitis serosa und der relativ günstige Operationserfolg ist auf die Dekompression zu beziehen.

Wiener Laryngo-rhinologische Gesellschaft.

Sitzung vom 6. November 1912.

(Offizielles Protokoll.)

Vorsitzender: Hofr. Prof. E. Chiari.
Schriftführer: Dr. Fritz Schlemmer.

Begrüßung der Gäste: Dr. Edwards aus San Antonio, Texas, U. St. A., RA. Dr. O. Kallos aus Budapest, Dr. R. Neubauer, Dr. V. Frühwald und Dr. V. Ohmacht.

Hofrat Chiari: Meine Herren! Ich begrüße Sie in der ersten Sitzung nach den Ferien auf das herzlichste zu neuer erfolgreicher Tätigkeit. Bevor

Digitized by Google
Original from UNIVERSITY OF CALIFORNIA
Generated on 2019-10-24 13:03 GMT / http://hdl.handle.net/2027/uc1.b3252761
Public Domain in the United States, Google-digitized / http://www.hathitrust.org/access_use#pd-us-google

wir aber in die Tagesordnung eingehen, muß ich zweier Männer gedenken, welche sich um unser Fach hoch verdient gemacht haben und uns leider zu früh durch ein unerbittliches Schicksal entrissen wurden. Prof. Albert Rosenberg in Berlin verschied plötzlich im Juli d. J. während eines Erholungsurlaubes, welchen er in der Schweiz verbrachte, noch nicht 56 Jahre alt. Er wandte sich kurz nach seiner Promotion unserem Fache zu und wurde 1882 Assistent Bernhard Fränkels, zunächst an seiner Privatpoliklinik und seit 1888 an der Kgl. Universitätspoliklinik. Von Rosenberg ging die Gründung der Berliner laryngologischen Gesellschaft aus, welche sich, wie bekannt, 1889 konstituierte und B. Fränkel zum Präsidenten wählte. Rosenberg blieb Schriftführer der Gesellschaft bis zu seinem Tode, machte sich um ihr Aufblühen in hervorragender Weise verdient und entfaltete außerdem eine rege Tätigkeit als Forscher, Fachschriftsteller und Lehrer, welche ihn weit über die Grenzen seiner Heimat bekanntmachte. Von größeren Werken sind zu nennen sein Lehrbuch über die Krankheiten der Mundhöhle, des Rachens und des Kehlkopfes 1893, das Kapitel über die Verwachsungen und Stenosen des Kehlkopfes und der Trachea in Heymanns Handbuch 1898, die gemeinschaftlich mit Onodi verfaßte „Behandlung der Krankheiten der Nase und des Nasenrachenraumes“ 1905 und die Pathologie und Therapie der Krankheiten des Rachens 1911. Außerdem rühren noch über 40 teilweise sehr umfangreiche Arbeiten von ihm her, welche über die verschiedensten Themata handeln; besonders über Menthol und die Röntgenstrahlen als diagnostische Hilfsmittel hat er uns wichtige Aufschlüsse gegeben. Uns allen trat er während des internationalen Laryngo-Rhinologenkongresses in Berlin 1911 näher. Er hatte dabei als erster Schriftführer eine ganz bedeutende Arbeit zu leisten, da ja B. Fränkel schon recht leidend war, und entledigte sich dieser Aufgabe in musterhafter Weise. Allen Teilnehmern des Kongresses kam er in der liebenswürdigsten Weise entgegen und errang sich dadurch unsere vollste Sympathie.

Auch Prof. James Newcomb in New York wurde uns im Alter von 55 Jahren entrissen. Er war als Oto-Laryngolog hervorragend tätig gewesen und erfreute sich großen Ansehens unter seinen Fachkollegen, wofür der Umstand Zeugnis ablegt, daß er viele Jahre lang Sekretär und Schatzmeister der American Laryngologial Association war. Literarisch vielfach tätig, hatte er gemeinschaftlich mit Burnett und Ingals ein Lehrbuch herausgegeben und auch Grünwalds Atlas ins Englische übertragen. Sie haben sich, meine Herren, von den Sitzen erhoben und dadurch das Andenken dieser beiden tüchtigen Männer geehrt.

I. Dr. Marschik zeigt das anatomische Präparat eines vierjährigen Mädchens, das an den Folgen einer durch eine Nadel hervorgerufenen **retropharyngealen Eiterung** gestorben ist. Das Kind wurde Anfang August von der Mutter mit der Angabe an die Klinik gebracht, daß dieses vor mehreren Tagen eine Nadel verschluckt habe und daß seither Schmerzen im Halse, etwa in Kehlkopfhöhe, bestünden. Das Kind bezeichnete stets genau dieselbe Stelle als schmerzhaft.

Kollege Tschiassny von der Klinik fand die Nadel zur Hälfte in der hinteren Rachenwand dicht über dem Kehlkopfeingang stecken und extrahierte sie bei dem sehr braven und vernünftigen Kinde in Lokalanästhesie. Die Nadel war bereits stark oxydiert und brach bei der Extraktion ab. Über Wunsch der Mutter wurde das Kind mit den entsprechenden Weisungen entlassen, aber erst nach acht Tagen wieder an die Klinik gebracht.

Digitized by Google
Original from UNIVERSITY OF CALIFORNIA
Generated on 2019-10-24 13:03 GMT / http://hdl.handle.net/2027/uc1.b3252761
Public Domain in the United States, Google-digitized / http://www.hathitrust.org/access_use#pd-us-google

Das schon am Tage der Extraktion vorhanden gewesene Fieber war gestiegen und Versteifung des Halses eingetreten. Auch klagte es über erhöhte Schluckbeschwerden. Die Untersuchung stellte mäßige Entzündung der Rachenhinterwand und an der Stelle, wo die Nadel war, einen erbsengroßen, dünnen, Eiter sezernierenden Granulationspfropf fest. Ein Versuch, von innen mit der Pinzette das durch Röntgenaufnahme lokalisierte, zirka $^1/_2$ *cm* lange Nadelstück zu extrahieren (Dr. Marschik), war vergeblich. Dagegen konnte Vortragender bereits damals schon eine rauhe periostfreie Stelle an der Wirbelsäule konstatieren, weshalb weitere Manipulationen vom Rachen aus unterlassen wurden. Bald darauf stieg das Fieber bis über 39°. Kopf und Hals waren vollständig fixiert und die Schluckbeschwerden hochgradig. Die neuerliche Röntgenaufnahme zeigte das Nadelfragment an derselben Stelle, retropharyngeal links von der Mittellinie in Kehlkopfhöhe. Da der Zustand des Kindes sich auf konservative Behandlung nicht besserte, entschloß sich Vortragender zur zweiten Operation, die in einer Pharyngotomia externa bestand.

In Äthernarkose wurde, da die entzündlichen Erscheinungen mehr auf die rechte Seite hindeuteten, rechts am vorderen Sternokleidorand inzidiert und der Pharynx freigelegt.

Man konstatierte nun die in der Pharynxhinterwand bestehende Fistel und hinter derselben eine eitrige Entzündung des prävertebralen Zellgewebes. Diese Eiterung erstreckte sich in Form eines 2 *cm* langen Fistelganges zwischen zwei Halswirbeln in die Zwischenwirbelscheibe hinein; da die angrenzenden Wirbelpartien bereits kariös waren, wurden sie zum Teil entfernt und der Fistelkanal drainiert. Die Nadel konnte trotz eifrigen Suchens nicht gefunden werden. Schließlich wurde vor dem Röntgenschirm die Lokalisation der Nadel unter Zuhilfenahme einer metallischen Sonde genau fixiert, worauf es gelang, das Fragment zu extrahieren, das mehr gegen die Pharynxschleimhaut zu im submukösen Zellgewebe gelegen war. Der Erfolg der Operation war in der ersten Zeit sehr befriedigend. Die Temperatur fiel bald bis zur Norm ab. Kopf und Hals wurden vollständig beweglich und das Essen verlief ungestört. Drei Wochen p. o. konnte das Kind mit fast verheilter Wunde entlassen werden. Leider trat sechs Wochen nach der Operation wieder eine bedenkliche Verschlimmerung auf. Die Versteifung der Hals- und Kopfgelenke stellte sich wieder ein, häufig bestand Fieber und endlich zeigte das Kind eine auffallende, zunehmende Apathie und Kachexie, die allen konservativen Maßnahmen trotzte. Schließlich wurde das Kind unter Erscheinungen von Meningitis auf die Klinik von Pirquet aufgenommen, wo es nach wenigen Tagen völliger Bewußtlosigkeit und sistierter Nahrungsaufnahme starb. Vortragender hatte noch vorher einen neuerlichen Eingriff (Laminektomie) in Erwägung gezogen.

Die Autopsie deckte nun den wahren Sachverhalt auf. Vortragender demonstriert das sehr interessante anatomische Präparat des Halses und des Kopfes. Es fand sich zunächst der seinerzeit drainierte Fistelkanal zwischen drittem und viertem Halswirbel noch offen und bis in den Wirbelkanal perforiert; die pharyngeale Mündung war sogar epithelisiert. Die beiden genannten Halswirbel zeigten die Charaktere der chronischen Entzündung und es war von dem eiternden Fistelkanal aus eine Pachymeningitis und per contactum eine Leptomeningitis entstanden; ferner ein großer metastatischer Hirnabsceß im rechten Stirnhirn und mehrere kleine im linken. Der große Hirnabsceß war in den Ventrikel durchgebrochen und hatte zu Pyocephalus geführt.

Digitized by Google
Original from UNIVERSITY OF CALIFORNIA
Generated on 2019-10-24 13:03 GMT / http://hdl.handle.net/2027/uc1.b3252761
Public Domain in the United States, Google-digitized / http://www.hathitrust.org/access_use#pd-us-google

II. Privatdozent Dr. Emil Glas: *a)* Demonstration zweier Patienten, bei denen die **Radikaloperation der Stirnhöhle** (Killian) mit ausgezeichnetem kosmetischen Erfolge ausgeführt wurde, trotzdem die anatomischen Bedingungen ungünstig waren. In dem einen Falle hatte Vortragender drei Jahre vorher die rechte Stirnhöhle radikal operiert und bat der Patient selbst, als die endonasalen Eingriffe linkerseits keine wesentliche Besserung der Beschwerden brachten, um radikalen Eingriff. Bei der Operation fand sich Nekrose eines Teiles der hinteren Stirnhöhlenwand, welche die Notwendigkeit einer radikalen Maßnahme erwies. Bei dem zweiten Falle war eine starke Auftreibung im Gebiete des Processus frontalis des Oberkieferknochens zu finden, welche nach Operation der Stirnhöhle die Wegnahme eines breiten Knochenstückes aus dem Gebiete des nasalen Processus maxillae notwendig machte, wodurch die vordersten eitrig entzündeten Siebbeinzellen zu Gesicht gebracht und gründlich exkochleiert wurden. In beiden Fällen verschwanden die starken Beschwerden bald nach der Operation völlig. Vortragender betont nochmals, daß man die Trochlea in weitaus der großen Mehrzahl der Fälle nicht abzulösen braucht und soll, um absolut sicher eine postoperative allzulange währende Diplopie zu vermeiden. Reicht die Stirnhöhle weit über das trochleare Gebiet hinaus, so macht man sich den entsprechenden Teil des Stirnhöhlenbodens durch einen lateral von der Trochlea unterhalb der supraorbitalen Spange geführten Schnitt leicht zugänglich und hält dann mittelst einzinkigen Hakens den Obliquus superior medial ab, wodurch die Operationsdauer durchaus nicht verlängert ist.

b) Demonstration eines Knaben mit **Intubationsdiaphragma,** bei dem folgende Behandlung zu einem vorzüglichen Endresultat geführt hat: Einführung eines tracheoskopischen Rohres, Inzisionen (multiple) in den Diaphragmarand mit konsekutiver Dehnung mittelst Schroetterscher Hartgummiröhre. In jenen Fällen, in denen die Dilatation allein keinen vollen Erfolg aufzuweisen vermag, hält Glas diese Behandlung für zweckentsprechend und erfolgreich. Gleichzeitig berichtet Vortragender über einen zweiten Fall, den er vor kurzem im Karolinen-Kinderspital zu sehen Gelegenheit hatte, wo gleichfalls ein typisches Intubationsdiaphragma nach vor sechs Jahren erfolgter prolongierter Intubation (in einem anderen Spital) zustande gekommen war. In diesem Falle waren die hin und wieder stärker auftretenden Stenosenanfälle von anderer Seite als Pseudokrupp und asthmatische Attacken angesprochen worden, bis die genaue laryngoskopische Untersuchung die wahre Ursache der erschwerten Atmung aufklärte.

III. Dr. Hanszel stellt einen Knaben mit einer **Tonsilla pendula** der linken Gaumenmandel vor, der häufig an Anginen leidet. Seine letzte Angina verlief besonders schwer, indem alle seine fünf Tonsillen erkrankten. Während die beiden Gaumenmandeln, die Rachen- und Zungenmandel das Bild der Angina lacunaris confluens darboten, war die jetzt etwa kirschgroße Tonsilla pendula zu einem akut entzündeten prallen Tumor von Walnußgröße angeschwollen und hatte keine Beläge. Mit Rücksicht auf die Häufigkeit seiner Anginen, das außergewöhnlich langandauernde Fieber und die Schwere der Erkrankung durch das absolute Unvermögen der Nahrungsaufnahme erscheint in diesem Falle die Tonsillektomie der Gaumenmandeln und die Adenotomie indiziert, die nunmehr ausgeführt werden.

IV. Dr. Tschiassny: Meine Herren! *a)* Die Patientin, welche ich Ihnen heute vorstellen wollte — eine 29 Jahre alte Postbeamtin, sie konnte leider

Generated on 2019-10-24 13:03 GMT / http://hdl.handle.net/2027/uc1.b3252761
Public Domain in the United States, Google-digitized / http://www.hathitrust.org/access_use#pd-us-google
Digitized by Google
Original from UNIVERSITY OF CALIFORNIA

zur Demonstration nicht erscheinen — kam vor zehn Wochen an die Klinik meines Chefs mit der Angabe, an behinderter Nasenatmung zu leiden. Meine Untersuchung ergab: Polyp im rechten mittleren Nasengang, sonst normaler Nasenbefund. Beide Tonsillen mit Pfröpfen erfüllt; bei Druck treten schleimigeitrige Massen aus den oberen Mandelpolen hervor. Patientin gibt an, sehr häufig an Halsentzündungen zu leiden und erklärt sich mit der vorgeschlagenen Tonsillektomie einverstanden. Als ich nach zirka zwei Wochen auch den Polypen entfernen wollte, lehnte dies die Patientin ab unter Hinweis auf eine Beobachtung, die sie an sich selbst gemacht habe. Und nun teilte sie mir folgendes mit: Im Alter von zwölf Jahren sei sie plötzlich an Asthma erkrankt. Die quälenden Anfälle seien gewöhnlich nachts aufgetreten und haben regelmäßig drei Tage lang gedauert. Die verschiedensten Heilmethoden, die versucht wurden, hätten alle versagt. Nur gewisse Räucherkerzen, die ihr vor mehreren Jahren von einem Arzt verordnet worden waren, und die sie, wenn der Anfall einsetzte, anzuzünden pflegte, hätten die Wirkung, sie in Schlaf zu versetzen, ohne aber das Wiederauftreten des Anfalles an den nächsten Tagen verhindern zu können. Ihr seit 17 Jahren bestehendes Leiden sei unabhängig von ihrem Aufenthaltsort oder von der Jahreszeit in regelmäßigen Intervallen von zwei bis drei Wochen aufgetreten. Nur einmal, vor vier Jahren, als sie an einer Lungenentzündung erkrankt war, hätten die Anfälle für die Dauer der Erkrankung ausgesetzt. Als sie sich aber zur Rekonvaleszenz in das Kamptal begab, stellte sich das alte Leiden wieder ein. Der letzte Anfall sei am 1. Juli d. J. aufgetreten und habe bis zum 22. August, dem Tage, an dem Patientin tonsillektomiert wurde, angehalten. Mit der Operation habe der Anfall aufgehört und hat sich bis zum heutigen Tage, das ist also zehn Wochen lang, nicht wiederholt. Die Patientin fühlt sich jetzt so wohl, daß sie von einer operativen Entfernung des Polypen nichts wissen will.

Ehe ich an die nähere Besprechung dieses Falles gehe, möchte ich noch einen zweiten Patienten vorstellen, bei dem ähnliches, wie im ersten Falle, zur Beobachtung kam. Der 31 Jahre alte Patient — von Beruf Koch aus Chicago — kam vor sechs Wochen an die Klinik meines Chefs und hat, in Kürze wiedergegeben, folgende Krankengeschichte: Vor zirka drei Monaten erlitt Patient ein schweres psychisches Trauma. Im unmittelbaren Anschluß daran traten Zuckungen im rechten Mundwinkel, in der Zunge und im rechten Oberarm auf, die schließlich in einen Krampfzustand übergingen und nach Ablauf einer halben Stunde wieder verschwanden. Dieser Anfall wiederholte sich seither nicht wieder. Dagegen erkrankte Patient nach einigen Wochen an einem Druckgefühl im Halse. Er suchte das Hospital auf, wo die Diagnose „Ulcer of Larynx" gestellt wurde und Patient mit ätzenden Flüssigkeiten gepinselt wurde — ohne Erfolg. Er begab sich hierauf in Privatbehandlung. Der neue Arzt konstatierte ebenfalls ein Geschwür und stellte überdies eine chronische Mandelentzündung fest. Ein therapeutischer Erfolg wurde aber auch jetzt nicht erzielt — im Gegenteil — der Zustand des Patienten erfuhr eine Verschlechterung insofern, als vollständige Stimmlosigkeit auftrat. Dazu gesellten sich noch anfallsweise auftretende, wenige Minuten andauernde, aber sehr beängstigende Erstickungszustände, die sich immer mehr und mehr häuften und in letzter Zeit fast stündlich kamen. Der Zustand wurde endlich unerträglich, so daß sich Patient entschloß, herüberzufahren und die Klinik seiner Vaterstadt aufzusuchen. Als ich den Patienten das erstemal sah, war er vollständig aphonisch. Die Laryngoskopie ergab, von einer mäßigen Hyperämie abgesehen,

Digitized by Google
Original from UNIVERSITY OF CALIFORNIA
Generated on 2019-10-24 13:04 GMT / http://hdl.handle.net/2027/uc1.b3252761
Public Domain in the United States, Google-digitized / http://www.hathitrust.org/access_use#pd-us-google

normalen Befund. Während der Untersuchung stellt sich ein typischer Glottiskrampf ein, in der Art, wie wir ihn häufig bei Kehlkopfpinselungen beobachten. Der Patient erklärt mir, daß dies einer jener Anfälle sei, durch die er so oft heimgesucht werde.

Ich dachte zuerst an eine nervöse Ursache des Leidens und ersuchte Herrn Dozent Schüller um Aufnahme eines Nervenbefundes. Dieser war negativ. Nur meinte Dozent Schüller, daß der vom Patienten geschilderte erste Anfall sehr an Jacksonsche Epilepsie erinnere.

Als ich nun den Patienten neuerdings untersuchte, fielen mir die von Pfröpfen erfüllten, aber nicht vergrößerten Tonsillen auf. Dabei zeigte sich, daß nach leichtem Berühren der Lakunen mit einer Sonde unmittelbar Glottiskrämpfe auftreten. Dieser Versuch gelang fast regelmäßig.

Am 25. September machte ich die Tonsillektomie. Am nächsten Tage war Patient bei volltöniger Stimme, die Glottiskrämpfe waren geschwunden und sind bis zum heutigen Tage nicht wieder aufgetreten.

Ich möchte diese beiden Fälle als Reflexneurosen tonsillären Ursprungs auffassen, ähnlich den Reflexneurosen, die von der Nase und dem Nasenrachenraum ausgehen.

Es scheint diesbezüglich gerade den Mandeln bisher wenig Beachtung geschenkt worden zu sein. Schiffer erwähnt drei Fälle von Bronchialasthma, wo er durch Exstirpation der Tonsillen zweimal Heilung und einmal Besserung erzielen konnte. In jüngster Zeit hat Marx darauf hingewiesen, daß sich in einer großen Zahl von Fällen durch Sondenberührung chronisch entzündlich erkrankter Mandeln Reflexhusten auslösen lasse. Er erzielte bei seinen Patienten durch Schlitzen der Lakunen Heilerfolge.

Ich möchte auch meine beiden Fälle in diese Gruppe einreihen.

b) Der 34 Jahre alte Patient, den ich mir noch vorzustellen erlaube — nebenbei bemerkt mein Cousin — kam schon vor einem Jahre zu mir zur Untersuchung mit der Angabe, daß er seit jeher an behinderter Nasenatmung leide. Ich fand damals eine Deviatio septi, welche so hochgradig war, daß eine Besichtigung des Nasenrachenraumes unmöglich gemacht wurde. Die Rhinoscopia posterior war infolge gesteigerter Reflexerregbarkeit unausführbar. Ich führte begreiflicherweise die Beschwerde auf die Nasenscheidewandverbiegung zurück und empfahl die Septumresektion. Im heurigen Sommer führte ich die Operation aus. Der erwartete Erfolg trat nicht ein. Mein Patient erklärte, daß er auch jetzt noch genötigt sei, mit offenem Munde zu schlafen. Die neuerliche Untersuchung — allerdings war jetzt der Nasenrachenraum der Inspektion mittelst Rhinoscopia anterior zugänglich — zeigte einen Tumor im Nasenrachenraum, den ich für Adenoide hielt. Ich entfernte denselben mit der Kürette. Es war eine ungefähr haselnußgroße, graurötliche Geschwulst, welche deutlich fluktuierte und sich als eine mit schleimig-gelatinösen Massen erfüllte Cyste erwies. Am histologischen Präparat, das ich dem Institut Hofrat Weichselbaum und speziell Herrn Kollegen Kern verdanke, sehen wir den Zystenrand von Flimmerepithel ausgekleidet. In der Umgebung zahlreiche Lymphfollikel.

Zysten im Nasenrachenraum gehören zu den selteneren Beobachtungen. Sie sind entweder glanduläre Retentionscysten oder aber ist ihr Zustandekommen auf den Verschluß eines Recessus pharyngeus durch entzündliche Vorgänge zurückzuführen.

Digitized by Google
Original from UNIVERSITY OF CALIFORNIA
Generated on 2019-10-24 13:04 GMT / http://hdl.handle.net/2027/uc1.b3252761
Public Domain in the United States, Google-digitized / http://www.hathitrust.org/access_use#pd-us-google

Mit Rücksicht auf den histologischen Befund ist der vorliegende Fall in die letztere Gruppe einzureihen. Ich möchte noch erwähnen, daß Patient seit Entfernung der Geschwulst vollkommen beschwerdefrei ist.

c) Demonstration eines Entenknochens, den Vortragender vor mehreren Tagen aus dem Oesophagus eines 66jährigen Patienten extrahieren konnte. Infolge der eigenartigen Form des Fremdkörpers — derselbe besitzt annähernd die Form einer Pfeilspitze — gestaltete sich die Extraktion ziemlich schwierig. Es war notwendig, den Knochen, der ursprünglich in der Höhe des Oesophagusmundes festsaß, zunächst mittelst eines langen Watteträgers aus seiner Verkeilung zu luxieren. Dabei glitt der Fremdkörper nach abwärts. Nach Einführung eines Verlängerungsrohres konnte derselbe 34 *cm* unterhalb der Zahnreihe neuerdings gesichtet und nunmehr extrahiert werden.

d) Demonstration eines neuen Narkosekorbes für Oesophagoskopie. (Erscheint in der Monatschr. f. Ohrenheilk.)

Diskussion.

Privatdozent Dr. Fein: Die Beweise, die Herr Dr. Tschiassny in seinen vorgezeigten Fällen für einen Zusammenhang zwischen der Tonsillektomie und der Heilung der vorhergegangenen Nervenerkrankungen bringt, sind durchaus nicht zwingend. Im ersten Fall steht vor allem anderen nicht fest, um welche Form des Asthmas es sich gehandelt hat; aber selbst wenn die Kranke tatsächlich an dem sogenannten nervösen Asthma gelitten hat, ist die Zeit von zehn Wochen noch viel zu kurz, um von einer Heilung sprechen zu können. Solche anfallsfreie Intervalle kommen beim Asthma nach vielen anderen beabsichtigten und unbeabsichtigten Einwirkungen vor. Operationen an irgendeiner Körperstelle, Traumen irgendwelcher Art, psychische Einflüsse oder sonstige unbekannte Zufälle veranlassen sehr oft das Auftreten noch viel längerer Intervalle. Ebenso unklar ist die Vorgeschichte im zweiten Fall. Wir wissen nichts Näheres über die Art und die Ursache seiner Heiserkeit und seiner angeblichen Glottiskrämpfe. Sie sind nach der Ausführung der Tonsillektomie verschwunden. Solche nervöse Zustände verschwinden ja fast immer nach längerer oder kürzerer Zeit, auch spontan oder im Anschlusse an irgendeinen zufälligen Anlaß; hier bot vielleicht die Abtragung der Mandeln diesen Anlaß. Es wäre sehr gefehlt, wenn wir die Beweisführung des post hoc, ergo propter hoc so ohne jede andere Basis anwenden wollten und schließen würden, daß, weil die nervösen Zustände nach der Enukleation der Mandeln verschwunden sind, ein direkter und bestimmter Zusammenhang bestehen müsse.

Diese meine Ablehnung hat eine tiefere Bedeutung. Die Zeit ist bekanntlich nicht sehr fern, in welcher die Nase der Schauplatz allzu rühriger Tätigkeit seitens der Rhinologen gewesen ist. Jede Krankheit, jeder nervöse Zustand wurde von der Nase aus behandelt und angeblich durch irgendeinen Eingriff in der Nase geheilt. Diese Polypragmasie hat unserer Disziplin sehr geschadet und die ganze Rhinologie stark in Mißkredit gebracht. Gegenwärtig scheint sich derselbe Prozeß in bezug auf die Tonsillen vorzubereiten. An allen Krankheiten sind die Tonsillen schuld, jede Infektion geht von den Tonsillen aus, die Beeinflussung aller krankhaften Zustände wird von den Tonsillen aus angegangen, ohne daß in den meisten Fällen auch nur der Schatten eines Zusammenhanges aufzufinden ist. Es steht sehr zu befürchten, daß, wenn wir derartige, nicht durch entsprechende Kritik fundierte Schlußfolgerungen verallgemeinern werden, unser Fach neuerlich zu Schaden kommen wird. Gerade

Digitized by Google
Original from UNIVERSITY OF CALIFORNIA
Generated on 2019-10-24 13:04 GMT / http://hdl.handle.net/2027/uc1.b3252761
Public Domain in the United States, Google-digitized / http://www.hathitrust.org/access_use#pd-us-google

wir Fachleute sind berufen, dieser ungesunden Strömung entgegenzuarbeiten, nicht aber dieselbe durch mangelhaft bewiesene Kausalitätsannahmen zu fördern.

Dr. Koschier kann den Ausführungen des Herrn Dozenten Fein voll beipflichten. Es geht zu weit, wenn man die Tonsillektomie mit allen möglichen Krankheiten in Zusammenhang bringt. Dadurch kann diese Operation nur diskreditiert werden. Was die besprochenen Fälle anbelangt, glaube ich, daß der eine ein Asthma nervosum ist, der zweite macht den Eindruck einer Hysterie.

Das Asthma nervosum ist, wie der Name schon sagt, eine nervöse Erkrankung, welche durch verschiedene Momente beeinflußt werden kann. In einem mir bekannten Fall hat eine schwere Laparotomie mit Darmresektion zur dauernden Heilung des Asthmas geführt. Es ist nun möglich, daß die Tonsillektomie durch den damit verbundenen Shock auf das Asthma günstig gewirkt hat, ohne daß ein spezifischer Kausalnexus anzunehmen wäre. In bezug auf den zweiten Fall möchte ich hervorheben, daß funktionelle Störungen der Suggestion immer oder fast immer leicht zugänglich sind, und ein schmerzhafter Eingriff übt bekanntlich eine sehr ausgiebige Suggestion.

Dr. Weil hält die von den Vorrednern geübte Kritik nicht für berechtigt. Die ganze Medizin beruht ja auf Empirie und die Beurteilung der Wirkung eines jeden Mittels oder Eingriffes, z. B. einer Morphiuminjektion, basiert ja auf dem „post hoc, ergo propter hoc". Die ausführliche Veröffentlichung solcher Fälle ist sehr wichtig und dankenswert, denn sie bilden ja die Bausteine, aus welchen das Gebäude einer Theorie oder Hypothese errichtet wird; notwendig ist dabei nur genaueste Beobachtung und strengste Kritik und da erscheint allerdings die Heilungsdauer von zehn Wochen noch als viel zu kurz für eine einwandfreie Verwertung des Falles. Die von Prof. Koschier mitgeteilte Beobachtung scheint sehr wichtig und wertvoll zu sein — ein klarer Fall von Darmasthma; mit der Behebung des Darmleidens schwanden auch die Asthmaanfälle. Diese Deutung ist weitaus einfacher und verständlicher, als die von Prof. Koschier gegebene.

Dr. Tschiassny (Schlußwort): Vor allem möchte ich die Herren wegen ihrer Besorgnis, es könnte durch die Demonstration dieser Fälle eine unrichtige Beurteilung der Bedeutung der Tonsillen und des Wertes der Tonsillektomie Platz greifen, beruhigen. Wenn ich mir erlaubt habe, Ihnen meine beiden Patienten vorzustellen, so geschah es erstens deshalb, weil ich diese immerhin auffallenden Beobachtungen einer Mitteilung wert hielt, zweitens aber deshalb, weil ich doch gewichtige Gründe hatte, nicht nur einen zeitlichen, sondern auch einen ursächlichen Zusammenhang zwischen den erkrankten Tonsillen und den mitgeteilten Erscheinungen zu vermuten. Dafür sprach vor allem der Umstand, daß ich bei dem zweiten Patienten durch Sondenberührung der Mandeln, und zwar nur gewisser Punkte an denselben, Glottiskrämpfe auslösen konnte. Selbstverständlich denke ich nicht daran, heute, zehn Wochen nach der Operation, von einer Dauerheilung zu sprechen. Die Zweifel, die Herr OStA. Dozent Fein in die Diagnose Bronchialasthma setzt, möchte ich damit zu zerstreuen versuchen, daß ich nachträglich erwähne, daß diese Diagnose vor vier Jahren an der Klinik v. Noorden gestellt wurde. Herrn Prof. Koschier muß ich wohl zugeben, daß ich anfangs selbst auch dachte, daß es sich im zweiten Falle um eine einfache Hysterie handle. Allerdings hatten die üblichen suggestiven Maßnahmen, wie Faradisation, Galvanisation,

Digitized by Google
Original from UNIVERSITY OF CALIFORNIA
Generated on 2019-10-24 13:04 GMT / http://hdl.handle.net/2027/uc1.b3252761
Public Domain in the United States, Google-digitized / http://www.hathitrust.org/access_use#pd-us-google

Vibrationsmassage etc. nicht den leisesten Erfolg. Erst als ich die reflektorische Auslösbarkeit der Laryngospasmen seitens der Tonsillen bemerkte, vermutete ich, daß es sich hier um mehr als eine gewöhnliche Aphonia hysterica handle. Im übrigen sind Laryngospasmen als Ausdruck von Reflexneurosen wiederholt beobachtet worden. So erwähnt Baumgarten fünf Fälle von spastischer Aphonie, die ihre Ursache in Erkrankungen des Nasenrachenraumes hatten, Hack einen Fall nasalen Ursprunges, Brebion in seiner Abhandlung „Aphonie produite par lésion nasale" eine Reihe von Fällen.

Ich kann von meiner früher mitgeteilten Auffassung, daß es sich hier um ähnliche Zusammenhänge handeln dürfte, nicht abgehen.

Dr. Hutter hält den Beweis, daß im vorliegenden Falle nur die Nasenrachencyste die nasale Obstruktion bedingte, für nicht erbracht. Seiner Erinnerung nach war hier die Deviation sehr bedeutend, und es dürfte sich eben um Kombination der stenosierenden Momente gehandelt haben.

Dr. Koschier glaubt, daß die demonstrierte Cyste des Nasenrachens unter die Mißbildungen (Teratoma, Dermoidcysten) einzureihen ist.

Hofrat Chiari bemerkt, daß Herr Dr. Hanszel vor einiger Zeit einen Fall eines gestielten Teratoms im Nasenrachenraum vorgestellt hat, der ursprünglich für eine Cyste gehalten wurde.

Dr. Tschiassny (Schlußwort): In Erwägung der Tatsache, daß die Septumresektion keinen Erfolg, die Entfernung der Cyste aber vollständiges Schwinden der Beschwerden mit sich brachte, möchte ich doch ungeachtet dessen, daß die Nasenscheidewandverbiegung gewiß eine sehr hochgradige war, die bestandene Störung in erster Linie auf Rechnung der Geschwulst im Nasenrachenraum setzen. Meine Ansicht über die Ätiologie der Cyste habe ich mir aus einer Arbeit von Hopmann gebildet.

V. Dr. Menzel: *a)* Ich möchte mir erlauben, Ihnen **einen Fall von Bronchusstenose** vorzustellen, hervorgerufen durch einen komprimierenden, im Mediastinum sich entwickelnden Tumor.

Patient, welcher schon seit drei Monaten an Atembeschwerden leidet, wurde mir von seinem behandelnden Arzte mit der Diagnose Asthma bronchiale zugesendet mit der Anfrage, ob letzteres nicht durch Veränderungen in der Nase des Patienten bedingt sei.

Die genauere Untersuchung seiner Lunge zeigte sofort das Fehlen jener bronchitischen pfeifenden und giemenden Geräusche, welche bei Asthma immer vorhanden sind, so daß ich schon per exclusionem die Stenose nicht in der Peripherie, sondern mehr zentral suchen zu müssen glaubte.

Da die indirekte Tracheoskopie zu keinem klaren Resultate führte, untersuchte ich den Patienten bronchoskopisch. Hierbei zeigt sich (bronchoskopische Demonstration des Patienten), wie Sie auch selbst sehen können, bei normaler Trachea eine starke Verbreitung des Bifurkationssporns, hervorgerufen durch Vorwölbung der medialen Wand der beiden Hauptbronchien, deren Mündungen sich als enge, etwas dislozierte Öffnungen nachweisen ließen. Nach diesem Befund mußte ich an einen raumbeengenden Prozeß im Mediastinum denken und ließ zur Sicherstellung der Diagnose von Herrn Dr. Robinsohn eine Röntgenaufnahme machen, deren Ergebnis die Feststellung eines von einem Tumor herrührenden unregelmäßig konturierten Schattens im oberen Mediastinum namentlich der rechten Seite sowie eines Schattens im linken Hilus war. Es handelt sich demnach um einen malignen, wahrscheinlich von den Drüsen ausgehenden Tumor.

Digitized by Google
Original from UNIVERSITY OF CALIFORNIA
Generated on 2019-10-24 13:04 GMT / http://hdl.handle.net/2027/uc1.b3252761
Public Domain in the United States, Google-digitized / http://www.hathitrust.org/access_use#pd-us-google

Die von mir eingeleitete Therapie besteht seit 14 Tagen in regelmäßiger Bestrahlung des obersten Mediastinumanteiles mit scheinbar gutem Erfolg. Es haben sich die subjektiven Symptome bedeutend gebessert. Patient, der infolge seiner großen Atemnot nicht mehr schlafen konnte, schläft jetzt gut und gibt an, durch die Dyspnoe viel weniger geplagt zu werden. Auch die objektiven Symptome, namentlich die Stenose der Bronchialmündungen, scheinen sich ein wenig gebessert zu haben.

Zum Schlusse muß ich noch hervorheben, daß die Wassermannsche Reaktion negativ war.

b) Ferner erlaube ich mir über eine Modifikation der Behandlung, bzw. der Nachbehandlung der submukösen Septumresektion zu berichten, welche in einem Ersatz der postoperativen beiderseitigen Tamponade durch Flächennaht besteht.

Ich habe mir zu diesem Zwecke in Anlehnung an bereits bestehende Instrumente von der Firma Reiner ein Nähinstrument konstruieren lassen, mittels dessen es nicht allzu schwer fällt, die endonasale Flächennaht der beiden Septumblätter auszuführen. Das Instrument hat die Form einer etwas stärker gebauten, in frontaler Richtung sich öffnenden Nasenpinzette, deren beide Branchen sich durch eine mittelst Fingerdruckes regulierbare Hemmung in jeder Stellung auseinander nehmen lassen. Die Endigungen der beiden Branchen sind mit den spezifischen Organen zur Aufnahme der geraden 1 *cm* langen Nadel, bzw. zum Festhalten derselben nach erfolgtem Durchstich der beiden Schleimhautblätter versehen. Ich lege gewöhnlich vier Knopfnähte in verschiedenen Höhen und Tiefen an, lasse aber hierbei die vordere Inzision offen, damit der Abfluß des sich etwa später noch zwischen den Schleimhautblättern bildenden Blutes möglich ist.

In den bisherigen Fällen habe ich zur Naht Seide verwendet und mußte die Nähte nach 4 bis 5 Tagen wieder entfernen. Ich glaube aber, daß Katgutnähte wegen ihrer Resorbierbarkeit vorzuziehen seien und werde nächstens nur mit Catgut nähen. Tamponade entfällt vollständig. In vier bisher von mir so behandelten Fällen war das Resultat ein gutes, es traten weder besondere Nachblutungen, noch ein Hämatom oder Absceß auf. Die Heilung erfolgt genau so wie mit Tamponade. Der erste Tag nach der Operation und die erste Nacht scheinen für die Patienten nicht sehr angenehm zu verlaufen, aber trotzdem befinden sie sich wohler als mit Tamponade. Die Flächennaht kann in jedem Falle angewendet werden. Aber es gibt Fälle, wie z. B. Empyeme der Nebenhöhlen, besonders wenn sie auf der engeren Seite sich befinden, welche eine Tamponade als Drainagehindernis geradezu als kontraindiziert erscheinen lassen, für solche Fälle möchte ich die Septumflächennaht ganz besonders warm empfehlen.

Die Technik stellt sich mit dem angegebenen Instrument außerordentlich einfach dar. Die Dauer der Nahtanlegung beträgt nicht mehr als zehn Minuten. Ich glaube aber, daß sich diese Zeit, sei es durch Übung, sei es durch etwaige Verbesserung des Instruments, noch beträchtlich wird herabdrücken lassen.

Als ich mein Referat schon fertig hatte, fand ich bei Durchsicht der allerneuesten Literatur im Oktoberheft (28. Oktober 1912) der „Zeitschrift für Rhinologie", Bd. V, Heft IV, den auszugsweisen Bericht über eine amerikanische Arbeit, von Lothrop (Boston), die sich mit dem gleichen Gegenstande befaßt, deren Original mir jedoch nicht zugänglich ist. Aus dem Referat über obige Arbeit geht, abgesehen von dem Prinzip, nichts weiter mit Klarheit hervor.

Digitized by Google
Original from UNIVERSITY OF CALIFORNIA
Generated on 2019-10-24 13:04 GMT / http://hdl.handle.net/2027/uc1.b3252761
Public Domain in the United States, Google-digitized / http://www.hathitrust.org/access_use#pd-us-google

Diskussion.

Ad *a)* Privatdozent Glas: Ich habe vor kurzem einen Fall zu sehen Gelegenheit gehabt, bei dem eine ähnliche starke Verbreitung der Carina auf unterhalb des Sporns gelegene luetische Lymphdrüsenvorwölbung zurückzuführen war. Außerdem fanden sich in diesem Falle noch luetische Narben im Bereiche des oberen Bronchialgebietes, welche Momente zusammen zu einer schweren Stenose führten. Außer gründlicher antiluetischer Kur und Salvarsanbehandlung wurde Patient einer chronisch-dilatatorischen Kur unterzogen, welche den Zustand ein wenig zu bessern vermochte, ohne jedoch in diesem Falle (wie in anderen) eine völlige Restitutio in integrum zu erzielen.

Ad *b)* Privatdozent Dr. Roth: Ich pflege bei der submukösen Septumresektion nach Killian nicht die beiderseitige, sondern nur die einseitige Tamponade, und zwar auf der Seite des Schleimhautschnittes vorzunehmen und komme dabei sehr gut aus. Es wird hierdurch die Unannehmlichkeit, welche die beiderseitige Tamponade für den Patienten mit sich bringt, wesentlich gemildert, denn er kann durch die nichttamponierte Nasenseite atmen.

Wenn aber die Frage aufgeworfen wird, ob denn bei dieser Operation die Tamponade überhaupt notwendig ist, muß ich bemerken, daß die Tamponade zwei Zwecke zu verfolgen hat: 1. die Entstehung eines Hämatoms dadurch zu verhüten, daß sie die wundgemachten Flächen der beiden Schleimhautblätter fest aneinanderdrückt, und 2. die nach der Entfernung der verkrümmten knorpeligen und knöchernen Anteile des Septums relativ zu groß gewordene Schleimhaut nach der anderen Nasenseite hinüberzudrängen, überzukorrigieren, damit dann dieses nunmehr häutige Septum nach Herausnahme des Tampons die Mitte einnehme. Die von Dr. Menzel vorgeschlagene Flächennaht könnte wohl der ersten, nicht aber der zweiten Indikation genügen, und deshalb halte ich die allerdings nicht doppel-, sondern nur die einseitige Tamponade, insbesondere nach einer ambulatorisch vorgenommenen Septumresektion für notwendig.

Dr. Hutter: Es wurde bereits mehrfach versucht, den Tampon nach Septumoperation ganz wegzulassen; so sagte mir Zarniko (Hamburg) vor einigen Jahren, daß er prinzipiell auch bei ambulatorischer Behandlung nicht tamponiere. Ich selbst habe in drei ambulatorisch behandelten Fällen auf die Tamponade verzichtet und einen glatten Verlauf gesehen. Allerdings waren dabei größere Knochenteile nicht zur Resektion gekommen. Man könnte meiner Meinung nach in solchen einfacheren Fällen den Tampon weglassen, insbesondere wenn es zu keiner Perforation der Schleimhaut gekommen ist, die Inzision vorn durch Naht gut geschlossen wird und der Patient (wenn man besonders vorsichtig sein will) an der Klinik oder sonst einer Station 1 bis 2 Tage in Beobachtung verbleibt.

Dr. Schlemmer teilt mit, daß er für das III. Heft der Monatschrift für Ohrenheilkunde und Laryngologie nächsten Jahres eine Arbeit des Dr. J. D. Swarta aus Milwaukee übersetzt hat. In dieser wird ein Instrument gleichen Prinzips, wie das eben vorgeführte, genau in seiner Ausführung und Handhabung beschrieben.

Dr. Tschiassny bemerkt, daß bei Killian in Berlin nach submuköser Septumresektion überhaupt nicht tamponiert werde. Allerdings werden die Patienten auf die Klinik aufgenommen.

Digitized by Google
Original from UNIVERSITY OF CALIFORNIA
Generated on 2019-10-24 13:04 GMT / http://hdl.handle.net/2027/uc1.b3252761
Public Domain in the United States, Google-digitized / http://www.hathitrust.org/access_use#pd-us-google

VI. *a)* Dr. Schlemmer: Meine Herren! In Vertretung des Herrn Dr. Marschik, der die heutige Sitzung wegen der gleichzeitigen Tagung der Gesellschaft für Krebsforschung vorzeitig verlassen mußte, stelle ich Ihnen hier einen in vieler Hinsicht sehr bemerkenswerten Fall der Klinik vor.

Der 42jährige Patient erschien vor zirka vier Monaten bei Herrn Dr. Kofler mit der Angabe, seit etwa $^3/_4$ Jahren an Heiserkeit zu leiden. Dr. Kofler erhob folgenden laryngoskopischen Befund: Blumenkohlartige, zirka haselnußgroße Infiltration am Petiolus der Epiglottis, auf die linke Taschenfalte übergreifend. Die in der Gegend der vorderen Kommissur aus der linken Taschenfalte gemachte Probeexzision ergab als histologischen Befund: Tbc. mit vielen Riesenzellen und Knötchen, die zentrale Nekrose zeigen. Es wurden nun in mehreren Sitzungen die pathologischen Gewebe exkochleiert und zeigte sich stets ein sehr rasches Wiederkehren der Infiltration, die allmählich sogar auch auf die rechte Taschenfalte übergriff.

Da diese Beobachtung dem Herrn Dr. Kofler sehr suspekt war, nahm er in einem späteren Zeitpunkt abermals eine Probeexzision vor, die histologisch typisches Carcinom ergab. Während der letzten Wochen zeigten sich auch einige Drüsen an der rechten Halsseite, sowie eine livide Verfärbung und Ausfüllung beider Valleculae am Zungengrund.

Der Patient wurde am 7. August l. J. an die Klinik aufgenommen, woselbst sich folgender Status praesens erheben ließ: Der Kehlkopf ist durch einen grobhöckrigen, wenig beweglichen Tumor, der von der rechten Vorderwand ausgehend die Epiglottis infiltriert, hochgradig verengt. Die Schwellung reicht rechts bis zum Aryknorpel, links bis zum mittleren Drittel der Stimmlippe. Der linke Aryknorpel ist frei beweglich, der rechte völlig fixiert und geschwollen.

Die Drüsen sind beiderseits ausgebildet. Sie sind kaum bohnengroß, gut beweglich, leicht verschieblich, und findet sich eine nußgroße, flache Drüse rechts im Carotisdreieck.

Am 8. August 1912 nahm nun Herr Dr. Marschik in Lokalanästhesie die Totalexstirpation des Kehlkopfes (sec. Gluck) vor. Das anatomische Präparat zeigte einen grobhöckrigen, zentral ulzerierten Tumor des Petiolus epiglottis. Die Membrana thyreohyoidea, die beiden aryepiglottischen Falten, die Epiglottis sowie die beiden Taschenbänder sind durchwuchert und reicht das Infiltrat fast bis zum freien Rand der Epiglottis.

Sie sehen, meine Herren, den Patienten heute knapp drei Monate nach der Radikaloperation und hören, daß er es bereits gelernt hat, mit der Pharynxstimme zu sprechen. (Patient zählt und spricht mehrere Worte zum Auditorium.)

Ich bemerke, daß der Patient am 28. August, also nach kaum dreiwöchentlichem Spitalsaufenthalt geheilt die Klinik verließ und seither als Werkmeister vollkommen seinem Berufe obliegen kann. Aus dem wunderschönen Erfolg sehen Sie abermals die Souveränität der Gluckschen Methode und erlaube ich mir, Sie abermals darauf aufmerksam zu machen, daß es in diesem Falle auf Basis einer tuberkulösen Erkrankung zur malignen Entartung des Kehlkopfes gekommen war.

b) Meine Herren! Ich demonstriere Ihnen hier einen 52jährigen Patienten, dessen Erkrankung sowohl für unsere Disziplin wie auch für die pathologischen Anatomen von nicht geringer Wichtigkeit ist.

Generated on 2019-10-24 13:04 GMT / http://hdl.handle.net/2027/uc1.b3252761
Public Domain in the United States, Google-digitized / http://www.hathitrust.org/access_use#pd-us-google
Digitized by Google
Original from UNIVERSITY OF CALIFORNIA

Aus der Anamnese sei kurz bemerkt, daß der Patient sich vor vier Jahren in Krakau einen oberen linken Mahlzahn ziehen ließ. Im Anschlusse daran soll es zu einer Periostitis mit nachfolgender Sequestrierung eines Stückchens Knochen aus der linken Maxilla und zu Eiterabfluß aus der linken Kieferhöhle gekommen sein.

Dieser Zustand soll fast drei Jahre gedauert haben, während welcher der Patient zweimal operiert wurde. Da der Prozeß aber trotzdem unverändert blieb, so kam Patient nach Wien und wurde im Oktober v. J. vom Herrn Hofrat Chiari radikal operiert. Es wurde eine Luc-Caldwellsche Operation ausgeführt, bei der sich in der Kieferhöhle reichlich hypertrophische, stellenweise auch polypös degenerierte Schleimhaut fand. Die Fistel am Gaumen wurde damals durch Naht geschlossen. Patient verließ nach 14 Tagen geheilt die Klinik.

Ende Mai l. J. kam er abermals und es zeigte sich die ehemals durch Naht geschlossene Fistel wieder offen, so daß man von der Mundhöhle her einen bequemen Einblick in das Antrum Highmori sin. hatte, das man von einem polypösen, selbst auf leiseste Berührung leicht blutenden, kleinhöckrigen Tumor ausgefüllt sah.

Die histologische Untersuchung (Prof. Stoerk) ergab ein Plattenepithelcarcinom mit sehr zahlreichen Metaplasien. (Ich werde Gelegenheit haben, darüber anderweitig noch genauer zu berichten.) Am 5. Juni habe ich nach vorheriger Ligatur der linken Carotis externa und Ausräumung der wenigen sichtbaren Drüsen in Kuhnscher Narkose eine partielle Oberkieferresektion ausgeführt. Es wurde nämlich, da sich bloß der Boden der Kieferhöhle und deren laterale Wand erkrankt fand, nur das affizierte Gewebe entfernt, wobei dem Patienten also der Boden der Orbita und teilweise auch die laterale Nasenwand erhalten blieb.

In die Wunde wurde der Radiumträger Nr. 6 eingelegt, der 15 *mg* Radium enthält. Der Träger blieb dreimal durch 24 Stunden in der Kieferhöhlenwunde liegen. Zwischen den einzelnen Bestrahlungstagen ließ ich jedesmal eine Pause von drei Tagen eintreten. Irgendeine auffällige Gewebsreaktion konnte ich nicht beobachten.

Der Verlauf war ein durchaus befriedigender und verließ Patient Mitte Juli die Klinik. Für Oktober hatte ich ihn wiederbestellt, um ihm seine Prothese anfertigen zu lassen.

Sie sehen, meine Herren, den Patienten, der vor wenigen Tagen seine Prothese fertig erhalten hat, und hören, daß sie funktionell ihren Zweck in klagelosester Weise erfüllt. Sie wurde im Institut des Herrn Dozenten Dr. Ritter v. Wunschheim an der Poliklinik ausgeführt.

c) Ich habe weiterhin Gelegenheit, Ihnen einen 29jährigen, kräftigen und gut aussehenden Patienten der Klinik zu demonstrieren, bei dem ich vor zehn Tagen einen malignen Tumor der rechten Nasenseite mit Aufklappung der Nase nach präliminarer Karotisligatur und Ausräumung der bereits erkrankten Halslymphdrüsen derselben Seite operiert habe.

Der Patient war nach seinen Angaben bis vor drei Monaten stets gesund, als er zum erstenmal eine Undurchgängigkeit der rechten Nasenseite bemerkte. Da er dadurch aber nicht gestört war, so tat er nichts dagegen, bis vor etwa vier Wochen zum erstenmal Blutungen aus dem Munde auftraten. Zuerst nahm er selbst Nasenspülungen vor und ging erst jetzt zum

Digitized by Google
Original from UNIVERSITY OF CALIFORNIA
Generated on 2019-10-24 13:04 GMT / http://hdl.handle.net/2027/uc1.b3252761
Public Domain in the United States, Google-digitized / http://www.hathitrust.org/access_use#pd-us-google

Arzte, weil er unerträglich aus der Nase zu stinken begann, so daß er sich selbst und den Nebenmenschen zum Ekel wurde. Überdies soll in den letzten 14 Tagen eine starke Anschwellung unter dem rechten medialen Augenwinkel aufgetreten sein. Lues negiert. Wassermann negativ.

Bei der Aufnahme ließ sich folgender Status praesens erheben: Die Gegend des rechten medialen Augenwinkels ist stark vorgetrieben und es erstreckt sich die von geröteter Haut bedeckte und etwas schmerzhafte Schwellung teils gegen den Nasenrücken zu, teils gegen die Fossa canina derselben Seite herab.

Die Nase selbst ist insbesondere rechts unförmig, kolbig, klumpig, namentlich auffallend im Bereiche der Nasenwurzel. Von vorn sieht man den oberflächlich mit Borken bedeckten kleinhöckrigen Tumor, der das Septum ganz nach links drängt und keine endonasalen Gebilde mehr erkennen läßt. Die hintere Rhinoskopie zeigt die rechte Choanalöffnung verbreitert, in ihrer Kontur jedoch deutlich erkennbar, und reicht der das Cavum nasi völlig ausfüllende Tumor bis knapp zur Choanenöffnung, so daß nur mehr ein Stückchen vom hinteren Ende der rechten mittleren Muschel gesichtet werden kann.

Das ad maximum nach links abgedrängte Septum macht es nicht möglich, über die linke Nasenseite etwas auszusagen.

Bei der Probeexzision kommt es zu einer sehr heftigen Blutung, die die Belloqsche Tamponade notwendig macht. Trotzdem aber von Haus aus ein doppelt so großer rückwärtiger Tampon benutzt wurde, als das erste Daumenglied des Patienten an Umfang hatte, glitt derselbe doch beim Anziehen des Seidenfadens leicht durch die Choane und durch die Nase, wodurch erstens fast der ganze Tumor abgerissen wurde, dann aber kam es zu einer ganz ungeheuerlichen Blutung, die jedoch bei rasch erneuerter, sehr kräftiger Tamponade stand. Die histologische Untersuchung des abgerissenen Tumors ergab (Prof. Stoerk) stark verhornendes Plattenepithelcarcinom. Nach der Tamponade bekam der Patient ein Erysipeloid mit Temperaturen bis 38·2, das mit Burow-Umschlägen wirksam behandelt wurde. Heute vor zehn Tagen unterzog ich, wie erwähnt, den Patienten der Radikaloperation, bei der es trotz der Carotisligatur immerhin wider Erwarten heftig blutete. Vom Tumor fand sich nur mehr der Stiel an der lateralen Nasenwand. Es wurden das Siebbein und die Kieferhöhle ausgeräumt, weil sie zur Erzielung der Radikalheilung eröffnet wurden, fanden sich aber nicht erkrankt. Der Tumor saß eben kurz gestielt vorn oben in der Höhe des vorderen Endes der mittleren Muschel, hatte aber das Septum bereits derart verändert, daß es auch mitentfernt wurde.

Mikulicz-Tamponade des großen Wundcavums und exakte Hautnaht. Die Tamponade war am dritten Tage post operationem schon ganz entfernt. Sie sehen, meine Herren, heute den Patienten mit per primam verheilten äußeren Wunden und wird der Mann morgen geheilt in ambulatorische Nachbehandlung entlassen, da in der Nase noch mäßige Krustenbildung besteht.

d) Das Präparat, das ich Ihnen hier demonstriere, stammt von einem 24jährigen Mädchen, M. J. aus Stanislau, das ich am 8. September l. J. an der Klinik meines Chefs, des Herrn Hofrats Chiari, zu operieren Gelegenheit hatte.

Die Patientin kam am 6. September an die Klinik und gab anamnestisch an, in ihrer Jugend niemals ernstlich krank gewesen zu sein; sie hatte an-

Digitized by Google
Original from UNIVERSITY OF CALIFORNIA
Generated on 2019-10-24 13:04 GMT / http://hdl.handle.net/2027/uc1.b3252761
Public Domain in the United States, Google-digitized / http://www.hathitrust.org/access_use#pd-us-google

geblich auch keinerlei akute Infektionskrankheiten durchgemacht. Seit Anfang dieses Jahres bemerkte sie ein allmähliches Zunehmen des Halsumfanges, legte jedoch diesem Umstande vorerst keinerlei Bedeutung bei, weil sie ganz ohne Beschwerden blieb. Mitte Juli stellten sich zum erstenmal Hustenanfälle ein, ferner ein Kitzeln und Brennen im Halse, überdies wurde derselbe deutlich stärker, weshalb sich die Patientin entschloß, einen Wiener Arzt zu konsultieren. Bei der Aufnahme an der Klinik wurde folgender Befund erhoben:

Mittelgroße, zarte, ziemlich blasse Patientin. Der Hals, der normale Länge hat, wird in seinen unteren Partien sehr breit und unförmig. Man tastet links von der Mittellinie einen sehr harten, höckrigen, jedoch noch gut beweglichen Tumor, der beim Schlucken in die Höhe steigt und hinter welchem die großen Halsgefäße verlaufen. (Nach diesem Befunde schien der Tumor von der Glandula thyreoidea auszugehen oder mindestens in innigster Berührung mit ihr zu sein.)

Drüsen sind beiderseits zu tasten; sie sind vorwiegend links ausgebildet, sehr hart, groß, indolent, jedoch noch gut abgrenzbar.

Das ganze Geschwulstkonvolut ruht gleichsam auf dem Manubrium sterni und der linken Clavicula, doch gelingt es beim Schluckakt, den aufsteigenden Tumor hochzuhalten und darunter das Trachealrohr in der Incisura manubrii sterni zu tasten.

Tracheoskopisch sieht man vom dritten Ring an eine beträchtliche Stenosierung des Trachealrohres; diese ist von beiden Seiten etwa gleich stark und wird durch das Einwuchern der Aftermassen in die Luftröhrenwand bedingt. Linkerseits ist das Neoplasma bereits in Form zweier Wärzchen in die Trachea durchgebrochen.

Es besteht konstant ein exzessiver Hustenreiz, der sich auch durch Codein absolut nicht beeinflussen läßt. Nachts starke Atemnot. Keine Heiserkeit. Der interne Befund der Thorakal- und Abdominalorgane ist normal. An eine Tracheotomia inferior war in Anbetracht des erwähnten Tiefstandes des Tumors nicht zu denken. Da nun der Zustand der Patientin aus rein vitaler Indikation eine Abhilfe erheischte, entschloß ich mich zur Operation, die in der Resektion von acht Trachealringen mit Ausräumung sämtlicher erreichbaren Drüsen an beiden Halsseiten bestand. Der Eingriff wurde in lokaler Anästhesie nach vorheriger Skopolamin-Morphiumgabe gemacht.

Von einem Schnitt, Sect. Gluck (wie bei der Totalexstirpation des Larynx) ausgehend, werden zuerst auf beiden Seiten die Halslymphdrüsen ausgeräumt.

Sie sind (namentlich links) außerordentlich vergrößert und können nur nach beiderseitiger temporärer Durchtrennung der Sternocleidi und Resektion der linken Vena jugularis interna mobilisiert werden.

Der, wie früher erwähnt, links von der Mittellinie tastbare Tumor präsentiert sich als eine fest mit dem Isthmus, dem linken Thyreoideaunterlappen und der Trachea verwachsene, sehr harte Geschwulst, die, obwohl gut beweglich, zapfenförmig in die obere Brustapertur hineinreicht.

Es wird der Tumor von allen Seiten freigemacht, die Trachea vom Oesophagus stumpf abgeschoben und nun die Trachea unterhalb des Ringknorpels quer durchtrennt, wobei der rechte Rekurrens geschont wurde, während der linke im Tumor verlief und mit entfernt wurde. Von der Glandula thyreoidea blieb der rechte Lappen in toto erhalten, während alles

Digitized by Google
Original from UNIVERSITY OF CALIFORNIA
Generated on 2019-10-24 13:04 GMT / http://hdl.handle.net/2027/uc1.b3252761
Public Domain in the United States, Google-digitized / http://www.hathitrust.org/access_use#pd-us-google

andere exstirpiert wurde. Nun hing der Tumor nur mehr an der Trachea und links über der oberen Brustapertur.

Es war nun außerordentlich schwierig, vom linken Bulbus jugularis wegzukommen, doch gelang es schließlich, ihn zwischen zwei Ligaturen abzutragen. Da es aber auch dann noch nicht möglich war, an den unteren Pol des Tumors zu kommen, wurde er mit großer Vorsicht morzelliert, von der Arteria anonyma und Carotis communis frei gemacht und hing endlich nur mehr an der Trachea. Diese wurde nun durchtrennt.

Der abgetrennte Trachealstumpf versank sofort in die Tiefe hinter der Arteria anonyma, wurde aber sofort hochgehoben und mit einer Zügelnaht fixiert gehalten. Soweit es anging, wurde nun mit langen Instrumenten von der oberen Brustapertur her in die restlichen Tumormassen bis zur Vena anonyma sinistra vorsichtig abpräpariert und es schien schließlich alles entfernt.

Nun wurden, wie bei der Gluckschen Totalexstirpation, die beiderseitigen türflügelförmigen Hautlappen über dem Oesophagus vereinigt, deren untere, beziehungsweise obere Umrandung in den Trachealstumpf, beziehungsweise Ringknorpel eingenäht, wobei vorher das Mediastinum in typischer Weise von beiden Teilen her drainiert worden war. Es war also alles so angelegt, um später den Trachealdefekt bequem plastisch schließen zu können.

Die Patientin bekam nach der Operation 500 cm^3 Kochsalz subcutan mit 10 Tropfen Digallen und 200 cm^3 Kampfer im Laufe des Nachmittags.

Abendtemperatur 36·8, Puls 96, kräftig. Zwei Stunden nach der Operation konnte die Patientin Tee mit Kognak anstandslos schlucken.

Der weitere Verlauf war ein sehr befriedigender. Am fünften Tage nach der Operation wurden die halben Nähte entfernt, am sechsten Tage die restlichen.

Vom zweiten Tag an war die Patientin fieberfrei und fühlte sich andauernd recht wohl.

Am neunten Tage nach der Operation, unmittelbar nachdem die Patientin mittags ihre Weinsuppe getrunken hatte, kam es im Anschluß an einen Hustenstoß zu einer enormen Blutung, der die Patientin in kaum fünf Sekunden erlag.

Die Autopsie ergab folgendes (Prof. Stoerk): Lymphosarkom des Thymusbereiches sowie eines Lymphdrüsenkomplexes links über der Clavicula.

Resektion der Hauptmasse des Tumors vorn an der Trachea unter Fortnahme der acht obersten Trachealringe (vor neun Tagen) mit Einnähung des Trachealstumpfes im Jugulum. Durchwucherung der vorderen Wand der Vena anonyma sinistra etwa in der Mittellinie von seiten des Neoplasmas mit Perforation und Bildung einer Bluthöhle von Nußgröße im Tumorparenchym und Durchbruch dieser Höhle gegen das Wundbereich über dem Manubrium sterni. Frische Blutaspiration in allen Lungenabschnitten. Akute allgemeine Anämie. Blutcoagulum im Magen. Die Magenschleimhaut in toto durch Selbstverdauung zerstört, darum die Frage dieser entsprechend älteren Blutung, nämlich ob aus Arrosion der Magenschleimhaut entstanden, nicht zu beantworten.

Es hat sich also die ursprüngliche Diagnose: Tumor malignus glandulae thyreoideae als irrig herausgestellt und ist die Patientin einer Arrosionsblutung, die nicht mehr im ehemaligen Operationsgebiet lag, erlegen. Sie wäre auch ohne Operation dem gleichen Schicksal anheimgefallen.

Generated on 2019-10-24 13:04 GMT / http://hdl.handle.net/2027/uc1.b3252761
Public Domain in the United States, Google-digitized / http://www.hathitrust.org/access_use#pd-us-google
Digitized by Google
Original from UNIVERSITY OF CALIFORNIA

Referate.

I. Allgemeines.

Die Entwicklung der Untersuchungs- und der chirurgischen Behandlungsmethoden des Larynx, der Trachea und der Bronchien: Die Beteiligung der Krakauer Schule und des „Przegląd Lekarski“ an derselben in den letzten 50 Jahren. (Rozwój uretod badania i leczenia chirurgicznego krtani, tchawny i oskrzeli; w spółudział w nim szkoły krakowskiej i „Przeglądu Lekarskiego“ w ciągu pięćdziesięcin lat.) Von Prof. Pieniążek. (Przegląd Lekarski, 1911, Nr. 28.)

Der in der Festnummer zur Feier des 50jährigen Bestandes des „Przegląd Lekarski“ erschienene Aufsatz entwickelt ein anschauliches Bild von den Leistungen unserer laryngologischen Schule, wie sie sich in den im „Przegląd Lekarski“ und zum Teil in deutschen Fachschriften niedergelegten Arbeiten widerspiegeln. Seit dem Jahre 1879 wurden hier Hunderte von Laryngofissuren ausgeführt ohne einen einzigen postoperativen letalen Ausgang. Dieses günstige Resultat wird der Methode (Operation bei herabhängendem Kopfe und postoperative Tamponierung des Kehlkopfes) zugeschrieben. Anlaß zu dieser Operation waren meistenteils Stenosen infolge Diphtheritis, Perichondritis, Sklerom, Syphilis, aber auch von Neubildungen, Karzinomen, Sarkomen, Papillomen, tuberkulösen Infiltraten und von Fremdkörpern. Gegenwärtig werden an der Klinik Laryngofissuren und Tracheotomien fast immer in Lokalanästhesie unter Benutzung von 2%iger Cocainlösung ausgeführt. Seit dem Jahre 1884 wurde hier die untere Tracheoskopie eingeführt, mit deren Hilfe diphtheritische Membranen, Granulome, skleromatöse Infiltrate und Fremdkörper noch vor der Erfindung der oberen Tracheobronchoskopie aus Trachea und Bronchien entfernt wurden. Später wurde auch von den Methoden Kirsteins und Kilians ausgiebig Gebrauch gemacht und verfügt die Klinik jetzt über 30 Fälle von Fremdkörpern, welche durch Tracheo- respektive Bronchoscopia superior und inferior entfernt worden sind. Gegenwärtig wird bei Verengerungen der oberen Luftwege die Tracheotomie nur in solchen Fällen ausgeführt, wo wegen zu großer Dimensionen der Stenosen auf eine gründliche Beseitigung derselben durch die obere Tracheoskopie nicht gerechnet werden kann oder wo die Stenosen rasch wiederkehren. Von nicht geringer Bedeutung sind die das Laryngosklerom betreffenden Arbeiten der hiesigen Schule, von denen die 273 Fälle betreffenden in den Jahren 1910 und 1911 im „Przegląd Lekarski“ und im *Arch. internat.* de laryng. erschienen ist.

Die Entwicklung der chirurgischen Richtung hat unsere Schule hauptsächlich *der Häufigkeit* der Fälle von Verengerungen der oberen Luftwege zu *verdanken. Die* häufigen Fälle von Croup führten auf die Idee der unteren *Tracheoskopie und die* häufigen Skleromfälle gaben Anlaß zu vielfachen chirurgischen *Eingriffen* in Trachea und Bronchien mit Hilfe der oberen und

Digitized by Google
Original from UNIVERSITY OF CALIFORNIA
Generated on 2019-10-24 13:04 GMT / http://hdl.handle.net/2027/uc1.b3252761
Public Domain in the United States, Google-digitized / http://www.hathitrust.org/access_use#pd-us-google

unteren Tracheobronchoskopie, und unsere Klinik könnte mit Recht die „Klinik der Verengerungen der oberen Luftwege“ genannt werden. Spira (Krakau).

Über Reinjektion von antidiphtheritischem Serum auf Grundlage von während einer 16jährigen Privatpraxis erhaltener Daten. (O reinjekcyi surowicy przeciwbłoniczej na zabadzie danych otrzymanych w ciągu lat szesnastu z praktyki własnej.) Von W. Puławski (Radziejów). (Przegląd Lekarski, 1911, Nr. 32.)

Seit 1895 hat Puławski in 760 Fällen von Diphtherie im Pharynx und im Larynx antidiphtheritisches Serum injiziert, darunter 60 Fälle, in welchen diese Injektionen nach einem Zwischenraum von Monaten und Jahren wiederholt worden sind. Davon starben 47. Von 12 Fällen mit Scharlach, die mit antistreptokokken-antiskarlatinösem Serum behandelt wurden, starben 5. Kein einziger der letalen Fälle war schon zuvor mit Heilserum behandelt worden, von den 60 reinjizierten Fällen endete kein einziger letal. Nach keiner der 194 Reinjektionen wurden anaphylaktische Erscheinungen beobachtet. Die einzigen Folgen waren Ausschläge, Urticaria, Erytheme, wie sie für antitoxische Heilseren typisch sind und die sich in nichts von jenen, die nach der ersten Injektion auftraten, unterschieden. Eine sofortige oder beschleunigte Reaktion wurde in keinem Falle beobachtet. Auch lokal ist nach den Reinjektionen keine spezifische Reaktion aufgetreten. Der Verlauf der Krankheit war, wie es scheint, nach der Reinjektion leichter und die Heilung erfolgte schneller.

Spira (Krakau).

Zur Behandlung von Sklerom mit Röntgenstrahlen. (W sprawie leczenia twardzieli promieniami Roentgena.) Von A. Rydygier (Lemberg). (Lwowski Tygodnik Lekarski, 1911, Nr. 34.)

Die Röntgenstrahlen werden vom Verfasser durch mehrere Tage angewendet und dann eine mehrtägige Pause gemacht. In Fällen mit oberflächlichem Sklerom (Nase, Lippe) wird die affizierte Stelle täglich mit einer mittelweichen Lampe durch 2 Monate beleuchtet, während die benachbarte Haut durch entsprechend zugeschnittenes, mit einem Guttaperchahäutchen bedecktes Bleiplättchen geschützt wird. Wo es darauf ankommt, auf tiefere Lagen einzuwirken, wird die benachbarte Haut mit einem Stanniolblättchen (Silberpapier von Schokolade) bedeckt. Dadurch werden die Röntgenstrahlen filtriert, das heißt die weichen, auf die Haut am schädlichsten wirkenden Strahlen werden zurückgehalten, während die harten, eine größere penetrierende Kraft besitzenden Strahlen in die Tiefe dringen. In solchen Fällen muß die Beleuchtungsdauer auf 4 Minuten ausgedehnt werden. Auf diese Weise hat Rydygier dauernde Effekte erreicht, so daß er, gestützt auf ein immer zahlreicheres Material, dieses Verfahren angelegentlichst empfehlen kann. Spira (Krakau).

Behandlung der Kehlkopftuberkulose und anderer lokalinfektiöser Affektionen mit Jodkalium und Ozon respektive H_2O_2. Von Dr. S. A. Pfannenstiel (Malmö). (Nordisk Tidsskrift for Terapi, 1912, Heft 5.)

Pfannenstiel hat diese neue Behandlung zum erstenmal in einem Vortrag in Malmös Ärzteverein am 10. Februar 1910 besprochen. Sie beruht auf

Digitized by Google
Original from UNIVERSITY OF CALIFORNIA
Generated on 2019-10-24 13:04 GMT / http://hdl.handle.net/2027/uc1.b3252761
Public Domain in the United States, Google-digitized / http://www.hathitrust.org/access_use#pd-us-google

dem Prinzip, daß das antiseptische Mittel in dem kranken Gewebe gebildet wird, wodurch eine Wirkung in die Tiefe erreicht wird. Sie kann nur bei lokalen Prozessen Anwendung finden. Pfannenstiel hat 16 Fälle von Kehlkopftuberkulose behandelt. Alle Pat. hatten gleichzeitig Lungentuberkulose. 11 von diesen 16 wurden vollständig geheilt. Er ist der Ansicht, daß diese Methode bei leichteren Fällen zu guten Resultaten führen, sowie daß sie bei vorgeschrittenen schweren Formen der Krankheit vorbeugend wirke.

L. Mahler.

II. Nase und Nebenhöhlen.

Beitrag zur Pathologie der Stirnhöhlenerweiterung. (Przyczynek do patologii rozszerzenia ratoki czołowej.) Von Br. Karbowski. (Gazeta Lekarska, 1911, Nr. 51 und 52.)

Auf Grund eigener und fremder Untersuchungen führt Karbowski den Beweis, daß die Erweiterung der Stirnhöhle nicht auf Grund von Cysten, sondern auf Grund eitriger Entzündung der Stirnhöhle entsteht, daß es also nicht rationell ist, Fälle mit entzündlichen Erscheinungen aus dem klinischen Bilde: Anteritis frontalis cum dilatatione auszuschließen. Notwendige Bedingung für die Entstehung der Dilatation ist Retention des Inhalts, welche infolge bedeutender Verengerung oder von Verschluß des Canalis nasofrontalis zustande kommt. Die Ursache einer solchen Stenosierung können chirurgische Manipulationen, entzündliche Prozesse, Tuberkulose, Lues, Neubildungen in der Nase und deren Nebenhöhlen abgeben, häufiger sind es chronische eitrige Entzündungen und sekundäre Veränderungen in der Schleimhaut des Frontalsinus selbst. Resultate mikroskopischer Untersuchungen zeigen, daß dabei gewöhnlich auch chronische entzündliche Prozesse im Knochengewebe vorliegen, wobei es neben der Atrophie zur Neubildung im Knochengewebe kommt. Die gefundene chronische Otitis bestätigt die Möglichkeit, daß es zur Dilatation kommen kann in Fällen, in denen nur der Abfluß erschwert ist, ohne daß es zur Retention gekommen ist. Spira (Krakau).

Einige Bemerkungen über primäre Nasendiphtheritis. (Kilka uwag o pierwstnej błaczieg nasa.) Von J. Szmunlo (Samara). (Medycyna i Kronika Lekarska, 1911, Nr. 11 und 12.)

Szmunło teilt 5 Fälle von Nasendiphtheritis mit, von denen der jüngste ein einmonatliches Kind betrifft, der älteste einen 35jährigen Pat. Die Statistik der Häufigkeit dieser Krankheit schwankt zwischen 2% und 40%. Die Ursache davon ist der verschiedene Genius epidemicus in verschiedenen Epidemien und diagnostische Irrtümer. Unter 30 von Szmunło seit 5 Jahren beobachteten Fällen von Nasendiphtherie waren zwei mit akutem Verlauf. In 2 von Szmunło mitgeteilten Fällen trat diese Krankheit als Komplikation von Scharlach auf. Autor resümiert die Resultate seiner Beobachtungen in folgender Weise:

Digitized by Google
Original from UNIVERSITY OF CALIFORNIA
Generated on 2019-10-24 13:04 GMT / http://hdl.handle.net/2027/uc1.b3252761
Public Domain in the United States, Google-digitized / http://www.hathitrust.org/access_use#pd-us-google

1. Die primäre Nasendiphtheritis gehört durchaus nicht zu den seltenen Erscheinungen und bildet in manchen Epidemien eine der häufigsten Lokalisationen der Diphtheritis.

2. Nasendiphtherie tritt in den meisten Fällen in chronischer Form auf.

3. Das früheste Alter schützt nicht vor dieser Krankheit. Man muß auf Nasendiphtheritis Verdacht schöpfen in allen Fällen, in denen einseitige Nasenverstopfung von einseitigen Nasenblutungen begleitet ist.

4. Nasendiphtheritis wird oft von Patienten und Ärzten übersehen und kann in vielen Fällen Anlaß zur Entstehung kleiner Epidemieherde von Diphtheritis geben.

5. Das antidiphtheritische Serum hat in den Beobachtungen des Verfassers eine sehr günstige Wirkung entfaltet, wenn auch eine langsamere als in akuten Formen von Pharynxdiphtheritis.

6. Pyocyanase verdient in der Nasendiphtherie eine ausgedehnte Anwendung. Spira (Krakau).

van der Hoeves Symptom bei den Entzündungen in den Nebenhöhlen der Nase. Von Dr. Gjessing. (Medicinsk Revue, 1912, Nr. 2.)

Gjessing hat 28 Pat. mit Nebenhöhlenleiden untersucht und in ungefähr der Hälfte der Fälle das van der Hoevesche Symptom, das ist Vergrößerung des Mariotteschen Fleckes, gefunden. L. Mahler.

Über Tumoren der Hypophysis cerebri. (O guzach przysadki mózgowej.) Von W. Ziembicki (Lemberg). (Lwowski Tygodnik Lekarski, 1911, Nr. 4 und 5.)

Eingangs gibt Verfasser einen kurzen Überblick über die Geschichte der Lehre von den Hypophysentumoren, bespricht dann kurz ihre pathologische Anatomie und Symptomatologie als: 1. Druckerscheinungen, 2. besondere Kompression der Sehnervenstämme, 3. Atrophie des Genitalapparates, 4. Adipositas, 5. Skelettveränderungen, 6. Röntgenbild, und teilt die Krankengeschichte eines von ihm beobachteten Falles mit. Derselbe betrifft ein 15jähriges Mädchen, welches seit einem Jahr über immer häufiger auftretende Anfälle von Kopfschmerzen, die manchmal von Erbrechen begleitet waren, klagte. Abnorm starker Appetit, Amenorrhöe, später Sehstörungen, Ausfall der Haare. Untersuchung: Panniculus adiposus gut entwickelt, Habitus infantilis, Mangel des Haarwuchses in der Achselhöhle und in der Schamgegend. Schilddrüse vergrößert, Eosinophilie. Stimmung wechselnd, Atrophia aa. opt. post neuritidem und utriusque. Röntgenogramm: Destructio sellae turcicae pp. process. clinoid. post., dorsi sellae et clivi. Diagnosis: Tumor hypophyses, subsequente Destructione sellae turcicae. Aus dem raschen Wachstum und den verursachten Folgen ist zu schließen, daß der Tumor von großen Dimensionen sein muß. Seine Form ist die der sogenannten Dystrophia adiposo-genitalis. Dieser Fall wurde später von Litwinowicz nach einer eigenen Methode operiert.

Spira (Krakau).

Digitized by Google
Original from UNIVERSITY OF CALIFORNIA
Generated on 2019-10-24 13:04 GMT / http://hdl.handle.net/2027/uc1.b3252761
Public Domain in the United States, Google-digitized / http://www.hathitrust.org/access_use#pd-us-google

III. Nasenrachenraum, Pharynx und Mundhöhle.

Chronische Fieberzustände tonsillaren Ursprunges und einige Bemerkungen über das Wesen der Angina und der sogenannten anginösen Komplikationen. Von Batawia (Częstochau). (Gazeta Lekarska, 1911, Nr. 44 und 45.)

Batawia teilt einige Fälle mit, von welchen ein chronischer Fieberzustand ohne sonstige objektive Veränderungen allein in krankhaften Zuständen der Tonsillen ihren Grund hatten, und resümiert seine Arbeiten in folgenden Punkten:

1. Bei der Annahme der Theorie von Schönemann muß manche Form von Angina als sekundäre Krankheit, als Lymphadenitis acuta, angesehen werden.

2. Die Pforten, durch welche die Krankheitskeime der sogenannten anginösen Komplikationen in den Organismus eindringen, müssen sich nicht gerade in den Tonsillen, sondern können sich auch in der Nase und im Rachen befinden. Gelenkrheumatismus, Endokarditiden, Nephritiden u. dgl. entwickeln sich nach Anginen, wenn die pathogenen Keime den Widerstand in den Tonsillen überwinden können.

3. Chronische Fieberzustände können unzweifelhaft ihre Quelle in pathologischen Veränderungen der Mandeln haben.

4. Diese Veränderungen bieten das Bild der sogenannten Tonsillitis chronica lacunaris desquamativa und beruhen auf Bildung von Pfröpfen und Abscessen in den Mandeln.

5. Nicht nur Anginen, sondern auch andere verschiedenartige Infektionen können unter gewissen Bedingungen die in den Tonsillarpfröpfen befindlichen Keime zu neuem Leben anregen und Temperatursteigerungen bedingen.

6. Wo bei chronischen Fieberzuständen krankhafte Veränderungen in den Tonsillen konstatiert werden können, dort besteht die Behandlung in Auspressen und Aufreißen der verdächtigen Follikel respektive in partieller oder totaler Exstirpation der Mandeln.

7. Das Aufreißen der Follikel soll als ein unschuldiger Akt auch in solchen Fällen ausgeführt werden, wo bei krankhaften Veränderungen der Mandeln eine andere Ursache des Fiebers vermutet, aber nicht sicher ist und eine andere Behandlung erfolglos bleibt.

8. Auch krankhafte Veränderungen in den Zungen- und Rachenmandeln können die Ursache kontinuierlicher Temperatursteigerung abgeben.

Spira (Krakau).

Über Enucleatio tonsillarum. Beschreibung einer eigenen Operationsmethode. Von Erbrich (Warschau). (Gazeta Lekarska, 1911, Nr. 3.)

Erbrich beschreibt einen Fall, in welchem ein lange Zeit bestandener kontinuierlicher Fieberzustand nur durch die Tonsillektomie beseitigt werden

Digitized by Google
Original from UNIVERSITY OF CALIFORNIA
Generated on 2019-10-24 13:04 GMT / http://hdl.handle.net/2027/uc1.b3252761
Public Domain in the United States, Google-digitized / http://www.hathitrust.org/access_use#pd-us-google

konnte, bespricht die Indikationen zur Operation, die bisherigen Methoden und deren Nachteile und teilt seine eigene, von ihm angewandte Methode mit, welche darauf beruht, daß durch die Mandel mit Hilfe einer chirurgischen Nadel eine doppelte seidene Ligatur durchgeführt, die Mandel an derselben stark vorgezogen und so von der angewachsenen Umgebung mit der Schere losgelöst wird, daß sie frei an dem Faden hängen bleibt. Dadurch werden die verschiedenen raumbeschränkenden Tonsillenzangen, das wiederholte, die Operation verzögernde Abnehmen und Anlegen derselben, oft auch die Anwendung eines Spatels überflüssig, die Operation wird erleichtert, abgekürzt und für den Pat. weniger lästig gestaltet. Dem Autor ist ein Reißen der Ligatur oder ein Durchschneiden der Mandel durch den Faden kaum ein einziges Mal passiert. Spira (Krakau).

Drei Fälle von Lupus vulgaris linguae. Von Dr. Ove Strandberg. (Hospitalstidende, 1912, Nr. 12.)

In den Journalen über die ersten 200 Pat. mit Lupus vulgaris im Finsenschen Lichtinstitut hat Strandberg im ganzen 15 Fälle von Lupus linguae gefunden. Von diesen referiert er 3 und beschreibt ausführlich das Aussehen der Zunge. Über die Diagnose von Lupus vulgaris linguae, der nach Leloir sehr selten ist, sagt Strandberg, daß diese Lupusform ein Leiden sei, das als knotige, teils isolierte, teils aber auch konfluierende Infiltrate auftrete, die sehr selten ulzerierten und die nie größere, zusammenhängende Ulzerationen bilden, welche an Ulcus tuberculos. erinnern. Die Ulzerationen können punktförmig, zuweilen gruppiert auftreten, wie man es bei Lupus vulgaris auf der Haut sieht.

Findet man diese Symptome, namentlich in der Umgebung der Papillae circumvallatae bei einem Pat. mit negativer Wassermannscher Reaktion und Lupus cutaneus, so ist man nach Verfasser berechtigt, die Diagnose Lupus vulgaris linguae zu stellen.

Ist das Leiden von einem Lupus cutaneus begleitet, so muß man in fast allen Fällen zugleich sich vergewissern, ob das histologische Bild mit dem der Tuberkulose entsprechenden übereinstimmt. L. Mahler.

IV. Larynx.

Über die Anästhesierung des Kehlkopfes mit Hilfe von Alkohol in Fällen von Tuberkulose. (O znieczulenin kutani za pomocą alkoholu w przypadkach gruźlicy.) Von L. Zamenhof (Warschau). (Medycyna i Kronika lekarska, 1911, Nr. 46 und 47.)

Zamenhof teilt 16 Fälle von Larynxtuberkulose mit, in denen er durch Einspritzung von Alkohol in den oberen Larynxnerven nach der Methode von Hoffmann Schmerzlosigkeit für 2 Monate bis einige Stunden erreichte, wäh-

Digitized by Google
Original from UNIVERSITY OF CALIFORNIA
Generated on 2019-10-24 13:04 GMT / http://hdl.handle.net/2027/uc1.b3252761
Public Domain in the United States, Google-digitized / http://www.hathitrust.org/access_use#pd-us-google

rend in 4 anderen Fällen diese Behandlung resultatlos geblieben ist. Dabei überzeugte sich Verfasser, daß nicht erwärmter Alkohol ebenso gut wirke wie erwärmter. Auf Grund seiner Beobachtungen kommt Verfasser zu folgenden Schlußfolgerungen:

1. Einspritzung von Alkohol in den N. laryng. sup. bewirkt vollständige Schmerzlosigkeit für längere Zeit.

2. In allen Fällen von Kehlkopfschmerzen auf Grund von Tuberkulose soll man unbedingt Injektionen von Alkohol in den Kehlkopfnerven ausführen.

3. Man soll sich nicht auf eine oder zwei Injektionen beschränken, sondern wo man keine Anästhesie erhalten hat, den Eingriff in gewissen Zwischenräumen wiederholen.

4. Zu den Injektionen kann ebensogut erwärmter als nicht erwärmter Alkohol verwendet werden. Spira (Krakau).

Einige Worte über Intubation. (Kilka słów o intubacyi.) Von de Michelis (Chełm). (Medycyna i Kronika lekarska, 1911, Nr. 22.)

Auf Grund von seit 1904 von ihm intubierten 240 Fällen, von denen 72% genasen, gelangt der Verfasser zu folgenden Schlußfolgerungen:

1. Bei der Intubation soll man nicht einen „definitiven A-Faden" gebrauchen, da ein solcher oft von den Kindern durchgebissen wird, oder die Kanüle wird von dem Kinde mit Hilfe des Fadens oft herausgezogen; wohl aber soll man sich des „provisorischen Fadens" bei der Intubation bedienen.

2. Die Extubation ist am besten mit dem Extubator auszuführen.

3. Die Kanüle soll nicht länger als 3 Tage im Kehlkopf gelassen werden.

4. Wenn sich die Notwendigkeit eines längeren Verweilens im Kehlkopf herausstellt, soll die Metallkanüle durch eine Zelluloidkanüle ersetzt werden.

5. Diphtheritis und Croup sind gleich vom Beginne energisch mit antidiphtheritischem Serum zu behandeln; dadurch wird die Intubation größtenteils überflüssig werden.

6. Wenn nach dreitägiger Intubation die Atemnot beim Kinde nicht geringer wird oder wenn die Kanüle durch den Hustenstoß immerfort ausgestoßen wird, soll die Tracheotomie ausgeführt werden. Spira (Krakau).

V. Trachea, Bronchien, Oesophagus.

Fremdkörper in den Bronchien, extrahiert mit Hilfe der Bronchoskopie. Von Erbrich (Warschau). (Gazeta Lekarska, 1911, Nr. 15.)

Drei interessante Fälle.

I. Fall. Vor 4 Wochen nach Verschlucken eines Hühnerknochens Husten, Atemnot, welche in gewissen Körperlagen aufhörte. Wiederholte Röntgenauf-

Digitized by Google
Original from UNIVERSITY OF CALIFORNIA
Generated on 2019-10-24 13:05 GMT / http://hdl.handle.net/2027/uc1.b3252761
Public Domain in the United States, Google-digitized / http://www.hathitrust.org/access_use#pd-us-google

nahmen mit negativem Resultat. Später Schüttelfröste, Fieber, allgemeine Schwäche, reichliches eitriges, übelriechendes Sputum. Rechts Dämpfung unter dem Schulterblatt, reichliches Rasseln. Bei der Bronchoskopie in sitzender Stellung Überflutung des Gesichtsfeldes mit Sekret, nach dessen Aspiration der Fremdkörper im oberen Teil des rechten Bronchus II. Ordnung gesichtet wurde. Extraktionsversuche erfolglos. Kurz darauf hustete Pat., im Bette liegend, den $^1/_2$ *cm* großen Fremdkörper aus. Erbrich meint, daß der Fremdkörper schon während der Bronchoskopie ausgehustet worden wäre, wenn Pat. dabei sich in liegender Stellung befunden hätte.

II. Fall. Vor 2 Jahren Extraktion einiger Zähne in Chloroformnarkose. Einige Tage später Husten, Atemnot, Fieber, dann übelriechende Expektoration. Nach 6 Wochen Auswurf eines Zahnfragmentes, keine Besserung. Röntgenoskopie negativ. In den Lungen Symptome einer Kaverne unter der rechten Scapula. Bronchoskopisch findet man Verstopfung des inneren rechten Bronchus II. Ordnung durch blutende Granulationsmassen. Nach wiederholten Versuchen gelang es, die ganze Granulationsmasse mit dem Häkchen zu entfernen. Darauf heftiger Husten und Auswurf einer großen Menge blutig-eitrigen Sekretes, worauf der Bronchus frei wurde. Unter den Tamponen am Fußboden fand man eine in Granulationsmassen eingebettete Zahnwurzel. Diesmal befand sich der Pat. während der ganzen Prozedur in liegender Stellung.

III. Fall. Der 13jährige Pat. verschluckte einen Melonenkern. Durch einige Tage trockener Husten, nach einer Woche reichliche Expektoration, Abmagerung, schweres Atmen, Schmerzen an der linken Seite. Nach 4 Wochen entzündlicher Prozeß in den Lungen, Abmagerung, Temp. 39°, eitriges, fötides Sputum. Dämpfung unten seitlich links. Bronchoskopie mißlang. Tracheotomie. Während einer tieferen Einführung des Bronchoskops durch die Tracheotomiewunde wurde während eines heftigen Hustenanfalles der Fremdkörper durch das bronchoskopische Rohr hinausgeschleudert. Pat. starb nach einer vorübergehenden Besserung an Thoraxempyem. Spira (Krakau).

Über genuine Oesophaguserweiterungen. (O samnistrzych rozszerzenich przełyku.) Von S. Mintz (Warschau). (Medycyna i Kronika Lekarska, 1911, Nr. 21.)

In einem von Mintz vorgestellten Falle von Erweiterung des unteren Oesophagusabschnittes konnte die Magensonde durch den im erweiterten Teil des Oesophagus angesammelten Inhalt leicht in den Magen eingeführt und gleichzeitig eine Senkung des Magens und Retention von Speisen in demselben gefunden werden. Um in ähnlichen Fällen eine falsche Diagnose, wie Retentionsdilatation des Magens, und eine falsche Behandlung, wie Magenwaschungen oder gar Gastroenterostomie, zu vermeiden, soll man sich immer da, wo Verdacht auf eine Oesophagusektasie besteht, früher durch Aspiration mittelst einer auf 30 *cm* und tiefer eingeführten Sonde davon überzeugen, ob nicht im

Digitized by Google
Original from UNIVERSITY OF CALIFORNIA
Generated on 2019-10-24 13:04 GMT / http://hdl.handle.net/2027/uc1.b3252761
Public Domain in the United States, Google-digitized / http://www.hathitrust.org/access_use#pd-us-google

Oesophagus Speiseinhalt sich findet. In einem anderen Falle, in dem klinische Erscheinungen und Sondenuntersuchung eine bedeutende Erweiterung des Oesophagus annehmen ließen, ergab die Radioskopie ein negatives Resultat. Die Ursache war, daß der Wismutbrei durch den Speiseinhalt im Oesophagus sich einen Weg in den Magen bahnte. In solchen Fällen soll vor der radioskopischen Untersuchung des Oesophagus durch Aspiration seines Inhaltes entleert werden. Zur Differentialdiagnose zwischen diffuser Erweiterung und Divertikel des Oesophagus ist einzig und allein die Radioskopie maßgebend. Schließlich stellt Mintz einen den psychischen Einfluß auf die Entstehung und das Nachlassen des Cardiospasmus illustrierenden Fall vor und bespricht die verschiedenen, die sympathische und kausale Behandlung der genuinen Oesophaguserweiterung betreffenden Maßnahmen. Spira (Krakau).

Beitrag zur Pathogenese des Bronchialasthmas. (Przyczynek do patogenezy astmy oskrzelowej.) Von A. Chełmoński. (Gazeta Lekarska, 1911, Nr. 26.)

Autor bespricht zunächst die verschiedenen Theorien dieser Krankheit und führt 13 von ihm beobachtete Fälle an, welche geeignet sind, neues Licht auf die Pathogenese derselben zu werfen. In allen Fällen war Vergrößerung der peribronchialen Drüsen im Röntgenogramm nachzuweisen. Andrerseits sprechen klinische und pathologisch-anatomische Tatsachen gegen die Annahme, daß diese Vergrößerung sekundär durch einen entzündlichen Prozeß in den Bronchien verursacht wären. Auch kann die bloße Vergrößerung der Drüsen nicht als Ursache des Asthma angenommen werden, da sonst oft Fälle von hochgradiger Vergrößerung der Drüsen ohne solche Folgen vorkommen. Sonstige während der Krankheit beobachtete Erscheinungen, wie Fieber, Milzschwellung, Eosinophilie, manche Ähnlichkeiten mit der Basedowschen Krankheit, die Periodizität der Anfälle, das öftere Auftreten derselben bei Frauen während der Periode usw., lassen daran denken, daß die Vergrößerung der Drüsen der Ausdruck einer alterierten inneren Sekretion derselben oder anderer drüsiger Organe, wie der Schilddrüse, der Ovarien, der Hypophyse, der Nebennieren usw., wäre. In dieser Hypothese würden zwar alle klinischen Erscheinungen des Asthma ihre Erklärung finden, doch müssen erst weitere Untersuchungen zur Bestätigung derselben abgewartet werden.

Spira (Krakau).

VI. Hals und Schilddrüse.

Strumastatistik aus der Gemeinde Rantasahni des Regierungsbezirkes St. Michel (Finnland) für das Jahr 1911. Von Dr. Tord Dreijer. (Finsk Läkaresällskapets Handlingar, 1912.)

Bei einer auf das Vorkommen von Tuberkulose gerichteten statistischen Untersuchung der Bevölkerung wurden zugleich die beobachteten Strumafälle notiert. Die Untersuchung, welche 8130 Personen — davon 3969 männlichen und 4161 weiblichen Geschlechtes — umfaßte, hat ergeben, daß von sämtlichen

Digitized by Google
Original from UNIVERSITY OF CALIFORNIA
Generated on 2019-10-24 13:04 GMT / http://hdl.handle.net/2027/uc1.b3252761
Public Domain in the United States, Google-digitized / http://www.hathitrust.org/access_use#pd-us-google

untersuchten Individuen 1118 oder 13·7% eine Vergrößerung der Schilddrüse darboten. Von den untersuchten Männern waren 293 (= 7·4%), von den Frauen 825 (= 19·8%) mit Struma behaftet. Die Struma-Prozentzahlen bei Männern und Frauen verhielten sich somit zueinander wie 1 : 27. Bei den Männern ergab sich die höchste Struma-Prozentziffer (18·1%) für die Altersgruppe 10. bis 20. Jahr, bei den Frauen befand sich der Kulminationspunkt (34·9%) in der gleichen Altersgruppe. Was die Größenverhältnisse der Struma betrifft, so entfallen auf die Rubrik „kleine Struma" 203 männliche (= 69·3%) und 394 (= 47·8%) weibliche Fälle; zu den Fällen mit „mittelgroßer Struma" gehören 88 (= 30%) männliche und 402 (= 48·7%) weibliche Fälle; die Kategorie „große Struma" endlich umfaßt von beobachteten Fällen 2 (= 0·6%) männliche und 29 (= 3·5%) weibliche. Die Prozentziffer der „kleinen Struma" ist innerhalb der Altersgruppe 0 bis 10 Jahre für das männliche Geschlecht etwas größer (4%) als für das weibliche (3·6%). Sowohl für die „kleine" als auch für die „mittelgroße" Struma erreicht die Prozentziffer ihren Höhepunkt in der Altersgruppe 10—20 Jahre. Die Prozentzahl der „großen Struma" kulminiert bei Frauen im Alter von 50—70 Jahren mit 0·7—0·6%. Bei Männern ist eine „große Struma" nur in 2 Fällen beobachtet worden, beide Male im Alter von 60—70 Jahren. Die Strumafälle sind in der Gemeinde ziemlich gleichmäßig verteilt, kein einzelnes Dorf kann als ein besonderer Kropfherd bezeichnet werden. Die Struma scheint den davon Befallenen keine besonderen Beschwerden zu verursachen. Kein einziger Fall von Morbus Basedowii ebensowenig wie von Kretinismus ist beobachtet worden. L. Mahler.

Personalien und Notizen.

Habilitiert: Dr. Maltese als Privatdozent für Oto-Rhino-Laryngologie in Turin.

Gestorben: In Nashville Dr. Lyon R. Graddy, früher Professor der Ophthalmologie und der Oto-Rhino-Laryngologie an der Universität in Tennessee und Professor James Newcomb in New-York.

Probevorlesung. Dr. Brock, I. Assistent der Ohrenklinik, hat am 16. November 1912 in Erlangen seine Probevorlesung über „Die Oto-Laryngologie in ihren Beziehungen zur allgemeinen Diagnostik" gehalten.

Für den wissenschaftlichen Teil verantwortlicher Redakteur: Dr. E. Urbantschitsch, Dr. H. Marschik.
Herausgeber, Eigentümer und Verleger: Urban & Schwarzenberg.

Druck von Gottlieb Gistel & Cie., Wien, III., Münzgasse 6.

Digitized by Google
Original from UNIVERSITY OF CALIFORNIA
Generated on 2019-10-24 13:04 GMT / http://hdl.handle.net/2027/uc1.b3252761
Public Domain in the United States, Google-digitized / http://www.hathitrust.org/access_use#pd-us-google

GRANT AVE.

Digitized by Google

Original from
UNIVERSITY OF CALIFORNIA

Generated on 2019-10-24 13:04 GMT / http://hdl.handle.net/2027/uc1.b3252761
Public Domain in the United States, Google-digitized / http://www.hathitrust.org/access_use#pd-us-google

Generated on 2019-10-24 13:04 GMT / http://hdl.handle.net/2027/uc1.b3252761
Public Domain in the United States, Google-digitized / http://www.hathitrust.org/access_use#pd-us-google

Digitized by Google

Original from
UNIVERSITY OF CALIFORNIA

Digitized by Google

Original from
UNIVERSITY OF CALIFORNIA

Generated on 2019-10-24 13:05 GMT / http://hdl.handle.net/2027/uc1.b3252761
Public Domain in the United States, Google-digitized / http://www.hathitrust.org/access_use#pd-us-google

Generated on 2019-10-24 13:05 GMT / http://hdl.handle.net/2027/uc1.b3252761
Public Domain in the United States, Google-digitized / http://www.hathitrust.org/access_use#pd-us-google

Digitized by Google

Original from
UNIVERSITY OF CALIFORNIA

Herrn Hofrat Prof. Dr. Ottokar Chiari

zu seinem 60. Geburtstag

von seinen dankbaren Schülern.

Digitized by Google

Original from
UNIVERSITY OF CALIFORNIA

Generated on 2019-10-24 13:05 GMT / http://hdl.handle.net/2027/uc1.b3252761
Public Domain in the United States, Google-digitized / http://www.hathitrust.org/access_use#pd-us-google

Generated on 2019-10-24 13:05 GMT / http://hdl.handle.net/2027/uc1.b3252761
Public Domain in the United States, Google-digitized / http://www.hathitrust.org/access_use#pd-us-google

Digitized by Google

Original from
UNIVERSITY OF CALIFORNIA

MONATSSCHRIFT FÜR OHRENHEILKUNDE
UND
LARYNGO-RHINOLOGIE.

XLVII. Jahrg. 1913. 2. Heft.

Nachdruck verboten.

Studien über den Niesreflex.

Von Privatdozent Dr. **Robert Bárány.**

Die von der Nase auslösbaren Reflexerscheinungen haben bisher von seiten der Rhinologen und Neurologen nur eine sehr spärliche Bearbeitung erfahren. Ich meine dabei nicht die sogenannten Reflexneurosen, auch nicht die Veränderungen der Sekretion und des Füllungszustandes der Blutgefäße bei Reizung der Nasenschleimhaut, sondern die de jure so zu bezeichnenden physiologischen motorischen Reflexäußerungen. Man kann von der Nase verschiedene Reflexe auslösen:

1. Bei Berührungen und Stechen der Haut des Naseneinganges tritt eine Kontraktion der mimischen Muskulatur der betreffenden Gesichtshälfte und abwehrende Schüttelbewegungen des Kopfes auf, der von den Neurologen sogenannte Nasenreflex.

2. Bei Berührungen der Nasenschleimhaut kommt es zu Veränderungen der Atmung und des Kreislaufes, zu reflektorischem Husten.

3. Zu Tränenträufeln.

4. Ganz unwillkürlich ist auch das Reiben der Nase und des Gesichtes bei wiederholter Berührung im Naseninnern, das selbst bei benommenen Patienten sich zeigt und

5. bei geeigneter Reizung tritt der Niesreflex auf.

Ich habe hier nur die Erfolge mechanischer Reize angeführt; bekannt ist auch der reflektorische Atemstillstand und die Atemveränderungen bei Zufuhr gewisser Gase und Gerüche in die Nase, sowie das Husten und Niesen bei greller Beleuchtung. Will man zu einem Verständnis der Reflexerscheinungen gelangen, so muß man zunächst strenge den Ausgangspunkt derselben auseinanderhalten, man muß zwischen Reflexen, die am Olfactorius und solchen, die am Trigeminus angreifen, unterscheiden. Wählt man nur die mechanische Reizung, so ist der Olfactorius von vorneherein ausgeschaltet. Hier soll nur der Niesreflex betrachtet werden.

Der Niesreflex ist, wie es scheint, zuerst von Sandmann näher studiert worden, dessen Beobachtungen durch Wertheim und Surmont ergänzt und berichtigt wurden. Sandmann fand, daß es besonders die vom Nervus eth-

Generated on 2019-10-24 13:05 GMT / http://hdl.handle.net/2027/uc1.b3252761
Public Domain in the United States, Google-digitized / http://www.hathitrust.org/access_use#pd-us-google
Digitized by Google
Original from UNIVERSITY OF CALIFORNIA

moidalis versorgten Partien der unteren und mittleren Muschel sowie des Septums sind, von denen aus Niesen hervorgerufen werden kann. Er konnte Niesen auch durch elektrische Reizung des freigelegten Nervus ethmoidalis bewirken. Der Nervus ethmoidalis ist ein Ast des Nasociliaris und so erklärt es sich, daß grelles Licht, welches zu starker Bewegung der Pupille und damit zur Zerrung am Ciliarnerven führt, ebenfalls Niesen herbeiführt. Merkwürdig sind die Beobachtungen Freunds, der fand, daß verschiedene Lichtarten hier verschiedenen Einfluß haben, rotes und grünes Licht löst den Niesreflex nicht aus, dagegen kommt er bei violettem und blauem Licht zustande. Bekannt ist das Auftreten von Niesen durch Einatmung bestimmter Pulver, wie Tabak, Haselwurzel, Veilchenwurzel, Maiblume, weiße und schwarze Nieswurzel. Für eine experimentelle Prüfung ist jedoch in erster Linie die mechanische Reizung empfehlenswert und hier kommt ein Instrument zustatten, das Killian unter dem Namen Knizometer eingeführt hat. Es wird hier zur Berührung ein gesteifter Wollfaden verwendet, der aus einer Röhre hervorgeschoben wird. Das verwendete Fadenstück wird nach jedesmaliger Reizung abgeschnitten.

Wenn wir nun den Niesreflex des näheren betrachten, so können wir, wie mir scheint, an ihm vier Stadien unterscheiden:

1. Das Stadium der Latenz,
2. das Stadium der Vorbereitung,
3. das Stadium des eigentlichen Niesens und
4. das Refraktärstadium.

Berührt man eine Stelle z. B. des Vorderendes der mittleren Muschel, so empfindet der Betreffende zunächst einen Kitzel in der Nase; ohne daß man die Stelle der Berührung wechselt, tritt hierauf bei fortgesetzter Berührung der Niesreflex auf. Kommt es zu demselben, so sieht man zunächst, wie der Betreffende die Stirne hinaufzieht, oft den Mund öffnet, tief inspiriert und seine Aufmerksamkeit dem kommenden Niesakt zuwendet. In diesem Stadium kann der Niesreiz noch vorübergehen, ohne daß es zum Niesen kommt (abortiver Niesreflex). Tritt der Reflex jedoch auf, so erfolgt nun Glottisschluß, Schluß der Nase durch Hebung des Gaumensegels, des Mundes durch Andrücken der Zunge an den Gaumen, welche Verschlüsse ganz oder teilweise durch einen plötzlichen kräftigen Exspirationsstoß durchbrochen werden. Mit der Aktion dieser am Niesakte direkt beteiligten Muskeln sind individuell auch verschiedene Mitbewegungen von Muskeln des Körpers verbunden, insbesondere des Kopfes, aber auch der oberen Extremitäten und des Rumpfes, wobei wir von den anerzogenen Bewegungen, wie Vorhalten der Hand oder eines in Eile hervorgezogenen Taschentuches ganz absehen wollen. Man sieht, wie außerordentlich kompliziert der Niesakt ist und es würde sich wohl verlohnen, demselben experimentell und klinisch nachzugehen. Es wäre zu diesem Zwecke

Generated on 2019-10-24 13:05 GMT / http://hdl.handle.net/2027/uc1.b3252761
Public Domain in the United States, Google-digitized / http://www.hathitrust.org/access_use#pd-us-google
Digitized by Google
Original from UNIVERSITY OF CALIFORNIA

zunächst der Einfluß des Großhirns zu studieren und tierexperimentell oder durch klinische Beobachtung bei vollkommener Ausschaltung des Großhirns der Niesreflex zu beobachten. Mir erscheint es wahrscheinlich, daß der Niesreflex bereits in der Medulla zustande kommt und das Großhirn zu seiner Entstehung nicht notwendig ist. Es wäre hier die Beobachtung, daß beim Niesakte Bewegungen in den gelähmten Muskeln Hemiplegischer zustande kommen, die vielleicht auf der Erregung extrapyramidaler Bahnen in der Medulla respektive im Mittelhirn beruhen, anzuführen. Dem wäre entgegen zu halten, daß Gowers Nieskrämpfe in der Aura des epileptischen Anfalles beobachtet hat. Etwas sicheres läßt sich demnach derzeit nicht sagen. Bemerkenswert ist die Zuwendung der Aufmerksamkeit im Stadium der Vorbereitung. Jedermann ist ja bekannt, daß in diesem Stadium ein Gespräch oder die Lektüre unterbrochen wird und der Betreffende seine Aufmerksamkeit dem Niesakte zuwendet. Es scheint hierbei eine Bahnung des Reflexes stattzufinden, im Gegensatz zu vielen anderen Reflexen, bei denen ja bekanntlich die Aufmerksamkeit künstlich abgelenkt wird, um den Reflex hervorrufen zu können. Eine Erscheinung ist aber am Niesreflex besonders interessant und ihr Studium könnte vielleicht zu theoretisch wichtigen Ergebnissen führen, das ist die Hemmung des Niesreflexes durch anderweitige sensible Reize. Diese Hemmung ist offenbar seit langem im Volke bekannt. Marshall Hall (1842) erwähnt dieselbe, indem er sagt, daß das Niesen durch starkes Reiben der Nase aufgehalten werden kann. Ebenso vermag Reiben des harten Gaumens, anscheinend besonders unmittelbar hinter den Schneidezähnen, aber auch unter Umständen andere kräftige sensible Reize den Reflex zu hemmen. Einem exakten Studium dieser Hemmung stellt sich hauptsächlich die Schwierigkeit entgegen, daß es bisher nicht gelingt, in ganz gesetzmäßiger Weise jedesmal bei Reizung — wenigstens beim normalen Menschen — den Reflex hervorzurufen. Er wird auch spontan oft abortiv oder tritt gar nicht auf. Von dem Vorhandensein einer Hemmung kann man sich jedoch auf folgende Weise überzeugen: man berührt die Versuchsperson, am besten sich selbst in der Nase und so bald man merkt, daß die Reizung genügend ist, unterbricht man sie und reibt die Nase oder den Gaumen. Darauf bleibt das erste Mal der bereits in Vorbereitung befindliche Niesreflex aus, er tritt aber ohne weitere Reizung auf, nachdem man mit dem Reiben aufgehört hat. Ich habe diesen Versuch, welcher mir das Vorhandensein der Hemmung mit absoluter Sicherheit zu beweisen scheint, wiederholt ausgeführt. Die Hemmung gelingt nicht jedesmal, offenbar darf der Reiz nicht zu stark sein. Denn setzt man die Reizung ununterbrochen fort, während man gleichzeitig die Nase oder den Gaumen reibt, so kommt der Niesreflex dennoch zustande. Die Hemmung gelingt nur, so lange der Niesreflex im Stadium der Latenz oder im Beginne der Vorbereitung sich befindet, ist dagegen der eigentliche Niesakt bereits im Gange, so gelingt es nicht immer, ihn zu hemmen. Die Art der Hemmung

Digitized by Google
Original from UNIVERSITY OF CALIFORNIA
Generated on 2019-10-24 13:05 GMT / http://hdl.handle.net/2027/uc1.b3252761
Public Domain in the United States, Google-digitized / http://www.hathitrust.org/access_use#pd-us-google

muß noch näher spezifiziert werden. Es gibt eine rein willkürliche Hemmung des Niesreflexes, man kann quasi in sich hineinniesen; diese Hemmung kommt durch willkürliche Abänderung des Niesaktes zustande, hierbei findet aber ein tatsächliches Niesen statt. Das ist hier nicht gemeint. Bei der beschriebenen Hemmung handelt es sich um eine vollkommene Aufhebung des Niesaktes, der ganze Reflex kommt überhaupt nicht zur Entwicklung: es ist ganz ähnlich, wie wenn bei dem einen der Patellarreflex nicht erscheint, weil er seine Muskeln willkürlich anspannt, bei dem anderen aber nicht, trotzdem die Vorbedingungen für das Erscheinen des Reflexes korrekt gegeben sind. Munk nahm an, daß die Reflexhemmung stets auf einer Kontraktion der Antagonisten beruht. Diese Annahme läßt sich für die Hemmung des Niesreflexes mit Leichtigkeit widerlegen. Wird der Niesreflex gehemmt, so kommt es überhaupt zu keiner besonderen Muskelkontraktion. Wir haben in der Hemmung des Niesreflexes ein typisches Beispiel der Reflexhemmung durch sensorischen Reiz.

Es gibt verschiedene Arten der Hemmung nervöser Vorgänge. Die bekannteste ist 1. die Hemmung des Herzschlages durch Erregung des Nervus vagus. Hier bewirkt eine Reizung des peripheren Nerven, die sonst überall Muskelkontraktion hervorruft, Hemmung der Bewegung. Wir müssen dies auf den besonderen Endapparat des Nervus vagus beziehen. Für das Verständnis der sonst vorkommenden Hemmungsvorgänge liefert bisher diese Art der Hemmung kaum einen Beitrag. Subjektiv ist uns am bekanntesten 2. die willkürliche Hemmung von Bewegungen. Befinden sich die Muskeln meines Armes in einem Kontraktionszustande, so kann ich willkürlich diese Kontraktion hemmen und die Muskeln erschlaffen. Der unmittelbare subjektive Eindruck geht dahin, daß hierbei ein sonst zuströmender Innervationsstrom einfach unterbrochen wird. Was geschieht aber mit der kinetischen Energie, die hier plötzlich an ihrer Entladung verhindert wird: Ein Teil wird wohl sicher latent gemacht, wird in potentielle Energie verwandelt, ein anderer Teil aber wird, wahrscheinlich in andere Bahnen gelenkt, verteilt. Letzteres bemerken wir ganz klar dort, wo wir entgegen einem eine bestimmte Bewegung auslösenden Reiz die Bewegung hemmen. Wenn wir z. B. bei einem Eingriff am Auge den Lidschlag verhindern wollen, so beißen wir die Zähne zusammen, krampfen die Fäuste etc., um die Energie abzuleiten. Es gibt noch eine zweite Art der willkürlichen Hemmung. Wenn wir unsere Aufmerksamkeit einer bestimmten Tätigkeit intensiv zuwenden, so hemmen wir gleichzeitig die Tätigkeit der ganzen übrigen Großhirnrinde. Der mit einem Problem Beschäftigte hört und sieht nicht, was um ihn vorgeht und kann auch nachher keine Erinnerungsbilder des Geschehenen auffinden.

Eine dritte, sehr wichtige, besonders von Sherrington studierte Art der Hemmung ist die Hemmung der Antagonisten bei Innervation der Ago-

Generated on 2019-10-24 13:05 GMT / http://hdl.handle.net/2027/uc1.b3252761
Public Domain in the United States, Google-digitized / http://www.hathitrust.org/access_use#pd-us-google
Digitized by Google
Original from UNIVERSITY OF CALIFORNIA

nisten: diese betrifft sowohl willkürliche als reflektorische Bewegungen. Sherrington hat diese Erscheinungen am Rückenmarkstier in glänzender Weise experimentell nachgewiesen, am klarsten ist sie an den Augenmuskeln zu beobachten. Hier wurde sie zuerst von Topolansky und Kreidl beschrieben. Bartels hat sie wohl am schönsten experimentell dargestellt. Es zeigt sich, daß, wenn wir zum Beispiel Rectus externus und internus eines Auges in Betracht ziehen, stets mit einer Kontraktion des Rectus externus eine Hemmung des Rectus internus verbunden ist und umgekehrt. Sehr klare Hemmungserscheinungen können wir auch an den vom Kleinhirn ausgelösten vestibulären Reaktionsbewegungen sehen. Darüber werde ich anderen Ortes berichten.

Wie die Hemmung der Antagonisten bei Innervation der Agonisten zu erklären ist, wissen wir noch nicht. Man hat in Analogie zum Nervus vagus eigene Hemmungsfasern angenommen, jedoch würden dann im ganzen Zentralnervensystem für alle motorischen Impulse doppelt so viele Fasern notwendig sein, als wenn wir uns vorstellen, daß der Hemmungsvorgang nur eine besondere Art der Innervation darstellt (Hering). Letztere Annahme ist jetzt wohl als die herrschende anzusehen. Am einfachsten erscheint mir die Vorstellung, daß analog der willkürlichen Hemmung auch bei der automatischen Antagonistenhemmung kinetische Energie wegfällt, latent gemacht wird, teilweise wohl auch in die Agonisten übergeleitet wird.

Eine vierte Art der Hemmung ist die Hemmung einer Empfindung durch Hervorrufung einer anderen. Exner hat für das Auge die Existenz derartiger Hemmungserscheinungen nachgewiesen.

Die fünfte und letzte Art der Hemmung ist die uns speziell interessierende, die Hemmung eines Reflexes durch einen sensorischen Reiz. Bekannt ist ja der Goltzsche Quakversuch. Leises Streichen der Bauchhaut ruft beim Frosch Quaken hervor; läßt man jetzt einen intensiven anderweitigen Reiz einwirken, so bewirkt das Streichen kein Quaken; nicht nur starker Reiz wirkt reflexhemmend, auch schwache Reize können dies tun. Goltz nahm an, daß nur diejenigen Reize hemmend wirken, welche für sich allein den betreffenden Reflex *nicht* auslösen. Sherrington und nach ihm Fröhlich u. a. zeigten, daß *ein und* derselbe Reiz je nach seiner Stärke einmal reflexauslösend, einmal *reflexhemmend* wirken kann. Schon Wundt hebt ferner hervor, daß, wenn *zwei Reize hintereinander* gesetzt werden, es sehr wesentlich auf das Zeitintervall *zwischen ihnen* ankommt. Befindet sich der durch den ersten Reiz ausgelöste *Reflex noch im* Ablauf oder ist er erst seit kurzer Zeit vollendet, so bewirkt *die zweite* Reizung Verstärkung des Reflexes. Ist jedoch eine längere Zeit *verstrichen*, wir dürfen sagen, ist das sogenannte Refraktärstadium eingetreten, *so hat der zweite* Reiz eine Verstärkung der Hemmung zur Folge. In exakter *Weise hat* Yerkens den Einfluß des Zeitintervalles zwischen zwei aufeinander*folgenden* Reizen in bezug auf Bahnung und Hemmung studiert.

Digitized by Google
Original from UNIVERSITY OF CALIFORNIA
Generated on 2019-10-24 13:05 GMT / http://hdl.handle.net/2027/uc1.b3252761
Public Domain in the United States, Google-digitized / http://www.hathitrust.org/access_use#pd-us-google

Eine wirkliche Erklärung für diese Art der Hemmung ist noch nicht gefunden. Wundt glaubt, daß die Hemmung so zustande kommt, daß der sensible Reiz sich auf eine größere Zahl sensibler Ganglienzellen ausbreitet und dadurch seine Energie erschöpft. Andere Autoren (Biedermann, Hering, Langendorff) nehmen an, daß die Hemmung in oder an der motorischen Vorderhornzelle erfolgt und lassen gewisse Reize einen Dissimilationsvorgang, andere einen Assimilationsvorgang anregen. Bei der Dissimilation wird latente Energie in kinetische verwandelt, bei der Assimilation findet das umgekehrte statt. Wir sehen, diese beiden Theorien enthalten die Möglichkeiten, die ich auch für die willkürliche Hemmung angenommen habe: 1. Verteilung der Energie in andere Bahnen, 2. Latentmachen der Energie. Soviel ich sehe, ist die Hemmung des Niesreflexes durch sensorische Reize die einzige unzweideutige Reflexhemmung, die sich am normalen Menschen studieren läßt, und schon darum wäre eine Beschäftigung mit diesem Reflex von hohem theoretischen Interesse. Ob sich dabei nicht auch klinisch wertvolle Resultate ergeben, läßt sich natürlich nicht voraussagen.

Literatur: J. Ball, Paroxysmal sneezing and allied affections. Lancet, 11. Februar 1899. — Bárány und Wittmaack, Funktionelle Prüfung des Vestibularapparates, Referat vor der Deutschen Otol. Gesellsch., 1911. — Bartels, Über Regulierung der Augenstellung durch den Ohrapparat. Kurven des Spannungszustandes einzelner Augenmuskeln durch Ohrreflexe. Arch. f. Ophthalm., 1911, Band LXXVIII. — Biedermann, Beitrag zur Kenntnis der Reflexfunktion des Rückenmarks. Pflügers Arch., Bd. LXXX, 1900. — Bordier, Des zones sternutatogènes. Soc. de Biol., 28. Januar 1889; ref. Zentralbl., 1900, pag. 119. — Bubnoff und Heidenhain, Über Erregungs- und Hemmungsvorgänge innerhalb der motorischen Hirnzentren. Pflügers Arch., Bd. XXVI, pag. 137. — de Champeaux, Étude sur l'éternuement. Rev. de laryngol., 1909, I, Nr. 3, pag. 247. — Fr. Franck, Contribution à l'étude expérimentale des neuroses réflexes d'origine nasale. Arch. de phys. norm. et path., 1889, pag. 538. — L. Freund, Über das Niesen. Ein kleiner Beitrag zur Photophysiologie. Zentralbl. f. physikal. Therapie u. Unfallheilk. 1909. — Freusberg. Pflügers Arch., Bd. X, pag. 174, 1875. — Fröhlich, Die Analyse der an der Krebsschere auftretenden Hemmungen. Zeitschr. f. allg. Physiol., Bd. VII, 1907. — Derselbe, Beitrag zur Analyse der Reflexfunktion des Rückenmarks. Ebenda, Bd. IX, 1909. — Gaule, Physiologie der Nase und ihrer Nebenhöhlen in Heymanns Handb. d. Laryng. u. Rhinol., Bd. III, I. Hälfte, 1900. — Goltz, Beiträge zur Lehre von den Funktionen der Nervenzentren des Frosches. Berlin 1869. — Gowers, zit. im Handb. von Lewandowsky, Bd. I/2, pag. 749. — Hering, Die intrazentralen Hemmungsvorgänge in ihrer Beziehung zur Skelettmuskulatur. Erg. d. Phys., Bd. I/2, pag. 503. — Derselbe, Beitrag zur experimentellen Analyse koordinierter Bewegungen. Pflügers Arch., Bd. LXX, 1898. — Killian, Zur Sensibilitätsprüfung der Nasenschleimhaut. Deutsche med. Wochenschr., 1911, pag. 410. — Kratschmer, Über Reflexe von der Nasenschleimhaut auf Atmung und Kreislauf. Sitzungsber. d. kaiserl. Akademie d. Wissensch. Wien, Bd. LXII, 1870. — Marshall

Digitized by Google
Original from UNIVERSITY OF CALIFORNIA
Generated on 2019-10-24 13:05 GMT / http://hdl.handle.net/2027/uc1.b3252761
Public Domain in the United States, Google-digitized / http://www.hathitrust.org/access_use#pd-us-google

Hall. Über die Krankheiten und Störungen des Nervensystems. Deutsche Übersetzung von Fr. J. Behrend, 1842, pag. 410. — Langendorff, Physiologie des Rücken- und Kopfmarkes in Nagels Handb. d. Phys., Bd. IV. — Sandmann, Über Atemreflexe von der Nasenschleimhaut. Vortrag in der Berliner physiol. Gesellsch.; Du Bois' Arch., 1887, pag. 483. — Sherrington, The integrative action of the nervous system. London 1906. — Topolansky, Das Verhalten der Augenmuskeln bei zentraler Reizung. Graefes Arch., Bd. XLVI, 2, pag. 452. — Verworn, Zur Physiologie der nervösen Hemmungserscheinungen. Arch. f. Anat. u. Phys., phys. Abt., Suppl.-Bd., 1900. — Derselbe, Die Vorgänge in den Elementen des Nervensystems. Zeitschr. f. allg. Phys., Bd. VI, 1907. — J. Vészi, Der einfachste Reflexbogen im Rückenmark. Zeitschr. f. allg. Phys., Bd. IX, 1910. — Wells, Case of paroxysmal sneezing extraordinarily frequent and long continued. The national med. Review, Mai 1899. — Wertheim et Surmont, Les voies centripètes du réflexe de l'éternuement. Compt. rend. de la Soc. de Biol., 1888, pag. 62. — Wundt, Untersuchungen zur Mechanik der Nerven und Nervenzentren. 1871. — Yerkens, Bahnung und Hemmung der Reaktionen auf taktile Reize durch akustische Reize beim Frosch. Pflügers Arch., Bd. CVII (1905), pag. 207.

Zahnwurzelresektion mit gleichzeitiger Eröffnung der Kieferhöhle bei akuten Empyemen dentalen Ursprunges.

Kasuistische Mitteilung von Dr. **Démeter R. v. Bleiweis** (Laibach).

Wenn es sich auch in der großen Mehrheit der durch eine Zahncaries hervorgerufenen Kieferhöhleneiterungen um chronische Empyeme handelt, kommen wir doch hie und da in die Lage, die akute Entstehung eines solchen Empyemes zu beobachten und durch rasches Eingreifen Heilung zu bringen. Hajek beschreibt einen solchen Fall, in welchem das Empyem sozusagen unter seinen Augen entstanden war. Er behandelte eine 34jährige Patientin wegen Hypertrophie der hinteren Muschelenden und Retronasalkatarrhes. Die Nase war im übrigen tadellos, von einer Sekretion keine Spur. Die Kranke bekam während der Behandlung eine Periostitis des linken Alveolarfortsatzes infolge Caries des I. Molaris. Der Zahn wurde extrahiert. Zwei Tage nachher kam die Kranke mit der Klage in die Behandlung, daß sie aus der linken Nase viel fötiden Eiter entleere. Hajek kam mit der Sonde vom Alveolus des extrahierten Molaris in die Kieferhöhle, erweiterte die Fistel und spülte die Kieferhöhle ein paarmal aus. In acht Tagen war die Kranke gesund.

Einen ähnlichen Fall, der wegen der eingeleiteten Therapie einiges Interesse verdient, hatte ich kürzlich zu beobachten Gelegenheit. Ein 18jähriges Mädchen erkrankte plötzlich an einer typischen linkseitigen Trigeminusneuralgie, die den Nervus supra- und infraorbitalis betraf. Der Hausarzt behandelte die Erkrankung mit den gebräuchlichen inneren Mitteln, mit Galvanisation und

Digitized by Google
Original from UNIVERSITY OF CALIFORNIA
Generated on 2019-10-24 13:05 GMT / http://hdl.handle.net/2027/uc1.b3252761
Public Domain in the United States, Google-digitized / http://www.hathitrust.org/access_use#pd-us-google

Blaulicht, doch ohne Erfolg. Die Schmerzen waren so heftig, daß zu Narkoticis gegriffen werden mußte. Nur mit Morphiuminjektionen konnte für wenige Stunden Nachtruhe erzielt werden. Erst am 5. Tage traten so deutliche Symptome seitens der Nase, vermehrte Sekretion und Kakosmie auf, daß ich zum Konsilium beigezogen wurde. Ich fand die Kranke schwer hergenommen. Die linke Wange war hochgradig geschwollen, das untere Augenlid ödematös, so daß die Lidspalte bedeutend verschmälert erschien. Bei der Untersuchung der Nase zeigte sich im linken mittleren Nasengange der bezeichnende Eiterstreifen. Die ganze Wand der Fossa canina und der Processus frontalis des Oberkiefers waren stark druckempfindlich, der II. Prämolaris beim Beklopfen schmerzhaft, ohne daß jedoch eine Periostitis oder eine Schwellung in seiner Umgebung nachzuweisen gewesen wäre. Nach diesem Befunde war es nicht zu bezweifeln, daß es sich um ein akutes Kieferhöhlenempyem dentalen Ursprunges handelte. Ich schloß der Untersuchung sofort eine Punktion vom unteren Nasengange mit nachfolgender Ausspülung der Kieferhöhle an, die eine große Menge fötiden Eiters zutage förderte. Nach der Punktion ließen die früher unerträglichen Schmerzen sofort nach. Ich befragte nun die Patientin, ob sie in der letzten Zeit nicht an Zahnschmerzen gelitten habe. Sie teilte mir mit, daß sie einige Tage vor dem Auftreten der Neuralgie Schmerzen in der Gegend des I. und II. Prämolaris gespürt habe und deshalb zum Zahntechniker gegangen sei, der seinerzeit die Zähne plombiert hatte. Dieser entfernte die Füllungen und sondierte die Wurzelkanäle, fand aber angeblich nichts Krankhaftes. Deshalb schloß er die Öffnungen wieder, wobei er bemerkte, „es werde nun oben herauseitern". Offenbar erwartete der Zahntechniker das Auftreten einer Periostitis, die aber nicht zur Ausbildung kam.

Am Tage nach der Punktion stellten sich die Schmerzen, wenn auch geringer, wieder ein, konnten aber nun mit der Pulvermischung Amidopyrini 0·3, Codeini 0·03 prompt beseitigt werden. Der mittlere Nasengang zeigte sich neuerdings mit Eiter überschwemmt. Das Empyem mußte also energischer angegangen werden. Ich setzte der Patientin die Operationsmethoden auseinander und plädierte mit Rücksicht auf den dentalen Ursprung für die Extraktion des Zahnes mit nachfolgender Eröffnung nach Cooper. Die Patientin, die tadellos erhaltene Zähne besitzt, erklärte aber rundweg, daß sie den Zahn nicht opfere, da man beim Lachen die Lücke sehen würde; einen künstlichen Zahn zu tragen, könne sie sich bei ihrem Alter nicht entschließen.

Ich sah mich vor einem schwierigen Dilemma. Wie soll das Empyem behoben werden, wenn es von seiner eigentlichen Ursprungsstätte, vom kranken Zahne aus, nicht angegangen werden darf? Den Zahn dem Zahnarzte zu einer Wurzelbehandlung oder sonstigen Therapie zu überantworten und gleichzeitig das Empyem von der Nase oder von der Fossa canina aus anzugehen, erschien mir zu kompliziert und für die Patientin zu anstrengend. In dem Bestreben,

Digitized by Google
Original from UNIVERSITY OF CALIFORNIA
Generated on 2019-10-24 13:05 GMT / http://hdl.handle.net/2027/uc1.b3252761
Public Domain in the United States, Google-digitized / http://www.hathitrust.org/access_use#pd-us-google

dem Wunsche derselben nachzukommen und den sonst fehlerfrei erscheinenden Zahn zu erhalten, welcher Umstand noch am ehesten für einen Wurzelabsceß oder für eine Infektion gelegentlich der Sondierung sprach, erinnerte ich mich der von Partsch (1900) eingeführten Wurzelresektion und dachte mir — in Unkenntnis dessen, daß dieser Weg inzwischen von zahnärztlicher Seite schon einige Male und mit Erfolg beschritten worden war —, daß ja von der gleichen Operationswunde aus auch das Antrum eröffnet werden könnte. Ich besprach den Fall mit dem Kollegen Zahnarzt Dr. Bretl, der sich zur erwähnten Operation bereit erklärte, falls der zahnärztliche Befund sie als angezeigt erscheinen lassen sollte. Bei der Untersuchung stellte Dr. Bretl fest, daß zwischen dem Antrum und einem Wurzelkanal eine Kommunikation bestand und konnte in letzterem einen übelriechenden Detritus konstatieren. Dieser Befund sprach dafür, daß es sich bei den zuerst aufgetretenen Zahnschmerzen wahrscheinlich um eine Pulpitis gehandelt hatte und daß bei der Sondierung auf irgend eine Weise putrides Material in die Kieferhöhle verschleppt wurde, wornach die geschilderten stürmischen Symptome auftraten. Die Resektion der Wurzelspitze war indiziert, da hier sonst die Ausbildung eines Granuloms zu befürchten war.

Zahnarzt Dr. Bretl nahm hierauf die Operation in Lokalanästhesie vor. Bogenschnitt durch Schleimhaut und Periost, dessen zirka 2 *cm* breite Basis in der Übergangsfalte lag, während die Kuppe nahe an den Zahnfleischrand des II. Prämolaris heranreichte. Zurückschieben des Schleimhautperiostlappens mittelst Raspatorium, Eröffnung der knöchernen Alveolarwand durch einen Rosenbohrer, Abtragung der Wurzelspitze durch einen Fissurenbohrer, hierauf von der gleichen Operationswunde aus Eröffnung des Antrums ebenfalls mittelst Rosenbohrer. Aus der Kieferhöhle entleerte sich zirka 1 Eßlöffel fötiden Eiters, worauf der Operationskanal tamponiert wurde. Am nächsten Tage Wechseln des Tampons, am dritten Tage kam die Patientin wieder in meine Behandlung. Der etwa 5—6 *mm* im Durchmesser betragende Operationskanal begann $^1/_2$ *cm* über dem Zahnfleischrande des II. Prämolaris und führte in leicht nach rückwärts und oben aufsteigender Richtung in die Kieferhöhle. Am unteren vorderen Rande des Operationskanales war in den ersten Tagen noch das resezierte Wurzelende des II. Prämolaris sichtbar. Dr. Bretl füllte diesen wegen einer bei der Patientin inzwischen eingetretenen Blinddarmreizung erst am 6. Tage nach der Operation mit Fletchermasse, und zwar derart, daß eine Portion des antiseptischen Zementes beim oberen Wurzelende herausgepreßt und der Überschuß hier abgetragen wurde. Hierauf deckte sich das resezierte Ende rasch mit gesunden Granulationen. Inzwischen wurde die Kieferhöhle täglich mit H_2O_2-Lösung ausgespült, der Operationskanal tamponiert. Am 10. Tage wurde an Stelle des Tampons ein Herzfeldscher Gummiagel eingeführt, dessen kreisförmige Grundplatte segmentartig beschnitten wurde, so

Digitized by Google
Original from UNIVERSITY OF CALIFORNIA
Generated on 2019-10-24 13:06 GMT / http://hdl.handle.net/2027/uc1.b3252761
Public Domain in the United States, Google-digitized / http://www.hathitrust.org/access_use#pd-us-google

daß sie sich dem Kieferrande gut anlegte. Die Spülungen wurden hierauf der Patientin überlassen und zwei- bis dreimal täglich ausgeführt. Der Fötor war schon in den ersten Tagen nach der Operation verschwunden, heute — am 20. Tage der Behandlung — werden durch die Spülflüssigkeit nur einige kleine Schleimklümpchen zutage befördert, so daß baldigst die gänzliche Heilung zu erwarten ist. Der II. Prämolaris sitzt vollkommen fest und wird tadellos erhalten bleiben.

Ich schilderte den Fall etwas ausführlicher, weil er mir an sich interessant scheint und weil er uns die Möglichkeit zeigt, bei akuten Empyemen dentalen Ursprunges den schuldtragenden Zahn zu erhalten. Ja selbst bei chronischen dentalen Empyemen wird die geschilderte Operationsmethode anwendbar sein, wenn es sich um einen Wurzelabsceß oder um eine in die Highmorshöhle durchgebrochene vereiterte Kiefercyste handelt. Die gleichzeitig mit der Wurzelresektion angelegte Kieferhöhlenöffnung bietet uns ganz die gleichen Chancen und Behandlungsmöglichkeiten, wie die Coopersche und Mikuliczsche Methode und wie die Eröffnung der Kieferhöhle durch die Fossa canina mittelst kleiner Öffnung. Heute, wo die Zahnheilkunde dank den Bemühungen von Partsch, Weiser und a. streng konservativ vorgeht und ihr ganzes Können daransetzt, wenn nur möglich jeden Zahn zu erhalten, müssen auch wir Laryngologen uns auf diesem Grenzgebiete von gleichen Erwägungen leiten lassen.

Über die Pathogenese zweier Komplikationen nach Adenotomie.

Von Privatdozent Dr. **Johann Fein.**

(Mit 1 Figur.)

Aus der Reihe von Zufällen und Komplikationen, die nach der Ausführung der Adenotomie auftreten können, sollen hier zwei Zustände besprochen werden, weil sie ihrer Pathogenese nach einigermaßen zusammengehören und weil über ihre Entstehung nicht ganz einheitliche und zum Teil auch unrichtige Ansichten verbreitet sind.

Der erste Zustand betrifft die Beobachtung, daß am 2.—4. Tage nach ausgeführter Abtragung der Rachenmandel die Kinder den Kopf steif halten, zumeist aufrecht, seltener nach der einen oder anderen Seite hin geneigt.

Diese Komplikation, welche in der Regel nach 1—2wöchentlicher Dauer wieder verschwindet, kommt nicht gar zu selten vor und hat verschiedene Erklärungen erfahren.

Die meisten Autoren sind der Ansicht, daß der Zustand mit einer Infektion von der Wundfläche am Rachendach in Zusammenhang stehe. Sie meinen

Digitized by Google
Original from UNIVERSITY OF CALIFORNIA
Generated on 2019-10-24 13:05 GMT / http://hdl.handle.net/2027/uc1.b3252761
Public Domain in the United States, Google-digitized / http://www.hathitrust.org/access_use#pd-us-google

daß durch die Infektion die Lymphdrüsen am Halse zur Entzündung gebracht und schmerzhaft werden. Der Kopf wird darum steif gehalten, weil die schmerzenden Drüsen durch Bewegungen irritiert werden.

Thost[1]) macht hierfür jene beiden Drüsen verantwortlich, die auf dem Musc. longus capitis s. rectus major unter der Schädelbasis liegen und von Luschka beschrieben wurden.

In Bezug auf die Lokalisation der Drüsen drückt sich Heufeld[2]) allgemein dahin aus, daß eine Entzündung der tief gelegenen Lymphdrüsen vorliege. In ähnlichem Sinne äußert sich Bruck.[3])

Andere Autoren, die ebenfalls an eine Entzündung durch Infektion glauben, fassen diese Affektion der Lymphwege nur als die mittelbare Ursache für die unmittelbar veranlassenden Momente auf. So soll nach Ferreri[4]) eine Muskelentzündung lymphatischen Ursprunges vorliegen, nach Delsaux[5]) die Infektion der Lymphdrüsenkette eine Myositis der Umgebung verursachen.

Auch Levy[6]) meint, daß es sich um eine von der Wunde ausgehende Infektion und um eine konsekutive, akute Myositis der prävertebralen Muskeln und um reflektorische Spannung der antagonistischen Nackenmuskulatur handle.

Nedler Serbowa[7]) ist der Ansicht, daß durch die Schwellung der Lymphdrüsen am Halse eine mechanische und entzündliche Reizung des Nervus accessorius hervorgerufen wird.

Eine andere Gruppe von Autoren schiebt die Ursache für die Muskelstörungen direkten Verletzungen von Nerven zu. Nach Knight[8]) ist dieser Torticollis eine „Reflexerkrankung", welche durch Verletzung von Sympathicusfasern im Nasenrachenraum verursacht ist, während nach Preobraschensky[9]) das Trauma oder der entzündliche Zustand eines Ästchens des Accessorius zur Reizung seiner peripherischen Verzweigungen führen und die Ursache für eine Neurose abgeben soll.

Endlich muß noch die Annahme von Hieguet[10]) erwähnt werden, daß der Schiefhals die Folge einer während der mit allzu großer Kraft ausgeführten

[1]) Monatsschrift f. Ohrenheilk., 1896.

[2]) Archiv f. Laryng., Bd. 20, 1908.

[3]) Krankh. d. Nase etc., 1912, pag. 237.

[4]) Zit. nach Grossard et Kaufmann, Annales des malad. de l'oreille etc., Vol. XXXVII, 1911.

[5]) Zentralbl. f. Laryng. etc., Bd. 57; Bericht der XX. Vers. d. Niederl. Gesellsch. f. Hals-, Nasen- u. Ohrenheilk., Nov. 1910.

[6]) Zeitschrift f. Laryng., Bd. V, 1912.

[7]) Ref. in Monatsschrift f. Ohrenheilk., 9. Heft, 1912.

[8]) Zit. nach Weinstein s. u.

[9]) Archiv f. Laryng., Bd. 23.

[10]) Zentralbl. f. Laryng. etc., Bd. 27; Bericht der XX. Vers. d. Niederl. Gesellsch. f. Halsheilk. usw., Nov. 1910.

Digitized by Google
Original from UNIVERSITY OF CALIFORNIA
Generated on 2019-10-24 13:05 GMT / http://hdl.handle.net/2027/uc1.b3252761
Public Domain in the United States, Google-digitized / http://www.hathitrust.org/access_use#pd-us-google

Operation entstandenen Verletzung der vorderen Wirbelaponeurose sein kann. Grove[1]) gibt an, daß sowohl Gerber als er selbst diese Ansicht Hieguets teilen.

Auch Chiari[2]) vermutet, daß wahrscheinlich eine kleine Kontusion der Wirbelsäule als Ursache der abnormen Kopfhaltung vorliege.

Es sollen nun zunächst die angeführten Theorien, die von den differentesten Punkten ausgehen, einer kritischen Beleuchtung unterzogen werden.

Daß nach ausgeführter Adenotomie Drüsenschwellungen am Halse auftreten mögen, kann nicht in Abrede gestellt werden. Wohl aber ist anzunehmen, daß viel häufiger schon vor der Operation vorhanden gewesene Halsdrüsenschwellungen nicht weiter beobachtet und erst nach der Adenotomie bei daraufhin gerichteter Aufmerksamkeit gefunden und nun als Ursache für die Steifhaltung des Kopfes angesehen werden. Aber selbst wenn diese Drüsenaffektionen wirklich erst nach der Operation aufgetreten sein sollten und selbst wenn der Nachweis dieser am äußeren Halse vorgefundenen Drüsen einen gleichen Schluß auf den gleichen Zustand der in der Tiefe liegenden Drüsen zulassen würde, selbst dann erscheint es nicht angebracht, diese leichten Drüsenschwellungen als Ursache der schmerzhaften Fixation des Kopfes anzusehen.

Es ist allerdings eine Tatsache, daß manchesmal durch schmerzhafte Halsdrüsenschwellungen eine steife Kopfhaltung veranlaßt wird. Diese steife Kopfhaltung hätte aber vor allem anderen hochgradige Schwellung, hochgradige Entzündung, hochgradige Druckempfindlichkeit der Drüsen zur Voraussetzung, wie dies bei Vereiterungen vorkommt.

Dann aber unterscheidet sich diese Kopfhaltung deutlich von derjenigen, welche adenotomierte Kinder zeigen. Die drüsenkranken Kinder können alle Bewegungen ausführen, aber langsam und vorsichtig, weil sie die erkrankten Drüsen keinem Druck aussetzen wollen. Der Kopf des operierten Kindes hingegen wird in einer bestimmten Stellung steif gehalten, und selbst die langsamste und vorsichtigste Bewegung wird an bestimmter Stelle schmerzhaft empfunden.

Leichte Drüsenschwellungen, wie wir sie alltäglich sehen, schmerzen wohl ein wenig, wenn sie gedrückt werden oder wenn der Kopf bewegt wird, aber sie verursachen niemals eine wirkliche Fixation des Kopfes in unserem Sinne.

Wenn sich bei einem operierten Kinde einzelne Drüsen bei der Untersuchung vergrößert und schmerzhaft erweisen, so ist dies als Nebenbefund, nicht aber als die Ursache der Kopfhaltung aufzufassen.

Auch für die zweite Annahme einzelner Autoren, daß es sich um Muskelentzündungen, welche durch eine Infektion verursacht sein sollen, handle, liegt

[1]) Archiv f. Laryng., Bd. 26.

[2]) Zit. nach Grossard et Kaufmann l. c.

Digitized by Google
Original from UNIVERSITY OF CALIFORNIA
Generated on 2019-10-24 13:05 GMT / http://hdl.handle.net/2027/uc1.b3252761
Public Domain in the United States, Google-digitized / http://www.hathitrust.org/access_use#pd-us-google

kein anderer Anhaltspunkt vor, als der eine Umstand, daß die ungewisse Möglichkeit besteht, daß von der Wundfläche aus vielleicht eine Infektion der Nackenmuskeln zustande kommen kann.

Die übrigen Theorien, welche Verletzungen kleiner Nervenästchen oder Verletzungen der Wirbelsäule oder der Wirbelaponeurose annehmen, sind vollends als Verlegenheitshypothesen aufzufassen. Wenn auch ab und zu derartige Verletzungen bei der Abtragung der Rachenmandel vorkommen mögen, so ist doch nicht leicht einzusehen, wie sie die eigentümliche Position und Fixation des Kopfes zu erklären imstande sein sollen.

Mit Rücksicht auf alle diese unbefriedigenden Erklärungsversuche habe ich mein Augenmerk auf die in Rede stehende Komplikation gerichtet und die von ihr betroffenen Kinder einer sorgfältigen Untersuchung unterzogen.

Mein Beobachtungsmaterial stützt sich auf 5 Fälle. Diese 5 Fälle zeigen nach jeder Richtung hin vollständige Übereinstimmung. Ich habe vereinzelte Fälle auch in den früheren Jahren gesehen. Ich habe jedoch erst in den letzten 2 Jahren meine genaueren diesbezüglichen Untersuchungen vorgenommen. Diese 5 Fälle stammen aus einer Operationsreihe von rund 450 Fällen (1911 und 1912), die ich zum Teil selbst operiert habe, zum Teil von meinen Schülern in meiner Gegenwart operieren ließ.

Bei allen fünf Fällen trat am 2. Tage nach der Operation eine steife Haltung des Kopfes auf. Die Kinder hielten den Kopf starr in einer Stellung, welche einer geringgradigen Beugung des Kopfes gleichkam; die Halswirbelsäule war hierbei gestreckt, so daß die natürliche Lordose derselben fast ausgeglichen war. Nur in einem Falle war eine leichte Schiefhaltung des Kopfes nach der linken Seite nachweisbar.

Die Kinder konnten nur mit Mühe dazu gebracht werden, aktive Bewegungen mit dem Kopfe auszuführen. Hierbei zeigte es sich, daß sie leichte Drehungen um eine kraniokaudale Achse verhältnismäßig schmerzlos ausführen konnten, daß auch die Neigung des Kopfes nach der einen oder anderen Seite keine besonderen Schmerzen verursachte, daß hingegen die Neigung nach vorne und hinten niemals erzielt werden konnte. Immer wurde der Stamm mitbewegt. Der Versuch, diese Neigungen des Kopfes passiv zu bewirken, rief regelmäßig Widerstand und starken Schmerz in der Nackengegend hervor. Insbesondere die Beugung des Kopfes nach vorne löste Schmerzen aus.

Die Untersuchung auf Druckempfindlichkeit ergab folgendes Ergebnis. Die Musc. sternocleidomastoidei zeigten niemals eine Empfindlichkeit bei Kneifen zwischen den Fingern, sie waren nie gespannt und befanden sich nur im Zustande leichter Kontraktion, die der Kopfstellung entsprach. Auch bei dem erwähnten Falle von Schiefhaltung konnte ein besonderer Unterschied in der Spannung und in der Schmerzhaftigkeit der Musc. sternocleidomastoidei beider Seiten nicht wahrgenommen werden. Hingegen konnte ich regelmäßig eine ausge-

Digitized by Google
Original from UNIVERSITY OF CALIFORNIA
Generated on 2019-10-24 13:05 GMT / http://hdl.handle.net/2027/uc1.b3252761
Public Domain in the United States, Google-digitized / http://www.hathitrust.org/access_use#pd-us-google

sprochene Druckschmerzhaftigkeit im Bereiche der Nackenmuskulatur, des Musc. cucullaris und des Musc. splenius capitis vorfinden. Der Ansatz dieser Muskeln an der Linea semicircularis des Hinterhauptbeines wurde aber niemals als druckempfindlich angetroffen; am häufigsten und intensivsten wurde der Schmerz bei Druck auf die prominenten Muskelwülste zu beiden Seiten der obersten Halswirbel empfunden. Diese Muskelpartien waren auch beim Kneifen zwischen den Fingern sehr empfindlich, wenn es gelang, sie durch schonende passive Rückwärtsbeugung des Kopfes zur Entspannung zu bringen.

Das Verhalten der Lymphdrüsen am Halse zeigte folgende Befunde:

Bei einem Kinde konnten überhaupt keine Drüsen am Halse getastet werden: bei zwei anderen Kindern waren kleine Drüsen am vorderen Rande des M. sternocleidomastoideus unter dem Unterkiefer und bei zwei Kindern neben diesen Drüsen auch noch kleine Drüsen im hinteren Halsdreieck palpabel.

Nur bei einem Kinde waren die Drüschen auf Druck etwas schmerzhaft, und zwar sowohl die vorne als die hinten gelegenen, es konnten jedoch ganz deutlich durch die Palpation die Druckstellen über den Drüsen von den Druckstellen über den Muskeln differenziert werden. Auch konnte das intelligente 7jährige Mädchen bei wiederholten Versuchen, den Kopf passiv zu bewegen, die schmerzhaften Stellen präzise mit ihren Fingern lokalisieren. Sie entsprachen immer den Muskelstellen.

Die Druckempfindlichkeit der Drüsen war schon am 5.—6. Tage nicht mehr nachweisbar, der Kopf jedoch zu dieser Zeit war immer fixiert. Zwischen dem 7. und 9. Tage nach der Operation war auch die Schmerzhaftigkeit im Nacken geschwunden und die normale Kopfhaltung eingetreten.

Der Schluckschmerz war bei den Kindern nicht größer, als er sonst am 2. Operationstage zu sein pflegte. Die Körpertemperatur konnte leider nur bei 2 Kindern gemessen werden, sie betrug 37·6°—38° am 2. Tage, 36·5°—37° am 3. Tage. Das Allgemeinbefinden war bei keinem der Pat. gestört.

Es verdient noch aus später zu erwähnenden Gründen bemerkt zu werden, daß bei 3 Kindern die Operation ohne Narkose, bei den anderen beiden Kindern unter Chloroformnarkose vorgenommen worden war.

Aus diesen Schilderungen geht vor allem anderen der Schluß hervor, daß die Nackenmuskulatur als Sitz der Ursache für die abnorme Kopfhaltung angesehen werden muß: Fixation des Kopfes in einer Stellung, die einer Schonung der Nackenmuskeln entspricht, Schmerzen bei bestimmten Bewegungen, die mit Kontraktion dieser Muskeln einhergehen, Druckempfindlichkeit an eben denselben Stellen und Fehlen sonstiger irgendwie bemerkenswerter Symptome von seiten anderer Organe.

Wenn wir weiter nach dem pathologischen Vorgange suchen, der sich in diesen Muskeln abspielen dürfte, kommen wir unschwer auf die Annahme von Muskeldehnungen, Zerrungen, vielleicht kleinen Zerreißungen, wie wir sie all-

Generated on 2019-10-24 13:05 GMT / http://hdl.handle.net/2027/uc1.b3252761
Public Domain in the United States, Google-digitized / http://www.hathitrust.org/access_use#pd-us-google
Digitized by Google
Original from UNIVERSITY OF CALIFORNIA

täglich an verschiedenen Körperstellen als Folge partieller, intensivster, plötzlicher und unvorbereiteter Kontraktionen nach Traumen beobachten können.

Das Zustandekommen dieser Zerrungen kann aus dem Verlaufe der Operation leicht erklärt werden. Ebenso ist leicht einzusehen, warum die Läsionen die Nackenmuskulatur betreffen.

Der schmerzhafteste Teil der Operation ist jene Phase, in der die Rachentonsille von ihrer Unterlage am Rachendach abgelöst wird.

Willkürlich und unwillkürlich sucht sich das Kind dieser schmerzhaften Prozedur durch Hebung des ganzen Kopfes, besonders aber durch maximale Rückwärtsbeugung zu entziehen, wobei gerade die Nackenmuskulatur am intensivsten gespannt und kontrahiert wird. Der Widerstand, den diese kindliche Muskulatur an den kräftigen Händen des Assistenten findet, ist ja unverhältnismäßig groß, da der Assistent bestrebt ist, den Kopf nach vorne zu beugen.

Daß bei diesem Kampfe einzelne Bündel oder Fasern der überanstrengten Muskeln gezerrt oder gar zerrissen werden, kann nicht wundernehmen.

Ein Einwand, der dahin ginge, daß wir den steifen Hals auch bei adenotomierten Kindern beobachten, welche in Narkose operiert wurden, demnach keinen Widerstand leisten konnten, wird hinfällig, wenn wir uns die Sache näher besehen.

Die Narkose für die Adenotomie wird gewöhnlich — ich befolge diesen Grundsatz strengstens — nicht bis zur völligen Tiefe gebracht; die Kinder sollen unmittelbar nach dem Eingriff oder schon während desselben so wach werden, daß ihre Reflexe wieder reagieren.

Wir sehen daher, daß die Kinder sehr häufig, auch wenn sie narkotisiert sind, starke Abwehrbewegungen ausführen und besonders den Kopf zurückzubeugen trachten. Auch in diesen Fällen kommt also eine besonders starke Kontraktur der Nackenmuskulatur zustande.

Tatsächlich befinden sich unter den oben beschriebenen 5 Fällen zwei Kinder, bei denen der Eingriff in der Narkose vorgenommen worden war, und auch unter den von anderen Autoren beschriebenen Fällen von Schiefhals sind Kinder, welche in Narkose operiert wurden.

Einen weiteren Beweis für die traumatisch-muskuläre Pathogenese finde ich in dem Umstande, daß die Komplikation fast nur bei Kindern auftritt, welche sich besonders wild und ungebärdig benehmen.

Ich habe mir bei den beobachteten 450 Fällen jene Kinder in besondere Vormerkung genommen, welche während der Operation einen ungewöhnlich großen Widerstand leisteten und die nur mit großer Kraftanstrengung in richtiger Stellung gehalten werden konnten. Es waren dies 21 Kinder verschiedener Altersstufen. Es erscheint nun besonders bemerkenswert, daß alle 5 oben beschriebenen Fälle sich unter diesen 21 Fällen befinden.

Digitized by Google
Original from UNIVERSITY OF CALIFORNIA
Generated on 2019-10-24 13:05 GMT / http://hdl.handle.net/2027/uc1.b3252761
Public Domain in the United States, Google-digitized / http://www.hathitrust.org/access_use#pd-us-google

Der Umstand, daß die übrigen 16 Kinder kein muskuläres Trauma erlitten haben, liefert begreiflicherweise keinen Gegenbeweis gegen meine Anschauung, während die Tatsache, daß unter den 429 verhältnismäßig ruhigeren Kindern kein einziger Fall von Schiefhals vorkam, wohl mehr ins Gewicht fällt.

Es muß noch betont werden, daß beim Zustandekommen des Traumas nicht etwa auf den natürlichen Widerstand, den ja selbstverständlich alle Kinder leisten, das Hauptgewicht gelegt werden soll, sondern besonders auf das ungebärdige, unstete, wilde Verhalten des Kindes.

Es geschieht dabei das, was wir alltäglich bei anderen Gelegenheiten, z. B. bei Raufereien, bei Ringkämpfen, beim Versuche sich im Straucheln aufrecht zu erhalten u. dgl. sehen.

Es werden plötzlich unvorbereitet, in intensivster Weise, isoliert, einzelne Muskelbündel kontrahiert und damit gedehnt, gezerrt oder eingerissen. Je nach dem Sitze der Läsion sind dann in den nächsten Tagen gewisse Bewegungen der Gliedmaßen schmerzhaft oder es kommt zu einem steifen Rücken, zu einem steifen Hals od. dgl.

Es wäre zum Schluß noch auf eine wichtige Tatsache aufmerksam zu machen, durch welche die traumatisch-muskuläre Ätiologie eine weitere Stütze zu finden scheint.

Es ist mir niemals vorgekommen, daß die Fixation des Kopfes oder der Schiefhals nach einer anderen Operation, z. B. nach der Tonsillotomie oder der Tonsillektomie, aufgetreten wäre. Ich konnte auch in der Literatur keinen derartigen Fall auffinden.

Diese Beobachtung erklärt sich ausgezeichnet aus dem Vorgang bei den Operationen. Nur bei der Adenotomie ist die Nackenmuskulatur intensiv beteiligt, da nur bei diesem Eingriff das Instrument nach aufwärts wirkt. Nur bei diesem Eingriff will das Kind den Kopf derart maximal nach hinten beugen, daß das Rachendach der Curette möglichst ausweichen kann, nur bei diesem Eingriff kommt es demnach zur übermäßigen Aktion der Nackenmuskulatur. Außerdem muß betont werden, daß die Fixation des Kopfes des Pat. seitens des Assistenten bei der Tonsillotomie schon aus dem Grunde viel leichter ist, weil das Ausweichen des Kopfes nach den Seiten hin viel leichter verhindert werden kann als das Ausweichen nach oben hin und zweitens, weil die Abtragung der Gaumenmandeln einen viel weniger schmerzhaften Eingriff vorstellt als die Entfernung der Rachenmandel.

Es scheint mir demnach, daß alle Erscheinungen der besprochenen Komplikation zwanglos durch die Annahme der leichten Muskelverletzung zu erklären sind, und daß es entsprechend wäre, die anderen Theorien, die durch Tatsachen nicht fundiert sind, fallen zu lassen.

Generated on 2019-10-24 13:05 GMT / http://hdl.handle.net/2027/uc1.b3252761
Public Domain in the United States, Google-digitized / http://www.hathitrust.org/access_use#pd-us-google
Digitized by Google
Original from UNIVERSITY OF CALIFORNIA

Noch sei hervorgehoben, daß schon Neufeld[1]), nach dessen Meinung die Ursache für die ausgelöste Muskelkontraktur das Vorhandensein von schmerzhaften, entzündlichen, tief gelegenen Drüsen sein soll, erwähnt hat, man müsse daran denken, daß die gewaltsamen Abwehrbewegungen der Kinder zu Muskelzerrungen Veranlassung geben können.

Auch Weinstein[2]) hat gemeint, daß vielleicht eine Zerrung des Muskels, des Kopfnickers, bei der Operation vorkommen kann. Aber er vergleicht diese Ereignisse mit den Fällen, welche bei neugeborenen Kindern im Anschluß an die Geburt, besonders bei Steißgeburten, entstehen. Diese Analogie erscheint mir jedoch nicht einwandfrei, denn einerseits haben wir in unseren Fällen niemals eine Läsion des Kopfnickers nachweisen können und andrerseits handelt es sich bei den Muskelverletzungen, welche bei der Geburt entstehen, um Verletzungen infolge passiver Zerrungen, während wir in den postoperativen Fällen Verletzungen als Folgen aktiver, übermäßiger Kontraktionen auftreten sehen.

Die zweite Komplikation nach Adenotomie, von welcher hier die Rede sein soll, betrifft einen Zustand, der anscheinend seltener beobachtet wird als der erstere, über dessen vermutete Ursache jedoch weniger differente Meinungen herrschen.

Es trifft sich oft, daß bei Kindern, welche vor der Operation in der Weise gesprochen haben, daß die Sprache einen stark nasalen Beiklang hatte — eine Sprachweise, welche ja für die Behinderung der Nasenpassage charakteristisch ist —, das Näseln nach Ausführung der Operation noch ärger geworden ist, ein Ereignis, das begreiflicherweise bei den Eltern große Beunruhigung hervorruft. Die Sprachweise hat sich insoferne geändert, als aus dem geschlossenen Näseln (Rhinolalia clausa) ein offenes Näseln (Rhinolalia aperta) geworden ist.

Diese Veränderung, welche allerdings nur eine vorübergehende ist, wird von den Autoren fast übereinstimmend folgendermaßen gedeutet. Solange der für das Sprechen notwendige Abschluß des Mundes von der Nase durch die Masse der adenoiden Vegetationen bewerkstelligt wurde, hat der weiche Gaumen, dem unter normalen Verhältnissen diese Leistung zukommt, seine Arbeit eingestellt; daher atrophiere seine Muskulatur. Jetzt, da die Rachenmandel entfernt ist, sollte der weiche Gaumen den Abschluß wieder herstellen, ist aber infolge der langjährigen Untätigkeit insuffizient geworden, die Luft passiert während des Sprechens ungehindert den Rachen, die Sprache wird stark näselnd im Sinne der Rhinolalia aperta.

---

[1]) l. c.
[2]) Mediz. Klin., Nr. 19, 1909.

Digitized by Google
Original from UNIVERSITY OF CALIFORNIA
Generated on 2019-10-24 13:05 GMT / http://hdl.handle.net/2027/uc1.b3252761
Public Domain in the United States, Google-digitized / http://www.hathitrust.org/access_use#pd-us-google

Diese Ansicht über die Ätiologie des postoperativen Näselns ist zwar theoretisch naheliegend, entbehrt aber nach einigen Richtungen der Stichhaltigkeit.

Vor allem anderen hat das Velum den Abschluß gegen die Nase auch für andere Funktionen als nur für die Sprache zu besorgen. Unter diesen Funktionen ist besonders der Schluckakt zu erwähnen. Auch während des Schluckens findet normalerweise eine Kontraktion der Gaumenmuskulatur statt, um den Nasenrachen vor dem Eindringen der Speisen zu schützen. So bleibt demnach die Aktion der Muskeln immerhin in gewissem Sinne erhalten. Eine etwa angenommene Atrophie kann also keinen beträchtlichen Grad erreichen.

Zweitens trifft die Voraussetzung, daß der weiche Gaumen bei Vorhandensein einer übergroßen Rachenmandel seine Arbeit beim Sprechen einstellt, nicht ganz zu. Ich habe die Funktion des Velums bei fast allen Kindern mit adenoiden Vegetationen auf dieses Symptom hin untersucht und konnte sehen, daß bei der Phonation die normale Kontraktion bzw. Hebung stattfindet, und zwar selbst bei Vorhandensein so großer Vegetationen, daß sie vom Velum im Zustande der Hebung fast berührt werden. So große Vegetationen, die das Velum auch im Zustande der Erschlaffung berühren, habe ich überhaupt niemals gesehen. Diesbezügliche Angaben müssen, wie ich glaube, mit großer Reserve aufgenommen werden.

Ein drittes schwerwiegendes Moment, welches gegen die Annahme der Atrophie der Muskulatur oder der habituellen Insuffizienz spricht, ist der Umstand, daß wir die Rhinolalia aperta nach der Operation wiederholt auch in Fällen beobachten, bei denen die Vegetationen keine besonders großen Dimensionen hatten, bei denen also das Velum zum Verschluß des Nasenrachens herangezogen werden mußte und demnach keine Veranlassung zur Ausbildung einer Insuffizienz oder gar Atrophie vorhanden war. Meine Beobachtungen zeigen, daß auch bei solchen Kindern, die nur verhältnismäßig kleine Rachenmandeln hatten, nach der Abtragung ab und zu offenes Näseln auftrat.

Schon aus den eben angegebenen drei Gründen möchte ich die Erklärung der habituellen Insuffizienz nicht als richtig anerkennen.

Wir finden nur bei zwei Autoren Andeutungen, die eine andere und, wie ich glaube, richtige Erklärung andeuten.

Zarniko[1]) glaubt, daß die Kinder, deren Gaumen bei der Operation gezerrt wurde, nachträglich bei der Anspannung desselben Schmerz empfinden und das Velum daher schonen.

---

[1]) Krankh. d. Nase etc., 1910, pag. 553.

Digitized by Google
Original from UNIVERSITY OF CALIFORNIA
Generated on 2019-10-24 13:05 GMT / http://hdl.handle.net/2027/uc1.b3252761
Public Domain in the United States, Google-digitized / http://www.hathitrust.org/access_use#pd-us-google

Grossard und Kaufmann[1]) machen Ecchymosen, welche durch Zerrung des Gaumens entstanden sein sollen, für die mangelnde Anspannung des Velums verantwortlich.[2])

Auch ich bin überzeugt, daß Zerrung des Velums während der Operation die Ursache für die nachträgliche Insuffizienz desselben abgibt. Es ist dabei ziemlich unwichtig, ob man dann den Schmerz oder Ecchymosen oder die traumatisch alterierten Muskelpartien als die direkte Veranlassung der fehlenden Kontraktion annimmt.

Für diese traumatische Genese kann ich außerdem einen ziemlich ausschlaggebenden Beitrag in der Tatsache erkennen, daß, während die Frequenz dieser Komplikation bei den meisten Operateuren eine nur sehr geringe zu sein scheint — es wird ihrer überhaupt sehr selten Erwähnung getan —, meine eigenen Beobachtungen dieser Art verhältnismäßig zahlreich sind.

In der früher erwähnten Operationsreihe von 450 Fällen konnte ich 34 Fälle von ganz ausgesprochener postoperativer Rhinolalia aperta beobachten.

Die Ursache für dieses gehäufte Vorkommen der Gaumenzerrung scheint mir in der Anwendung meiner rechtwinkelig abgebogenen Curette zu liegen.

Die meisten Autoren nehmen die Abtragung der Rachenmandel mit irgend einem der geradestieligen Instrumente (Gottstein, Beckmann, Kirstein, Schötz usw.) vor. Bei allen diesen Instrumenten liegt der Stiel während des Eingriffes im Munde in einer schiefen Neigung vom Rachen zu den unteren Schneidezähnen, das Velum ist diesem Stielteil aufgelagert und gleitet naturgemäß beim Versuche, es kräftig vorzuziehen, auf der schiefen Ebene nach aufwärts. Die Zerrung des Gaumens kann daher, wenn der vorbezeichnete Zug nicht besonders roh vorgenommen wird, nicht sehr intensiv sein.

Fig. 1.



Anders steht die Sache bei Anwendung meines Adenotoms (Fig. 1).

---

[1]) l. c.

[2]) **Anmerkung** bei der Korrektur: Nach Abschluß der Arbeit ist ein Artikel von H. Gutzmann „Über habituelle Stimmbandlähmungen“ — Berliner klin. Wochenschr., Nr. 47, 1912 — erschienen. Auch G. erwähnt Zerrung des Levators als gelegentliche Ursache für eine Lähmung, meint aber, daß es auch ohne solche Zerrung zu einem funktionellen Ausfall des Gaumensegels kommen kann. Weiter kann hier auf die interessante Arbeit nicht mehr eingegangen werden.

Digitized by Google
Original from UNIVERSITY OF CALIFORNIA
Generated on 2019-10-24 13:05 GMT / http://hdl.handle.net/2027/uc1.b3252761
Public Domain in the United States, Google-digitized / http://www.hathitrust.org/access_use#pd-us-google

Dasselbe hat einen im rechten Winkel abgebogenen Stiel. Neben einer Reihe von anderen Vorzügen, deren Besprechung nicht hierher gehört[1]), hat diese Konstruktion den großen Vorteil, daß das Messer leicht und sicher vor der vordersten Partie der abzutragenden Tonsille angesetzt werden und nun in großer Exkursionsbreite die ganze Ansatzstelle der Tonsille erreichen kann. Dabei steht der eigentliche messertragende Teil des Stieles *(a—b)* senkrecht hinter dem Velum und wirkt in dieser Stellung ganz so wie ein Gaumenhaken, indem er den Gaumen mit ruhiger Kraft nach vorne zieht. Das Vorziehen des weichen Gaumens muß nun naturgemäß mit einer gewissen Kraft ausgeführt werden, um die Schneide der Curette ganz vorne vor der Masse der Vegetationen ansetzen zu können. Der Widerstand des Velums ist bekanntlich verhältnismäßig groß und muß allmählich durch kurze, kräftige, aber ruhige Züge überwunden werden. Der Gaumen darf nicht mit roher Gewalt auf einmal nach vorne gerissen werden. Bei aller Vorsicht und aller Schonung ist es nun oft unvermeidlich, daß bei diesem energischen Vorziehen eine übermäßige Zerrung und vielleicht auch eine Zerreißung einzelner Muskelfasern stattfindet. Daß diese Zerrungen leichter mit meinem senkrecht aufrecht stehenden Instrumente als mit den diagonal liegenden geradstieligen Instrumenten eintreten, ist einleuchtend. Bekanntlich haben aber diese Dehnungen gar keine andere Bedeutung, als daß eben für einige Tage nach der Operation eine behinderte Beweglichkeit des Gaumens und damit das offene Näseln besteht. Dieser Nachteil ist so unbedeutend, daß er gegenüber den Vorteilen des im rechten Winkel abgebogenen Instrumentes, die eben in erster Linie darin bestehen, daß auch die vordersten, also wichtigsten Partien der vergrößerten Rachenmandel leicht und sicher erreicht werden können, absolut nicht ins Gewicht fällt.

Es ist sehr wahrscheinlich, daß auch andere Operateure, die die rechtwinkelig abgebogene Curette zur Operation verwenden, ähnliche Erfahrungen gemacht haben dürften.

Zum Schlusse sei demnach zusammenfassend hervorgehoben, daß wir es in den beiden besprochenen Nachkrankheiten nach Adenotomie mit traumatischen Muskelläsionen zu tun haben. Im ersten Falle ist es eine Läsion, die durch eine übermäßig starke, vielleicht auch zu sehr auf einzelne Bündel beschränkte, allzu plötzliche Muskelkontraktion, demnach auf aktivem Wege verursacht wird, im zweiten Falle liegt eine passive, durch das Instrument verursachte Dehnung der Muskelbündel vor.

Beide Zustände sind vollkommen harmloser Natur, da sie in einigen Tagen auch ohne Behandlung zur vollständigen Wiederherstellung führen.

Für die operierenden Ärzte ist es jedoch gut, über die Genese dieser Komplikationen nach Adenotomie unterrichtet zu sein.

[1]) Münchener Med. Wochenschr., Nr. 37, 1909.

Digitized by Google
Original from UNIVERSITY OF CALIFORNIA
Generated on 2019-10-24 13:05 GMT / http://hdl.handle.net/2027/uc1.b3252761
Public Domain in the United States, Google-digitized / http://www.hathitrust.org/access_use#pd-us-google

Aus der I. anatomischen Lehrkanzel in Wien (Vorstand Prof. Dr. Tandler).

Beiträge zur Kenntnis des Säugetierkehlkopfes. Tapirus americanus, Rhinoceros unicornis, Loxodon (Elephas) africanus.

Von Dr. **Victor Frühwald,** Demonstrator an der k. k. Universitätsklinik für Kehlkopf- und Nasenkrankheiten.

(Mit 6 Figuren.)

Gerade in den großen Arbeiten über die vergleichende Anatomie des Säugetierkehlkopfes, vor allem in der Arbeit Albrechts, fehlt wohl wegen der Seltenheit des Materiales die Beschreibung der Kehlköpfe des Tapirs, Rhinozeros und des Elefanten. Es erscheint daher gewiß berechtigt, diese drei Kehlköpfe genau zu beschreiben, und bin ich Herrn Prof. Tandler, der mir die Kehlköpfe dieser Tiere aus dem Material der I. anatomischen Lehrkanzel zur Beschreibung übergab, zu großem Dank verpflichtet.

Die zerstreuten Angaben in der Literatur, welche sich auf die Kehlköpfe dieser Tiere beziehen, sollen bei der Beschreibung jedes einzelnen berücksichtigt werden.

Zum Schlusse will ich noch an dieser Stelle dem Assistenten des Institutes Herrn Dr. Sicher, der mir bei meiner Arbeit in liebenswürdigster Weise zur Seite gestanden ist, sowie dem Demonstrator Herrn Heinrich Frühwald meinen besonderen Dank aussprechen.

I. Tapirus americanus (Fig. 1).

Der Arcus palato-pharyngeus des Gaumensegels (Fig. 1 *a*) läuft zunächst an der seitlichen Pharynxwand schräg nach abwärts und hinten, nähert sich dann mehr der horizontalen Verlaufsrichtung und geht an der hinteren Pharynxwand in den Arcus palato-pharyngeus der anderen Seite über. An seiner kranialen Seite liegt zwischen ihm und der seitlichen Pharynxwand eine ziemlich tiefe Tasche, welche nach hinten verflacht.

Der Raum (die Nische) zwischen Arcus glosso-palatinus und pharyngo-palatinus ist beiderseits von einer mächtigen Tonsille erfüllt, welche als eine Prominenz der seitlichen Rachenwand erscheint (Fig. 1 *b*).

Die Plica glosso-epiglottica ist hier zu einem mächtigen Wulst verdickt, der sich gegen sein Ende an der Epiglottis noch verbreitert (Fig. 1 *c*).

Zwischen jenem Wulst und der außerordentlich stark entwickelten Tonsille befindet sich eine tiefe Rinne, welche in eine Bucht, den Recessus pyriformis (Fig. 1 *d*), mündet. Dieser wird lateral von der Cartilago thyreoidea,

Digitized by Google
Original from UNIVERSITY OF CALIFORNIA
Generated on 2019-10-24 13:05 GMT / http://hdl.handle.net/2027/uc1.b3252761
Public Domain in the United States, Google-digitized / http://www.hathitrust.org/access_use#pd-us-google

medial von der Epiglottis und der Plica ary-epiglottica begrenzt und führt nach abwärts in den Oesophagus.

Der Aditus laryngis ragt ins Cavum pharyngo-nasale. Der früher beschriebene Arcus palato-pharyngeus umfaßt ihn ringförmig und schließt dabei

Fig. 1.

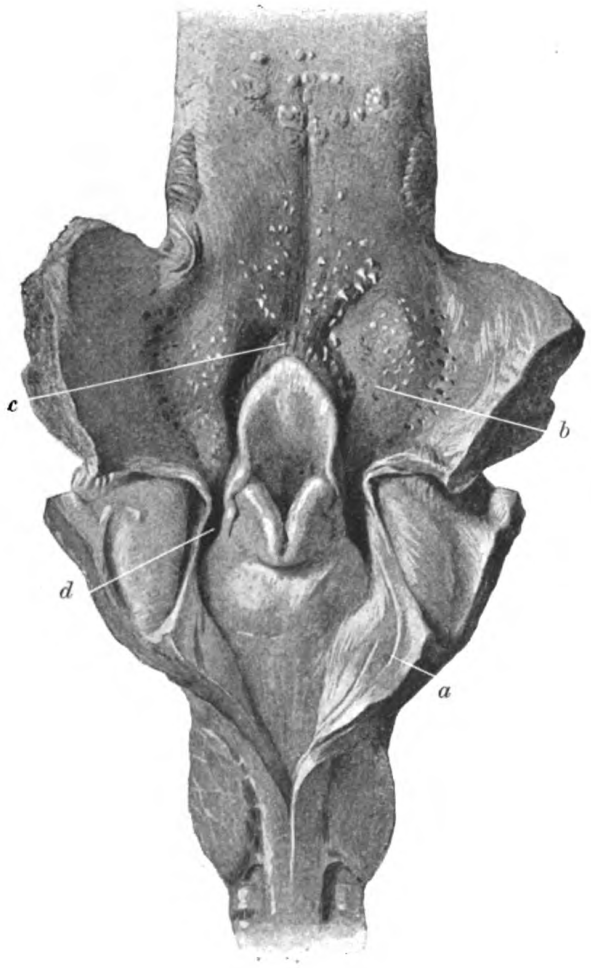

Fig. 1.

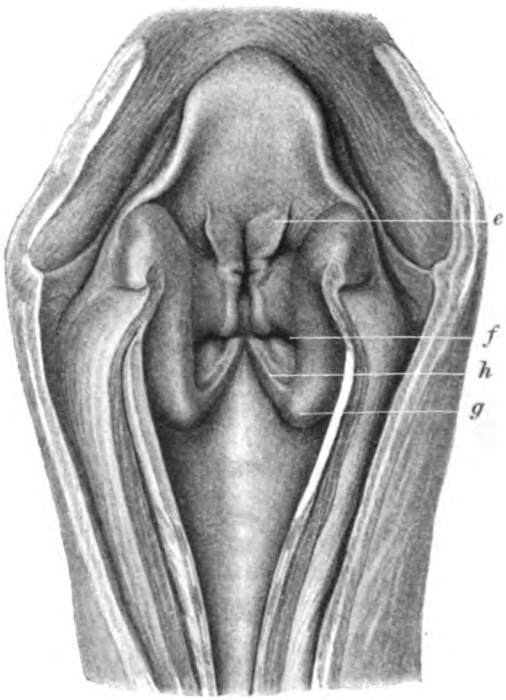

die erwähnte Rinne zwischen Plica glosso-epiglottica und Tonsille sowie den Recessus pyriformis gegen das Cavum pharyngo-nasale vollkommen dicht ab. Es kommt dadurch zur Bildung eines Kanales, der von der Mundhöhle in den Recessus pyriformis und von dort in den Oesophagus führt.

Die Epiglottis ist in ihrem distalen Teil spatelförmig, die Spitze lingual verbogen, der mediale Teil gegen die Randpartien vorgewölbt.

Generated on 2019-10-24 13:05 GMT / http://hdl.handle.net/2027/uc1.b3252761
Public Domain in the United States, Google-digitized / http://www.hathitrust.org/access_use#pd-us-google
Digitized by Google
Original from UNIVERSITY OF CALIFORNIA

Der Aditus ad laryngem wird von der Epiglottis und den noch zu erwähnenden Plicae ary-epiglotticae und von den Wülsten begrenzt, welche die Cartilagines arytaenoideae vorwerfen. Die Wülste selbst sind lang, sagittal eingestellt, so daß der ganze Kehlkopfeingang einer sagittal verlaufenden Spalte gleicht, die nur in ihrem vorderen Anteil erweitert ist. Die Plicae ary-epiglotticae laufen vom Seitenrand der Epiglottis nicht zum oberen Rand der Cartilago arytaenoidea, weichen vielmehr lateral ab und laufen an die Seitenfläche des durch die Aryknorpeln erzeugten Wulsten aus.

An der dem Larynx zugewendeten Seite der Epiglottis erheben sich schon unter dem Niveau des Aditus ad laryngem zwei kurze vertikal gestellte plumpe Falten (Fig. 1 *e*), zwischen welchen man in ein zirka 1 *cm* langes, unpaares, spaltförmiges Divertikel gelangen kann.

Im Sagittalschnitt sieht man zunächst, daß die Epiglottis von dem oberen Rand der Cartilago thyreoidea zuerst horizontal nach rückwärts gerichtet ist, dann nach aufwärts biegt, während ihre Spitze sogar oralwärts umgekrempelt ist. In der Plica glosso-epiglottica ist ein kräftiger Musculus hyo-epiglotticus eingelagert, welcher von der Hinterfläche des Zungenbeines zur Vorderfläche der Epiglottis zieht. Der Winkel zwischen dem horizontal gestellten Teil der Epiglottis und der hinteren Fläche der Cartilago thyreoidea sowie des oberen Anteiles des Ligamentum crico-thyreoideum medium wird von einer derben Bindegewebsmasse ausgefüllt, welche an der Vorderfläche des oberen Kehlkopfraumes eine Prominenz vorwirft, die durch den früher erwähnten medianen Recessus in die beiden schon beschriebenen vertikal gestellten Falten geteilt wird. Durch die Ausbildung der Prominenz kommt es, daß die Vorderwand des oberen Kehlkopfraumes in der Flucht des vertikal gestellten Epiglottisanteiles zu liegen kommt.

Die gegen das Kehlkopfinnere etwas prominente plane Innenfläche der Cartilago arytaenoidea geht nach vorne in eine nur sehr undeutlich abgegrenzte Plica ventricularis über. Ihre obere Grenze bildet eine Rinne, welche durch die Ueberschneidung des oberen Randes der Cartilago arytaenoidea und der Plica ary-epiglottica zustande kommt, da die letztere, wie bereits beschrieben, lateral vom ersteren ausläuft. An ihrer unteren Grenze findet sich eine am vorderen Ende zu einer kurzen Bucht vertiefte Furche, welche bis an die Plica vocalis reicht (Ventriculus Morgagni) (Fig. 1 *f*). Das vordere Ende der Plica ventricularis ist durch jene Prominenz gegeben, welche durch den schon beschriebenen Bindegewebsapparat zwischen Epiglottis und Cartilago thyreoidea hervorgerufen ist. Die Plica vocalis (Fig. 1 *h*) beginnt an dem stark ins Kehlkopfinnere prominierenden, etwas nach abwärts verbogenen Processus vocalis der Cartilago arytaenoidea und zieht von hier schräg nach vorne und aufwärts gegen den unteren Rand der Cartilago thyreoidea, den sie aber nicht erreicht. Sie endet vielmehr an dem unteren Ende der früher beschriebenen

Digitized by Google
Original from UNIVERSITY OF CALIFORNIA
Generated on 2019-10-24 13:05 GMT / http://hdl.handle.net/2027/uc1.b3252761
Public Domain in the United States, Google-digitized / http://www.hathitrust.org/access_use#pd-us-google

derben Bindegewebsmasse, welche hinter dem oberen Anteil des Ligamentum conicum gelegen ist. Die Plica vocalis ist kürzer als der halbe sagittale Durchmesser des Kehlkopfes, da die Prominenz des Processus vocalis ziemlich weit vorne gelegen ist.

Knorpel.

Cartilago thyreoidea: Die beiden Laminae der Cartilago thyreoidea stellen rhombische Platten dar, die in einem nach unten offenen Winkel zusammentreten, deren unterer äußerer Winkel das Cornu inferius darstellt, welches von der Platte nicht deutlich abgegrenzt ist. Das kurze Cornu superius artikuliert mit dem großen Zungenbeinhorn. Am unteren Rand der Cartilago findet sich in der Medianlinie eine enge tiefe Incisur. In der Mitte des unteren Randes findet sich jederseits ein kräftiges Tuberculum. In der Nähe der oberen äußeren Ecke wird die Cartilago von einem weiten Foramen thyreoideum durchbohrt, in welches der Nervus und die Vasa laryngea superiora eintreten.

Die Cartilago cricoidea stellt im Querschnitt ein Dreieck mit abgerundeten Ecken dar, die kürzere Seite ist nach rückwärts gerichtet. Die Platte trägt an ihrem oberen Umfang eine zwischen den Gelenksflächen für die Aryknorpel eingeschaltete gesattelte Prominenz.

Die Cartilago arytaenoidea ist mit der noch später zu beschreibenden Cartilago corniculata Santorini untrennbar verbunden, bildet also im Sinne Meyers eine Cartilago ary-corniculata, jedoch ist die Grenze zwischen dem hyalinen und elastischen Knorpel eine ziemlich scharfe. Ihre Innenfläche ist schwach gehöhlt, ihre äußere Fläche zerfällt durch eine scharfe Crista in einen hinteren und einen vorderen Abschnitt, welche beide, ebenfalls ausgehöhlt, der Muskulatur zum Ansatz dienen. Hinten und außen läuft die eben erwähnte Leiste nach unten in den kräftigen Processus muscularis aus. Der oberen und vorderen Zirkumferenz der aus hyalinem Knorpel bestehenden Cartilago arytaenoidea ist elastischer Knorpel angefügt, welcher in seinem oberen Anteil der Cartilago corniculata entspricht. Diese selbst besitzt einen oberen konvexen Rand und eine nach hinten und etwas nach unten abgebogene Spitze. Längs des vorderen Randes der Cartilago arytaenoidea geht der der Cartilago corniculata entsprechende Teil ohne Grenze in den ziemlich plumpen Processus vocalis (Fig. 1 *g*) über.

Ligamente.

Die Membrana hyo-thyreoidea endet lateral an der Vereinigungsstelle des Cornu superius der Cartilago thyreoidea mit dem Cornu majus ossis hyoidei. Es fehlt somit ein Ligamentum thyreo-hyoideum laterale. Das Ligamentum crico-thyreoideum medium ist ein sehr dickes, verhältnismäßig schmales Band.

Generated on 2019-10-24 13:05 GMT / http://hdl.handle.net/2027/uc1.b3252761
Public Domain in the United States, Google-digitized / http://www.hathitrust.org/access_use#pd-us-google
Digitized by Google
Original from UNIVERSITY OF CALIFORNIA

Muskulatur.

Der Musculus crico-thyreoideus zieht von der Außenfläche des Annulus cricoideus zum unteren Rand und zur Außenfläche der Cartilago thyreoidea. Einzelne Fasern erreichen die Innenfläche des unteren Cornu. In der Medianebene bildet er mit dem der anderen Seite eine Raphe und verdeckt das Ligamentum crico-thyreoideum mediale. Die rückwärtige Fläche der Ringknorpelplatte wird von den beiden Musculi crico-arytaenoidei posteriores eingenommen, deren Fasern über eine Erhabenheit im Bereiche der Ringknorpelplatte hinwegziehen, den Processus muscularis des Gießbeckenknorpels zum Ansatz benützen. Der Musculus crico-arytaenoideus lateralis setzt sich am Processus muscularis und am angrenzenden Teil jenes Feldes an, das lateral von der, von der Spitze des Gießbeckenknorpels zum Muskelfortsatz verlaufenden Leiste gelegen ist.

Der Musculus thyreo-arytaenoideus internus (vocalis) stellt einen sehr breiten, mächtigen Muskel dar, der mit seinem oberen Anteil an der Seitenwand des Sinus Morgagni gelegen ist. Sein unterer Anteil ist verdickt, prominiert gegen den Kehlkopfraum und wirft dabei die Plica vocalis vera auf. Er entspringt am unteren Teil des Vereinigungswinkels der beiden Schildknorpelplatten und an der Außenfläche des Conus elasticus. Seine Fasern enden am Processus vocalis und an der äußeren, vorderen Fläche der Cartilago arytaenoidea. Von seinen untersten Fasern gehen einige über die Crista lateralis der Cartilago arytaenoidea in den Musculus interarytaenoideus über. Die Scheidung in einen Musculus thyreo-arytaenoideus internus (vocalis) und Musculus thyreo-arytaenoideus externus ist nicht deutlich.

Der Musculus interarytaenoideus enthält in der Mitte seines Verlaufes eine ziemlich starke Inscriptio tendinea.

In der Literatur konnte ich keine genaueren Angaben über die Anatomie des Tapirkehlkopfes finden.

II. *Rhinoceros unicornis* (Fig. 2).

Das Gaumensegel läuft jederseits in einen mächtigen Arcus palatopharyngeus (Fig. 2 *a*), der über die seitliche Pharynxwand bis auf die hintere Wand reicht, ohne jedoch den Arcus der anderen Seite wirklich zu erreichen. An seinem oberen Rand findet sich, ähnlich wie beim Tapir, nur noch stärker ausgebildet, eine zwischen ihm und der seitlichen Pharynxwand gelegene Tasche. Die Plica glosso-epiglottica ist mächtig entwickelt und verbreitert sich gegen den Ansatz an der Epiglottis beträchtlich. Zwischen ihr und der Seitenwand des Isthmus faucium findet sich eine tiefe Rinne, Vallecula, welche nach abwärts in den Sinus pyriformis führt (Fig. 2 *b*). Auch hier ist wie beim Tapir der Aditus ad laryngem im Cavum pharyngo-nasale gelegen, und auch hier

Digitized by Google
Original from UNIVERSITY OF CALIFORNIA
Generated on 2019-10-24 13:06 GMT / http://hdl.handle.net/2027/uc1.b3252761
Public Domain in the United States, Google-digitized / http://www.hathitrust.org/access_use#pd-us-google

kann durch den Anschluß des Arcus palato-pharyngeus unterhalb des Aditus ad laryngem die Rinne zwischen Plica glosso-epiglottica und Wand des Isthmus faucium sowie der Sinus pyriformis selbst in einen Kanal verwandelt werden,

Fig. 2.

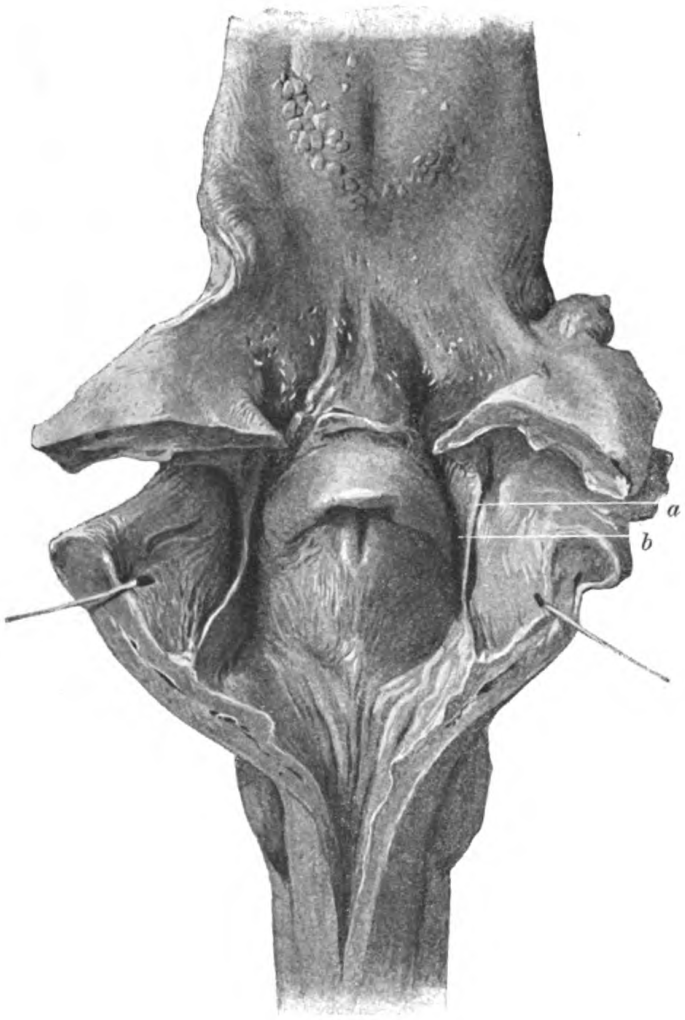

dessen obere Wand gegen das Cavum pharyngo-nasale durch den Arcus palato-pharyngeus hergestellt wird.

Der Aditus ad laryngem selbst wird auch bei diesem Tier durch sagittal gestellte lange Wülste der Cartilago arytaenoidea dargestellt. Doch wird seine Form dadurch modifiziert, daß, wie die Besichtigung im Sagittalschnitt wieder

Generated on 2019-10-24 13:06 GMT / http://hdl.handle.net/2027/uc1.b3252761
Public Domain in the United States, Google-digitized / http://www.hathitrust.org/access_use#pd-us-google
Digitized by Google
Original from UNIVERSITY OF CALIFORNIA

deutlich lehrt, die Epiglottis vom oberen Rand der Cartilago thyreoidea in einem leichten, nach aufwärts konkaven Bogen bis an ihre Spitze fast horizontal verläuft. Sie überdacht dadurch sozusagen den Aditus ad laryngem,

Fig. 2.

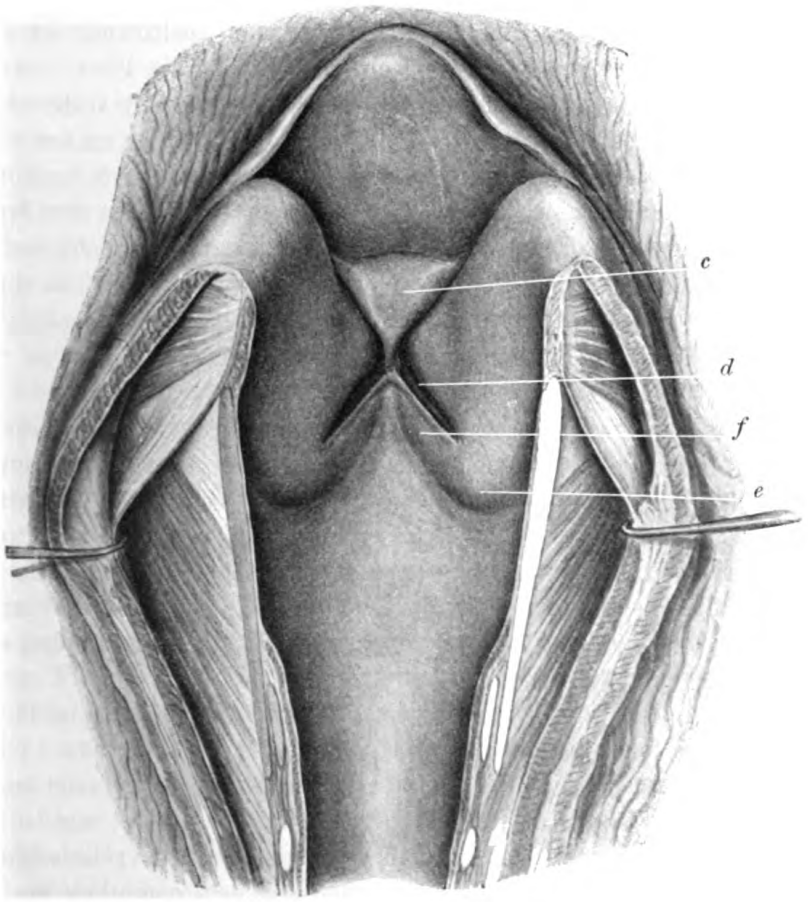

so daß sich der obere Kehlkopfraum unter dem Ende der Epiglottis nach hinten öffnet. Die seitliche Begrenzung bilden die Plicae ary-epiglotticae, welche wieder an der Seitenfläche des von den Cartilagines arytaenoideae gebildeten Wulstes auslaufen. Im Sagittalschnitt zeigt sich, daß die Plica glosso-epiglottica einen mächtigen Muskel enthält, welcher von der vorderen Fläche der Epiglottis, an welche er durch eine Sehne befestigt ist, nach vorne über das Os hyoides hinweg in die Zungenmuskulatur ausstrahlt. Es handelt sich also hier um einen Musculus glosso-epiglotticus. In dem Winkel zwischen Unterfläche der horizontal gestellten Epiglottis und Hinterfläche der Cartilago thyreoidea

Generated on 2019-10-24 13:06 GMT / http://hdl.handle.net/2027/uc1.b3252761
Public Domain in the United States, Google-digitized / http://www.hathitrust.org/access_use#pd-us-google
Digitized by Google
Original from UNIVERSITY OF CALIFORNIA

und des oberen Anteiles des Ligamentum crico-thyreoideum findet sich ebenso wie beim Tapir eine mächtige Bindegewebsmasse, welche gegen das Kehlkopfinnere eine von vorn her prominierende, vertikal gestellte Falte vorwirft (Fig. 2 *c*). Die Cartilago arytaenoidea prominiert etwas gegen den oberen Kehlkopfraum, diese Prominenz geht nach vorne ohne scharfe Grenze in die wieder sehr hohe Plica ventricularis über. Die untere Grenze der Plica ventricularis bildet der Sinus Morgagni (Fig. 2 *d*), welcher spaltförmig ist und sich fast 1 *cm* weit lateralwärts erstreckt. Vorne ist sowohl die Plica ventricularis als auch der Sinus Morgagni medialwärts überlagert von der früher beschriebenen vertikal gestellten Prominenz. Trotzdem endet sie nicht an der Cartilago thyreoidea, sondern schon weiter rückwärts, in dem zwischen Epiglottis und Cartilago thyreoidea eingeschobenen Bindegewebsapparat. Von der deutlichen Prominenz des Processus vocalis der Cartilago arytaenoidea sieht nach vorne und oben eine hohe Plica vocalis, welche an ihrem oberen Rand zu einem aus einer Schleimhautduplikatur bestehenden Saum verdünnt ist.

Knorpel.

Die Cartilago thyreoidea weist ähnliche Verhältnisse auf wie beim Tapir. Das Cornu inferius ist etwas deutlicher abgesetzt, das Cornu superius bildet einen breiten, kurzen, plattenartigen, viereckigen Vorsprung und artikuliert selbst an seiner oberen medialen Ecke mit dem Os hyoides. Die Prominenz am unteren Rand zwischen der tieferen medialen Incisur und dem unteren Horn ist mächtig ausgebildet. Für die Gefäße und Nerven (Nervus und Vasa laryngea superiora) findet sich nahe dem oberen Rand unterhalb und einwärts vom Cornu superius ein weites Foramen thyreoideum.

Die Cartilago cricoidea verhält sich ähnlich wie beim Tapir. Ihre Platte ist gerade doppelt so hoch wie ihr vorderer ringförmiger Anteil.

Die Cartilago arytaenoidea oder besser ary-corniculata zeigt ganz ähnliche Verhältnisse, wie wir sie beim Tapir feststellen konnten, nur ist der aus elastischem Knorpel bestehende Anteil des Processus vocalis relativ kleiner als beim Tapir und der Zusammenhang zwischen der dem eigentlich hyalin-knorpeligen Aryknorpel aufsitzenden Cartilago corniculata und dem Processus vocalis (Fig. 2 *e*) ein schmaler. Dabei ist noch zu bemerken, daß die Ablösung des elastischen Knorpels vom hyalinen trotz der festen Anlagerung doch gelingt.

Der erste Trachealknorpel ist im Querschnitt an seiner vorderen Zirkumferenz fast dreimal so hoch als die übrigen. Die Höhe nimmt gegen sein hinteres Ende ungefähr um $^1/_3$ ab.

Ligamente.

Die Membrana hyo-thyreoidea ist in ihrem lateralen Anteile sehnig verdickt. Ein Ligamentum thyreo-hyoideum laterale fehlt, entsprechend der Arti-

Generated on 2019-10-24 13:06 GMT / http://hdl.handle.net/2027/uc1.b3252761
Public Domain in the United States, Google-digitized / http://www.hathitrust.org/access_use#pd-us-google
Digitized by Google
Original from UNIVERSITY OF CALIFORNIA

kulation des Cornu superius der Cartilago thyreoidea mit dem Os hyoides. Das Ligamentum crico-thyreoideum medium weist nichts besonderes auf. Das mächtige Bindegewebe, welches am unteren Rand der Plica ventricularis liegt (Ligamentum ventriculare), strahlt in jenen Bindegewebskeil aus, der zwischen Epiglottis und Cartilago thyreoidea gelegen ist. Das Ligamentum vocale (Fig. 2*f*) besteht aus ziemlich mächtigen Zügen elastischen Gewebes.

Muskulatur.

Der Musculus crico-thyreoideus ist mit dem der anderen Seite ohne Grenze verschmolzen und bildet eine breite, trapezförmige Muskelplatte, welche von der ganzen Vorderfläche der Cartilago cricoidea zum unteren Rand und zum Cornu inferius der Cartilago thyreoidea zieht. In der Tiefe ziehen Fasern auch zur Innenseite des unteren Hornes.

Der sehr breite Musculus crico-arytaenoideus posterior bedeckt fast die ganze Ringknorpelplatte, stößt mit dem der anderen Seite in einer Raphe aneinander und inseriert breit am Processus muscularis. Der unpaarige Musculus interarytaenoideus besetzt mit seinen beiden Bäuchen die ganze rückwärtige Fläche der Aryknorpel. Auf sein Verhalten zum Musculus vocalis soll weiter unten eingegangen werden. Im Verlauf des Muskels findet sich eine in der Medianebene gelegene dreieckige, mit der Spitze aufwärts gerichtete Inscriptio tendinea, gegen welche die Muskelfasern medialwärts konvergieren.

Der Musculus crico-arytaenoideus lateralis ist mächtig entwickelt, seine Fasern ziehen vom oberen Rand der Cartilago cricoidea in ihrem lateralen Umfang gegen den Processus muscularis der Cartilago arytaenoidea.

Der Plica vocalis ist ein außerordentlicher starker Musculus thyreo-arytaenoideus internus (vocalis) eingelagert. Er entspringt von der Innenfläche der Cartilago thyreoidea knapp neben der Incisur sowie von der Außenfläche des Conus elasticus. Seine Fasern inserieren zum größten Teil an der Außenfläche des Processus vocalis und der Cartilago arytaenoidea selbst. Die oberflächlichen, das heißt äußeren Fasern enden an einer Raphe, an welcher wieder die oberflächlichen Bündel des Musculus interarytaenoideus ihren Ursprung nehmen. Es bildet somit der Musculus thyreo-arytaenoideus internus (vocalis) wenigstens in einem Teil seiner Fasern in Gemeinschaft mit dem Musculus interarytaenoideus einen sphinkterartig angeordneten Muskel. Der verdickte untere Rand des Musculus thyreo-arytaenoideus internus (vocalis) wirft die Plica vocalis vor.

Die einzige ausführlichere Beschreibung des Kehlkopfes von Rhinoceros unicornis rührt von Owen her. Ihm scheint die intranasale Lage des Aditus ad laryngem nicht bekannt gewesen zu sein. Eine Cartilago Santorini, welche nach Owen fehlt, ist deutlich vorhanden. In unserem Falle war in der Inscriptio tendinea des Musculus interarytaenoideus kein Sesamknorpel eingelagert.

Generated on 2019-10-24 13:06 GMT / http://hdl.handle.net/2027/uc1.b3252761
Public Domain in the United States, Google-digitized / http://www.hathitrust.org/access_use#pd-us-google
Digitized by Google
Original from UNIVERSITY OF CALIFORNIA

III. Elephas africanus (Fig. 3).

(Loxodon africanus.)

Der Arcus palato-pharyngeus (Fig. 3*a*) ist besonders mächtig entwickelt, umgreift in seinem Verlauf an der lateralen Pharynxwand den Kehlkopf unter-

Fig. 3.

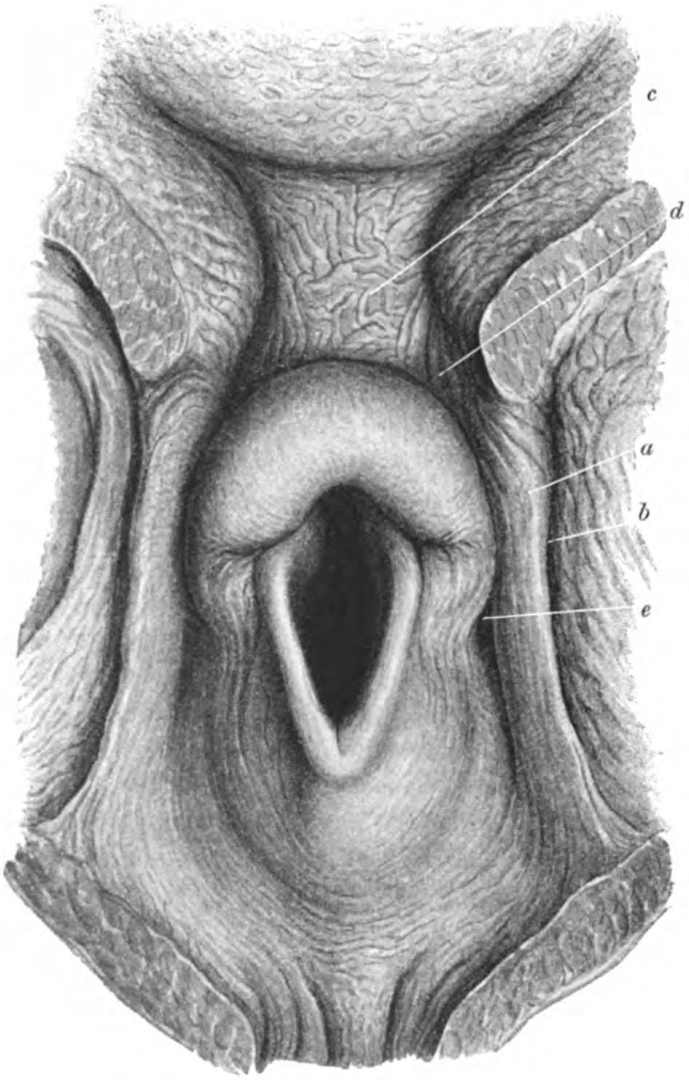

halb des Aditus ad laryngem und vereinigt sich an der Hinterwand des Pharynx mit dem entsprechenden Bogen der anderen Seite. Zwischen seiner

Digitized by Google
Original from UNIVERSITY OF CALIFORNIA
Generated on 2019-10-24 13:06 GMT / http://hdl.handle.net/2027/uc1.b3252761
Public Domain in the United States, Google-digitized / http://www.hathitrust.org/access_use#pd-us-google

kranialen Fläche und der seitlichen Pharynxwand kommt es wieder zur Bildung einer tiefen Tasche (Fig. 3*b*). Die Plica glosso-epiglottica (Fig. 3*c*) ist wulstförmig erhoben und grenzt zwei tiefe Gruben voneinander (Valleculae) (Fig. 3*d*), welche nach vorn und unten ziemlich stark vertieft sind. Nach rückwärts sind sie durch eine leichte, transversal verlaufende Falte nur mangelhaft gegen den darunter gelegenen, recht tiefen Recessus pyriformis (Fig. 3*e*) abgegrenzt. Durch den Anschluß des Arcus pharyngopalatinus an den Kehlkopf kann der Übergang der Vallecula in den Sinus pyriformis und von da in den Oesophagus wieder in einen Kanal verwandelt werden, der diese beiden Seiten des Aditus ad laryngem, von ihm aber gänzlich geschieden, aus der Mundhöhle in den Oesophagus führt.

Fig. 3.

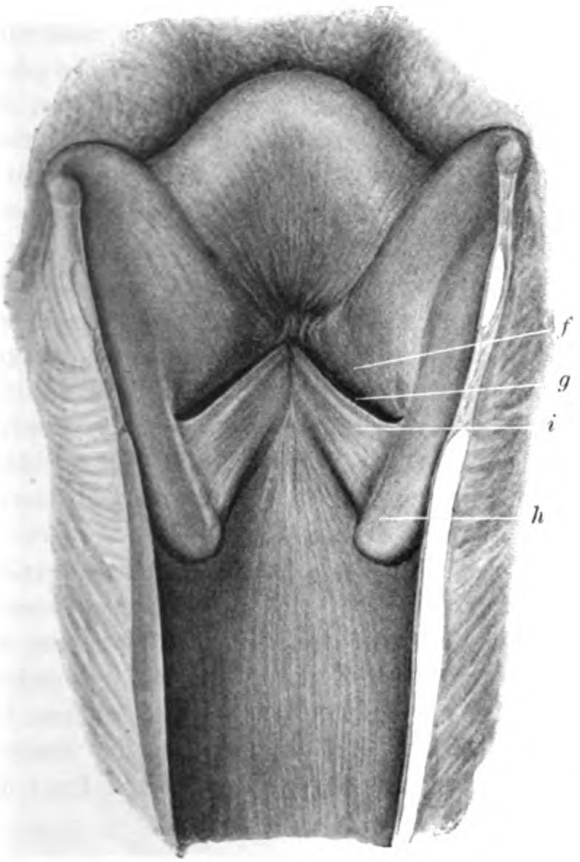

Der Aditus ad laryngem wird vorne begrenzt von der kurzen, dicken, sowohl nach vorne als nach außen umgekrempelten Epiglottis, von der plumpen Plica ary-epiglottica und endlich von beiden sagittal gestellten Wülsten, welche ihre Entstehung dem Vorragen der Cartilago corniculata verdanken.

Im Sagittalschnitt bietet der Kehlkopf folgende Details: Die Plica glosso-epiglottica enthält einen kräftigen Muskel, der zum Teil zum Zungenbein zieht, zum Teil in die Zungenmuskulatur ausstrahlt. Die Epiglottis geht etwas unter dem oberen Rand der Cartilago thyreoidea horizontal nach hinten und ist nur in ihrem verdünnten Randteil, dort allerdings stark lingualwärts, umgebogen. Sonst bildet sie nur einen schwach nach oben konkaven Bogen. Der Winkel, den sie mit der hinteren Fläche der Cartilago thyreoidea einschließt, bleibt fast ganz frei von Bindegewebe. Von dem oberen Rande der Cartilago ary-

Generated on 2019-10-24 13:06 GMT / http://hdl.handle.net/2027/uc1.b3252761
Public Domain in the United States, Google-digitized / http://www.hathitrust.org/access_use#pd-us-google
Digitized by Google
Original from UNIVERSITY OF CALIFORNIA

corniculata zieht nach vorne und abwärts eine Falte, die allmählich verflacht. Die Plica ventricularis (Fig. 3*f*), welche sich nach unten stumpfrandig in den geräumigen Ventriculus Morgagni (Fig. 3*g*) begrenzt, liegt im Niveau der lateralen Larynxwand.

Der Ventriculus Morgagni zeigt an seinem hinteren Ende eine Vertiefung, welche sich ca. 2 *cm* weit an der Außenfläche der Cartilago arytaenoidea nach hinten und aufwärts erstreckt. Der Processus vocalis (Fig. 3 *h*) ist stark nach unten abgebogen und bildet eine mit der Spitze abwärts gerichtete Prominenz, von deren vorderen Rand sich die 2 *cm* hohe Plica vocalis nach vorn erstreckt. Sie wendet ihren scharfen Rand kranialwärts, ihre plane Fläche gegen den Kehlkopfraum. Entsprechend dem Fehlen eines Bindegewebsapparates, der zwischen Unterfläche der Epiglottis und der Hinterfläche der Cartilago thyreoidea eingeschaltet wäre, reicht die Plica vocalis bis an die Cartilago thyreoidea selbst. Die Plica vocalis läßt das darunter gelegene elastische Gewebe gelb durchschimmern und besitzt einen kranialen, zugeschärften Saum.

Das Ligamentum crico-thyreoideum medium erscheint im Sagittalschnitt als $^1/_2$ *cm* breite, elastische Lamelle, hinter welcher sich an ihren oberen zwei Dritteln eine besonders derbfaserige Platte befindet, die noch hinter dem unteren Anteil der Cartilago thyreoidea sich findet. Sie beginnt am oberen Rande der Plica vocalis und läßt sich als dünne, elastische Lamelle bis in die Trachea verfolgen. Der obere verdickte Anteil liegt der Hinterfläche der Cartilago thyreoidea und des Ligamentum conicum an, der dünne untere Anteil ist vom Ligamentum conicum durch einen Fettkörper getrennt.

Im Sagittalschnitt durch die Trachea fällt vor allem die Unregelmäßigkeit in der Lage der einzelnen Trachealringe gegeneinander auf. Der oberste Trachealring schiebt sich mit seinem vorderen Umfang an die Innenseite der Cartilago cricoidea hinauf und eine ähnliche Überschiebung der einzelnen Knorpelringe läßt sich auch an anderen Stellen sehr deutlich konstatieren. Die Ringe berühren sich mit ihren hinteren Enden, mit Ausnahme der obersten drei, welche kürzer sind, schief aufsteigen und sich an den unteren Rand der Cartilago cricoidea anschließen.

Knorpel.

Die Cartilago thyreoidea trägt an ihrem unteren Rand eine tiefe mediane Incisur, welche die Hälfte der Knorpelhöhle durchsetzt. Das obere plumpe Horn artikuliert mit dem Os hyoides mit einer breiten, konvexen Gelenkfläche, das untere Horn trägt eine Pfanne zur Artikulation mit der Cartilago cricoidea. Nahe dem hinteren Rand findet sich beiderseits ein relativ enges Foramen thyreoideum, durch welches ein Nervenast, ein Stamm des Nervus laryngeus superior sowie, wenigstens auf der linken Seite, kleine Gefäße in das Innere des Kehlkopfes ziehen.

Generated on 2019-10-24 13:06 GMT / http://hdl.handle.net/2027/uc1.b3252761
Public Domain in the United States, Google-digitized / http://www.hathitrust.org/access_use#pd-us-google
Digitized by Google
Original from UNIVERSITY OF CALIFORNIA

Die Cartilago cricoidea zeigt nichts Auffallendes, mit Ausnahme eines seitlich am oberen Rand gelegenen Höckers, der, wie noch beschrieben werden wird, dem Musculus crico-arytaenoideus lateralis zum Ursprung dient.

Dagegen bietet die Gestalt der Cartilago arytaenoidea sehr interessante Verhältnisse. Der obere kammartige Rand der Cartilago, der mit einer nach hinten gerichteten scharfen Spitze versehen ist, entspricht wohl der mit der Cartilago arytaenoidea selbst untrennbar verschmolzenen Cartilago corniculata. Der Processus vocalis (Fig. 3*h*) ist mächtig entwickelt und stark nach abwärts verbogen. Die Substanz des der Cartilago corniculata entsprechenden Anteiles setzt sich, durch die dünklere Färbung von dem weißen hyalinen Knorpel deutlich zu unterscheiden, längs der vorderen Kante der Cartilago arytaenoidea in die gleichartige Substanz des Processus vocalis fort, doch ist der Übergang des hyalinen Anteiles in den elastischen ein allmählicher. Der Processus muscularis ist den Größenverhältnissen des ganzen Kehlkopfes entsprechend außerordentlich stark entwickelt. Am interessantesten nun ist das Verhalten des hinteren Randes der Cartilago arytaenoidea. Folgt man diesem Rand von der Spitze, welche der Cartilago Santorini entspricht, nach abwärts, so kommt man zunächst an eine tiefe, nach vorn gerichtete bogenförmige Incisur, nach abwärts aber auf eine Platte Processus posterior, der zunächst nach hinten gerichtet, dann aber nach medial verbogen ist. Die Platte ist fast 2 *cm* hoch, verschmälert sich aber gegen ihr medial umgebogenes Ende. An diesem Ende trägt nun der Fortsatz der linken Cartilago arytaenoidea eine leichte Konvexität, welche in eine entsprechende seichte Vertiefung des Fortsatzes des rechten Knorpels paßt und mit ihm durch ein wahres Gelenk in Verbindung steht. Es kommt also hier beim Elefanten zur gegenseitigen Articulation der Cartilagines arytaenoidei in der Medianlinie.

Ligamente.

Die Plica vocalis (Fig. 3*i*) ist, wie man nach Abtragen der Schleimhaut konstatieren kann, erfüllt von einer eigentümlichen Gewebsformation, nach deren Entfernung man erst weit lateral auf den Musculus thyreo-arytaenoideus kommt. Diese Gewebsmasse selbst erscheint eigentümlich sulzig, dennoch sehr resistent und läßt nur mit Mühe eine longitudinale Streifung erkennen. Sie reicht nach vorne bis zu jenem Bindegewebsstreifen, der in der Medianlinie der Hinterfläche der Cartilago thyreoidea und des Ligamentum crico-thyreoideum medium liegt. Die histologische Untersuchung ergab, daß es sich um ein lockeres, collargenes Bindegewebe handelt, in welches reichlich elastische Fasern eingelagert sind. Diese bilden zum Teil unregelmäßige Netzwerke, zum Teil erscheinen sie als dicke, zerstreut liegende Fasern im Querschnitt durch die Falte.

Digitized by Google
Original from UNIVERSITY OF CALIFORNIA
Generated on 2019-10-24 13:06 GMT / http://hdl.handle.net/2027/uc1.b3252761
Public Domain in the United States, Google-digitized / http://www.hathitrust.org/access_use#pd-us-google

Muskulatur.

Die Musculi crico-thyreoidei der beiden Seiten verschmelzen zu einer einzigen Muskelindividualität, deren Fasern vom vorderen Rand der Cartilago cricoidea zum unteren Rand der Cartilago thyreoidea und zum unteren Horn derselben an seiner Außen- und Innenfläche ziehen.

Der Musculus crico-arytaenoideus posticus hängt in der Medianlinie ebenfalls mit dem Muskel der anderen Seite zusammen, besetzt die hintere Fläche der Platte der Cartilago cricoidea und endet am Processus muscularis. Seine obere Portion läßt sich von dem übrigen Muskel ziemlich gut abtrennen. Diese Portion umfaßt ungefähr das obere Drittel des Muskels und unterscheidet sich von den übrigen Muskelfasern vor allem dadurch, daß sie an der Cartilago cricoidea selbst keine Haftpunkte aufweist. Die Muskelfasern hängen vielmehr, wie dies die oberflächlichen Fasern auch in der unteren Portion des Muskels tun, in der Medianebene mit denen der anderen Seite zusammen. Die Fasern enden nur zum geringen Teil noch am Processus muscularis. Die kranial gelegenen, welche den oberen Rand der Cartilago cricoidea überragen, enden an einem Sehnenstreifen, der sich vom Processus muscularis nach aufwärts fortsetzt und an welchem von vorne her die kranialen Fasern des Musculus crico-arytaenoideus lateralis inserieren. Man könnte diese kraniale Portion als M. interarytaenoideus inferior bezeichnen, wobei der Name allerdings keine morphologische Deutung präjudizieren soll.

Der Musculus crico-arytaenoideus lateralis entspringt vom kranialen Rand der Cartilago cricoidea und an einem seitlich ausladenden Tuberculum dieses Knorpels, das ungefähr in der Mitte seiner seitlichen Circumferenz an seinem oberen Rand gelegen ist. Von hier ziehen die Muskelfasern nach hinten und etwas nach oben, die caudal gelegenen finden Ansatzpunkte am Processus muscularis, die kranialen gehen, wie schon früher erwähnt, an jenen Sehnenstreifen, an welchen auch die Fasern der kranialen Portion des Musculus crico-arytaenoideus posticus inserieren.

Der Musculus interarytaenoideus hängt an seinem lateralen Rand mittelst seiner oberflächlichen Fasern mit dem Musculus thyreo-arytaenoideus zusammen. Die Fasern der beiden Seiten konvergieren gegen die Medianlinie und vereinigen sich größtenteils mit denen der anderen Seite an einer Inscriptio tendinea, welche eine Cartilago sesamoidea enthält.

Der Musculus thyreo-arytaenoideus stellt jederseits ein ca. 6 *cm* hohes Muskelband dar, welches an seinem vorderen Rand sich dem der anderen Seite so stark nähert, daß die beiderseitigen Muskeln nur durch jenes ganz besonders derbe Bindegewebe getrennt sind, welches wir hinter dem unteren Anteil der Cartilago thyreoidea und hinter der oberen Hälfte des Ligamentum crico-thyreoideum medium in der Medianlinie sehen konnten. Von hier ziehen

Digitized by Google
Original from UNIVERSITY OF CALIFORNIA
Generated on 2019-10-24 13:06 GMT / http://hdl.handle.net/2027/uc1.b3252761
Public Domain in the United States, Google-digitized / http://www.hathitrust.org/access_use#pd-us-google

die Fasern nach hinten, umgreifen den Processus vocalis von außen, ohne an ihm Insertionspunkte zu suchen und gelangen zum Teil an die Außenfläche der Cartilago arytaenoidea, zum Teil an das vordere Ende des Processus muscularis, während die oberflächlichen Fasern Zusammenhang mit Muskelfasern des Musculus interarytaenoideus zeigen. Von seiner Innenfläche strahlt eine Reihe von Zügen nach aufwärts in die Plica ary-epiglottica aus und bilden so einen Musculus thyreo-epiglotticus.

Über die Anatomie des Pharynx und des Kehlkopfes des afrikanischen Elefanten konnte ich in der Literatur keine Angaben finden. Über den indischen Elefanten liegen die Beschreibungen von Watson, Miall und Greenwood vor. Der erstere beschreibt eine tiefe Tasche, die ihrer Lage nach einer besonders erweiterten Vallecula entsprechen würde, nach Watson soll sie als Wasserreservoir dienen. Ich fand im Exemplar von Loxodon africanus wohl auch eine tiefe Vallecula, die aber keineswegs so auffallend war als die von Watson beschriebene Tasche. Es wäre aber möglich, daß ihre geringe Ausdehnung und ihre geringe Dehnbarkeit durch die Formalinhärtung bedingt war. Die Angaben Miall und Greenwoods, daß Cartilago cricoidea und arytaenoidea sich in keinem wesentlichen Punkt von den entsprechenden Knorpeln beim Menschen unterscheiden, trifft wenigstens für den afrikanischen Elefanten nicht zu. Den Übergang der beiderseitigen Musculi crico-thyreoidei ineinander sowie das gleiche Verhalten der crico-arytaenoidei postici war Miall und Greenwood bekannt, ebenso der Zusammenhang des Musculus interarytaenoideus mit den Fasern des thyreo-arytaenoideus.

* * *

Es ist klar, daß die von den bei anderen Formen erhobenen Befunden abweichenden Strikturen vorläufig keine morphologische Deutung erfahren können: erst die Untersuchung mehrerer Kehlköpfe derselben und nahe verwandter Spezies könnte aufklärend wirken.

Literatur: Dr. H. Albrecht, Beitrag zur vergleichenden Anatomie des Säugetierkehlkopfes. Sitzungsbericht d. kaiserl. Akad. d. Wissenschaft, Wien 1896, Bd. 105. — Dr. Fürbringer, Beitrag zur Kenntnis der Kehlkopfmuskulatur. — — Prof. R. Harrison, Remarks on the larynx, trachea and oesophagus of the elephant. Proceedings of the Irish Academy, Vol. IV, 1860. — L. C. Miall and F. Greenwood, The Anatomy of the Indian elephant. The Journal of Anatomy and Physiology, Vol. XIII, 1879. — Prof. Owen, On the Anatomy of the Indian rhinoceros. Transactions of the Zoological Society of London, Vol. IV, 1862. — Dr. M. Watson, Contributions to the Anatomy of the Indian elephant. The Journal of Anatomy and Physiology, Vol. VIII, 1874.

Digitized by Google
Original from UNIVERSITY OF CALIFORNIA
Generated on 2019-10-24 13:06 GMT / http://hdl.handle.net/2027/uc1.b3252761
Public Domain in the United States, Google-digitized / http://www.hathitrust.org/access_use#pd-us-google

Zum Kapitel der Fremdkörper im Gebiete der oberen Luftwege.

Von Priv.-Dozent Dr. **Emil Glas**, em. Assistent der k. k. Universitätsklinik für Hals- und Nasenkranke (Vorstand: Hofrat O. Chiari).

(Mit einer Figur.)

Im nachfolgenden sei über eine Anzahl von Fremdkörpern berichtet, welche ich aus der Zahl der von mir in den letzten Jahren aus dem Gebiete der oberen Luftwege extrahierten auslese, da sie, sei es in anamnestischer, sei es in therapeutischer Hinsicht, so viel des Beachtenswerten bieten, daß ihre Veröffentlichung dadurch gerechtfertigt erscheint. Einzelne dieser Fälle wurden in der Wiener Gesellschaft der Ärzte sowie in der Wiener laryngologischen Gesellschaft demonstriert.

Fall I. Extraktion eines invertierten, um 180° gedrehten, in der Choane gelagerten Eckzahnes, eine schwere innere Erkrankung vortäuschend. Heilung.

Pat. erkrankte im Juni 1906 an einer Pleuropneumonie, im Anschluß hieran an Peritonitis. In der Rekonvaleszenz nach dieser Erkrankung konstatierte Pat. zuerst im Oktober übelriechendes Aufstoßen, welches sich häufig wiederholte, hie und da von Brechen gefolgt war, wobei fötide Massen aus dem Magen herausbefördert wurden. In dieser Zeit will Pat. auch einige Schüttelfröste gehabt haben. Am 13. März 1907 suchte er die Klinik v. Noorden auf, wo eine abgelaufene linkseitige Pleuritis diagnostiziert wurde. Als dem Pat. zur Bestimmung der Magengröße Acidum tartaricum und Soda gereicht wurde, erbrach er gelblichgrüne Massen von sehr üblem Geruche, weshalb er zur genaueren internen Untersuchung aufgenommen wurde. Weder die Ausspülungen bei nüchternem Magen, noch die Ausheberungen nach Probefrühstück, noch die genaue Untersuchung der Faeces, des Sputums und des Blutes und die röntgenologische Untersuchung des Abdomens ergab irgendwelchen positiven Anhaltspunkt. Am 24. März wurde der Pat. an die Klinik geschickt, da die Vermutung geäußert worden war, es könnte sich eventuell um verschlucktes Sputum handeln. Pat. hatte jedoch mit Ausnahme geringen Nasenblutens in seiner Kindheit niemals irgendwelche Erscheinungen von seiten seiner Nase und des oberen Respirationstraktes und sträubte sich auch anfangs gegen die rhinologische Untersuchung, da er keinerlei nasale Beschwerden zu haben angab. Die Rhinoskopie ergab nun folgenden Befund: Unter der unteren Nasenmuschel, zum Teil auch zwischen mittlerer Muschel und Septum hinten (Fissura olfactoria) fanden sich jauchig zersetzte übelriechende, leicht zerreißliche, bröcklige Massen, welche auch per rhinoscopiam posteriorem choanalwärts zu sehen waren. Ein Befund, wie wir ihn nur bei drei Prozessen in der Nase zu finden gewohnt sind: 1. Bei

Digitized by Google
Original from UNIVERSITY OF CALIFORNIA
Generated on 2019-10-24 13:06 GMT / http://hdl.handle.net/2027/uc1.b3252761
Public Domain in the United States, Google-digitized / http://www.hathitrust.org/access_use#pd-us-google

Fremdkörpern, die lange endonasal lagerten; 2. bei jauchig zerfallenden malignen Nasentumoren; 3. bei durchbrechenden sequestrierenden Antritiden (Antritis perforans atque exulcerans). Hier war mit Rücksicht auf die vollkommene Symptomenlosigkeit von seiten der Nase der erste Prozeß a priori am wahrscheinlichsten. Nach Entfernung der fötiden, an einzelnen Stellen der Muschelschleimhaut festanhaftenden Massen kam es zu einer stärkeren Blutung, weshalb nach Sondierung, wobei ein rauher fester Körper palpiert wurde, tamponiert wurde. Am nächsten Tage Entfernung des Tampons, sowie weiterer zerbröckelnder fötider Massen. Zum Schlusse wurde ein Rhinolith entfernt, der unterhalb der unteren Muschel gesessen war und sich nach längerer Reinigung als Eckzahn erwies. Es handelte sich um einen um 180° gedrehten, in die Nase gewachsenen Zahn, welcher dann (vielleicht durch ein Trauma) gelockert und bei seiner Wanderung unter den hinteren Teil der unteren Muschel zu liegen kam, wo er zur Rhinolithenbildung Veranlassung gab. Nach Entfernung des Nasenzahnes trat völliges Wohlbefinden des Pat. ein, das monatelange stinkende Aufstoßen und Erbrechen verschwand momentan. Die Punktion der linken Kieferhöhle, die ich vornahm (Baumgarten hatte vor kurzem einen ähnlichen Fall beschrieben, bei dem die Kieferhöhle fehlte), gelang leicht, ergab klare Spülflüssigkeit. Röntgenbefund negativ. Der Fall erscheint von folgenden Gesichtspunkten interessant: 1. Als anatomische Merkwürdigkeit, welche außerordentlich selten ist. Invertierte und locker in der Nasenhöhle liegende Zähne, die zur Rhinolithenbildung führten, wurden erst zweimal beschrieben. 2. Weil die Anomalie dem Pat. jahrelange keine Beschwerden verursachte, um schließlich nach Zersetzung der den Rhinolithen umgebenden Massen eine schwere innere Erkrankung vorzutäuschen.

Fall II. Extraktion eines der mittleren Nasenmuschel anliegenden Rhinolithen, dessen Kern Pflanzenreste aufwies. Beseitigung einer schweren, durch diesen Fremdkörper bedingten Neuralgie im Gebiete des Infraorbitalis.

Pat., welcher angab, bereits lange Zeit weniger Luft im Gebiete der rechten Nase zu haben, erkrankte vor einigen Monaten an starken neuralgischen Schmerzen in der rechten Wangengegend. Die Schmerzen sollen öfters einen so hohen Grad erreicht haben, daß Pat. während dieser Anfälle keinerlei Beruhigungsmittel finden konnte. Es wurden ihm von verschiedenen Ärzten verschiedene therapeutische Maßnahmen empfohlen, wie Schwitzkuren, Thermophor, Faradisation, Galvanisation, Vibrationsmassage, ohne daß die Beschwerden geringer geworden wären. Da kam Pat. selbst auf den Gedanken, ob vielleicht die Nasenenge mit den neuralgischen Anfällen in irgendwelchem Zusammenhange stehen könnte? Die Untersuchung ergab: Schwellung des vorderen Endes der rechten mittleren Nasenmuschel, zwischen welcher und dem Septum eine krümelige, mit trockenem Sekret bedeckte

Digitized by Google
Original from UNIVERSITY OF CALIFORNIA
Generated on 2019-10-24 13:06 GMT / http://hdl.handle.net/2027/uc1.b3252761
Public Domain in the United States, Google-digitized / http://www.hathitrust.org/access_use#pd-us-google

Masse lag, die sich nach ihrer Entfernung als Rhinolith erwies. Einige Tage später war die Schwellung völlig zurückgegangen, die rechtseitige Stenose behoben und die neuralgischen Anfälle völlig geschwunden. Dieser relativ seltene Fall weist ähnlich wie der vorher zitierte auf die Wichtigkeit der rhinologischen Untersuchung bei Fällen kryptogenetischer Neuralgie hin, wie ich auch über einen Fall verfüge, wo die Entfernung einer breiten die mittlere Muschel drückenden Spina septi die Neuralgie völlig zu beseitigen vermochte.

Fall III. Entfernung einer um eine Papilla vallata geknoteten Spagatschnur, die zu einem starken Hämatom Veranlassung gegeben hatte. Heilung.

Die Mutter eines Kollegen suchte mich mit der Klage auf, sie habe vor einigen Tagen beim Knoten einer Schnur das eine Ende zwischen den Zähnen gefaßt gehabt, wobei es nach dem Zerreißen der Schnur hinabgeglitten sei. Einige Stunden darauf traten Schluckbeschwerden auf, welche im Laufe der letzten Tage wesentlich zugenommen hatten. Die orale Inspektion ergab nichts Besonderes. Geringes Ankylostoma. Die Inspektion des Aditus ad laryngem ergab folgenden merkwürdigen Befund: Eine dem Foramen coecum nahe gelegene Papilla vallata war etwa auf das vierfache geschwollen, die Schwellung reichte bis zum Epiglottisrand, die Oberfläche von einem Hämatom bedeckt, die Basis pilzförmig abgeschnürt. Um diese lag vielfach gewunden ein Spagat, dessen eines Ende in die Vallecula vorragte. Da infolge der sehr starken Abschnürung eine Aufwicklung der Schnur unmöglich war, mußte die Papille, in welcher es durch Stauung zu einem starken Bluterguß gekommen war, in toto abgetragen werden. Eispillen. Heilung.

Fall IV. Extraktion einer Gräte aus der Epiglottis, welche drei Wochen fixiert gewesen war und zu einem Absceß des Kehldeckels Veranlassung gegeben hatte.

Pat. kam in meine Ambulanz mit den Erscheinungen eines phlegmonösen Halsprozesses. Die orale Inspektion war negativ. Laryngoskopie: Starke akut entzündliche Schwellung im Aditus, Absceß an der lingualen Epiglottisseite. Kokainisierung mittelst Instillation, Eröffnung des Abscesses. Der merkwürdige fötide Geruch des Abscesseinhaltes ließ vermuten, daß ein Fremdkörper die Ursache der Eiterbildung sei. Pat. gab nun auf Befragen an, er glaube drei Wochen vorher eine Gräte geschluckt zu haben, ohne jedoch stärkere Beschwerden im unmittelbaren Anschluß daran verspürt zu haben. Bei der nächsten Untersuchung wurde nach Instillation von Wasserstoffsuperoxyd aus der Basis des Eiterherdes eine halbe verfaulte, einen halben Zentimeter lange, mit ihrem Ende kaum herausragende Gräte gehoben. Hier also ließ der fötide Geruch an eine Fremdkörperursache denken, nach deren Behebung der Prozeß in wenigen Tagen ausheilte.

Generated on 2019-10-24 13:06 GMT / http://hdl.handle.net/2027/uc1.b3252761
Public Domain in the United States, Google-digitized / http://www.hathitrust.org/access_use#pd-us-google
Digitized by Google
Original from UNIVERSITY OF CALIFORNIA

Fall V. Elf Monate zwischen den Stimmbändern eingekeilt gewesener Hühnerknochen, bei einem 11jährigen Knaben auf endolaryngealem Wege entfernt. Große interarytaenoidale Fremdkörpergranulationsmasse, nach der Extraktion des Knochens völlig geschwunden.

Der Knabe war in die Halsambulanz des Karolinenkinderspitals gekommen, wobei die Untersuchung des aphonischen stenotisch atmenden Jungen folgendes ergab: Unter den etwas geröteten Stimmbändern leichte Schleimhautschwellung. Zwischen den Aryknorpeln ein höckeriges, blaßrot gefärbtes Infiltrat. Im Gebiete der vorderen Kommissur ähnliche, bis an den Petiolus epiglottidis heranreichende Granulationen. Zwischen den Stimmbändern vorne und hinten in den Granulomen fixiert ein gelblich mit Krusten besetztes höckriges Gebilde, das mit Rücksicht auf die totale Unbeweglichkeit als eingekeilter Fremdkörper angesprochen werden mußte.

Fig. 1.
Vorderes Granulom

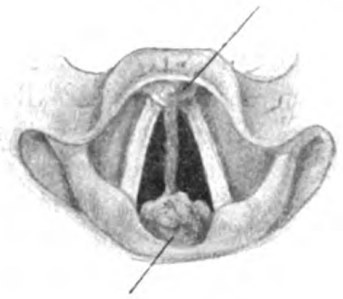

Interarytaenoidaler Granulationswulst

Die Anamnese ergab folgendes: Im Juni 1909 hatten die Leute am Sonntag ein Huhn im Topfe. Der Knabe bekam, als er einen Bissen zu schnell schluckte, plötzlich einen starken Atemnotanfall, die Mutter suchte den Bissen aus dem Munde zu entfernen, stieß aber hierbei den Knochen noch tiefer hinunter. Seitdem konstante Heiserkeit, die hie und da bei Erkältungen mit mehr weniger stenotischen Erscheinungen einherging. Der Knabe wurde bald darauf von einem Nicht-Spezialisten untersucht, ohne daß etwas konstatiert worden wäre. Vergangenen Freitag (Vorstellung des Knaben in der Gesellschaft der Ärzte am 29. April 1910) traten wieder infolge Erkältung starke stenotische Erscheinungen auf, weshalb Pat. eine Ambulanz aufsuchte, ohne daß eine bestimmte Diagnose gestellt worden wäre. Da die Beschwerden in der Nacht auf Sonntag stark zunahmen, begab sich die Mutter mit dem Knaben in unser Ambulatorium im Kinderspital, wo obiger Befund erhoben wurde. Die Röntgenuntersuchung, die gleich darauf ausgeführt wurde, ergab auf der sagittalen Aufnahme mitten in der hellen Zone, die dem trachealen Lumen entspricht, deutlich einen schmalen dunklen Streifen, der ganz gut einem von der Kante gesehenen Knochen entsprechen konnte. (Eine Verwechslung mit den Dornfortsätzen der Halswirbelsäule war nach Angabe des Dr. Haudek zu vermeiden, da dieselben einerseits gegabelt sind, andrerseits unmittelbar ineinander übergehen.) Nun wurde zur Tracheoskopie und Tracheotomie vorbereitet und der Körper nach Cocaininstillation mittelst Fremdkörperpinzette gepackt. Es

Digitized by Google
Original from UNIVERSITY OF CALIFORNIA
Generated on 2019-10-24 13:06 GMT / http://hdl.handle.net/2027/uc1.b3252761
Public Domain in the United States, Google-digitized / http://www.hathitrust.org/access_use#pd-us-google

gelang mir, selben trotz des ungebärdigen Verhaltens des Knaben gleich beim ersten Eingehen zu fassen, doch wollte der Knochen dem Zuge nicht folgen, da er in dem Granulationsgewebe fest eingekeilt war, weshalb der Pinzettendruck erhöht werden mußte. Und nun hörte man wie der Knochen brach, ein großes Stück blieb in der Pinzette — die Glottis war völlig frei. Der Knabe gab an, ein Stück geschluckt zu haben, trotzdem wir mit Rücksicht auf einen starken Hustenanfall, der der Extraktion folgte, vorzüglich daran denken mußten, daß der Rest des aus den Granulationen hervorgeholten Fremdkörpers bronchialwärts vorgedrungen sei. Mit Rücksicht auf folgende Momente wurde von einer sofortigen Bronchoskopie Abstand genommen: 1. Im Hinblick auf den Mangel drohender Erscheinungen; 2. mit Rücksicht auf die dezidierte Angabe des Knaben, den Rest geschluckt zu haben; 3. mit Rücksicht auf die akuten Reizerscheinungen des Larynx, die neben der Granulombildung denn doch eine ziemliche Stenose erzeugten und durch ein eingeführtes Bronchoskop noch gesteigert werden mußten. Der Knabe wurde in das Spital aufgenommen, fühlte sich sehr wohl und zeigte nur subfebrile Temperaturen. Am Sonntag abends kam es zu einem kurz anhaltenden Atemnotanfall mit starken Hustenstößen, wobei der Rest des Knöchelchens expektoriert wurde. Zwei Tage darauf wurde der Knabe geheilt entlassen.

Fall VI. Extraktion einer 3 *cm* langen, 19 *mm* breiten Zahnprothese mit Häkchen aus der subglottischen Kehlkopfpartie, wobei der in der Glottis gelegene Zahn totale Heiserkeit (ohne wesentlich stenotische Erscheinungen) erzeugt hatte.

Pat., ein 37jähriger Gärtner aus Schönbrunn, gibt an, daß sich seine Prothese während Tabakkauens lockerte und in den Rachen fiel. Seine Versuche, dieselbe hervorzuholen, waren erfolglos. Pat. hatte das Gefühl, daß die Prothese tief im Halse sitze. Starke Heiserkeit. Laryngoskopie: Zwischen den stark geröteten Stimmbändern ist dem Gebiete der vorderen Commissur entsprechend ein weißer, glatter, schleimbedeckter Fremdkörper (Zahn) zu sehen. Die Prothese ist nicht sichtbar. Bei dem nach Cocaineinträufelung vorgenommenen Versuch, den Körper zu extrahieren, wird eine äußerst feste Einkeilung desselben in der Tiefe konstatiert, so daß die Pinzette trotz festen Zugreifens an dem glatten Zahne abgleitet. Es gelingt, den Körper mittelst Schlundzange zu fassen und mit großer Gewalt über den Kehlkopfeingang zu heben, doch bricht bei starkem Widerstand die Platte knapp über den Zähnen ab, so daß nur die Prothese herausbefördert wird, während die Zähne verschluckt werden. Letztere gehen rektal ab. Wenige Tage darauf völlig geheilt entlassen.

Fall VII. Entfernung eines Kerzenbehälters (Ringes mit drei Häkchen) aus Blech von 19 *mm* Durchmesser aus der Trachea eines

Digitized by Google
Original from UNIVERSITY OF CALIFORNIA
Generated on 2019-10-24 13:06 GMT / http://hdl.handle.net/2027/uc1.b3252761
Public Domain in the United States, Google-digitized / http://www.hathitrust.org/access_use#pd-us-google

12jährigen Mädchens, wobei die Atmung durch das Lumen des Kerzenringes erfolgt war.

Es handelte sich hierbei um ein rundes, mit zentralem Lumen versehenes Blechstück, das mit drei in gleichen Abständen stehenden scharfen Spitzen versehen war. Zwei dieser Spitzen waren in die tracheale Schleimhaut eingekeilt, und stand das Lumen des Fremdkörpers so, daß das tracheale Lumen nur konzentrisch eingeengt erschien. Die Extraktion gelang nach Einträufelung einiger Tropfen einer 20% Cocainlösung sofort mittelst starken Zuges an dem dritten nicht eingekeilten spitzen Fortsatze.

Fall VIII. Entfernung eines Stückchens Kastanie aus einem Bronchus II. Ordnung rechterseits (acht Tage nach dessen Hineingelangen) mittelst Bronchoskopes. Heilung.

Bei dem 15jährigen Mädchen war ein Stück Kastanie, während es lachte, bei einer tiefen Inspiration in die Tiefe gelangt. Es stellte sich sehr starker Hustenreiz ein, ohne daß es möglich gewesen wäre, den Fremdkörper herauszubefördern. Auch Emetica und Expektorantien, die die Mutter eilends verabreichte, führten zu keinem Ziele. Am nächsten Tage war ein leicht stenotisches Atmen vorhanden, starker, mitunter quälender Hustenreiz und das Gefühl eines aspirierten Fremdkörpers, weshalb der Internist gerufen wurde. Derselbe konstatierte abgeschwächtes Atmen über dem rechten Oberlappen, bronchitische Geräusche daselbst und ein charakteristisches Stenosenatmen, worauf neuerlich ein Expektorans gegeben wurde. Tags darauf 38·1 Temperatur, Bronchitis zunehmend, Stenosenatmen. Die von Vortragenden ausgeführte Killian-Türcksche Untersuchung ergab negativen Befund, obgleich man bis in das Gebiet der Bifurkation zu sehen vermochte. Mit Rücksicht auf die Anamnese und den objektiven Befund wurde die Überführung der Patientin in ein Sanatorium zur Vornahme der bronchoskopischen Untersuchung angeordnet, und dieselbe nach Vornahme der Röntgenuntersuchung, die nichts positives ergab, noch am selben Abend vorgenommen. Ein bronchoskopisches Rohr von 9 *mm* Diameter wurde nach gründlicher Cocainisierung der oberen Luftwege und Instillation von 10% Kokainlösung in das bronchiale Gebiet eingeführt, wo 27½ *cm* von der Zahnreihe entfernt an der Mündung des Oberlappenbronchus der Fremdkörper vom gelben Sekrete bedeckt, gesichtet wurde. Nach Cocainsprayung dieses Gebietes ging man vorsichtig mit der Fremdkörperpinzette ein, suchte das Stück zu fassen und zog das Tracheoskop mit der Pinzette heraus, wobei ein Stück einer gebratenen Kastanie gehoben wurde. Der ganze Eingriff von Beginn der Cocainisierung dauerte kaum 10 Minuten. Gleich darauf, da sich das Mädchen völlig wohl fühlte, nochmaliges Eingehen mit dem Rohre, doch konnte kein weiteres Partikelchen mehr entdeckt werden. Tags darauf Temperatur 36·9, Stenosenatmen geschwunden, links Rasseln. Nach zwei Tagen verließ das Mädchen völlig beschwerdefrei das Sanatorium. Ätiologisch ist die

Digitized by Google
Original from UNIVERSITY OF CALIFORNIA
Generated on 2019-10-24 13:06 GMT / http://hdl.handle.net/2027/uc1.b3252761
Public Domain in the United States, Google-digitized / http://www.hathitrust.org/access_use#pd-us-google

Angabe des Hausarztes von Interesse, daß das Mädchen hie und da aphonisch wurde (Internus- und Transversusparese funktioneller Natur), da ein Verschlucken bei solchen Pat. leichter zustande kommt.

Fall IX. Extraktion eines 13 *cm* langen Stückes eines Schrötterschen Hartgummirohres bei einem 6 Jahre alten Kind mittelst Tracheofissur aus der Trachea und dem rechten Bronchus. Heilung.

Das Kind litt an einer starken postdiphtheritischen Stenose mit stark prominenten subglottischen Wülsten, weswegen es zwecks Dilatation im Karolinen-Kinderspital bougiert wurde. So auch am 12. Juni 1912, wo ein Rohr Nr. 0 mit 3 und 5 *mm* Durchmesser zwischen die Stimmbänder vorgeschoben wurde. Einige Minuten darauf hatte das Kind den Schaft des Rohres durchgebissen, und das distale Stück verschwand völlig. Gleichzeitig kam es zu schweren Stenosenerscheinungen, ohne daß die Stimme des Kindes irgendwelche Änderung erfuhr. Als Vortragender das Kind zu sehen bekam, was etwa zehn Minuten nach dem Ereignis geschah, riet er zu sofortiger Tracheotomie in der Erwartung, daß man so auf den Fremdkörper stoßen würde. Der Luftröhrenschnitt hatte den gewünschten Erfolg, indem man das Rohr zu Gesicht bekam, ohne jedoch eine Entfernung desselben vornehmen zu können. Man sah nur den mittleren Teil und konnte eine Luxierung dieses Körpers nicht herbeiführen. Eine kleine Kanüle wurde neben der Bougie in die Öffnung eingelegt, worauf eine relativ ruhige Atmung eintrat. Nun dachte Vortragender an die tracheoskopische Untersuchung, wobei ein 7 *mm*-Rohr hätte in Anwendung kommen sollen, doch fand sich eine derart starke Anschwellung der subglottischen Wülste, daß ein Verdrängen des Rohres unmöglich war. Darum wurde im Anschluß an die Tracheotomie die Tracheofissur gemacht, i. e. der Schnitt in der Medianlinie nach gründlicher Abpräparierung des prätrachealen Gewebes verlängert und nun vorsichtig mittelst Kornzange eine Subluxierung des Rohres in den rechten Bronchus vorgenommen und dann das Rohr mit seinem proximalen Teile voran herausgehoben. Bei epikritischer Beleuchtung des Falles erscheint, auch wenn keine Tracheotomie aus vitaler Indikation vorausgegangen wäre, die Tracheofissur allein indiziert, weil es sich bei diesem 13 *cm* langen Fremdkörper um eine harte, nur wenig biegsame Röhre handelte, welche mittelst des starren Systems des Tracheoskops nur mit Gefährdung der trachealen Wandteile hätte herausbefördert werden können. So erscheint die Tracheoskopie mit Rücksicht auf die Größe und Härte des Fremdkörpers in diesem Falle kontraindiziert. Der demonstrierte Fall stellt jedenfalls einen der größten in bronchiotrachiales Gebiet geratenen Fremdkörper vor, wobei zu betonen wäre, daß vielleicht die Angewöhnung des Kindes an enge Luftwege (lange postdiphtheritische Behandlung) die primäre Suffokationsgefahr herabgemindert hat.

Digitized by Google
Original from UNIVERSITY OF CALIFORNIA
Generated on 2019-10-24 13:06 GMT / http://hdl.handle.net/2027/uc1.b3252761
Public Domain in the United States, Google-digitized / http://www.hathitrust.org/access_use#pd-us-google

Schließlich sei noch eines Falles Erwähnung getan, bei dem gewisse Symptome auf das Vorhandensein eines Fremdkörpers in tracheobronchialem Gebiete hinwiesen, besondere Momente jedoch (Hämatom der linken Larynxseite und schwere nervöse Disposition) eine sofortige Tracheoskopie kontraindizierten. Es handelte sich hierbei um einen wahrscheinlich in tracheales Gebiet gelangten, expektorierten und verschluckten Obstkern mit sekundärem Hämatom der linken Larynxseite.

Fall X. Dr. H. aus Floridsdorf teilte mir mit, er würde eine Pat. zur eventuellen Tracheoskopie (mit Fremdkörperanamnese) an mich weisen. Pat., eine 32jährige ängstliche Frau, gab an, zwei Pflaumen gegessen zu haben, hierbei sei ihr ein Kern in die falsche Kehle gelangt, sie hätte intensiven Husten bekommen, hatte das Gefühl, als ob der Fremdkörper nach außen gelangen könnte, ohne ihn jedoch gesehen zu haben. Sie kann nicht angeben, ob sie den Kern geschluckt habe. Totale Aphonie, Stenose mäßigen Grades. Die Laryngoskopische Untersuchung ergab ein sehr großes Hämatom der linken Larynxhälfte, das Taschenband und den entsprechenden Ventrikel einnehmend, das linke Stimmband völlig überdeckend. Von einem Fremdkörper war nirgends etwas wahrzunehmen. Da die Stenose nur mäßig war und recht wohl durch das Hämatom allein erzeugt sein konnte, andrerseits die Blutung der linken Larynxhälfte das Einführen eines tracheoskopischen Rohres nicht für ratsam erscheinen ließ, wurden der sehr ängstlichen Pat. Eispillen, Eiskrawatte und Codein verordnet sowie ärztliche Kontrolle angeordnet; gleichzeitig wurde ein Durchsuchen der Faeces nach dem Kerne bestimmt. Bereits am nächsten Tage war der Kern gefunden. Nach der Anamnese und dem Befunde zu schließen, war der Pat. tatsächlich der Kern in das Gebiet der Trachea geraten, hatte dort akute Atemnot und starken Husten ausgelöst, worauf Pat. den Fremdkörper in den Pharynx aushustete und unmittelbar darauf verschluckte. Durch die sehr heftigen Hustenstöße mag ein Gefäßchen aus dem Gebiete der Arteria laryngea superior geborsten sein, worauf es zur Hämatombildung kam, die allein die Stenose und Heiserkeit erklärte. Da keinerlei akut bedrohliche Erscheinungen vorhanden waren, konnte man mit der Tracheoskopie warten auch für den Fall, daß tatsächlich der Fremdkörper in bronchiales Gebiet vorgedrungen war, bis das Hämatom teilweise resorbiert, die Stenose im Glottisgebiet sich verringert haben würde. Dieser Fall zeigt, daß man alle anamnestischen Momente sowie objektiven Symptome zur Beurteilung und Indikationsstellung heranziehen müsse, um im gegebenen Falle die richtigen therapeutischen Maßnahmen zu treffen.

Digitized by Google
Original from UNIVERSITY OF CALIFORNIA
Generated on 2019-10-24 13:06 GMT / http://hdl.handle.net/2027/uc1.b3252761
Public Domain in the United States, Google-digitized / http://www.hathitrust.org/access_use#pd-us-google

Einiges über Blutungen aus der Nase und über ihre Behandlung mit besonderer Berücksichtigung der von mir angegebenen Ballontamponade der Nase.

Von Dr. **Friedrich Hanszel**, em. Assistent der k. k. Univers.-Klinik für Nasen- und Kehlkopfkrankheiten in Wien, Vorstand der laryngo-rhinologischen Ambulatorien am k. k. Kaiserin Elisabeth- und k. k. Kaiser Franz Josef-Spitale in Wien.

(Mit 2 Figuren.)

Es mag vielleicht im ersten Momente überflüssig erscheinen, über ein Thema zu sprechen, das schon so vielfach und scheinbar erschöpfend behandelt wurde.

Der Umstand aber, daß selbst unter den Autoritäten auf unserem Spezialgebiet die verschiedensten und gegensätzlichsten Anschauungen laut werden, sobald die Frage der Blutstillungsmethoden aufgeworfen wird, läßt deutlich erkennen, daß wir auf diesem Gebiete noch lange nicht am Ziele unserer Bestrebungen sind.

Während z. B. die einen empfehlen, überhaupt nicht zu tamponieren, sondern es ruhig eine Zeitlang bluten zu lassen, erheben andere warnend ihre Stimme und raten zur exaktesten Blutstillung. Zur letzteren Gruppe zähle auch ich mich. Zur Begründung führe ich an, daß ich den prinzipiellen Standpunkt einnehme, daß jeglicher pathologischer Blutverlust dem Menschen erspart bleiben soll. Auf Grund einer fast 20jährigen Erfahrung an einem großen Krankenmateriale glaube ich mit vollem Recht die Behauptung aufstellen zu können, daß dieser Standpunkt am besten gewahrt wird, wenn der Forderung nach exakter Blutstillung Genüge geschieht. Dazu rechne ich aber nicht nur die lokalen Blutstillungsmethoden, sondern auch die Beseitigung entfernterer Ursachen der jeweiligen Blutung und zu diesem Zwecke müssen wir Spezialärzte oft weitgehende Ausflüge in andere Gebiete der Gesamtmedizin unternehmen und uns dort auch zurecht finden. So müssen wir Blut- und Harnuntersuchungen, wenn schon nicht selbst machen, doch wenigstens richtig deuten können; wir müssen in der klinischen Untersuchung der inneren Organe au fait bleiben.

Die spontanen Blutungen aus der Nase sind beinahe durchwegs venöse, selten arterielle, selbst bei den postoperativen überwiegen bei weitem die venösen Blutungen. Alle unsere rhinologischen sowie die anatomischen Lehrbücher bringen die Anatomie der Gefäße der Nase erschöpfend und unter Anderen speziell über die Beziehung der Arteria nasopalatina zu Blutungen bei Septumoperationen hat E. Zuckerkandl in der Festschrift für Prof. P. Heymann Mitteilung gemacht. Auch von Donogány (Budapest) liegt eine ausführliche Arbeit vor, die sich speziell mit den Blutungen am knorpeligen Septum beschäftigt. Dasselbe Thema bearbeitete auch Boulai.

Digitized by Google
Original from UNIVERSITY OF CALIFORNIA
Generated on 2019-10-24 13:06 GMT / http://hdl.handle.net/2027/uc1.b3252761
Public Domain in the United States, Google-digitized / http://www.hathitrust.org/access_use#pd-us-google

Blutungen aus dem Naseninneren lassen sich im allgemeinen einteilen in solche durch lokale Veränderungen bedingte und in solche, welche durch Störungen mehr oder weniger entfernter Organe auftreten.

In der ersten Gruppe stellen das weitaus größte Kontingent aller Fälle die Blutungen am Locus Kiesselbachi (richtiger benannt: Valsalvae). Die zahlreichen kleinen venösen Gefäße liegen an dieser Stelle des knorpeligen Septums ihrer Unterlage ohne Binde- oder Schwellgewebspolster verhältnismäßig straffer an als an anderen Stellen der Nase und es kommt daselbst durch mechanische, thermische und chemische Reize, bei der Ausübung gewisser Gewerbe (Glas, Zement, Ammoniak, Arsen, Rauhwaren, Benzol [Teléky] etc.) sehr leicht zu Verletzungen dieser oberflächlich gelegenen Gefäße mit folgenden Blutungen. Zu den lokalen Ursachen gehören auch die Geschwülste der Nase, Veränderungen infolge Lues (ein Todesfall infolge Verblutung bei luetischer Nekrose der Nase, beschrieben von Brezovszky, Budapest) und Tuberkulose, auf die hier nicht näher eingegangen werden soll. Zu den lokalen Ursachen sind weiters zu zählen die große Gruppe der traumatischen Verletzungen, die postoperativen Blutungen, die Blutungen infolge in die Nase eingedrungener Fremdkörper und die durch lokale Hyperämie bedingten, so bei akuten und chronischen Katarrhen der Nasenschleimhaut. Auffallenderweise kam mir kein Fall von Epistaxis bei Heuschnupfen vor. Eine häufige Ursache für Blutungen im Kindesalter stellen die adenoiden Vegetationen mit ihrem konsekutiven Katarrh der Nasenschleimhaut dar, die Rhinitis atrophicans, sowie die Ekzeme des Naseneinganges, weswegen es häufig durch mechanische Insulte — Fingerbohren in der Nase — zur Erosion der Septumgefäße kommt.

Einen Übergang zur zweiten Gruppe, das ist zu den aus entfernteren Ursachen bedingten Nasenblutungen bilden jene Fälle, bei denen Blutungen aus den Nebenhöhlen der Nase eine Epistaxis typica vortäuschen (solche Fälle beschrieben unter anderen O. Chiari, P. Heymann und Menzel). Hierher möchte ich auch jene Nasenblutungen rechnen, welche bei Aufenthalt in großen Tiefen und Höhen (über 5000 bis 6000 *m*) nicht so selten auftreten. Nach Erkundigung bei der österreichischen militäraeronautischen Station in Wiener-Neustadt ist auffallenderweise kein einziger Fall von Nasenblutung bei den Aeroplanfliegern (Aviatikern) vorgekommen, während bei den Ballonfliegern (Aeronautikern) in Höhen über 5000 *m* Blutungen aus dem Ohre und der Nase, wenn auch relativ selten, auftreten (Hermann v. Schrötter, Wien). Zur Erklärung, daß bei den Aviatikern, die doch den Luftdruckschwankungen viel mehr ausgesetzt sind, gerade keine Nasenblutungen zur Beobachtung kamen, kann vielleicht die Tatsache herangezogen werden, daß die Aeroplane einerseits denn doch nicht jene großen Höhen erreichen wie die Ballons und

Digitized by Google
Original from UNIVERSITY OF CALIFORNIA
Generated on 2019-10-24 13:06 GMT / http://hdl.handle.net/2027/uc1.b3252761
Public Domain in the United States, Google-digitized / http://www.hathitrust.org/access_use#pd-us-google

andrerseits, daß bei den Aviatikern bei starkem Gegenwind die Nasenflügel an die Nasenscheidewand angedrückt werden und so gleichsam das Septum cartilagineum komprimiert wird. Gegen dieses Angedrücktwerden der Nasenflügel, das den Fliegern oft nennenswerte Atembeschwerden verursacht, haben die Aviatiker als bestes Gegenmittel gefunden, den Kopf möglichst brustwärts zu senken (Mitteilung des k. u. k. Major von Umlauff-Frankwell).

Zur zweiten Gruppe gehören die Blutungen infolge Bluterkrankungen, wie hämorrhagischer Diathese, Hämophilie, Scorbut, Morbus maculosus und, wie besonders häufig infolge akuter Leukämie, bei akuten (Phosphor-) und chronischen (Blei-) Vergiftungen, ferner bei Erkrankungen des Zirkulationsapparates, wie unter anderem bei Arteriosklerose. Bei dieser Erkrankung treten sie relativ häufig (v. Sokolowski, Karl Kompe) vorzugsweise im Anfangsstadium auf und werden im vorgeschrittenen Stadium seltener, offenbar deshalb, weil infolge der herabgesetzten Herztätigkeit der Blutdruck ein geringerer wird. R. Wagner erklärt in seiner Dissertationsarbeit: „Beitrag zur Lehre vom Nasenbluten", Marburg 1893, die Vehemenz der arteriosklerotischen Nasenblutungen damit, daß hierbei die Gefäße stets nur seitlich rupturieren und nicht in ihrer Kontinuität getrennt werden. Auch gelangen Nasenblutungen in Fällen von Gicht (Trifiletti), bei gewissen Herz-Fehlern und Erkrankungen der Leber (Cyrrhose), der Niere [speziell bei Schrumpfnieren (Schönemann, Bern)] und des Verdauungstraktes (chronische Obstipation) zur Beobachtung. Es seien weiters die Blutungen angeführt, welche infolge physischer Überanstrengung und speziell nach Exzessen in baccho und venere manchmal aufzutreten pflegen. Ferner sind die Nasenblutungen bei akuten Infektionskrankheiten zu erwähnen, wie bei Diphtherie, Pertussis, Influenza, Typhus abdominalis, Malaria (Signorelli beobachtete eine Epistaxis, die vor dem Anfall auftrat) und Febris recurrens. Relativ häufig finden wir Nasenblutungen bei Sepsis. Felix Miodowski beschreibt einen Fall von schwerer Nasenblutung bei allgemeiner Sepsis, wobei die Nasenschleimhaut an der bakteriellen Erkrankung beteiligt war. Auch werden sie nicht selten beobachtet bei Störungen und gewissen Veränderungen in der Sexualsphäre (Pubertät, Gravidität, Klimakterium) und dürften als vasomotorische Störungen aufzufassen sein. Das in allen diesbezüglichen Werken unserer Spezialwissenschaft angeführte Vorkommen von die Menses vikariierenden Nasenblutungen ist jedenfalls relativ sehr selten; die wenigen, einwandfreien Fälle der Literatur sind von B. Fränkel zusammengestellt worden. Ich selbst konnte einen einzigen einwandfreien derartigen Fall beobachten, in welchem durch drei Monate nacheinander anstatt der Menstruation in den regelmäßigen Intervallen mäßige Blutungen aus der Nase auftraten, und zwar vom Locus Kiesselbachi, wobei die Menstruation vollständig sistierte. Nach dieser Zeit stellten sich wieder die regelmäßigen Menses aus dem Genitale ein. Es konnte für diese vikariierenden Blutungen

Digitized by Google
Original from UNIVERSITY OF CALIFORNIA
Generated on 2019-10-24 13:06 GMT / http://hdl.handle.net/2027/uc1.b3252761
Public Domain in the United States, Google-digitized / http://www.hathitrust.org/access_use#pd-us-google

aus der Nase keine sichere Erklärung gefunden werden. Zu diesen Blutungen, wahrscheinlich vasomotorischer Ätiologie, möchte ich auch jene zählen, welche durch spezifische Gerüche (Joal) und im Gefolge gewisser Medikamente, wie Chinin (R. W. Hastings), Salicyl- und Jodpräparaten auftreten und auch die die Hämorrhoidalblutungen vikariierenden Nasenblutungen. Noch sei darauf hingewiesen, daß auch unleugbar eine gewisse hereditäre Disposition zur Epistaxis beobachtet wird (Le Clerc und zwei eigene Beobachtungen)

In meinen Ambulatorien im k. k. Kaiserin Elisabeth-Spital, k. k. Kaiser Franz Josef-Spital, Kronprinz Rudolf-Kinderspital und in der Privatpraxis kamen spontane Blutungen aus der Nase in 2 bis 5% aller Fälle zur Beobachtung. Nur in meiner Ordination in der Wiener Bezirkskrankenkasse hatte ich im vorigen Jahre in 9% aller Fälle spontane Nasenblutung zu verzeichnen. Diese spontanen Blutungen wiesen bezüglich Geschlecht, Alter und Körperseite keinen wesentlichen prozentuellen Unterschied auf, es zeigte sich aber ein zweifelloses Überwiegen von Nasenblutung bei pigmentarmen Menschen, namentlich bei Rotblonden. In Übereinstimmung mit allen bisherigen Abhandlungen betrafen fast in allen Fällen die spontanen Blutungen den Locus Kiesselbachi, am zweithäufigsten den Nasenboden, sodann den mittleren Nasengang und in einigen Fällen den hinteren Abschnitt der Nase, wobei die Stelle der Blutung nicht immer eruierbar war.

In diagnostischer Beziehung möchte ich betonen, daß Epistaxis keine Diagnose ist und stets nur ein Symptom darstellt infolge lokaler Veränderungen oder solcher in entfernteren Organen. Das Wort, das ursprünglich jedwede tropfenweise Blutung bedeutete, hat erst seit Ende des vorigen Jahrhunderts die Sprachbedeutung des Nasenblutens bekommen und ist, wie Rosenberg betont, derart meist eine unrichtige Bezeichnung; es sollte eigentlich Rhinorrhagie heißen. Um die Diagnose zu präzisieren, müßte dann angegeben werden, ob es sich um Dilatatio venarum septi oder Erosion einer Vene etc. handelt. In diagnostischer Beziehung will ich ferner hinweisen auf die schon erwähnte Möglichkeit, daß Blutungen aus der Nase auch durch Veränderungen in den Nebenhöhlen bedingt sein können. Manchmal ist es bei profusen Blutungen auch nicht so leicht zu konstatieren, in welcher Nasenseite die Quelle der Blutung sich befindet, besonders dann, wenn es sich um einen Defekt im Septum handelt, wobei es nicht selten vom Rande dieser Perforation blutet. Erschwert wird auch oft in dieser Hinsicht die Diagnose bei soporösen oder delirierenden Patienten. Prinzipiell soll man die Diagnose habituelles Nasenbluten erst dann stellen, wenn alle anderen Ursachen hierfür ausgeschlossen sind. Daß wiederholtes linkseitiges Nasenbluten auf eine Milzerkrankung, rechtseitiges auf eine solche der Leber hindeutet, findet sich in der Literatur mehrmals verzeichnet, ich kann jedoch dieses Zusammentreffen nicht bestätigen. Diagnostische Schwierigkeiten bezüglich der Lokalisation

Digitized by Google
Original from UNIVERSITY OF CALIFORNIA
Generated on 2019-10-24 13:06 GMT / http://hdl.handle.net/2027/uc1.b3252761
Public Domain in the United States, Google-digitized / http://www.hathitrust.org/access_use#pd-us-google

der Blutungen bieten uns manchmal die Blutungen von Fornix pharyngis, indem hierbei das Blut nicht nur ausgeräuspert, sondern auch ausgeschneuzt wird. Ich konnte in einigen dieser Fälle Venektasien am Fornix finden und speziell in einem Falle, als Teilerscheinung von über den ganzen Körper disseminierten Phlebektasien.

Als erste Forderung jeglichen therapeutischen Eingreifens möchte ich die Notwendigkeit hinstellen, mit allen uns zu Gebote stehenden Mitteln zunächst die Ursache und Quelle der Blutung zu eruieren und erst bei negativem Resultat an die definitive Blutstillung heranzutreten. Die Zahl der angegebenen Blutstillungsmethoden ist Legion und schon das allein beweist eigentlich, daß kein Mittel immer und sicher wirksam ist. Ich will hier nicht ermüden mit der Aufzählung der von Karl Kassel, Posen, in der Zeitschrift für Laryngologie und Rhinologie, 1910, 1911 und 1912, mit bewunderungswürdigem Fleiß zusammengestellten Abhandlung über die Nasenheilkunde des Altertums, des Mittelalters und der Neuzeit angeführten Blutstillungsmitteln und -Methoden. Doch läßt sich daraus die immerhin interessante Tatsache finden, daß sich im Laufe der Jahrhunderte immer mehr das Bestreben durchgerungen hat, jede Nasenblutung möglichst exakt zu stillen, und daß die hippokratische Lehre von der Lösung gewisser Krankheiten auf dem Wege der Nasenblutung, wie Bartholomäus Angelicus um 1260 schreibt, als irrig verlassen wurde. Im allgemeinen kann man Blutungen aus der Nase auf fünf Arten zu beeinflussen versuchen: 1. Durch Mittel, welche die Gerinnungsfähigkeit des Blutes befördern und eine Kontraktion der Blutgefäße bedingen (Hämostatika, Ätzmittel, Serumbehandlung; 2. durch Beseitigung aller jener Ursachen, welche die Koagulierung verhindern und lokale Stauung bedingen (akute und chronische Entzündungserscheinungen, Husten, Niesen, Räuspern, beengender Halskragen, Struma, Aufregungszustände, unzweckmäßige Kopfhaltung); 3. Schorfbildung, Galvanokaustik, Curettage, Umschneidung der blutenden Stelle; 4. Tamponade; 5. Kompression und Unterbindung der zuführenden großen Blutgefäße.

Ad 1. Zur ersten Gruppe gehören Secale, z. B. Infus. secal. cornuti 8·0 : 200·0 D. S.: zweistündlich 1 Eßlöffel, oder in Verbindung mit Chinin: Rp. Secale cornut. 0·5; Chinin 5·0; Extr. et pulv. Gentian. q. s. u. fiant Pill. Nro L, ferner: Extract. hydrastid. canad. fluid.; Extract. burs. pastor. et Stypticin; Calcium chloratum (Furet) 3—4 *g* pro die; Calcium lacticum (für die Verwendung dieser Calciumpräparate sprechen sich unter anderen Schötz, Fernandez und O. Chiari aus). Von letzterem Präparat können innerhalb 24 Stunden erwachsenen Personen bis zu 4 *g* in Einzeldosis à 1 *g* innerlich verabfolgt werden. Coats gibt mit Vorliebe bei Nasenblutungen infolge von Zirkulationsstörungen schnell wirkende Nitrite innerlich, wie Amylnitrit oder

Digitized by Google
Original from UNIVERSITY OF CALIFORNIA
Generated on 2019-10-24 13:07 GMT / http://hdl.handle.net/2027/uc1.b3252761
Public Domain in the United States, Google-digitized / http://www.hathitrust.org/access_use#pd-us-google

Nitroglyzerin, im späteren Verlaufe dann ein Mittel mit langsamerer Wirkung wie Tetranitrat und auch Schilddrüsentabletten. Als gutes Hämostatikum werden auch sehr heiße Nasenduschen (Mackenzie) empfohlen, ferner Tampons mit Terpentinöl oder mit Alkohol (Boyd) getränkt, verwendet. Weiterhin sollen gute Dienste leisten das Aufschnupfen eines Gemisches von Antipyrin mit Bismutum subnitricum, sowie eine 10%ige Antipyrinlösung, wie überhaupt Antipyrin von vielen Autoren als Blutstillungsmittel gerühmt wird. Als oberflächlich wirkende Ätzmittel, also bei schwächeren Blutungen, kämen in Betracht die Reihe der Ätzmittel wie Zitronsäure, Argentum nitricum, Salpetersäure, Chromsäure und Trichloressigsäure. Da die auf die blutende Schleimhaut gebrachte Chromsäureperle leicht in die Umgebung zerfließt, wird mit Vorteil das Betupfen der Umgebung der verätzten Stelle mit Wasserstoffsuperoxyd zur Verhütung zu großer Flächenverätzung angewendet. Von den eben genannten Mitteln hat sich mir die Trichloressigsäure als das relativ wirksamste Blutstillungsmittel bei geringeren Nasenblutungen erwiesen. Kalium hypermanganicum wird zu diesem Zwecke von Siebenmann gerühmt. Myot hat mit Erfolg die Elektrolyse angewendet, indem er die positive Elektrode auf die blutende Stelle bringt. In der neueren Literatur finden wir am häufigsten Wasserstoffsuperoxyd und die Nebennierenpräparate als Haemostatica angegeben. Der große Enthusiasmus, mit welchem die Nebennierenpräparate als Blutstillungsmittel anfangs aufgenommen wurden, hat bereits starke Einbuße erlitten. Es ist nach den mehrjährigen Erfahrungen mit diesen Präparaten wohl die Forderung zu stellen, sie bei halbwegs nennenswerten Blutungen aus der Nase nur dann als Blutstillungsmittel anzuwenden, wenn die Möglichkeit vorhanden ist, jederzeit eine Kompressionstamponade vornehmen zu können, da ja bekanntermeise der gefäßverengenden Wirkung dieser Medikamente nach kürzerer oder längerer Zeit oft ganz profuse Blutungen im Stadium der reaktiven Dilatation folgen. Außerdem belästigen namentlich ältere Lösungen von Nebennierenpräparaten manche Patienten durch eine außergewöhnlich starke und langdauernde Rhinorrhoe, kurz, man sollte diese Präparate nicht einfach als „Faulenzer“ ansehen, sondern die Indikation ihrer Anwendung und Dosierung etwas enger ziehen, als dies tatsächlich noch manchmal geschieht. Von dem unschuldigeren Wasserstoffsuperoxyd, welches in 3 bis 10%igen Lösungen (Killian) als lokales Blutstillungsmittel von vielen Autoren angewendet wird, ist ja begreiflicherweise eine Tiefenwirkung nicht zu verlangen; es kommt infolgedessen auch nur bei ganz leichten Blutungen in Betracht. Eine bedeutende Rolle als Blutstillungsmittel spielt in der Literatur die Gelatine, welche teils lokal (unter anderem sterilisierte Gelatine mit Karbolzusatz auf Watte, Imhofer; 1 *g* Gelatine in 16 *g* physiologischer Kochsalzlösung einen Wattetampon getränkt, Da Costa), teils innerlich als Gelatine in Geléeform mit Orangensyrup (Wiesner) oder sub-

Digitized by Google
Original from UNIVERSITY OF CALIFORNIA
Generated on 2019-10-24 13:07 GMT / http://hdl.handle.net/2027/uc1.b3252761
Public Domain in the United States, Google-digitized / http://www.hathitrust.org/access_use#pd-us-google

kutan meist in Form einer 2%igen sterilisierten neutralen Gelatinelösung (Heymann) in Anwendung kommt. Carnau wählt eine Lösung von 45 *g* Gelatine und Calcium chloratum 8·5 *g* in 1000 *g* Aqua und injiziert 30 bis 60 *g* dieser Mischung subkutan. Ich selbst habe die Gelatina animalis sterilisata Merck in einigen Fällen schwerer Nasenblutung ohne Erfolg angewendet, nur in einem Falle — einem jungen Manne mit ausgesprochener Inklination zu langanhaltenden Blutungen — hatte die subkutane Injektion von 30 *g* der 10%igen Lösung scheinbar prompten Erfolg. Donelan empfiehlt ein Präparat von flüchtigem Maticoöl und Higgins das Origanumöl zur lokalen Anwendung. Rougier, Rousseau, Freudenthal und Pischel rühmen die lokale Anwendung von Collodium und konnten in einigen Fällen tatsächlich raschere Koagulierung des Blutes erzielen. Pischel hat an 478 Fällen seine Collodiumbehandlung nach intranasalen Operationen erprobt und geht hiebei folgendermaßen vor. Er stillt zuerst die Blutung sorgfältig (Galvanokauter, Chromsäure etc.) und reinigt das Operationsfeld, sodann bestreicht er die Wunde mit Tinct. benz. compos., belegt sie mit komprimierter Watte (Simpsons Intranasaltampon) und tupft dann Collodium auf, während ein Assistent kalte und heiße komprimierte Luft gegen die Wunde bläst, um die Verdunstung zu beschleunigen. Die Collodiumbehandlung vermeidet die Unannehmlichkeiten der Tamponade für den Patienten und schließt angeblich eine Blutung aus. Als ein recht wirksames Stypticum wird eine Verbindung von Eisenchlorid und Antipyrin: Ferropyrin (syn. Ferripyrin) in 15 bis 20%iger Lösung (Toff in Braila) empfohlen, welches Mittel sich mir auch bei stärkeren Blutungen sehr bewährte. Schiffers machte in zwei Fällen von Nasenblutungen, vielleicht hämophilen Ursprungs, Einspritzungen von 15 bis 30 cm^3 frischen Kaninchenserums. K. G. Fleischner (Christiania) hat nachgewiesen, daß subkutane Injektionen von 10 cm^3 Pferdeserum die Koagulationsfähigkeit des Blutes wesentlich erhöhen und Birkett konnte in einem Falle aller anderen Therapie trotzenden Nasenblutung bei einer 65jährigen Frau die Blutung mit einer Injektion von normalem Pferdeserum prompt stillen. Auch Clement F. Theisen hält die Injektion von Blutserum für ein äußerst wertvolles Mittel, das oft wirkt, wenn alle anderen Mittel versagt haben. Rejtö (Budapest) konnte bei zwei postoperativen profusen Blutungen diese nach 20 cm^3 Antidiphtherieserum stillen. Ich hatte in keinem Falle von schwerer Nasenblutung mit der Serumtherapie Erfolg.

Ad 2. Hierher gehört die antiphlogistische Therapie als eine der ältesten Blutstillungsmethoden, die auch heute noch ihren bewährten Platz inne hat. Wir verwenden Eiskompressen, die Kühlschlange sowie kalte Brausen (Muck, Essen) auf die Nackengegend selbst bei profusen Blutungen oft mit eklatantem Erfolg, wobei es sich wahrscheinlich um reflektorische Kontraktion der Nasengefäße von der Medulla oblongata aus handelt. In diese Gruppe der

Generated on 2019-10-24 13:07 GMT / http://hdl.handle.net/2027/uc1.b3252761
Public Domain in the United States, Google-digitized / http://www.hathitrust.org/access_use#pd-us-google
Digitized by Google
Original from UNIVERSITY OF CALIFORNIA

Blutstillungsmittel sind ferner zu rechnen die die Blutverteilung ändernden Mittel, wie heiße Hand- und Fuß- (Hutchinson) oder auch Senfmehlbäder zum Zwecke der Blutableitung vom Kopfe, die zweckmäßige Hochlagerung des gegen die Brust geneigten Kopfes, das Erheben der Arme, tiefe Inspirationen, id est die forcierte Dilatation des Thorax, die Beseitigung aller beengenden Kleidungsstücke, körperliche Ruhe und Beseitigung des Aufregungszustandes. Als Beruhigungsmittel und sohin auch als Blutstillungsmittel leisten das Morphium oder dessen Ersatzpräparate und Brompräparate oft vorzügliche Dienste, aber gleich in stärkerer Dosis gegeben. Speziell Morphium setzt, wenn auch nicht erheblich, doch immerhin den Blutdruck herab.

Ad 3. Als letztes und meist sicher wirkendes Blutstillungsmittel vor der Tamponade sollte in allen Fällen, wenn halbwegs möglich, die galvanokaustische Verschorfung der blutenden Stelle vorgenommen werden. Ich konnte im Verlaufe der vielen Jahre selbst schwere, spontane als auch postoperative Blutungen aus dem Naseninnern mit dem rotglühenden Flachbrenner mit raschem und dauerndem Erfolg stillen, und ich finde, daß diese Blutstillungsmethode noch viel zu wenig selbst von den Spezialärzten angewendet wird. Hierbei leisten uns die Nebennierenpräparate und das Cocain ausgezeichnete Dienste, nicht nur um die Quelle der Blutung zu eruieren, sondern auch um die Blutung, wenn auch nur für kurze Zeit, zu mäßigen oder zu stillen, um dann die dauernde Blutstillung mittelst der galvanokaustischen Verschorfung durchführen zu können. Denselben Zweck, das heißt die blutende Schleimhautpartie zur Verödung zu bringen, verfolgen die von einigen Autoren empfohlene Curettage, Skarifikation und Umschneidung der in Betracht kommenden blutenden Schleimhautpartie. Die letztgenannten Mittel sind jedoch in jenen Fällen nicht anzuwenden, in welchen eine Eiterung in der Nase oder in den Nebenhöhlen besteht, und bei Blutungen im Verlaufe von Infektionskrankheiten und Zirkulationsstörungen.

Ad 4. In allen jenen Fällen, in welchen die eine oder andere der angeführten Blutstillungsmethoden nicht zum Ziele führt, kommt nun weiterhin die lokale Kompression der blutenden Stelle in Betracht. Das naheliegendste Verfahren ist die Digitalkompression, die natürlich nur bei den Blutungen aus dem vorderen Nasenabschnitt zur Anwendung gelangen kann. Anstatt der Digitalkompression wurde von Porcher eine einer Wäscheklammer ähnliche Klammer empfohlen. Brünings gab in jüngster Zeit eine Septumklemme an zwecks postoperativer Tamponade nach Septumoperationen. Die erste Angabe einer Nasentamponade findet sich in einem assyrischen Briefe des Chirurgen Aradnana. Während man in früherer Zeit zur Tamponade antiseptische Watte benutzte, verwendet man heutzutage diese meist mit irgend einem Styptieum getränkt (von welchen sich mir, wie gesagt, die Ferripyrinwatte noch relativ am besten bewährt hat, doch scheint sie leider nicht lange haltbar zu

Digitized by Google
Original from UNIVERSITY OF CALIFORNIA
Generated on 2019-10-24 13:07 GMT / http://hdl.handle.net/2027/uc1.b3252761
Public Domain in the United States, Google-digitized / http://www.hathitrust.org/access_use#pd-us-google

sein). Die früher vielfach angewendete Eisenchloridwatte ist wegen ihrer bekannten Gefahren verlassen worden. Im übrigen kommt jetzt bei starken Blutungen ausschließlich die Tamponade mit irgend einer Gaze in Anwendung und wird je nach Vorliebe (Jodoform-, Jodoform-Tannin-, Xeroform-, Dermatol-, Vioform- und in neuester Zeit die sehr zweckmäßige Novojodingaze) gewählt. Wenn nicht mit großer Sicherheit irgend ein Eiterherd ausgeschlossen werden kann, ist auch heute noch Jodoformgaze zur Tamponade zu benützen, deren antiseptische Kraft denn doch von keinem sogenannten Ersatzmittel erreicht wird. In manchen Fällen spielt allerdings die Idiosynkrasie gegen das Jodoform eine nicht zu unterschätzende Gegenanzeige. Übrigens haben die Jodoformgaze und auch die vorgenannten anders imprägnierten Gazestoffe unangenehme Eigenschaften, indem sie beispielweise durch ihre spezifischen Gerüche eine lästige Nebenwirkung entfalten, wie auch durch Auslösung von heftigem Niesreiz unangenehm wirken können.

Mit diesen vorerwähnten Gazestreifen, welche nach Angabe O. Chiaris doppelt gesäumt in den Handel gebracht werden, wird von den verschiedenen Fachärzten im wesentlichen auf zweierlei Art tamponiert. Die einen führen das vordere Ende des Streifens eigentlich ohne Rückwand in das Naseninnere ein und schieben den Streifen weiterhin schichtenweise nach oder tamponieren etagenförmig vom Nasenboden nach aufwärts. Ruprecht (Bremen) beschreibt im Archiv für Laryngologie seine Methode der schichtweisen Tamponade der Nase und der Choane mit zirka 8 *cm* langen und bleistiftdicken, gedrehten Wicken von Penghawarwolle. Er tamponiert, indem er diese Wicken vom Nasenboden nach oben hin aufeinanderpreßt, und rühmt die Penghawarwolle, die nicht anklebt. Ich habe diese Art der Tamponade in 3 Fällen nach Conchotomia inferior mit Erfolg versucht. Ähnlich tamponiert Freer. Die anderen und so auch die Wiener Schule O. Chiaris wählen den festen Kopftampon, welcher durch entsprechendes Zusammenfalten der Streifen gebildet wird. Ich hatte schon so oft Gelegenheit, mich von dem Nachteil der erstgenannten Art der Tamponade — von dem Herabsinken des in der Nasenhöhle freiliegenden Tamponendes in den Rachenraum — zu überzeugen, daß ich diese Art der Tamponade auf die Eingriffe an der mittleren Muschel und nach Septumoperationen am vorderen Anteil einschränken möchte. Dem Übelstand des leichten Herabgleitens des Tamponendes in den Rachen hat allerdings Lenhoff (Berlin) insoweit abgeholfen, als er seinen mit einem starken Seidenfaden versehenen Zugstreifentampon, harmonikaartig gefaltet, bis nach hinten in die Nase einführt und damit verhütet, daß der Tampon in den Rachen hinabfällt. Aus dem gleichen Grunde tamponiert v. Navratil auf seinen durch den Nasopharynx in die Choane eingeführten Finger und kontrolliert mittelst Rhinoscopia posterior, ob der Tampon richtig sitzt. Die Einführung eines Mikuliczstampons in die Nase ist theoretisch sehr schön erdacht, praktisch aber oft nicht

Digitized by Google
Original from UNIVERSITY OF CALIFORNIA
Generated on 2019-10-24 13:07 GMT / http://hdl.handle.net/2027/uc1.b3252761
Public Domain in the United States, Google-digitized / http://www.hathitrust.org/access_use#pd-us-google

leicht durchführbar und wird daher nur in relativ wenigen Fällen zu verwenden sein.

Zur Tamponade empfiehlt Robert C. Nyles einen Tampon mit Acetum tanno-gallicum; v. Navratil (Budapest) nimmt einen Gazetampon mit Mikuliczscher Lapissalbe, von Bardes wird der sterilisierte Fungus igniarius praeparatus empfohlen, der angeblich der Wundfläche innig anhaftet und sich durch Irrigation mit warmem Wasser leicht entfernen läßt. Auch Penghawar Djambi — die Fasern aus den Wedeln eines Farnkrautes — wird unter anderem von Lubet-Barbon, Pugnat, Bayer und Lermoyez als sehr verläßliches Blutstillungsmittel gerühmt, wobei aufmerksam gemacht wird, daß es nicht nötig ist, das ganze Nasenlumen zu verstopfen, sondern nur einige Fasern auf die blutende Fläche zu bringen. Um einen stärkeren Druck auf die blutende Stelle auszuüben, wurde ein Mikulicz-Sack mit knetbarer Substanz ausgefüllt. Zu demselben Zwecke empfiehlt Stephan einen Knäuel von Fäden, welche er mit Wachs zu einem Klumpen formiert. Forselles beschreibt in der Monatsschrift für Ohrenheilkunde etc., 1897, Nr. 2, seine Art der hinteren Nasentamponade, wobei er einen mit Jodoformwatte gefüllten Sack aus Jodoformgaze benutzt und mittelst Fäden an einer perforierten Gummiplatte vor dem Introitus befestigt. Philipp benutzte einen antiseptischen Stoff in Form eines zusammengelegten Schirmes, führte diesen durch die Nase bis nach hinten in die Choane ein und füllte das Innere des Schirmes mit Watte vollkommen aus — also eine Art Mikulicz-Tampon. Ähnlich tamponiert Boyd, der darauf hinweist, möglichst rasch die Wattebäuschchen in den Mikulicz-Gazesack einzubringen, bevor noch der Gazesack mit Flüssigkeit imbibiert ist.

Eine weitere Art der Nasentamponade ist der von Simpson verwendete Bernays-Schwamm, welcher aus einer Wattescheibe besteht, die unter besonders hohem Druck auf ein Minimum komprimiert, mit Flüssigkeit angesogen auf das zirka 15fache seiner ursprünglichen Größe aufquillt. Auch B. Cornick bedient sich eines eigens präparierten Schwammes von Kleinfingerdicke. In letzter Zeit hat diese Art der Tamponade Brünings wieder aufgegriffen und entsprechend lange und dicke, wurstförmige Tampons aus amerikanischem Gummischwamm empfohlen, welche, in 5%iger Borlösung aufbewahrt, mit Seifenwasser gereinigt, in 0·1—0·2%iger Sublimatlösung desinfiziert und in nassem Zustande in die Nase eingeführt werden. Ich habe diese Art der Tamponade mit wechselndem Erfolg ausgeführt.

Von mehreren Autoren werden zur Tamponade elastische, ausgezogene Gummidrainröhren von entsprechendem Kaliber verwendet und speziell von J. Price Brown und auch von Donati aus der v. Hackerschen Klinik besonders warm empfohlen. Knecht (Linz a. d. D.) hat eine Kompressionspinzette angegeben, deren Branchen, mit Gummidrains versehen, die blutende Stelle am Septum komprimieren, wobei der Druck durch ein Gewinde reguliert-

Digitized by Google
Original from UNIVERSITY OF CALIFORNIA
Generated on 2019-10-24 13:07 GMT / http://hdl.handle.net/2027/uc1.b3252761
Public Domain in the United States, Google-digitized / http://www.hathitrust.org/access_use#pd-us-google

bar ist. Diese Pinzette hat die Firma Bott & Walla in München, Sonnenstraße 20, hergestellt.

Schon seit langem bemühen sich verschiedene Autoren, Nasenblutungen durch einen mit Luft oder Flüssigkeit aufblasbarem oder ausstopfbarem Sack zu stillen. Während zu diesem Zwecke Shaw (1900) den Hühnerdarm verwendete, bedienten sich Struijcken, W. H. Peters und W. L. Caroll, Tudkins, van Eicken als eine Art Laurensschen Rhineurynters eines sterilisierten Fingercondoms. Casselbery (Chicago) führte ein an einem Ende bullös erweitertes Gummisäckchen ein und füllte dieses an seinem bullösen Ende mit Gaze aus. Das Rhinobyon von St. Ange sowie der intranasale Tampon nach Cooper-Rose besteht im wesentlichen aus einem dünnen Gummisack, der mit einer durch einen Hahn verschließbaren Röhre in Verbindung steht und mit Luft oder Wasser aufgeblasen wird. Scheinkmann benützt zwei wurstähnliche Gummikörper, die mit Luft aufgeblasen sind und durch einen extranasalen Teil zusammengehalten werden.

Ich habe nun vor mehr als einem Jahre einen Ballontampon konstruiert, den ich in der Dezembersitzung des Jahres 1911 in der Wiener laryngo-rhinologischen Gesellschaft demonstriert und besprochen habe. Mein Gummiballontampon ist von der Firma Rüsch, Gummifabrik in Canstatt-Rommelshausen in Deutschland, über Bestellung durch die Wiener Instrumentenfirma J. Leiter angefertigt worden und besteht aus dem 7 *cm* langen Nasenballon aus Patentgummi — Para-Platte —, dessen beide Pole mehrfache Gummilagen haben, ferner dem 2 *cm* hohen Kontrollballon, welcher extranasal zu liegen kommt, und dem ungefähr 5 *mm* Lumen habenden Drain aus Paragummi brasilianis, an welchem die beiden Ballons auf dem bekannten Vulkanisierungswege aufmontiert sind. Er faßt zirka 10 cm^3 Luft und es ist der Nasentampon, ad maximum aufgebläht, ungefähr daumendick, der Kontrollballon ad maximum auf zirka Kirschengröße aufblasbar. Er wird mit einem sterilen Öl eingefettet, mit einer Nasenpinzette oder Kornzange leicht bis nach hinten in die Nase eingeführt, was übrigens, wenn kein nennenswertes knöchernes Hindernis besteht, auch ohne Instrument erfolgen kann. Nun wird der Kontrollballon in die richtige Stellung gebracht, so, daß er der Oberlippe nicht zu eng anliegt, sondern von dieser abgewendet ist, damit er bei Bewegungen der Lippe und des Mundes nicht unnötigerweise gedrückt wird. Mittelst einer an das freie Ende des Drain aufgesetzten Spritze wird der Ballon je nach Weite der Nase und Größe der Wunde und Lokalisation der Blutung mit Luft aufgeblasen, wobei der Füllungsgrad des Kontrollballons wie bei der

Digitized by Google
Original from UNIVERSITY OF CALIFORNIA
Generated on 2019-10-24 13:07 GMT / http://hdl.handle.net/2027/uc1.b3252761
Public Domain in the United States, Google-digitized / http://www.hathitrust.org/access_use#pd-us-google

Trendelenburgschen Tamponkanüle jederzeit Aufschluß über das Verhalten des Nasentampons gibt. Erfahrungsgemäß eignet sich das Aufblasen mit Luft besser als das mit Eiswasser, das ich ursprünglich verwendet habe, weil letzteres alsbald die Körpertemperatur annimmt, wodurch die Kältewirkung illusorisch wird. Das Drain komprimiert man nahe dem freien Ende mittelst einer Schraubenklammer geringen Gewichtes und befestigt diese entweder mittelst eines Bändchens um die Ohrmuschel oder mittelst Heftpflasters an die Wange oder leitet sonst irgendwie eine Verbindung mit der Frisur bei Damen ein. Seine Aufbewahrung erfolgt am besten in mit Glycerin teilweise gefüllten Glasständern, wie sie die Firma J. Leiter, Wien, zu diesem Zwecke auf Lager hält. Carbolglycerin eignet sich weniger, da der spezifische Geruch manche Patienten belästigt. Sublimat- oder Oxycyanatlösungen dürften nur in sehr schwachen Lösungen, etwa 1:5000 (wegen der hohen Giftigkeit), angewendet werden. Vor dem Gebrauche wird der Ballontampon durch 2 Minuten in siedendem Wasser ohne Soda sterilisiert, hierauf mit sterilem Paraffinum liquidum eingefettet und in die Nase eingeführt. Nebenstehendes Röntgenbild zeigt uns einen mit Wismutbrei gefüllten Ballon ad maximum aufgeblasen in der Nase. (Siehe Fig. 1 und 2.)

Meine Versuche mit diesem Ballon erstrecken sich, wie gesagt, über ein Jahr und ich habe ihn nicht nur bei Fällen von habitueller, sondern auch bei postoperativer und sogenannter sekundärer Blutung versucht. Er hat sich mir in allen diesen Fällen so bewährt, daß ich heute nicht mehr anstehe, diese Art der Tamponade den Herren Fachkollegen zur Nachprüfung und zum Gebrauche zu empfehlen.

Seine in Betracht kommenden Nachteile sind: Die durch einen verhältnismäßig zu starken Druck bedingten Schmerzen. Dieser Nachteil kann jedoch durch richtiges Dosieren des füllenden Luftquantums bei entsprechender Übung sicher hintangehalten werden. Anfangs verfällt man leicht in den Fehler, den Ballon stets ad maximum aufzublasen. Das richtige Maß lehrt eigentlich nur die Übung. Mit großer Vorsicht muß der Druck reguliert werden in den Fällen, in welchen beiderseitige Tamponade nötig ist, um eine Unterernährung des Septums zu vermeiden, was übrigens ernstlich schon deswegen nicht in Frage kommt, weil die Kompression mittelst dieses Tampons nur verhältnismäßig kurze Zeit zu währen braucht. In keinem Falle ist es dank der besonderen Qualität des Materiales und der mehrschichtigen Gummilagen an den Punkten stärksten Druckes zum Zerreißen des Ballons gekommen, ebensowenig hatte ich eine Infektion oder Komplikation zu beklagen oder mußte zu einer anderen Art der Blutstillung greifen. Auch die Herren Assistenten der chirurgischen und Kinderabteilungen an den beiden eingangs erwähnten Spitälern konnten wiederholt den Ballontampon erfolgreich anwenden. Nur bei einem kürzlich operierten Falle — Frau des Chefarztes eines auswärtigen

Digitized by Google
Original from UNIVERSITY OF CALIFORNIA
Generated on 2019-10-24 13:07 GMT / http://hdl.handle.net/2027/uc1.b3252761
Public Domain in the United States, Google-digitized / http://www.hathitrust.org/access_use#pd-us-google

Sanatoriums — schloß sich an die Ballontamponade eine Rhinitis fibrinosa an, respektive ein Rezidiv dieser Erkrankung, weswegen ich eben operierte. Ich

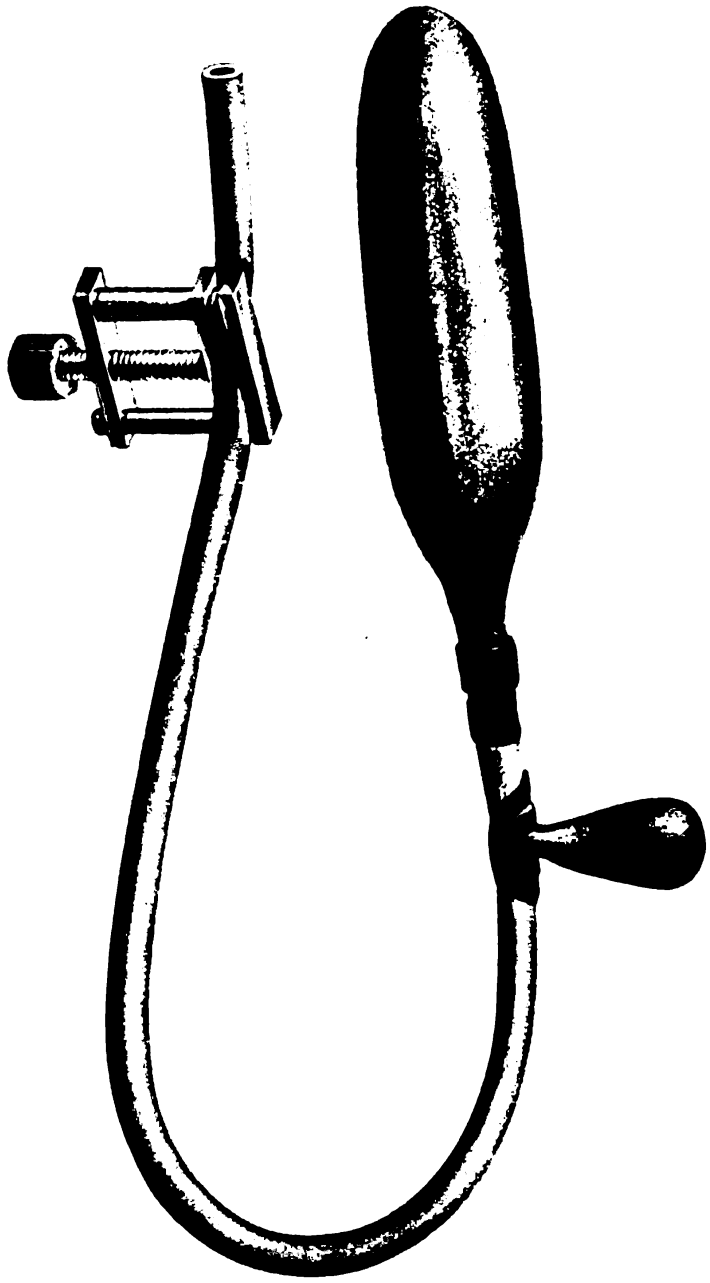

Fig. 1.

werde den interessanten Fall demnächst publizieren. Ein allerdings in Betracht kommender Nachteil wäre noch der, daß die Patienten mit ihrem aus der Nase

Digitized by Google
Original from UNIVERSITY OF CALIFORNIA
Generated on 2019-10-24 13:07 GMT / http://hdl.handle.net/2027/uc1.b3252761
Public Domain in the United States, Google-digitized / http://www.hathitrust.org/access_use#pd-us-google

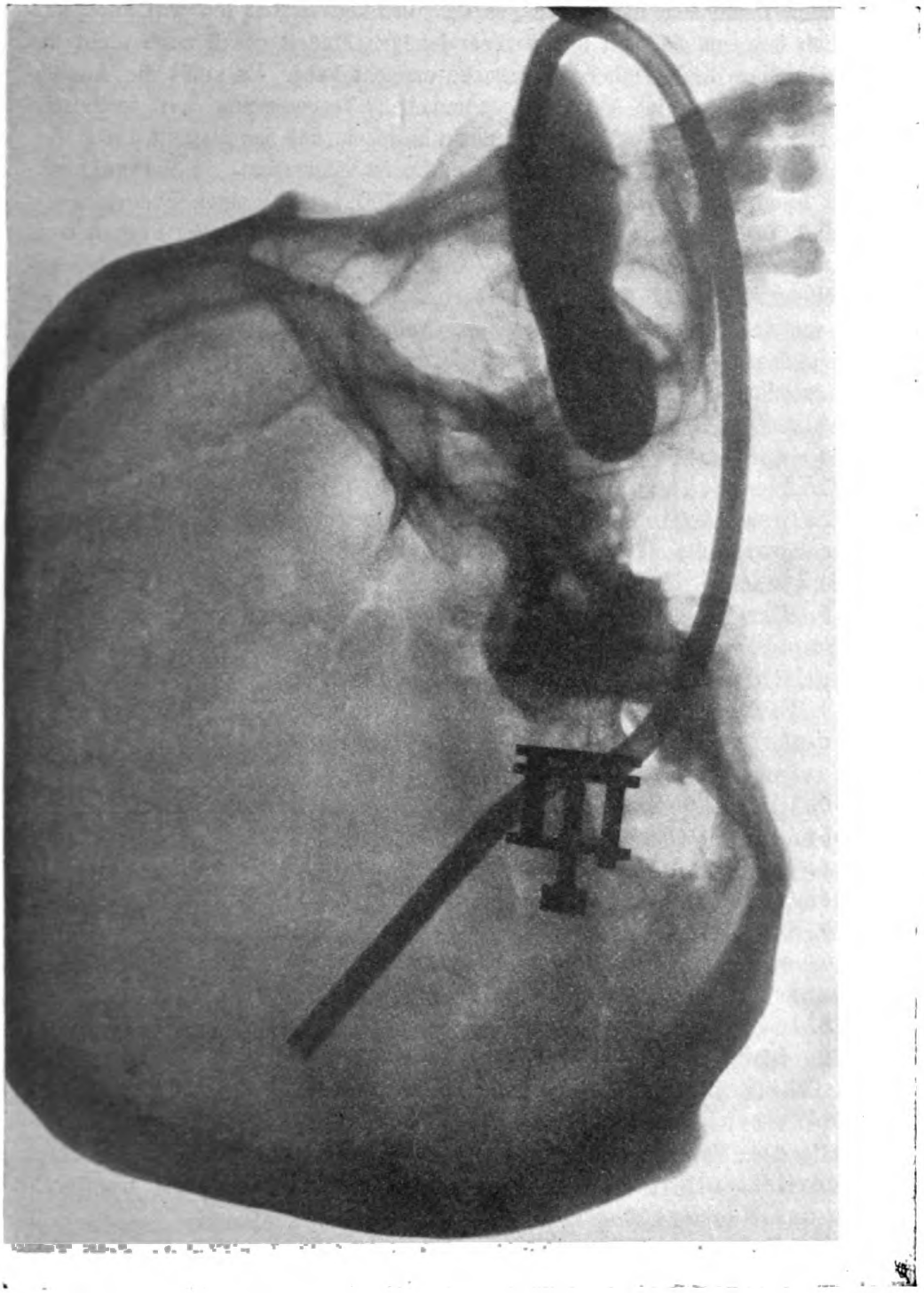

Fig. 2.

Röntgenaufnahme des mit Wismuthbrei gefüllten Ballontampons in situ (fec. Dr. Selka, Wien).

Digitized by Google
Original from UNIVERSITY OF CALIFORNIA
Generated on 2019-10-24 13:07 GMT / http://hdl.handle.net/2027/uc1.b3252761
Public Domain in the United States, Google-digitized / http://www.hathitrust.org/access_use#pd-us-google

reichenden Drain sich nicht gern der Öffentlichkeit zeigen. Ich will auch ausdrücklich betonen, daß ich mit meinem jetzigen Modell gewiß noch nicht das Endziel meiner diesbezüglichen Versuche erreicht habe. Es stößt die Ausführung der zunächst in Aussicht genommenen Verbesserung auf technische Schwierigkeiten. Der Fortschritt soll darin bestehen, daß der Patient durch den Ballontampon hindurch frei atmen kann. Es ist interessant, in Kassels Arbeit zu lesen, daß schon Scribonius (um 300 v. Chr.) einen Federkiel mit Leinwand umwickelt zur Tamponade der Nase anwendete, damit der Patient trotz des Tampons durch die Nase atmen könne. Ein von der Firma Rüsch kürzlich geliefertes Modell dieser verbesserten Art habe ich noch zu wenig erprobt, um darüber sprechen zu können. Außerdem wird ein in allen Dimensionen kleinerer Tampon für besonders enge Nasen und bei Kindern angefertigt werden.

Als Vorteile des Ballontampons gegenüber der gebräuchlichen Gazetamponade sind zu nennen:

1. Die leichte und schmerzlose Einführung.

2. Die Regulierbarkeit der Kompression in der Nase unter steter Kontrolle mittelst des Kontrollballons, wie bei der Trendelenburgschen Tamponkanüle.

3. Der Wegfall einer Schleimhautverletzung infolge der Tamponade und somit sichere Verhütung von Synechiebildung, namentlich in enger Nase.

4. Die Anschmiegbarkeit des Ballons in die Buchten des Naseninnern und seine Verwendbarkeit bei Blutungen aus der Choanalumrahmung.

5. Die schmerzlose und leichte Entfernbarkeit des Ballontampons nach Öffnen der Sperre.

6. Die Möglichkeit, den Tampon viel früher entfernen zu können als bei Gazetamponade.

7. Schmerzlose Tamponade bei Nachblutungen, in welchen Fällen man für gewöhnlich nicht mehr entsprechend ausgiebig lokalanästhesieren kann.

8. Die Möglichkeit der Selbsttamponade von seiten des Pat.

9. Die durch die Ballontamponade bedingte raschere Erwerbsfähigkeit des Pat., was speziell in der Kassenpraxis sehr in die Wagschale fällt, und endlich

10. die Verwendbarkeit des Ballontampons zur Korrektion der deviierten Nasenscheidewand im Kindesalter sowie bei Frakturen des Nasengerüstes.

Ad 5. In jenen äußerst seltenen Fällen, in welchen nun auch diese Tamponade ihren Dienst versagt, bleibt dann nur die Kompression respektive

Generated on 2019-10-24 13:07 GMT / http://hdl.handle.net/2027/uc1.b3252761
Public Domain in the United States, Google-digitized / http://www.hathitrust.org/access_use#pd-us-google
Digitized by Google
Original from UNIVERSITY OF CALIFORNIA

Unterbindung der zuführenden Blutgefäße übrig und kommt eventuell die temporäre Kompression der Arteria sphenopalatina mit einem Gazetampon im Foramen sphenopalatinum nach Löwe oder endlich die Unterbindung der Arteria carotis in Betracht. Von mehreren Autoren wird darauf hingewiesen, stets nur die Arteria carotis externa und nicht die communis zu unterbinden, natürlich besonders in jenen Fällen, in welchen beiderseits eine Unterbindung nötig ist.

Der Vollständigkeit halber muß hier auch der Kochsalzinfusionen und Transfusionen Erwähnung getan werden.

Zum Schlusse sei es mir gestattet, einige zwanglose Bemerkungen über dieses Thema aus meiner Praxis auszuführen. Ich habe es wiederholt unterlassen, die Nase bei operativen Eingriffen an der unteren Nasenmuschel und am Septum unmittelbar nach der Operation zu tamponieren, nachdem dieses Vorgehen immer wieder von Zeit zu Zeit von irgend einem Fachkollegen als zweckmäßig empfohlen wurde. In manchen Fällen, jedenfalls einen geringen Prozentsatz darstellend, sistiert die postoperative Blutung ohne Tamponade, aber in der weitaus größten Mehrzahl mußte ich mich dann später doch entschließen, zu tamponieren, nachdem ich auch verschiedene andere lokale Blutstillungsmittel ohne nennenswerten Erfolg angewendet hatte. Ich stehe heute auf dem Standpunkt, daß ich bei Operationen an der mittleren Muschel durchschnittlich unmittelbar nach dem Eingriff nicht tamponiere, da ich selbst bei größeren Operationen an der mittleren Muschel, bei weitgehender Ausräumung des Siebbeines relativ selten eine profuse Blutung beobachtete, ganz im Gegensatz zu den Angaben Lennhoffs (Berlin), der stets bei Eingriffen an der mittleren Muschel wegen Blutungsgefahr tamponiert und bei solchen an der unteren Muschel äußerst selten. Ich tamponiere auch nicht nach der Entfernung benigner Polypen und lege Wert darauf, daß die Nase unmittelbar nach diesem Eingriff nicht mit Watte oder dgl. auch nur im Vestibulum und auch nur temporär verstopft werde, weil bekanntlich die durchstreichende Luft die Koagulationsfähigkeit des Blutes erhöht (Denker, Polyak). In allen anderen Fällen stärkerer Blutung, besonders aber in allen Fällen, in denen ich ein Nebennierenpräparat angewendet habe, tamponiere ich prinzipiell unmittelbar nach dem Eingriff, ausgenommen jedoch in Fällen, in welchen eine Eiterung der Nase oder der Nebenhöhlen besteht. Gerade in diesen letztgenannten Fällen, die dann doch die Tamponade erheischten, hat sich mir die Ballontamponade der Gazetamponade als überlegen gezeigt, weil sie nur wesentlich kürzere Zeit belassen zu werden braucht. Sehr gut bewährt hat sich der Ballontampon nach submukösen Septumresektionen und habe ich im Laufe der Versuchszeit gefunden, daß hierbei nur ein sehr geringer und wenige Stunden dauernder Druck genügt, um die Blutung zu stillen. Hierbei möchte ich wiederum aufmerksam machen, daß man anfänglich stets geneigt ist, den Ballon

Generated on 2019-10-24 13:07 GMT / http://hdl.handle.net/2027/uc1.b3252761
Public Domain in the United States, Google-digitized / http://www.hathitrust.org/access_use#pd-us-google
Digitized by Google
Original from UNIVERSITY OF CALIFORNIA

in allen Fällen ad maximum aufzublasen, was nicht nur unnötig, sondern auch schädlich ist, indem die komprimierte Schleimhautpartie nicht entsprechend mit Blut versorgt werden kann und eine längere Nachbehandlung der Wund fläche nötig wird. Ein weiterer Vorteil der richtig ausgeführten Ballontamponade in diesen Fällen ist auch der, daß man beim Herausnehmen des Tampons die oft leicht verschieblichen Schleimhautpartien nicht aus ihrer Lage bringt, wie bei der Entfernung der mehr oder weniger der Wundfläche anhaftenden Gazetampons. Das von mir bevorzugte Blutstillungsmittel bei spontaner, nicht zu profuser Blutung ist der rotglühende galvanokaustische Flachbrenner, der mir in den seltensten Fällen versagt hat. Wir alle kennen jene häufig rezidivierenden Fälle von Blutungen des Locus Kiesselbachi bei Arteriosklerose, die stets in verschiedenen Zeiträumen wieder unsere Hilfe in Anspruch nehmen müssen, bei denen ja die Blutung auf die verschiedensten Mittel relativ prompt vorübergehend steht, wobei wir aber den Patienten keine Gewähr bieten können, daß sie sich eben nicht lokal wiederholen. In diesen Fällen ist es dann manchmal nötig, der spontanen Heilung zuvorzukommen und eine kleine lokale Perforation der Scheidewand zu setzen. Allerdings darf dies nur als ultimum refugium in Betracht kommen, zumal selbst kleinste Defekte im knorpeligen Septum nicht nur durch die Borkenbildung, sondern auch dadurch unangenehm werden können, daß bei jeder forcierten Nasenatmung ein eigentümlich schrill pfeifendes Geräusch entsteht, das den Patienten höchst lästig sein kann. Ich beobachtete vor einigen Jahren einen Herrn, der aus diesem Grunde mich aufsuchte, nachdem im Anschluß an eine andernorts erfolgte Septumoperation eine kleine Perforation im knorpeligen Septum bestand. Nur durch Vergrößerung der Öffnung konnte er von seinem unangenehmen Atmungsgeräusch befreit werden. Ich erinnere mich ferner zweier verzweiflungsvoller postoperativer Blutungen, in denen weder medikamentöse noch lokale Mittel zum Ziele führten und in welchen nur eine tiefere Resektion an der blutenden Stelle — es handelte sich beide Male um Conchotomien der unteren Muschel — von Erfolg gekrönt war. Dadurch, daß, wie aus dem Röntgenbild ersichtlich, der Ballontampon auch die Choanalgegend gut ausfüllt, kann er in manchen Fällen die lästige und nicht ungefährliche Bellocqsche Tamponade ersetzen.

Bezüglich der Beeinflussung von Blutungen durch die Menses habe ich die Beobachtung gemacht, daß durch einen Eingriff, vielleicht auch durch die Tamponade der Nase der Eintritt der Menses manchmal um mehrere Tage beschleunigt wurde. In diesen Fällen war die postoperative Blutung länger dauernd als normal, verminderte sich, ja sistierte in einem Falle prompt in dem Momente des Eintrittes der Menstruation.

Daß wir nach einer Operation in Allgemeinnarkose exaktere Blutstillung vornehmen müssen als nach Lokalanästhesie, erfordert die durch die Brechneigung erhöhte Blutungsgefahr. Nach Loewe eignet sich Chloroform für

Digitized by Google
Original from UNIVERSITY OF CALIFORNIA
Generated on 2019-10-24 13:07 GMT / http://hdl.handle.net/2027/uc1.b3252761
Public Domain in the United States, Google-digitized / http://www.hathitrust.org/access_use#pd-us-google

nasale Eingriffe am meisten, weil es den Blutdruck herabsetzt. In solchen Fällen eignet sich die Ballontamponade wegen der leicht durchführbaren temporären Verstärkung der Kompression. In Fällen beiderseitiger Rhinitis hypertrophica simplex operiere ich stets zuerst auf jener Seite, auf welcher der Patient im Schlafe zu liegen pflegt, also meist die rechte, und konnte bisher in den meisten Fällen durch diesen einen Eingriff den Patienten von seinen Beschwerden vollständig befreien.

Endlich möchte ich aufmerksam machen, daß sich mir die Verabfolgung der bekannten Formaminttabletten zur Verhütung von Anginen nach Tamponaden der Nase sehr bewährt haben, welche Erfahrung die Annahme v. Navratils stützt, wonach diese Art Tonsillitiden infolge mangelhaften Schluckens entstehen. Doch soll der Kauakt wegen der Hyperämie seltener erfolgen und weiche Speisen verordnet werden.

Benützte Literatur: 1. Boyd, Zentralbl. f. d. ges. Therapie, 1911, Nr. 3, pag. 137. — 2. Brezovszky, Zeitschr. f. Laryng., Rhinol. u. ihre Grenzgeb., 1900, pag. 364. — 3. O. Chiari, Die Krankheiten der Nase. Leipzig und Wien 1902, Franz Deuticke. — 4. Disdier in Taffier Desfoches: Kleine Chirurgie. Wien und Leipzig 1910, Perles. — 5. Z. Donogány, Arch. f. Laryng., Bd. 9. — 6. P. Heymann, Handb. d. Laryng. u. Rhinol. — 7. Karl Kassel, Die Nasenheilkunde des Altertums, Mittelalters und der Neuzeit. Zeitschr. f. Laryng., Rhinol. u. ihre Grenzgebiete etc., Bd. III, H. 3, Bd. IV, H. 5, Bd. V, H. 1 u. 4. — 8. Knecht, Münchener med. Wochenschr., 1910, Nr. 11, pag. 580. — 9. Karl Kompe, Arch. f. Laryng., Bd. 9. — 10. Lennhoff, Arch. f. Laryng., 1909, Bd. 18. — 11. Löwe, Monatsschrift f. Ohrenheilk., 1899, pag. 571 ff. — 12. F. Miodowski, Arch. f. Laryng., Bd. 17. — 13. v. Navratil, Zeitschr. f. Laryng., Rhinol. etc., 1911, Bd. IV, H. 2. — 14. Pischel, Sitzungsbericht des Internat. Laryngo-Rhinologenkongr. Berlin 1911. Zeitschr. f. Laryng., Rhinol. etc., Bd. IV, H. 6. — 15. Ruprecht, Arch. f. Laryng., Bd. 18. — 16. Scheinkmann (New-York), Med. Record, 1899, pag. 771. — 17. Schiffers, Zeitschr. f. Laryng., Rhinol. etc., 1908, pag. 109. — 18. Schönemann, Arch. f. Laryng., Bd. 12. — 19. H. v. Schrötter, Hygiene der Aeronautik und Aviatik. Braumüller, 1912. — 20. Semon-Finder, Internat. Zentralbl. f. Laryng. u. Rhinol., Jahrg. 1897—1912. — 21. Signorelli, Jahresbericht d. rhinol.-otol. Klinik in Rom, V. Jahrg. — 22. v. Sokolowski, Archiv f. Laryng., Bd. 8.

Aus dem Institut für allgemeine und experimentelle Pathologie in Wien
(Hofrat Prof. Richard Paltauf).

Beitrag zur Kenntnis der Mischgeschwülste des Kopfes (Parotistumoren).

Von Prof. Dr. **L. Harmer.**

Der Gaumen ist bekanntlich nebst der Parotis und der Submaxillardrüse der Lieblingssitz von sogenannten Mischgeschwülsten. Unter den verschieden-

Digitized by Google
Original from UNIVERSITY OF CALIFORNIA
Generated on 2019-10-24 13:07 GMT / http://hdl.handle.net/2027/uc1.b3252761
Public Domain in the United States, Google-digitized / http://www.hathitrust.org/access_use#pd-us-google

sten Bezeichnungen wurden derartige Tumoren mehr oder weniger eingehend beschrieben; die Verschiedenheit der Nomenklatur erklärt sich daraus, daß über die Entstehung und Herkunft sowie über die Deutung dieser Geschwülste seit jeher divergierende Anschauungen bestanden haben; auch zeigen sie nach Borst[1]) untereinander mikroskopisch große Verschiedenheiten, und selbst eine und dieselbe Geschwulst ist an verschiedenen Stellen meist verschieden gebaut.

Dagegen lauten in bezug auf das makroskopische Verhalten und den Verlauf dieser Geschwülste die Angaben fast durchwegs ziemlich übereinstimmend. Fast immer sind es sehr langsam wachsende, scharf umschriebene, zumeist derbe, seltener weiche Tumoren, welche unter der Schleimhaut des harten oder weichen Gaumens sitzen; solange sie scharf abgegrenzt bleiben, was die Regel ist, zeigen sie kaum jemals malignes Wachstum, noch Metastasenbildung im Wege der Blut- oder Lymphbahn; bei der Exstirpation fällt beinahe jedesmal die leichte Ausschälbarkeit der Geschwulst auf, und nur selten geschieht es, daß nach der Ausschälung ein lokales Rezidiv sich zeigt, noch seltener, daß eine derartige Geschwulst mit der Zeit malignen Charakter annimmt.

Auf diese Geschwülste, die man wegen ihres häufigen Vorkommens in der Gegend der Parotis kurzweg Parotistumoren nennt, haben schon Billroth[2]), Nasse[3]), Volkmann[4]) u. a. frühzeitig aufmerksam gemacht. Aus neuerer Zeit möchte ich noch einzelne Beobachtungen anführen, welche hauptsächlich klinisches Interesse beanspruchen und Tumoren des harten oder weichen Gaumens betreffen, welche in die Kategorie dieser Mischgeschwülste einzureihen wären.

Es sind dies Beobachtungen von Cordes[5]) (Endothelioma myxomatodes palati mollis), van de Wiele[6]) (Myxosarcome de la voute palatine), Chapût[7]) (Adenomyxome de la voute palatine), Garel[8]) (Tumeurs du voile du palais, ein Fall von kongenitaler Mischgeschwulst), Leto[9]) (Tumore misto del palato), Halsted[10]) (Mixed tumor of the soft palate), Dan Mc Kenzie[11]) (Endotheliom vom harten Gaumen), Capart jun.[12]) (Endotheliom des Gaumensegels),

[1]) M. Borst, Die Lehre von den Geschwülsten. Wiesbaden 1902.
[2]) Billroth, Langenbecks Archiv, Bd. XI.
[3]) Nasse, Langenbecks Archiv, Bd. 44.
[4]) Volkmann, Deutsche Zeitschr. f. Chir, Bd. 41.
[5]) Cordes, Deutsche med. Wochenschr., 1900, Nr. 35.
[6]) van de Wiele, Annal. de la Soc. Méd. Chir. d'Anvers, Mai-Juni 1900.
[7]) Chapût, Bull. Société Anatom. de Paris, 1900.
[8]) Garel, Société méd. des hôpitaux de Lyon, 1903.
[9]) Leto, Archiv. Ital. di Laringolog., 1906, III.
[10]) T. H. Halsted, The Laryngoscope, September 1906.
[11]) Dan Mc Kenzie, Sitzungsbericht der Royal Soc. of Medicine, Laryngologische Sektion, Sitzung vom 7. Februar 1908.
[12]) Capart jun., Zentralbl. f. Laryngol., 1909, pag. 480.

Digitized by Google
Original from UNIVERSITY OF CALIFORNIA
Generated on 2019-10-24 13:07 GMT / http://hdl.handle.net/2027/uc1.b3252761
Public Domain in the United States, Google-digitized / http://www.hathitrust.org/access_use#pd-us-google

Gratia[1]) (Endotheliome du voile du palais), Marsden und White[2]) (A peculiar tumor of the palate) u. a.

An diese Fälle möchte ich eine eigene Beobachtung reihen.

Frau L. K., 38 Jahre alt, gibt an, daß sie vor ungefähr 12—14 Jahren zum erstenmal am Gaumen eine Geschwulst bemerkt habe; dieselbe könne möglicherweise schon früher dagewesen sein, doch sei sie ihr erst zur angegebenen Zeit aufgefallen. Irgend welche Erscheinungen, wie Schmerzen, Beschwerden beim Essen oder dgl., seien niemals aufgetreten, nur einmal sei die Geschwulst vorübergehend etwas gerötet gewesen. Die Geschwulst sei wohl in der langen Zeit seit ihrem Bestehen etwas gewachsen, aber nur mäßig und so langsam, daß Pat. vom Wachstum selbst nichts gewahr wurde. Sie hatte sich schon seit längerer Zeit mit dem Gedanken getragen, sich die Geschwulst entfernen zu lassen, und im November d. J. verwirklichte sie diesen Entschluß.

Status praesens am 4. XI. 1912: An der rechten Seite des harten Gaumens, ziemlich nahe am Übergang in den weichen, sitzt eine über kirschgroße, halbkugelige Geschwulst von ziemlich glatter Oberfläche und derber Konsistenz; die Geschwulst ist mit normaler Schleimhaut, welche sich in nichts von der der Umgebung unterscheidet, überzogen, die Schleimhaut scheint mit dem Tumor nur wenig verwachsen zu sein, sie läßt sich über denselben leicht verschieben und auch der Tumor selbst ist auf der Unterlage verschieblich, jedoch nur in geringem Grade. Bei Berührung und auf stärkeren Druck ist die Geschwulst vollkommen schmerzlos. Irgendwelche Drüsenanschwellungen in der nächsten oder in der weiteren Umgebung sind nicht zu konstatieren; Pat. erfreut sich auch im übrigen vollkommener Gesundheit. Sie behauptet nur, daß sie an einer anderen Stelle, und zwar an der linken Gaumenplatte, weiter nach vorn zu, das ganz deutliche Empfinden verspüre, als ob sich daselbst der gleiche Prozeß entwickeln würde; doch läßt sich daselbst auch bei genauester Palpation nicht die geringste Veränderung konstatieren.

Exstirpation der Geschwulst am 6. XI. in Schleichscher Lokalanästhesie. Mit einem sagittal verlaufenden Schnitt durch den Schleimhautüberzug wird der eigentliche Tumor in seiner ganzen Länge freigelegt; es zeigt sich, daß er von der darüberliegenden Schleimhaut schwer zu differenzieren und nur locker mit derselben verbunden ist. Nach einigen hebelnden Bewegungen mit dem Elevatorium springt die Geschwulst wie der Kern aus der Schale heraus. Am Grunde des Wundbettes läßt sich eine seichte Delle im Knochen konstatieren. Der nunmehr von der Spannung befreite Schleimhautüberzug hängt als schlaffer Sack herab. Der entstandene Hohlraum wird mit Gaze leicht tamponiert, die Schleimhautwunde mit einigen Nähten verkleinert.

Am 11. XI. wird der Tampon entfernt, die Nähte haben sich inzwischen spontan abgestoßen. An der Stelle, wo die Geschwulst gesessen, besteht noch geringe Vorwölbung.

Am 20. XI. ist die Vorwölbung gänzlich geschwunden und nur mehr eine zarte Narbe sichtbar. Die geringen Schmerzen von der Wunde und die Behinderung beim Schlucken haben bald aufgehört.

---

[1]) Gratia, La Clinique, Februar 1910.

[2]) Marsden-White, The Medic. Chronicle Manchester, April 1910.

Generated on 2019-10-24 13:07 GMT / http://hdl.handle.net/2027/uc1.b3252761
Public Domain in the United States, Google-digitized / http://www.hathitrust.org/access_use#pd-us-google
Digitized by Google
Original from UNIVERSITY OF CALIFORNIA

Aus dieser Krankengeschichte ist zu ersehen, daß die hier beschriebene Geschwulst die ziemlich allgemein charakteristischen Eigenschaften solcher Tumoren, wie Borst u. a. sie übereinstimmend beschrieben haben, besitzt, vom rein klinischen Standpunkte aus also außer der relativen Seltenheit nichts merkwürdiges zeigt. Über ein etwaiges lokales Rezidiv läßt sich naturgemäß noch kein Urteil abgeben; im übrigen weist aber alles auf eine vollkommen gutartige Natur der Geschwulst hin, das langjährige Bestehen, das überaus langsame Wachstum, die scharfe Abgrenzung und die leichte Ausschälbarkeit, das Fehlen von Drüsenmetastasen etc.

Das durch die Operation gewonnene Präparat ergibt folgenden Befund:

Der exstirpierte, gut kirschgroße Tumor zeigt eine leicht höckerige Oberfläche, ist von ziemlich derber Beschaffenheit und erscheint von einer fibrösen Kapsel umschlossen. Auf dem Durchschnitt erkennt man schon makroskopisch eine alveoläre Struktur, die ganz besonders deutlich im histologischen Bilde zutage tritt. Es setzt sich nämlich der Tumor aus einem bindegewebigen Stroma zusammen, in welches Zellnester eingelagert sind, welche aus Elementen bestehen, die angrenzend an das umgebende Bindegewebe in ganz regelmäßiger Anordnung eine einfache Lage von kubischen, mitunter mehr zylindrischen Zellen darstellen. Gegen das Zentrum der Zellnester, welche häufig in Form von Zügen und Strängen auftreten, nehmen die einzelnen Elemente eine mehr runde Form an, wobei gleichzeitig der Kern an chromatische Substanz ärmer wird und dadurch heller erscheint. Während diese Zellen im allgemeinen ziemlich die gleiche Form und Gestalt aufweisen, verhält sich ihr Protoplasma dem Farbstoff gegenüber different, indem einzelne intensiver sich tingieren. Auch auffallend große Zellen mit unregelmäßig geformten, chromatinreichen Kernen sind nicht selten, wodurch namentlich dort, wo gegen das Zentrum der Zellnester auch noch Verhornung hinzutritt, ein Bild zustande kommt, welches dem eines Plattenepithelkarzinoms mit verhältnismäßig geringer Tendenz zur Verhornung sehr ähnlich wird. Nicht immer verhalten sich aber die Zellnester in der beschriebenen Weise. Denn keineswegs regelmäßig kommt es zur Verhornung ihrer Elemente. Weitaus häufiger finden sich regressive Veränderungen im Sinne einer parakeratotischen, beziehungsweise kolloiden Degeneration, wodurch die ursprünglich soliden Zellstränge hohl werden. Bei verschiedenen Färbungen lassen sich diese verschiedenen Zelldegenerationen sehr leicht voneinander differenzieren. Abgesehen davon, daß namentlich bei Färbung nach Bielschowsky-Maresch, welche keinerlei Fasersystem in den kompakten Zellnestern und -strängen erkennen läßt, zwischen den in Verhornung übergehenden Elementen Intrazellulärbrücken sowie Stachel- und Riffzellen sich nachweisen lassen, färben sich die verhornten Anteile nach Gram intensiv blau, nach van Gieson deutlich gelb, während die hyalinen und kolloiden Massen einen mehr rötlichen Farbenton aufweisen.

Die erwähnten Zellnester grenzen sich aber gegen das umgebende Bindegewebe nicht immer in der eben beschriebenen scharfen Weise ab. Indem vielfach die periphere Schicht der zylindrischen Zellen nicht deutlich ausgeprägt ist, oft auch vollkommen fehlt, heben sich die Zellager von dem umgebenden Gewebe nicht mehr ab und erstrecken sich, allmählich schmäler werdend, in Form dünner Stränge und

Generated on 2019-10-24 13:07 GMT / http://hdl.handle.net/2027/uc1.b3252761
Public Domain in the United States, Google-digitized / http://www.hathitrust.org/access_use#pd-us-google
Digitized by Google
Original from UNIVERSITY OF CALIFORNIA

Züge in das bindegewebige Stroma, welches sie nach den verschiedensten Richtungen hin durchwachsen; schließlich finden sich sogar nur mehr vereinzelte Zellen von mehr gestreckter Form und mehr dunkel tingiertem Kern, deren Differenzierung von endothelialen Elementen nicht ohne weiteres möglich ist. Verfolgt man jedoch an Serienschnitten den Zusammenhang der einzelnen Gewebsarten, so läßt sich nachweisen, daß einmal die genannten, vereinzelt liegenden Zellen in schmale Züge morphologisch ganz gleichartiger Elemente übergehen, die selbst dann an entfernteren Stellen zu Zellsträngen und Zellnestern sich vereinigen, in denen die einzelnen Elemente eine mehr minder runde oder ovale Form annehmen, protoplasmareich erscheinen und einen weniger intensiv gefärbten Kern aufweisen. Solche Anteile zeigen dann auch den bereits beschriebenen peripheren, einschichtigen Saum zylinderzellenähnlicher Elemente, während gegen das Zentrum zu Verhornung eintritt.

Was nun das bindegewebige Stroma der Geschwulst anlangt, so besteht es aus einem ziemlich lockeren, die Gefäße führenden Bindegewebe, in welches auch vereinzelte oder zu kleineren Gruppen vereinigte Fettzellen eingelagert sind. Indem nun vielfach eine Verschleimigung der Grundsubstanz auftritt, entstehen Bilder, die einem Schleimgewebe entsprechen, das sehr häufig den Charakter von Schleimknorpel annimmt. Auf der anderen Seite beobachtet man aber auch Veränderungen des Stromas im Sinne einer hyalinen Degeneration, welche sowohl die Gefäßwände und ihre nächste Umgebung als auch die Begrenzung der Zellnester und -stränge betrifft. Hierdurch gewinnt das Geschwulstgewebe eine außerordentlich mannigfaltige Beschaffenheit, indem einerseits Nester aus runden und ovalen protoplasmareichen Zellen mit einem peripheren einschichtigen Saum mehr zylindrischer Elemente an eine Schicht hyalinen Bindegewebes grenzt, welches, ähnlich einer hyalinen Basalmembran, dieselben umschließt. Solche Anteile erinnern in hohem Grade an die sogenannten Basalzellkrebse Krompechers, besonders dann, wenn auch Anteile eines verschleimigten oder verflüssigten bindegewebigen Stromas eingeschaltet sind. Betrifft die Hyalinisierung das Bindegewebe zwischen Strängen der proliferierten Zellen, so kommen jene Bilder zustande, welche seinerzeit zur Aufstellung des Typus des Zylindroms geführt haben, während eine Verflüssigung des Stromas in solchen Anteilen drüsenartige Bildungen vortäuschen kann, indem nun die peripheren zylindrischen Zellen scheinbar einen präformierten Hohlraum begrenzen. Endlich erinnern jene verhältnismäßig zellarmen Partien der Geschwulst, wo nur vereinzelt die proliferierten Zellen abgeplattet, von mehr spindelförmiger Gestalt und mit dunkel gefärbten Kernen in Spalten des oft hyalinen oder verschleimigten Bindegewebes vorgeschoben erscheinen, an Tumoren, ausgehend von endothelialen Elementen.

Dadurch, daß überdies die Verschleimigung des bindegewebigen Stromas direkt in schleimknorpelähnliches Gewebe übergeht, entspricht der histologische Bau des vorliegenden Gaumentumors mit seinen endothelienähnlichen Zellproliferationen vollkommen den sogenannten Parotistumoren, die auch als Chondroendotheliome beschrieben und aufgefaßt wurden.

Wie also aus der vorangegangenen Beschreibung hervorgeht, handelt es sich in dem vorliegenden Falle um einen circumscripten, vollkommen scharf abgegrenzten Tumor des harten Gaumens, welcher infolge seiner anatomischen

Digitized by Google
Original from UNIVERSITY OF CALIFORNIA
Generated on 2019-10-24 13:07 GMT / http://hdl.handle.net/2027/uc1.b3252761
Public Domain in the United States, Google-digitized / http://www.hathitrust.org/access_use#pd-us-google

Lagerung mit Speicheldrüsen in keinen Zusammenhang zu bringen ist. Er wäre jenen Geschwülsten zuzuzählen, welche bereits Billroth, Nasse und Rudolf Volkmann bekannt waren und an verschiedenen Regionen des Kopfes vorkommen. Nach ihrer histologischen Beschaffenheit sind sie mit vollem Recht als Mischgeschwülste aufgefaßt worden, nachdem sie neben Parenchymnestern und -strängen auch cystische Bildungen enthalten, welche in ein teils schleimiges, teils hyalines, teils knorpelartiges Bindegewebe eingebettet sind. Wenn nun auch eine Anzahl dieser Tumoren ihren Sitz in der Nähe der Parotis haben und dies geradezu eine Prädilektionsstelle für die Entwicklung derartiger Tumoren ist, so erscheint es doch nicht gerechtfertigt, dieselben in der Weise in nähere Beziehung zur Speicheldrüse zu bringen, daß man sie, selbst wenn sie entfernt von der Parotis gelegen sind, wie z. B. Guleke[1]), direkt aus versprengten Keimen dieser Drüse ableitet. Zudem wird auch durch diese Art der Auffassung das Verständnis dieser neoplastischen Bildungen nicht gefördert. Denn nach wie vor steht den Anschauungen, daß es sich hier um endotheliale Tumoren handle (Kaufmann, Rud. Volkmann, Ziegler, Birch-Hirschfeld, Marchand, Borst u. a.), bis heute die Auffassung dieser Geschwülste als epitheliale gegenüber; allerdings hat sich den Vertretern dieser Richtung (Wilms, Ribbert, Hinsberg, Krompecher, Herxheimer u. a.) in jüngster Zeit auch Marchand[2]) auf Grund neuerer Untersuchungen seines Schülers Robertson angeschlossen.

Insoferne als vielleicht der vorliegende Fall, der sich klinisch ganz, ähnlich dem als Nr. XIII von Krompecher[3]) und dem als Fall I von Pupovac[4]) beschriebenen verhält, einen Beitrag zum Verständnis noch unklarer Verhältnisse dieser interessanten Geschwülste beizutragen vermag, dürfte seine Publikation gerechtfertigt erscheinen. Denn wenn auch die Mehrzahl der modernen Autoren auf dem Standpunkte steht, daß es sich hier um epitheliale Geschwülste mit Bildung von konzentrisch geschichteten Zellkomplexen (Hinsberg, Ribbert, Wilms, Grawitz, Landsteiner, Ehrich und Fick) handelt, so liegen doch noch Differenzen in der Deutung der Herkunft der epithelialen Elemente vor. Die Vorstellung, daß diese Geschwülste mit der Parotis, den Speichel- und Schleimdrüsen der Kopfregion in einem engeren Zusammenhange stehen, läßt auch noch heute eine Anzahl Autoren an der ursprünglichen Deutung dieser Tumoren festhalten, nach welcher die Epithelproliferation vom Drüsenepithel oder vom Epithel der Ausführungsgänge normaler Drüsen oder versprengter Keime derselben ausgehen würde. Der bei dieser Art der Auffassung völlig unberücksichtigte Charakter der in Rede stehenden Tumoren als Mischge-

[1]) Guleke, Arch. f. klin. Chir., Bd. 81.
[2]) Marchand, Zentralbl. f. pathol. Anat., Bd. 21, pag. 999, 1910.
[3]) Krompecher, Zieglers Beiträge, Bd. 44, pag. 51, 1908.
[4]) Pupovac, Deutsche Zeitschr. f. Chir., Bd. 49, pag. 77, 1898.

Digitized by Google
Original from UNIVERSITY OF CALIFORNIA
Generated on 2019-10-24 13:07 GMT / http://hdl.handle.net/2027/uc1.b3252761
Public Domain in the United States, Google-digitized / http://www.hathitrust.org/access_use#pd-us-google

schwülste beherrscht in weit höherem Maße den Gedankengang Herxheimers[1]), welcher sie zu den heterologen Cancroiden zählt, womit gleichzeitig auch sein Standpunkt der epithelialen Natur dieser Tumoren präzisiert wird. Allerdings legt er in seinen weiteren Ausführungen ein besonderes Gewicht auf den enormen Gehalt des Stromas an erhaltenen elastischen Fasern und reichlichen Massen verklumpten Elastins, wodurch sich nach seiner Meinung diese Geschwülste von einfachen Karzinomen unterscheiden würden. Was den vorliegenden Fall anlangt, so färbte sich keineswegs fast das ganze Stroma nach Weigert intensiv blauschwarz, im Gegenteil, die elastischen Fasern erschienen rarefiziert, vielfach zu Schollen und Körnern zerfallen, und fehlten in den verschleimigten knorpeligen Anteilen vollkommen. Reichlicher traten elastische Fasern erst an der Peripherie des Tumors entsprechend seiner Kapsel auf. Von einem mehr einseitigen Standpunkte aus betrachtet Krompecher die in die Gruppe der Parotistumoren gehörenden Geschwülste, indem er sie seinen Basalzellkrebsen zuzählt. Es ist ja nicht zu leugnen, daß zwischen diesen beiden Geschwulstarten gewisse morphologische Ähnlichkeiten bestehen, doch gehören die charakteristischen Eigenschaften des Stromas der Parotistumoren durchaus nicht zum Bilde seiner Basalzellkrebse. Schließlich zieht Krompecher zur Erklärung dieser Verhältnisse die auch von Wilms vertretene Annahme einer epithelialen Mesenchymbildung heran, die eine Umwandlung von epithelialen Zellen in morphologisch den Bindegewebszellen gleichen Formen zulassen soll.

Wenn man aber berücksichtigt, daß gerade die in Rede stehenden Tumoren, deren epitheliale Abkunft ziemlich allgemein anerkannt wird, ohne daß jedoch hierdurch die Existenz endothelialer Tumoren überhaupt, wie dies Fick[2]) gerne tun möchte, geleugnet werden soll, jene Partien des Kopfes betreffen, in welchen Reste von Kiemenspalten und vielleicht auch versprengte Keime derselben angetroffen werden können, so erscheint wohl die Annahme ungezwungen, diese Art von Geschwülsten mit ihnen in Beziehung zu bringen. Damit steht auch das eigenartige Verhalten des Epithels in Einklang, welches einerseits keine besondere Tendenz zur Verhornung aufweist, andrerseits zu degenerativen Veränderungen im Sinne von Parakeratose und Hyalinbildung mit Entwicklung cystischer Räume neigt, welches ferner auch in Form schmaler Stränge und Züge in das Bindegewebe einwächst, wodurch jene Bilder zustande kommen, welche zu der Auffassung von endothelialen Geschwülsten geführt haben. Handelt es sich um Reste von Anteilen der Kiemengänge, so wird auch die eigenartige Beschaffenheit des Stromas verständlich, indem dem persistierenden embryonalen Bindegewebe die Fähigkeit innewohnt, sowohl Bindegewebe als Schleimgewebe und

[1]) Herxheimer, Zieglers Beiträge, Bd. 41, pag. 348, 1907.
[2]) Zeitschr. f. Heilk., 1902, Bd. 23.

Digitized by Google
Original from UNIVERSITY OF CALIFORNIA
Generated on 2019-10-24 13:07 GMT / http://hdl.handle.net/2027/uc1.b3252761
Public Domain in the United States, Google-digitized / http://www.hathitrust.org/access_use#pd-us-google

auch Knorpelgewebe, eventuell Knochen zu bilden. Auch hier können regressive Veränderungen einsetzen und sowohl zur Bildung von hyalinen Massen als auch zu Verflüssigung des Stromas führen. Nach dieser Auffassung wären demnach die in Rede stehenden Geschwülste praktisch mit den sogenannten branchiogenen Karzinomen in gleiche Reihe zu stellen. Mit ihnen teilen sie auch klinisch und pathologisch-anatomisch eine Anzahl von Eigenschaften. So findet sich bei Joannovics[1]) ein branchiogenes Karzinom beschrieben, bei welchem der innige Zusammenhang des Tumors mit der Parotis ganz besonders hervorgehoben ist. Aus den beigegebenen Abbildungen geht hervor, daß es sich auch hier um epitheliale Neoplasmen handelt, deren Zellnester einen ganz ähnlichen histologischen Aufbau zeigen, indem eine periphere Schicht mehr zylindrischer Zellen an ein hyalines Bindegewebe grenzt, während ihre zentralen Anteile eine mehr oder weniger ausgesprochene Tendenz zur Verhornung aufweisen. Ein durchgreifender Unterschied zwischen diesen beiden Geschwulstformen besteht dagegen in der Bildung eines zentralen, mit Plattenepithel ausgekleideten Hohlraumes bei den branchiogenen Karzinomen, welcher bei den sogenannten Parotistumoren fehlt. Dieser Umstand könnte dafür sprechen, daß letztere eher auf verlagerte Keime der Kiemengänge zurückzuführen wären als auf persistierende Reste. Gemeinsam ist endlich wieder beiden Geschwulstformen der gutartige klinische Verlauf. Dadurch, daß sie von einer bindegewebigen Kapsel umschlossen sind und wohl auch ein bis zu einem gewissen Grade selbständiges Lymphgefäßsystem besitzen, ist eine weitere Propagation der Neubildung insolange behindert, als die Epithelproliferation die Kapsel nicht durchwuchert. Dies bestätigt auch die klinische Erfahrung. Solange die Tumoren scharf abgegrenzt und vollkommen ausschälbar sind und in diesem Stadium exstirpiert werden, sind Rezidiven und Metastasen selten.

Zum Schlusse noch einige Worte zur Nomenklatur. Nachdem es sich bei diesen Tumoren um Mischgeschwülste epithelialer Natur handelt, die durchaus nicht mit dem Parenchym der Parotis zusammenhängen und auch nicht endothelialer Abkunft sind, so wären die Bezeichnungen Parotistumoren ebenso zu meiden wie die von Chondro- oder Myxoendotheliomen. Um Verwechslungen mit dem von Krompecher geschaffenen Typus des Basalzellenkrebses vorzubeugen, wäre dieser Name nur für die ursprünglich von Krompecher beschriebenen Plattenepitheltumoren zu reservieren. Noch am zweckmäßigsten erscheint die Benennung Herxheimers, welcher sie zu den heterologen Cancroiden zählt, indem hierbei sowohl der verhältnismäßig gutartigen Natur der Geschwülste als auch ihrer Herkunft von verlagerten Keimen Rechnung getragen wird.

[1]) Joh. Fick, Virchows Archiv, Bd. 197, pag. 472, 1909.

Digitized by Google
Original from UNIVERSITY OF CALIFORNIA
Generated on 2019-10-24 13:07 GMT / http://hdl.handle.net/2027/uc1.b3252761
Public Domain in the United States, Google-digitized / http://www.hathitrust.org/access_use#pd-us-google

Über die Syphilis des Stirnbeines und der Stirnhöhlen.

Von Dr. **Adalbert Heindl**, Vorstand des rhino-laryngologischen Ambulatoriums der k. k. Krankenanstalt Rudolfstiftung.

Wenn wir die Literatur über die Syphilis bis in die achtziger Jahre des vorigen Jahrhunderts durchgehen, so finden wir wenig über die Syphilis der Nase berichtet, noch weniger aber über die der Nebenhöhlen der Nase, speziell der Stirnhöhlen. Es herrschten ja einerseits verschiedene Ansichten über das Wesen dieser Krankheit, auch mangelhafte Vorstellungen über ihre Entstehung. Andrerseits führten fehler- sowie lückenhafte Beobachtungen und Krankengeschichten, Übereifer wie auch Sorglosigkeit in der Therapie zu den mannigfachsten Irrtümern und Verwechslungen. Vielleicht hatte auch damals diese „Geißel der Menschheit" doch noch nicht jene Verbreitung erlangt, die sie jetzt trotz aller Errungenschaften der modernen Forschung gefunden.

Wenn wir aber bedenken, daß die Syphilis der beste Schauspieler in der Medizin ist und alle anderen Krankheiten vortäuscht respektive, wie Fournier treffend sagt, nachäfft, wenn wir sehen, daß sie in allen Organen unseres Körpers auftritt, oft auch, wenn ein Trauma oder eine andere Erkrankung den Anstoß gegeben, wie ein Dieb bei der geöffneten Tür hereinschleicht, um plötzlich, rasch und unerkannt ihr Unheil anzurichten, wenn wir sehen, wie die ursprüngliche Erkrankung, aufs nachdrücklichste bekämpft, weicht, sich wie ein Schleier hebt und die bereits gräßlich verzerrte Fratze der Syphilis sichtbar wird, dann erscheint es uns nicht unbegreiflich, daß eine Influenza, ein Typhus, ein Erysipel, eine Diphtherie und eine Malaria, wenn sie ein luetisches Individuum befällt, bei diesem einzelne Spirochätenherde neuerdings zur Eruption respektive die Umgebung ihres Sitzes zum Zerfall bringen kann. Und so wie diese Nephritis und jene Anämie, dieses Vitium und jene Bronchiektasie, so wird auch diese und jene Nebenhöhlenerkrankung der Nase oft einen durch die Syphilis bedingten, eigenartig hartnäckigen Verlauf, wenn nicht gar in ihr ihre einzige Entstehungsursache haben können.

Es wäre aber auch zu bedenken, daß manche Erkrankungen, wie zum Beispiel das Carcinom und die Tuberkulose, die, wie wir wissen, sich besonders gern mit der Syphilis vergesellschaften respektive auf dem von ihr gedüngten Boden üppig gedeihen und ihn bevorzugen, auch dann nur mit Erfolg zu behandeln oder zu verhüten sind, wenn wir gegen das Grundübel bei Zeiten einschreiten. So meine ich, daß die Skrofulose nach meiner Beobachtung häufig eine mehr oder minder latente Tuberkulose auf einem hereditär-luetischen *Boden* darstellt und daher auch ihre Erscheinungen, nach dieser Richtung *spezifisch* behandelt, so häufig wieder zum Schwinden gebracht werden können. *Doch* hier wie überall wird es der Anamnese nur zu oft nicht gelingen, den

Digitized by Google
Original from UNIVERSITY OF CALIFORNIA
Generated on 2019-10-24 13:07 GMT / http://hdl.handle.net/2027/uc1.b3252761
Public Domain in the United States, Google-digitized / http://www.hathitrust.org/access_use#pd-us-google

Nachweis der überstandenen Syphilis zu erbringen. Sehen wir ab von den äußeren Gründen, welche den Arzt hindern, sie genau zu erheben oder welche den Pat. veranlassen, falsche Auskünfte zu erteilen. Es wird anderen Kollegen ebenso häufig wie dem Autor begegnen, daß der Infektionsmodus, ja auch die Tatsache der Infektion dem Träger nie bekannt geworden respektive auch von seinem Arzt nie erkannt worden ist. Und doch ist sie vor langer Zeit oft schon erfolgt. Auch solche Fälle werden wir unter den später zitierten sehen.

Wenn uns aber bei der akquirierten Syphilis schon die Anamnese derart irreführen kann, um wie viel häufiger wird sie es bei der hereditären Form tun! Nach den neuesten Errungenschaften der Wissenschaft auf diesem Gebiete, nachdem wir den Erreger kennen und finden gelernt haben, nachdem uns Wassermann seine Spur in der Blutbahn noch nach Jahren zu verfolgen gelehrt hat, wird es im allgemeinen ja leichter sein, solche Irrtümer zu vermeiden, Anamnesen zu korrigieren und die Lues in den verschiedensten Krankheitsbildern zu entlarven.

Und doch nicht überall und nicht für jeden. Darum dürfte es zweckmäßig sein, abermals darauf hinzuweisen, daß die Syphilis nicht so selten auch am Stirnbein und in den Stirnhöhlen sich lokalisiert und hier oft eine akute oder chronische entzündliche, im vorgeschrittenen Stadium auch nekrotisierende Stirnhöhleneiterung vortäuscht.

In der Sitzung vom 3. März 1909 der Wiener Laryngologischen Gesellschaft sprach ich an der Hand eines vorgestellten Falles über die gummöse Erkrankung des Stirnbeines und der Stirnhöhlen, über die Differentialdiagnose und stellte genauere Berichte in Aussicht. Nachdem ich nunmehr inzwischen noch mehr Erfahrung gesammelt habe, will ich hiermit darangehen, das Versäumte nachzuholen.

Wir haben also erwähnt, daß die Kollegen bis Ende des vorigen Jahrhunderts der Syphilis der Nase im allgemeinen und der der Nebenhöhlen im besonderen wenig Aufmerksamkeit schenkten und sie auch mit anderen Erkrankungen verwechselten. So finden wir noch in Ziemssens Handbuch „Die Krankheiten des Respirationsapparates, I, Über die Krankheiten der Nase“ bei dem Kapitel „Ulcerationen der Nasenhöhlen“ folgenden Ausspruch des so gewissenhaften Forschers B. Fränkel: „Nicht nur bei Syphilis, sondern auch bei skrofulosen Individuen haben solche Ulcusarten zuweilen die Neigung, in die Tiefe zu greifen und schließlich selbst die knöcherne Wand zu befallen und zu zerstören..... Wenn derartige hochgradige Formen auch nicht häufig sind, so kommen sie doch mit Sicherheit vor und man hat deshalb kein Recht, lediglich aus dem Vorhandensein solcher Ulcera und Defekte auf konstitutionelle Syphilis zu schließen.“ Als beweisend führt er einen Fall eines Ileotyphus an, bei welchem ein Ulcus einen großen Teil des Septums zer-

Digitized by Google
Original from UNIVERSITY OF CALIFORNIA
Generated on 2019-10-24 13:07 GMT / http://hdl.handle.net/2027/uc1.b3252761
Public Domain in the United States, Google-digitized / http://www.hathitrust.org/access_use#pd-us-google

störte. Ob damals nicht auch ein „Irrtum in der Anamnese und Diagnose“ unterlief? Jedenfalls sind solche Fälle in der neueren Literatur Seltenheit.

Anders spricht schon Bäumlein, welcher in demselben Handbuch das Werk über Syphilis geschrieben und welcher über ihr Auftreten in der Nase und ihren Nebenhöhlen als Syphilidologe schon mehr zu sagen weiß. Er macht besonders auf die Erscheinungen der hereditären Syphilis der Kinder aufmerksam, wie sie sich in der Nase als spezifischer Schnupfen der Neugeborenen zeigt, wobei es sich aber auch um Ulcera im Naseninnern handeln dürfte, was aus dem späteren Einsinken der Nase ersichtbar ist; ferner auf das Auftreten eines gewissen Grades von Hydrocephalus „mit ausgesprochener Prominenz der Stirnhöcker“. Auch daß bei der Syphilis hereditaria tarda die Knochenaffektionen symmetrische Stellen betreffen, zum Unterschied bei der tertiären, der akquirierten Syphilis, wo wir sie asymmetrisch antreffen. Und nochmals in einem Rückblick „Die prominenten Stirnhöcker“.

Bei Kuhnt finden wir einen Sektionsfall von Cruveilhier aus dem Jahre 1850 zitiert, wobei es sich um Syphilis der Stirnhöhlen gehandelt haben soll und welcher Fall auch bei anderen Autoren später immer wieder erwähnt erscheint.

1877 und 1878 traten zuerst Schuster und Sänger mit einer zusammenfassenden Arbeit („Beiträge zur Pathologie und Therapie der Nasensyphilis“, Vierteljahresschrift für Dermatologie und Syphilis, 1877/78) auf und lenkten so die Aufmerksamkeit anderer auf dieses Gebiet. Es folgt aber erst 1888 wieder eine Arbeit, speziell „Über Nasensyphilis“ von Michelson außer einigen kasuistischen Fällen und allgemeinen Bemerkungen. So meint Lang, daß er sich die hartnäckigen Schmerzen in der Stirne, wie er sie wiederholentlich bei Ozaena Syphilitischer beobachtete, nur durch Übergreifen des syphilitischen Prozesses auf die Stirnhöhlen erklären könne (Kuttner). Doch will mir scheinen, daß damals die meisten ulcerativen Prozesse der Nase unter der Flagge „Ozaena“ segelten. Mit dem letzten Dezennium des vorigen Jahrhunderts beginnt man sich mehr intensiver mit der Nasensyphilis überhaupt und mit dem ersten Dezennium dieses Jahrhunderts auch mit der Syphilis der Stirnhöhlen etwas zu befassen.

Zuckerkandl stützt sich als Anatom zuerst wieder in seinem Lehrbuche auf die Arbeit Schusters und Sängers und erwähnt die Resultate des letzteren in folgender Zusammenfassung:

„1. Schleimhautinfiltration und Periosterkrankung treten gleichzeitig und unabhängig voneinander auf.

2. Schleimhautinfiltration und Periosterkrankung treten nacheinander, doch unabhängig voneinander auf.

Digitized by Google
Original from UNIVERSITY OF CALIFORNIA
Generated on 2019-10-24 13:07 GMT / http://hdl.handle.net/2027/uc1.b3252761
Public Domain in the United States, Google-digitized / http://www.hathitrust.org/access_use#pd-us-google

3. Die Schleimhautulceration (Umwandlung der Schleimhaut in ein Syphilom) setzt sich auf das Periost und den Knochen fort, ehe diese selbständig erkranken. Letztere entzünden sich sekundär oder werden in toto exfoliiert.

4. Die Periostentzündung mit konsekutiver Ostitis und Caries ist das Primäre, die Schleimhautinfiltration mit allen ihren möglichen Formen das Sekundäre. Auch Kombinationen dieser vier Kategorien werden angenommen." (Kuttner.)

Damit sind wichtige Tatsachen festgelegt und dürften die letzteren am häufigsten stattfinden.

Von jetzt befassen sich immer öfters Kollegen mit der Syphilis der Nase und ihren Nebenhöhlen. So noch einmal ausführlich, besonders mit ihrer Therapie Schuster, Seifert, Treitel, Fournier, Gerber wiederholt, Kuhnt, Killian, Chauveau und zum Schlusse Kuttner in ausgezeichneter Weise in Spezialwerken und andere wie Zarniko, Schech, Hajek, Grünwald, Bresgen, Chiari durch Hinweis in ihren Lehrbüchern.

Wollen wir nunmehr die syphilitische Erkrankung der Stirnhöhlen speziell ins Bereich unserer Betrachtungen ziehen, so müssen wir zuerst feststellen, daß sie durchwegs den sogenannten tertiären Charakter tragen. Es handelt sich immer um gummöse Entzündungen und Auftreibungen, welche vom Periost oder Knochen, seltener glaube ich von der Schleimhaut ausgehen, lange Zeit bestehen können, zuerst isoliert, später im Verein mit anderen Erscheinungen dieser Form in anderen Organen und endlich auch zum Zerfall des Knochens führen.

Was die Häufigkeit ihres Auftretens anbelangt, so finden wir auch hier die Ansichten verschiedener Kollegen sehr variierend. Was aber, wie wir sehen werden, sehr begreiflich erscheint.

Nach meiner Erfahrung möchte ich, wenn es darauf ankäme, eine Häufigkeitsskala über die syphilitischen Erkrankungen der Nase und ihrer pneumatischen Anhänge überhaupt aufzustellen, dieses etwa wie folgt tun:

1. Septum, Naseneingang, Nasenboden und Nasenrachendach,
2. Siebbein und mittlere Muschel,
3. Nasenbeine, Stirnbein und Stirnhöhlen,
4. untere Muschel, laterale Nasenwand und Kieferhöhle,
5. Keilbein.

An dritter Stelle also stehen die Erkrankungen der Stirnhöhlen und dürfen hier um so weniger gering geachtet oder übersehen werden, weil sie, wie wir später erfahren werden, auch cerebrale Störungen bald nach sich ziehen und die Bedrohung des Lebens so in absehbare Nähe rücken.

Teile ich im allgemeinen den Standpunkt Kuttners, daß „die syphilitische Ätiologie der Nebenhöhlenerkrankungen eine Tatsache von so großer

Digitized by Google
Original from UNIVERSITY OF CALIFORNIA
Generated on 2019-10-24 13:07 GMT / http://hdl.handle.net/2027/uc1.b3252761
Public Domain in the United States, Google-digitized / http://www.hathitrust.org/access_use#pd-us-google

Häufigkeit und so großer Tragweite" ist, „daß einen schweren Kunstfehler begeht, wer diesen Zusammenhang gegebenenfalls aus den Augen läßt", so kann ich deshalb im besonderen für die Stirnhöhlen diesen Ausspruch nur unterstreichen.

Seifert meint zwar: „Auf die Stirnhöhlen greift die Syphilis der Nase nur selten über, dagegen wird häufig das Ostium front. durch Infiltrate der Nasenschleimhaut verlegt" und Schech sagt sogar: „relativ selten lokalisiert sich die Syphilis an den Nasenbeinen", weiter unten aber: „in einem anderen Falle wurden beide Stirnhöhlen bloßgelegt". Er macht auch behufs Diagnosenstellung darauf aufmerksam, daß bei Frauen oft keine anderen Erscheinungen von Syphilis zu finden sind als Anämie und Neigung zu Abortus.

Zuckerkandl will eine isolierte luetische Entzündung der Stirnhöhlenbekleidung nicht gesehen haben, erwähnt aber einen angeborenen Defekt der vorderen Sinuswand, während Killian bei den Krankheiten der Stirnhöhlen der Syphilis und der Tuberkulose ein eigenes Kapitel widmet, die Fälle von Chevalier, Spencer, Watson, Bertheux und Gerber zitiert und Chiari in seinem Lehrbuche davon spricht, die Syphilis lokalisiere sich ziemlich häufig in der Stirnhöhle, und zwar als gummöse Schwellung, Periostitis und Ostitis mit Nekrose. Das letztere entspricht auch meiner Erfahrung.

Auch möchte ich hier der Ansicht Kuhnts beipflichten, von welchem Kuttner, dem ich folge und dessen Verdienst es ist, in jüngster Zeit in einer ausgezeichneten Arbeit auf „die Syphilis der Nebenhöhlen der Nase" aufmerksam gemacht zu haben, sagt: „er führt die Lues unter denjenigen Affektionen an, die den Boden für die Stirnhöhlenerkrankungen vorbereiten und macht schließlich noch darauf aufmerksam, daß syphilitische Exulzerationen, wenn sie nahe dem Ostium des Canalis frontalis auftreten, Zustände zeitigen können, welche das klinische Bild der Sinusitis bilden".

Gerber, welcher sich wiederholt mit der Syphilis in den oberen Luftwegen befaßte und 1894 schon über die „Spätformen hereditärer Syphilis in den oberen Luftwegen" arbeitete, findet zwar in seinem Sammelwerke über „Komplikationen der Stirnhöhlenentzündungen", daß der Syphilis bei den Zerstörungen der Stirnhöhlenwände eine besondere Rolle nicht zukommt.

Kuhnt dagegen zitiert Heller und Calsen, welche an syphilitischen Leichen angeblich oft Stirnhöhlenerweiterungen fanden. Die Kasuistik wird weiter bereichert durch Spencer, Watson, Neumayer, Maljutin, Huber, Coakley, de Britto, brieflich an Gerber, Compaired, Theisen, Craig.

Tovölgyi stellt in der Sitzung der ungarischen laryngologischen Gesellschaft am 15. Oktober 1905 eine beiderseitige primäre Erkrankung der Stirnhöhle mit Defekt der vorderen Wand vor.

Kuttner bringt ebenfalls einige Fälle isolierter luetischer Stirnhöhleneiterungen oder in Kombination mit anderen auf derselben Basis erkrankten Nebenhöhlen (Fall 2, 5, 7, 8, 9, 10).

Digitized by Google
Original from UNIVERSITY OF CALIFORNIA
Generated on 2019-10-24 13:07 GMT / http://hdl.handle.net/2027/uc1.b3252761
Public Domain in the United States, Google-digitized / http://www.hathitrust.org/access_use#pd-us-google

Fall 7 ist ganz ähnlich dem nun folgenden von Marschik.

Marschik berichtet in derselben Sitzung der Wiener Laryngologischen Gesellschaft, in der der Autor sprach, über zwei Fälle von Periostitis luet. frontalis, in welchen die Röntgenstrahlen die Diagnosenstellung förderten. Im ersten Falle handelte es sich um nebenbei noch bestehende eitrige Erkrankungen anderer Höhlen, im zweiten Falle wurde operiert ohne Erfolg und heilten die Defekte erst nach wiederholter antiluetischer Behandlung.

Fournier bringt Nebenhöhlenerkrankungen hereditär luetischen Ursprunges und Chauveau, welcher sich 1905 ebenfalls mit der Syphilis der Stirn- und Nebenhöhlen der Nase befaßte, gibt auch als erster diagnostische Winke.

Helot erzählt 1910 von zwei Fällen von Infiltration der Stirngegend und Nasenwurzel mit Ödem des Oberlides und Periostitis verschiedener Stellen des Kopfes. Er meint, daß viele Fälle von Stirnhöhleneiterung auf Syphilis beruhen.

Karbowsky beschreibt 1910 einen Fall beiderseitiger Stirnhöhleneiterung bei einer 55jährigen Frau.

Finder zeigt in der Sitzung vom 12. V. 1911 der Berliner Laryngologischen Gesellschaft einen Fall von Syphilis beider Stirnhöhlen und des Siebbeines, bei dem ein großer Sequester entfernt wurde, der die vordere Wand darstellte.

Hirsch teilt mir mit, daß er schon zur Operation nach Killian bei einem Falle vorbereiten ließ, als er von einem anderen Kollegen erfuhr, daß die Pat. einmal Lues überstanden. Darauf spezifische Kur und Heilung ohne Operation.

Wollen wir uns nun die nunmehr folgenden 10 Fälle betrachten, welche ich, als, wie ich glaube, einwandfreie, aus verschiedenen teils meiner Privatpraxis entstammenden, teils aus meinem Material im Rudolfsspitale herrührenden ausgewählt habe. Ich bemerke noch, daß sich dort auch eine Abteilung für Syphilis befindet.

1. Baron E. v. B., 15 Jahre, wird wegen seit 6 Wochen zunehmendem immer heftiger werdendem Kopfschmerz, der sich besonders abends steigert, unter der Diagnose Stirnhöhleneiterung vom Hausarzte in meine Behandlung gebracht. Schon in der dritten Woche beiläufig ist zu dem Kopfschmerz oft Schwindel und Brechreiz hinzugetreten und in letzter Zeit hat sich auch der Pat. äußerst unartig, nervös und reizbar gezeigt, schreit in der Nacht auf und ist störisch. Seit 14 Tagen eine immer mehr zunehmende, auf Druck und Beklopfen mäßig schmerzhafte, teigige Anschwellung beider Supraorbitalgegenden, welche in der Mitte konfluierend, dort eine weichere Stelle mit einer nach außen zu deutlich tastbaren derberen Randzone erkennen läßt. Ödem der Oberlider. Pat. zeigt sonst noch infantilen Habitus, Hutchinsons Zähne, auffallende

Digitized by Google
Original from UNIVERSITY OF CALIFORNIA
Generated on 2019-10-24 13:07 GMT / http://hdl.handle.net/2027/uc1.b3252761
Public Domain in the United States, Google-digitized / http://www.hathitrust.org/access_use#pd-us-google

Anämie. Vom Vater wird Lues zugegeben und auch mitgeteilt, daß der Pat. in frühester Kindheit an Ausschlägen gelitten und mit Sublimatbädern behandelt worden sei.

In der Nase beiderseits gelbgrünes, etwas krümeliges Sekret an den leicht polypösen mittleren Muscheln, in den mittleren Partien der Nase zu harten Krusten eingetrocknet. Foetor ex ore.

Therapie: Graues Pflaster, Inunktionen und Jod. Die Schwellung des Stirnbeines nimmt anfangs zu, um dann bald abzunehmen mit dem Schwinden des Kopfschmerzes und des Schwindels. Pat. wird ruhiger, schläft ruhig. Das Sekret in der Nase wird reichlicher, flüssiger, später weniger eitrig. Foetor verschwindet, ebenso die Anämie. Dafür Zunahme des Appetits. Pat. wird unter weiterer Behandlung in einem Jodbade ausgeheilt.

2. Frau Dr. D., Arztenswitwe, kommt mit der Diagnose Stirnhöhleneiterung in meine Behandlung. Ihr Mann an Paralysis progress. vor 1 Jahr gestorben. Vor 5 Jahren nächtlicher Kopfschmerz, Haarausfall, zunehmende Anämie und Abortus. Pat. hat damals von ihrem Manne Jod bekommen, sonst keine Kuren mit Merkur. Periostale Auftreibungen am Rippenansatz, an dem Sternum schon öfters bemerkt, auch jetzt. Am linken Sternalrand auch eine Papel. Am linken Margo supraorbit. eine ein wenig empfindliche circumscripte Auftreibung und Ödem des linken Oberlides. Der von der Stirne nach aufwärts ausstrahlende Kopfschmerz mehr dumpf, in der Nacht etwas quälender. In der linken Nase spärlich eitriges Sekret. Ausfluß seit 8 Tagen bemerkt. Pat. bekommt Jod 3mal 1·0 pro die, worauf in 14 Tagen die Schwellung zurückgeht und die Schmerzen schwinden. Pat. wird den Fachkollegen für Syphilis zur weiteren Behandlung überwiesen und geheilt.

3. E. X., 16 Jahre altes Mädchen, wird von ihrer Mutter wegen dumpfen, nicht weichen wollenden Kopfschmerzes, der sich abends steigert, zu mir gebracht. Man sagte der Mutter, die Sache könnte mit der Nase zusammenhängen und nachdem in letzter Zeit auch eine Anschwellung auf der Stirne sichtbar wird, so glaubt man eine Stirnhöhlenentzündung vor sich zu haben. Die Mitte des Stirnbeines von einer leicht teigig, auf Druck etwas schmerzhaften Anschwellung eingenommen. In der Nase etwas spärlich zu Krusten angetrocknetes Sekret. Es soll auch erst seit 8 Tagen ab und zu blutig-eitriges Sekret entleert werden. Sonst das Mädchen gracil gebaut von auffallender Anämie. Hutchinsons Zähne nicht ausgeprägt. Dagegen am Nasenrachendach bei der Postrhinoskopie eine Narbe sichtbar, die quer hinüberzieht. Es wurde nie ein operativer Eingriff dort vorgenommen, auch keine Ätzungen. Dagegen erhielten die Kinder schon frühzeitig Jod- und Steinsalzbäder, auch Trinkkuren mit Haller Jodwasser verordnet. Vorher ein lebendes Kind, Mädchen, ebenso infantilen Habitus zeigend und vor diesem ein Abortus. Auf Merkur und Jodkuren ebenfalls Heilung.

Digitized by Google
Original from UNIVERSITY OF CALIFORNIA
Generated on 2019-10-24 13:08 GMT / http://hdl.handle.net/2027/uc1.b3252761
Public Domain in the United States, Google-digitized / http://www.hathitrust.org/access_use#pd-us-google

4. Sophie K., 38 Jahre alt, kommt mit der Diagnose Stirnhöhleneiterung in mein Ambulatorium zur Behandlung. Die Gegend der rechten Stirnhöhle und die der rechten Nasenwurzel von einer derb elastischen Schwellung eingenommen, welche am Supraorbitalrande ihren höchsten Punkt zeigt, dort etwas livid verfärbt ist und das Oberlid sowie Augenwinkel leicht ödematös erscheinen läßt. Dumpfer, langsam immer unerträglicher werdender Kopfschmerz seit etwa drei Wochen, welcher über den rechten Scheitel ausstrahlend auf dessen Höhe das Gefühl einer „heißen Platte" erzeugt.

Die Inspektion der Nase ergibt eine leicht polypöse Schwellung der Schleimhaut im rechten obersten Anteile des Infundibulum und der mittleren Muschel, welcher die Rima olfactoria verdeckt, dazwischen dickes, mißfärbiges Sekret. Nach der instrumentellen Entfernung dieser ödematösen Schleimhautteile verhältnismäßig heftige Blutung trotz Adrenalin und wird infiltriertes Gewebe auch am Septum und weil hier ulceriert, auch mehr krümeliges Sekret sichtbar. Weiteres operatives Einschreiten wird eingestellt und spezifische Kuren werden eingeleitet. Die Anamnese ergibt bloß, daß niemals Erscheinungen von Syphilis bestanden, von drei Kindern lebt eines, ein Abortus und eines bald nach der Geburt gestorben. Die spezifischen Kuren bringen bald Besserung und Heilung, nachdem der Kopfschmerz sofort nachließ und das Sekret zuerst flüssiger und dann immer spärlicher und weniger eitrig wurde. Operative Eingriffe waren nicht notwendig. Die Schwellung über dem Supraorbitalrande verlor zunächst ihre livide Verfärbung und dann ihre elastische Konsistenz. Sie wurde immer kleiner und härter, konsolidierte sich zu einer restlichen leichten, heute sich eburnös anfühlenden, gänzlich schmerzlosen Knochenauftreibung.

Pat. läßt sich jetzt nach fünf Jahren noch immer zweimal jährlich ansehen und nimmt auch nach wiederholten spezifischen Kuren, wenn sich Kopfschmerz zeigt, immer zeitweise noch Jod.

5. S. W., Beamter, 24 Jahre alt, kommt am 18. I. 1909 in meine Behandlung mit der Klage über Schwindel und Wirrsein im Kopfe und gegen Abend zunehmender Kopfschmerz seit Weihnachten. Man bemerkt eine deutliche Auftreibung des rechten Stirnbeines, in der Gegend der vorderen Wand der Stirnhöhle und des Margo supraorbitalis mit Ödem des rechten oberen Augenlides. Besondere Schmerzhaftigkeit auf Druck oder Beklopfen des Stirnbeines nicht vorhanden, aber immerhin eine erhöhte Empfindlichkeit, Anosmie. Die mittlere Muschel erschien indurativ geschwellt, dem Septum anliegend mit einer trockenen eitrigen Sekretkruste bedeckt, nach deren Entfernung leicht blutend. Von einer eventuell erfolgten luetischen Infektion nach keiner Richtung hin irgend etwas bekannt. Wird vollständig geleugnet. Trotzdem wird Jod verordnet, worauf sich sofort flüssiges Sekret einstellt, die Schwellung der mittleren Muschel zurückgeht, ebenso das Ödem des oberen Lides, der

Digitized by Google
Original from UNIVERSITY OF CALIFORNIA
Generated on 2019-10-24 13:07 GMT / http://hdl.handle.net/2027/uc1.b3252761
Public Domain in the United States, Google-digitized / http://www.hathitrust.org/access_use#pd-us-google

Schwindel, das Wirrsein des Kopfes und der Kopfschmerz verschwindet. Anfangs noch zeitweise zuckende Schmerzen, ausstrahlend durch den Scheitel und Kopfdruck, welche Gefühle endlich auch vollständig weichen, nachdem Merkur- und später wieder Jodkuren eingeleitet worden waren. Schlaf ungestört, wieder erquickend. Die mittlere Muschel, hinter deren abnehmender Schwellung anfangs noch käsiges, mißfärbiges Sekret sichtbar wurde, nimmt nach und nach auf Pinselungen mit Lapis wieder eine schlanke Gestalt an, hebt sich vom Septum ab und es stellt sich wieder das Geruchsvermögen ein.

Pat. kann am 24. III. als vollständig geheilt entlassen werden. Habe ihn seither nicht mehr gesehen. (Vorgestellter Fall.)

6. Frau Dr. F., Witwe eines Kollegen, der ein Jahr nach der Hochzeit an Paralyse progr. erkrankte, kommt einige Zeit nach der Geburt eines Kindes in meine Behandlung unter dem Verdacht auf Stirnhöhlen- und Kieferhöhleneiterung. Ausstrahlende neuralgiforme Schmerzen im I., II. und III. Aste des Trigeminus rechts. Heftige jedoch im II. und III. Aste, während im ersten die Schmerzen erträglicher. Die Supraorbitalgegend leicht geschwellt. Die Kieferhöhle bei der Durchleuchtung dunkel und eitriges Sekret in der Nase im Infundibulum sichtbar. Auf Salizyl und Ausspülung der Kieferhöhle, welche etwas schleimigeitriges Sekret liefert, Besserung der neuralgischen Schmerzen im II. und III. Aste, aber noch immer Druck und Schmerzen in der Stirngegend. Diese schwinden auf Jod. Wir haben eine akute Kieferhöhleneiterung und eine luetische Entzündung der Stirnhöhle vor uns gehabt.

7. M. Jul., Lehrer, 30 Jahre alt, verheiratet, kinderlos, wird seit sechs Wochen in der Provinz wegen Kopfschmerz in der Stirn- und in die Hinterhauptgegend ausstrahlend unter der Diagnose Stirnhöhleneiterung behandelt und nunmehr, da der Zustand sich verschlimmert, einem hiesigen Chirurgen zur Operation zugeschickt. Dieser jedoch dürfte von der Richtigkeit der Diagnose auch nicht überzeugt gewesen sein und weist Pat. an mich. Stat. praes. Pat. zeigt einen sehr leidenden Gesichtsausdruck und auffallende Anämie und Abmagerung. In der Mitte der Stirne mehr nach links eine teigig-elastisch sich anfühlende Auftreibung, welche auf Druck ziemlich schmerzhaft. Die Schmerzen ziehen über den Scheitel, unten auch durch den Kopf in das Hinterhaupt, sind dumpf und zeitweise stechend, gegen Abend und in der Nacht zunehmend. Geistige Arbeit in letzter Zeit nahezu unmöglich, große Abgeschlagenheit und Schwindel, Appetitlosigkeit und Anosmie, zeitweilig Kakosmie. Aus der Nase seit etwa drei Wochen blutig-eitriger Ausfluß, aber nicht sehr reichlich und Foetor.

Die Rhinoscopia anterior ergibt spärliches, eitriges, stellenweise zu blutigen Krusten angetrocknetes Sekret in der ganzen Nase, rechts und links. Hier auch eine mäßige, derb aussehende Schwellung des Septums und polypöse Schwellung des oberen Ansatzes der mittleren Muschel. Die

Digitized by Google
Original from UNIVERSITY OF CALIFORNIA
Generated on 2019-10-24 13:07 GMT / http://hdl.handle.net/2027/uc1.b3252761
Public Domain in the United States, Google-digitized / http://www.hathitrust.org/access_use#pd-us-google

Rhinoscopia post. ein Ulcus stark belegt, mit düster roter, steilrandiger Infiltration der Umgebung am Vomer und von hier auf das Nasenrachendach übergreifend. Anamnestisch ein angebliches Ulcus mol. vor 13 Jahren am Penis zu eruieren, welches keine luetischen Erscheinungen zur Folge gehabt haben soll. Der nun angeordnete Wassermann fällt positiv aus, es wird eine Schmierkur mit vollständigem Erfolg durchgeführt. Pat. macht in den nächsten zwei Jahren noch wiederholt Merkur- und Jodkuren und fühlt sich nun vollkommen wohl, kräftig und geheilt. Er übt längst seinen Beruf wieder aus. An der Vorderwand der linken Stirnhöhle eine restliche harte Verdickung als periostale Knochenneubildung tastbar. Vom Vomer eine Narbe über das Nasenrachendach ziehend sichtbar.

8. Al. St., 10 Jahre alt, wird 1908 wegen Kopfschmerz und Verdacht auf Stirnhöhleneiterung zu mir gebracht. Ein Chirurg und ein Ophthalmologe haben bereits die Operation dringend geraten. Pat. zeigt eine auffallende Blässe und Hinfälligkeit; die linke Supraorbitalgegend und von hier nach abwärts, die Gegend des Nasenbeines und Siebbeines geschwellt, etwas bläulichrot verfärbt, auf Druck schmerzhaft, aber nicht besonders auffallend. Der Schlaf unruhig, das Kind überhaupt leicht erregbar, oft unerklärlich gereizt. Otit. chr. bil. Die Infektion soll in frühester Kindheit durch eine Amme erfolgt sein. Danach Ausschlag und Sublimatbäder, Jodeisensyrup. Die Operation wird widerraten, dagegen Schmierkur und später Jodtrink- und Badekur durchgeführt. Die Prozesse heilen glänzend aus. In den nächsten Jahren schwere Rezidiven in anderen Organen und Kuren. Im zweiten Jahre anfangs auch wieder Auftreibungen der l. vorderen Stirnhöhlenwand, dann zerfallende Gummata des Septums, des harten Gaumens, der Epiglottis, der Tuber. front., der Scheitelbeine, der Kniegelenke und Schienbeine, cerebrale Störungen, welche alle immer bedrohlicher werden, auf Salvarsaninjektion intramuskulär anfangs zurückgehen, um nach der zweiten Injektion noch mehr aufzuflackern. Darauf wieder Merkur- und Jodkuren in Bad Hall ohne Erfolg. Das Kind ist von störischem, renitentem Charakter. Auffallend scharfsinnig, mißtrauisch, nahezu schlaflos. Durch eine intravenöse Salvarsaninjektion endlich plötzliches Zurückgehen aller Erscheinungen und auffallende Besserung. Pat. wird ruhig. Pat. ist bis in die Gegenwart in Beobachtung und zeigt nunmehr, nachdem die Stirnbeine unter leichter periostaler Verdickung ausgeheilt waren, eine neuerliche leichte Auftreibung und blaurotes Verfärben der Supraorbitalgegend links und des Os lacrimal. Auf Druck etwas schmerzhaft. In der Nase spärlich eitriges Sekret in Krusten. Abermals intravenös Salvarsan. Steht noch in Behandlung.

9. Frz. P. kommt wegen Verstopfungsgefühlen der Nase und Anschwellen derselben, verbunden mit von hier in die linke Stirnseite ausstrahlenden Kopfschmerzen, in meine Behandlung. Von anderen Kollegen war schon verschiedenes versucht worden, ohne Erfolg. Die Untersuchung ergibt eine beiderseitige in-

Generated on 2019-10-24 13:07 GMT / http://hdl.handle.net/2027/uc1.b3252761
Public Domain in the United States, Google-digitized / http://www.hathitrust.org/access_use#pd-us-google
Digitized by Google
Original from UNIVERSITY OF CALIFORNIA

filtrierende Auftreibung des Sept. cartilag. et osseum mit spärlich eitrigen Sekretkrusten in der Nase. Die linke mittlere Muschel anscheinend ebenfalls infiltriert. Die linke Supraorbitalgegend und die Gegend des Agger nasi etwas verdickt, aufgetrieben, respektive verbreitert, teigig anzufühlen. Auf Druck und Beklopfen leicht schmerzhaft. Pat. hat vor sieben Jahren eine Netzhautblutung nach Annahme des damals behandelnden Arztes infolge von Blendung durch Arbeiten mit Projektionsapparaten erlitten und war lange Zeit genötigt, dunkle Gläser zu tragen. Auch leidet er häufig an rheumatoiden Zuständen in Armen und Beinen. Spezifische Kuren wurden nie gemacht, eine luetische Infektion wird geleugnet, respektive ist unbekannt. Am rechten Zeigefinger eine 3 *cm* lange strahlige Narbe, welche den Nagel mit einbezieht. Daselbst wurde ein Panaritium vor zehn Jahren längere Zeit chirurgisch behandelt. Heilung torpid! Wassermann positiv. Inunktion und Jodkuren, Heilung. Pat. steht noch in Beobachtung.

10. Dr. R. v. Fr. kommt vor zwei Monaten in meine Ordination mit Klagen über zunehmenden, besonders gegen Abend sich steigernden Kopfschmerz rechterseits und unruhigem Schlaf. Wirrsein des Kopfes, welche Gefühle er durch abendlichen stärkeren Alkoholgenuß zu bekämpfen sucht.

Anfangs August bemerkte er eine allmählich zunehmende Anschwellung der Gegend der Nasenwurzel, welche sich später immer mehr auf die rechte Supraorbitalgegend ausdehnte, ohne besondere Schmerzen, aber jeder ärztlichen Behandlung trotzend. Sie wurde als verursacht durch den Druck des Zwickers aufgefaßt. Ende August zeigte sich nach Umschlägen mit essigsaurer Tonerde, welche ärztlicherseits geraten wurden, an mehreren Stellen geschwüriger Zerfall, welchem langsam zunehmende Stirnkopfschmerzen vorausgingen, die in letzter Zeit über den rechten Scheitel ausstrahlend sich auf dessen Höhe besonders lokalisieren und verdichten, auch nahezu unerträglich werden. Leichte Sehstörungen!

Stat. praes.: Die Nasenwurzel von einer blaurot verfärbten, derben, an einzelnen Stellen linsenförmige, scharfrandige, tiefgreifende, speckig belegte Ulcera zeigenden Schwellung eingenommen, die sich über die rechte Supraorbitalgegend bis hoch auf die Stirne hinauf ausgedehnt hat. Hier fühlt sie sich etwas teigig an mit wallartig induriertem Rande, der sich auch über den Margo supraorbitalis in die Orbita hinein erstreckt und ein mächtiges Ödem des Ober- und Unterlides, mit Verdrängung des Bulbus nach außen und unten, mit äußerst lästiger Epiphora gesetzt hat. Das Ganze ist verhältnismäßig wenig druckschmerzhaft. Es besteht vollständige Anosmie und Ageusie. Die Nase in ihrem Inneren zeigt beiderseits spärlich eitriges, trockenes Sekret, die Nasenmuscheln und das Septum in seinem oberen Anteile induriert, die Schleimhaut trocken, leicht blutend.

Digitized by Google
Original from UNIVERSITY OF CALIFORNIA
Generated on 2019-10-24 13:07 GMT / http://hdl.handle.net/2027/uc1.b3252761
Public Domain in the United States, Google-digitized / http://www.hathitrust.org/access_use#pd-us-google

Pat. will nie eine luetische Infektion durchgemacht haben. Wassermann positiv. Wir haben es mit einer gummösen Erkrankung des Siebbeines rechts und links und einer solchen der rechten Stirnhöhle zu tun. Graues Pflaster, Inunktionskur und Jod bringen bald den Kopfschmerz zum Nachlassen und zum Schwinden, ebenso die anderen Beschwerden. Das Ödem verliert sich, die Ulcra heilen, der Geruch und Geschmack kehrt wieder und am Margo supraorbitalis sind heute nur mehr zwei harte, periostale Auftreibungen, eine oberhalb und eine unterhalb die untere Stirnhöhlenwand betreffend, zu tasten, durch eine leichte Furche getrennt. Das Sekret aus der Nase ist dünnflüssig, schleimig. Bleibt in Beobachtung.

Wenn wir nun das Gemeinsame, das allen diesen Fällen zukommt, zusammenfassen wollen, so finden wir, daß sie alle von den anderen Kollegen falsch gedeutet respektive nicht erkannt wurden. Weiters finden wir überall einen langsam zunehmenden, bis zur Unerträglichkeit sich steigernden Kopfschmerz, der in seiner Intensität besonders gegen Abend ansteigt, die Nachtruhe stört, im Schlafe fühlbar ist, über den Scheitel ausstrahlt, dort Gefühle einer „heißen Platte“ erzeugt oder zuckend in andere Partien des Gehirnes ausstrahlt. Der Schmerz hat einen dumpfen Charakter, nicht jenen heftigen, neuralgisch reißenden, über dem Auge lokalisierten, wie wir ihn bei akuten oder chronisch rezidivierenden Stirnhöhleneiterungen anderer Provenienz antreffen. Auch kommt er nicht wie bei diesen um 9—10 Uhr vormittags, um mittags auf das Maximum der Intensität anzuschwellen und gegen Abend wieder zu verschwinden. Seine Intensität nimmt abends zu. Er ist auch nie plötzlich nach einer Erkältung aufgetreten und kehrt auch nicht nach monatelangen Pausen mit einer Erkältung wieder, wenn er einmal verschwunden, sondern er entwickelt sich in dem Zeitraume von einigen Wochen kontinuierlich. Und doch steht er auch wieder in seiner lokalen Intensität in keinem Verhältnis zu den nun folgenden Auftreibungen des Knochens. Dieselben sind gegenüber jenen, welche wir durch nekrotisierende oder abscedierende Entzündung anderer Provenienz verursacht sehen, unverhältnismäßig auffallend weniger schmerzhaft auf Druck und Beklopfen. In seinem Gefolge zeigt sich kein entzündlich gerötetes Auge, konjunktivale und ciliare Reizung mit Tränenträufeln. Dieses eventuell nur dann, wenn die gewöhnlich ödematöse Schwellung des oberen Augenlides (ein Beweis der starken Infiltration der Orbitalwand) auch die Gegend des inneren Augenwinkels mit einbezogen hat (Symptom einer Miterkrankung des Siebbeines). Häufig ist auch dann diese Schwellung auf Druck nicht so schmerzhaft, die Epiphora nicht so heftig, die „Lichtscheu“ des Auges nicht so ausgesprochen als wie bei den Stirnhöhlenerkrankungen anderer Provenienz (Influenza).

Dagegen finden wir manchesmal als Mitbeteiligung des Auges eine Keratitis parenchymatosa bei den hereditären Formen, eine vorausgegangene

Digitized by Google
Original from UNIVERSITY OF CALIFORNIA
Generated on 2019-10-24 13:07 GMT / http://hdl.handle.net/2027/uc1.b3252761
Public Domain in the United States, Google-digitized / http://www.hathitrust.org/access_use#pd-us-google

Iritis, Iridocyklitis oder Netzhautaffekt — wie in unserem Falle Nr. 9 bei der erworbenen Syphilis. Öfters soll sich die Krankheit im Anschlusse an eine Erkältung entwickelt haben, dann aber auch nicht so typisch, plötzlicher Schmerzanfall, wie wir es sonst bei Influenza zu hören gewohnt sind. Die Schmerzen nehmen langsam, kontinuierlich zu, ohne heftige Sekretion aus der Nase, die Pat. klagen bloß über Stockschnupfen. Manchesmal soll ein Trauma der Anlaß gewesen sein.

Weiters sehen wir, daß sehr bald, oft schon nach der ersten Woche, neben dem Kopfschmerz andere cerebrale Symptome, auf welche zuerst Schuster aufmerksam gemacht hat, Symptome, wie Schwindel und Brechreiz, auftreten, die ich auf die Einbeziehung der hinteren Wand des Sinus frontal., auf eine Mitbeteiligung der Meningen ganz geringer lokaler Natur beziehen möchte.

Nahezu alle Pat. klagen, wenn schon nicht über Schwindelgefühle, über solche von Wirrsein im Kopfe, die eine geistige Arbeit, konzentriertes Denken unmöglich machen. Diese Gefühle zeigen sich wieder gegen Abend, machen sich in der Nacht geltend und gestatten nur sehr unruhigen Schlaf. Sie erzeugen nebst dem Kopfschmerz den schwer leidenden, oft melancholischen Gesichtsausdruck dieser Patienten. Auch bei den Fällen Kuttners finden wir diese Schwindelgefühle.

Wir sehen weiters schon nach verhältnismäßig kurzem Bestande dieser Schmerzen und Gefühle nicht bloß eine Anschwellung der Supraorbitalgegend mit ödematösem Charakter, sondern auch oft schon eine anfangs circumscripte, später diffus werdende stärkere Vorwölbung, meist von teigiger Konsistenz, nicht heiß, die deutlich eine Auftreibung des Knochens oder Erweichung desselben im Zentrum mit infiltriertem Rande und derber Umgebung tasten läßt, wie sie doch bei den akuten Stirnhöhleneiterungen niemals vorkommt, auch bei den chronisch rezidivierenden, mit längerer Krankheitsdauer charakterisierten nekrotisierenden Fällen anderer Provenienz von mir nicht gefunden wurde. Und dies alles vollzieht sich fast immer ohne wesentliche Temperatursteigerung!

Bei Inspektion der Nase finden wir entweder keine oder nur eine geringe Schwellung der mittleren Muschel, welche nur leicht oder gar nicht ödematös ist, wenn die Erkrankung nur die Stirnhöhle allein betrifft oder nur deren äußere Wand und noch nicht zum Gewebszerfall geführt hat. Oder wir sehen die mittlere Muschel verbreitert mit spärlichen Krusten besetzt, auch von einer derben, trockenen Schwellung eingenommen, welche auf den Muschelansatz, seine Umgebung und das Septum übergreift, wenn das vordere Siebbein und das Septum mit erkrankt sind. Dabei ist auch die Schleimhaut nicht so hellrot, gereizt, in rahmig-eitrigem Sekrete schwimmend, wie bei akuten Empyemen, sondern düster gefärbt. Das Sekret ist als schmaler, dünner, in das

Digitized by Google
Original from UNIVERSITY OF CALIFORNIA
Generated on 2019-10-24 13:08 GMT / http://hdl.handle.net/2027/uc1.b3252761
Public Domain in the United States, Google-digitized / http://www.hathitrust.org/access_use#pd-us-google

Infundibulum hinabziehender Streifen oder als dünne Krusten, in schlimmsten Fällen, wenn Zerfall vorhanden, als krümeliges Sekret, worauf Chauveau auch aufmerksam macht, sichtbar. Oft grüngrau, oft bräunlich, von leichten, oberflächlichen Blutungen der infiltrierten Schleimhaut. Oft finden wir dann auch schon einen ganz charakteristischen Fötor, wenn nämlich schon Zerfall und Knochennekrose eingetreten ist. Das Sekret ist anfangs spärlicher und zäher, sanguinolenter, weil eben der Prozeß meist vom Periost oder Knochen ausgeht, um dann erst auf die Schleimhaut überzugreifen. Erst wenn diese Infiltrate zerfallen, wird das Sekret reichlicher. Oder es ändert sofort seinen Charakter unter Jodzufuhr. Schon nach einigen Tagen wird es reichlicher, flüssiger, gelblicher und bald grauschleimig und wieder spärlicher. Nie zeigt es sich aber so maßig, so schön reingelb, so rahmig wie bei akuten oder auch chronischen Stirnhöhleneiterungen anderer Herkunft. Der Pat. aber weist fast immer eine eigene, schwere Anämie auf, klagt über große Abgeschlagenheit, über Haarausfall, Mattigkeit, verbunden mit merkwürdig nervöser Unruhe.

Die vorgeschrittenen Fälle werden daneben eine livid verfärbte dellenförmige Einsenkung des Stirnbeines, eine solche des Supraorbitalbogens oder eine Auftreibung desselben nach unten mit Verdrängung des Augapfels, Verfärbungen oder Exantheme der äußeren Decken, multiple Auftreibungen anderer Knochen, Ulcera auch des Nasenrachendaches und des Septums, des Rachens, des Larynx, Haut- und Muskelgummen, Herz-, Ohr- und Augenaffektionen verschiedensten Grades zeigen und dadurch leicht erkennbar werden (akquirierte Formen). Eine Inklination für Abortus muß auffallen. Ebenso werden uns bei hereditär-luetischen Individuen verschiedene Erscheinungen rezenter multipler Erkrankungen des Skelettes oder abgelaufenen desselben, auch solche anderer Organe, wie Leber- und Nierenaffektionen, graziler Knochenbau, infantiler Habitus, Anämien schwereren Grades und Hutchinson-Zähne über die Natur des Leidens nicht in Zweifel lassen.

Im Falle 3 führten mich die Narben am Nasenrachendach zuerst zur Erkenntnis, daß auch hier Residuen von früheren ulcerösen Erkrankungen vorhanden seien.

Im Falle 1, hereditäre Syphilis, sehen wir das von Baumler aufgestellte Gesetz der beiderseitigen Erkrankung bestätigt.

Finden wir also einzelne oder mehrere solche Anzeichen bei einem Falle von angeblicher Stirnhöhleneiterung vereinigt, dann vergessen wir nicht auf die etwa luetische Natur des Leidens hin zu recherchieren. Direkte Erhebungen werden oft, wie in unserem Falle Nr. 3, nicht möglich sein. Wenn aber möglich, dann wird uns das einemal die Anamnese die Lues als ererbte oder als erworbene erkennen lassen, das anderemal werden dort, wo uns die Anamnese im Stiche läßt, andere Symptome, wie in den Fällen 7 und 9, oder die indirekten Erhebungen

Digitized by Google
Original from UNIVERSITY OF CALIFORNIA
Generated on 2019-10-24 13:08 GMT / http://hdl.handle.net/2027/uc1.b3252761
Public Domain in the United States, Google-digitized / http://www.hathitrust.org/access_use#pd-us-google

und der Status praesens, wie im Falle 3, oder die Vornahme eines „Wassermann", wie im Falle 9 und 10, einen Fingerzeig geben respektive Gewißheit verschaffen. Wäre aber das letztere wegen irgend welcher (Wassermann) Gründe nicht durchführbar, dann geben wir kleine Dosen von Jod, langsam ansteigend, und Sie werden sofort den Kopfschmerz nachlassen und die Anämie schwinden sehen, der Schlaf wird ruhiger, der Pat. heiterer, gehobenere Stimmung und Appetit nimmt zu. Dieser Vorgang vollzieht sich stets immer wieder mit einer derartig wiederkehrenden Konsequenz, daß wir daraufhin eine weitere kombinierte antiluetische Kur einleiten können, weil die Diagnose gesichert erscheint.

Damit kommen wir auf die Therapie zu sprechen.

Schuster redet in seiner zweiten Publikation 1893 der chirurgischen Behandlung der luetischen Nasenfälle nachdrücklichst das Wort. Er erzählt fortwährend, wie er den scharfen Löffel energisch angewendet, nekrotische Knochenteile entfernt hat. Daneben war allgemeine Behandlung eingeleitet. Andere Autoren erzählen von den Radikaloperationen der Stirnhöhlen wegen schwerer Komplikationen, welche schon zu dieser Zeit als auf luetischer Basis beruhend erkannt waren oder häufiger aber erst nach dem operativen Eingriff als luetisch erkrankt diagnostiziert wurden. Nun, diese Art der Therapie möchte ich nur auf das unumgänglichste Maß eingeschränkt wissen, nämlich für jene Fälle, in welchen evident nach wiederholten Kuren Anzeichen von Sequestrierung des Knochens vorhanden sind und damit etwa drohende Meningitis etc. Denn man glaubt es kaum, wie oft anscheinend zerstörte Knochenpartien sich restituieren können, wie viel also durch energische und mit Geduld fortgesetzte Allgemeinbehandlung in dieser Beziehung geleistet werden kann. In den erwähnten Fällen kam es nirgends zu einem operativen Eingriff und es wurde nirgends etwas versäumt. Es wichen im Gegenteil alle bedrohlichen Erscheinungen, und wo nicht Restitutio ad integrum eintrat, dort heilte der Prozeß mit restlicher Knochenneubildung aus. Ja, ich habe es auch an anderen Teilen der Nase gesehen, daß großenteils bloßliegender kranker Knochen wieder vollständig belebt respektive in Narbengewebe eingehüllt und wieder fest wurde. Bekanntlich fester noch als früher, eburnös. Also wenn man den Pat. unter seinen Augen haben, das heißt alle paar Tage sehen kann, so kann man in den meisten Fällen ganz ruhig die Wirkung der Allgemeinkur abwarten. Während, wenn einmal operativ eingegriffen wurde, hier auch zumindestens ein unschöner kosmetischer Effekt erzielt wird.

Schuster selbst erwähnt nach einer glänzenden Apotheose des chirurgischen Eingriffes: „Ich habe allerdings im Laufe der Jahre die Erfahrung machen müssen, daß manche auch tiefsitzende Knochengeschwüre spezifischer Natur nicht zur Nekrose führen müssen, sondern daß sie durch gleichzeitige, beharrliche Reinhaltung und örtliche Behandlung zur Heilung kommen."

Digitized by Google
Original from UNIVERSITY OF CALIFORNIA
Generated on 2019-10-24 13:08 GMT / http://hdl.handle.net/2027/uc1.b3252761
Public Domain in the United States, Google-digitized / http://www.hathitrust.org/access_use#pd-us-google

Ich kann nur hinzufügen: Nicht „manche tiefsitzende Knochengeschwüre", sondern sehr viele.

Wie er erwähnt, hier mit Meißeln und scharfen Löffeln vorzugehen, ist sicher zu perhorreszieren. Dafür sollten wir nicht ermüden, den Pat. einer wiederholten, seiner Konstitution individualisierend genau angepaßten antiluetischen Kur zu unterziehen und wir werden staunen, wie viel sich von den erkrankten Geweben organisieren kann.

Im Falle 8, in welchem die Multiplizität der Gummen am ganzen Schädel und am übrigen Skelett, auch die Schwere der cerebralen Störungen, welche allen Merkur- und Jodkuren trotzten, schon verzweifeln ließen, sah ich wohl nicht von 606 intermuskulär, wohl aber in letzter Zeit von Salvarsan intravenös zweimal in kürzester Frist glänzenden Erfolg. Rasch bildeten sich die Knochenauftreibungen zurück, ebenso die cerebralen Aufregungszustände und die Defekte im harten Gaumen und in der Nase beschränkten sich nur auf jene Stellen, an welchen der Knochen tatsächlich zerfallen war. Ich kann für solche Fälle diese neue Therapie nur wärmstens empfehlen. Gerade dort, wo wir wegen der Leben bedrohenden Erscheinungen rasch handeln müssen, um keine Zeit zu verlieren, dort ist Salvarsan intravenös am Platze.

Ich weiß sehr wohl, daß ich mich nach all dem mit manchen Kollegen im Widerspruch befinde und kann man mir vorhalten: Wie kommt es, daß andere nicht auch mehr Fälle von Stirnbeinsyphilis beobachteten? Erstens meine ich, weil ihre Aufmerksamkeit nicht darauf gelenkt war, zweitens weil sie sich zu sehr auf eine unsichere Anamnese stützten und dort operativ eingriffen, wo noch mit anderen Kuren eine Heilung zu erzielen gewesen wäre. Gerber, der zuerst energisch auf die Beziehungen der Syphilis zur Nase aufmerksam machte, spricht in den „Komplikationen der Stirnhöhlenentzündungen" mit viel Ironie über die Möglichkeit der luetischen Erkrankungen der Stirnhöhlen. Er rechtfertigt dies mit der Bemerkung, daß damals seine „Kenntnisse und Erfahrungen von den Komplikationen der Stirnhöhlenentzündungen noch in den Kinderschuhen steckten", es seien 10 Jahre her, daß er in einem solchen Falle auf Lues requirierte.

Ich habe, einmal aufmerksam geworden, in den letzten Jahren diese Komplikation häufiger getroffen respektive sie frühzeitig diagnostizieren gelernt. Und das möchte ich auch mit dieser Publikation bei anderen Kollegen erreichen. Die Syphilis des Stirnbeines und seiner Höhlen muß frühzeitig erkannt werden, bevor es noch zu Zerstörungen kommt, welche operative Eingriffe notwendig machen. Wenn Gerber sagt: „Die Tatsache, daß jemand Syphilis gehabt hat, kann an sich natürlich wenig bedeuten", so stimme ich dem nicht so ganz bei, weil wir auch in anderen Organen Beweise finden, die uns darüber anders denken lehrten, so daß wir diesem Umstande Bedeutung beilegen; und wenn er weiter sagt, „es ist aber nicht alles syphilitisch, was ein Syphi-

Digitized by Google
Original from UNIVERSITY OF CALIFORNIA
Generated on 2019-10-24 13:08 GMT / http://hdl.handle.net/2027/uc1.b3252761
Public Domain in the United States, Google-digitized / http://www.hathitrust.org/access_use#pd-us-google

litiker hat", so gebe ich ihm vollständig recht, nur mit der Einschränkung, daß eine nekrotisierende Ostitis, wenn sie ein Syphilitischer hat, doch eher auf luetischer Basis auftreten oder syphilitischen Ursprunges sein wird als anderer Herkunft. Und wenn er Fälle anführt, bei welchen, wie er meint, die Diagnose Syphilis verhängnisvoll wurde (Schiffers, Tresp, Lazzáraga und Dabney), weil die Zeit zum operativen Eingriff versäumt wurde, so glaube ich, daß das Umgekehrte viel eher und öfter verhängnisvoll werden kann.

Er klagt mit Recht von 10 seiner 17 Fälle, daß die syphilitische Natur dieser Prozesse durch mangelhafte Anamnesen und Krankengeschichten nicht bewiesen sei, dafür habe ich auch aus meinen Fällen nur solche gewählt, welche nach ihrem Verlauf keinen Zweifel an der Natur des Leidens aufkommen lassen. Alle anderen wurden nicht angeführt.

Er meint, „eine prinzipielle Bedeutung kann die Lues für die Stirnhöhlenkomplikationen erst dann gewinnen, wenn bewiesen ist, daß dort einer ihrer Prädilektionssitze ist". Das will mir aber so scheinen. „Am Stirnbein" — fährt er fort — „lokalisiert sich allerdings die Syphilis nicht selten in den früheren Perioden als Periostitis, in den späteren als gummöse Ostitis. Sie befällt aber mit Vorliebe das Tuber frontale und nicht die Gegend der vorderen Stirnhöhlenwand!" (?)

Auch meint Gerber: „Am seltensten wird vom ganzen Stirnbein der orbitale Teil ergriffen, wie die Orbita überhaupt: und der Margo infraorbitalis noch eher wie der Margo supraorbitalis." Dabei stützt er sich auf die Erfahrungen französischer Autoren, wie Guillemain und Chemin.

Nun, wir haben in unseren Fällen beinahe überall den Margo supraorbitalis erkrankt gefunden und häufig noch die untere orbitale Wand der Stirnhöhle miteinbezogen in die Erkrankung, daher Ödem und öfters auch Verdrängung des Augapfels nach außen unten. Ebenso haben wir die vordere Stirnhöhlenwand in allen Fällen erkrankt gefunden und erinnere ich mich nicht, den Margo infraorbitalis auffallend öfters luetisch affiziert gesehen zu haben.

Auch habe ich in meinem Falle Nr. 8 die vordere Wand der Stirnhöhle um 2 Jahre früher erkrankt gefunden, als die Tubera front., welche erst ebenfalls Zeichen von Ostitis und Periostitis zeigten, als das ganze Skelett in multipler Form von gummöser Erkrankung befallen war. Immerhin dürfte die Gegend der Stirnhöhlen des Stirnbeines gerade so häufig befallen werden wie die Tubera front, da die Erscheinungen, die wir hier sehen, zu den tertiären Formen gehören, und diese häufig anfangs isoliert, bei weiterer Ignorierung multipel auftreten. Deshalb dürfte es auch seltener zu den schwersten Zerstörungen gekommen sein, wie sie als unerläßliches Symptom zur Diagnosenstellung gewöhnlich gefordert wird, weil inzwischen die Multiplizität der Knochenauftreibung zur Einleitung einer Allgemeinkur drängte und damit

Digitized by Google
Original from UNIVERSITY OF CALIFORNIA
Generated on 2019-10-24 13:08 GMT / http://hdl.handle.net/2027/uc1.b3252761
Public Domain in the United States, Google-digitized / http://www.hathitrust.org/access_use#pd-us-google

auch die Symptome von seiten der erkrankten Stirnhöhlen zum Schwinden kamen. Dort aber, wo, wie in vielen meiner Fälle, die vordere Stirnhöhlenwand isoliert erkrankt ist, dort wird es wohl bei Verkennung der Natur des Leidens bald zur Erkrankung auch der hinteren Wand, zur Nekrose, Exfoliation oder mangelhaften Exfoliation, zu epiduralen Abscessen, Meningitis etc. kommen, wenn nicht noch rechtzeitig operativ eingegriffen wird. Und wenn selbst dieser Eingriff noch von Erfolg begleitet wäre, der kosmetische Effekt dürfte kein glänzender sein, oder die Heilung verzögert sich, bis nicht antiluetisch vorgegangen wird, wie im Falle Marschik und Rosenthal. Damit soll natürlich nicht geleugnet werden, daß nicht häufig Stirnhöhlenentzündungen anderer Provenienz zur Knochennekrose, Sequestration, Gehirnabscessen etc. führen, wie sie Gerber in seinem Werke mit unendlichem Fleiße zusammengetragen, gesichtet und in so glänzender Weise kritisch beleuchtet hat. Ja, er meint sogar häufiger, wie er in seiner an Kuttner gerichteten Erwiderung betont; deswegen aber sollen wir sie doch nicht aus dem Auge lassen.

Kuttner meint, daß von allen subjektiven und objektiven Symptomen der syphilitischen Nebenhöhlenaffektionen kein einziges für den syphilitischen Ursprung derselben pathognomonisch wäre, denn: „Schmerzen aller Art, Schwindel, Erbrechen, Sekretabsonderung in jeder Form, Caries, Nekrose, Fötor, schlechte Heiltendenzen, diese und alle ähnlichen Erscheinungen können auch bei nicht spezifischen Erkrankungen in den Nebenhöhlen der Nase auftreten."

Dem gegenüber wollte ich doch versuchen, in bezug auf die syphilitischen Erkrankungen der Stirnhöhlen eine präzisere Symptomatologie auszuarbeiten.

Wollen wir nochmals die charakteristischen Merkmale in Kürze herausheben:

1. Langsam zunehmender Kopfschmerz;

2. der nicht in der Supraorbitalgegend lokalisiert bleibt, sondern über den Scheitel hin ausstrahlt und einen dumpfen unerträglichen Charakter annimmt;

3. der besonders gegen Abend sich steigert und in der Nacht oft die Höhe der Intensität erreicht;

4. frühzeitig auftretende cerebrale Erscheinungen, wie das Gefühl von Wirrsein des Kopfes, Schwindel, Unlust zum Denken und nervöse Unruhe;

5. frühzeitiges Auftreten von periostalen oder ostitischen circumscripten Auftreibungen, häufig auch centrale Erweichungen aufweisenden, teigig sich anfühlenden Anschwellungen in der Gegend des Margo supraorbital. oder der Stirnhöhlen;

6. verhältnismäßig wenig, mehr sanguinolentes oder grünes krümeliges Sekret in der Nase;

Digitized by Google
Original from UNIVERSITY OF CALIFORNIA
Generated on 2019-10-24 13:08 GMT / http://hdl.handle.net/2027/uc1.b3252761
Public Domain in the United States, Google-digitized / http://www.hathitrust.org/access_use#pd-us-google

7. verhältnismäßig geringe oder ganz fehlende Reizungserscheinungen der Umgebung, besonders der Conjunctiva und des Ciliarkörpers des Auges;

8. dafür frühzeitiges Auftreten von Ödem des oberen Lides, ohne besonders heftigen Druckschmerz;

9. Fieber gering oder gar nicht vorhanden;

10. sofortige Besserung aller dieser Erscheinungen nach geringen Gaben von Jod.

Das Zusammentreffen einiger dieser Symptome wird wohl meistens der Fall sein; dort, wo es angeht, wird uns noch das Resultat einer Blutuntersuchung nach Wassermann eventuell Gewißheit verschaffen, oder wo dies nicht angeht, die typische erwähnte Reaktion auf Jodpräparate.

Ich kann in dieser Beziehung nur mit den trefflichen Worten Kuttners schließen, der in demselben Sinne die Syphilis der Nebenhöhlen bearbeitet hat und welcher sagt: „Hier ergibt sich gewöhnlich, wenn man nur erst einmal an die Syphilis gedacht hat, aus der Kombination der anamnestischen Angaben mit den subjektiven und objektiven Erscheinungen ein Bild von so überzeugender Wahrscheinlichkeit, daß man sich zu einem der Diagnose entsprechenden therapeutischen Handeln leicht entschließt. Und wenn auch nicht immer, so wird doch meist, wenn man auf der rechten Fährte war, das, was zu Beginn der Behandlung an der Sicherheit der Diagnose fehlte, nach alter Regel und altem Brauch „ex juvantibus“ nachgeliefert, wenn unter dem Einflusse spezifischer Kuren akut bedrohliche Erscheinungen prompt zurückgehen und torpide alte Prozesse, die bis dahin jeder Therapie getrotzt haben, eine entscheidende Wendung zum Besseren zeigen.“

Deshalb, bevor wir zur Radikaloperation einer Stirnhöhle schreiten, vergessen wir nicht, die Abwesenheit von Syphilis festzustellen.

Literatur. Bäumler, Syphilis, v. Ziemssens Handb., Bd. III, 1876. — Bresgen, Krankheits- und Behandlungslehre etc. Wien und Leipzig 1896. — Britto, Arch. d'ophtalmol., T. 27, 1907. — Chauveau, Determination syphilit. des sinus frontaux et maxill. Arch. intern. d. Laryng., 1905. — Chiari O., Die Krankheiten der oberen Luftwege. I. Die Krankheiten der Nase. Leipzig und Wien 1903. — Cruveilhier, Bull. d. la Soc. anat., 1850. — Finder, Sitzungsber. d. Berliner laryng. Gesellsch. Intern. Zentralbl., 1911, H. 7, pag. 326. — Finger, Die Syphilis etc. 1901. — Fink, Die Wirkungen der Syphilis der oberen Luftwege und ihre örtlichen Erscheinungen, 1896, und Bresgen, Sammlung, II, 23/827. — Fournier, Vorlesung über Syphilis heredit. tarda. Übersetzt. Wien. — Derselbe, Des ostéites naso-crâniennes d'origine syphilit. Annal. d. l'oreille, 1881. — Fränkel B., Die Krankheiten der Nase. v. Ziemssens Handb., Bd. IV, 1. — Gerber, Spätformen hereditärer Syphilis in den oberen Luftwegen. Wien 1894. — Gerber P. H., Empyem des Sinus front. mit Usur der ganzen vorderen Wand. Arch. f. Laryng., Bd. VIII, 1898.

Digitized by Google
Original from UNIVERSITY OF CALIFORNIA
Generated on 2019-10-24 13:08 GMT / http://hdl.handle.net/2027/uc1.b3252761
Public Domain in the United States, Google-digitized / http://www.hathitrust.org/access_use#pd-us-google

— Derselbe, Die Syphilis der Nase etc. Berlin 1910. — Derselbe, Komplikationen der Stirnhöhlenentzündungen, 1909. — Derselbe, Nebenhöhlensyphilis und Nebenhöhlenkomplikationen. Zeitschr. f. Laryng. u. Rhin. u. ihrer Grenzgebiete, Bd. IV, H. 1, 1911. — Grünwald, Die Lehre von Naseneiterungen. 2. Aufl., 1896. — Hajek, Pathologie und Therapie der entzündlichen Erkrankungen der Nase. Wien 1899. — Heindl Ad., Bericht d. Wiener laryng. Gesellsch. Monatsschr. f. Ohrenhk., 1909, XVIII, H. 4. — Hélot, Syphilitischer Gummaknoten der Stirnhöhle. Rev. hebdom. de laryngol., Nr. 3, 1910. — Hochsinger, Die Schicksale der kongenitalen syphilitischen Kinder. Beitr. z. Kinderheilk. aus dem I. öffentl. Kinderkrankeninstitute. Wien 1890, H. 1. — Huber, Monatsschr. f. Ohrenhk., 1907, Nr. 10. — Joseph M., Lehrbuch der Haut- und Geschlechtskrankheiten, 1901, II, I. — Killian G., Die Krankheiten der Stirnhöhle. Heymanns Handb., Bd. 3, II. — Kuhnt, Über die entzündlichen Erkrankungen der Stirnhöhle und ihre Folgezustände. Wiesbaden 1895. — Kuttner A., Die Syphilis der Nebenhöhlen der Nase. Arch. f. Laryng., Bd. XXIV, H. 2, 1911. — Lang, Vorlesungen über Pathologie und Therapie der Syphilis. Wiesbaden 1884—1886. — Maljutin, Zur Kasuistik der Stirnhöhlenentzündung. Arch. f. Laryng., Bd. XIX, H. 2, 1907. — Marschik, Bericht d. Wiener laryng. Gesellsch. Monatsschr. f. Ohrenhk., 1909, H. 4. — Michelson, Über Nasensyphilis. Volkmann's Sammlung, Nr. 326. — Neumann, Syphilis. II. Aufl., Wien 1899. — Schech, Die Krankheiten der Mundhöhle etc., 1892. — Schuster und Sänger, Beiträge zur Pathologie und Therapie der Nasensyphilis. Vierteljahrsschr. f. Dermat. u. Syph., 1877—1878. — Schuster, Die Lehre von der Eiterung der tiefen Nebenhöhlen der Nase. Deutsche med. Wochenschr., 1893, Nr. 38. — Seifert, Über Syphilis der oberen Luftwege. Deutsche med. Wochenschr., 1893. — Stoerk, Die Erkrankung der Nase etc. Nothnagels spez. Path. u. Therap., Bd. VIII, I. T., 1895—1897. — Tovölgi, Intern. Zentralbl. f. Laryng., 1906, Nr. 5, pag. 201. — Treitel, Spätlues der Nase. Deutsche med. Wochenschr., 1892. — Zarniko, Krankheiten der Nase etc., 1908. — Zuckerkandl, Normale und pathologische Anatomie der Nasenhöhlen etc., Bd. II, 1892.

Aus der großherzoglichen Universitätsklinik für Hals- und Nasenkranke in Freiburg i. Br.

Zur Kenntnis der kombinierten halbseitigen Kehlkopflähmung.

Von Prof. Dr. **Otto Kahler** (Freiburg i. Br.).

(Mit einer Figur.)

Ein an meiner Klinik beobachteter Fall von halbseitiger Zungen-, Gaumen-, Kehlkopf-, Schlund- und Nackenmuskellähmung, bei dem die Ursache durch die Autopsie festgestellt werden konnte, scheint mir aus dem Grunde mitteilenswert, da derartige Beobachtungen mit Sektionsbefunden nur spärlich in der Literatur

Generated on 2019-10-24 13:08 GMT / http://hdl.handle.net/2027/uc1.b3252761
Public Domain in the United States, Google-digitized / http://www.hathitrust.org/access_use#pd-us-google
Digitized by Google
Original from UNIVERSITY OF CALIFORNIA

zu finden sind. Diese „kombinierten halbseitigen Kehlkopflähmungen", wie sie am besten genannt werden, haben von jeher das Interesse der Laryngologen in hohem Grade in Anspruch genommen, und wir verdanken der genauen Analyse derartiger Beobachtungen, besonders der Publikation der zur Obduktion gelangten Fälle, wertvolle Aufschlüsse über zahlreiche interessante Fragen, so über die motorische Innervation des Gaumensegels, über die motorische und sensible Innervation des Kehlkopfes u. a. m. Die Zahl der publizierten Fälle ist bei dem Interesse, das man ihnen entgegenbrachte, schon relativ groß. Poli (1) stellte in einer sehr sorgfältigen Arbeit im Jahre 1906 schon 81 Fälle zusammen und teilt dieselben in 2 Gruppen. Er unterscheidet: 1. die genuine Form, unter der er diejenigen Fälle zusammenfaßt, bei denen es sich ausschließlich um Beteiligung der Zunge, des Gaumens, des Kehlkopfes und des Schultergürtels handelt, und 2. die symptomatische oder assoziierte Form, Fälle, bei denen außer dem typischen Lähmungsbild noch andere Nerven: Facialis, Trigeminus etc. ergriffen werden. Der Verfasser kommt zu dem Schlusse, daß die genuine Form wohl meistens durch peripheren Sitz der Erkrankung bedingt sei, die assoziierte Form oftmals zentralen oder bulbären Ursprunges ist. Seit der Publikation Polis fand ich in der Literatur noch weitere 39 Beobachtungen.

Bei der Durchsicht der Publikationen der letzten Jahre zeigt sich die Tendenz, derartige Beobachtungen je nach der Kombination der Kehlkopflähmung mit Lähmungen im Bereiche der Zunge, des Gaumens und der Schultermuskeln in bestimmte Gruppen zu bringen. So wurden verschiedene Syndrome aufgestellt und mit den Namen von Autoren belegt; so wird von Avellis', Tapias, Jackson-Mackenzies, Schmidts Syndrom gesprochen, dabei aber oft nicht derselbe Typus der Lähmung beschrieben; die meisten Fälle werden als Syndroma Avellis bezeichnet, nach einer Publikation Avellis' (2) im Jahre 1891, in der er seine Untersuchungen von 150 Fällen von Recurrenslähmung mitteilte, unter denen er 10 Fälle mit gleichseitiger Gaumenlähmung fand. Als typisches Avellissches Syndrom wäre also nur die Kombination von Kehlkopf- und Gaumenlähmung zu bezeichnen; ob diesem Symptomenbild mit Recht oder Unrecht der Name dieses Autors beigefügt wird, bleibe dahingestellt. Er veröffentlichte diese Fälle als „noch nicht beschriebene Komplikation der Recurrenslähmung", gibt aber selbst in einer späteren Arbeit zu, daß derartige Beobachtungen schon vor ihm von Gerhardt u. a. mitgeteilt wurden. Jedenfalls gebührt Avellis das Verdienst, als erster nachdrücklich auf die häufige Kombination dieser Lähmungen aufmerksam gemacht und zur Erforschung der Ursachen dieser auffallenden Erscheinung die Fachgenossen aufgefordert zu haben. Bei vielen der als Syndroma Avellis publizierten Beobachtungen handelt es sich um eine Kombination von halbseitiger Kehlkopf-Gaumenlähmung mit Zungen- und Schultermuskellähmung, die hier-

Digitized by Google
Original from UNIVERSITY OF CALIFORNIA
Generated on 2019-10-24 13:08 GMT / http://hdl.handle.net/2027/uc1.b3252761
Public Domain in the United States, Google-digitized / http://www.hathitrust.org/access_use#pd-us-google

mit eigentlich nicht mit diesem Namen zu belegen wären. Ein Teil der Autoren bezeichnet das Zusammentreffen von Kehlkopf-, Gaumen- und Schulterlähmung als Schmidtsches Syndrom, die Kombination von diesen Lähmungen mit Zungenlähmung wird als Hughlings-Jacksons, Mackenzies Symptomenkomplex bezeichnet, Bezeichnungen, die wohl berechtigt erscheinen, da diese Autoren die ersten derartigen Fälle beschrieben haben.

Vor einigen Jahren hat nun Tapia (3) noch ein neues Syndrom aufgestellt, die Kombination von Kehlkopf- und Zungenlähmung mit oder ohne Beteiligung der Schultergürtelmuskulatur ohne Lähmung des Gaumensegels.

Mir scheint das Aufstellen derartiger Syndrome nicht opportun, die Ätiologie dieser Lähmungen bringt es nämlich mit sich, daß sehr häufig eine dieser Typen sich in die andere verwandelt; es wäre daher besser, bei derartigen Veröffentlichungen nur von kombinierten halbseitigen Kehlkopflähmungen zu sprechen, die tatsächlich ergriffenen Organe respektive die Nerven zu bezeichnen und nicht die leicht zu Verwechslung führenden Namen zu verwenden.

Großes Interesse wurde der Erforschung der Ursache dieser Lähmungen entgegengebracht, für die besonders die zur Obduktion gelangten Beobachtungen zu verwerten sind. Die ursprüngliche Ansicht ging dahin, daß diese Lähmungen zentralen Ursprunges seien, erst aus den Publikationen der letzten Zeit scheint hervorzugehen, daß die periphere Genese dieser Affektionen die Regel ist.

In seiner Bearbeitung der Nervenkrankheiten des Kehlkopfes im Handbuch für Laryngologie schließt sich Semon der Anschauung Hughlings-Jacksons und Mackenzies an, daß die ungemein charakteristische Assoziation in den Fällen von Zungen-, Gaumen-, Kehlkopf- und Nackenmuskellähmung, der innige funktionelle Zusammenhang der betreffenden Nerven (Artikulation, Phonation, Deglutition) bedeutsam dagegen spräche, daß es sich in diesen Fällen um ein reines Spiel des Zufalls bei dem Zustandekommen dieser Lähmungsgruppe handle, es weise diese Assoziation viel mehr auf eine Systemerkrankung hin (etwa ähnlich der Bulbärparalyse oder der Tabes) als auf einen disseminierten oder kontinuierlich fortschreitenden Prozeß.

In einer Publikation aus der Klinik Chiari hat schon Harmer (4) darauf aufmerksam gemacht, daß vermutlich die periphere Genese dieses Symptomenkomplexes häufiger sei als die zentrale Genese. Es handelt sich in seinem Falle um Kompression des Glossopharyngeus, Vagus, Accessorius und Hypoglossus durch einen Tumor der Schädelbasis. Es scheint nun tatsächlich nach den zur Beobachtung gekommenen Fällen die periphere Genese für die kombinierte Kehlkopflähmung die bedeutend häufigere zu sein, ja die Überlegung und eine Sichtung des klinischen Materials macht es höchst wahrscheinlich, daß bei einer reinen Lähmung dieser Art ohne Beteiligung anderer Hirnnerven

Generated on 2019-10-24 13:08 GMT / http://hdl.handle.net/2027/uc1.b3252761
Public Domain in the United States, Google-digitized / http://www.hathitrust.org/access_use#pd-us-google
Digitized by Google
Original from UNIVERSITY OF CALIFORNIA

stets nur an eine periphere Genese zu denken sei. Die Lage der Kerne des Glossopharyngeus, Vagus-Accessorius und Hypoglossus am Boden der Rautengrube läßt zwar die Möglichkeit zu, daß durch einen bulbären Herd diese Kerne geschädigt werden, doch wird bei Sitz des Prozesses im verlängerten Mark die Affektion nicht halbseitig bleiben, auch bringt es die Nähe der Kerne des Trigeminus, Facialis und Acusticus mit sich, daß auch im Verbreitungsbezirke dieser Nerven Ausfallerscheinungen eintreten müßten. Viel ungezwungener erklärt sich die periphere Genese des Symptomenkomplexes. Der Glossopharyngeus, Vagus und Accessorius verlassen die Schädelhöhle gemeinsam durch das Foramen jugulare, verlaufen auch nach dem Verlassen desselben ein Stück zusammen, der Hypoglossus zieht in nächster Nähe von der Austrittsstelle dieser Nerven durch die Schädelbasis und kreuzt sie in seinem späteren Verlaufe, so daß bei einer Schädigung jener Nerven auch dieser in Mitleidenschaft gezogen werden kann. Diese Erwägungen bestimmten uns u. a. bei dem von uns beobachteten Fall, dessen Krankengeschichte nun folgt, die Diagnose auf eine periphere Affektion als Ursache der kombinierten Kehlkopflähmung zu stellen, deren Richtigkeit auch durch die Autopsie bestätigt wurde.

Robert P., 58 Jahre. Eintritt in die Klinik 5. VII. 1912.

Anamnese: Vater des Pat. starb in hohem Alter, Mutter an unbekannter Krankheit, Pat. selbst soll stets gesund gewesen sein. Seit längerer Zeit leidet er an Schwerhörigkeit und wurde deshalb vor 3 Jahren von Prof. Bloch untersucht. Es handelte sich um linkseitige Stapesfixation und linkseitige Tubenstenose. Im Januar d. J. suchte er nochmals Prof. Bloch auf wegen Drüsenschwellung am Halse, die auf Zahncaries zurückzuführen war und nach Behandlung derselben auch verschwand. Im selben Monat erkrankte er an einer Anschwellung der Leistendrüsen, die operiert wurde. Vor zirka 4 Wochen begann sein jetziges Leiden. Es stellte sich zunächst Nackenschmerz ein, häufiges Fiebergefühl, Hustenreiz. Die Nase war stets verstopft; häufig Ausfluß aus derselben. Er wurde deshalb von seinem Arzt einem Spezialarzt überwiesen. Derselbe konstatierte eine hochgradige Schwellung des Nasenrachenraumes, der fast unwegsam war; beiderseits war Eiter in der Nase zu sehen. Als Quelle der Eiterung wurde schließlich die rechte Keilbeinhöhle erkannt, die übrigen Nebenhöhlen waren frei. Bei der Eröffnung der Keilbeinhöhle zeigte es sich, daß die vordere Wand ganz morsch war, die ganze Höhle war ausgefüllt mit granulierendem Gewebe, dessen histologische Untersuchung nur eine diffuse lymphocytäre und leukocytäre Infiltration der Schleimhaut erkennen ließ, kein Anhaltspunkt für Tumor. Seit einiger Zeit bemerkt die Umgebung des Pat., daß die Sprache undeutlich wird, auch kann er nicht gut schlucken, häufig Frösteln und Fiebergefühl. Die Stimme, die bis vor kurzem noch ganz normal war, klingt heiser. Potus in mäßigem Grade zugegeben, Lues negiert.

Status bei der Aufnahme: Großer Pat. von kräftigem Knochenbau, gut entwickelter Muskulatur, reichlichem Panniculus adiposus. Puls 96, Temp. 38·3. Pupillen gleich weit, reagieren prompt auf Licht und Akkommodation. Sprache undeut-

Digitized by Google
Original from UNIVERSITY OF CALIFORNIA
Generated on 2019-10-24 13:08 GMT / http://hdl.handle.net/2027/uc1.b3252761
Public Domain in the United States, Google-digitized / http://www.hathitrust.org/access_use#pd-us-google

lich, Stimme heiser. Pat. spricht mit Luftverschwendung und nasalem Beiklang. Der Kopf wird etwas schief nach links gehalten. Bei Bewegungen, namentlich bei Rückwärtsbeugung äußert Pat. Schmerzempfindung.

Rhinoscopia anterior: Rechte Nase mit eitrigem Sekret ausgefüllt, in der Gegend der mittleren Muschel Krustenbildung. Nach Cocainisierung und Adrenalisierung sieht man aus der Fissura olfactoria eitriges Sekret herausquellen. Die rechte Nasenseite für Luft absolut undurchgängig, links Hypertrophie der unteren Muschel, eitriges Sekret im unteren Nasengang; auch diese Seite ist nur wenig für Luft durchgängig.

Bei der Aufforderung, die Zunge zu zeigen, wird dieselbe nur wenig vorgestreckt. Starker Tremor, die Zungenspitze weicht nach links ab; die rechte Zungenhälfte gerunzelt, faltig. Gaumensegel rechts tieferstehend, beim Phonieren hebt sich die rechte Seite nur wenig, die linke Hälfte gut beweglich, zieht die rechte Hälfte nach links. Beim Schluckakt ist die rechte Pharynxwand unbeweglich, doch wird sie im ganzen ruckartig nach links gezogen. Die Rhinoscopia posterior gelingt nicht. Man sieht nach Aufhebung des Gaumensegels nur eine sehr starke Schleimhautvorwölbung an der Pharynxhinterwand, die es verhindert, die Choanen zu überblicken. Bei der Palpation des Nasenrachenraumes zeigt sich eine von der Pharynxhinterwand und vom Rachen ausgehende tumorartige, weiche Infiltration, die Choanen fühlen sich normal an. Der rechte Tubenwulst ragt stärker vor als der linke, die rechte Rosenmüllersche Grube vollständig verstrichen.

Laryngoskopie: Epiglottis gerade, rechte Stimmlippe, etwas schmäler als die linke, steht unbeweglich in Kadaverstellung. Der rechte Aryknorpel erscheint etwas größer als der linke und ist etwas nach vorn geneigt. Vollständiger Glottisschluß kommt nicht zustande, es bleibt bei der Phonation ein zirka 3 *mm* breiter Spalt offen.

Die rechte Schulter scheint etwas tiefer zu stehen als die linke. Der rechte Musculus sternocleidomastoideus ist etwas schlaffer als der linke, auch der rechte Musculus cucullaris erscheint in seiner oberen Partie etwas schwächer als der linke. Die elektrische Prüfung ergab Entartungsreaktion am Sternocleido und Trapezius sowie an der rechten Zungenmuskulatur. Die Sensibilitätsprüfung ergab keine wesentliche Hypästhesie im Gebiete des Pharynx und Larynx; eine genauere Prüfung konnte, da Pat. etwas benommen war, nicht angestellt werden. Auch die Geschmacksprüfung war aus demselben Grunde nicht ausführbar. An den übrigen Hirnnerven nichts nachweisbar, insbesondere Facialis, Trigeminus vollständig intakt. Sehnenreflexe normal. Keinerlei Lähmungen an den Extremitäten. Keine trophischen Störungen. Die Untersuchung der Lungen ergab eine diffuse Bronchitis. Herzgrenzen normal, keine Geräusche hörbar. Herztöne nur dumpf.

Decursus morbi: 7. VI. Pat. ist heute stärker benommen. Der Aufforderung, die Zunge herauszustrecken, kommt er nicht nach, die Zunge liegt unbeweglich am Mundhöhlenboden. Sprache ganz unverständlich. Temperatur abends bis 39·3.

9. VI. Heute sehr heftige Blutung aus dem Nasenrachenraum, die aber nach kurzer Zeit spontan zum Stillstand kommt. Pat. kann absolut nicht mehr schlucken, Ernährung mit Schlundsonde. Während früh die Temperatur stets normal ist, abendliche Temperatursteigerung bis 39·0.

Generated on 2019-10-24 13:08 GMT / http://hdl.handle.net/2027/uc1.b3252761
Public Domain in the United States, Google-digitized / http://www.hathitrust.org/access_use#pd-us-google
Digitized by Google
Original from UNIVERSITY OF CALIFORNIA

11. VI. Befund unverändert. Temperatur abends 39·6. Bewegungen des Kopfes sehr schmerzhaft. Pat. klagt auch über spontane, heftige Kopfschmerzen.

13. VI. Nach einer sehr heftigen neuerlichen Blutung aus dem Nasenrachenraum Exitus 7 Uhr früh.

Resümieren wir, was uns diese Krankengeschichte bietet: Nach einer offenbar im Nasenrachenraum beginnenden Affektion tritt Heiserkeit, Unvermögen zu schlucken und undeutliche Sprache auf. Befund bei der Aufnahme:

Rechtseitige Zungenlähmung,
rechtseitige Gaumenlähmung,
rechtseitige Pharynxlähmung,
rechtseitige Recurrenslähmung,
rechtseitige Lähmung der Schultermuskeln.

An den übrigen Hirnnerven nichts Abnormes.

Aus diesem Befunde stellten wir die Diagnose auf eine periphere Schädigung der Nervi IX, X, XI, XII. Gegen einen bulbären Ursprung sprach das Freisein des Facialis, Acusticus und Trigeminus, gegen eine cerebrale Affektion auch die Entartungsreaktion. Gegen progressive Bulbärparalyse sprach die Halbseitigkeit der Affektion und der rapide Verlauf. Die hochgradige Schwellung im Nasenrachenraum und das septische Fieber ließen uns an einen cariösen Prozeß an der Schädelbasis denken, doch war ein maligner Tumor nicht auszuschließen.

Die Sektion (Prof. Aschoff) bestätigte die von uns gestellte Diagnose.

Sektionsbefund: Leiche eines übermittelgroßen männlichen Individuums im Alter von 55—60 Jahren, keine Ödeme, Totenstarre nicht vorhanden. Gut entwickelte Fettpolster. In beiden Mundwinkeln und Nase leicht angetrocknetes Blut. Aus der eröffneten Bauchhöhle entleert sich kein besonderer Inhalt. Links eine fingerkuppengroße Ausstülpung des Peritoneums im Gebiete des linken Inguinalkanales. Därme wenig mit Gas gefüllt, sonst kein besonderer fühlbarer Inhalt. Wurmfortsatz nach hinten oben, hinter das Colon ascendens geschlagen. In der Haut der Inguinalgegend, zweifingerbreit unter dem Lig. Poupartii, eine quer verlaufende, zirka 5 *cm* lange Narbe, die bis in das subcutane Fettgewebe reicht und zu dem inguinalen Drüsenpaket führt. Die Drüsen sind bis zu Kleinkirschengröße geschwollen, auf dem Durchschnitt von grauweißlichem Aussehen und derber Beschaffenheit, auch in der linken Leistengegend deutlich vergrößert. Netz zwischen rechtem Leberlappen und Zwerchfell emporgeschlagen, nicht adhärent. Zwerchfellstand rechts 4. Intercostalraum, links 5. Rippe. Auffallend schlaffe Spannung des Zwerchfells. Gallenblase nicht verwachsen. An der Flexura duodenojejunalis zahlreiche zarte Taschenbildung, Brückenbildung zwischen Darm und Mesenterium veranlassend.

Abheben des knöchernen Schädeldaches von der Dura ist unmöglich. Die Dura wird umschnitten. Am äußeren Schädeldach keine Besonderheiten. Coronarnaht zum größten Teil verstrichen, besonders rechts, ebenso Sagittalnaht fast vollständig verstrichen. Die Dura ist dem Schädeldach fest adhärent und zeigt an der Innenfläche flüssiges und geronnenes Blut. An den Hemisphären ödematöse Durchträn-

Digitized by Google
Original from UNIVERSITY OF CALIFORNIA
Generated on 2019-10-24 13:08 GMT / http://hdl.handle.net/2027/uc1.b3252761
Public Domain in the United States, Google-digitized / http://www.hathitrust.org/access_use#pd-us-google

kung der Pia. Die Pia läßt sich im Zusammenhang von den Hemisphären lösen. An den Hirnwindungen keine Abplattung. Furchen klaffend. Abziehen der Pia geschieht ohne Substanzverlust des Gehirns. An den Gefäßen der Fossa Sylvii sieht man mehrere ausgedehnte, gelblich gefärbte, verhärtete, verdickte Partien der Wand. Bei der Herausnahme erfolgt absichtlich die Abtrennung des Groß- und Kleinhirns in der Höhe der Großhirnschenkel. Der Aquäductus ist leicht erweitert. An dem Chiasma ist die Pia gelblich verfärbt, von fast eitrigem Aussehen. Gehirnventrikel ohne besonderen Inhalt. Die Sektion des Großhirns selbst o. B. Das Kleinhirn bleibt zunächst unberührt. Es wird versucht, durch Entfernung der Halsorgane die Schädelbasis von vorn freizulegen. Aus dem Nasenrachenraum wird ein großes, festes Blutgerinnsel entleert. Auch im Larynx und in der Trachea finden sich Blutgerinnsel. Nach Eröffnung des Kehlkopfes von vorn übersieht man harten und weichen Gaumen sowie Tonsillargegend, die ohne Veränderung sind. Kehlkopf sowie Stimmbänder sind o. B.

Beim Abtasten des Nasenrachenraumes findet man links an der Choanenöffnung derbe, halbkugelig gestaltete Massen, die sich auffallend derb anfühlen, vielleicht die prominierenden Muscheln. Nach Freilegung des Nasenrachenraumes und Lösung der Zunge und weichen und harten Gaumens sieht man das Gewölbe des Pharynx vollständig mit geronnenen Blutmassen ausgefüllt. Zur weiteren Freilegung der Schädelbasis werden beide Kiefergelenke ausgelöst und der Unterkiefer nach oben geschlagen. Bei Auslösung des rechten Kiefergelenkes stößt man in der Tiefe hinter dem Gelenk auf stinkenden Eiter. Rechts oben zeigt der noch vorhandene Molar eine ausgedehnte Caries. Die erwähnte Absceßhöhle steht aber nicht mit ihm in Zusammenhang, sondern läßt sich nach oben mit einer Sonde zu einer anscheinend der Unterfläche der Felsenbeinpyramide entsprechenden Stelle verfolgen. Nach Freilegung des rechten Mittelohres von oben fällt der eigentümliche gallertig-schleimige Inhalt der spongiösen Knochenmassen auf. Auch das Mittelohr selbst ist mit einer rötlichen schleimigen Masse ausgefüllt. Trigeminus rechts am Ganglion Gasseri o. B. Beim Emporheben des Kleinhirns sieht man an der Hinterfläche der Felsenbeinpyramide eine unter dem Porus acusticus int. beginnende kleinkirschgroße, halbkugelige Vorwölbung, die sich nach abwärts erstreckt und über welche Acusticus und Facialis glatt hinwegziehen. Glossopharyngeus und Vago-accessorius sind durch die tumorartige Vorwölbung, die sich gerade bis zur Durchtrittsstelle dieser Nerven nach außen erstreckt und dem Foramen jugulare entspricht, plattgedrückt und gegen die äußere Kante des Foramen gedrängt. Nach Querdurchsägung des Schädeldaches im Gebiete der Sella turcica (die herausgenommene Hypophyse o. B.) wird die Nasenrachenhöhle vollständig freigelegt. Linke Tuba Eustachii o. B. In der Umgebung der rechten deutliche Narbenbildung. Die ganze hintere Rachenwand von der Basis an bemessen zirka $4—4^1/_2$ *cm* weit abwärts, sieht eigentümlich ödematös aus und ist mit grüngelben Flecken durchsetzt, hie und da deutliche narbenartige Züge aufweisend. An einzelnen Stellen, besonders rechts, kleinere Durchbohrungen der Schleimhaut, die sich als Fistelbildung erweisen, die sich nach rechts bis in die Gegend der Vorwölbung an der hinteren Fläche des Felsenbeines verfolgen lassen und auch nach links hinüber bis an die Unterfläche des Felsenbeines reichen. In der Keilbeinhöhle kein eitriger Inhalt.

Generated on 2019-10-24 13:08 GMT / http://hdl.handle.net/2027/uc1.b3252761
Public Domain in the United States, Google-digitized / http://www.hathitrust.org/access_use#pd-us-google
Digitized by Google
Original from UNIVERSITY OF CALIFORNIA

Nach Durchspaltung der Schleimhaut des Rachengewölbes wird eine unregelmäßig zackig gestaltete, mit stinkendem Eiter und blutigen Massen gefüllte Höhle freigelegt, in welche die vorher erwähnten Fistelgänge münden. Neben den eitrigen und blutigen Massen finden sich in der Höhle noch gröbere Gewebsbröckel von grobhöckeriger, lappiger Beschaffenheit von schmieriggelbem Aussehen, welche an nekrotisches Fettgewebe erinnern. Die Höhle läßt sich, wie schon die Sondierung von den Fistelgängen aus ergab, einerseits nach links bis zur Basis der Felsenbeinpyramide, andrerseits nach rechts ebenfalls bis zur Felsenbeinpyramide verfolgen. Die basale Fläche der rechten Felsenbeinpyramide ist bis zum Canalis caroticus und Foramen jugulare freigelegt, so daß man beim Abtasten deutlich auf rauhen Knochen gelangt. Durch das Foramen jugulare hindurch läßt sich die Absceßhöhle bis zu der früher erwähnten Vorwölbung an der Hinterfläche der Felsenbeinpyramide verfolgen. Durch die gangränöse Absceßhöhle zieht der rechtseitige Hypoglossus, der, stark erweicht, sich inmitten der gangränösen Massen verliert. Bei Abheben eines größeren Blutgerinnsels innerhalb der Absceßhöhle gelangt man auf die freigelegte Carotis interna, die jedoch bei Entfernung der schmierigen, gangränösen Massen eingerissen ist, so daß über eine etwa vorhanden gewesene Perforation nichts Sicheres ausgesagt werden kann. Mit der Absceßhöhle steht auch der früher erwähnte, direkt hinter dem rechten Kiefergelenk gelegene Absceß in Zusammenhang. Er stellt nur eine Ausbuchtung der größeren Absceßhöhle dar. Die Wand dieser kleineren Absceßhöhle ist schwielig verdickt und in die schwieligen Massen sind Glossopharyngeus, Vagus und Accessorius eingebettet. Bei der weiteren Ausräumung der größeren Absceßhöhle zwecks Aufsuchung etwaiger Tumormassen wird auch ein kleiner, anscheinend der Pars basilaris des Os occipit. entstammender, nur wenige Millimeter großer Sequester aufgefunden. Von besonderem Geschwulst- oder Granulationsgewebe wird nichts entdeckt. Eine Kommunikation der Absceßhöhle mit der Keilbeinhöhle besteht nicht.

An den Choanen sieht man, durch leichte Schiefstellung des Septums bedingt, eine Veränderung der linkseitigen Öffnung mit stärkerem Vorspringen der Nasenmuschel, die vorher dem tastenden Finger als geschwulstartige Vorsprünge imponierten. Ein besonderer Inhalt ist in den Nasenhöhlen nicht festzustellen. Die beiderseitigen Tubae Eustachii werden eröffnet und frei von besonderem Inhalt gefunden.

Lungen äußerst stark gebläht. Die linke Lunge ist in allen Teilen lufthaltig. die Pleura überall glatt und spiegelnd, auf dem Durchschnitt ziemlich saftreich. Sämtliche Bronchien, auch die kleinsten, sind mit Cruormassen angefüllt. Herzbeutel äußerst fettreich. Rechter Vorhof leer; linker Ventrikel entleert nur wenige Kubikzentimeter Blut. Die Klappen und Sehnenfäden der Tricuspidalis sind zart; die Mitralis zeigt an ihrem Rande an einer Stelle kleine, warzenförmige Auflagerungen, einige Sehnenfäden leicht verdickt. Die Papillarmuskeln zeigen ein sehniges Aussehen. Die Wand des linken Ventrikels ist verdickt; die Aortenklappen sind zart; nach der Ventrikelseite zu gelbliche Auflagerungen. Die Milz ist vergrößert, 13 : 9·5 : 3·5. Von der Schnittfläche läßt sich reichlich Saft abstreichen, sie ist von mäßig derber Konsistenz.

Die linke Nebenniere ist o. B. Die Fettkapsel der Niere ist von enormer Ausdehnung. Die linke Niere zeigt auf der Oberfläche leichte, furchenförmige Ein-

Digitized by Google
Original from UNIVERSITY OF CALIFORNIA
Generated on 2019-10-24 13:08 GMT / http://hdl.handle.net/2027/uc1.b3252761
Public Domain in the United States, Google-digitized / http://www.hathitrust.org/access_use#pd-us-google

senkungen. Im Nierenbecken einige nicht wegspülbare rote Punkte. Das Parenchym ist von blauroter Farbe. Rinden- und Markzeichnung deutlich. Linker und rechter Ureter o. B. Rechte Niere wie links, außer einer etwa erbsengroßen, leicht eingesunkenen gelblichen Stelle der Oberfläche, deren Mitte weißlich erscheint.

Aus dem Duodenum entleert sich ein schokoladebrauner Inhalt. Aus dem Magen entleeren sich reichliche Mengen eines Inhaltes, der cruorähnlich aussieht. Gallengänge durchgängig. Leber von derber Konsistenz; auf der Schnittfläche von blauroter Farbe, Zeichnung leicht verwaschen.

Gallenblasenschleimhaut zeigt eine gelblich gefärbte netzförmige Zeichnung. Das Rectum ist stark kontrahiert, enthält schwärzlich bröckelige Kotmassen. Blasenschleimhaut, Prostata, Samenblase, rechter Hoden o. B. Linker Hoden zeigt auf dem Durchschnitt einige sehr glänzende Stränge. Darm o. B. 1 *m* oberhalb der Bauhinschen Klappe eine etwa 5 *cm* lange, blind endende Ausstülpung.

Pathologisch-anatomische Diagnose: Gangräneszierender, retropharyngealer Absceß mit multipler Perforation der Pharynxwand, ausgehend von einer Caries der Schädelbasis (Pars basilaris ossis occip., Pars pyramidalis ossis petrosi dextri). Subdurale Vorwölbung des Abscesses im Gebiete des Foramen jugulare dext., Kompression des rechten Nervus glossopharyngeus, vagus und accessorius. Akute, seröse Entzündung des rechten Mittelohres. Arrosion der rechten Carotis interna (?). Frische Blutung in die Absceßhöhle, in den Nasenrachenraum, Rachen, Larynx. Aspiration von Blut in die Trachea und Bronchien. Hochgradige Lungenblähung. Aspiration von Blut in die Lungen. Anthrakose der Hiluslymphdrüsen. Geringe Hypertrophie des linken Ventrikels. Atherosklerose an der Mitralis und in der Aorta ascendens. Adipositas cordis. Septischer Milztumor. Stauungsnieren. Fraglicher gelber Herd in der linken Niere. Fötale Lappung der Niere. Stauungsleber. Meckelsches Divertikel.

Mikroskopischer Befund: Leber: Cirrhose mäßigen Grades und irreguläre Verfettung. Der gelbe Herd in der Rinde der linken Niere erweist sich als ein Grawitzscher Tumor.

Die nekrotischen Massen aus der Absceßhöhle des Pharynx sind kein Tumorgewebe, sondern bestehen aus dicht gewebten, faserigen Massen und stellen wahrscheinlich abgestoßene Teile des Periosts und des Bandapparates dar. Die Absceßwand besteht aus einer pyogenen Membran mit sehr reicher Leukocytendurchsetzung und sehr starker Verfettung der Granulationszellen. Innerhalb der pyogenen Membran kleinste Eiterherde, in denen sich nach längerem Suchen ganz feine Stäbchen in wolkenartigen Anhäufungen nachweisen lassen. In der weiteren Umgebung zeigt die Pharynxschleimhaut, besonders der Tubenwulst, hochgradige plasmazelluläre Infiltration. Die Schleimhaut der rechten Tuba Eustachii sowie des rechten Mittelohres ist ebenfalls lebhaft entzündet, mit Bildung diphtherischer Schorfe, die mit großen Mengen verschiedenster Bakteriengemische bedeckt sind. Der Lymphknoten der Inguinalgegend zeigt eine allgemeine Verdichtung und zum Teil auch hyaline Entartung des

Generated on 2019-10-24 13:08 GMT / http://hdl.handle.net/2027/uc1.b3252761
Public Domain in the United States, Google-digitized / http://www.hathitrust.org/access_use#pd-us-google
Digitized by Google
Original from UNIVERSITY OF CALIFORNIA

Reticulum, auch geringfügige Pigmentablagerungen. Spezifische, auf Syphilis, Tuberkulose oder Rotz hindeutende Veränderungen wurden nirgends mit Sicherheit gefunden. Der Eiter der Abscesshöhle enthält ein sehr buntes Bakteriengemisch, der Eiter an der Gehirnbasis enthält grampositive Diplokokken.

Nach dem Sektionsbefund ist das Zustandekommen der Lähmung vollständig erklärt. Durch den eitrigen, cariösen Prozeß an der Schädelbasis kam es zu einer Vorwölbung in der Gegend des Foramen jugulare, durch die der Glossopharyngeus, Vagus und Accessorius in ihrem Stamme komprimiert wurden (siehe Fig. 1). Der Hypoglossus wurde in seinem Verlaufe durch die

Fig. 1.

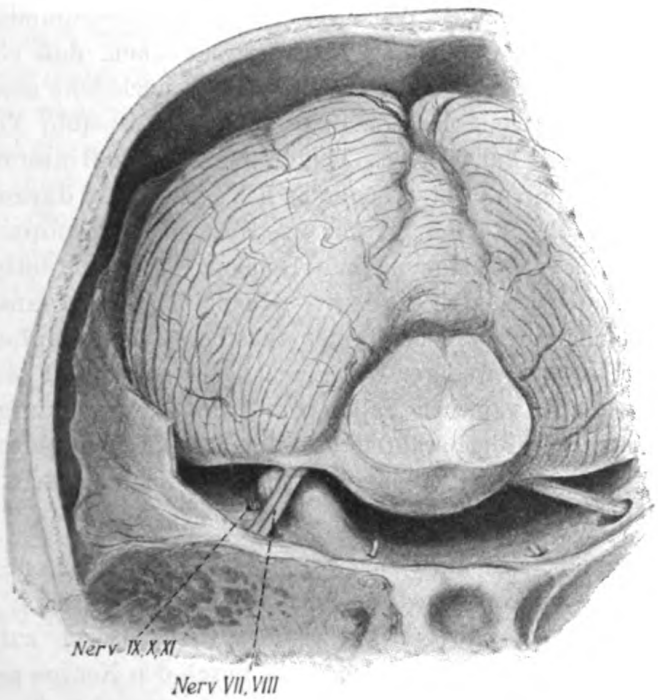

Abscesshöhle geschädigt, durch die weitere Ausbreitung des Prozesses wurde auch der Hypoglossus der anderen Seite ergriffen, vermutlich auch der Glossopharyngeus der linken Seite, da 3 Tage vor dem Exitus eine komplette Zungen- und Schlundlähmung konstatiert werden konnte. Symptome, die auf eine Schädigung auch des linken Vago-Accessorius hingewiesen hätten, waren nicht vorhanden. Es zeigte sich übrigens auch links im Bereiche des Hinterhauptloches eine Vorwölbung ähnlich der rechts beschriebenen, doch nicht so bedeutend, daß es durch dieselbe zu einer Schädigung der Nerven gekommen wäre, doch wäre bei weiterer Ausbreitung des Prozesses vermutlich auch der linke Vago-Accessorius komprimiert worden.

Digitized by Google
Original from UNIVERSITY OF CALIFORNIA
Generated on 2019-10-24 13:08 GMT / http://hdl.handle.net/2027/uc1.b3252761
Public Domain in the United States, Google-digitized / http://www.hathitrust.org/access_use#pd-us-google

Aus der Krankengeschichte seien noch einige Punkte hervorgehoben. Das rechte Stimmband stand bei unserem Pat. in Kadaverstellung und war leicht exkaviert. Es bestand also eine komplette Recurrenslähmung. Leider konnte ich nicht den Beginn der Lähmung beobachten, es wäre interessant gewesen, zu konstatieren, ob durch den Druck des sich vorwölbenden Abscesses sich zuerst eine Posticuslähmung und dann später erst die komplette Recurrenslähmung entwickelt hat. Für die Frage, ob der Accessorius oder der Vagus den Kehlkopf motorisch versorgt, konnte unser Fall keinen Aufschluß geben, da beide Nerven geschädigt wurden. Ich habe daher auch auf eine histologische Untersuchung der Kerne verzichtet, da von einer solchen Untersuchung nichts zu erwarten war.

Eine genaue Sensibilitätsprüfung war bei dem benommenen Patienten nicht möglich, doch habe ich den Eindruck gewonnen, daß eine Anästhesie im Bereiche der rechten Larynxhälfte nicht bestand, höchstens eine Hypästhesie. Dies läßt sich vielleicht mit der Annahme, daß die sensible Versorgung des Kehlkopfes nicht unilateral, sondern bilateral geschieht (Untersuchungen von Gordon Wilson) erklären. Unter anderem hat Avellis (5) darauf hingewiesen, daß Hemianästhesie des Kehlkopfes nur bei Hysterie vorkommt. Er beobachtete einen Fall von Vaguslähmung mit Hemianästhesie derselben Seite, bei dem die Anästhesie bald durch suggestive Behandlung verschwand, es handelte sich also um Kombination von cerebraler Anästhesie und peripherer Lähmung. Zweifellos bedarf es noch weiterer Untersuchungen, um diese Frage zu klären, da auffallenderweise in manchen Fällen von Vagusdurchtrennung Sensibilitätsstörungen beobachtet wurden, während sie in anderen Fällen fehlten. Es hängen diese sich widersprechenden Befunde wohl mit der Schwierigkeit der Sensibilitätsprüfung der Larynxschleimhaut zusammen.

Unser Fall läßt sich auch zur Beantwortung der Frage der motorischen Innervation des Gaumens verwerten. Bekanntlich wurde früher angenommen, daß der Facialis die motorischen Fasern dem Gaumensegel zuführe. Réthi hat nun experimentell nachgewiesen, daß die durch den Nervus petrosus superficialis dem Gaumensegel zugeführten Fasern sekretorischer Natur sind, die motorische Innervation des Velums aber durch die Nervi pharyngei des Vagus geschieht. Eine Bestätigung dieser experimentellen Untersuchungen wurde auch klinisch gefunden. So konnte Eisenlohr (6) bei seinem Fall von Gaumensegellähmung das Intaktsein des Facialis nachweisen, auch wurde öfters nach operativen Verletzungen des Vagus Gaumensegellähmung konstatiert, ohne daß der Facialis geschädigt worden wäre. So hat erst kürzlich Réthi (7) einen derartigen Fall veröffentlicht, auch Obalinsky (8) beobachtete einen ähnlichen. In meinem Fall war der Facialis vollkommen intakt, er verlief ohne gezerrt zu werden glatt über die Vorwölbung.

Digitized by Google
Original from UNIVERSITY OF CALIFORNIA
Generated on 2019-10-24 13:08 GMT / http://hdl.handle.net/2027/uc1.b3252761
Public Domain in the United States, Google-digitized / http://www.hathitrust.org/access_use#pd-us-google

Der Exitus trat in unserem Fall durch eine Blutung aus der Carotis interna ein. Der benommene Pat. aspirierte das Blut und der Tod erfolgte durch Erstickung.

Es frägt sich noch, ob therapeutisch in meinem Falle etwas zu machen gewesen wäre. Ein chirurgisches Vorgehen bei derartig phlegmonösen Prozessen an der Schädelbasis bietet jedenfalls große Schwierigkeiten. Das Krankheitsbild bei meinem Pat. war ein so schweres, der Zustand bereits bei der Aufnahme ein so desolater, daß an einen größeren Eingriff nicht zu denken war. Es würde sich aber empfehlen, in einem ähnlichen Fall sich eventuell durch die Rhinoscopia posterior directa nach Gyergyei genau über den im Nasenrachenraum vorliegenden Prozeß zu orientieren, bei Konstatierung einer phlegmonösen Entzündung könnte der Absceß eventuell mittelst Dochten durch die Nase drainiert werden.

Wodurch kann nun der Prozeß bei unserem Kranken entstanden sein? Es liegen hier mehrere Möglichkeiten vor. Zunächst ist an eine luetische Periostitis zu denken: zwar war die Wassermannsche Reaktion negativ und auch sonst kein Anhaltspunkt für Lues in der Anamnese, doch ist dies kein Grund, um Lues als ätiologisches Moment vollständig ausschließen zu können. Es wäre ferner denkbar, daß die Nasenrachenraumaffektion im Zusammenhang mit den Lymphdrüsenaffektionen stand, daß es sich etwa um einen pyämischen Prozeß handelt. Schließlich wäre noch daran zu denken, daß das Primäre die von dem Spezialarzte konstatierte Keilbeineiterung war, daß sich von hier aus der Prozeß auf das Rachendach und an die Schädelbasis fortsetzte (Antritis sphenoidalis perforans atque abscedens). Die Narben im Gebiete der rechten Tuba Eustachii, die bei der Autopsie gefunden wurden, wären vielleicht am ehesten als Residuen luetischer Geschwüre zu erklären. Operative Eingriffe im Nasenrachenraum wurden, soweit ich in Erfahrung bringen konnte, nicht vorgenommen, auch wurde Pat. nicht katheterisiert; es wären übrigens auch derartige Narbenbildungen nach Verletzungen durch den Katheter absolut nicht zu erwarten.

An der Hand der Fälle, die ich in der Literatur auffinden konnte, wollen wir nun noch die verschiedenen Ursachen der kombinierten halbseitigen Kehlkopflähmung besprechen. Wie in unserem Falle einwandfrei nachgewiesen werden konnte, daß die Lähmung des Glossopharyngeus, Vago-accessorius und Hypoglossus peripheren Ursprungs ist, so zeigt auch die Übersicht der bisher veröffentlichten Fälle von halbseitiger kombinierter Kehlkopflähmung, daß in *reinen Fällen* dieser Art es sich fast immer um eine periphere Genese der *Affektion* handelt.

Betrachten wir zunächst die Fälle, bei denen eine zentrale Ursache *nachgewiesen* oder angenommen wurde. Hier ist zunächst ein Fall von *Eisenlohr* (6) zu erwähnen, der zur Autopsie kam. Es fand sich außer

Digitized by Google
Original from UNIVERSITY OF CALIFORNIA
Generated on 2019-10-24 13:08 GMT / http://hdl.handle.net/2027/uc1.b3252761
Public Domain in the United States, Google-digitized / http://www.hathitrust.org/access_use#pd-us-google

linkseitiger Recurrens- und Gaumensegellähmung auch die Sensibilität im Trigeminusgebiet herabgesetzt, außerdem bestand Nystagmus rotatorius. Bei der Autopsie fand sich ein Herd in der Medulla in der linken Hälfte gelegen, vermutlich handelte es sich um die Residuen eines entzündlichen oder thrombotisch-nekrotischen Prozesses. Zur Sektion kam auch ein Fall Polis (1), bei dem es sich um eine rechtseitige Gaumen-, Kehlkopf-, Schultermuskellähmung handelte. Es fand sich bei der Autopsie ein Tumor im vorderen Anteil der rechten Parietalwindung (Gumma), dieser kann wohl nicht die Ursache der Lähmung gewesen sein, vielleicht handelte es sich um eine periphere luetische Neuritis, eine mikroskopische Untersuchung wurde nicht vorgenommen. Bei der apoplektiformen Bulbärparalyse können wir ein ähnliches Bild sehen wie bei der peripheren Schädigung des Glossopharyngeus, Vago-accessorius und Hypoglossus. Einen derartigen Fall mit Sektionsbefund veröffentlicht Wallenberg (9); es handelte sich um einen Fall von Embolie der Arteria cerebell. inf. post. sin. mit einem Erweichungsherd in der Medulla, doch waren auch hier außer der Zungen-, Gaumen- und Kehlkopflähmung Störungen im Bereiche des Quintus vorhanden.

Nicht so selten wurde bei der Syringomyelie die halbseitige kombinierte Kehlkopflähmung beobachtet. Baumgarten (10) führt 8 derartige Fälle an [Hoffmann (2 Fälle), Tambourek, Gottstein, H. Müller, Schlesinger (3 Fälle)]. Auch Schüller (11), Tilley (12), Horne (12) und Rose und Lemaitre (13) beobachteten dieses Syndrom bei Syringomyelie, es ist aber bei weitem seltener als die doppelseitige Schädigung des Vago-accessorius. Bei allen diesen Beobachtungen war die Diagnose der Syringomyelie bereits aus anderen Symptomen gestellt.

Auch bei der Tabes sind die Kehlkopfgaumenlähmungen mit Rücksicht auf den intramedullären Prozeß häufiger beiderseitig. In der Literatur konnte ich nur 9 Fälle von halbseitiger kombinierter Kehlkopflähmung bei Tabes finden: Strazza (2 Fälle) (12), Guillain und Laroche (14), Finder (15), Zwillinger (16), Fournier (17), Seiffer (18), Aronsohn (19). Bei allen diesen Beobachtungen fanden sich auch andere Symptome der Tabes (Pupillenstarre, Ataxie, Augenmuskellähmungen etc.).

In einem Fall Avellis' entwickelte sich im Laufe der nächsten Monate Bulbärparalyse, doch war hier eine beiderseitige Stimmbandparese vorhanden. Auch in einem von Poli erwähnten Fall Strazzas kam es zu dem typischen Bild der progressiven Bulbärparalyse. Kombinierte halbseitige Kehlkopflähmungen wurden auch bei anderen zentralen Nervenerkrankungen beobachtet, so bei amyotrophischer Lateralsklerose (Poli), Polioencephalitis (Avellis, Hall-Henschen, Roch und Marie), progressiver Muskelatrophie (Avellis, Poli), Apoplexie (Avellis, Hirth). In diesen Fällen war die Diagnose aus anderwärtigem charakteristischen Befunde zu stellen.

Generated on 2019-10-24 13:09 GMT / http://hdl.handle.net/2027/uc1.b3252761
Public Domain in the United States, Google-digitized / http://www.hathitrust.org/access_use#pd-us-google
Digitized by Google
Original from UNIVERSITY OF CALIFORNIA

Luetische bulbäre Veränderungen wurden von Hughlings-Jackson, Möbius und Strazza (12) angenommen mit Rücksicht auf die gleichzeitig bestehenden Augenmuskellähmungen. Auch in dem Falle Semons (20) fand sich als auf zentralen Ursprung hinweisend außer der kombinierten Kehlkopflähmung Hemiplegie der Extremitäten. Wie die Fälle von Egidi (22) zu deuten sind, der drei Beobachtungen von einseitigen familären Lähmungen nucleären Ursprungs des Kehlkopfes, des Gaumens und der Zunge mitteilte, ist zweifelhaft. Er ist der Ansicht, daß es sich um eine langsame, progressive Atrophie der grauen Substanz des Bulbus handelt, die das Eigentümliche hat, auf die motorischen Kerne des Vagus und den Hypoglossuskern der einen Seite beschränkt zu bleiben.

Scanes Spicer (23) nimmt in einem von ihm beobachteten Fall von Lähmung des rechten Stimmbandes, der rechten Gaumen- und Rachenseite, die im Anschluß an eine Erkältung entstand, an, daß es sich um eine Herderkrankung im Wurzelgebiet des Vago-accessorius handelt, doch ist die Annahme durch nichts erwiesen, ebensogut könnte es sich um eine periphere Neuritis gehandelt haben. Auch Pel (24) nimmt in seinem Fall von Hemiatrophie der Zunge mit linkseitiger Gaumen-, Kehlkopf-, Schulterlähmung eine intramedulläre Erkrankung an, entstanden durch syphilitische Gefäßdegeneration in den Zweigen der Vertebralis. Da die Patellarreflexe in diesem Falle fehlten, könnte es sich auch um Tabes gehandelt haben.

Chauveau (12) denkt bei einem von ihm beobachteten Fall wegen der raschen Rückbildung der Lähmungserscheinungen an Hysterie.

Dies die Fälle, bei denen eine zentrale Genese des Syndroms nachgewiesen respektive angenommen wurde. Es zeigt sich, daß bei den Beobachtungen, die mit Bestimmtheit auf eine intramedulläre Erkrankung zurückzuführen sind, nicht das reine Bild der halbseitig kombinierten Kehlkopflähmung gefunden wurde, sondern stets auch anderweitige Nervenstörungen vorhanden waren.

Die Ursachen der kombinierten halbseitigen Kehlkopflähmung peripheren Ursprungs sind die mannigfaltigsten. Sehr häufig sind es maligne Tumoren, die den Symptomenkomplex hervorrufen. Bei 6 von diesen Fällen wurde die Diagnose durch die Autopsie bestätigt. Die erste derartige Beobachtung wurde von Schech (25) veröffentlicht, es handelte sich um eine Glossopharyngeus, Vago-accessorius und Hypoglossuslähmung infolge eines Sarkoms der Schädelbasis. Durch die Sektion wurde auch in den Fällen von Harmer (4), Tapia (3), Mann (26) und Lermoyez (27) ein Tumor als die Ursache der Lähmung entdeckt. Zweifellos durch Tumoren war auch das Syndrom verursacht bei den Beobachtungen von Bernardt (28), Wiersma (29), Hoffmann (12), Tapia (3), Sanz (30), Fraenkel (31), Avellis und Bellin (17). Bei drei publizierten Fällen von Hennebert (12), Lavrand (32), Wiener (12) wird die Entstehung des Lähmungsbildes auf den Druck tuberkulöser Drüsen zurückgeführt.

Digitized by Google
Original from UNIVERSITY OF CALIFORNIA
Generated on 2019-10-24 13:08 GMT / http://hdl.handle.net/2027/uc1.b3252761
Public Domain in the United States, Google-digitized / http://www.hathitrust.org/access_use#pd-us-google

Erst kürzlich hat in einer ausführlichen Arbeit Siebenmann (33) darauf hingewiesen, daß bei Brüchen der Schädelbasis Lähmungen des Glossopharyngeus und Vago-accessorius vorkommen können. Er beobachtete einen Fall, bei dem nach einem heftigen Stoß vor den Kopf mit seitlicher Schädelkompression ein- und gleichseitige Lähmung des Gaumens der Schlundmuskulatur des Stimmbandes und der Schultermuskeln mit Herabsetzung des Geschmacksvermögens sich einstellte. Es handelte sich in diesen sowie in 11 weiteren aus der Literatur gesammelten Fällen um einen partiellen Ringbruch der Schädelbasis in der Gegend des Foramen magnum, wobei die Nerven an ihrer Durchschnittsstelle durch die Schädelbasis gezerrt oder zerrissen wurden. In vier von diesen Fällen war auch der Hypoglossus beteiligt. Zu diesen von Siebenmann mitgeteilten Beobachtungen kommt noch ein von Gignoux (34) veröffentlichter Fall, bei dem es nach einer Basisfraktur zu Kehlkopf-Schulterlähmung kam.

Auch Messerstiche und andere Verletzungen durch Holzstücke, durch Verwundungen bei Stiergefechten, führen nicht selten zur Durchtrennung der Nervi IX, X, XI und somit zum Bilde der kombinierten halbseitigen Kehlkopflähmung. Ich konnte 10 derartige Fälle in der Literatur vorfinden. Traumann (35) beschrieb den ersten Fall von Zungen-, Gaumen-, Kehlkopf- und Schulterlähmung nach einem Stich in die linke Ohrmuschel direkt unterhalb des Gehörganges. Ihm folgten die Beobachtungen von Molinié (12), Avellis (36), Oltuszewski (12), Bobbio (12), Tapia (2 Fälle) (3), Foubin (12), Prota (2 Fälle) (37), Hirschfeld (38) und Blanluet (17). Rose und Lemaitre (13) nahmen in ihrem Fall, bei dem es durch einen Messerstich zu einer Verletzung unterhalb des Ohres kam, an, daß im Anschluß an das Trauma eine bulbäre Blutung auftrat, sie vermuten den bulbären Sitz der Affektion, da auch von Seite des Facialis und Trigeminus Symptome auftraten. Auch operative Verletzungen können zur kombinierten halbseitigen Kehlkopflähmung Veranlassung geben [Israel (29), Debove (39), Obalinsky (8), Rethi (7)].

Recht häufig scheint die Lues als ätiologisches Moment eine Rolle zu spielen. So nehmen Desmerine (12), Avellis (2 Fälle) periphere luetische Neuritis als ursächliches Moment an, andere Autoren führen das Syndrom auf pachymeningitische Veränderungen an der Schädelbasis zurück [Turner (12), Falb (40), Mouisset (17), Simonin (41)]. Die luetische Genese derartiger Lähmungen wird immer leicht zu erweisen sein, wenn sich wie in der von Simonin mitgeteilten Beobachtung ein Erfolg der antiluetischen Behandlung zeigt.

Schmidt (41) nimmt als Ursache der kombinierten Kehlkopflähmung in seinem Fall ein Aneurysma der Arteria vertebralis an. Auch die periphere Neuritis wird von einigen Autoren zur Erklärung herangezogen: Scanes Spicer (Diphtherie) (42), Danzinger (puerperale Neuritis) (43), Trautmann (44), Gilardini (45), Remack (12), Kuttner (Influenza) (46), Jakoby

Generated on 2019-10-24 13:08 GMT / http://hdl.handle.net/2027/uc1.b3252761
Public Domain in the United States, Google-digitized / http://www.hathitrust.org/access_use#pd-us-google
Digitized by Google
Original from UNIVERSITY OF CALIFORNIA

(alkoholische Neuritis) (47). Die rheumatische Neuritis wird als ätiologisches Moment von Avellis in einem seiner Fälle und von Longhi (12) angenommen. Außerdem finden sich in der Literatur noch 10 weitere Fälle, die ich nicht näher anführe, da bei den Veröffentlichungen nichts über die Ursache der Lähmung ausgesagt wird.

In der früher erwähnten Arbeit macht Siebenmann unter Publikation eines einschlägigen Falles auch darauf aufmerksam, daß infolge Sinusthrombose eine Lähmung des 10., 11. und 12. Hirnnerven entstehen kann, auch Gradenigo erwähnt eine solche Beobachtung.

Eitrige, cariöse Prozesse wie in unserem Fall scheinen nur äußerst selten zu halbseitiger kombinierter Kehlkopflähmung Veranlassung zu geben. Nothnagel (29) sah einen derartigen Fall infolge Abscesses der hinteren Schädelgrube mit Nekrose des Felsenbeines und der Hinterhauptschuppe. In einem Fall von Lermoyez und Laborde (41) zeigte sich das Syndrom im Anschlusse an einen seitlichen Halsabsceß.

Rose und Lemaitre (13) erwähnen eine Beobachtung Sebileaus von Avellis' Syndrom infolge Osteomyelitis der Schädelbasis.

Wie bei unserer Beobachtung finden wir auch bei den Fällen der Literatur mit nachgewiesener oder vermuteter peripherer Genese des Symptomenkomplexes fast ganz ausschließlich das reine Bild der Glossopharyngeus-, Vago-accessoriusparalyse mit oder ohne Beteiligung des Hypoglossus, die sogenannte genuine Form Polis. Außer Sympathicussymptomen, die mehrmals erwähnt werden und die sich aus den anatomischen Beziehungen leicht erklären, war nur in drei Fällen (Harmer, Nothnagel, Avellis) auch der Facialis beteiligt, in einem Fall (Nothnagel) auch der Trigeminus, die Mitbeteiligung dieser Nerven fand aber bei der Autopsie in den Fällen von Harmer und Nothnagel durch die Ausbreitung des peripheren Prozesses, bei dem Fall von Avellis durch die Verletzung ihre Erklärung. Wir möchten also mit Poli betonen, daß bei Konstatierung einer reinen halbseitigen kombinierten Kehlkopflähmung in erster Linie stets an eine periphere Schädigung der Nerven zu denken ist. Unser Fall zeigt übrigens auch ebenso wie ein Fall, den Türck in seinem Lehrbuch erwähnt, bei dem es durch ein Carcinom der Schädelbasis zur krebsigen Infiltration beider Felsenbeine sowie der Umgebung des Hinterhauptloches und dadurch zur Kompression beider Vago-accessorii und Hypoglossi kam, daß auch symmetrische Lähmungen der Nervi 9., 10., 11. und 12. peripherer Natur sein können. Namentlich werden cariöse Prozesse und Tumoren, die im Nasenrachenraum lokalisiert sind, dieses klinische Bild ergeben können.

Literaturverzeichnis: 1. Poli, Sulla Sindrome di Avellis. Siena 1906. — 2. Avellis, Klinische Beiträge zur halbseitigen Kehlkopflähmung. Berliner Klinik, 1891, H. 40. — 3. Tapia, Un nouveau syndrome. Arch. internat. de laryng., 1902, T. XX, pag. 780. — 4. Harmer, Zur Ätiologie der Zungen-, Gaumen-, Kehlkopf-

Digitized by Google
Original from UNIVERSITY OF CALIFORNIA
Generated on 2019-10-24 13:08 GMT / http://hdl.handle.net/2027/uc1.b3252761
Public Domain in the United States, Google-digitized / http://www.hathitrust.org/access_use#pd-us-google

und Nackenmuskellähmung. Wiener klin. Rundschau, 1902, Nr. 24—25. — 5. Avellis, Zur Symptomatologie der Sensibilitätsstörungen im Larynx. Arch. f. Laryng., Bd. XVIII, pag. 472. — 6. Eisenlohr, Deutsche med. Wochenschr., 1886, Nr. 21, pag. 362. — 7. Réthi, Wiener med. Wochenschr., 1911, Nr. 39. — 8. Obalinsky, Arch. f. Laryng., Bd. 9, pag. 282. — 9. Wallenberg, Arch. f. Psych., 1901. — 10. Baumgarten, Berliner klin. Wochenschr., 1909, Nr. 34. — 11. Schüller, Wiener klin. Wochenschr., 1903, Nr. 38. — 12. Zit. nach Poli (1). — 13. Rose und Lemaitre, Annales de maladies d'oreille, 1907, pag. 467. — 14. Guillain und Laroche, zit. nach Simonin (41). — 15. Finder, Zentralbl. f. Laryng., Bd. 23, pag. 115. — 16. Zwillinger, Zentralbl. f. Laryng., Bd. 23, pag. 111. — 17. Zit. nach Simonin (41). — 18. Seiffer, Berliner klin. Wochenschr., 1903, Nr. 40, 41. — 19. Aronsohn, zit. nach Seiffer. — 20. Semon, Zentralbl. für Laryng., 1894, pag. 158. — 21. Moebius, Zentralblatt für Nervenh., 1887. — 22. Egidi, Zentralblatt für Laryngologie, Bd. 26, pag. 284. — 23. Scanes Spicer, Zentralbl. f. Laryng., Bd. XIV, pag. 560. — 24. Pel, Berliner klin. Wochenschr., 1887, Nr. 29. — 25. Schech, Deutsches Arch. f. klin. Med., 1879, Bd. 23. — 26. Mann, Z. f. Ohrenheilk., XLVII, H. 1. — 27. Zit. nach Poli. — 28. Bernardt, Deutsches Arch. f. klin. Med., 1879, Bd. 27, pag. 384. — 29. Zit. nach Harmer. — 30. Sanz, Zentralbl. f. Laryng., Bd. 27, pag. 181. — 31. Fraenkel, Zentralbl. f. Laryng., Bd. 21, pag. 42. — 32. Lavrand, Zentralbl. f. Laryng., Bd. XXII, pag. 187. — 33. Siebenmann, Zeitschr. f. Ohrenheilkunde, Bd. 65, H. 2 u. 3. — 34. Gignoux, Zentralbl. f. Laryng., Bd. 27, pag. 314. — 35. Traumann, Deutsche Zeitschr. f. Chir., 1893, Bd. 37. — 36. Avellis, Arch. f. Laryng., Bd. X, pag. 1. — 37. Prota, Arch. internat. de laryng., 1910, T. 29, pag. 336. — 38. Hirschfeld, Berliner klin. Wochenschr., 1907, Nr. 25. — 39. Debove, zit. nach Tapia (3). — 40. Falb, Wiener laryng. Gesellsch., 7. Juni 1900. — 41. Simonin, De l'Hémiplégie Palato-Laryngée. Thèse de Paris 1909. — 42. Scanes Spicer, Zentralbl. f. Laryng., 1895, pag. 752. — 43. Danziger, Arch. f. Ohrenheilkunde, 1896, Nr. 4. — 44. Trautmann, Zentralbl. f. Laryng., Bd. XXIV, pag. 60. — 45. Gilardini, Zentralbl. f. Laryng., Bd. XXVII, pag. 315. — 46. Kuttner, Zentralbl. f. Laryng., Bd. XII, pag. 135. — 47. Jakoby, — 48. Zit. nach Rose-Lemaitre, 13.

Aus der k. k. Universitätsklinik für Kehlkopf- und Nasenkrankheiten in Wien (Vorstand: Hofrat Prof. Dr. O. Chiari).

Über drei neue Instrumente zu endonasalen bzw. endolaryngealen chirurgischen Eingriffen.

Von Dr. **Oskar Kallós**, k. u. k. Regimentsarzt, Aspiranten der Klinik.

(Mit 3 Figuren.)

Den bisher üblichen und gebräuchlichen galvanokaustischen Schlingen haften zwei Nachteile an, die gewiß jedem, der mit diesen Instrumenten gearbeitet hat, schon mehr weniger unangenehm geworden sind.

Es ist dies erstens die Notwendigkeit, die bekannte Drahtschlinge stets in bereits entwickelter, größter Form an die Operationsstelle zu bringen, und

Digitized by Google
Original from UNIVERSITY OF CALIFORNIA
Generated on 2019-10-24 13:08 GMT / http://hdl.handle.net/2027/uc1.b3252761
Public Domain in the United States, Google-digitized / http://www.hathitrust.org/access_use#pd-us-google

zweitens das Aufbieten einer manchmal nicht geringen Kraftanstrengung beim Abschnüren des abzutragenden Gebildes, wobei es zuweilen notwendig wird, die Kraft beider Hände zu benützen, um zum Ziele zu kommen. Ich brauche nicht zu betonen, daß namentlich das letztere Vorkommnis dem guten Gelingen einer endonasalen Operation wenig zuträglich sein kann, bei der es doch eigentlich wesentlich ist, daß der Operateur das, was er tut, auch stets mit dem Auge kontrolliert und nicht noch überdies durch die Aufwendung von physischer Kraft an der Ruhighaltung seines Instrumentes gehindert ist. Durch die Konstruktion meines neuen galvanokaustischen Schlingenschnürers glaube ich diesen Übelständen abgeholfen zu haben.

Fig. 1.

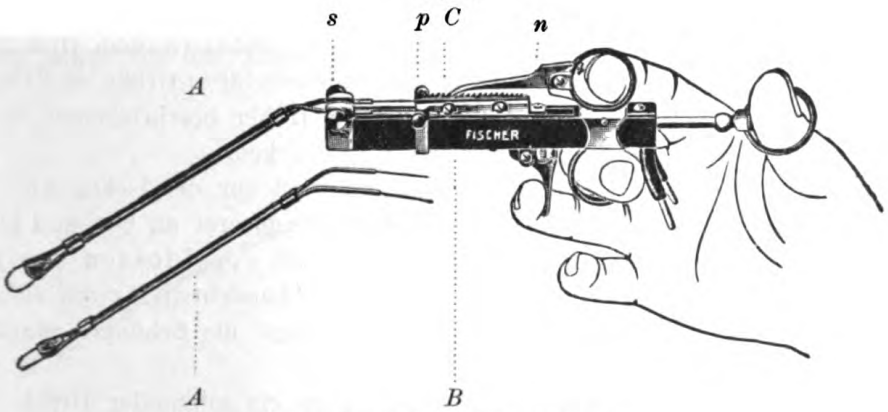

Galvanokaustischer Schlingenschnürer.

Dieser besteht, wie aus Fig. 1 ersichtlich, im wesentlichen aus 3 Teilen:

1. dem Ansatzstück *A*,
2. dem Griff *B* und
3. dem Schlitten *C*.

Das Ansatzstück *(A)* wird durch ein entsprechend gebogenes, zartes Röhrchenpaar gebildet, in dem der Platindraht geführt wird, der an den Stellen *p* des Schlittens befestigt ist. Das am Griff vorne *(s)* angeschraubte Ansatzstück ist leicht abnehm- und sterilisierbar und in seinem vorderen Ende, das zu diesem Zwecke gabelig auseinander weicht, ist eine Asbestscheibe angebracht, über die der Platindraht gleitet. Der Griff ist aus Hartgummi hergestellt, hat einen U-förmigen Durchschnitt und birgt in seinem Inneren eine kräftige Spiralfeder, deren Tätigkeit die wesentlichste und praktischeste Neuerung meines Handgriffs ermöglicht, wovon ich etwas später berichten will. An seinem rückwärtigen Ende hat der Griff die Kontaktansätze für den elektrischen Strom und findet sich, wie aus der Fig. 1 zu ersehen ist, vor denselben ein vertikal stehendes Ringpaar für den 2. und 3. Finger der rechten Hand fix angebracht. Vor dem unteren Ring ist für den 4. Finger der rechten Hand

Digitized by Google
Original from UNIVERSITY OF CALIFORNIA
Generated on 2019-10-24 13:08 GMT / http://hdl.handle.net/2027/uc1.b3252761
Public Domain in the United States, Google-digitized / http://www.hathitrust.org/access_use#pd-us-google

der Kontakthebel vorgesehen, der das Öffnen und Schließen des Stromes besorgt. Der obere Ring trägt vorne einen Sperrschnabel *n*, der durch eine ganz geringe Bewegung mit dem rechten Zeigefinger in die entsprechenden Widerstände der am Schlittenrücken angebrachten Metalleiste einhacken kann. Der Schlitten gleitet im Handgriff, und zwar wird seine Vorwärtsbewegung mit dem Daumen bewerkstelligt, der in den dritten hintersten Ring (s. Fig. 1) zu liegen kommt. Dieser Ring ist drehbar an dem Metallstab befestigt, der von rückwärts her in den Handgriff eindringt und im Innern desselben mit dem Schlitten fest verbunden ist.

Drückt nun der Daumen nach vorwärts, so ist, um den Schlitten in Bewegung zu setzen und damit die Platinschlinge zum Entfalten zu bringen, der geringe Widerstand der früher beschriebenen Spiralfeder zu überwinden. Dies gelingt nun ohne nennenswerte Schwierigkeit, wobei es dem Operateur möglich ist, die sich entfaltende Schlinge in jeder beliebigen Größe zu fixieren. Er braucht eben nur mit seinem Zeigefinger den früher beschriebenen Sperrschnabel in einen der Zähne der Sperrleiste zu drücken.

Liegt nun schon darin ein sehr großer Vorteil vor den bisher üblichen galvanokaustischen Schlingen, daß nämlich die Schlinge erst an Ort und Stelle beliebig groß entwickelt werden kann, während sie geschlossen zur Einführung kommt, so bieten sich besonders günstige Aussichten für die sichere, blutleere Abtragung von Gewebsteilen, sowie einmal die Schlinge adaptiert und der Strom eingeschaltet ist.

Um nun die Schlinge zu schließen, genügt ein minimaler Druck des Daumens in der Richtung nach vorwärts, wodurch die Sperre von selbst aufspringt. Da in diesem Augenblicke die Spiralfederwirkung einsetzt, sucht sich diese zu strecken und bewirkt damit das Schließen der Schlinge.

Dabei ist nicht die mindeste Kraftanstrengung notwendig, um ein Gewebsstück abzutragen, da dies durch die Federkraft von selbst geschieht. Mit dem Daumen, der der allzu raschen Streckung der Feder entsprechenden Widerstand leisten kann, ist man in der Lage, das Abglühen rascher oder langsamer vor sich gehen zu lassen.

Man wählt natürlich das letztere, da durch das Setzen eines verläßlichen Schorfes allein das blutlose Operieren gewährleistet wird. In der Übertragung der Kraftleistung auf eine Spiralfeder und in dem möglichen Dosieren der Schorfwirkung liegen nun die Hauptvorteile meiner neuen Schlinge, die die Firma Fischer in Budapest in ausgezeichneter Weise hergestelllt hat.

Das nächste Instrument ist eine kalte Schlinge (Fig. 2).

Sie gleicht dem Prinzipe nach der galvanokautischen Schlinge, nur mußten bei ihrer Konstruktion, da die brennende Wirkung nicht in Betracht kommt, andere Momente berücksichtigt werden. Dementsprechend haben Griff und Schlitten ein anderes Aussehen (siehe Fig. 2) und ist vor allem die

Digitized by Google
Original from UNIVERSITY OF CALIFORNIA
Generated on 2019-10-24 13:08 GMT / http://hdl.handle.net/2027/uc1.b3252761
Public Domain in the United States, Google-digitized / http://www.hathitrust.org/access_use#pd-us-google

Spiralfeder vollkommen in das Innere des Griffes verlegt, so daß dieselbe beim Sterilisieren und Reinigen nicht hinderlich ist.

Der ganze Griff kann durch eine Schraube an seinem rückwärtigen Ende leicht zerlegt und gereinigt werden. Während beim galvanokaustischen Schlingenschnürer eine Vorwärtsbewegung des Daumens die eingezogene Drahtschlinge zur Entfaltung bringt, muß hier zur Erreichung desselben Zweckes der Zeige- und Mittelfingerring, der mit dem Griff fix verbunden ist, nach vorne geschoben werden.

Damit wird die Spirale gespannt und gestattet die vor dem unteren Ring (s. Fig. 2) angebrachte Sperre auch hier, die in beliebiger Größe entwickelte Schlinge zu fixieren.

Ist diese nun über das abzutragende Gebilde adaptiert, so werden die beiden Ringe für den 2. und 3. Finger ganz wenig nach vorne gedrückt, wo-

Fig. 2.

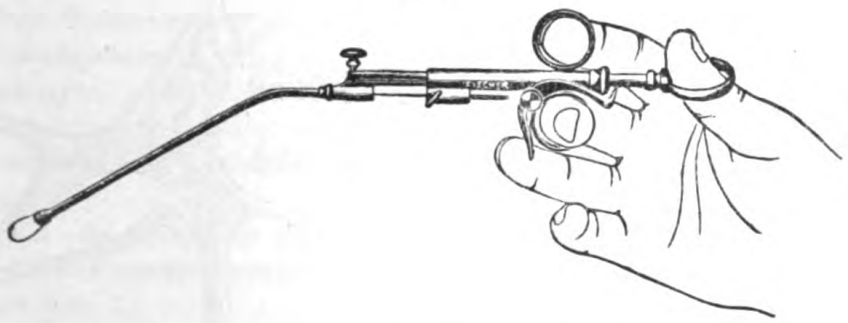

durch die Sperre automatisch aufspringt, die Spiralfederwirkung einsetzt und so die Schlinge geschlossen wird.

Hierbei kann dieselbe Drahtschlinge unzählige Male verwendet werden, da durch die Federwirkung jedwede Verkrümmung derselben sofort wieder ausgeglichen wird, so daß stets eine schön gewölbte Schlinge zur Verfügung steht.

Zum Instrument gehören zwei Ansatzstücke behufs Einstellen der Schlinge in horizontaler und vertikaler Richtung. Das Einspannen des Drahtes geschieht einfach und rasch, da sich der Schlitz des vorgeschobenen Führungsdrahtes und des Ansatzstückes genau decken.

Beide Instrumente werden durch die Firma Fischer, Peter & Co., A.-G., Budapest, erzeugt und sind für Österreich und das Ausland bei der Firma Josef Leiter, Wien, IX/$_2$, Mariannengasse 11, erhältlich.

Während die beiden eben beschriebenen Instrumente völlig neue Konstruktionen sind, ist das dritte aus einer Modifikation des bekannten Kahler-Griffes hervorgegangen, den dieser Autor zur Gebißzertrümmerung angegeben hat, die bei der erschwerten Entfernung von eingekeilten Fremdkörpern aus dem Oesophagus gelegentlich notwendig wird.

Generated on 2019-10-24 13:08 GMT / http://hdl.handle.net/2027/uc1.b3252761
Public Domain in the United States, Google-digitized / http://www.hathitrust.org/access_use#pd-us-google
Digitized by Google
Original from UNIVERSITY OF CALIFORNIA

Bei der Konstruktion habe ich eine möglichst große Kraftentfaltung durch das Instrument im Auge gehabt, ohne dabei aber die sichere Führung desselben zu verlieren.

Um den angegebenen Zweck zu erreichen, habe ich die oberen Branchen entsprechend verlängert und den Drehpunkt im unteren Gelenke des Griffes derart verlegt, daß beim Schließen der Hand die oberen Hebelarme den zum Öffnen und Schließen der Schlinge nötigen Weg zurücklegen.

Als Schlingenträger verwende ich verschiedene Ansätze, die nach Bedarf nur durch Lockern und Anziehen der oberen Fixationsschraube nach allen Seiten gedreht oder auch ausgewechselt werden können.

Fig. 3.

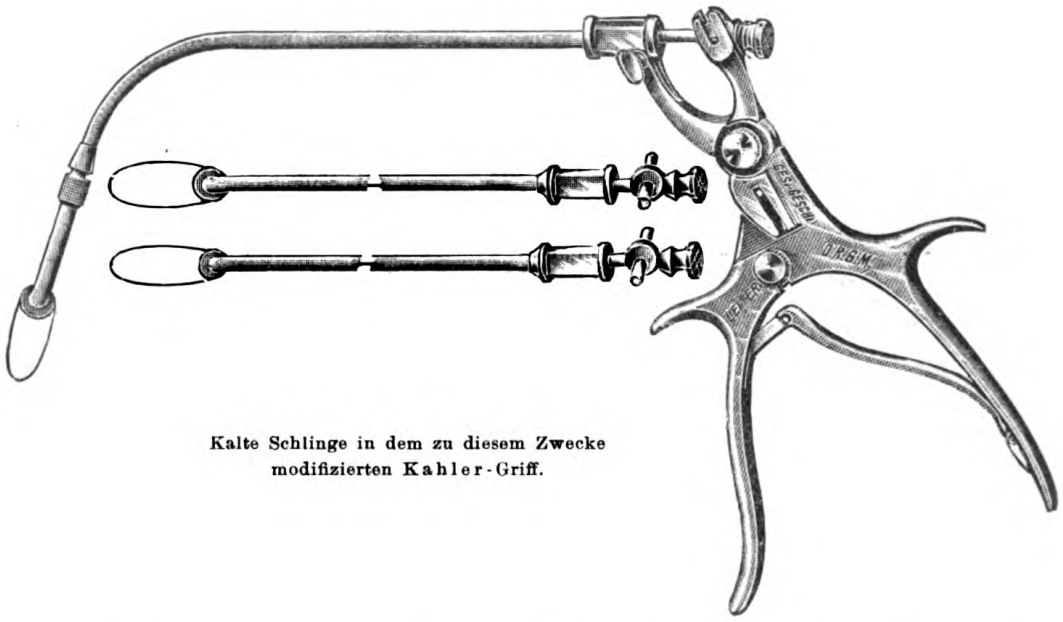

Kalte Schlinge in dem zu diesem Zwecke modifizierten Kahler-Griff.

Die Schlingenträger zu diesem Griff bestehen aus zwei ineinander gehenden Nickelinröhrchen. Das äußere Röhrchen trägt die auch bei meinen früher beschriebenen Instrumenten verwendete gerillte Scheibe, welche die Schlinge bildet. Das innere Röhrchen hat an seinem rückwärtigen Ende einen Ansatz, aus dem rechts und links ein Zapfen vorsteht, welcher in die an der beweglichen Branche des Griffes angebrachte Gabel hereinpaßt. Hinter den Zapfen ist die Fixationsschraube zur Befestigung des durchgezogenen Drahtes angebracht, wie sie von den gebräuchlichen Schlingenschnürern her bekannt ist. Der Schlingendraht wird durch das äußere Rohr geführt, während das innere über die beiden Drahtenden geschoben wird. Diese werden nun durch die erwähnte Schraube fixiert.

Generated on 2019-10-24 13:08 GMT / http://hdl.handle.net/2027/uc1.b3252761
Public Domain in the United States, Google-digitized / http://www.hathitrust.org/access_use#pd-us-google
Digitized by Google
Original from UNIVERSITY OF CALIFORNIA

Auf diese Weise kann das Einsetzen und Auswechseln der verschiedenen Schlingenträger sehr rasch vorgenommen werden: es ist das von dem bronchoskopischen Zangengriff nach Chiari-Leiter bekannte und aus der Fig. 3 ersichtliche Prinzip.

Durch diese Kombination ist es mir gelungen, eine sich immer gleichmäßig und selbsttätig öffnende Schlinge zu schaffen, die sich ohne jede Spitzenbildung mit einer Hand in jeder Phase der Operation öffnen und schließen läßt, was in jenen Fällen, wo man außer mit der Schlinge noch mit einem zweiten Faßinstrumente (Pinzette bei Tonsillektomie) arbeitet, besonders wichtig ist.

Die Schlingenröhrchen sind aus rostfreiem Material (Nickelin) hergestellt und können samt der Schlinge nach jeder Operation ausgekocht werden, ohne dieselbe erneuern zu müssen.

Die obige Abbildung zeigt den modifizierten Kahler-Griff mit einer Kehlkopfschlinge montiert, die, wie die bekannten Landgrafschen Doppelcuretten, mit einer Holländermuffe ausgestattet ist, die die Drehung der Schlinge nach jeder gewünschten Richtung hin ermöglicht. Unten sind zwei gerade Ansätze mit Schlingen montiert abgebildet. Dieser modifizierte Griff dürfte sich zur Tonsillotomie und Tonsillektomie, sowie auch zu Operationen im Meso- und Hypopharynx und schließlich auch zu endolaryngealen Eingriffen besonders eignen.

Um die technische Ausführung des Instrumentes hat sich die Firma Josef Leiter verdient gemacht, welche auch die Erzeugung desselben übernommen hat.

Sinuisitis frontalis acuta und Iridocyklitis acuta, ein Beitrag zur Kenntnis der rhinogenen Augenaffektionen.

Von Dr. **Eduard Kellner,** Spezialarzt für Ohren-, Nasen- und Halskrankheiten in Wien.

Zwischen der Augenhöhle und ihrem Inhalte, Augapfel und Sehnerv einerseits, und der Nase und ihren Nebenhöhlen andrerseits, bestehen vielfache anatomische Beziehungen, Gefäß- und Nervenverbindungen. Dies wird ohneweiters klar, wenn man in Erwägung zieht, daß die Schleimhautauskleidung der Nasenhöhle direkt in die des Tränennasenkanales übergeht, daß die Augenhöhle auf drei Seiten sich in direkter Nachbarschaft dreier Nebenhöhlen, der Stirnhöhle, Kieferhöhle und des vorderen Siebbeinlabyrinthes sich befindet, und zwar zum Teile nur durch papierdünne, überdies noch häufig mit Dehiszenzen versehene Knochenlamellen getrennt, und daß die Keilbeinhöhle und hinteren Siebbeinzellen in unmittelbarer Beziehung zum Nervus opticus stehen.

Digitized by Google
Original from UNIVERSITY OF CALIFORNIA
Generated on 2019-10-24 13:08 GMT / http://hdl.handle.net/2027/uc1.b3252761
Public Domain in the United States, Google-digitized / http://www.hathitrust.org/access_use#pd-us-google

Außerdem bestehen vielfache Gefäß- und Nervenanastomosen. Die enge Verbindung zwischen Nase und Auge spricht sich in der Tatsache aus, daß die die Nasenhöhle versorgenden Nerven hauptsächlich von dem nasalen Ast des Nervus ophthalmicus abstammen; dieser gibt frühzeitig in seinem Verlaufe, wo er den Nervus opticus kreuzt, zwei oder drei kleine Stämmchen ab, welche mit den Ciliarnerven zusammen verlaufen, die vom Ganglion ciliare herkommenden kurzen Ciliarnerven treffen, die Sklera durchbohren und zwischen dieser und der Chorioidea nach vorne sich wenden, wo sie in den Ciliarmuskeln und der Iris sich ausbreiten (Seifert). Die Gefäßverbindungen werden durch die Arteriae ethmoidales, welche der Arteria ophthalmica entstammen und durch die Venae ethmoidales, die mit den Venae ophthalmicae in Verbindung treten, hergestellt. Ferner findet sich eine direkte arterielle Verbindung, die den Tränennasengang entlang hinzieht. (Zuckerkandl: Über den Zirkulationsapparat in der Nasenschleimhaut. Denkschrift der mathematisch-naturwissenschaftlichen Klasse der kais. Akademie, LIX, Wien 1885.) Daraus ergibt sich, daß pathologische Prozesse der Nase und ihrer pneumatischen Anhänge häufig auf das benachbarte Gebiet übergreifen können. Die Tränenwege können durch die Erkrankung der Nasenschleimhaut direkt in Mitleidenschaft gezogen werden. Maligne Geschwülste der Nebenhöhlen können die trennenden Grenzen durchwachsen, den Bulbus und Nervus opticus aus ihrer Lage verdrängen. Eitrige Entzündungen der Nebenhöhlen können teils mit, teils ohne Nekrose der trennenden Knochen auf das peribulbäre Gewebe übergreifen. Schleim- und Eiteransammlungen in den Nebenhöhlen, entstanden durch Verschluß der Abflußwege, können zur Ausdehnung der knöchernen Wandung führen (Sinusitis chronica cum dilatatione, Hydrops, Mucocele) und Verdrängungserscheinungen am Sehapparate hervorrufen. Alle diese pathologischen Prozesse, die so deutliche Spuren auf dem Wege ihres Fortschreitens hinterlassen, deren Ätiologie und Zusammenhang so einleuchtend sind, wurden vielfach beschrieben und sind seit langer Zeit genau gekannt. Es gibt aber eine Gruppe von entzündlichen Augenerkrankungen, und zwar betreffen sie vorwiegend den Uvealtrakt und die Papilla nervi optici, die ebenfalls im Gefolge von entzündlichen Nebenhöhlenerkrankungen auftreten, jedoch nicht auf dem Wege der Kontiguität, sondern mit vollständiger Übergehung des peribulbären Bindegewebes, über deren Zusammenhang mit der schädigenden Ursache nicht so vollkommene Klarheit herrscht. Soweit diese Gruppe der Entzündungen Nervus opticus und Keilbein — hinteres Siebbein betrifft, sind sie in neuerer Zeit ebenfalls häufig Gegenstand genauester Beobachtung sowohl von ophthalmologischer als auch von rhinologischer Seite gewesen. Insoweit dieselbe aber Oberkieferhöhle, Stirnhöhle und vorderes Siebbein betrifft, sind die vorliegenden Berichte über genau beobachtete Fälle sehr gering, so daß jeder einschlägige Fall von großem Interesse ist.

Generated on 2019-10-24 13:08 GMT / http://hdl.handle.net/2027/uc1.b3252761
Public Domain in the United States, Google-digitized / http://www.hathitrust.org/access_use#pd-us-google
Digitized by Google
Original from UNIVERSITY OF CALIFORNIA

In dem Falle, der nun näher beschrieben werden soll, handelte es sich um eine akute linkseitige Stirnhöhleneiterung mit wahrscheinlicher Beteiligung der vorderen Siebbeinzellen, die schon 3 Tage bestanden haben dürfte, als sie in meine Beobachtung gelangte. Am vierten Tage meiner Beobachtung entwickelte sich am linken Auge eine Iridocyklitis. Nach weiteren 2 Tagen entwickelte sich rechts genau in derselben Reihenfolge zuerst Stirnhöhleneiterung, der nach einem Intervall von weiteren drei Tagen eine rechtseitige Iridocyklitis folgte. Der Fall gewinnt dadurch noch wesentliches Interesse, daß wir den pathologischen Vorgang zweimal beobachten konnten und Entstehung und Fortleitung, ich möchte sagen unter unseren Augen sich entwickeln sahen.

Am 23. XI. 1909 wurde ich zu einer Pat., Fräulein K. K., gerufen, die seit 3 Tagen unter immer heftiger werdenden linkseitigem Stirnkopfschmerz und leichter Fiebersteigerung erkrankt war. Pat. hatte mich im März 1909 wegen Nasenverstopfung, Kopfdruckerscheinungen und Neigung zu Schnupfenanfällen konsultiert. Ich hatte damals eine mächtige Knochenblase des vorderen Endes der mittleren Muschel links und eine polypoide Hypertrophie des vorderen rechten mittleren Muschelendes konstatiert. Bei wiederholten Untersuchungen und Abkokainisieren niemals eine Spur einer eitrigen Nebenhöhlenaffektion. Abtragung der Knochenblase und der polypoiden Hypertrophie. Daraufhin war die Pat. den ganzen Sommer über beschwerdefrei geblieben. Seit 8 Tagen nach einer Erkältung heftiger Schnupfen, seit 3 Tagen immer heftiger werdender halbseitiger Stirnkopfschmerz links. Temperatur 38·2. Rhinologischer Befund: Kongestive Rötung der Nasenschleimhaut, vermehrte Schleimabsonderung in der Nase und im Nasenrachenraum. Rachen und Tonsillen frei von entzündlichen Erscheinungen. Linke Stirngegend gegen Klopfen äußerst empfindlich. Druckempfindlichkeit gegen die Mittellinie an Intensität zunehmend, in der Nähe der Mittellinie selbst leiser Fingerdruck unerträglich. Rechte Stirnseite frei von Druckempfindlichkeit. Applikation eines Wattebäuschchens, getränkt mit einer 20%igen Cocainlösung und einigen Tropfen Adrenalin in der Gegend des vorderen Endes der mittleren Muschel in der Dauer von 10 Minuten. Nach Wegnahme des Wattebäuschchens erscheint nach der Abschwellung ein Tropfen Eiter. Einführung einer Sonde in die, wie mir von früher bekannt, leicht sondierbare Stirnhöhle. Nach Entfernung der Sonde folgte eine ziemliche Menge dicklich rahmigen, geruchlosen Eiters. Diagnose: Sinusitis frontalis acuta purulenta et Ethmoiditis anterior. Ordination: Aspirin 1 *g* 2stdl. in heißem Lindenblütentee, Thermophor. Von der Ausspülung der Stirnhöhle im ersten Stadium der akuten Reizerscheinungen sah ich ab. 24. XI. bis 26. XII. dieselbe Therapie. Zweimal täglich Abcocainisieren, das von der Pat. selbst verlangt wird. Nach der Abschwellung und Eiterentleerung bedeutende Erleichterung. Nach Aspirin gleichfalls deutlicher Nachlaß der Schmerzen. Druckempfindlichkeit wesentlich geringer. 27. XI. Pat. hat eine

Digitized by Google
Original from UNIVERSITY OF CALIFORNIA
Generated on 2019-10-24 13:08 GMT / http://hdl.handle.net/2027/uc1.b3252761
Public Domain in the United States, Google-digitized / http://www.hathitrust.org/access_use#pd-us-google

äußerst schlechte Nacht verbracht. Schmerzen bedeutend gesteigert und kontinuierlich anhaltend. Die erste Klage der Pat. bei meinem Eintreten ist, daß sie auf dem linken Auge nichts sieht. Die Prüfung des linken Auges ergibt hochgradige Lichtscheu, Druckempfindlichkeit des Augapfels, Lidspalte verengt, düsterrote, ciliare Injektion, Iris mißfärbig, Zeichnung verwaschen, Pupille verengt, eckig. Trotz der Augenerkrankung Druckempfindlichkeit des Stirnbeins geringer als die vorhergehenden Tage, desgleichen eitrige Sekretion aus der Stirnhöhle nach Abcocainisieren geringer als die vorhergehenden Tage, weshalb auf Rückgang der Stirnhöhlenentzündung geschlossen werden kann. Zuziehung eines Oculisten. Oculistischer Befund (Dr. Glück): Iridocyklitis serosa, zahlreiche hintere Synechien (nach Atropinisierung sichtbar), Präzipitate, Trübung des Kammerwassers. Augenspiegelung wegen der Präzipitate und Trübung der Medien nicht möglich. Glaskörpertrübungen wegen der hochgradigen Herabsetzung des Sehvermögens wahrscheinlich, für eine Läsion der Papilla nervi optici kein Anhaltspunkt. Neben der Stirnhöhlenbehandlung auch Behandlung der Iridocyklitis. Dunkles Zimmer, energische Schwitzprozeduren (bis 8 *g* Aspirin pro die), feuchtwarme Umschläge, energische Atropinisierung des Auges, Dioninstillationen. Am 29. XI. erste Zeichen einer rechtseitigen Stirnhöhlenentzündung, der analog wie auf der linken Seite eine heftige Iridocyklitis folgte. Für Lues, Gonorrhöe oder eine andere der gewöhnlichen Ursachen von Regenbogenhautentzündung keinerlei Anhaltspunkt. Das Anstrichpräparat des Nebenhöhleneiters ergibt überwiegend Streptokokken. Der weitere Verlauf gestaltete sich nun folgendermaßen: Zuerst heilten die beiden Frontalempyeme in derselben Reihenfolge, wie sie aufgetreten waren, indem nach zirka 18 Tagen die Sekretion sehr gering und schleimig geworden war, so daß eine vorsichtige Ausspülung beider Stirnhöhlen vorgenommen werden konnte, die eine nur wenig getrübte Spülflüssigkeit ergab. Nach 4 Ausspülungen konnte die Sinusitis beiderseits als geheilt betrachtet werden. Die doppelseitige Iridozyklitis bedurfte zu ihrer Heilung 5 Wochen. Seit dieser Zeit, also durch eine dreijährige Beobachtungsdauer, blieb Pat. frei von jeglichem Rezidiv, sowohl von der Nase als auch von Seite des Auges.

Ziem war der erste, der (Zentralbl. f. prakt. Augenheilk., 1887, pag. 358) auf Iridocyklitis als Folge purulenter Nebenhöhlenaffektionen mit Umgehung des peribulbären Bindegewebes unser Augenmerk gerichtet hat und der in rascher Folge einige einschlägige Fälle veröffentlichte. Wie spärlich die Berichte seit der Ziemschen Publikation geflossen sind, können wir der eingehenden Arbeit von Schmiegelow aus dem Jahre 1904 (Arch. f. Rhino-Laryngologie, Bd. XVII) über den Zusammenhang von Augen- und Nasenkrankheiten entnehmen, in der er über die in Rede stehende Gruppe von Iridocyklitis sich folgendermaßen äußert: „Ich selbst habe keine Gelegenheit gehabt, irgend einen Fall dieser Art zu sehen, und Kuhnt hat gewiß recht, wenn er behauptet,

Digitized by Google
Original from UNIVERSITY OF CALIFORNIA
Generated on 2019-10-24 13:08 GMT / http://hdl.handle.net/2027/uc1.b3252761
Public Domain in the United States, Google-digitized / http://www.hathitrust.org/access_use#pd-us-google

daß es zu den allergrößten Seltenheiten gehört, daß ein Leiden in der Nase oder ihren Nebenhöhlen auf den Uvealtraktus übergreift, welche Auffassung noch durch den Umstand gestützt wird, daß auf seiner Klinik nicht allein jedes Nasenleiden sorgfältig ophthalmoskopisch untersucht wird, sondern auch jeder Pat., der an Iritis, Cyklitis oder Chorioiditis leidet, einer eingehenden rhinoskopischen Untersuchung unterzogen wird." In den 3 Ziemschen Fällen handelt es sich um Oberkieferhöhleneiterungen. Außerdem geht aus der Beschreibung hervor, daß sie chronischer und nicht akuter Natur waren. Einem Falle wird die Beweiskraft bestritten, da bei dem erkrankten Individuum gleichzeitig Gonorrhöe bestand, ein Leiden, das für die Regenbogenhautentzündung verantwortlich gemacht werden könnte. In diesen drei Fällen, die mit den bereits hervorgehobenen Einschränkungen (Oberkieferhöhleneiterung chronischer Natur gegen akute Stirnhöhlenentzündung in unserem Falle) mit unserer Beobachtung in ätiologischer Beziehung in Vergleich gezogen werden können, trat erst Heilung ein, nachdem eine energische nasale Therapie eingeleitet worden war. In einem Falle, der am 13. Tage des Bestehens der Iridocyklitis in Ziems Beobachtung kam, wurde nun das Atropin vollkommen aus der Behandlung, die in täglicher Entleerung einer übelriechenden Eitermenge aus der Nase mittelst Druckpumpe, Kataplasmen und Schwitzprozeduren bestand, weggelassen und die Regenbogenhautentzündung ging rasch in Heilung über. Doch wendet Kuhnt (Über die entzündlichen Erkrankungen der Stirnhöhle, 1895, pag. 112) ein, daß die angewendeten Schwitzkuren und feuchtwarmen Umschläge allein die Iritis ausheilen konnten, ein Punkt, auf den ich noch zurückkommen werde. Näher kommt meinem Falle die Beobachtung von Fromaget (Revue de rhinol.; ref. bei Kolarowitsch, ebenfalls zitiert von Schmiegelow). Hier handelt es sich um eine Iritis, die im Verlaufe einer subakuten Oberkieferhöhleneiterung aufgetreten war. Eine Dame litt an einem 3 Monate alten, nicht diagnostizierten Oberkieferhöhlenempyem, das Iritis verursacht hatte, die einen Monat lang vergeblich in einer Augenklinik behandelt worden war. Die Iritis wurde erst ausgeheilt, nachdem das Oberkieferhöhlenempyem entleert war. Erst nach 4 Wochen erklärte sie auf eingehendes Befragen, daß die Krankheit mit einem heftigen Schnupfen begonnen habe und daß sie seither an einem eitrigen Ausfluß aus der rechten Nasenseite leide. Die bis jetzt zitierten Fälle betrafen, wie mehrfach hervorgehoben, Oberkieferhöhlenempyeme. Über Fälle von Stirnhöhlenentzündung mit nachfolgenden Augenkomplikationen berichten Kuhnt (l. c. Beobachtung Nr. XVII, pag. 256) und Broeckaert (Opacités du corps vitré et decollement rétinien à la suite de sinusite ethmoido-frontale. Revue de laryngol., 1901, Nr. 14). Der Unterschied von unserer Beobachtung besteht darin, daß die Augenkomplikation nicht in Iridocyklitis, sondern in Glaskörpertrübungen und Netzhautablösung bestand. Im Falle Kuhnts bestand auch Syphilis, deshalb ist der Fall nicht

Digitized by Google
Original from UNIVERSITY OF CALIFORNIA
Generated on 2019-10-24 13:08 GMT / http://hdl.handle.net/2027/uc1.b3252761
Public Domain in the United States, Google-digitized / http://www.hathitrust.org/access_use#pd-us-google

ganz eindeutig. In Broeckaerts Falle schwanden mit der Ausheilung des Empyems die Glaskörpertrübungen, während die Netzhautablösung stationär blieb. Interessant und bei dieser Gelegenheit erwähnenswert erscheinen mir die folgenden zwei Beobachtungen, da sie gewissermaßen einen Übergang von der Gruppe der Augenkomplikationen ohne Ergriffensein des peribulbären Bindegewebes zu der Gruppe rhino-oculärer Affektionen mit Entzündung desselben bilden, indem es zur Bildung eines peribulbären Ödems kam, das mit Heilung des Stirnhöhlenempyems verschwand. Den einen Fall berichtet Schmiegelow (Mitteilungen der oto-rhinologischen Abteilung des St. Josefs-Hospitals, 1902, pag. 70). Ein junges Mädchen bekommt im Anschlusse an eine Angina Exophthalmus, Beweglichkeitsbeschränkung des Bulbus und Chemosis auf dem rechten Auge. Rhinologische Untersuchung ergibt akutes, rechtseitiges Frontalempyem, das im Laufe von 14 Tagen gleichzeitig mit dem Augenleiden verschwand. Der zweite Fall wurde beschrieben von Jacqueau (Lyon) (Exophtalmie brusque symptomatique d'une sinusite aigue frontale, société des sciences méd. de Lyon, April 1899). Wie wir sehen, haben alle hier zitierten Fälle mit meiner Beobachtung mannigfache Berührungspunkte, doch konnte ich eine vollkommen analoge Beobachtung in der mir zugänglichen rhinologischen und ophthalmologischen Literatur nicht finden. Und dies ist eigentlich zu verwundern, da zwischen den in allen Lehrbüchern hervorgehobenen Reizungszuständen des Auges, die eine gewöhnliche Begleitungserscheinung akuter Stirnhöhlenempyeme sind und einer ausgesprochenen Iridocyklitis doch nur graduelle Unterschiede bestehen. So begleiten nach Chiari (Krankheiten der oberen Luftwege, Bd. I, pag. 243) Schmerzen im Oberlide, venöse Hyperämien des Augenhintergrundes, Lichtscheu, Amblyopie häufig die Entzündung der Stirnhöhle, namentlich wenn der Abfluß erschwert ist. Nach Kuhnt sind Veränderungen der Papilla nervi optici und der angrenzenden Teile der Retina ein ziemlich gewöhnliches Symptom bei Stirnhöhlenempyemen. Mehrmals waren diese Papillenveränderungen die Veranlassung gewesen, daß er nach einem Leiden der Nase und ihrer Nebenhöhlen suchte und ein Empyem fand. Das Sehvermögen ist durch diese Veränderungen nie beeinflußt worden und die Hyperämie, die venöse Stase und die peripapilläre Retinitis verschwanden, wenn das Empyem entleert war. Sehr wichtig für meine Beobachtung muß ich es bezeichnen, daß der Fall schon vor dem Auftreten der akuten Stirnhöhlenentzündung wiederholt rhinoskopisch untersucht war. Es wäre nun ganz kurz darauf einzugehen, wie wir uns die Entstehungsweise derartiger Augenaffektionen vorzustellen haben. Da anatomische Beobachtungen naturgemäß nicht vorliegen, so existieren mehrere Hypothesen. Großen Anklang hat die Erklärung von Ziem gefunden, der meint, daß infolge der in der Nase bestehenden Verstopfung es zu einer Stase in den Ciliargefäßen kommt, die auch ohne direkte Überführung der Entzündungskeime zur Entzündung im Uvealtrakte

Digitized by Google
Original from UNIVERSITY OF CALIFORNIA
Generated on 2019-10-24 13:08 GMT / http://hdl.handle.net/2027/uc1.b3252761
Public Domain in the United States, Google-digitized / http://www.hathitrust.org/access_use#pd-us-google

führen kann (Ziem, Monatsschr. f. Ohrenheilk., 1893, 8 u. 9). Auch Hajek, H. M. Fisch u. a. Autoren pflichten dieser Anschauung bei. Zarniko (Die Krankheiten der Nase etc., 3. Auflage, 1910, pag. 127) kann dieser Anschauung nicht beipflichten; er ist für eine reflektorische Entstehung, die von den sensiblen Nervenendigungen der Nasenschleimhaut ihren Ursprung nimmt. Sehr interessant ist die Ansicht Kuhnts, der die Hauptschuld einer Resorption von Toxinen von den stagnierenden Eitermassen der Nebenhöhle beimißt, ohne die Wichtigkeit der venösen Stase als disponierendes Moment zu bestreiten. Schmiegelow hält beide Momente, Nase und Toxinresorption, ebenfalls für sehr wichtig, möchte aber doch die Hauptrolle der gemeinschaftlichen Nervenversorgung zuweisen, da sowohl der Trigeminus als der Sympathicus, die mit Hilfe von Ganglion ciliare, Ganglion nasale und Plexus caroticus internus innig verbunden sind, sich sowohl in der Nase als auch im Auge ausbreiten. Jede dieser erwähnten Theorien hat etwas bestechendes und wahrscheinlich verhält sich die Sache so, daß alle diese Momente zusammenwirken können und daß bei einem so variablen Gebilde, wie es die Nebenhöhlen der Nase schon unter normalen Verhältnissen darstellen, einmal die eine und einmal die andere Ursache mehr oder weniger in den Vordergrund tritt. Vielleicht ist die Übertragung des entzündlichen Reizes ähnlich wie bei der sympathischen Ophthalmie zu denken. Diese Gruppe der Iridocyklitis, sich als eine Art Metastase der Nebenhöhleneiterung vorzustellen, wie es auch einige Autoren versucht haben, besteht kein Anlaß, da es ja im Auge bei dieser Art von Regenbogenhautentzündung nur zu einer serösen, beziehungsweise plastischen Entzündung, niemals aber zu einer einschmelzenden Eiterung kommt. In unserem Falle verlief die Frontalentzündung, wie in der weitaus überwiegenden Anzahl der Fälle, günstig. Ob die Behandlung der Stirnhöhlenentzündung einen günstigen Einfluß auf den Ablauf der Iridocyklitis ausgeübt hat, läßt sich natürlich nicht mit Sicherheit behaupten, ist aber doch wohl wahrscheinlich. Denn der überaus heftige Beginn der Augenentzündung ließ eine vollkommene Heilung ohne jedwede Residuen nach 5 Wochen a priori nicht vermuten. Ziem glaubt sogar, daß die nasale Therapie allein, ohne spezielle Augenbehandlung, die Augenaffektion zum Schwinden bringen müsse. Ich glaube nicht, daß man dieser Meinung beipflichten kann, und zwar aus folgender Erwägung. Die Stirnhöhle braucht im günstigen Falle 14 Tage zu ihrer Ausheilung, oft noch längere Zeit. Eine so lange Zeit ein so überaus empfindliches und kompliziert gebautes Organ, wie es der Uvealtraktus darstellt, der Wirkung der Entzündungserreger aussetzen und dabei auf einen so mächtigen Heilfaktor wie das Atropin verzichten, könnte zur Folge haben, daß sich inzwischen durch Bildung plastischer Exsudate irreparable Schädigungen etablieren, die auch nach Abheilung des Empyems nicht mehr zum Schwinden gebracht werden könnten, indem wohl ein vollkommenes Schwinden der Entzündung, aber keine Resti-

Digitized by Google
Original from UNIVERSITY OF CALIFORNIA
Generated on 2019-10-24 13:08 GMT / http://hdl.handle.net/2027/uc1.b3252761
Public Domain in the United States, Google-digitized / http://www.hathitrust.org/access_use#pd-us-google

tutio ad integrum erzielt werden dürfte. Dabei wird keinesfalls übersehen, daß zwei wichtige Heilfaktoren, Schwitzprozeduren und feuchte Wärme, auf beide Krankheiten gleich günstig einwirken. Auch Kuhnt betont die Wichtigkeit einer kombinierten oculären und nasalen Therapie und hat durch eine solche noch oft Heilungen erzielt, wo die Augentherapie allein versagte. Damit soll natürlich nicht gesagt sein, daß nicht in manchen, namentlich unkomplizierten Fällen die Nasen- oder Augentherapie allein zum Ziele führen kann. Kuhnt hat bei der Besprechung des mehrfach erwähnten Ziemschen Falles die Einwendung erhoben, daß die Schwitzprozeduren und feuchtwarmen Umschläge auch an sich zur Ausheilung der Iridocyklitis führen konnten. Man könnte die Frage aufwerfen, ob nicht in einem Falle von Iridocyklitis, wie in unserer Beobachtung, eine Stirnhöhlenentzündung verdeckt durch die Symptome der Iridocyklitis, die ja analoge Schmerzempfindungen hervorruft, latent günstig ablaufen kann. Der initiale Schnupfen sowie die später eintretende Eiterabsonderung können bei gleichzeitig eintretender Iridocyklitis leicht übersehen werden, abgesehen davon, daß es auch nicht eitrige Stirnhöhlenentzündungen gibt, bei denen es nur zu hochgradiger Hyperämie und Schleimhautschwellung kommt. Während der langen Dauer der Regenbogenhautentzündung kann die Sinuisitis frontalis, unterstützt durch die Schwitzprozeduren und feuchtwarmen Umschläge, ausheilen. So wäre es immerhin möglich, daß öfter, als angenommen wird, manche sogenannte genuine Iridocyklitis eine latent verlaufende Stirnhöhlenentzündung zur Ursache haben könnte. Dies ist natürlich nur eine theoretische Annahme. Der Beweis könnte nur durch zahlreiche Serienuntersuchungen an akuten Regenbogenhautentzündungen in Augenkliniken erbracht werden. Ziem hat diese Forderung vor 25 Jahren aufgestellt. Die verfeinerte moderne rhinologische Diagnostik kann mit Hilfe des Cocain, Adrenalin und der Röntgendurchleuchtung sicheren Aufschluß über den Zustand der Stirnhöhle geben. Möglicherweise würden solche fortlaufende Untersuchungen zu einer Revision unserer bisherigen Anschauungen in dieser strittigen Frage Veranlassung geben.

Aus der k. k. Universitätsklinik für Kehlkopf- und Nasenkrankheiten in Wien (Vorstand: Hofrat Chiari).

Erfahrungen mit der Radiumbehandlung an obiger Klinik bis zum Ende des Jahres 1912.

Von Dr. **Karl Kofler**, Assistenten der Klinik.

Vom 20. Juni d. J., dem Tage der Eröffnung der k. k. staatlichen Radiumstation, datieren unsere zusammenhängenden, systematischen Versuche, Radium zu therapeutischen Zwecken bei Erkrankungen der oberen Luft- und Speisewege in Anwendung zu bringen. Wohl sind schon in früheren Jahren,

Digitized by Google
Original from UNIVERSITY OF CALIFORNIA
Generated on 2019-10-24 13:08 GMT / http://hdl.handle.net/2027/uc1.b3252761
Public Domain in the United States, Google-digitized / http://www.hathitrust.org/access_use#pd-us-google

so im Jahre 1904 von Kahler (1), dem damaligen Assistenten obiger Klinik, ferner in den Jahren 1911 und anfangs 1912 von mir therapeutische Versuche mit Radium unternommen worden, doch sind dieselben aus verschiedenen Gründen vereinzelt geblieben, während von der Mitte dieses Jahres bis heute die Zahl der behandelten Fälle bedeutend gestiegen ist. Trotzdem ist diese aber noch immer als klein zu bezeichnen, was wegen der kurzen Dauer eines halben Jahres, während welcher uns die staatlichen Präparate leicht und bequem zugänglich waren, und wegen anderer Gründe nicht zu verwundern ist; auch die Auswahl der Fälle, ein zweiter wichtiger Faktor, ist aus den nämlichen Gründen keine zu große, so daß wir weit entfernt sind, schon jetzt ein maßgebendes, geschweige denn abschließendes Urteil über die Wirkungen dieses Heilmittels zu fällen.

Bei den oben erwähnten, vereinzelt gebliebenen Fällen von Radiumbestrahlung, so bei jenem von Kahler und den vier von mir behandelten, wurden private Präparate in Anwendung gebracht, welche aus leicht begreiflichen Gründen für klinische Versuche keine allgemeine Verwendung finden konnten.

Was die Radiumpräparate anlangt, waren früher, wie schon erwähnt, ausschließlich private, von verschiedener chemischer Zusammensetzung bei uns im Gebrauche, während jetzt an der Klinik fast nur mehr mit den staatlichen gearbeitet wird. Von den privaten Präparaten nenne ich die von A. Exner (2) und Schindler und jenes von R. Sommer, hergestellt in der Radiumfabrik in Neulengbach.

Exners Präparat, welches Kahler (1) zum erstenmal an der Klinik im Jahre 1904 zur Behandlung eines Oberlippenskleroms verwendete, ist ein der Hälfte eines hohlen Würfels mit 1·5 *cm* Seitenlänge entsprechender, aus feinstem gewalzten Aluminiumblech hergestellter Körper, auf dessen Boden eine dünne, 60 *mg* Radiumbromid enthaltende Schicht haftet; der Halbwürfel ist auf einen Hartgummiklotz aufmontiert.

Schindlers Präparat enthält 25 *mg* Radiumbromid und ist ein Hohlwürfel mit einer Bestrahlungsfläche von 144 mm^2.

Dr. Sommers Präparat, welches mir von ihm zu Versuchszwecken freundlichst überlassen wurde, hat die Form einer zusammenlegbaren Binde und enthält 3 *mg* Radiumrohsulfat, gleichmäßig über eine rechtwinklige Fläche von 25 *cm* Länge und 8 *cm* Breite verteilt.

Von den staatlichen, also der k. k. Radiumstation entliehenen Präparaten verwendeten wir den Träger Nr. VI, der eine rechtwinklige Bestrahlungsfläche von 1·5 *cm* Länge und 1 *cm* Breite besitzt und 5·4 *mg* reines Radium enthält, weiter den Träger Nr. 14 mit einer runden, konkaven Bestrahlungsfläche von 2 *cm* Durchmesser und 7 *mg* Gehalt reinen Radiums, endlich das *Dominiciröhrchen*, welches 18 *mg* reines Radium oder 180 *mg* 10%iges Radiumbromid enthält. In Arbeit für die Klinik sind gegenwärtig ein Oesophagus-

Digitized by Google
Original from UNIVERSITY OF CALIFORNIA
Generated on 2019-10-24 13:08 GMT / http://hdl.handle.net/2027/uc1.b3252761
Public Domain in the United States, Google-digitized / http://www.hathitrust.org/access_use#pd-us-google

träger von 7·3 *mg* Gehalt an reinem Radium, ein Träger für die Trachea und die Bronchien und einige Formen von Trägern für den Larynx, welche alle binnen kurzer Zeit für den Gebrauch fertiggestellt sein werden.

Bestrahlt wurden, die eingangs erwähnten Fälle mitgerechnet, im ganzen 29 Fälle. Unter diesen befanden sich 4 Fälle von Sklerom der oberen Luftwege, 1 Fall von tuberkulösem, tief ulceriertem Geschwür der Nasenspitze, 8 Fälle von neuralgischen Schmerzen bei Nebenhöhleneiterung vor und nach der Operation, 1 Fall von großem Haemangioma cavernosum linguae, 3 Lymphosarkome der Tonsillarregion mit großen Drüsenmetastasen, 11 Fälle von Carcinom, endlich ein Fall von Cancroid der Haut der Nase; 8 Fälle ungefähr stehen gegenwärtig noch in Behandlung, und zwar 4 Carcinome, 1 großes Haemangioma cavernosum cutis nasi, 2 Sklerome und 1 Lupus der Haut der äußeren Nase.

Ich erlaube mir nun im folgenden die 29 behandelten Fälle nach der Natur des Leidens in Gruppen einzuteilen und über die Wirkung und den Effekt der Radiumbehandlung bei den einzelnen Fällen und Gruppen zu berichten und beginne mit den 4 Fällen von Sklerom:

Im ersten Falle handelte es sich um ein Oberlippensklerom, welches Kahler im Jahre 1904 mit dem Exnerschen Präparat behandelt hatte; der Fall findet sich bereits ausführlich publiziert in der Wiener klinischen Wochenschrift, 1905, Nr. 32.

Im zweiten Falle, welchen Marschik (3) behandelte und in der Gesellschaft für die gesamte Therapie vorgestellt hatte, handelte es sich um einen 30jährigen Lehrer, der seit 4 Jahren an Sklerom der Nase und des Rachens litt. Da eine an ihm mit Erfolg ausgeführte Pharynxplastik nicht alles skleromatöse Infiltrat entfernen konnte — es war auch die hintere Partie der Mundhöhle in ausgedehntem Maße ergriffen —, wurden diese stehengebliebenen Partien und gleichzeitig auch der rechte, stark infiltrierte, ganz verhärtete Nasenflügel in je 3 Sitzungen zu 3 bis 6 Stunden mit dem Träger Nr. VI bestrahlt.

Nach 4 Wochen zeigte sich bereits das auch derzeit sichtbare Resultat: Das skleromatöse Infiltrat ist verschwunden und hat einer rein narbigen Schwiele Platz gemacht, die vollkommen der Operationsnarbe nach Exzision der Pharynxstenose gleicht; desgleichen ist das Infiltrat des Nasenflügels fast ganz zurückgegangen, die früher knorpelharte Haut ist weich und verschieblich geworden.

3. Fall: Die 25jährige Pat. C. F. leidet an Sklerom des Vestibulum oris oberhalb der oberen zwei medialen Schneidezähne, des harten Gaumens, der Nase, des Nasenrachens, des Pharynx und Larynx. Das grobhöckerige, unregelmäßige, blaurot gefärbte Infiltrat des harten Gaumens, welches ein Areal von zirka Guldengröße einnimmt, geht, die Gingiva interdentalis stark infiltrierend, in die oberwähnte, mehr als 20 Heller große Infiltration des Vestibulum oris sup. über; die zwei mittleren oberen Schneidezähne wackeln stark, das Frenulum labii superioris ist unförmlich verdickt, die Gingiva interdentalis blutet leicht und ist druckschmerzhaft. Ich applizierte nun den Träger Nr. VI dreimal je eine halbe Stunde in 7—14tägigen Intervallen ohne Filter auf das Infiltrat des Vestibulum oris und konnte jedesmal nach

Digitized by Google
Original from UNIVERSITY OF CALIFORNIA
Generated on 2019-10-24 13:08 GMT / http://hdl.handle.net/2027/uc1.b3252761
Public Domain in the United States, Google-digitized / http://www.hathitrust.org/access_use#pd-us-google

24 Stunden folgende Wahrnehmung machen: Erythem der erkrankten Schleimhaut, entsprechend der Größe der Bestrahlungsfläche, tags darauf Ulceration dieser Stelle mit weißlich-schmierigem Belag; nach 12 Tagen war die Ulzeration abgeheilt. Drei Wochen nach der letzten Bestrahlung war das supra- und interdentale Infiltrat und jenes des Frenulums geschwunden, es trat Narbenbildung mit unregelmäßiger Vorziehung des Frenulums an dessen Stelle, die Zähne hatten sich gefestigt; dieser Zustand der Heilung ist auch heute noch, nach 4 Monaten, derselbe geblieben. Die Pat. steht übrigens an unserer Klinik noch wegen eines skleromatösen Tumors der laryngealen Fläche der Epiglottis in Behandlung, und zwar werden radiumhaltige Schröttersche Hartkautschukröhren in den Larynx eingeführt und bleiben daselbst jedesmal eine kurze Zeit liegen. Pat. ist tracheotomiert und laryngostomiert. Während der Applikation verspürte Pat. ein ziehendes Gefühl an der bestrahlten Stelle, aber keine Schmerzen; auch sind die abgeheilten Stellen nicht mehr druckempfindlich, wie die nichtbehandelten es gegenwärtig noch sind.

Der vierte Fall von Sklerom betrifft die 24jährige A. W., welche ebenfalls zwecks weiterer Radiumbehandlung noch an der Klinik weilt. Sie leidet an Scleroma nasi, epipharyngis, pharyngis, palati mollis; letzteres Infiltrat ging spitzbogenförmig in der Medianlinie auf den harten Gaumen über; es war mehr flach erhaben, nicht ulceriert, mit etwas aufgeworfenen Rändern sich scharf gegen die gesunde Umgebung abgrenzend. Ich applizierte den Träger Nr. 14 ohne Filter eine Stunde auf dieses Infiltrat und konnte folgendes beobachten: Nach 24 Stunden Erythem der bestrahlten Partie, nächsten Tag Ulceration mit Behinderung des Schlingens; die bestrahlte Stelle ist nach Abheilen der Ulceration sehr schön geworden, das Infiltrat ist fast ganz geschwunden und eine glatte Narbenfläche an dessen Stelle zu sehen; nur ist heute noch, also nach zirka 4 Monaten, diese Stelle druckschmerzhaft geblieben, ganz im Gegensatz zu den im vorigen Falle gemachten Erfahrungen.

Die Betrachtung der Wirkung des Radiums in diesen vier Fällen zeigt uns eine ausgesprochene Beeinflussung des Skleromgewebes durch dieses Heilmittel im günstigen Sinne. Flache Schleimhautinfiltrate schwinden und heilen verhältnismäßig rasch mit glatter Narbenbildung, größere, weit in die Tiefe reichende Infiltrate der Haut (Fall 1 und 2) zeigen nach der Behandlung eine Erweichung an der Oberfläche und gehen entweder ganz zurück oder nur teilweise, teilweise insoferne, als in der Tiefe noch eine Verhärtung zurückbleibt, weil die Strahlenwirkung in die Tiefe nur gering ist — nach Exner (2) nur 1 *cm* beträgt; die Erfahrung wird noch lehren, ob bei längerer Applikation und Verwendung stärkerer Präparate nicht auch eine genügende Tiefenwirkung erzielt werden kann. Die Wirkung auf die Schleimhaut äußerte sich in einem Erythem mit darauffolgender Ulceration innerhalb kurzer Zeit nach der Bestrahlung ohne Filter: die Ulceration heilt nach ca. 10—12 Tagen ab und macht einer glatten Narbenbildung Platz. Im Falle 1 ist die rasche Überhäutung der ulcerierten und bestrahlten Hautstellen vom Rande her bemerkenswert. Von subjektiven Symptomen hätte ich nur das Gefühl von Ziehen an der bestrahlten Stelle, welches von den Patienten verspürt wurde, zu erwähnen,

Digitized by Google
Original from UNIVERSITY OF CALIFORNIA
Generated on 2019-10-24 13:08 GMT / http://hdl.handle.net/2027/uc1.b3252761
Public Domain in the United States, Google-digitized / http://www.hathitrust.org/access_use#pd-us-google

während Schmerzen infolge der Radiumapplikation niemals zu beobachten waren. Der Enderfolg war in allen 4 Fällen ein eklatanter, eine Tatsache, welche mit den Erfahrungen verschiedener Autoren (Gradenigo (4), Fein (5) u. a. m.) übereinstimmt.

Ein von mir ambulatorisch behandelter Fall gehört in eine andere Krankheitsgruppe: es war ein Fall von Tuberculosis apicis nasi.

Es handelte sich um den 23jährigen Schneidergehilfen J. B., welcher ein erbsengroßes, tiefgreifendes Ulcus tuberculosum, mit starker Infiltration und Knötchenbildung in der Umgebung, an der Nasenspitze links, gerade an der Kommissur sitzend und auf das Septum cutaneum sich fortsetzend, zeigte. Am 19. Juni d. J. soll das Geschwür aufgetreten sein, am 29. desselben Monates hatte Pat. die Klinik aufgesucht. An der dermatologischen Klinik wurde unsere Diagnose Ulcus tuberc. nasi bestätigt; die histologische Untersuchung eines probeexzidierten Stückchens ergab die Diagnose: Tuberc. cutis. Ich bestrahlte nun am 30. VI. 1912 das Geschwür durch $^3/_4$ Stunden mit dem Träger Nr. VI ohne Filter; tags darauf war eine starke Reaktion des Geschwüres und dessen Umgebung und eine Vergrößerung des Geschwüres zu sehen; die Reaktion schwand bald, so daß ich acht Tage nach der ersten Bestrahlung wieder denselben Träger durch eine Stunde applizierte; dieselben Reaktionserscheinungen wie das erstemal; ich machte jedesmal einen Salbenverband auf die wunde Stelle; nach 14 Tagen war das Geschwür fast abgeheilt, nur zur Sicherheit applizierte ich nochmals denselben Träger durch 1 Stunde. Ungefähr 3 Wochen später war das Geschwür mit einer außerordentlich zarten Narbe total abgeheilt. Am 9. Dezember, also nach ca. 4 Monaten, sah ich den Pat. wieder. Die Stelle, wo das Geschwür früher gesessen, war vollständig gesund, nur am Rande des Nasenflügels, lateralwärts von dem früheren Sitz des Geschwüres war eine Infiltration und Knötchenbildung zu sehen; es wäre ehedem eben aus prophylaktischen Gründen notwendig gewesen, auch die Peripherie des Geschwüres, also die anscheinend gesunde Haut der Umgebung einer Bestrahlung zu unterziehen. Diese Unterlassung hat sich in diesem Falle gerächt, wurde aber vor einigen Tagen, als Pat. die Klinik aufsuchte, durch eine neuerliche Bestrahlung der jetzt erkrankten Partien und der ganzen anscheinend gesunden Umgebung derselben wieder gutgemacht.

Wir sehen also bei unserem Pat. eine ausgezeichnete Wirkung des Radiums auf eine schwere, tuberkulöse Affektion der Haut, müssen aber gleichzeitig aus diesem Falle die Lehre ziehen, nicht nur die erkrankten Stellen selbst, sondern auch einen entsprechenden Teil der makroskopisch wenigstens gesund aussehenden Umgebung einer Bestrahlung zu unterziehen, um von unangenehmen Überraschungen verschont zu bleiben.

Interessieren dürfte es, die Erfahrungen verschiedener Autoren mit der Radiumbehandlung der Tuberkulose und des Lupus kennen zu lernen, weil dieselben diesbezüglich sehr variieren.

Meyjes (6) berichtet schon 1905 über Besserungen bei leichten Fällen von Lupus, Brat (7) über geringe Erfolge, Grossmann (8) sah keinen Erfolg bei Tuberc. lar. et pulmonum, Ferreri empfiehlt Radium bei chronisch

Digitized by Google
Original from UNIVERSITY OF CALIFORNIA
Generated on 2019-10-24 13:08 GMT / http://hdl.handle.net/2027/uc1.b3252761
Public Domain in the United States, Google-digitized / http://www.hathitrust.org/access_use#pd-us-google

lupösen Ulcerationen des Pharynx, Gradenigo (4) sah eine ausgesprochene Wirkung bei Lupus cutis, eine geringe bei Lupus und Tuberkulose des Naseninnern, Van der Goot (9) hat 3 Fälle von Tuberculosis verrucosa cutis, ebenso 3 Fälle von Lupus vulgaris geheilt, 2 gebessert, einer zeigte keine Besserung. Chesney (10) sah unbefriedigende Resultate bei tuberkulösen Stimmlippen und Hinterwandgeschwüren, Blegvad (11), der Radiumemanation zur Behandlung der Kehlkopftuberkulose verwendete, konnte ein großes Infiltrat der Regio interarytaenoidea schwinden sehen, doch war dies nach seinem Dafürhalten kein einwandfreier Fall, da in den Lungen nichts Sicheres zu finden gewesen war, weiters behandelte er noch 4 Fälle von Tuberkulose des Larynx, bei zweien hatten sich die Geschwüre gereinigt, die subjektiven Symptome beträchtlich gebessert, im dritten Falle, wo durch die Milchsäurebehandlung eher eine Verschlimmerung eingetreten war, hatten sich die tuberkulösen Infiltrate unzweifelhaft verkleinert, im vierten Falle einer Tuberculosis laryngis incipiens ist das Infiltrat fast völlig geschwunden.

Wir sehen also aus einigen Beispielen, daß die Erfahrungen der Autoren auf diesem Gebiete gute und schlechte sind; es ist daher nur selbstverständlich, daß unsererseits nach dieser Richtung weitere Versuche angestellt und die Resultate derselben mitgeteilt werden.

Ich komme nun zur Besprechung der Radiumwirkung auf die Schmerzen bei Nebenhöhlen- insbesondere Stirnhöhlenaffektionen, wie sie entweder entsprechend dem Sitze der Erkrankung lokalisiert sind oder entfernt vom Krankheitsherde als sogenannte ausstrahlende Schmerzen sich zeigen.

Wir hatten im ganzen 8 solcher Fälle in Behandlung, bei zweien handelte es sich um typische Neuralgien des Nervus supraorbitalis vor der Operation, bei zwei anderen Pat. um solche nach der Operation der erkrankten Stirnhöhle, bei zweien um postoperative diffuse Schmerzen im Operationsgebiete, welche vielleicht durch eine chronische Ostitis der Hinterwand mit Reizung der Dura bedingt sind, in einem Falle um ausstrahlende Schmerzen in der Schläfegegend bei Siebbeineiterung derselben Seite, endlich in einem Falle um ziemlich heftige Schmerzen an einer umschriebenen Stelle des Operationsgebietes infolge chronischer Reizung der Dura nach Entfernung der Hinterwand und Freilegung der harten Hirnhaut in größerer Ausdehnung. Es wurde in allen diesen Fällen der Träger Nr. VI mit starkem ca. 2 *mm* dickem Bleifilter verwendet und direkt auf die schmerzhafteste Stelle appliziert, bei den ersten vier Fällen auf die Gegend der Incisura supraorbitalis. In den ersten 6 Fällen hat Radium vollständig versagt, bei 2 von diesen Fällen traten sogar stärkere Schmerzen als zuvor auf, verbunden mit einer ödematösen Anschwellung der Haut ohne Erythem derselben, nur in dem Falle von ausstrahlenden Schmerzen in der Schläfegegend bei Siebbeineiterung sah Marschik die starken Schmerzen verschwinden; im letzten Falle endlich hat sich auf dreimalige Radiumapplika-

Digitized by Google
Original from UNIVERSITY OF CALIFORNIA
Generated on 2019-10-24 13:09 GMT / http://hdl.handle.net/2027/uc1.b3252761
Public Domain in the United States, Google-digitized / http://www.hathitrust.org/access_use#pd-us-google

tion, von der Dauer einer Stunde jedesmal, eine leichte Besserung gezeigt. Die Resultate sind also auf diesem Gebiete wenig befriedigend. Es ist leicht möglich und muß noch erprobt werden, ob in solchen Fällen eine Bestrahlung mit schwächeren Präparaten von größerem Umfange und längerer Applikationsdauer nicht angezeigter wäre, wenigstens hat mir Dr. Sommer sehr günstige persönliche Erfahrungen mit seiner Binde bei Pat. mit Stirnkopfschmerzen mitgeteilt, Erfahrungen, welche allerdings deshalb an Wert verlieren, weil die Ursache der Schmerzen vorher nicht festgestellt worden war.

Ein anderer Fall, zur Krankheitsgruppe der Hämangiome gehörig, steht in ambulatorischer Behandlung.

Es handelt sich um einen Fall von Haemangioma cavernosum des rechten Zungenrandes nach vorne fast bis zur Spitze, nach hinten bis etwas über den vorderen Gaumenbogen auf den Zungengrund sich erstreckend. Der Tumor war walzenförmig, zirka daumendick, unregelmäßig höckerig, mit großen Gefäßschlingen und stark hypertrophischen Papillen an der Oberfläche. Auf mehrmalige Radiumapplikation zeigte sich an den bestrahlten Stellen ein Verschwinden der über die Oberfläche stark vorspringenden Gefäßschlingen und hypertrophischen Papillen, derart, daß die behandelten Stellen eine ganz glatte Oberfläche zeigten, welche im Niveau tiefer lag als die nicht behandelte Umgebung.

Der Erfolg ist hier ein auffälliger, und dürfte es dieser Art gelingen, nach mehreren Sitzungen den Tumor zum Verschwinden zu bringen.

Gute Resultate der Radiumbehandlung von Gefäßgeschwülsten werden auch von anderen Autoren mitgeteilt, so von Polland (12), der ein Haemangioma cavernosum oris et pharyngis bestrahlte, weiters von Gradenigo (4) und Dundas Grant, welche Radium zur Behandlung kleiner Angiome der Haut und kleiner Gefäßtumoren der Schleimhaut verwendeten.

Was die malignen Geschwülste anlangt, wurden im ganzen 15 Fälle an der Klinik mit Radium behandelt, und zwar 1 Cancroid der äußeren Nase, 3 Lymphosarkome und 11 Carcinome. Die Krankengeschichte der Fälle ist folgende:

Das Cancroid der äußeren Nase dauerte nach Angabe der Pat. A. W. bereits 10 Jahre; damals trat über dem linken Nasenbeine eine etwa erbsengroße Geschwulst auf, welche sich im Laufe der Zeit langsam vergrößerte; sie wurde bereits zweimal operiert und die Wunde jedesmal mit gesunder Haut gedeckt, doch wurde die zur Deckung der Wunde verwendete Haut jedesmal wieder abgestoßen. Als die Pat. die Klinik aufsuchte, konnte ich folgenden Befund erheben: Cancroidgeschwür der Haut über dem linken Nasenbeine, nach außen bis zur Nasolabialfalte, nach innen bis zur Mittellinie reichend, von der Form eines rechtwinkeligen Dreieckes, die Hypotenuse gegen den linken inneren Augenwinkel gekehrt, die Ränder stark infiltriert, der Grund mit Krusten bedeckt, an einzelnen Stellen häufig blutend; nahe der Hypotenuse ein zirka erbsengroßer Defekt, der in das Naseninnere führt; gegen den rechten inneren Augenwinkel zu ein hanfkorngroßes, rotes Knötchen, vom Rande

Digitized by Google
Original from UNIVERSITY OF CALIFORNIA
Generated on 2019-10-24 13:09 GMT / http://hdl.handle.net/2027/uc1.b3252761
Public Domain in the United States, Google-digitized / http://www.hathitrust.org/access_use#pd-us-google

der Ulceration durch anscheinend gesunde Haut getrennt; die krebsige Infiltration geht auf den obersten Teil der Schleimhaut des Septum nasi über und infiltriert dieselbe bis zum Vestibulum in Form eines schmalen Streifens.

Der Träger Nr. VI wurde durch 8 Stunden ohne Filter auf das Geschwür gelegt; tags darauf Rötung und Schwellung der Ränder und der Haut der Umgebung, 48 Stunden später Ulceration der Ränder, der Grund des Geschwüres schmierig, nicht mehr trocken belegt und leicht blutend; täglich frischer Salbenverband; acht Tage später war die Reaktion verschwunden; 12 Tage nach der Bestrahlung ließ sich folgendes konstatieren: Der Grund des Geschwüres hat sich gereinigt, die starke Infiltration der Ränder ist verschwunden, das oben erwähnte Knötchen war nicht mehr zu sehen; der Defekt ist um das Doppelte größer geworden; Pat. kann jetzt besser durch die linke Nase atmen, die brennenden Schmerzen in der Wunde haben aufgehört. Das Ulcus wurde nun mit demselben Träger noch zu verschiedenen Malen ohne Filter bestrahlt, worauf $^3/_4$ der Circumferenz ganz abheilte; 2 Wochen später trat eine neue Infiltration auf, welche in Form von zwei roten Strängen gegen den linken inneren Augenwinkel zu fortschritt; dieselbe wurde 2 Stunden ohne Filter bestrahlt; dieselbe starke Reaktion wie früher; keinerlei Beeinträchtigung der Sehkraft; das Knötchen rechts vom Cancroid war jetzt wieder zu sehen und wurde wiederum bestrahlt.

Da die Pat. nach Hause drängte, kann ich leider über den weiteren Verlauf keine Angaben machen. Mir scheint nur soviel sicher und zugleich beachtenswert zu sein, daß in solchen Fällen eine Bestrahlung der dem Auge des Beobachters gesund erscheinenden Umgebung in gewisser Ausdehnung unerläßlich ist, weil oft schon die Lymphwege weiter ab vom Cancroid selbst affiziert sein dürften, wieso ließe sich sonst, außer durch direkte Überimpfung nach vorausgegangener Verletzung der Haut die Entstehung eines solchen Knötchens fern ab vom Krebsgeschwüre erklären. Jedenfalls ist es aus den erwähnten Gründen ratsam, auch bei anderen Affektionen, wie wir zum Beispiel in dem Falle von Tubercul. cutis apicis nasi gesehen haben, nicht nur den Krankheitsherd selbst, sondern auch die anscheinend gesunde Umgebung desselben einer Bestrahlung zu unterziehen.

Was die Cancroide anlangt, geben dieselben nach Ansicht verschiedener Autoren eine fast durchwegs gute Prognose; die meisten heilen unter dem Einflusse stärkerer Radiumpräparate. Delsaux (13) berichtet schon 1905 über eine Heilung des Cancroids der Nase, Gradenigo (4) über eine deutliche Wirkung des Radiums auf ein Ulcus rodens der Haut, van der Goot (9) sah unter 10 Fällen 8 Heilungen, 2 davon zeigten keine Besserung. Freudenthal (14) hat einen Fall von schwerem Ulcus rodens vollständig geheilt und sechs schwerere Formen von Ulcus rodens mit wechselndem Erfolge behandelt.

Bezüglich der 3 Fälle von Lymphosarkom kann ich leider keine nennenswerten Resultate mitteilen, in 2 Fällen stand mir nur die Binde Dr. Sommers

Digitized by Google
Original from UNIVERSITY OF CALIFORNIA
Generated on 2019-10-24 13:09 GMT / http://hdl.handle.net/2027/uc1.b3252761
Public Domain in the United States, Google-digitized / http://www.hathitrust.org/access_use#pd-us-google

zur Verfügung, im dritten Falle verwendete ich einmal den Träger Nr. VI mit Filter auf die äußere Haut, doch drängte die Pat. nach Hause, so daß ich die Behandlung nicht fortsetzen konnte.

In dem einen der zwei Fälle konnte ich bald nach dem Anlegen der Radiumbinde ein bedeutendes Nachlassen der starken, bis gegen das Hinterhaupt ausstrahlenden Schmerzen beobachten; Pat. konnte das erste Mal nach längerer Zeit wieder gut schlafen, hatte besseren Appetit, sah bedeutend frischer aus und fühlte sich sehr wohl; die Schlingbeschwerden hatten ebenfalls nachgelassen, was möglicherweise durch eine nicht meßbare Verkleinerung des großen Tumors oder eben durch das Nachlassen der Schmerzen zu erklären ist; im zweiten Falle sah ich absolut keine Veränderung nach der Applikation der Radiumbinde; stärkere Präparate standen mir damals nicht zur Verfügung.

Gerade bezüglich der Behandlung der Sarkome mit Radium berichten die Autoren fast übereinstimmend über günstige, ja glänzende Resultate. Dominici, Faure-Beaulieu (15) berichten über eine Heilung eines Sarkoms des Zahnfleisches mit Radium. R. Abbé (16) bezeichnet Radium geradezu als Specificum bei Riesenzellensarkomen, von denen er 11 Fälle vollständig, ohne ein Rezidiv bekommen zu haben, geheilt hat. Freudenthal (14) sah eine unbedeutende Besserung bei einem Lymphosarkom, aber zwei vollständige Heilungen bei einem Osteosarkom des Oberkiefers und einem großen Rundzellensarkom der rechten Tonsille; nur J. Price Brown (17) konnte bei einem Spindelzellensarkom des Larynx keine günstige Wirkung verzeichnen; diese fast durchwegs auffallend günstigen Erfolge bei Sarkomen fordern unbedingt zu weiteren Versuchen auf.

Nun zu den Carcinomen. Ich behandelte im Jahre 1911 zwei Fälle von Carcinom mit der Radiumbinde.

Im ersten Falle handelte es sich um ein Carcinom des linken Recessus piriformis, auf die linke Larynxhälfte übergreifend, bei einem 60jährigen Manne; große, harte Drüsen außen am Halse links; die linke Larynxhälfte war in einen kugeligen, oberflächlich ulcerierten Tumor von Walnußgröße umgewandelt. Pat. konnte infolge heftigster Occipitalneuralgien seit Wochen nicht schlafen. Die Wirkung der Binde war hier eine geradezu wunderbare. Die Schmerzen schwanden nach ca. 6 Stunden fast vollständig, so daß Pat. das erste Mal einen erquickenden Schlaf tun konnte. Pat. trug mit kurzen Unterbrechungen die Binde tagelang um den Hals; es zeigte sich hierbei keinerlei Reaktion der Haut. Ich konnte nun nach ca. 8 Tagen eine Verkleinerung des Larynxtumors fast um das Fünffache der ursprünglichen Größe wahrnehmen, so daß die Stimmlippen, welche vorher nicht mehr zu sehen waren, nun wieder gut gesehen werden konnten. An den Drüsen konnte ich keine Veränderung wahrnehmen, sie nahmen unaufhaltsam an Größe zu; ich sah auch ein Wachsen des Krebses entlang der Trachea nach abwärts mit Kompression derselben in der Höhe der oberen 3 Ringe von solchem Grade, daß ich später die Tracheotomie ausführen

Digitized by Google
Original from UNIVERSITY OF CALIFORNIA
Generated on 2019-10-24 13:09 GMT / http://hdl.handle.net/2027/uc1.b3252761
Public Domain in the United States, Google-digitized / http://www.hathitrust.org/access_use#pd-us-google

mußte. Ich möchte nur hinzufügen, daß auch später noch die Binde bei den an verschiedenen Stellen aufgetretenen Neuralgien prompt ihre schmerzstillende Wirkung gehabt hat.

In dem 2. Falle handelte es sich um ein Rezidivcarcinom nach Operation eines Carcinoma mandibulae dextrae mit ziemlich heftigen Schmerzen an der ursprünglichen Operationsstelle. Das Rezidiv saß in der Gegend des rechten aufsteigenden Astes des Unterkiefers und infiltrierte die vorderste Partie der rechten Tonsillargegend; diese war auch gerötet, außen eine größere und 2—3 kleinere harte Drüsen zu fühlen; die Schmerzen saßen an der früheren Stelle der Operation. Bemerkenswert an dem Falle ist, daß die Schmerzen nach einigem Tragen der Binde bedeutend nachließen, und daß ich einmal ein Kollateralödem der rechten Seite des Hypopharynx nach Anlegen und längerem Tragen der Binde, welche Pat. durch mehrere Tage nicht gebraucht hatte, rasch wieder verschwinden sah. Auf die äußeren Drüsen konnte ich so wie in dem früheren Falle keine Wirkung der Binde konstatieren; sie nahmen unaufhaltsam an Größe zu; beide Pat. gingen an Krebskachexie zugrunde, zur Arrosion größerer Gefäße ist es in beiden Fällen nicht gekommen — ebenfalls ein bemerkenswertes Moment.

Marschik (3) berichtet über vier an der Klinik mit Radium behandelte Fälle von Carcinom.

Im ersten Falle handelte es sich um einen 70jährigen Pat., der an einem Carcinom des rechten Oberkiefers litt, das sich von vornherein mehr gegen die Fossa pterygopalatina ausbreitend, bereits die hintere Orbitalgegend ergriffen und Fixation und Protrusion des Bulbus mit Chemosis erzeugt hatte. Bei der von der Mundhöhle aus erfolgten Eröffnung der Oberkieferhöhle wurde diese — man hatte ursprünglich nur an Eiterung gedacht — von Tumormassen ausgefüllt gefunden, die von hinten oben kamen; dieselben wurden energisch curettiert. Nach einigen Tagen wurde dann der Träger Nr. VI auf 2mal 48 Stunden eingelegt. Es sind nun seitdem fast 3 Monate verstrichen und trotzdem ist die ausgeräumte Oberkieferhöhle freigeblieben und Pat. hat seither um 3 *kg* zugenommen. Er befindet sich noch in Behandlung, da das Neoplasma nach außen und gegen den Rachen zu Tendenz zeigt, weiterzuwuchern. Jedoch wissen wir aus Erfahrung, daß ein derartiges Carcinom ohne Behandlung bei einem so schwächlichen Pat. innerhalb dieser Zeit wahrscheinlich hochgradige Zerstörungen, wenn nicht den Tod des Pat. zur Folge gehabt hätte.

Der zweite Fall betraf einen nach Pharynx- und Larynxresektion entstandenen Rezidivtumor, der ebenfalls bestrahlt wurde. Da die Rezidivoperation eine umfangreiche Verwachsung des Tumors mit den großen Gefäßen ergeben hatte, wurde der Versuch mit Radium unternommen. Anfänglich schien es bei diesem Versuche vollständig zu versagen, der Tumor hatte fast Mannsfaustgröße erreicht. Dann aber, nach fast 2 Monaten, begann er an Größe abzunehmen und heute ist der Tumor fast vollständig in eine harte Schwiele umgewandelt; andrerseits wurde weiteres Fortschreiten in die Umgebung aufgehalten.

Einen weiteren sehr instruktiven Beitrag zur Radiumwirkung liefert der dritte Fall: 50jähriger Mann, Carcinom des Anfangsteiles des Oesophagus, dicht unterhalb des Ringknorpels an der vorderen Wand lokalisiert, mit Perforation in die Trachea.

Digitized by Google
Original from UNIVERSITY OF CALIFORNIA
Generated on 2019-10-24 13:09 GMT / http://hdl.handle.net/2027/uc1.b3252761
Public Domain in the United States, Google-digitized / http://www.hathitrust.org/access_use#pd-us-google

Das Carcinom hatte einen für das Oesophagoskop, aber auch für Sonden des feinsten Kalibers impermeablen Spasmus des Oesophagus oberhalb erzeugt, eine bei Oesophagustumoren nicht selten beobachtete Erscheinung. Infolge des rapiden Wachstums des Tumors in die Trachea hinein (Marschik hatte auch die endgültige Diagnose nur mittelst Tracheoskopie und Probeexcision des Oesophaguscarcinoms aus der Trachea feststellen können) war endlich die Tracheotomie nötig geworden. Marschik benutzte nun die durch die Tracheofissur gesetzte Freilegung der Trachealhinterwand, die den einwuchernden Tumor zur direkten Anschauung brachte, zur direkten Radiumapplikation oberhalb der Kanüle in die Trachea hinein. Eingelegt wurde das 25 *mg* enthaltende Präparat des Dr. Schindler auf 2mal 24 Stunden. Die Reaktion war mäßig und innerhalb 2 Wochen beendet. Schon während dieser Zeit war eine Besserung der Stenosenerscheinungen zu konstatieren. Als nun danach wieder eine Oesophagoskopie versucht wurde, war der Spasmus verschwunden und man konnte das erstemal im Oesophagus den Tumor einstellen. Die daraufhin aufgenommene Sondierung war nun von überraschendem Erfolg: Während bis dahin nicht die feinste Darmsaite passieren wollte, geschweige denn alle anderen versuchten Nummern, konnte der Autor bequem sondieren und hatte binnen wenigen Tagen die größte Sondennummer erreicht, womit dann Pat. sich durch mehrere Monate in befriedigendem Zustand erhalten konnte, bis er an einer durch die Perforation in der Trachealhinterwand hervorgerufenen Schluckpneumonie zugrunde ging.

Der vierte Fall war endlich ein Recessuscarcinom, bei dem Hofrat v. Eiselsberg seinerzeit die Pharynx- und Larynxresektion ausgeführt hatte. Ein Jahr danach hatte sich ein Rezidiv in der Resektionsnarbe entwickelt, welches schließlich auch die ganze Tonsille derselben Seite ergriffen hatte. Marschik versuchte nun das Rezidiv, da Pat. eine Radikaloperation von außen verweigerte, von innen nach der Methode der Tonsillektomie auszuschälen, konnte aber nur nach oben hin im Gesunden bleiben. Der untere Pol mußte im Tumor abgetrennt werden. Darauf wurde unmittelbar das oben erwähnte 25 *mg*-Präparat des Dr. Schindler ununterbrochen auf 48 Stunden eingelegt. Nach abgeschlossener Wundheilung zeigt sich jetzt eine vollständig glatte, überhäutete, weiße Operationsnarbe, keine Spur von Tumor an dieser Stelle.

Schlemmer hatte 5 Fälle von Carcinom der oberen Luftwege an der Klinik in Behandlung, und zwar 1 Carcinom der Nase, 3 Oberkiefercarcinome, 1 Carcinom des Larynx. Die Krankengeschichte der einzelnen Fälle ist folgende:

1. Fall: Frau M. L., 47 Jahre alt, litt an einem Basalzellencarcinom des linken Oberkiefers, welches in die Orbita hineingewuchert war und Protrusion und Dislokation des Bulbus hervorgerufen hatte; im Februar d. J. Oberkieferresektion nach Langenbeck mit Exenteration der Orbita; einige Tage nach der Operation wurde der Träger Nr. VI in die Wundhöhle sowie in die bei der Operation mit eröffnete Keilbeinhöhle gelegt; anfangs Juli kam Pat. mit einem cutanen Rezidiv in der Narbe herein, während die Nebenhöhlen rezidivfrei geblieben waren; das cutane Rezidiv wurde excidiert, die Haut linear vernäht; im August verließ Pat. das Spital und schrieb vor wenigen Tagen, daß es ihr sehr gut gehe.

Digitized by Google
Original from UNIVERSITY OF CALIFORNIA
Generated on 2019-10-24 13:09 GMT / http://hdl.handle.net/2027/uc1.b3252761
Public Domain in the United States, Google-digitized / http://www.hathitrust.org/access_use#pd-us-google

Der zweite Fall betraf den 68jährigen Pat. J. K., welcher im Juni d. J. nach Denker-Luc operiert worden war; Radium wurde damals aus bestimmten Gründen nicht eingelegt; Juli, August und halben September war Pat. an der Klinik; Mitte September kam er mit einem Rezidiv des linken Antrum Highmori an die Klinik; die ganze linke Kieferhöhle war mit jauchigen, übelriechenden Tumormassen ausgefüllt; Oberkieferresektion nach Langenbeck und Einlegen des Trägers Nr. VI in die Keilbeinhöhle und des Trägers Nr. XIV in die Kieferhöhle; die Träger wurden 24 Stunden liegen gelassen, nach 3 Tagen an einen anderen Platz gelegt und wieder so lange daselbst belassen, ein drittes Mal wurde die nämliche Prozedur durchgeführt, so daß schließlich das ganze Wundbett durch 52 Stunden unter Radiumwirkung gestanden hat; ideales Ausheilen, wenn man von einem solchen mit Rücksicht auf die Kürze der seither verstrichenen Zeit sprechen kann.

Der dritte Fall war ein Fall von einem gestielten, von der rechten Infundibulargegend ausgehenden Neoplasma bei dem 28jährigen Pat. F. S., welches die rechte Nasenseite ganz verschlossen hatte. Histologischer Befund: Nicht verhorntes Basalzellencarcinom; Operation nach Langenbeck, außerdem Eröffnung sämtlicher Nebenhöhlen derselben Seite; Einlegen des Dominicirröhrchens durch zweimal 12 Stunden mit viertägigem Intervall; keinerlei Störung des Visus; glattes Ausheilen; Pat. bisher rezidivfrei; in den mitexstirpierten Halsdrüsen Carcinom nachgewiesen; Pat. wurde operiert in der zweiten Woche des Oktober 1912 und stellte sich vor kurzer Zeit in der Ambulanz als ganz gesund vor.

Der vierte Fall wurde im Oktober 1911 wegen Antritis maxillaris sinistra e periostitide et carie dent. mol. sup. sin. I. nach Caldwell-Luc operiert und eine in die Kieferhöhle führende breite Alveolarfistel bei der Operation geschlossen; Pat. verließ das Spital mit geschlossener Fistel, kam aber im Februar d. J. mit gesprengter Fistel wieder an die Klinik; ich konnte nun durch die offene Fistel einen kleinhöckerigen, kirschgroßen, leicht blutenden Tumor in der operierten Kieferhöhle sehen; der histologische Befund einer Probeexcision aus dem Tumor ergab: Plattenepithelcarcinom mit zahlreichen Metaplasien. Es wurde nun die Oberkieferresektion nach Langenbeck gemacht und bald nachher in dreitägigen Intervallen Bestrahlungen mit dem Träger Nr. VI, jedesmal durch 12 Stunden, durchgeführt; vollständige Heilung. Zu bemerken hätte ich, daß bei der ersten Operation keine Spur von Carcinom in der Kieferhöhle zu sehen war.

Der fünfte und letzte vorher operierte und nachträglich mit Radium behandelte Fall war ein Basalzellencarcinom des Larynx bei dem sonst gesunden, 62 Jahre alten Pat. D. K. ohne Drüsenmetastasen; es wurde die halbseitige Larynxexstirpation ausgeführt und hierauf, obwohl keine Drüsen vorhanden waren, prophylaktisch Bestrahlungen der ganzen linken Regio parotideo masseterica — mit dem Präparat von Dr. Schindler — vorgenommen, wobei ein die α-Strahlen abhaltender Bleifilter von 2 *mm* Dicke verwendet wurde.

Die sogenannten Operationsschmerzen, ein Gefühl der Spannung im Operationsgebiete, verschwanden rasch, 1 Stunde nach der Bestrahlung. An der äußeren Haut ließ sich nach einer konstant durch 6 Tage, bei Tag und Nacht, immer an einer anderen Hautstelle durchgeführten Bestrahlung am 10. Tage an der zuerst bestrahlten Stelle eine Reaktion in Form eines Erythems und Ödems der Haut wahr-

Digitized by Google
Original from UNIVERSITY OF CALIFORNIA
Generated on 2019-10-24 13:09 GMT / http://hdl.handle.net/2027/uc1.b3252761
Public Domain in the United States, Google-digitized / http://www.hathitrust.org/access_use#pd-us-google

nehmen, Erscheinungen, welche am 20. Tage nach der ersten Bestrahlung an der zuerst bestrahlten Stelle von Zerfall gefolgt waren, der, allmählich fortschreitend, 6 Tage später zu einer nicht schmerzenden Ulceration von Handtellergröße führte; dieselbe wurde mit Orthoform und Talc. venet. aa. fleißig bestupt; äußerst langsame und torpide Epithelisierung bei reichlicher Sekretion, kein Fieber; heute ist das Geschwür schon 3 Wochen alt und kaum noch vom Rande her epithelisiert; Pat. hat post operationem um 7 *kg* zugenommen.

Wenn wir nun die Wirkungen des Radiums bei unseren Carcinomfällen und die Resultate der Behandlung betrachten, so können wir ruhig sagen, daß auch hier eine ausgesprochene Beeinflussung des Carcinomgewebes zu sehen ist und daß die Resultate fast durchwegs gute, zum Teil wirklich glänzende sind. Am besten läßt sich die Wirkung des Radiums daraus ersehen, daß man erstens Schmerzen beseitigen oder mildern kann, was von nicht zu unterschätzender Bedeutung ist, zweitens daraus, daß unsere Pat. monatelang rezidivfrei geblieben sind, sich wohlfühlen und derzeit keine pathologischen Veränderungen im Operationsbereiche oder dessen Umgebung zeigen, obwohl wir aus Erfahrung wissen, daß derartige inoperable Carcinome — und um solche handelte es sich meist — selbst nach möglichst radikaler Entfernung alles Krankhaften, innerhalb kurzer Zeit ganz bedeutende Rezidiven setzen, meist ein rasches, deutlich sichtbares Fortwuchern von den zurückgebliebenen Carcinomresten aus in die Umgebung zeigen und daselbst wieder hochgradige Zerstörungen hervorrufen.

Sticker (18) spricht sogar die Ansicht aus, daß manche inoperable Tumoren durch Radiumbehandlung operabel gemacht werden können. Die Erfahrungen der Autoren lauten überhaupt zum größten Teil sehr günstig, die Mitteilungen über Besserungen und Heilungen sind so zahlreich in der Literatur, daß es wirklich zu weit führen würde, denselben hier Raum zu geben, aber in Anbetracht der vorzüglichen Erfolge lohnt sich die Mühe, dieselben durchzusehen, um so mehr, als diese Art der Behandlung, sagen wir, aktuell ist.

Bezüglich der Stärke der Präparate wäre zu bemerken, daß wir mit Ausnahme meiner 2 Fälle fast durchwegs starke Präparate mit sehr langer Applikationsdauer verwendeten und dabei niemals bleibende üble Nebenwirkungen gesehen haben.

Marschik gebrauchte in seinen 4 Fällen sehr starke Filter, Schlemmer solche nur im letzten Falle (Hautbestrahlung), nicht aber in seinen übrigen 4 Fällen; es läßt sich demnach nach einem Vergleiche dieser 8 Fälle schwer sagen, ob eine starke Filtrierung notwendig oder von wesentlichem Vorteil ist oder nicht.

Bei Schmerzen welcher Art immer dürften sich aber aus leicht begreiflichen Gründen Präparate von einer viel größeren Bestrahlungsfläche besser bewähren, wie sich dies in meinen 3 Fällen gezeigt hat, obwohl die dabei ver-

Digitized by Google
Original from UNIVERSITY OF CALIFORNIA
Generated on 2019-10-24 13:09 GMT / http://hdl.handle.net/2027/uc1.b3252761
Public Domain in the United States, Google-digitized / http://www.hathitrust.org/access_use#pd-us-google

wendete Binde nur schwach radiumhaltig ist im Vergleiche zu den anderen Präparaten; dafür hat sie aber den Vorteil der bequemeren Applikation, der vollständigen Ungefährlichkeit und der Eigenschaft, auf eine größere Krankheitsfläche auf einmal und lange Zeit hindurch einzuwirken.

Wie wir weiter gesehen haben, handelte es sich bei unseren Pat. mit malignen Tumoren fast ausschließlich um Fälle, bei welchen die gewöhnliche chirurgische Behandlung versagte, oder um inoperable Fälle; schließlich empfiehlt sich die Radiumtherapie bei Pat., welche überhaupt jeden Eingriff verweigerten. Bei operablen Carcinomen aber müssen wir noch immer dem Messer den Vorzug geben oder bei Radiumbehandlung solcher Fälle immer auf der Hut sein, den geeigneten Moment für eine chirurgische Behandlung nicht etwa zu versäumen.

Literaturverzeichnis. 1. O. Kahler (Wien): Zur Radiumbehandlung des Skleroms. Wiener klin. Wochenschr., 1905, Nr. 32. — 2. A. Exner (Wien), Über die bisherigen Dauerresultate n. Radiumbehandlung von Ca. Deutsche Zeitschr. f. Chirurgie, Bd. 75. — 3. H. Marschik (Wien), Die Radiumtherapie in der Laryngo-Rhinologie. Demonstration in der Sitzung der Gesellschaft für die gesamte Therapie vom 6. November 1912. — 4. G. Gradenigo, Über die therapeutische Wirkung der Röntgenstrahlen und des Radiums auf Affektionen der oberen Luftwege. Arch. Ital. di Otologia. III, 1908. — 5. Fein (Wien), Wiener klin. Wochenschr., 1912, Nr. 8, Vortrag und Demonstration. — 6. Meyjes, 7. Brat (Amsterdam), Niederländische Gesellschaft f. Hals-, Nasen- und Ohrenheilk. Monatsschr. f. Ohrenheilk., 1904, Nr. 11. — 8. Grossmann (Wien), Sitzung der Wiener Laryngologischen Gesellschaft vom 5. April 1905. — 9. D. H. van der Goot (Haag), Beiträge zur Radiumtherapie. Nederl. Tijdschr. v. Geneeskd., I, 1909. — 10. L. M. Chesney, Gebrauch von Thionin und Radium bei einigen Pharynx- und Larynxerkrankungen. New York Medical Journal, 4. September 1909 und Practitioner, London, Vol. 83. — 11. N. Rh. Blegvad, Vorläufige Mitteilung über Behandlung der Kehlkopftuberkulose mittelst Radiumemanation. Verhandlungen der dänischen oto-laryngologischen Gesellschaft, Sitzung vom 17. Februar 1909. — 12. Polland (Graz), Therapeutische Versuche mit Radium und sensibilisierenden Substanzen. Wiener klin. Wochenschr., 1904, Nr. 44. — 13. Delsaux, Heilung eines Cancroids der Nase. Sitzung der Société Française d'Otologie de Rhinologie et de Laryngologie, 1904. — 14. W. Freudenthal (New-York), Über die Behandlung maligner Tumoren der oberen Luftwege mittelst Radium. Arch. f. Laryng. u. Rhinol., Bd. 25. — 15. Dominici, Faure-Beaulieu (Paris), Rückgang eines Sarkoms des Zahnfleisches unter dem Einflusse der ultra-penetrierenden Strahlen des Radiums. Presse médicale, 30. Januar 1909. — 16. R. Abbé, Radium als Specificum bei Riesenzellensarkomen. Medical Review, 1. Januar 1910. — 17. J. Price Brown (Toronto), Fall von Spindelzellensarkom des Larynx, mittelst Elektrokaustik und Radium behandelt. XXXI. Jahresversammlung der Americ. Laryng. Assoc. Philadelphia, Mai 1911. — 18. Sticker (Berlin), 41. Kongreß der deutschen Gesellschaft für Chirurgie zu Berlin vom 10.—13. April 1912.

Digitized by Google
Original from UNIVERSITY OF CALIFORNIA
Generated on 2019-10-24 13:09 GMT / http://hdl.handle.net/2027/uc1.b3252761
Public Domain in the United States, Google-digitized / http://www.hathitrust.org/access_use#pd-us-google

Aus dem Röntgenlaboratorium des Allgemeinen Krankenhauses
(Vorstand Doz. Holzknecht).

Die röntgenographische Darstellung von Formveränderungen des Epipharynx.

Von Dr. **M. E. Lando,** Oakland, Californien.

Unter Epipharynx versteht man bekanntlich denjenigen Teil des Rachens, welcher oben und hinten von der Schädelbasis, beziehungsweise der Wirbelsäule begrenzt, zu beiden Seiten von der Pharynxmuskulatur umschlossen, nach vorne und unten einerseits gegen die Nasenhöhle, andrerseits gegen den Pharynx offen steht.

Die Funktion dieses Raumes besteht im wesentlichen darin, daß er als Passage für den Luftwechsel zwischen Nase und Rachen, sowie zwischen Nase und Mittelohr dient. An der oberen Wand befindet sich gewöhnlich mehr oder weniger reichliches adenoides Gewebe (Pharynxtonsille).

Wenn auch die usuellen klinischen Untersuchungsmethoden des Epipharynx in der Mehrzahl der Fälle genügend Aufschluß über die Form, die Größe und den Inhalt des Epipharynx geben, kommt es doch zuweilen vor, daß die obgenannten Methoden nicht oder nur unvollkommen angewendet werden können (Kiefersperre, Unruhe bei Kindern). In solchen Fällen leistet die röntgenographische Darstellung des Epipharynx gute Dienste.

Für die röntgenographischen Untersuchungsmethoden kommt die typische seitliche Schädelaufnahme in Betracht. Auf dieser Aufnahme erkennt man die Umrisse der vorderen, oberen und hinteren Wand des Epipharynx und überzeugt sich leicht, daß die Distanz zwischen der vorderen und hinteren Wand zirka 3 *cm*, während der Abstand des harten Gaumens vom höchsten Punkte des Rachendaches 2 *cm* beträgt. Bei Kindern reduzieren sich begreiflicherweise die genannten Maße, doch bleibt die Form des Epipharynx als eines unregelmäßigen Viereckes oder einer hochgewölbten Kuppel erhalten. Zuweilen ist die obere Wand des Rachens, welche von der basilaren Fläche des Grundbeines gebildet wird, nicht direkt am Röntgenbilde sichtbar, weil sie durch die Schatten der seitlichen Anteile der mittleren Schädelgrube verdeckt wird. Außerdem pflegt das Tuberculum articulare nebst der Wurzel des Jochbogens ebenso wie das Köpfchen des Unterkiefers teilweise die Gegend des Epipharynx zu bedecken. In solchen Fällen kann man aus dem Verlaufe des am Röntgenbilde sichtbaren Clivus, welches bekanntlich die dorsale Wand des Grundbeines bildet, den Verlauf des Rachendaches konstruieren. Die beiden Flächen bilden nämlich miteinander einen spitzen Winkel von etwa 30°.

Das Röntgenbild läßt auch die pathologischen Veränderungen der Form und des Inhaltes (Fremdkörper, Geschwülste) des Epipharynx feststellen. Was

Digitized by Google
Original from UNIVERSITY OF CALIFORNIA
Generated on 2019-10-24 13:09 GMT / http://hdl.handle.net/2027/uc1.b3252761
Public Domain in the United States, Google-digitized / http://www.hathitrust.org/access_use#pd-us-google

speziell die pathologischen Formveränderungen dieses Raumes betrifft, so haben dieselben bisher keine Würdigung vom röntgenologischen Standpunkt aus gefunden.

Es versteht sich von selbst, daß Anomalien des Baues der Schädelbasis auch die Form und Größe des Epipharynx beeinflussen müssen. In ähnlicher Weise muß die Form und Haltung der Wirbelsäule einen Einfluß auf die Gestaltung dies Raumes ausüben. Die charakteristischen Veränderungen im Bau der Schädelbasis sind die Abflachung, beziehungsweise die Verstärkung ihrer Kyphose. Erstere kommt bei angeborenem oder früh erworbenem Hydrocephalus, letztere bei höheren Graden von Rachitis zustande. Als Maß für die Kyphose der Schädelbasis kann man mit Vorteil am queren Durchleuchtungbilde des Schädels den Winkel jener beiden Linien benützen, welche die Projektionen des Gehirns und des Planum sphenoidale darstellen. Der Winkel, den diese beiden Linien einschließen, beträgt in der Norm 120 bis 130°. Bei Abflachung der Schädelbasis ist der Winkel vergrößert, bei vermehrter Kyphose verkleinert.

Eine weitere eigentümliche Formveränderung der Schädelbasis und des Epipharynx findet sich zuweilen bei Turmschädel. Seit langem ist es bekannt, daß bei Turmschädel Störungen der nasalen Atmung vorkommen. Die Mehrzahl der Autoren ist geneigt, diese Störung auf das Vorhandensein von hypertrophischen Adenoiden zurückzuführen. In letzterer Zeit hat Bertolotti auf diesen Zusammenhang zwischen Adenoiden und Turmschädel neuerdings hingewiesen. Bertolotti ist der Ansicht, daß beide Vorkommnisse im kausalen Konnex stehen. Bei Nachprüfung dieser Anschauung an größerem Material überzeugt man sich mit Leichtigkeit, daß Adenoiden durchaus nicht stets mit Schädelverbildungen kombiniert sein müssen; daß andrerseits bei typischen Turmschädeln Adenoide fehlen können; dagegen ist die Ansicht von Bertolotti, daß zumeist eine Depression der mittleren Schädelgrube vorhanden ist, vollkommen den Tatsachen entsprechend. Die genannte Depression trägt neben der meist gleichfalls vorhandenen Verkürzung der Schädelbasis Schuld an der Formveränderung des Gesichtsskeletts.

Als Beispiele von Formveränderungen des Epipharynx seien folgende Fälle hier angeführt:

Fall I. — G. M., 8 Jahre alter Knabe. (Ohrenklinik Professor Urbanschitsch.)

Das Kind ist seinem Alter entsprechend entwickelt. Seine Intelligenz zeigt keine Störung.

Die Untersuchung des Nervensystemes ergibt keine wesentlichen Veränderungen. Die inneren Organe sind normal.

Die auffallendsten Anomalien finden sich im Bereich des Kopfes. Beide Ohrmuscheln sind hochgradig verkümmert, so daß nur kleine häutige, dem Ohrläppchen analoge Anhänge zu finden sind. Beiderseits besteht eine komplette Atresie des Gehörganges. Das Gehör ist beiderseits mäßigen Grades herabgesetzt.

Digitized by Google
Original from UNIVERSITY OF CALIFORNIA
Generated on 2019-10-24 13:09 GMT / http://hdl.handle.net/2027/uc1.b3252761
Public Domain in the United States, Google-digitized / http://www.hathitrust.org/access_use#pd-us-google

Die rhinologische Untersuchung stellt das Vorhandensein einer hochgradigen sinistro-convexen Verbiegung des Septum fest.

Die Gesichtsbildung verrät den sogenannten adenoiden Habitus (enge Oberkiefer, kleine Nasenlöcher etc.). Die Atmung zeigt vorwiegend Passage des Luftstromes durch den Mund. Beim Schlafen schnarcht das Kind in intensiver, stridoröser Weise. Auch die Sprache zeigt den charakteristischen Klang der Rhinololia clausa.

Die zur Behebung der genannten Störungen vorgenommene Operation der Tonsillen und Adenoiden förderte große Gewebspartikel zutage und wegen starker Hämorrhagie wurde die Operation schnell zu Ende geführt. Gleichwohl blieb nach der Operation die Atmung beim Schlafen unverändert geräuschvoll.

Die Schädelform zeigt auffallende Brachycephalie, indem das Hinterhaupt annähernd platt ist. Das platte Hinterhaupt entspricht zum großen Teile den Scheitelbeinen, zum geringen Teil der Spitze der Hinterhauptschuppe, während der übrige Teil der Schuppe von der abgeplatteten Partie des Hinterhauptes unter rechtem Winkel gegen die Schädelbasis verlauft.

Die Basis des Schädels zeigt bei aufrechter Haltung des Kopfes einen annähernd vertikalen Verlauf des Clivus, so daß der Winkel zwischen letzterem und dem Planum sphenoidale ungefähr ein rechter ist. Bei aufrechter Haltung des Kopfes bildet sonach die hintere Schädelgrube ein tiefes Halbrund, dessen antero-posteriorer Durchmesser gleichfalls auffallend groß ist (113 *mm*, gemessen von der Spitze des Dorsum sellae bis zur Spitze der Hinterhauptschuppe, welche zwei Punkte in die gleiche Horizontale zu liegen kommen). Die Pars basilaris des Hinterhauptbeines erscheint auffallend in die Länge gezogen. Ihr tiefster Punkt und auch die Ebene des Hinterhauptloches liegt in der gleichen Horizontalebene wie der freie Rand der oberen Zahnreihe. Die vertikale Stellung des Clivus und seine abnorme Länge bringen es mit sich, daß der Epipharynx im antero-posterioren Durchmesser auffallend schmal ist und sich nach oben spitzbogig verengt, so daß hier zwischen der Choane und der hinteren Rachenwand nur ein schmaler, spaltförmiger Raum bleibt. Der Unterkiefer zeigt eine eigentümliche Verunstaltung: Während der Kieferwinkel selbst noch die normale Form aufweist, biegt sich der horizontale Kieferast im seinem weiteren Verlaufe nach vorne (1 *cm* vor dem Kieferwinkel) unter starker Krümmung nach abwärts. Trotzdem stehen die Scheidezähne des Unterkiefers noch um wenige Millimeter vor denen des Oberkiefers.

Es handelt sich also im vorhergehenden Falle um eine hochgradige Deformierung der Schädelbasis, die in einer vermehrten Kyphose derselben besteht, wahrscheinlich bedingt durch eine habituelle Lage auf dem Rücken (bei einem rachitischen Individuum). Hierdurch wird eine abnorme Vertiefung der hinteren Schädelgrube und eine abnorme Annäherung der Pars basilaris an die Choanen bedingt. In anschaulicher Weise zeigt sich die Verbildung des Gesichtsskelettes, wie des Kopfes auf dem Röntgenogramm des Schädels. Hierbei läßt sich auch die Ursache der Respirationsstörung erkennen, nämlich in dem Vorhandensein einer starken Verengerung des Epipharynx.

Fall II betrifft eine 41jährige Frau, die im Juni 1904 die Nervenabteilung des Herrn Prof. Redlich aufsuchte mit der Angabe, daß einige Wochen vorher

Digitized by Google
Original from UNIVERSITY OF CALIFORNIA
Generated on 2019-10-24 13:09 GMT / http://hdl.handle.net/2027/uc1.b3252761
Public Domain in the United States, Google-digitized / http://www.hathitrust.org/access_use#pd-us-google

unter heftigen Schmerzen im Hinterhaupt Unbeweglichkeit des Kopfes eingetreten sei: die Schmerzen ließen bald nach, dagegen stellte sich alsbald Erschwerung des Sprechens und des Schluckens ein. Die Untersuchung ergab eine charakteristische, von der Pat. und deren Angehörigen seit vielen Jahren beobachtete Kopfhaltung: der Kopf ist hintenüber geneigt, so daß das Hinterhaupt dem Nacken beinahe aufliegt. Die aktive und passive Beweglichkeit des Kopfes ist eingeschränkt, aber nicht schmerzhaft. Es besteht rechtsseitige Zungenlähmung mit Atrophie. Die auf einer chirurgischen Klinik vorgenommene Wirbelsäuleuntersuchung ergab ein negatives Resultat.

Röntgenbefund.

Ähnlich wie in dem vorhergehenden Falle ist die Krümmung des Hinterhauptes eine ganz abnorme. Auch hier steht bei aufrechter Haltung des Kopfes die Spitze der Lambdanaht in gleicher Höhe mit dem Dorsum sellae. Während jedoch im vorhergehenden Falle das Hinterhauptloch dem tiefsten Punkte der Krümmung entspricht, findet sich das Gelenk zwischen Wirbelsäule und Schädelbasis am vorderen Ende der erwähnten Krümmung. Die Wirbelsäule selbst stellt einen nach vorne konvexen Bogen dar, der dem Niveau der Choanen fast bis zur Berührung genähert ist. Nur der siebente, sechste, fünfte und vierte Wirbel sind vollständig erhalten. Die übrigen drei erscheinen mir rudimentär entwickelt. Die Ebene des Mundes entspricht in ihrer hinteren Verlängerung dem vierten Halswirbel.

Dieser Fall zeigt deutlich eine Elevation der Pars basilaris der hinteren Schädelgrube, eine Verschiebung des Ansatzes der Halswirbelsäule nach vorne und die Anlagerung des tief herabgesenkten Hinterkopfes an die Hinterfläche der Körper der obersten Halswirbel derart, daß man ausgedehnte Defekte ihrer Bogen und Dornfortsätze annehmen muß. Die nach vorne verschobene, lordotisch gekrümmte und in ihrem oberen Anteile verkümmerte Halswirbelsäule bewirkt eine hochgradige Verengerung des Epipharynx.

Zusammenfassend möchten wir darauf hinweisen, daß Formveränderungen des Epipharynx im Sinne einer Verengerung desselben im antero-posterioren Durchmesser bei Deformitäten der Schädelbasis und Halswirbelsäule sich mit der röntgenographischen Darstellung deutlich erkennen lassen. Die klinische Bedeutung der genannten Formveränderungen des Epipharynx läßt sich folgendermaßen formulieren: sie kann entweder symptomlos verlaufen oder es kann durch dieselbe ein Hindernis der nasalen Atmung geboten werden, analog denjenigen, welcher durch Adenoide erzeugt wird.

* * *

Herrn Dozenten Dr. A. Schüller fühle ich mich verpflichtet, für die wesentliche und entgegenkommende Förderung der Arbeit meinen verbindlichsten Dank auszusprechen.

Digitized by Google
Original from UNIVERSITY OF CALIFORNIA
Generated on 2019-10-24 13:09 GMT / http://hdl.handle.net/2027/uc1.b3252761
Public Domain in the United States, Google-digitized / http://www.hathitrust.org/access_use#pd-us-google

Aus der k. k. Universitätsklinik für Kehlkopf- und Nasenkrankheiten in Wien.
(Vorstand: Hofrat Prof. O. Chiari.)

Geschwülste in der Gegend des Ostium pharyngeum tubae.

Von Stabsarzt Dr. **S. Lawner** (Wien).

(Mit 4 Figuren.)

Die Ansicht über das seltene Vorkommen gut- und bösartiger Geschwülste im Rachenraume hat schon Mikulicz (1) nach dem damaligen Stande der Literatur (1898) als eine irrige erwiesen und Schech (2) schloß sich der Meinung des genannten Autors im Jahre 1899 an, indem er selbst erklärte, daß er die in den früheren Auflagen seines Lehrbuches ausgesprochene Behauptung nach seinen später gewonnenen Erfahrungen nicht mehr aufrecht erhalten könne.

Was jedoch die Geschwülste speziell in der Gegend des Tubenostiums anlangt, so gelten sie auch heute noch als überaus seltene Erscheinungen und so dürfte schon die Tatsache allein die Publikation des nachstehenden Falles rechtfertigen.

Anamnese: Kollege Dr. W. M., 32 Jahre alt, mittelkräftig, von gesundem Aussehen, leidet seit frühester Jugend an häufig auftretenden Anginen und Schnupfen, die er mit den bereits vor langer Zeit konstatierten adenoiden Vegetationen im Nasenrachenraume in ursächlichen Zusammenhang bringt.

Seit zwei Jahren bestehen Erscheinungen von Tubenverschluß am rechten Ohre, die sich zeitweilig besserten, aber nie vollständig schwanden und durch Herabsetzung der Hörschärfe, durch subjektive Geräusche und hie und da auftretende stechende Schmerzen gegen das rechte Ohr charakterisiert waren; im Juli 1912 verschlechterten sich diese Symptome nach einem heftigen Schnupfen, und es gesellte sich ein exsudativer Katarrh des Mittelohres hinzu.

Da die durch Dozent Dr. Gyergyai (Klausenburg) vorgenommene Untersuchung eine kleine Geschwulst in der rechten Rosenmüllerschen Grube ergeben hatte, so entschloß sich Pat. während eines in Wien verbrachten Urlaubes — als die subjektiven Beschwerden wieder exacerbierten — zur Operation.

Status praesens: Der durch die Rhinoscopia posterior und die salpingoskopische Untersuchung erhobene Befund ergab eine dem rechten Tubenwulst aufsitzende, erbsengroße, weißlichgelbe, platte, mit einzelnen kleinen Gefäßen überzogene Geschwulst, welche die Tubenöffnung zum Teil überdeckte, zum Teil komprimierte. Die Rosenmüllersche Grube erscheint als ein schmaler Spalt, die Rachentonsille ist gut entwickelt, gerötet, mit leichten Anzeichen chronischer Entzündung, reicht links bis an den Choanalrand, rechts über

Digitized by Google
Original from UNIVERSITY OF CALIFORNIA
Generated on 2019-10-24 13:09 GMT / http://hdl.handle.net/2027/uc1.b3252761
Public Domain in the United States, Google-digitized / http://www.hathitrust.org/access_use#pd-us-google

diesen hinaus; an dieser Stelle erhebt sich eine grau durchschimmernde, glatte Vorwölbung etwas über das Niveau der Tonsille.

Der salpingoskopische Befund ist durch das Bild (Fig. 1) zur Darstellung gebracht.

Operation am 18. X. (Prof. Chiari): Abtragung der Geschwulst mit einer gewöhnlichen Schlinge durch die Nase unter Leitung des Nasenrachenspiegels. Keine Blutung. Danach resultiert ein kleiner Schleimhautlappen am Tubenwulst, welcher belassen wird und es wird in der Gegend, wo die Geschwulst befestigt war, noch ein Stück — wahrscheinlich adenoiden Gewebes — nachträglich extrahiert.

Fig. 1.

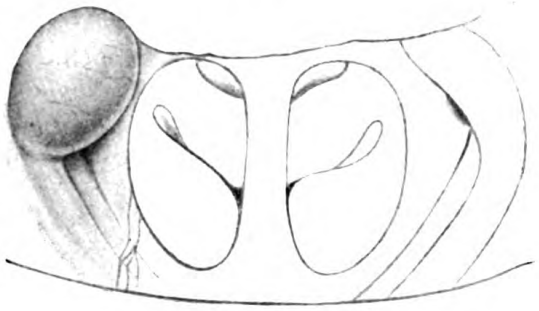

Der weitere Heilungsverlauf war glatt, vor allem ohne Komplikation seitens des Ohres, im Gegenteil verspürte Pat. schon in den nächsten Tagen

Fig. 2.

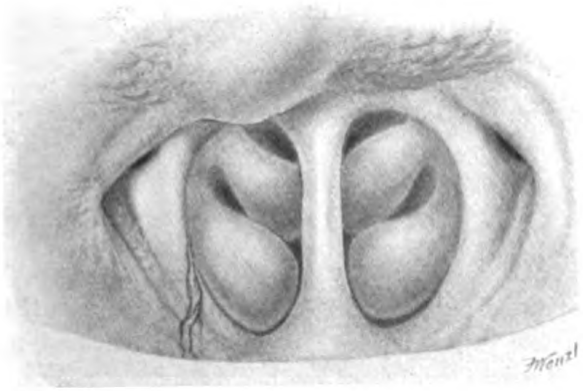

nach Abtragung der Geschwulst (Cyste) eine wesentliche Verminderung seiner Ohrbeschwerden, die dann nach kurzer Zeit vollkommen geschwunden sind.

Als die Wunde geheilt war, konnte man nun deutlich konstatieren, daß die bereits vor der Operation sichtbare Verwölbung innerhalb der Rachentonsille augenscheinlich eine zweite Cyste bedeutete (Fig. 2). Sieben Wochen nach der ersten Operation wurde mit dem Gottsteinschen Ringmesser die

Generated on 2019-10-24 13:09 GMT / http://hdl.handle.net/2027/uc1.b3252761
Public Domain in the United States, Google-digitized / http://www.hathitrust.org/access_use#pd-us-google
Digitized by Google
Original from UNIVERSITY OF CALIFORNIA

Rachentonsille abgetragen; die exstirpierte Tonsille stellte ein zirka kronenstückgroßes, flaches adenoides Polster dar, mit einem von einer glatten, schleimhautähnlichen Membran ausgekleideten Hohlraum in der Mitte, welcher eben der zweiten Cyste entsprach.

Derzeit ist das Rachendach glatt, beide Tubenwülste und Öffnungen frei: die Erscheinungen von Tubenmittelohrkatarrh vollständig geschwunden.

Der mikroskopische Befund des Herrn Prof. Stoerk, welcher die Güte hatte, die Präparate einer Durchsicht zu unterziehen, lautet bezüglich der ersten Cyste: Die Cyste erscheint an ihrer Innenfläche mit einem einreihigen

Fig. 3.

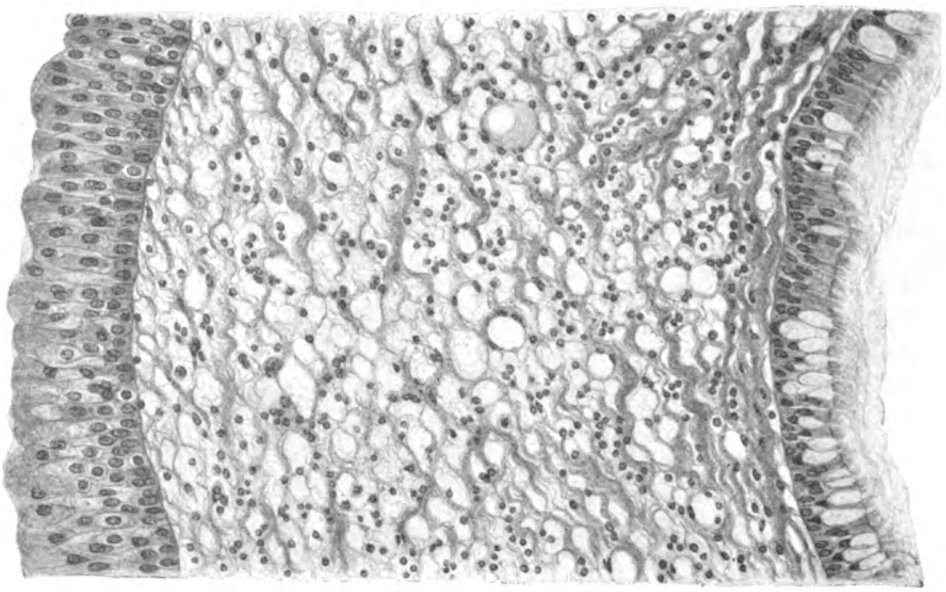

regulären Flimmerepithel ausgekleidet, welches einer deutlich erkennbaren Basalmembran aufsitzt; zwischen den Flimmerepithelien finden sich sehr zahlreich schleimproduzierende Epithelien von becherähnlichem Aussehen. Im Cystenlumen eine feinnetzig geronnene Substanz, die sich zart mit dem Kernfarbstoff färbt, nebst ganz spärlichen, desquamierten Epithelien.

Rings um die epitheliale Cystenauskleidung eine schmale Lage etwas dichteren Bindegewebes, an und in welches reichlich Gefäße vordringen (Fig. 3 und 4).

Bezüglich der zweiten Cyste ergibt die mikroskopische Untersuchung folgendes Resultat: Dieselbe zeigt sich mit einem sehr regulären Flimmerepithel ausgekleidet, welches insbesondere in kleinen Buchten zahlreiche Becherzellen enthält; das Epithel erscheint nur durch seine Basalmembran vom

Generated on 2019-10-24 13:09 GMT / http://hdl.handle.net/2027/uc1.b3252761
Public Domain in the United States, Google-digitized / http://www.hathitrust.org/access_use#pd-us-google
Digitized by Google
Original from UNIVERSITY OF CALIFORNIA

ringsumgebenden adenoiden Gewebe getrennt, vielleicht dringt es in Form verzweigter Buchten in die Tiefe. Vereinzelt münden auch Schleimdrüsen in solche Buchten aus.

Es handelt sich also in unserem Falle um eine Cyste, die offenbar auf dem Boden des in der Nähe des Tubenostiums befindlichen adenoiden Gewebes zur Entstehung gekommen ist und eine solche in der vergrößerten Rachen-

Fig. 4.

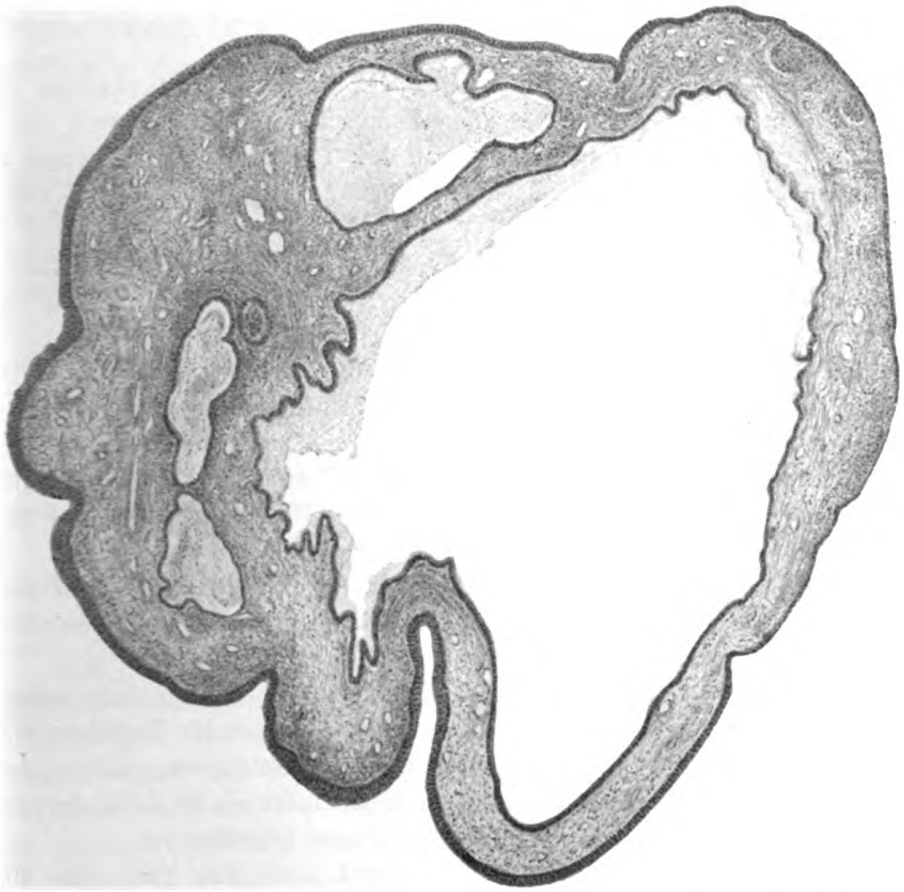

mandel, wie sie nach Goerke (3) in der hypertrophischen Rachentonsille häufig, und zwar öfter bei Erwachsenen als bei Kindern zu beobachten ist.

Der histologische Bau spricht gegen die Annahme einer Retentionscyste, weil keinerlei Druckerscheinungen an dem Epithel nachzuweisen sind, vielmehr deutet die Anwesenheit der schön erhaltenen Flimmerzellen auf die Entstehung aus einer Epitheleinsenkung hin, die sich infolge oberflächlicher Entzündungsvorgänge zu solch einem cystischen Gebilde am Tubenwulst umgewandelt hat.

Digitized by Google
Original from UNIVERSITY OF CALIFORNIA
Generated on 2019-10-24 13:09 GMT / http://hdl.handle.net/2027/uc1.b3252761
Public Domain in the United States, Google-digitized / http://www.hathitrust.org/access_use#pd-us-google

Mit Rücksicht auf das gleichzeitige Vorhandensein einer ähnlichen Cyste in der Rachenmandel scheint wohl eine entwicklungsgeschichtliche Erklärung — eine Inklusion beim Schluß der embryonalen Spalte in dieser Gegend — weniger naheliegend zu sein.

Diese Cyste, welche vom Tubenwulst ausgegangen war und deren Ursprungsstelle bei der später vorgenommenen Untersuchung an einer zarten Narbe kenntlich erscheint (Fig. 2), hatte die Tubenöffnung überdeckt und zugleich komprimiert und dadurch die Ohrsymptome ausgelöst, die nach der operativen Entfernung der Cyste prompt zurückgegangen und bis zum heutigen Tage nicht mehr in Erscheinung getreten sind.

Außer solchen Cysten resultieren durch häufig wiederkehrende Entzündungsvorgänge Hyperplasien des adenoiden Gewebes, die speziell bei der in der Rosenmüllerschen Grube und an den Tubenwülsten gelegenen adenoiden Substanz zur Entstehung isolierter zapfen- und keulenförmiger Tumoren führen können.

Castex (4) beobachtete bei einer 26jährigen Kranken neben der Rachentonsille laterale Anhäufungen oberhalb der Tubenöffnungen in Form einer Hypertrophie der Gerlachschen Mandel.

Hopmann (5) stellte in der Sitzung der Vereinigung westdeutscher Hals- und Ohrenärzte vom 24. II. 1901 eine 41jährige Patientin vor, bei welcher der Katheterismus sehr schwer durchzuführen war, und zwar wegen ausgeprägter Hyperplasie der Tubenmandeln, die in Gestalt rötlicher kindesfingerdicker Wülste beiderseits in die Tubenwülste übergingen. Die Exstirpation des linken Wulstes war von andauernder Hörverbesserung gefolgt.

Diese sogenannten seitlichen Vegetationen sind in der Regel bei gleichzeitiger Hyperplasie der Rachenmandel zu beobachten, in seltenen Fällen kommen sie aber auch selbständig vor.

Suchen wir nach anderweitigen Geschwülsten der Tubenostiumgegend in der Literatur, so zeigt sich, daß diese Gegend als Standort für Tumoren außerordentlich selten zu finden ist. Immerhin läßt sich konstatieren, daß — wahrscheinlich infolge der exakteren Untersuchungsmethoden — die Zahl derartiger Beobachtungen in den letzten Jahren im Zunehmen begriffen ist.

In Canstatts Jahresbericht (1855) findet man den Fall von Poelmann (6) zitiert, der bei einem $4^1/_2$ Monate alten Fötus eine gestielte Cyste zum Munde heraushängen sah, deren Ursprungsstelle an der äußeren Seite der rechten Tube nachzuweisen war. Die Cyste war 1 *dm* dick, 6 *cm* lang und bestand aus einem Konvolut von erbsen- bis walnußgroßen Cysten untermischt mit Knorpel- und Knochenstückchen.

Löwenberg (7) beschreibt zwei Fälle, in welchen der Katheterismus erst unter Beihilfe der Rhinoscopia posterior gelang, weil in dem einen Fall die Mündung der Ohrtrompete durch eine ziemlich harte, von normaler Schleim-

Digitized by Google
Original from UNIVERSITY OF CALIFORNIA
Generated on 2019-10-24 13:09 GMT / http://hdl.handle.net/2027/uc1.b3252761
Public Domain in the United States, Google-digitized / http://www.hathitrust.org/access_use#pd-us-google

haut überzogene, zirka 1 *cm* in die Pharynxhöhle vorspringende Geschwulst nach hinten gedrängt war, während im zweiten Falle die Geschwulst das Ostium tubae überdeckte, ohne dasselbe jedoch zu berühren. Bei beiden Pat. inserierte sich der Tumor mit breiter Basis zwischen Choane und Tubenmündung.

Über die Natur der Geschwülste spricht sich der Autor nicht näher aus, eine histologische Untersuchung wurde nicht gemacht.

Migge (8) berichtet über ein Enchondrom, welches bei einem zehnjährigen Knaben — mit der Rückenfläche des Velum verwachsen — seinen Ursprung in der Gegend des linken Tubenwulstes nahm und die linke Choane verlegte.

Es bestanden behinderte Respiration, Schwerhörigkeit, zeitweise Erbrechen, besonders des Morgens, und epileptiforme Krämpfe. Die rhinopharyngoskopische Untersuchung deckte eine stark bohnengroße, von roter Schleimhaut überzogene Geschwulst auf, die Mikulicz mittelst eines Tischlerhohlmeißels teils vom Munde, teils von der Nase aus entfernte.

Nach der Operation war die Atmung vollkommen frei und die Hörfähigkeit besserte sich in der Folge zusehends. Der Tumor bestand — wie die mikroskopische Untersuchung zeigte — aus Netzknorpel. Der Fall ist nicht nur wegen des Sitzes der Geschwulst, sondern auch mit Rücksicht auf die Natur derselben interessant, da bekanntlich Knorpelgeschwülste im Nasenrachenraume als überaus seltene Vorkommnisse gelten.

Ein primäres Adenocarcinom bei einer 59jährigen Frau beschreibt Citelli (9) in seiner Arbeit „Über 10 Fälle von primären malignen Tumoren des Nasenrachens".

Als subjektive Symptome zeigten sich Ohrgeräusche, Verminderung des Gehörs und zeitweilig recht starke Schmerzen im Ohre, welche ab und zu von Krämpfen begleitet waren. Der Tumor wurde nach Cocainisierung und Adrenalisierung der Nase mittelst der Rhinoscopia anterior gesichtet und präsentierte sich als eine rosige, noch nicht ulcerierte Geschwulst, die hinter dem linken Tubenwulst vorsprang.

Derselbe Autor erwähnt auch den wohl einzigen Fall eines primären Endothelioms des Nasenrachens, welches neben den Symptomen eines Tubenverschlusses noch lancinierende Schmerzen gegen die entsprechende Kopfhälfte auslöste: außerdem bestanden druckempfindliche Knoten im oberen Abschnitt der Parotisgegend. Die Neubildung breitete sich von der Rosenmüllerschen Grube diffus aus, war von ziemlich regelmäßiger Oberfläche, rosig gefärbt und bei Berührung leicht blutend. Das histologisch nachgewiesene, typische Endotheliom dürfte vermutlich in den Lymphgefäßen oder Lymphräumen seinen Ausgangspunkt genommen haben

Digitized by Google
Original from UNIVERSITY OF CALIFORNIA
Generated on 2019-10-24 13:09 GMT / http://hdl.handle.net/2027/uc1.b3252761
Public Domain in the United States, Google-digitized / http://www.hathitrust.org/access_use#pd-us-google

Ein Fibrosarkom des Ostium pharyngeum tubae operierte Haug (10). Die subjektiven Symptome äußerten sich seit $^3/_4$ Jahren in einer linkseitigen Schwerhörigkeit, zu der sich häufig auch schmerzhafte Empfindungen hinzugesellten; objektiv war ein ad maximum eingezogenes, äußerst dünnes Trommelfell nachzuweisen, durch das der Amboß, der Steigbügelschenkel und die Stapessehne sichtbar waren, überdies ein scharf konturiertes, gelblich scheinendes Exsudat, das seine Konturlinie bei Kopfbewegungen deutlich veränderte.

Da das Politzersche Verfahren ohne Wirkung auf die Stellung des Trommelfells und die Hörschärfe blieb und auch der Katheterismus mißlang, wurde rhinoskopiert und es zeigte sich, daß das Ende des unteren Nasenganges durch eine blaßgraurote Masse verschlossen war, die sich derb anfühlte, weder mit der unteren, noch mit der mittleren Muschel in Zusammenhang stand und bei Berührung mit der Sonde leicht blutete. Bei der Rhinoscopia posterior erwies sich die linke Partie des Nasenrachenraumes von der Masse eingenommen, die sich bloß in der Richtung der Tubenöffnung, resp. der Rosenmüllerschen Grube — wenn auch nur wenig — verschieben ließ.

Die operative Entfernung wurde mit der Schlinge durch den unteren Nasengang vorgenommen, wobei die so abgeschnittene Geschwulst unter Würgbewegungen zum Munde herausbefördert wurde. Sie stellte einen „kleinzwetschkengroßen Tumor vor von birnähnlicher Gestalt", der vom Tubenknorpel ausgegangen war und relativ sich ziemlich jäh verjüngend eine beinahe 0·5 *cm* breite Basis besaß.

Eine allarmierende Blutung stand erst nach hinterer Tamponade. Die mikroskopische Untersuchung lautete: „Fibrom im Übergang zum Sarkom", wofür der relativ große Reichtum an Zellelementen jugendlicher Formation zu sprechen schien. Trotz eines konsekutiven Blutaustrittes ins Cavum tympani besserte sich das Gehör und steigerte sich nach der Resorption des Blutes bis fast zur Norm.

Über einen echten Schleimpolypen, der von dem rechten Tubenwulste entsprang, berichtet Jurasz (11), der Tumor war kugelig, von Walnußgröße, grau, halbtransparent und verdeckte die untere Hälfte der Choane. Die Symptome bestanden in zeitweise auftretender Verstopfung der rechten Nasenhälfte und einer lästigen Trockenheit des Halses, namentlich des Morgens: über Gehörsstörungen wurde nicht geklagt.

Die Operation erfolgte — nachdem die Versuche mit der Schlinge von der Nase aus mißlungen waren — mittelst einer scharfen Fensterzange vom Munde aus unter Kontrolle des Spiegels.

Die mikroskopische Untersuchung ergab ein weiches Fibrom mit dünnen, zarten Bindegewebszügen und reichlicher Intercellularsubstanz. Merkwürdig erscheint außer dem Standort des Schleimpolypen noch der Umstand, daß er

Digitized by Google
Original from UNIVERSITY OF CALIFORNIA
Generated on 2019-10-24 13:09 GMT / http://hdl.handle.net/2027/uc1.b3252761
Public Domain in the United States, Google-digitized / http://www.hathitrust.org/access_use#pd-us-google

sich ganz isoliert entwickelt hat, ohne daß auch in der Nase derartige Bildungen nachzuweisen waren.

Auch der Fall von Voltolini (12), ein Unikum in der pathologischen Anatomie des Gehörorganes, verdient hier der Erwähnung; der von der knöchernen Tube ausgehende Polyp reichte mit einem Ausläufer durch die Eustachische Röhre hindurch bis zum Ostium pharyngeum und hätte — wäre er noch eine Zeitlang fortgewachsen — im Pharynx zum Vorschein kommen und durch die Rhinoskopie erkannt werden müssen.

Ein Rundzellensarkom bei einer 75jährigen Frau stellte Nager (13) im Verein süddeutscher Laryngologen (8. VI. 1908) vor; der walnußgroße Tumor ging von der linken Rosenmüllerschen Grube aus und reichte bis zur Höhe der Uvula. Zu den früher bestandenen profusen, schwer stillbaren Nasenblutungen traten in den letzten Wochen Ausfluß aus der Nase und behinderte Nasenatmung hinzu. Leber und Milz vergrößert, der Blutbefund zeigte das typische Bild einer Pseudoleukämie. Die Probeexcision ergab Rundzellensarkom mit spärlichen Mitosen.

Ein reines Lipom, das den Nasenrachenraum erfüllte, bis unter den weichen Gaumen sich ausbreitete und in der rechten Rosenmüllerschen Grube unmittelbar hinter der Tube seinen Ursprung nahm, hat Back (14) beschrieben und mikroskopisch untersucht.

Über ein Fibrolipom bei einer 58jährigen Frau hat Kellner (15) vor 4 Jahren aus der Klinik Chiari Bericht erstattet. Die Pat. litt seit mehreren Jahren an starker Schleimabsonderung und Fremdkörpergefühl im Halse, zeitweise auch an Schlingschmerzen, die in das rechte Ohr ausstrahlten. Rhinoskopisch ließ sich ein walzenförmiger Polyp nachweisen, der hinter dem rechten Tubenwulst seinen Ursprung nahm und auch schon bei gewöhnlicher Besichtigung des Rachens mit seinem unteren Pol zur Ansicht kam, sobald durch Niederdrücken des Zungengrundes Würgbewegungen ausgelöst wurden.

Der mittelst kalter Schlinge durch die Nase abgetragene Polyp besaß eine glattglänzende Oberfläche mit zwei queren Furchen — die eine nahe dem Ursprung, die andere in der Mitte.

Diese zwei in der Literatur verzeichneten Lipome der Rosenmüllerschen Grube sind — wie schon Kellner betonte — aus dem Grunde höchst interessant, weil sie in Körperregionen entstanden sind, wo in der Regel kein Fettgewebe angetroffen wird.

Bezüglich der Entstehung solcher Lipome herrschen bekanntlich zwei Ansichten, von welchen die eine annimmt, daß Fettgewächse außer aus Fettgewebe auch aus anderen Formen der Bindesubstanz sich entwickeln können, während die andere verirrte Fettkeime mit der Entwicklung dieser Lipome in ursächlichen Zusammenhang bringt.

Digitized by Google
Original from UNIVERSITY OF CALIFORNIA
Generated on 2019-10-24 13:09 GMT / http://hdl.handle.net/2027/uc1.b3252761
Public Domain in the United States, Google-digitized / http://www.hathitrust.org/access_use#pd-us-google

Einen Polypen von der Größe eines gequollenen Reiskernes, der der vorderen Tubenlippe aufsaß und die Tubenmündung ausfüllte, entfernte Brown(16) unter Leitung des Hayschen Pharyngoskops mit der kalten Schlinge durch den unteren Nasengang.

Das einzige bisher beobachtete Lymphangiom des Nasenrachenraumes, welches ober und hinter der rechten Tubenmündung in der Ausdehnung von beiläufig Zweihellerstückgröße ausging und bei der Rhinoscopia posterior sich als graurötlicher, leicht blutender, kleinapfelgroßer, sich weich anfühlender Tumor präsentierte, beschrieb Lengyel(17).

Schließlich muß noch der Fall von Menzel(18) erwähnt werden, der in der Wiener Laryngo-rhinologischen Gesellschaft (17. April 1912) demonstriert worden ist; es handelte sich um einen 5 *cm* langen, keulenförmigen Tumor, der sich bei einem 20jährigen Mann an der linken Seite des Epipharynx, ein wenig unterhalb der unteren Circumferenz des Tubenwulstes inserierte und entlang dem linken Seitenstrange hinunterziehend, bis zum oberen Rand der Epiglottis reichte. Nach der Ansicht Menzels handelt es sich hier wahrscheinlich um ein Fibrom, doch wäre es nicht unmöglich, daß eine teratoide Geschwulst oder aber ein embryonaler Rest des Kiemenganges vorliege.

Daß eine Geschwulst in der Tubenostiumgegend durch abnorme Hyperplasie des Tubenknorpels selbst vorgetäuscht werden kann, der so in den Nasenrachenraum vorsprang, daß sogar eine Behinderung der Nasenatmung resultierte, beweist der Fall, den Furniss Potter (19) in der Londoner laryngologischen Gesellschaft (3. November 1905) demonstrierte.

Noch einer Gruppe von Geschwülsten müssen wir der Vollständigkeit wegen gedenken, die durch Krankheitserreger erzeugt werden, welche entweder mit dem Blutstrome aus anderen Depots desselben Individuums oder mit der Inspirationsluft oder endlich vom Rachen her beim Husten, Niesen, Schneuzen etc. in die Gegend der Tubenöffnung gelangen und da durch Zellproliferation und Zuwanderung von Leukocyten, sogenannte Granulationsgeschwülste — oder infektiöse Granulome — zur Entwicklung bringen können.

In erster Linie erwähnen wir das Sklerom, das am allerhäufigsten im Nasenrachenraum beginnt und alle Gegenden dieses Raumes zuerst befallen kann.

So kommt es, daß auch die Umgebung der Tubenmündung sich als knotenförmiges Infiltrat oder als halbkugelig oder pilzförmig die Oberfläche überragende Geschwulst [Zarniko (20)], präsentieren kann.

Da aber die primaren Herde im Nasenrachen keine oder nur sehr geringe Beschwerden im Infiltrationsstadium verursachen, so folgt daraus, daß die Patienten den Arzt erst aufsuchen, wenn die Weiterverbreitung in continuo oder sprungweise in benachbarte Regionen bereits stattgefunden hat. Tatsächlich hat Baurowicz (21) bei einem Material von 100 Fällen nicht ein einziges

Digitized by Google
Original from UNIVERSITY OF CALIFORNIA
Generated on 2019-10-24 13:09 GMT / http://hdl.handle.net/2027/uc1.b3252761
Public Domain in the United States, Google-digitized / http://www.hathitrust.org/access_use#pd-us-google

Mal den Nasenrachenraum allein — geschweige denn die umschriebene Gegend der Tubenmündung — von Sklerom befallen gefunden.

In zweiter Reihe kommt jene Form der Tuberkulose in Betracht, die als breitaufsitzender, selten als fungöser oder polypoider Tumor durch primäre Infektion im Nasenrachenraum in Erscheinung tritt. Einen Fall mit der Lokalisation in der Gegend des Tubenostiums habe ich in der mir zugänglichen Literatur nicht gefunden, doch ist die Möglichkeit dieses Standortes für ein solches — sogenanntes — Tuberkulom durchaus nicht von der Hand zu weisen und muß im speziellen Falle differentialdiagnostisch mit in Rechnung gezogen werden. Erwähnenswert erscheint die Tatsache, daß bei dieser Art der primären Tuberkulose des Rachenraumes die lokale Affektion im Vordergrunde steht, während an den übrigen Organen keine spezifischen Erscheinungen in der Regel nachzuweisen sind und auch Störungen des Allgemeinbefindens und Fieber vermißt werden.

Da diese Tuberkulome, deren genaue Beschreibung und sorgfältige histologische Untersuchung wir besonders Chiari (22) auf Grund von sechs eigenen Beobachtungen verdanken, nur eine geringe Neigung zum geschwürigen Zerfalle besitzen, so dürfte ein solches im konkreten Falle auch nach längerem latenten Bestande noch in voller Reinheit der Form zur Ansicht gelangen.

Von den syphilitischen Granulationsgeschwülsten sind das infiltrierende (Gumma) und das polypoide Syphilom zu nennen.

Die Gummata präsentieren sich im Cavum pharyngonasale in Gestalt glatter, rundlicher, gelblichroter oder rötlicher Geschwülste von Erbsen- bis Haselnußgröße und mit breiter Basis aufsitzend. Sie haben fast immer eine große Tendenz zum ulcerösen Zerfalle, weshalb sie sehr selten in reiner Geschwulstform in Erscheinung treten, ganz besonders aber, weil sie ohne Symptome lange Zeit latent verlaufen können.

Ein Gumma, das den Tubenwulst und die Plica salpingo-pharyngea okkupierte und als solches nach dem ganzen Verlaufe diagnostiziert werden konnte, beschreibt Zaufal (23).

Ein anderer Fall ist von Fischenich (24) publiziert, und zwar bei einem 40jährigen Pat., der am Rachendach oben neben der rechten Tubenöffnung eine etwa 50-pfennigstückgroße, nicht ulcerierte und wenig prominente gelblichrote Geschwulst besaß, die der Sonde gegenüber ziemlich resistent erschien.

Die zweite Erscheinungsform der tertiären Syphilis, das polypoide Syphilom, ist erst in den letzten Jahren beschrieben und insbesondere von Manasse (25) näher charakterisiert worden. Diese Syphilome treten sowohl bei erworbener als auch bei hereditärer Lues in Gestalt selbständiger, knotiger, von der Umgebung scharf abgegrenzter, teils der Schleimhaut breit aufsitzen-

Digitized by Google
Original from UNIVERSITY OF CALIFORNIA
Generated on 2019-10-24 13:09 GMT / http://hdl.handle.net/2027/uc1.b3252761
Public Domain in the United States, Google-digitized / http://www.hathitrust.org/access_use#pd-us-google

der, teils gestielter Tumoren auf und zeigen — im Gegensatz zu den Gummen — nur sehr geringe Neigung zu regressiven Metamorphosen.

Wiewohl ein Fall am Tubenostium bisher noch nicht publiziert zu sein scheint, so liegt die Möglichkeit immerhin vor, daß sich ein solches Syphilom gelegentlich auch an diesem Standorte vorfinden kann, weshalb im Einzelfalle bei der Differentialdiagnose auch mit einem solchen Gebilde gerechnet werden muß.

Symptomatologie: Überblicken wir die oben angeführten Fälle von Geschwülsten der Tubenostiumgegend, so bemerken wir, daß naturgemäß die Symptome des Tubenverschlusses im Vordergrunde stehen, der durch Kompression oder durch Überdeckung des Tubenostiums zustande kommt; in zweiter Linie kommen erst Störungen der Nasenatmung und Rachenerscheinungen — starke Schleimabsonderung und Schlingschmerzen — zur Geltung. Speziell für die Gummen kommt in vielen Fällen ein heftiger, in das Hinterhaupt sich hinziehender Kopfschmerz in Betracht, der nach Fischenich für die tertiärsyphilitischen Affektionen des Nasenrachenraumes überhaupt geradezu pathognomisch sein soll.

Das Vorwiegen respektive das alleinige Auftreten der Ohrsymptome — Schwerhörigkeit, subjektive Ohrgeräusche, Einziehung des Trommelfells, eventuell exsudative Mittelohrprozesse — rechtfertigt die prinzipielle Forderung, bei Zeichen des Tubenverschlusses, besonders aber, wenn das Politzersche Verfahren oder der Katheterismus schwierig erscheint respektive mißlingt, stets den Nasenrachenraum genauestens zu untersuchen, zu welchem Zweck uns die vordere und die hintere Rhinoskopie, die Pharyngo- und Salpingoskopie zur Verfügung stehen.

Diagnose: Wenn wir uns an diese grundsätzliche Forderung halten, so wird die Diagnose einer Geschwulst keiner Schwierigkeit begegnen, bei kleinen Tumoren wird sogar auch der Ausgangspunkt ermittelt werden können; die Natur des Tumors zu bestimmen, ist Sache der mikroskopischen Untersuchung, die — Tuberkulom und Syphilom ausgenommen — in der Regel einwandfrei Aufklärung geben wird.

Bezüglich der eben genannten Granulationsgeschwülste hat schon Manasse hervorgehoben, daß das Fehlen von Tuberkelbacillen und von Tuberkeln mit zentraler Verkäsung sowie das Vorhandensein der Arteriitis die Diagnose der Syphilis nur wahrscheinlich mache, aber durchaus nicht sichere.

Auch Pasch (26) betont, daß der histologische Befund nicht immer die Diagnose Tuberkulom oder Syphilom — sicherstelle, weil Langhanssche Riesenzellen auch bei syphilitischen Tumoren — wenn auch nur spärlich — gefunden werden: er hält den Befund nur dann als beweiskräftig, wenn auch noch das Prävalieren der großzelligen Elemente und ihre herdförmige Anordnung sowie die Verkäsung nachzuweisen sind, was die Tuberkulome charak-

Digitized by Google
Original from UNIVERSITY OF CALIFORNIA
Generated on 2019-10-24 13:09 GMT / http://hdl.handle.net/2027/uc1.b3252761
Public Domain in the United States, Google-digitized / http://www.hathitrust.org/access_use#pd-us-google

terisiert, während bei den syphilitischen Tumoren das Gewebe der Hauptsache nach aus kleineren Zellen besteht und die großzelligen Elemente in der Minderzahl und mehr gleichmäßig zerstreut erscheinen. Jedenfalls wird auch die Anamnese, dann andere klinische Symptome, sonstige syphilitische Erscheinungen des Körpers und besonders der Erfolg einer antisyphilitischen Kur zur Sicherung der Diagnose heranzuziehen sein.

Prognose: Die Prognose richtet sich nach der Natur der Geschwülste. Bei Syphilis und den benignen Geschwülsten ist sie günstig, bei Tuberkulomen kommt es darauf an, ob diese als lokale Erscheinungen bei einem sonst gesunden und kräftigen oder auch anderweitig tuberkulösen, insbesondere lungenaffizierten Individuum beobachtet werden.

Im ersten Falle ist die Erkrankung prognostisch günstig zu beurteilen, im letzteren Falle dagegen pflegt der operativen Entfernung eine baldige Rezidive und ein progredienter Verlauf des Lungenprozesses zu folgen.

Bei den bösartigen Neubildungen ist die Prognose naturgemäß schlecht, wiewohl nicht unerwähnt bleiben darf, daß speziell Endotheliome auch der Heilung zugeführt wurden [Jansen und Denker (27)] und auch ein Bericht über die Spontanheilung eines Sarkoms des Nasenrachenraumes in der Literatur vorliegt [Pröbsting (28)].

Therapie: Die syphilitischen Geschwülste schwinden auf eine Jodkalitherapie, die in manchen Fällen mit einer Quecksilberkur zu kombinieren sein wird.

Die Tuberkulome sind bei jungen, kräftigen Pat. chirurgisch zu entfernen, und zwar die gestielten mit der Schlinge, die breitbasigen mit dem scharfen Löffel, worauf der Grund mit elektiv wirkenden Mitteln zu verätzen ist: hierzu gehört die Milchsäure, die Pyrogallussäure, die Heißluftkauterisation und die Jodkalomeltherapie.

Die gutartigen Geschwülste werden teils mit Schlingen von der Nase aus oder mit Fensterzangen vom Munde her, Chondrome eventuell mit Hohlmeißeln entfernt. In allen übrigen Fällen wird man sich wohl mit einer konservativen Therapie begnügen müssen, das heißt man wird die Beschwerden der Patienten möglichst einzuschränken trachten.

Zur Hintanhaltung von Verjauchung der Absonderungsprodukte eignet sich regelmäßige Reinigung und Einstaubung von desinfizierenden Pulvern, zur Freihaltung des Atmungsweges die Palliativbehandlung mittelst Elektrolyse (Cordes) und zur Linderung der Schmerzen das Mentholöl, das Anaesthesin, Orthoform, Cycloform und das Morphin.

Literatur. 1. Mikulicz, Die Neubildungen des Rachens und des Nasenrachenraumes. Heymanns Handb., II, 1899. — 2. Schech, Über maligne Rachengeschwülste. Monatsschr. f. Ohrenheilk., 1899. — 3. Goerke, Die cystischen Gebilde der Rachenmandel. Arch. f. Laryngol., 1903, 13. — 4. Internat. Zentralbl. f. Ohren-

Digitized by Google
Original from UNIVERSITY OF CALIFORNIA
Generated on 2019-10-24 13:09 GMT / http://hdl.handle.net/2027/uc1.b3252761
Public Domain in the United States, Google-digitized / http://www.hathitrust.org/access_use#pd-us-google

heilkunde. 1905. — 5. Internat. Zentralbl. f. Laryngol., 1902. — 6. Poelmann, Gestielte Cystengeschwulst bei einem Fötus. Presse méd., 1855, 11. — 7. Loewenberg, Die Verwertung der Rhinoskopie etc. Archiv f. Ohrenheilkunde, 1867, 2. — 8. Migge, Über Nasenrachenpolypen. Inaug.-Dissert., 1891. — 9. Citelli, Über 10 Fälle von primärem malignen Tumor des Nasenrachenraumes. Zeitschr. f. Laryng., Bd. 4, H. 3. — 10. Haug, Ein Fall von Polyp des Ost. phar. tubae. Arch. f. Ohrenheilkunde, 1893, 38. — 11. Jurasz, Ein Schleimhautpolyp, ausgehend vom rechten Tubenwulst. Monatsschr. f. Ohrenheilk., 1901. — 12. Voltini, Virchows Archiv, 31; zit. bei Urbantschitsch, Lehrb. d. Ohrenheilk., 1910, pag. 260 — 13. Semons Internat. Zentralbl. f. Laryngol., 1908. — 14. J. A. Back, Medical Age, 1891. Ref. in Semons Zentralbl. f. Laryngol., 1892, und in Chiari, Krankheiten der Nase und des Rachens, 1905. — 15. E. Kellner, Beitrag zur Histologie der gutartigen Geschwülste des Rachens und Nasenrachens. Monatsschr. f. Ohrenheilk., 1909, 2. — 16. C. M. Brown, Polyp of the pharyngeal mouth etc. The Laryngoscope, 1912; zitiert in Semons Zentralblatt für Laryngologie, 1912, 12. — 17. A. Lengyel, Lymphangiom im Nasenrachen. Monatsschrift für Ohrenheilkunde, 1912, 5. — — 18. Sitzungsbericht, Monatsschr. f. Ohrenheilk., 1912, 11. — 19. Semons Zentralblatt f. Laryngol., 1906. — 20. Zarniko, Die Krankheiten der Nase und des Rachens, 1910. — 21. Baurowicz, Das Sklerom auf Grund der Beobachtungen von 100 Fällen. Arch. f. Laryngol., 1900, 10. — 22. Chiari, Über Tuberkulome der Nasenschleimhaut. Arch. f. Laryngol., 1894, 1. — 23. Zaufal, Die Plica salpingopharyngeale. Arch. f. Ohrenheilk., 1880, 15. — 24. Fischenich, Die Syphilis des Nasenrachens. Arch. f. Laryngol., 1901, 11. — 25. Manasse, Über syphilitische Granulationsgeschwülste der Nasenschleimhaut etc. Virchows Archiv, 1897, 147. — 26. Pasch, Beitrag zur Klinik der Nasentuberkulose. Arch. f. Laryngol., 1905, 17. — 27. Zitiert in Zarniko. — 28. Pröbsting, Zur Operation maligner Nasenrachentumoren. Verhandl. d. 3. Versamml. süddeutscher Laryngol., 1896.

Zur Operation der Schädelbasisfibrome.

Von Dr. **D. G. Marcellos** in Smyrna (Kleinasien), Vorstand der Laryngo-otologischen Abteilung des Griechischen und Armenischen Spitals in Smyrna, königl. griechischer Militärarzt bei Vodena (Mazedonien).[1])

(Mit 6 Figuren.)

Über die Therapie und besonders die operativen Eingriffe bei Nasenrachenfibromen ist in der letzten Zeit viel gesprochen und diskutiert worden. Als ich auf dem III. Internationalen Rhino-Laryngologenkongreß in Berlin 1911

[1]) Die Publikation ist im Kriegslager vor Vodena in Mazedonien geschrieben. Der plötzliche Ausbruch des Krieges hinderte die Fertigstellung einer anderen geplanten größeren Arbeit; gleichwohl wollte ich unter den Schülern unseres geliebten Lehrers nicht fehlen, die ihn zu seinem 60. Geburtstage mit einer wissenschaftlichen Festgabe begrüßen.

Digitized by Google
Original from UNIVERSITY OF CALIFORNIA
Generated on 2019-10-24 13:09 GMT / http://hdl.handle.net/2027/uc1.b3252761
Public Domain in the United States, Google-digitized / http://www.hathitrust.org/access_use#pd-us-google

in der Diskussion über dieses Thema von einem fast aussichtslosen, von mir durch Spaltung der Nase und des Gaumens operierten Fall berichtete, sagte Prof. Denker in seinem Schlußwort: „Ich möchte ganz kurz nur sagen, daß man Herrn Marcellos aus Smyrna zu dem Resultat Glück wünschen kann. Ich glaube aber, er hätte das gleiche Resultat auf oralem Wege erreichen können, ohne die Nase aufzuklappen und den Gaumen zu spalten." Ich will nun versuchen, durch ausführliche Schilderung aller meiner operativen Maßnahmen zu beweisen, daß ich in meinem Fall zur Wahl des eingreifenderen

Fig. 1.

Fig. 2.

Verfahrens berechtigt, wenn nicht bemüßigt war. Zunächst die Rekapitulation meines Berichtes am Berliner Kongreß:

„Der Tumor ragte mit einem guten Stück aus dem Nasenloch heraus, die Knochenwände oberhalb der linken Nasenhälfte waren stark vorgewölbt.

Beim Öffnen des Mundes sah man die starke Vorwölbung des Gaumens beinahe bis hinter der Zahnreihe. Vorher waren von Spezialisten öfters diverse operative Eingriffe vorgenommen worden — (stückweise Abtragung mit der Schlinge — Galvanokaustik), vor drei Jahren eine große Operation von außen. Man sieht noch die Narbe auf der Seite der Nase. Die Operationen hatten keinen Erfolg, sogar Verschlechterung gebracht, so daß er schließlich als inoperabel entlassen worden war. Er konnte nur flüssige Nahrung zu sich nehmen und hatte in letzter Zeit auch zunehmende Atembeschwerden. In der ersten Operation versuchte ich nach vorhergehender Tracheotomie den Tumor zu ent-

Digitized by Google
Original from UNIVERSITY OF CALIFORNIA
Generated on 2019-10-24 13:09 GMT / http://hdl.handle.net/2027/uc1.b3252761
Public Domain in the United States, Google-digitized / http://www.hathitrust.org/access_use#pd-us-google

wickeln. Jedoch stieß ich bald auf umfangreiche Verwachsungen mit der Umgebung; am hartnäckigsten jedoch war seine breite Insertion an der Schädelbasis. In kurzer Zeit wurde die Blutung dermaßen heftig, daß der Puls beinahe unfühlbar wurde. Ich mußte die Operation unterbrechen, mit einem langen Pean so tief als möglich das nasale Stück fassen und abschneiden, den Pean liegen lassen und fest tamponieren. Kochsalz- und Kampferinjektionen brachten den Patienten wieder zu sich. Nach 6 bis 7 Tagen, nachdem der Patient sich erholt hatte, versuchte ich ein zweites Mal, an die Basis des Tumors heranzukommen, diesmal vom Munde aus. Über eine halbe Stunde lang arbeitete ich mit allen mir zu Gebote stehenden Mitteln, unter fortwährender profuser Blutung. Schon während dieser vergeblichen Bemühungen mußte ich dem Patienten zwei Liter Kochsalz- und mehrere Kampferinjektionen geben, und als ich endlich sah, daß nicht nur der Tumor nicht zu entfernen war, sondern auch der Patient in unmittelbarer Gefahr war, durch Verblutung zugrunde zu gehen, da, so lange der Tumor im Nasenrachenraum saß, eine Tamponade der blutenden Stelle unmöglich war, versuchte ich ein Letztes. Ich durchspaltete den weichen Gaumen, ein wenig auch den harten, faßte mit einer starken Nasenrachenzange den Tumor und plötzlich gab er nach und schlüpfte bei der Rachenspalte in Form eines mannesfaustgroßen Klumpens heraus.

Fig. 3.

Eine Woche lang schwebte der Patient infolge des furchtbaren Blutverlustes, kaum bei Bewußtsein, zwischen Leben und Sterben. Als Nahrung während dieser Zeit bekam er täglich Nährklystiere, sowie Kochsalzinfusionen und Kampferinjektionen. Das Präparat, das am Wiener Pathologisch-Anatomischen Institut untersucht wurde, zeigte sich enorm gefäßreich. Da die Operation vor 4 Wochen gemacht wurde, habe ich keine Nachplastik vorgenommen. Patient fühlt sich sehr wohl."

Jetzt sind beinahe eineinhalb Jahre vorbei ohne Rezidive und der Patient hat stark zugenommen; nur die Knochenvorwölbung steht noch und ich glaube, eine plastische Korrektur wird das alles zur Norm bringen.

Generated on 2019-10-24 13:09 GMT / http://hdl.handle.net/2027/uc1.b3252761
Public Domain in the United States, Google-digitized / http://www.hathitrust.org/access_use#pd-us-google
Digitized by Google
Original from UNIVERSITY OF CALIFORNIA

Aus dem Gesagten sieht man, daß bei diesem Falle beinahe alle möglichen Methoden ohne Erfolg verursacht worden sind, bevor es zu der Gaumenspaltung gekommen ist. Durch die ersten Eingriffe, endonasal wie extranasal, war nicht nur keine radikale Entfernung, sondern noch obendrein ausgedehnte Verwachsungen des Tumors mit der Nasenschleimhaut erzeugt, der Tumor war mächtig weiter gewachsen und hatte durch die Vorwölbung im Rachen bereits zu Erschwerung von Schlucken und Atmung geführt. Als ich den Kranken in Behandlung nahm, war er durch die ungenügende Nahrungsaufnahme, durch die Atembeschwerden und durch die vorausgegangenen blutigen Eingriffe sehr herabgekommen und hochgradig anämisch. Mein erster Gedanke war daher,

Fig. 4.

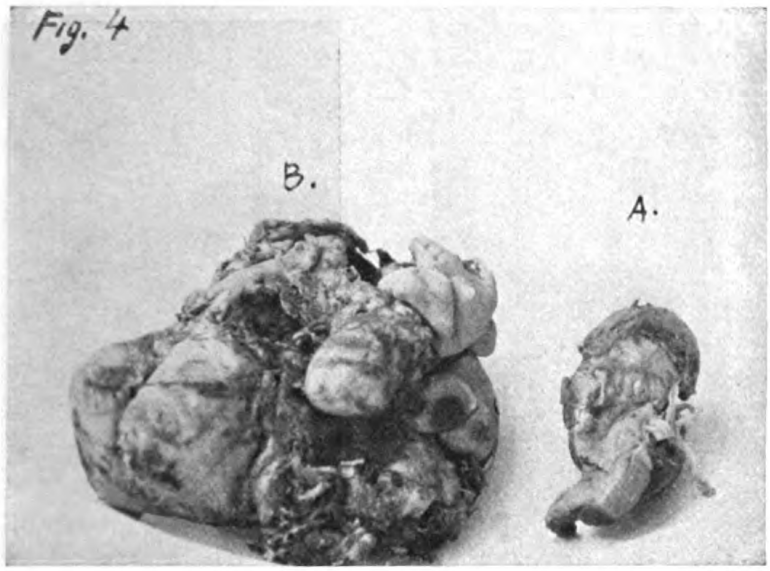

bei einem so kolossalen Fibrom nicht den geringsten Eingriff zu machen, bevor ich nicht sicher war, wenigstens ein Mittel zu haben, der lebensgefährlichen Blutung Herr zu werden. Bei kleinen Tumoren wird man natürlich nicht so leicht sofort an die Aufklappung der Nase oder Durchspaltung des Gaumens denken, denn man hat noch genügend Raum für die Bellocqsche Tamponade. Wenn man aber bei einem Fall wie der meine, wo der Tumor überall weit hervorragte, so daß es unmöglich ist, den Tampon an die blutende Stelle heranzubringen, durch die verschiedenen Bemühungen, den Tumor zu entwickeln, die bekannte fürchterliche Blutung erzeugt, dann ist der Patient nur dadurch vor dem sicheren Verbluten zu retten, wenn der Tumor rechtzeitig auf jede mögliche Art herausgeholt wird, und zwar nicht durch Morcellement, sondern in toto, denn dann kann man leicht durch Bellocqade die Blutung stillen. Es ist

Digitized by Google
Original from UNIVERSITY OF CALIFORNIA
Generated on 2019-10-24 13:09 GMT / http://hdl.handle.net/2027/uc1.b3252761
Public Domain in the United States, Google-digitized / http://www.hathitrust.org/access_use#pd-us-google

nicht wahr, daß man durch Spaltung des Gaumens keinen besseren Zutritt zur Nasenrachenhöhle gewinnt. Der Zutritt bleibt natürlich bei normalen Verhältnissen der gleiche wie nach der Spaltung; das ist aber nicht dasselbe, wenn ein mannesfaustgroßer Tumor die ganze Nasenrachenhöhle ausfüllt. Die kleinste Spannung der Ränder des weichen Gaumens kann die Extraktion verhindern. Das beweist mein Fall. Über eine halbe Stunde arbeitete ich ohne Spaltung des Gaumens, ohne den Tumor, dessen Entwicklung bei der Nase heraus schon wegen der Größe ein Ding der Unmöglichkeit war, herauszubringen. Meine Finger waren durch das Arbeiten mit dem Doyenschen Raspatorium bereits mehrfach verwundet, ohne daß ich einen Schritt vorwärts gekommen wäre.

Fig. 5.



Fig. 6.

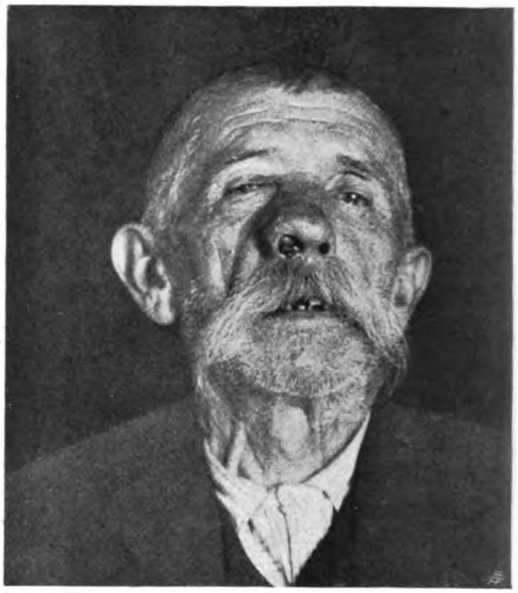

Als nun der Patient schon am Verbluten war und trotz Infusion von beinahe zwei Litern Kochsalz und mehreren Kampferinjektionen der Puls unfühlbar wurde, da durchspaltete ich den Gaumen und in einer Minute war die Operation beendet. Von einer Gefahr, wie Hellat sagt, durch die Spaltung des Gaumens die Blutung zu vergrößern, ist keine Rede. Es ist sogar notwendig, bei leichtrezidivierenden Fällen die Sekundärplastik des Gaumens nicht sofort anzuschließen, denn man kann durch dieses künstliche Uranoschisma täglich sehr bequem das Nasenrachendach auf Rezidive kontrollieren. Es bleibt natürlich ein kleiner Sprachdefekt zurück, an den sich der Patient aber bald gewöhnt, auch die Nahrungsaufnahme wird bald ohne große Beschwerden fortgesetzt. Nach 2 bis 3 Jahren kann man dann den Gaumen wieder vernähen.

Generated on 2019-10-24 13:10 GMT / http://hdl.handle.net/2027/uc1.b3252761
Public Domain in the United States, Google-digitized / http://www.hathitrust.org/access_use#pd-us-google
Digitized by Google
Original from UNIVERSITY OF CALIFORNIA

Wir sehen somit, daß, wie überhaupt jedes Schematisieren in der Medizin unvorteilhaft ist, auch jede Operationsmethode ihre Grenzen haben kann. Einen so wertvollen Fortschritt auch die Denkersche Methode in der Radikalbehandlung der Nasenrachenfibrome darstellt, so wird es doch genug Fälle geben, wo die perorale Eröffnung ungenügend ist und man zur Aufklappung der Nase mit Resektion der lateralen Nasenwand wird schreiten müssen, namentlich bei umfangreichen Verwachsungen mit der Nasenschleimhaut, und hin und wieder auch einen Fall, ähnlich dem meinen, besonders wenn sich der Tumor von vornherein mehr gegen den Rachen zu entwickelt hat. Dagegen scheint die endonasale Methode wohl nur selten Aussicht auf Erfolg zu haben.

In der letzten Zeit versuchte ich bei einem fast 60jährigen alten Mann die endonasale Behandlung eines derartigen Tumors mit Galvanokaustik, ohne allen Erfolg. Ich empfahl dann dem Patienten die Radikalbehandlung mit Aufklappung der Nase. Er verneinte. Ich erfuhr dann später, daß er von einem anderen Spezialisten endonasal operiert worden und an Verblutung zugrunde gegangen ist.

Das Resümee, also meine eigenen Beobachtungen, ist, daß man bei kleinen Fibromen zuerst versuchen kann, endonasal oder peroral vorzugehen. Bei großen Tumoren aber muß man sofort entweder die Nase oder den Gaumen oder beide spalten, je nachdem das Hauptstück in der Nase oder im Pharynx oder in beiden liegt und starke Verwachsungen mit der Nasen- oder Nasenrachenschleimhaut vorliegen.

Aus der k. k. Universitätsklinik für Kehlkopf- und Nasenkrankheiten (Vorstand: Hofrat Prof. O. Chiari).

Zur Behandlung der Narbenstenosen des Oesophagus mit besonderer Berücksichtigung der Oesophagotomia interna.

Von Dr. **Hermann Marschik**, Assistenten der Klinik.

(Mit 2 Figuren.)

Seit jeher sind die Narbenstenosen röhrenförmiger Organe das Schmerzenskind der Chirurgie gewesen. Die Eigentümlichkeit des Narbengewebes, lange Zeit, oft während des ganzen Lebens, die Tendenz zur Schrumpfung beizubehalten, zwingt den Pat., fast Zeit seines Lebens unter ärztlicher Kontrolle und Behandlung zu bleiben. Eine Narbenstenose, die durch konsequente Therapie als geheilt betrachtet werden kann, wird nach Aussetzen der Behandlung, oft plötzlich, durch Entzündungsvorgänge, wieder eng und der ganze Leidensweg muß wieder von Anfang an durchgemacht werden. Als die älteste und zugleich

Generated on 2019-10-24 13:10 GMT / http://hdl.handle.net/2027/uc1.b3252761
Public Domain in the United States, Google-digitized / http://www.hathitrust.org/access_use#pd-us-google
Digitized by Google
Original from UNIVERSITY OF CALIFORNIA

schonendste Methode der Behandlung hat sich seit ältester Zeit die progressive Dilatation auf dem alten Platz behauptet, trotzdem die Chirurgie gerade wegen der langen Dauer dieser Methode und oft auch wegen Versagens — bei besonders engen und starren Strikturen — schon seit langer Zeit sich bemüht hat, auf blutigem Wege dieser Erkrankungen Herr zu werden. Die günstigste und imponierendste Lösung des Problems ist natürlich die Resektion der narbig verengten Stelle und die Wiedervereinigung der gesunden Stümpfe des Organs oder Deckung des Defekts durch gesunde nicht narbige Haut oder Schleimhaut. Trotz zahlreicher oft glänzender Erfolge und trotz der hervorragenden Fortschritte jener Resektionen, deren Ausbildung allerdings eine Leistung erst der neueren Chirurgie ist, werden sie aus verschiedenen Gründen immer vereinzelt bleiben. Namentlich wenn die Stenose auf eine größere Strecke des betreffenden Organs sich ausdehnt, kann die Wiedervereinigung der Stümpfe oder die plastische Deckung unmöglich werden. Aber schon viel früher, als die Chirurgie sich noch an derartige Resektionen nicht heranwagte, versuchte man durch Incision der Stenose, von innen oder außen, der Dilatation einen Teil der Arbeit abzunehmen, bzw. die Dilatation einzuleiten.

Was nun die Narbenstenosen des Oesophagus betrifft, so erhalten sie schon durch ihre eigentümliche Ätiologie, nämlich der Verätzung mit Laugen oder Säuren, eine Sonderstellung. Nach den Literaturübersichten von Hacker, Guisez und Lerche ist es zu mehr als 80% die Kalilauge, womit die Verätzung erfolgt, bekanntlich eine stark in die Tiefe wirkende resp. zerstörende Substanz. Es kommt also fast immer zu umfangreichen Zerstörungen der ganzen Schleimhautdecke, wenn nicht auch noch die Submukosa, Muskularis und das perioesophageale Gewebe ergriffen werden. Dementsprechend sind auch die Narben nach diesen Verätzungen immer sehr dick und derb und setzen den Dilatationsversuchen oft unüberwindlichen Widerstand entgegen. Andrerseits bringt es der Mechanismus der Verätzung durch eine ätzende Flüssigkeit, welche ohne chemische Veränderung zu erleiden meist den ganzen Oesophagus passiert, mit sich, daß sehr häufig multiple Narbenstenosen entstehen, wobei zu bemerken ist, daß es gewisse Prädilektionsstellen gibt, welche, wahrscheinlich weil sich der peristaltische Vorgang an diesen etwas träger abspielt und das Causticum daher mehr Zeit hat zu wirken, vorzugsweise von der Stenosierung befallen werden. Diese sind der Oesophaguseingang, die Bifurkationshöhe und der Hiatus. Die Resektion der Narbenstenosen ist daher gerade beim Oesophagus häufig wegen gleichzeitigen Bestehens mehrfacher Verengerungen in der Tiefe wertlos oder, wenn sie im Thorakalteil der Speiseröhre gelegen sind, unmöglich. Es wäre müßige Arbeit und würde auch den Rahmen dieser Festschrift überschreiten, sich über die Geschichte der Behandlung der Speiseröhren-Narbenstenosen zu verbreitern. Wir verweisen diesbezüglich auf die kompetenten größeren Publikationen von v. Hacker in erster

Generated on 2019-10-24 13:10 GMT / http://hdl.handle.net/2027/uc1.b3252761
Public Domain in the United States, Google-digitized / http://www.hathitrust.org/access_use#pd-us-google
Digitized by Google
Original from UNIVERSITY OF CALIFORNIA

Linie, ferner von Guisez, Lotheissen u. a. und heben als Marksteine in der Entwicklung der therapeutischen Methoden nur hervor: die Gastrostomie, als jene Operation, welche heutzutage als fast ungefährlicher Eingriff bezeichnet werden kann, und welche nicht nur den Pat. vor dem Hungertod rettet, sondern auch durch Ausschaltung und Ruhigstellung des erkrankten Oesophagus oft einen überraschenden Einfluß auf die Stenose hat, so daß inpermeable Strikturen plötzlich auffallend leicht dilatierbar werden; die von v. Hacker eingeführte Bougierung ohne Ende bei Gastrostomierten, im Vereine mit der sogenannten retrograden Bougierung vom Magen aus ist eine vorzügliche Methode, da das Aufsuchen des Stenosenlumens wegfällt und damit auch die Gefahr der fausse route; die Oesophagoskopie, welche durch die Kontrolle des Auges dem Arbeiten im Oesophagus die Gefährlichkeit und Ziellosigkeit genommen hat und dem Prinzip der modernen Chirurgie erst gerecht wird, jedes Operationsfeld der direkten Besichtigung zugänglich zu machen.

Im folgenden soll nun — als erste Mitteilung — kurz über Erfahrungen mit jener blutigen Methode berichtet werden, die durch Incision der Narbenmasse von innen, der schon seit langem geübten Urethrotomia interna nachgebildet, die Dilatation rascher vorwärts bringen soll. Schon 1864 hat Maisonneuve[1]) ein „Oesophagotome" angegeben, das zur Durchschneidung der Stenosen des Anfangsteils der Speiseröhre diente.

War aber diese Methode damals ein Verzweiflungsakt von unberechenbarer Gefährlichkeit zu nennen, so wurde sie eine zielbewußte Operation, als es durch Erfindung der Oesophagoskopie möglich war, unter Kontrolle des Auges die Einschnitte anzulegen und vor allem zu vermeiden, in gesunde Oesophagusschleimhaut zu inzidieren.

Bevor wir uns dieser Methode eingehender zuwenden, sei einer Operation gedacht, die Gussenbauer[2]) 1883 zum erstenmal am Menschen mit Erfolg ausgeführt und in neuerer Zeit Bayer wieder warm empfohlen hat, die sog. kombinierte Oesophagotomie. Obwohl Gussenbauer seine Patienten damals im Blinden, unter Leitung einer Hohlsonde operierte, hat diese Methode auch in der oesophagoskopischen Ära kaum etwas von ihrer Bedeutung verloren. Es handelt sich dabei um die Incision der Stenose von innen, von einer ad hoc angelegten cervicalen Oesophagotomiewunde aus, also die Kombination von Oesophagotomia externa und interna. Nicht nur daß diese Methode uns das eigentliche Operationsfeld näher rückt, gestattet sie auch durch Ausschaltung der Zähne, des Rachens und des Kehlkopfes ein ungestörtes Arbeiten, namentlich, wenn in Allgemeinanästhesie operiert wird.

---

[1]) *Clinique* chirurg., 1864.
[2]) *Zeitschr.* f. Heilk., 1883.

Digitized by Google
Original from UNIVERSITY OF CALIFORNIA
Generated on 2019-10-24 13:10 GMT / http://hdl.handle.net/2027/uc1.b3252761
Public Domain in the United States, Google-digitized / http://www.hathitrust.org/access_use#pd-us-google

An dieser Stelle möchten wir über eine Beobachtung berichten, die gerade für die eben erwähnte Methode von Bedeutung ist. Es hat sich fast regelmäßig bei der Oesophagoskopie von Narbenstenosen, besonders der hochgelegenen, gezeigt, daß nach Einführung des Tubus die Atmung entschieden schlechter wird, ja echtes Stenosenatmen auftritt. Der Charakter dieser Atmung, andrerseits die durch die Laryngoskopie bestätigte Gesundheit des Kehlkopfes in allen jenen Fällen mußte zur Annahme entweder einer Kompression des Larynx durch den Tubus oder einer reflektorischen spastischen Adduktionsstellung der Stimmlippen führen. Da sowohl der Tubus für das angegebene Alter der Patienten paßte und auch bei anderen Fällen dieses Stenosenatmen nie auftrat, konnte es sich nur um eine Art Glottisspasmus handeln. Ob derselbe nun durch Zerrung der in jener Höhe dem Oesophagus dicht benachbarten Recurrentes oder auf rein reflektorischer Basis hervorgerufen war, Tatsache ist, daß in einigen Fällen der Stridor so arg war, daß die Operation entweder unterbrochen werden mußte oder nur mit Mühe beendigt werden konnte. Morphin oder Narkose hatte anscheinend wenig Einfluß.

Es war nun Guisez, der im Jahre 1904 seinen ersten Patienten mit einer Modifikation des Maisonneuveschen und Dentuschen Instruments, im Oesophagoskop operierte. Seine weiteren Publikationen sind in der Revue de chirurgie, in der Presse médicale und in den Bulletins de la soc. de chir. de Paris nachzulesen. 1908 waren bereits 9 Fälle auf diese Weise operiert, davon 2 definitive Heilungen, 4 Besserungen, 1 negatives Resultat, 2 Todesfälle. Sein Instrument ist ein auf einem feinen Stab und in einer Schiene gleitendes Messer. Fast gleichzeitig hat Lerche aus St. Paul, Minnesota, die Methode der Oesophagotoma interna mit einem eigenen Instrumentarium inauguriert und konnte 1910[1]) bereits über 20 auf diese Weise erfolgreich behandelte Fälle berichten. Die Anwesenheit Lerches 1909 in Wien und persönliche Rücksprache mit dem Autor veranlaßten uns, die Oesophagotomia interna im Oesophagoskop auch an unserer Klinik zu versuchen.

Bevor wir über unsere Fälle berichten, die vom Jahre 1910 an zählen, sei eine kurze Schilderung des Instrumentariums und der Methodik gestattet. Wir entschieden uns für das Lerchesche Instrumentarium, welches im gewissen Sinne einen Fortschritt gegenüber dem Guisezschen bedeutet, handlicher ist und einen besseren Einblick gewährt.

Eine präliminare Oesophagoskopie orientiert uns über Sitz, Form, Ausdehnung und über eventuelle Multiplizität der Striktur. Für Feststellung der letzteren bedienen wir uns einer kleinen, an das Lerchesche Instrument angeschraubten Olive, die die Stenose eben noch passiert. Das Instrument selbst besteht im wesentlichen aus einem feinen, an einem Handgriff rechtwinkelig

[1]) Contrib. of surgery, gynec. and obstetrics, 1910.

Digitized by Google
Original from UNIVERSITY OF CALIFORNIA
Generated on 2019-10-24 13:10 GMT / http://hdl.handle.net/2027/uc1.b3252761
Public Domain in the United States, Google-digitized / http://www.hathitrust.org/access_use#pd-us-google

befestigten Führungsstab, an dem entlang ein Draht läuft. Durch Anziehen des Drahtes, der in der Nähe des als platte Feder gestalteten Endes des Führungsstabes in einer Scharniere läuft, biegt sich die Spitze und nähert sich daher der Oesophaguswand. Diese Beweglichkeit der Spitze gestattet, und dies ist ein Vorzug vor dem Instrument Guisez', bequeme Kontrolle, vor allem bei Entrierung exzentrisch gelegener Stenosen.

In den nächsten Tagen wird die Speiseröhre durch ununterbrochene Formamintdarreichung möglichst sterilisiert, dabei auf sorgfältige Mundpflege

Fig. 1.

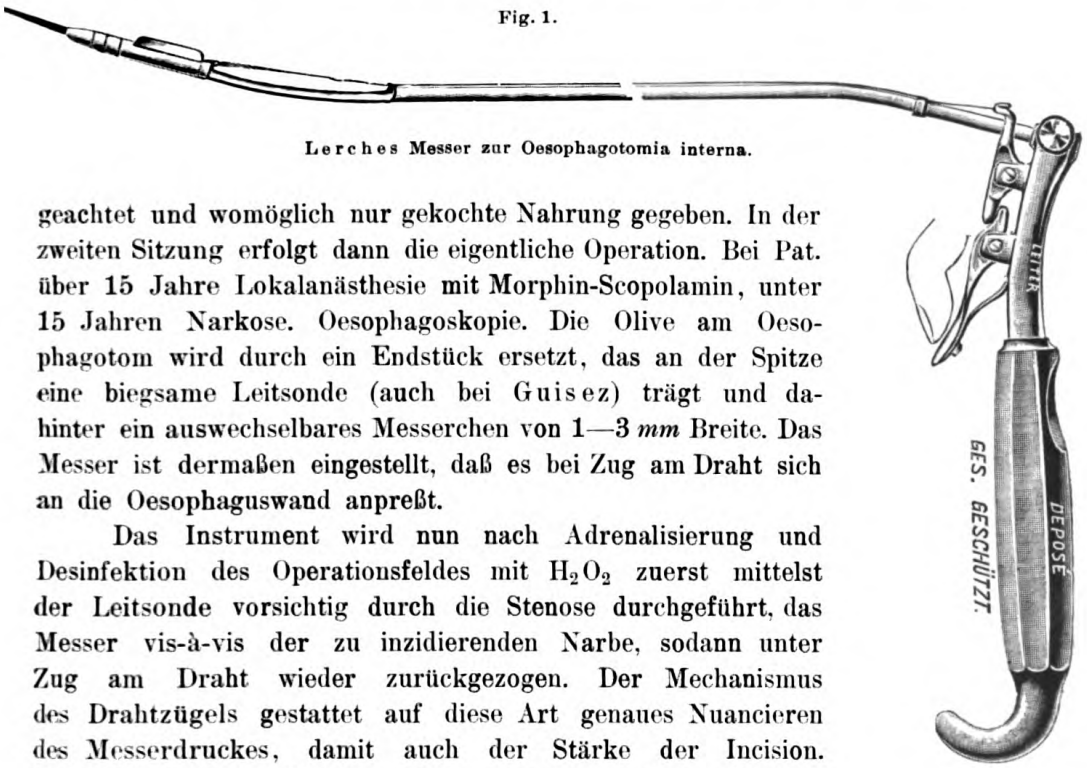

Lerches Messer zur Oesophagotomia interna.

geachtet und womöglich nur gekochte Nahrung gegeben. In der zweiten Sitzung erfolgt dann die eigentliche Operation. Bei Pat. über 15 Jahre Lokalanästhesie mit Morphin-Scopolamin, unter 15 Jahren Narkose. Oesophagoskopie. Die Olive am Oesophagotom wird durch ein Endstück ersetzt, das an der Spitze eine biegsame Leitsonde (auch bei Guisez) trägt und dahinter ein auswechselbares Messerchen von 1—3 *mm* Breite. Das Messer ist dermaßen eingestellt, daß es bei Zug am Draht sich an die Oesophaguswand anpreßt.

Das Instrument wird nun nach Adrenalisierung und Desinfektion des Operationsfeldes mit H_2O_2 zuerst mittelst der Leitsonde vorsichtig durch die Stenose durchgeführt, das Messer vis-à-vis der zu inzidierenden Narbe, sodann unter Zug am Draht wieder zurückgezogen. Der Mechanismus des Drahtzügels gestattet auf diese Art genaues Nuancieren des Messerdruckes, damit auch der Stärke der Incision. Dabei bleibt das Messer durch seine exzentrische Haltung immer unter der Kontrolle des Auges. Inzidiert wird nur in echtem Narbengewebe, das durch die weiße Farbe und fibröse Beschaffenheit leicht kenntlich ist, und zwar an mehreren Stellen. Ist die Striktur rein zirkulär, so legt man vier Incisionen in Kreuzform an, bei exzentrischen Stenosen inzidiert man vorsichtigerweise nur an der stärker vernarbten Wand, da gegenüber trotz narbigen Aussehens meist eine ganz dünne Narbe, dahinter gleich die normale Mucosa zu erwarten ist. Ist die Stenose multipel, so beschränkt man sich auf alle Fälle in der ersten Sitzung auf eine Behandlung der obersten Stenose, da das Prinzip der Operation unter Kontrolle des Auges unbedingt gewahrt bleiben muß. Wie die Erfahrung lehrt, ist das Verhalten des strikturierten Oesophagus, was die

Digitized by Google
Original from UNIVERSITY OF CALIFORNIA
Generated on 2019-10-24 13:10 GMT / http://hdl.handle.net/2027/uc1.b3252761
Public Domain in the United States, Google-digitized / http://www.hathitrust.org/access_use#pd-us-google

Verteilung und die Tiefe der Narben anbelangt, ganz unberechenbar, und ein Operieren ohne Einstellung des Operationsfeldes im Tubus würde das Verfahren um den Vorteil bringen, durch den es erst zu einer zielbewußten und relativ ungefährlichen Methode wurde. Danach wieder Einlegen von Adrenalin und H_2O_2-Tupfern zur Blutstillung und Desinfektion, zuletzt Applikation von 5% Arg. nitr. Hat die Stenose eine genügende Weite erreicht, gewöhnlich genügt die Vergrößerung des jeweiligen Durchmessers um ca. 5—8 *mm*, so wird, noch im Oesophagoskop, eine konische sterilisierte Sonde von der Stärke des erreichten Lumens auf 10—15 Minuten eingelegt, um die unmittelbare Wiedervereinigung der Incisionsränder zu verhindern und der Tubus bei Fixation der Sonde über dieselbe entfernt. Die Nachbehandlung, nicht der unwesentlichste Teil des ganzen Verfahrens, besteht zunächst in möglichst vollkommener Ruhigstellung der Wunde durch ungefähr eine Woche, gleichgültig ob die Incision wieder oberflächlich verklebt oder nicht, unter konsequenter Formamintdarreichung. Ist der Pat. gastrostomiert, so bekommt er außer Formamint nichts von oben, wenn die Stenose auch gut durchgängig sein sollte; wenn nicht, werden nur Flüssigkeiten gegeben, nach Möglichkeit gekocht, dazwischen Eis mehrmals im Tage. Bettruhe ist auch bei Operation in Lokalanästhesie in den ersten Tagen durchaus anzuraten. Nach Ablauf einer Woche endlich beginnt die progressive Dilatation, anfänglich mit dünnen konischen Sonden, wobei man ziemlich rasch zu jener Stärke aufsteigen kann, die den ersten mäßigen Widerstand erzeugt. Die Dilatation darf erst beginnen, wenn jede Temperatursteigerung, die von der Oesophagotomie herrührt, geschwunden ist. Frühestens 10 Wochen nach der ersten Sitzung wird, wenn nötig, die Diszission wiederholt, bzw. werden die tiefer gelegenen Stenosierungen in Angriff genommen.

Um nun zu unseren Erfahrungen überzugehen, so möchten wir in dieser ersten Mitteilung es vermeiden, näher auf die einzelnen Fälle einzugehen, einerseits wegen Raummangels, andrerseits weil wir derzeit ein abschließendes Urteil über das Verfahren noch nicht abgeben möchten, befindet sich ja eine Anzahl von Kranken noch mitten in der Behandlung. Seit 1910 wurden bis jetzt 11 Fälle der inneren Oesophagotomie unterzogen, meist Laugenverätzungen. Von diesen waren 5 von chirurgischen Stationen uns überwiesen worden, nachdem eine längere Dilatationsbehandlung daselbst erfolglos gewesen war. Die Stenosen saßen fast alle im oberen Oesophagusanteil, einige hatten multiple Strikturen, auf eine größere Strecke des Oesophagus verteilt. Was die Erfolge anbelangt, so muß konstatiert werden, daß wir in zwei Fällen ein vollständig negatives Resultat hatten, bei einem, einem 10jährigen Knaben, bestand eine derart mächtige Striktur am Hiatus, daß trotz mehrfacher Versuche die Stenose auch nicht von der dünnsten Sonde entriert werden konnte. Im anderen Fall, bei einem 20jährigen Mädchen, mußte die Behandlung wegen wiederholt auftretender perioesophagitischer Entzündungen und zunehmender neuerlicher

Digitized by Google
Original from UNIVERSITY OF CALIFORNIA
Generated on 2019-10-24 13:10 GMT / http://hdl.handle.net/2027/uc1.b3252761
Public Domain in the United States, Google-digitized / http://www.hathitrust.org/access_use#pd-us-google

Stenose unterbrochen werden, nachdem sie bereits zweimal diszindiert worden war. Die übrigen Fälle befinden sich teils noch in Behandlung der Klinik, teils sind sie bereits nach Hause oder in ambulatorische Behandlung entlassen. Bei allen diesen ist eine derartige Besserung zu verzeichnen, daß feste Fleischnahrung bzw. bei den noch in Behandlung stehenden halbweiche Nahrung anstandslos passiert. Der unmittelbare Effekt der Oesophogotomie, sofern nicht eine zweite oder mehrere tiefere Stenosen nebenbei bestehen, ist jedenfalls nach unseren Erfahrungen subjektiv wie objektiv ein auffallender, insbesondere wenn man die lange Leidenszeit berücksichtigt, die manche Patienten bei der fruchtlosen Sondenbehandlung durchgemacht haben. Wenn nach beendeter Operation aus einer haarfeinen Öffnung eine Lichtung von 8—10 *mm* Breite geworden ist, durch die der untere Oesophagusanteil bequem sichtbar ist, wenn bei Beginn der postoperativen Dilatation der Patient, der früher Flüssigkeiten mit Mühe schlucken konnte, mit Leichtigkeit Brot und Fleisch zu sich nimmt, so kann man wirklich von einem Vorzug des Verfahrens sprechen; er liegt vor allem in der wesentlichen Beschleunigung und Abkürzung der Behandlung, was besonders bei der arbeitenden, ärmeren Klasse, der ja diese Stenosen zumeist angehören, hoch anzuschlagen ist. Von definitiven Heilungen möchten wir auch bei jenen Patienten, die bereits bei den stärksten Sondennummern angelangt sind, wegen der zu kurzen Beobachtungszeit noch nicht sprechen.

Es erübrigt nun noch, sich mit zwei Fragen näher zu befassen, das ist die Dilatation und die Gefahren der Oesophagotomie. Da dieses Verfahren die Narbe ja nicht beseitigt, sondern nur eine blutige Dehnung bedeutet, so muß mit der natürlichen, schon eingangs erwähnten, dauernden Schrumpfungstendenz des Narbengewebes gerechnet werden. Nicht nur daß also durch die Operation die Dilatation nicht überflüssig wird, wird sie in vielen Fällen durch sie erst ermöglicht. Nach wie vor müssen wir an dem Standpunkte festhalten, daß für die Narbenstenosen der röhrenförmigen Organe die progressive Dilatation die souveräne Methode bleibt, wofern sie aus äußeren Gründen anwendbar ist. Trotz unserer Erfolge des blutigen Verfahrens versuchen auch wir in jedem Fall die progressive Dilatation mit Vermeidung der blutigen Dehnung. Von besonderer Bedeutung ist aber die Dilatation bei der Nachbehandlung der Operierten. Nicht nur, daß sie mit noch größerer Vorsicht und Geduld betrieben werden muß als bei nicht Diszindierten, trachten wir auch, den sanften Druck des dilatierenden Instruments möglichst lange auszudehnen. Bei Gastrostomierten haben wir in der endlosen Bougierung nach v. Hacker mit Drainröhren oder den v. Eiselsbergschen konischen Schläuchen die ideale Methode, denn kein anderes Instrument kommt dem sanften, gleichmäßigen und, wir möchten sagen, nachgiebigen Druck der Gummidrains gleich.

Bei nicht Gastrostomierten benützen wir gewöhnlich die bekannten konischen Schlundsonden und vollführen die Dilatation anfangs täglich mit

Digitized by Google
Original from UNIVERSITY OF CALIFORNIA
Generated on 2019-10-24 13:10 GMT / http://hdl.handle.net/2027/uc1.b3252761
Public Domain in the United States, Google-digitized / http://www.hathitrust.org/access_use#pd-us-google

einem ganzen Satz von Bougies, aus 3—4 benachbarten Nummern bestehend, von denen jede ca. 10 Minuten liegt. Nach unserer Erfahrung können wir bei Anwendung dieser progressiven Methode auch bei der Einzelbougierung viel höhere Grade der Dehnung erreichen und vermögen dadurch die Bougierung oft wesentlich abzukürzen. Sind wir bereits bei den höheren Sondennummern angelangt, i. e. 14—20, so kommen neben den nächst höheren Nummern noch einige andere Methoden, speziell bei nicht Gastrostomierten, in Betracht.

Auf dem französischen Chirurgenkongreß Oktober 1912 in Paris, auf dem die Behandlung der Narbenstenosen des Oesophagus Hauptthema war, ohne im wesentlichen Neues zu bringen, wurde auch die Dauerbougierung durch permanente Schlundsonden erwähnt. Während Guisez Decubitus-erscheinungen, mindestens aber subjektive Intoleranz als Hindernis dieser Methode angibt, spricht sich Jacques (Nantes) sehr günstig über sie aus und berichtet über einen Fall, der die Sonde, die mittelst eines Seidenfadens an den Zähnen des Unterkiefers befestigt war, durch 3 Wochen ununterbrochen liegen hatte, anstandslos vertrug und sich durch sie ernährte.

Weiters muß die Gottsteinsche Sonde erwähnt werden, obwohl der Druck der komprimierten Luft, der so ausgezeichnete Erfolge beim Oesophago- und Kardiospasmus erzielt, für die organische Narbenstriktur zu gering sein dürfte. Endlich haben wir ein schon von Brünings gleichfalls zur Behandlung des Kardiospasmus angegebenes Instrument auf die Narbenstenosen anzuwenden versucht. Die Erwägung, die uns hierbei leitete, war die, daß bei der gewöhnlichen Methode der Bougierung immer eine mechanische Komponente beteiligt ist, die für den Heileffekt belanglos ist, oft die Ursache des Versagens der Dilatation abgibt: die bei der Einführung der dehnenden Sonde unvermeidliche Reibung, die bei langen und multiplen Stenosen unverhältnismäßig groß wird und auch durch die fortwährende Epithelschädigung die Stenose immer neu reizt.

Das Instrument besteht in einem dreiteiligen, durch Scharniere sich von einem mittleren Führungsstab abhebenden Gestänge, dessen Ausdehnung durch eine Schraube oder einen Zahntrieb am Griff reguliert wird.

Zur Verhütung von Verunreinigung des Mechanismus und um die Wirkung des divergierenden Schenkels etwas abzuschwächen, wird das dilatierende Endstück in einen Condomgummi eingehüllt. Was den Dilatator aber vor dem Brüningsschen Instrument vor allem auszeichnet, ist das von Kuhn bei seinem Instrumentarium zur peroralen Intubation so glücklich verwendete Prinzip der biegsamen Spirale. Diese gestattet eine viel bequemere Einführung, einer Schlundsonde vergleichbar, und wird demgemäß von dem Patienten auch viel besser und länger ertragen. Die Dilatationswirkung geschieht dabei einzig und allein durch Dehnung respektive Druck senkrecht auf die Narbenfläche, ohne Reibung der Oberfläche. Dieses Instrument ist, entspre-

Digitized by Google
Original from UNIVERSITY OF CALIFORNIA
Generated on 2019-10-24 13:10 GMT / http://hdl.handle.net/2027/uc1.b3252761
Public Domain in the United States, Google-digitized / http://www.hathitrust.org/access_use#pd-us-google

chend kürzer, auch für die Stenosenbehandlung der Luftröhre und der Bronchien verwendbar.

Was die Gefahren der Oesophagotomia interna anbelangt, so ist, abgesehen von den Gefahren einer eventuellen Narkose, nur die Infektion mit nachfolgender Perioesophagitis und Mediastinitis zu fürchten. Nun sollte uns eigentlich die Erfahrung bei unseren vielen Fremdkörperfällen, wo oft spitze und scharfe Knochen, Gräten, Nadeln sich tief in die Schleimhaut einbohren, dort tagelang verweilen und endlich bei der Extraktion lange und tiefe Rißwunden der Oesophagusschleimhaut erzeugen, ohne daß es zur Mediastinitis kommt, erwarten lassen, daß auch bei diesen relativ geringfügigen Schnittwunden nie eine Komplikation dieser Art eintritt, um so mehr, als wir ja bei

Fig. 2.

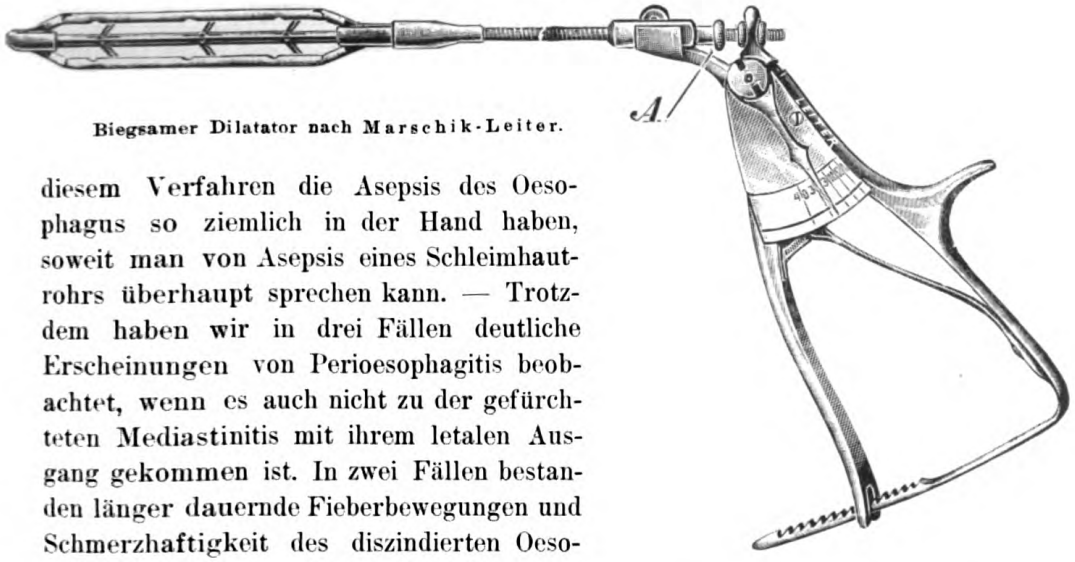

Biegsamer Dilatator nach Marschik-Leiter.

diesem Verfahren die Asepsis des Oesophagus so ziemlich in der Hand haben, soweit man von Asepsis eines Schleimhautrohrs überhaupt sprechen kann. — Trotzdem haben wir in drei Fällen deutliche Erscheinungen von Perioesophagitis beobachtet, wenn es auch nicht zu der gefürchteten Mediastinitis mit ihrem letalen Ausgang gekommen ist. In zwei Fällen bestanden länger dauernde Fieberbewegungen und Schmerzhaftigkeit des diszindierten Oesophagusabschnittes, die zur Unterbrechung der Dilatation zwangen und damit den Effekt der Operation wieder teilweise zerstörten, bei einer 40jährigen Frau zeigten sich Anzeichen schwerer perioesophagitischer Entzündung, es kam zu hohem Fieber, Pleuritis dextra und Pat. konnte wochenlang nicht das Bett verlassen.

Dennoch ist es fraglich, ob letztere Komplikation allein den Folgen der Diszission zuzuschreiben ist. Vielleicht ist doch durch die Vernarbung und Gefäßarmut die Reaktionsfähigkeit des Gewebes geringer und durch die fortgesetzte Reibung der Sonden an der Schleimhautoberfläche mag oft das Epithel lange erodiert und dadurch der Infektion leichterer Zugang gegeben sein. Dagegen ist die trotz aller Vorsicht doch immer wieder beobachtete Perforation oder fausse route bei dem Arbeiten unter Kontrolle des Auges ausgeschlossen.

Generated on 2019-10-24 13:10 GMT / http://hdl.handle.net/2027/uc1.b3252761
Public Domain in the United States, Google-digitized / http://www.hathitrust.org/access_use#pd-us-google
Digitized by Google
Original from UNIVERSITY OF CALIFORNIA

Ohne uns also als begeisterte Anhänger der Methode bezeichnen zu wollen, können wir die Oesophagotomia interna unter Leitung des Auges als relativ ungefährliche Hilfsoperation der progressiven Dilatation bezeichnen, die uns in der so langwierigen konservativen Behandlung der Narbenstenosen der Speiseröhre oft viele Wochen oder Monate an Zeit gewinnen läßt.

Wir können diese Publikation nicht schließen, ohne der Verfahren zu gedenken, welche, obgleich nicht regelmäßig und als Methode der Wahl angewandt, doch eine weitere Zukunft zu haben scheinen. Es sind dies zunächst zwei Methoden der konservativen Richtung: erstens das vielgeschmähte Fibrolysin (Thiosinamin), über welches jährlich fast ebensoviel günstige wie ungünstige Berichte erscheinen. Nach unseren Erfahrungen scheint es einen günstigen Einfluß auf Narbengewebe im Sinne einer Auflockerung und daher besseren Dehnbarkeit desselben zu haben. Wenn es sich aber um Strikturierung röhrenförmiger Organe handelt, darf man nicht vergessen, daß eine Quellung des Narbengewebes gleichzeitig eine Zunahme der Stenose zur Folge haben muß[1]) und daher die Dilatation um so vorsichtiger vorzugehen hat. Ferner hat das Fibrolysin, subcutan injiziert, uns manchmal unangenehme Allgemeinbeschwerden unbestimmter Natur, auch Temperaturanstieg gezeigt, infolge deren die Pat. schließlich die weitere Applikation des Mittels verweigerten. Mit Rücksicht auf die immer wieder auftauchenden Berichte von günstiger Fibrolysinwirkung können wir nicht umhin, das Mittel, aber intramuskulär gegeben, zur weiteren Prüfung zu empfehlen. Das zweite Verfahren ist die zirkuläre Elektrolyse, in letzter Zeit von Zuberbühler[2]), Gault[3]), Guisez[4]), Jenkel[5]) u. a., desgleichen am letzten französischen Chirurgenkongreß mehrfach empfohlen. Trotzdem sie anscheinend wenig Beachtung genießt, scheint sie uns eine der aussichtsreichsten Methoden zu sein, nach den begeisterten Berichten aller, die sich damit befaßt haben. Auch wir haben sie in einem unserer Fälle von Oesophagotomia interna versucht und konnten einen auffallend raschen Fortschritt der postoperativen Dilatation feststellen; der Pat. war innerhalb von fünf Wochen bei der größten Sondennummer angelangt und die Gastrostomiefistel konnte geschlossen werden. Die Applikation geschieht in der Weise, daß man als negative Elektrode eine am Ende mit einer metallischen Olive versehene dünne, graduierte Schlundsonde bis zur Stenose einführt, zugleich eine Plattenelektrode als positiven Pol auf die Brust aufsetzt und nun täglich durch 10 Minuten einen Strom von 2 Milliampère einwirken läßt. Entsprechend

[1]) S. Beobachtung von Glas, Wiener klin. Wochenschr., 1903, Nr. 11.
[2]) Münchener med. Wochenschr., 1908, Nr. 17.
[3]) Presse méd., 1909, pag. 404.
[4]) Presse méd., 1911, 51, pag. 543.
[5]) Deutscher Chir.-Kongreß, 1912.

Digitized by Google
Original from UNIVERSITY OF CALIFORNIA
Generated on 2019-10-24 13:10 GMT / http://hdl.handle.net/2027/uc1.b3252761
Public Domain in the United States, Google-digitized / http://www.hathitrust.org/access_use#pd-us-google

dem Nachgeben der Stenose rückt die Olive weiter hinab und wird sie durch stärkere Oliven ersetzt.

Endlich hat die moderne Chirurgie in der Anwendung des Prinzips der Darmausschaltung auf den Oesophagus einen vielbewunderten Erfolg errungen. Roux hat als erster die Methode angegeben, durch plastische Bildung eines völlig neuen Oesophagus teils aus der Brusthaut, teils aus einer Jejunumschlinge und Einpflanzung des neugebildeten Speiserohrs in den cervical eröffneten Oesophagusanfang einerseits, in den Magen andrerseits den narbig verengten Oesophagus vollständig auszuschalten, und Leser u. a. konnten bereits auf diesem Wege operierte und geheilte Patienten einem bewundernden Auditorium vorstellen. Allerdings sind diese Operationen an der Grenze des chirurgisch Möglichen und werden immer vereinzelt bleiben. Schon viel früher jedoch hat Gluck durch Einschaltung eines künstlichen Oesophagus aus Kautschuk oder Glas in den cervicalen Oesophagusstumpf und in den Magen auf viel einfachere und ungefährlichere Weise dasselbe Ziel erreicht und einer Anzahl von Patienten in kurzer Zeit die normale Nahrungsaufnahme wieder ermöglicht.

Aus der k. k. Universitätsklinik für Hals- und Nasenkrankheiten in Wien (Vorstand: Hofrat Prof. Dr. O. Chiari).

Beitrag zur Therapie der erworbenen und angeborenen Gaumendefekte.

Von Dr. **Friedrich Neumann**, Assistenten der Klinik.

Zur Therapie von Gaumendefekten stehen uns 4 Maßnahmen zu Gebote; diese sind die sprachärztliche Behandlung, die zahnärztliche Prothese, die operative Deckung des Defektes und die Paraffininjektion.

Es hängt immer von dem speziellen Fall ab, welche Methode zu wählen ist, a priori kann man keiner dieser Methoden den Vorzug vor den anderen geben.

Da die sprachärztliche Behandlung, die zahnärztliche Prothese und chirurgische Plastik als erprobte Verfahren allgemein bekannt sind, will ich sie nur kurz besprechen, um bei der Paraffininjektion, deren Wert bei Gaumendefekten ich seit 2 Jahren erprobt habe, länger zu verweilen.

Bevor wir aber über die therapeutischen Methoden sprechen, wollen wir über *den Passavantschen* Wulst und den Gaumendefekten im allgemeinen *einige erklärende* Worte vorausschicken.

Beim Schluckakt und beim Sprechen wird der Nasenrachenraum von der Mundhöhle abgeschlossen, eine Ausnahme besteht nur beim Ansprechen der Nasallaute, diese sind im Deutschen das M, das N und das Ng. Der Verschluß des Nasenrachenraums gegen den Mund kommt dadurch zustande, daß sich

Digitized by Google
Original from UNIVERSITY OF CALIFORNIA
Generated on 2019-10-24 13:10 GMT / http://hdl.handle.net/2027/uc1.b3252761
Public Domain in the United States, Google-digitized / http://www.hathitrust.org/access_use#pd-us-google

das Gaumensegel an die Epipharynxhinterwand anlegt und die Muskulatur der Epipharynxhinterwand, das ist der durch den Musc. pterygo-pharyngeus gebildete Passavantsche Wulst, dem Gaumensegel teilweise entgegenkommt. Das Gaumensegel legt sich nicht mit seinem freien Rande an den Passavantschen Wulst an, sondern flächenhaft, dies kommt dadurch zustande, daß sich das Velum palatinum ungefähr 1 *cm* vor seinem freien Rande abknickt, mit dieser Abknickungslinie legt sich das Velum an den Passavantschen Wulst an und der Randteil des Velums hängt mit der Uvula nach abwärts der Pharynxhinterwand anliegend. Betrachtet man bei einem Menschen mit gut ausgebildetem Passavantschen Wulst vermittelst eines Kehlkopfspiegels den Epipharynxverschluß, so sieht man hinter der Uvula einen seichten Trichter, von dessen Mittelpunkt radiäre Falten nach allen Richtungen ausgehen, es ist dasselbe Bild wie es ein ringförmiger Schließmuskel gibt. Über den Passavantschen Wulst wurde vor Jahren viel geschrieben und gestritten. Ich habe an der Klinik systematisch 300 normale Patienten daraufhin untersucht und ihn bei jedermann gefunden. Nur die Art und Weise, wie er sich dem Untersucher präsentiert, ist sehr großen Schwankungen unterworfen. Bei manchen ist er tatsächlich ein Wulst von Kleinfingerdicke, bei anderen wieder eine ganz dünne Schleimhautfalte, bei anderen sieht man weder Falte noch Wulst, bei genauem Zusehen aber sieht man eine Bewegung in der Schleimhaut, wenn man mit dem Gaumenhaken den weichen Gaumen vorzieht und den Pat. jetzt schlucken läßt. Bei manchen Pat. ist er besonders in den seitlichen Teilen sehr ausgebildet, es wölben sich beim Schlucken die „Seitenstränge“ des Epipharynx hervor, welche sich bei manchen direkt berühren. Diese Verhältnisse muß man kennen, um sie bei der Paraffininjektion ausnützen zu können.

Sämtliche Pat. mit Gaumendefekten oder Gaumeninsuffizienz, deren ich in den letzten 18 Monaten habhaft werden konnte, habe ich ebenfalls in bezug auf ihren Passavantschen Wulst untersucht und dabei folgendes Resultat erzielt. Bei langsam erworbenen Gaumendefekten ist der Wulst gut ausgebildet, bei kleiner Insuffizienz auch meistens sehr gut, bei sehr großen Defekten ist er meistens nur angedeutet in Form einer dünnen Schleimhautfalte. Besteht ein Uranocolomboma posticum oder ein erworbener Defekt des weichen Gaumens oder eine Parese oder totale Lähmung des Palatum molle, so kann der Verschluß des Epipharynx nicht zustande kommen. In das Gebiet der hinteren Gaumenspalten gehören therapeutisch auch die, man kann sagen, verdeckten Gaumenspalten, welche sich durch Insuffizienz des weichen Gaumens verraten. Man sieht oft bei Leuten, die wegen ihres Näselns den Spracharzt befragen oder den Rhinologen, wenn man ihnen in den Mund hineinblickt, nichts Abnormes: läßt man sie intonieren, so wird scheinbar der weiche Gaumen gehoben, aber er legt sich nicht an die hintere Rachenwand an, der weiche Gaumen ist zu kurz. Ein einfacher Versuch klärt uns darüber auf. Ein Gummischlauch

Digitized by Google
Original from UNIVERSITY OF CALIFORNIA
Generated on 2019-10-24 13:10 GMT / http://hdl.handle.net/2027/uc1.b3252761
Public Domain in the United States, Google-digitized / http://www.hathitrust.org/access_use#pd-us-google

wird mittelst einer Olive in ein Nasenloch des Pat. eingeführt, das andere Ende wird unter Wasser gehalten; spricht der Pat. jetzt und hält man ihm das freie Nasenloch zu, so tritt Luft durch den Schlauch in das Wasser und zeigt sich daselbst sehr deutlich als Luftblasen. Man tut gut, bei diesem Versuch den Pat. Worte ohne Nasallaute sprechen zu lassen.

Auch darf man den Schlauch nicht allzutief unter Wasser halten, weil oft ein ganz geringer Gegendruck genügt, dem Luftstrom durch die Nase den Weg zu versperren. Macht man übrigens diesen Versuch auch mit einer Anzahl normalsprechender Menschen, so wird man zu seiner Überraschung sehen, daß viele „normalsprechende" Menschen näseln, aber nur so mäßig, daß es leicht überhört werden kann. Dieses Näseln ist manchmal nur eine Nachlässigkeit, oft aber die Folge einer Insuffizienz des weichen Gaumen, die erst bei genauerer Untersuchung zutage tritt. Für den Geübteren genügt die Gutzmannsche A-I-Probe, um eine Rhinolalia aperta zu konstatieren. Führt man einem solchen Pat. den Zeigefinger am harten Gaumen in der Mittellinie nach hinten, so findet man im harten Gaumen oft einen mehr oder weniger breiten Spalt, der von Schleimhaut bedeckt ist. Wenn man das getastet hat, so sieht man dann schon mit freiem Auge ganz deutlich die Einsenkung der Gaumenschleimhaut, die diesen Spalt bedeckt. Pat. mit gespaltener Uvula stellen ein großes Kontingent zu diesen verdeckten Gaumenspalten. Oft ist diese verdeckte Gaumenspalte sehr minimal, die Spina nasalis posterior ist oft nur leicht gespalten und schon besteht eine Insuffizienz des weichen Gaumens. Oft ist der knöcherne Gaumen seiner Länge nach normal, es fehlt bloß die Spina nasalis posterior und schon besteht eine Insuffizienz des weichen Gaumens. Solche Pat. weisen manchmal nur bei einigen Konsonanten ein Näseln auf. Der häufigste Konsonant, der in dieser Hinsicht Anstoß erregt, ist das „S" in allen seinen Zusammensetzungen.

Gutzmann hat als erster auf die Insuffizienz des Gaumens aufmerksam gemacht.

Besteht ein angeborener Defekt im harten Gaumen und ist der weiche Gaumen normal, das heißt lang genug, um sich an die Epipharynxhinterwand anzulegen, so kommt dennoch nur in den seltensten Fällen ein Epipharynxabschluß zustande, und wenn er auch zustande kommt, so ist das Resultat in bezug auf Sprache und Schluckakt dasselbe. Bei erworbenen Defekten des harten Gaumens findet man immer den normalen Epipharynxverschluß natürlich ohne Erfolg, das heißt Pat. näselt trotzdem und der Schluckakt wird beeinträchtigt.

Wir gehen jetzt zur Besprechung der Therapie über und nehmen zuerst die sprachärztliche Behandlung vor, weil sie mit Recht am häufigsten Anwendung findet. Es gibt nur einen Fall, wobei wir ihrer entbehren können, das ist bei einem im späteren Leben erworbenen Defekt im harten Gaumen;

Digitized by Google
Original from UNIVERSITY OF CALIFORNIA
Generated on 2019-10-24 13:10 GMT / http://hdl.handle.net/2027/uc1.b3252761
Public Domain in the United States, Google-digitized / http://www.hathitrust.org/access_use#pd-us-google

haben wir einen solchen Defekt irgendwie zum Verschluß gebracht, so wird der Pat. seine frühere normale Sprache sofort wieder produzieren können, denn der Epipharynxabschluß funktioniert normal. In der Regel aber muß die sprachärztliche Behandlung jeder der drei anderen Therapien als Nachbehandlung folgen. Die sprachärztliche Behandlung ist in erster Linie eine Übungstherapie, die anderen dabei geübten Maßnahmen sind nur unterstützende Behelfe. Haben wir einen Pat. mit mäßig insuffizientem Gaumensegel vor uns, so werden wir dieses Gaumensegel zu dehnen versuchen; mittelst des Fingers oder mit einen Holzspatel oder mit dem Gutzmannschen Obturator drücken wir das Gaumensegel an die Pharynxhinterwand an, lassen dabei Laute sprechen, bei welchen ein kräftiger Epipharynxabschluß zustande kommt, ein praktischer Laut ist P und B, man kann diese Laute auch aussprechen, wenn man den Stiel des Gutzmannschen Obturators zwischen Zähnen und Lippen hält. Bevor man aber diese Verschlußlautübungen vornehmen kann, muß man den Pat. an die Berührung des weichen Gaumens gewöhnen, was ebenfalls durch häufiges und kräftiges, aber kurzes Anpressen des weichen Gaumens an die Hinterwand geschieht; dabei wird aber gleichzeitig sowohl der Passavantsche Wulst und der weiche Gaumen massiert und gekräftigt; zu demselben Zweck zieht man auch die Faradisation herbei. Bei paretischem oder paralytischem Velum nach Nervenerkrankungen ist die Faradisation oft das einzig wirkende Agens. Ist der Pat. einmal so weit, daß er nur einen Laut rein oral produzieren kann, so ist er auch bald imstande, die anderen Laute auf rein orale Weise zu produzieren, nur das Sprechen in zusammenhängender Rede fällt ihm noch schwer, das erfordert sehr viel Übung unter geeigneter Leitung. Diese Übungen müssen so lange fortgesetzt werden, bis sich der Epipharynxabschluß automatisch abwickelt.

Was die zahnärztlichen Prothesen anlangt, so muß man sagen, daß sie allein oft die einzig mögliche Therapie abgeben; ich sah dies bei den Pat. obiger Klinik, bei welchen nach Oberkieferresektion ein großer Defekt des Gaumens bestehen blieb, bei solchen Pat. leistet eine gute Prothese Hervorragendes. Im Prinzip bestehen diese Prothesen aus einer Gaumenplatte, welche an einem Stift einen Hartgummiklotz dem Passavantschen Wulst entgegenhält. Ist kein Passavantscher Wulst vorhanden, so hält eine Spiralfeder einen Klotz an die hintere Pharynxwand. Die Stärke der Feder ist so gewählt, daß der Pat. beim Aussprechen eines Nasallautes den Klotz mittelst des Luftstromes in den Epipharynx hebt und so die Luft durch die Nase ausströmen kann.

Die Prothesen haben aber auch gewisse Nachteile. Bei angeborenen großen Gaumendefekten ist in der Regel kein Passavantscher Wulst vorhanden, der beim Schluckakt den Verschlußklotz der Prothese festhalten könnte: die Folge davon ist, daß die Speisen, besonders die flüssigen, hinter und neben diesen Klotz nach oben ausweichen und so in die Nase gelangen. Ferner muß eine

Generated on 2019-10-24 13:10 GMT / http://hdl.handle.net/2027/uc1.b3252761
Public Domain in the United States, Google-digitized / http://www.hathitrust.org/access_use#pd-us-google
Digitized by Google
Original from UNIVERSITY OF CALIFORNIA

Prothese bei Kindern wegen des Zahnwechsels und des Wachstums der Gesichtsknochen oft umgearbeitet werden. — Ein Pat. mit einer Prothese ist eigentlich nie als geheilt zu betrachten, denn mit dem Verlust der Prothese geht er auch seiner Sprache verlustig. Daher ist die Prothese nach Tunlichkeit zu meiden und speziell bei angeborenen Defekten, denn in diesen Fällen ist es oft sehr schwer, ich möchte fast sagen, die richtige Dosierung der Prothese zu finden. Die Feder nämlich, die den Verschlußklotz hält, darf nicht zu fest und nicht zu schwach sein, darauf kommt man aber erst im Laufe der Sprachübungen, nachdem Pat. und Arzt schon viel Zeit verloren haben.

Die Frage, ob man bei einem Uranoschisma operieren soll oder nicht, läßt sich nicht ein- für allemal entscheiden. Ist der Defekt sehr groß, sind die Aussichten auf ein gutes chirurgisches Resultat etwas weniger günstig, obwohl nach der Methode Helbings auch sehr große Gaumendefekte zur Heilung gebracht werden können. Helbing meißelt entweder auf einer oder auf beiden Seiten das Os zygomaticum durch, knickt einen oder beide Oberkiefer nach innen, und um den Oberkiefer in dieser Lage zu erhalten, legt er Bleiplatten um die Alveolarfortsätze und verbindet die gegenüberliegenden Bleiplatten mittelst Drähte. Sind die Oberkiefer in dieser Stellung eingeheilt und ist dadurch der Gaumenspalt verkleinert, so wird die Wolfsche Operation ausgeführt. In den meisten Fällen aber wird man mit der Wolfschen Operation allein auskommen. An obiger Klinik haben wir mit letzterer sehr schöne Resultate erzielt.

Man muß aber wissen, daß sowohl die bestgelungenste Operation als auch die bestsitzende Prothese in bezug auf Sprache und Schluckakt keinen vollkommenen Erfolg erzielen kann. Prothese und Operation ermöglichen nur den Epipharynxabschluß, den Epipharynxverschluß aber im geeigneten Moment automatisch eintreten zu lassen, das kann nur die Sprachbehandlung bewirken.

Gersuny war der erste, der im Jahre 1900 Paraffin im Gaumen, Uvula, Velum und an die hintere Pharynxwand injizierte. Er rät an, ein halbkugelförmiges Infiltrat an der hinteren Rachenwand zu schaffen. Dieses halbkugelförmige Infiltrat ist sicherlich sehr gut, wenn das Gaumensegel insuffizient ist, d. h. wenn es sich bewegt, aber nicht vollkommen abschließt. Wenn das Gaumensegel aber vollkommen paretisch oder wenn es defekt und durch Narbenstränge fixiert ist und kein Passavantscher Wulst besteht, der dieses halbkugelförmige Infiltrat an der Pharynxhinterwand in den Gaumendefekt hineintreibt, so ist es nutzlos. In solchen Fällen gelingt es sehr häufig durch Paraffininjektionen auf die seitlichen Teile des Musculus pterygo-pharyngeus einen Abschluß des Epipharynx zu erzielen, denn es ist Tatsache, daß, wenn auch kein Passavantscher Wulst vorhanden ist, so doch die seitlichen Teile des *M. pterygo-pharyngeus* in der Regel gut ausgebildet sind.

Was die Technik der Paraffininjektion anbelangt, so benütze ich dazu die Paraffinspritze nach Brünings. Die geeigneten Stellen werden zuerst mit

Digitized by Google
Original from UNIVERSITY OF CALIFORNIA
Generated on 2019-10-24 13:10 GMT / http://hdl.handle.net/2027/uc1.b3252761
Public Domain in the United States, Google-digitized / http://www.hathitrust.org/access_use#pd-us-google

20%igem Cocain gepinselt, die Patienten erklären, daß es kaum schmerzt. Man muß darauf achten, daß ein möglichst langer Stichkanal zum Paraffindepot besteht. Läßt man dies außer acht, so windet sich das Paraffin durch den kurzen Stichkanal, einem Komedo vergleichbar, heraus, bzw. wird es von dem Pat. durch Würgbewegungen herausgepreßt. Dies geschieht besonders, wenn man das Paraffin richtig, d. h. zwischen Muskulatur und Schleimhaut injiziert.

Zur Paraffininjektion verwende ich Paraffin mit dem Schmelzpunkt von 42° Celsius. Man muß dasselbe dort applizieren, wo es sicher keinen Schaden anrichten kann, d. h. in bewegte Teile, aber nicht in bewegende. Spritze ich Paraffin in einen Muskel ein, so verliert derselbe dadurch die Fähigkeit, sich zu kontrahieren. Spritze ich dasselbe zwischen Muskel und Schleimhaut, so wird das Paraffin bei der Kontraktion des Muskels gehoben werden. Bei einem Pat., der einen sehr kräftigen Musculus pterygo-pharyngeus hat, werde ich mich wohl hüten, in diesen Muskel hinein Paraffin zu injizieren; ich werde das Paraffin entweder an die Hinterfläche des Velum placieren oder wenn ich gezwungen bin, dasselbe an die hintere Rachenwand zu applizieren, so muß ich mich sehr in acht nehmen, daß nicht etwa durch zu große Paraffinmassen der Muskel einerseits komprimiert wird, andrerseits bei der Kontraktion des Muskels, der den Paraffinklotz vortreibt, die Schleimhaut gesprengt wird.

Wenn man die Frage, wieviel Paraffin man einspritzen soll, beantworten will, so muß man sagen, man kann enorm viel einspritzen, wenn man es mit der nötigen Vorsicht tut. In einer Sitzung aber und an ein und derselben Stelle kann man im Epipharynx, wenn man vorsichtig sein will, nicht mehr als einen Kubikzentimeter Paraffin injizieren. Dann muß man die reaktive Schwellung abwarten. Nach acht Tagen ist gewöhnlich jede Entzündung geschwunden. Ich sah aber auch mächtige Ödeme wochenlang bestehen.

Die wichtigste Entscheidung ist die, wohin man das Paraffin injizieren soll, es kommen hierbei 4 Stellen in Betracht, die Hinterfläche des Velum, die Epipharhinterwand und die zwei Seitenwände. Das hängt von der Untersuchung des Epipharynx ab. Nach Cocainisierung der Pharynxhinterwand und des Velums betrachtet man sich mittelst eines kleinen Kehlkopfspiegels den Epipharabschluß. (Man soll einen Kehlkopfspiegel nehmen und keinen Spiegel zur Rhinoscopia posterior, weil man in diesem kleinen Spiegel das Zusammenwirken des ganzen Verschlußapparates nicht übersehen kann.) Bei dieser Untersuchung sieht man oft, wie an einer Stelle der gleichmäßige Verschlußring unterbrochen ist. Ist der Ring nicht in der Sagittallinie unterbrochen, sondern seitlich, wie dies bei halbseitigen Gaumensegelparesen der Fall ist, so gibt dies ein markantes Bild. Bei solchen halbseitigen Velumparesen z. B., die der Faradisation, der Massage, den sprachärztlichen Übungen und jeder anderen

Digitized by Google
Original from UNIVERSITY OF CALIFORNIA
Generated on 2019-10-24 13:10 GMT / http://hdl.handle.net/2027/uc1.b3252761
Public Domain in the United States, Google-digitized / http://www.hathitrust.org/access_use#pd-us-google

Therapie trotzen, ist die Paraffininjektion sehr angezeigt, eine ganz geringe Menge Paraffin in die Hinterfläche des Velums ermöglicht einen vollkommenen oder zum mindestens einen hinlänglich guten Epipharynxabschluß. Bei der Paraffininjektion in die Hinterfläche des Velums geht man so zu Werke, daß man die Vorderfläche des Velums nach Cocainisierung mit der gekrümmten Nadel ansticht, mit der Nadel, beziehungsweise Spitze das Velum nach vorne zieht und nun mit einem Spiegel das Eintreiben des Paraffins an der Hinterfläche des Velums beobachtet; auf diese Art bekommt man einen langen Stichkanal und kann einen Assistenten entbehren, der immer das Velum vorziehen müßte. Man muß auch darauf achten, daß man das Paraffin in der richtigen Höhe injiziert, bei insufficienten Gaumensegeln ist der herabhängende Teil des Velums meistens sehr kurz, man muß daher näher am Rande injizieren, bei operativ gewonnenen Gaumensegeln gibt es gewöhnlich keinen vertikalen Teil des Velums, im besten Falle berührt der scharfe Rand des Velums fast die hintere Rachenwand; verdickt man in solchem Falle durch Paraffin diesen Rand, so kann leicht ein vollständiger Verschluß herbeigeführt werden. War früher eine große Gaumenspalte vorhanden, die operativ geschlossen wurde, so hat man nach Ausheilung der Operationswunden in der Mehrzahl der Fälle ein sehr wenig bewegliches Gaumensegel und einen sehr schwach ausgebildeten Passavantschen Wulst vor sich, die Seitenteile desselben sind noch verhältnismäßig am besten beweglich. Bei einem solchen Pat. macht man an allen vier früher erwähnten Stellen Paraffininjektionen; man spritze dabei das Paraffin möglichst warm ein (41° C wird von dem Pat. sehr leicht ertragen) und presse dann mit den beiden Zeigefingern unter gelindem Druck das Velum gegen die hintere Pharynxwand, so adaptieren sich die einzelnen Paraffininfiltrate einander, das ist der Vorteil des Paraffin mit niedrigem Schmelzpunkt. In der Draufsicht von unten zeigen sich dann keilförmige Wülste, welche zwischen sich vier schmale Spalten freilassen.

Eine gewisse Schwierigkeit bieten Gaumendefekte nach Lues. Infolge der Narbenzüge kann man bei solchen Pat. nur sehr selten operativ vorgehen, man ist ganz der Paraffininjektion oder der zahnärztlichen Prothese ausgeliefert. Bei der Paraffininjektion muß man in solchen Fällen doppelt vorsichtig zu Werke gehen. Sehr leicht platzt das koloidartig veränderte Gewebe bei dem schwächsten Versuch, Paraffin zu injizieren. Am häufigsten gelingt es noch, in den seitlichen Partien und an der Velumhinterfläche, wenn ein solches vorhanden ist. Glücklicherweise gelingt es oft durch Massage und Fibrolysin, in neuerer Zeit auch durch Radium, diese harten Narben zu erweichen, so daß es oft nach mühevoller Behandlung möglich ist, den Pat. mit guter Sprache und ohne Schluckbeschwerden als geheilt zu entlassen. Ob der Pat. dauernd geheilt bleibt, ist erst die Frage, denn es ist leicht möglich, daß nach einiger Zeit die durch das Fibrolysin oder Radium erweichten Narben sich

Digitized by Google
Original from UNIVERSITY OF CALIFORNIA
Generated on 2019-10-24 13:10 GMT / http://hdl.handle.net/2027/uc1.b3252761
Public Domain in the United States, Google-digitized / http://www.hathitrust.org/access_use#pd-us-google

wieder verhärten und über dem Paraffin platzen, das Paraffin abgestoßen wird und der Status quo ante eintritt, in diesem Punkte ist meine Erfahrung von zu kurzer Dauer.

Es sei auch hier erwähnt, daß es besser ist, weniger Paraffin einzuspritzen als zu viel, erstens kann man immer noch nachinjizieren, zweitens ist es sehr schwer, überflüssiges Paraffin zu entfernen, das einzige und sehr langwierige Mittel ist „Wegmassieren"; drittens ist es nicht unbedingt notwendig, daß ein vollkommen hermetischer Verschluß erzielt wird, denn Versuche haben gezeigt, daß eine ganz gute Sprache zustande kommen kann, ohne daß ein hermetischer Abschluß des Epipharynx besteht.

Literatur. Gutzmann, Berliner klin. Wochenschr., 1905, Nr. 15. — Helbing, Berliner klin. Wochenschr., 1909, Nr. 59. — Gersuny, Zeitschr. f. Heilk., 1900, September.

Aus der k. k. Universitätsklinik für Kehlkopf- und Nasenkrankheiten (Vorstand: Hofrat Chiari).

Beitrag zur Jodtherapie tuberkulöser Ulcerationen im Kehlkopf und Rachen.

Von Dr. **V. Ohmacht**, Demonstrator der Klinik.

In der Behandlung der Kehlkopftuberkulose hat es nie an Versuchen gefehlt, neue, zweckmäßigere und raschere Wege zu ihrer Heilung zu finden. Seit langer Zeit hat die chirurgische Behandlung auch heute noch einen gewissen Grad von Bedeutung behalten, von chemischen Mitteln sich seit jeher die Milchsäure eines besonderen Vertrauens erfreut. In dem anregungsreichen Streben nach allgemeiner wie lokaler Beeinflussung dieses Leidens haben sich Klimatologie und Serologie den übrigen, stets am Forschungswerke betätigten Disziplinen zur Seite gestellt.

Eine wesentliche Bereicherung erfuhr die Therapie der tuberkulösen Kehlkopfgeschwüre durch die sinnreiche Idee Pfannenstiels, Jod in statu nascendi auf die Atmungsorgane einwirken zu lassen, dessen äußerst baktericide Wirkung in diesem Zustande dem Kehlkopf wie auch den tieferen Luftwegen in gleich nützlicher Weise zuteil werden sollte. Dabei erblickte Pfannenstiel in der Einwirkung der baktericiden Stoffe auf die tieferen Gewebe einen Vorzug seiner Methode insoferne, als dieselbe der Widerstandskraft der in der Tiefe des Gewebes angesiedelten und dasselbe zerstörenden Kochbacillen zwei Kraftkomponenten gegenüberstellen könne: die Tiefenwirkung und den Status nascendi.

Seine Methode bestand darin, daß er innerlich ein- bis zweimal täglich Jodnatrium darreichte und hernach aus eigens konstruierten Apparaten Ozon

Digitized by Google
Original from UNIVERSITY OF CALIFORNIA
Generated on 2019-10-24 13:11 GMT / http://hdl.handle.net/2027/uc1.b3252761
Public Domain in the United States, Google-digitized / http://www.hathitrust.org/access_use#pd-us-google

inhalieren ließ. Er war dabei von der Voraussetzung ausgegangen, daß das aus dem Kreislauf in die Gewebe und Sekrete ausgeschiedene Jodnatrium sich mit dem Ozon chemisch verbinde, und zwar so, daß

$$2\,NaI + H_2O + O_3 = 2\,NaOH + O_2 + 2\,I.$$

Das freigewordene Jod kann einesteils nun als keimtötend besonders intensiv in Wirkung treten, andernteils sich mit dem gebildeten NaOH zur Wiederbildung von NaI verbinden

$$(2\,NaOH + I_2 = NaOI + NaI + H_2O),$$

so daß immer wieder NaI zur Jodbildung vorhanden ist.

Hierbei konnte es sich allerdings nur um eine lokale Wirkung handeln, d. h. es konnte die Einwirkung von Jod in statu nascendi nur auf jene Gewebe erfolgen, welche bei der genannten Anordnung der Applikationsweise auf verschiedenem Wege den beiden verwendeten Komponenten als Berührungsflächen dienten.

Pfannenstiel berichtet über 9 mit dieser Methode geheilten Fällen von Kehlkopftuberkulose unter 14 Fällen (Deutsche med. Wochenschrift, 1911, Nr. 6).

Ein Zufall hat Pfannenstiel von der Notwendigkeit eines schwachen Säuregehaltes des Ozons oder des später von ihm auch verwendeten Wasserstoffsuperoxyds überzeugt. Es hat sich nämlich für gewisse leichter zugängliche Ulcerationen die Applikation von Wasserstoffsuperoxyd besser und jedenfalls praktischer erwiesen; dasselbe wurde auf ulceröse Lupusherde oder auch auf sonstige lokalinfektiöse Prozesse jeder Art in Form von in leicht saure, etwa 3—4%ige Lösung von Wasserstoffsuperoxyd getauchter Gaze appliziert. Diese Methode hat namentlich Strandberg im Finseninstitut Kopenhagen zur Behandlung des Lupus vulg., des Cavum nasi angewendet, bei einer Tagesdosis von 3 g Jodnatrium innerlich.

Es wirkt das Wasserstoffsuperoxyd auf das NaI in der Weise ein, daß nach der Formel: $2\,NaI + H_2O_2 = 2\,NaHO + I_2$ in ähnlicher Weise sich das Jod aus seiner Verbindung löst wie bei der Verwendung des Ozon.

Der Vorteil des Wasserstoffsuperoxyds liegt vor allem in der bequemen Applikationsweise und der guten Dosierbarkeit, während die Ozoninhalation in der komplizierten Konstruktion der Apparate und der schlechten Dosierbarkeit einigen Schwierigkeiten begegnet.

So mußte der Gleichstrom von 220 Volt umgeformt werden in einen Wechselstrom von 110 Volt. Dieser wieder wurde durch einen Transformer in einen Wechselstrom von 8000 Volt Spannung umgebildet, der sich in einem geschlossenen Röhrensystem, durch welches mittelst elektrischer Luftpumpe Luft gepreßt wurde, entlud. In diesem Röhrensystem wurde somit durch die Entladung des hochgespannten Stromes Ozon gebildet, der durch das Sammelrohr das Röhrensystem verließ.

Digitized by Google
Original from UNIVERSITY OF CALIFORNIA
Generated on 2019-10-24 13:10 GMT / http://hdl.handle.net/2027/uc1.b3252761
Public Domain in the United States, Google-digitized / http://www.hathitrust.org/access_use#pd-us-google

Was die Dosierung des Ozons betrifft, mußte von der Verwendung eines verdünnten Ozons, wie es zur Luftverbesserung in menschenerfüllten Räumen verwendet wird, natürlich Abstand genommen werden und bedurften die erkrankten Partien eines ganz konzentrierten Stoffes. Nun ist aber die Toleranz der Luftwege gegenüber Ozon recht verschieden und ihre Grenze nur durch den beginnenden Hustenreiz gegeben. Dieser war somit der einzige Indikator für das Quantum und die Konzentration des verwendeten Ozons. Der Säuregehalt des Ozons bzw. des Wasserstoffsuperoxyds ist nötig, um das nach Freiwerdung des Jod übrig gebliebene Alkali zu binden und die Loslösung des Jod vom Alkali energischer zu gestalten. So ist die Jodfärbung einer Jodkalilösung bei Zusatz neutralen Wasserstoffsuperoxyds sehr gering, dagegen außerordentlich intensiv auf Säurezusatz. Die zufällige Verunreinigung des käuflichen Wasserstoffsuperoxyds mit Salzsäure ist daher dem Erfolge der Methode sehr günstig.

Eine dritte Form von Alkalibindung unter Jodausscheidung stammt von Axel Reyn, der auf Grund von Tierversuchen bewies, daß nach innerlicher Darreichung von Jodnatrium auch auf elektrolytischem Wege Jod in statu nascendi erzeugt werden kann. Es verdankt der genannte Autor dieser Behandlungsweise des Lupus vulg. der Haut und Schleimhaut eine Reihe bemerkenswerter Erfolge.

Schließlich verwendet auch Pfannenstiel Wasserstoffsuperoxyd in fester Form als Natr. perboric. oder Wein- oder Zitronensäure als Insufflation.

In betreff der Lokalisation und Art der Jodwirkung hält Pfannenstiel an der Überzeugung fest, daß die baktericide Tiefenwirkung den wesentlichen Faktor seiner Methode darstelle, geht aber von seiner ursprünglich für die Anwendung der Methode für nötig befundenen Grundbedingung einer ulcerösen Natur des Prozesses ab, da auch nichtulceröse Prozesse erst auf dem Wege einer Ulceration durch diese Behandlung in Heilung übergehen. Daß die Wirkung keine rein oberflächliche sei, bewies Pfannenstiel durch erfolgloses Aufpinseln von Jodnatrium vor der Ozoninhalation.

Die Tatsache, daß auf jeden Fall Ulceration der Ausheilung des Prozesses vorausgeht, sei es, daß sie zur Zeit der Behandlung bestand, sei es, daß sie durch dieselbe hervorgerufen wurde, läßt Safranek (Monatsschr. f. Ohrenheilkunde u. Laryngo-Rhinologie, 1912, H. 5) vermuten, daß es sich um eine Art Ätzung des kranken Gewebes handle, weniger um einen chemischen Vorgang im Gewebe selbst.

Dieselbe Vorstellung von der Art der Jodeinwirkung veranlaßte offenbar den Versuch Mandls, die ausschließlich lokale äußerliche Applikation eines einzigen Medikamentes als wesentliche Vereinfachung an Stelle der kombinierten Methode in Betracht zu ziehen. Unter Dr. Mandl-Kosch-Ulsanin ist ein Präparat bereitet worden, das als schwach gelbliches Pulver in gut verschlossenen Glasröhrchen erhältlich und vor jeder Befeuchtung sorgfältig zu bewahren ist. Die minimalste Feuchtigkeit genügt, aus dem Präparat unter

Generated on 2019-10-24 13:11 GMT / http://hdl.handle.net/2027/uc1.b3252761
Public Domain in the United States, Google-digitized / http://www.hathitrust.org/access_use#pd-us-google
Digitized by Google
Original from UNIVERSITY OF CALIFORNIA

intensiver Braunfärbung und Entwicklung weißlichen Schaumes Jod und Oxygen in statu nascendi zu entwickeln. Ulsanin ist Hydrojodoborat und verweise ich auf Mandls eigene Angaben in der Deutschen medizinischen Wochenschrift, 1912, H. 51.

Mit Rücksicht auf die von verschiedenen Seiten berichteten, wenn auch nicht unbestritten gebliebenen Erfolge des Pfannenstielschen Verfahrens schien uns der Versuch mit einem ähnlich wirkenden Mittel um so wertvoller, als bisher an unserer Klinik die Pfannenstielsche Methode nicht angewendet worden war. Das Ulsanin ist in zweifacher Richtung hin geprüft worden: 1. als Wundheilmittel und Desinfiziens, 2. auf seine Wirksamkeit als Specificum gegen Tuberkulose.

Bevor ich die mit Ulsanin behandelten Tuberkulosefälle anführe, bemerke ich, daß sich das Präparat namentlich auch zur Applikation auf größere blutende Schleimhautdefekte als Hämostaticum bewährte. So nach Konchotomien, Konchektomien, Tonsillektomien etc., wobei durch eine offenbar auf Ätzung beruhende zarteste Schorfbildung eine zarte Deckung der Wunde erzielt wird.

Besonders angenehm wird diese Einwirkung vom Pat. nach Konchektomien empfunden. Gegen das Hindurchstreichen der Luft durch den Nasenraum ist ja die freie Knochenkante als außerordentlich empfindlich bekannt und suchen die Pat. häufig dieser Belästigung dadurch zu entgehen, daß sie die Mundatmung vorziehen.

Die durch kräftige Insufflation von Ulsanin auf die Wunde erzielte Deckung trägt wesentlich zur Beseitigung dieses Übelstandes bei. Nach Tonsillotomien auf die Wundfläche der Tonsille nach Tonsillektomien in den Sinus tonsillaris ist die Insufflation von Ulsanin durch die befriedigende Kombination von hämostatischer, leicht ätzender und baktericider Wirkung des Präparates recht zweckmäßig, da gleichzeitig auch die Säuberung der Wunde durch das sich entwickelnde Oxygen besorgt wird. Die zarte Verschorfung der Wunde wird sehr gut vertragen und schützt sie einigermaßen vor den sie sonst benetzenden keimhaltigen Sekreten der Mundhöhle. Es zeigt sich dieser Einfluß am günstigsten an der außerordentlichen Seltenheit eines Wundbelages, der doch trotz streng antiseptischen Verfahrens in diesem keimreichen Terrain sonst schwer zu vermeiden ist. Die Säuberung und Ätzung der Wunde mittelst Insufflation eines Pulvers verdient hier wohl den Vorzug vor Pinselungen und jeder gröberen Applikationsweise von Adstringentien, Ätzmitteln etc., da durch letztere Verfahren allzu leicht die frischen Coagula losgerissen würden und die Gefahr einer Nachblutung gesteigert wäre.

Von tuberkulösen Fällen habe ich ulceröse und nichtulceröse Prozesse mit Ulsanin behandelt. Während die Erfolge bei ersteren relativ günstig waren, zeigten sich bei letzteren außer einem der angeführten Fälle keine

Digitized by Google
Original from UNIVERSITY OF CALIFORNIA
Generated on 2019-10-24 13:10 GMT / http://hdl.handle.net/2027/uc1.b3252761
Public Domain in the United States, Google-digitized / http://www.hathitrust.org/access_use#pd-us-google

Veränderungen im Sinne eines Rückganges des Prozesses, während nach Ausheilung von Geschwüren auch die Infiltration der Umgebung eine oft merkliche Tendenz zur Heilung zeigte. Die angeführten Fälle sind natürlich nur als Bruchteil aller behandelten Fälle zu betrachten. Bei einigen drängten gewisse Indikationen zu radikaleren Eingriffen, so daß der Erfolg der Ulsaninbehandlung nicht abgewartet werden konnte. So wurde neben einigen Laryngofissuren mit operativer Beseitigung der erkrankten Partien ein Kehlkopf wegen hochgradiger diffuser Infiltration und schwerster Dysphagie bei sonst gutartigem Lungenbefund total exstirpiert. (Vorgestellt von Dr. Marschik in der Laryngologischen Gesellschaft in Wien am 6. November 1912.)

Andere Fälle sind durch interkurrente Komplikationen und hierdurch nötig gewordene Transferierung oder bald erfolgten Exitus einer längeren konsequenten Behandlung entzogen worden. Im allgemeinen ergeben jedoch die angeführten Fälle eine ziemlich günstige Beeinflussung der tuberkulösen Kehlkopferkrankung durch Ulsanin. Unsere Beobachtungen erstrecken sich derzeit auf nahezu 30 Fälle.

Ambulatorisch wurden behandelt:

Pat. R. St., 50 Jahre alt.

Ende Juli 1912 bestand: Rhinitis hyp., Laryngitis et Pharyngitis chron. mit Pachydermie der Larynxhinterwand.

Mehrwöchentliche Behandlung des chronischen Katarrhs mit Jodglycerin und Inhalationen von Natr. benc. Natr. carb. ist erfolglos. Pat. klagt beständig über lästigen Hustenreiz und zunehmende Heiserkeit. In der Tat wölbt sich die Schleimhaut des linken Aryknorpels flach gegen das Larynxlumen vor. Infolge dieser suspekten Erscheinung ließ ich einen genauen Lungenbefund seitens der Internisten erheben, der jedoch negativ ausfiel. Auch Wassermann negativ. Jodkali innerlich besserte vorübergehend, mußte aber wegen Jodismus ausgesetzt werden.

Trotz Fortsetzung der lokalen Therapie erweisen sich nach etwa 10 Tagen auch die Stimmlippen in ihren hinteren Partien als verdickt, nach einer weiteren Woche manifestiert sich die Schleimhautinfiltration des linken Aryknorpels wie der Taschenfalten als klinisches Bild der Larynxtuberkulose.

Mit der Verschlimmerung des Kehlkopfleidens Hand in Hand treten abendliche Temperaturerhöhungen ein, auch klagt Pat. seit letzter Zeit über Nachtschweiße. Der neuerdings erhobene Lungenbefund ergibt nun eine beiderseitige frische Spitzenaffektion mit nachweisbaren Tuberkelbacillen im Sputum. Neben der jetzt einsetzenden Allgemeintherapie wird lokal, da sich dem linken Proc. vocalis entsprechend ein kaum merkliches, zart gelblich belegtes Ulcus erkennen läßt, Ulsanin appliziert; und zwar diesmal mittelst eines Wattepinsels bei vorsichtiger Vermeidung jeder Befeuchtung des Pulvers vor der Applikationsstelle, um ein vorzeitiges Freiwerden des Jod, das sich gegebenenfalls sofort durch die braune Verfärbung bemerkbar macht, zu verhindern. Die ersten Tage der Behandlung bringen allerdings keinen Erfolg, die Ulceration nimmt an Ausdehnung zu. Es handelte sich um eine mehr oder weniger ausgesprochene Unterminierung der Ulcusränder, weshalb Ulsanin

Generated on 2019-10-24 13:10 GMT / http://hdl.handle.net/2027/uc1.b3252761
Public Domain in the United States, Google-digitized / http://www.hathitrust.org/access_use#pd-us-google
Digitized by Google
Original from UNIVERSITY OF CALIFORNIA

auf die peripheren, teilweise gedeckten Partien des Ulcus nicht einwirken konnte. Nachdem die Ulceration sich über einen großen Teil der betreffenden Stimmlippe, auch auf die Taschenfalte derselben Seite ausgebreitet hatte, begann nach drei- bis vierwöchentlicher Ulsaninbehandlung mittelst Insufflation eine der schon früher zu beobachtenden Geschwürsreinigung folgende Verkleinerung der ulcerierten Partie, die nach weiteren 2 Wochen in völlige Ausheilung des Ulcus überging. Damit war die auffallende Progredienz des Prozesses nicht nur zum Stillstand gekommen, sondern zeigte sich auch ein wenn auch wenig bedeutender Rückgang der Infiltration bei ebenso erfolgreicher interner Behandlung der Lungen.

Pat. R. S., 17 Jahre alt, verhältnismäßig kräftig gebaut, jedoch von fahler Gesichtsfarbe.

Anfangs September 1912 tritt Heiserkeit auf, Pat. wird wegen subakuter Laryngitis in ambulatorische Behandlung genommen. Stimmlippen sind verdickt und gerötet, die Taschenfalten gleichfalls mäßig geschwollen, von einzelnen zähen, etwas blutig verfärbten Krusten bedeckt, desgleichen die mäßig verdickte Interarytaenoidfalte. Pinselungen mit 5%iger Lapislösung, auch Jodglycerin und Inhalationen mit Natr. benc. und Natr. carb. aa. bleiben wochenlang erfolglos; im Gegenteil, es weisen die hinteren Stimmlippenpartien eine leicht höckerige Oberfläche der zunehmenden Verdickung auf. Stimme gänzlich aphonisch. Der interne Befund ergibt eine beiderseitige Spitzenaffektion mit mäßiger Steigerung der Abendtemperatur. Neben der allgemeinen Behandlung und der seit längerer Zeit dem Pat. empfohlenen Schweigekur wird lokal Ulsanin verwendet. Nach etwa 10 Tagen nahm die Stimme schon Klangfarbe an und besserte sich im Verhältnis zu der auffallenden Abschwellung der Stimmlippen und Taschenfalten derart, daß Pat. sich selbst der weiteren Behandlung entzog und, zur Arbeit zurückgekehrt, mich mittelst Karte seines besten Wohlbefindens versicherte. (Tuberkelbacillen waren nicht nachgewiesen worden. Der Fall zeigt einige Analogie mit dem erstangeführten, nur trat in diesem einzigen Falle die Besserung auch ohne bestehendes Ulcus ein.)

Pat. N. I., 49 Jahre alt. Seit 2 Jahren hustet Pat. und ist seit August 1912 heiser. Beide Aryknorpel, namentlich der linke, hochgradig ödematös, die Schwellung greift auf die linke aryepiglottische Falte über und verdrängt zum Teil die Epiglottis, die linke Stimmlippe ist wulstig aufgetrieben, desgleichen das linke Taschenband, dessen Oberfläche ulceriert und von einem graugelblichen Belag bedeckt ist. Insufflation von Ulsanin bringt das Ulcus in 3 Wochen zur Ausheilung. Bei eintretenden Schluckbeschwerden genügte eine Mischung des Ulsanins mit Orthoform. 4 Tage nach konstatierter Ausheilung des Ulcus wurde die submuköse Kaustik des linken Aryknorpels vorgenommen. Nach etwa einer Woche fühlte sich Pat. auch subjektiv weit wohler als früher, wie auch objektiv die Schwellung wesentlich zurückgegangen war.

In den Lungenspitzen waren bis auf abgelaufene Prozesse keine frischen Veränderungen nachweisbar. Temperatur normal, im Sputum keine Tuberkelbacillen nachweisbar.

Pat. M. I., 54 Jahre alt. Anfangs Oktober 1912 suchte Pat. nach länger dauernder Erkrankung wegen hochgradiger Schluck- und zeitweise auftretenden Atembeschwerden die Klinik auf. Vor einem halben Jahr bestand angeblich eine beider-

Digitized by Google
Original from UNIVERSITY OF CALIFORNIA
Generated on 2019-10-24 13:11 GMT / http://hdl.handle.net/2027/uc1.b3252761
Public Domain in the United States, Google-digitized / http://www.hathitrust.org/access_use#pd-us-google

seitige Apicitis, die gegenwärtig aber keine jüngeren Prozesse erkennen läßt. Pat. ist auch fieberfrei, leidet nicht mehr an Nachtschweißen.

Kehlkopfbefund: Epiglottis mäßig verdickt, Schleimhaut leicht höckerig, beide Aryknorpel stark infiltriert. Schwellung beider Taschenfalten, namentlich rechts, stärkere Injektion der Stimmbandgefäße. In der Interarytaenoidfalte breitet sich ein flaches, oberflächlich ulceriertes Infiltrat aus, das zum Teil auf die Oberfläche der Aryknorpelschleimhaut nach links übergreift. Durch Orthoforminsufflationen werden vorläufig die Schluckbeschwerden gemildert. Dem Orthoform wird zu gleichen Teilen Ulsanin zugesetzt, und tritt so nach wenigen Tagen eine auffallende Reinigung des Geschwüres ein, auf dessen Boden ein zartes Granulationsgewebe zum Vorschein kommt. Nach etwa zwei Wochen war das Ulcus vollständig ausgranuliert und zum größten Teil epithelisiert. Die submuköse Kaustik der Aryknorpelinfiltration links hatte eine beträchtliche Schrumpfung des Infiltrates zur Folge und hat Pat. nun seit mehreren Wochen durch Beseitigung der Schluckbeschwerden dem jetzt gesteigerten Nahrungsbedürfnis in vollem Maße Rechnung tragen können und sich daher sein subjektives Befinden wie auch der objektive Larynxbefund in ausgezeichneter Weise gebessert.

Pat. J. B., 34 Jahre alt. Tuberkulöse Infiltration der linken Taschenfalte mit oberflächlicher, die vorderen zwei Drittel einnehmender Ulceration, Stimme heiser, über den Lungenspitzen leicht verkürzter Schall mit verschärftem Inspirium.

Ulsaninbehandlung verkleinerte schon nach einer Woche das Ulcus auf ein Viertel seiner früheren Ausdehnung.

Außerdem stellte mir freundlicherweise Herr Dr. Marschik folgende Beobachtung zur Verfügung:

Pat. Dr. G. W., 29 Jahre alt, Arzt. Beginn der Behandlung am 5. November 1912. Seit zwei Jahren manifeste Symptome von Tuberkulose. Ein mehrmonatlicher Aufenthalt in Colorado brachte keine Besserung. Seit einem Jahr Heiserkeit und zunehmende Schmerzen, sowohl spontan als auch beim Sprechen und Schlucken. In der letzten Zeit häufig spastische Zustände, bei einfacher Laryngoskopie auftretend, die oft zu veritablen Erstickungsanfällen mit Cyanose und Bewußtlosigkeit führten.

Stat. praes.: Infiltration der Stimmlippen, der Ventrikelschleimhaut beiderseits und der Interarytaenoidfalte. An den Stimmlippen längliche, belegte Ulcera; die Larynxhinterwand bildet mit beiden Proc. voc. ein großes, belegtes, mit blassen, schlappen Granulationen bedecktes Ulcus.

Beweglichkeit beiderseits erhalten, Stimme aphonisch.

Lungenbefund: Beiderseitige Infiltration der Oberlappen von schwerer galoppierender Form.

Ulsaninbehandlung täglich einmal, anfangs unter leichter Cocainanästhesie brachte in kurzer Zeit wesentliche Besserung, vor allem Reinigung der Ulcerationen, Erzielung frischer Granulationen und Nachlassen der Schmerzen bis zum völligen Verschwinden. Während der Behandlung zweimal submuköse Kaustik und Curettement der Hinterwand.

Derzeitiger Status: Pat. hat um $1^1/_2$ *kg* zugenommen, Stimme noch aphonisch, Schmerzen minimal, Nahrungsaufnahme genügend; lokal: die früher stark ulcerierten

Digitized by Google
Original from UNIVERSITY OF CALIFORNIA
Generated on 2019-10-24 13:11 GMT / http://hdl.handle.net/2027/uc1.b3252761
Public Domain in the United States, Google-digitized / http://www.hathitrust.org/access_use#pd-us-google

und durch den Prolaps der Ventrikelschleimhaut teilweise verdeckten Stimmlippen sind jetzt zum großen Teil sichtbar und erscheinen nicht mehr ulceriert, nahezu von normaler Gestalt. Das Ulcus der Hinterwand ist noch vorhanden, aber etwas eingeengt, wenig belegt, Beweglichkeit trotz der wiederholten energischen Eingriffe vollständig erhalten.

Von klinischen Patienten wurden behandelt:

W. K., 39 Jahre alt, wurde aufgenommen am 16. Oktober 1912. Seit vielen Jahren lungenkrank und heiser, seit einigen Monaten bestehen Schluckbeschwerden. Die linke Kehlkopfseite ist diffus höckerig infiltriert, vollständig fixiert, dem Processus vocalis entsprechend ein hellerstückgroßes, flaches, belegtes Geschwür. Der rechte Aryknorpel mäßig geschwollen, Stimmlippe weniger beweglich, aber sonst normal. Temperatur abends meist erhöht, nach 10 Tagen ist Pat. fieberfrei. Einige Tage hernach, da Pat. dauernd fieberfrei, wird eine Tuberkulininjektionskur eingeleitet. Nach der vierten Injektion Temperatursteigerung. Aussetzung der Injektionen. Die lokale Behandlung, bestehend in kombinierten Orthoform-Ulsanin-Insufflationen, zwei Alkoholinjektionen in den Nerv. lar. sup. s. wird fortgesetzt und hat neben der Linderung der Schluckbeschwerden schon nach zweieinhalb Wochen eine deutliche Reinigungs- und Heilungstendenz des Ulcus zur Folge. Die Besserung hält eine Woche an. Die einander zugekehrten Partien beider Lungenoberlappen erweisen sich dicht infiltriert und zeigen Kavernenbildung. Gleichzeitig steigen die Schluckbeschwerden wieder zur Unerträglichkeit und kann Pat. nur flüssige Nahrung zu sich nehmen. Gegenüber dem äußerst progredienten Verlauf des Prozesses ist jede Behandlung wirkungslos. Pat. verfällt rapid, nach wenigen Tagen Exitus (2. Dezember 1912).

Pat. S. F., 45 Jahre alt. Status praes.: Nasenspitze und vordere Umrandung des Introitus leicht entzündlich, letztere zeigt eine flache Erosion.

Gegen die gesunde Haut löst sich die entzündliche Partie in kleine, zart elevierte Knötchen von braunroter Farbe auf, welche die Diagnose Lupus wahrscheinlich machen.

Rhinoscopia ant.: Linke Nase trocken, atrophisch, starke Crista septi.

Rechts an der unteren Muschel ein flaches, wenig belegtes Ulcus.

Rhinoscopia posterior: Hintere Velumfläche am Rande der rechten Choane zeigt eine leichte Granulation, desgleichen der untere Teil des hinteren Septumendes.

Larynx normal.

Neben Radiumapplikation in das rechte Nasenlumen wird auf das Ulcus wie die vordere Erosion Ulsanin aufgestreut und zeigt sowohl die entzündliche Partie der Nasenspitze als auch das Ulcus deutliche Verkleinerungstendenz.

Pat. H. S., 52 Jahre alt. 29. August 1912 aufgenommen. Sehr mäßige Infiltration und Ulceration der hinteren Partien der Stimmlippen und Interarytaenoidfalte, beide Aryknorpel leicht ödematös, r. $>$ l. Pat. wird durch 14 Tage mit Ulsanin und Orthoforminsufflationen behandelt, in welcher Zeit sich ein derart befriedigender Rückgang des Infiltrations- und Ulcerationsprozesses mit gleichzeitiger Besserung der Sprache und des subjektiven Befindens konstatieren ließ, daß Pat., ein Grieche, seinem Wunsche nach baldigster Rückkehr in die Heimat entsprechend, schon am 17. September als wesentlich gebessert entlassen werden konnte.

Digitized by Google
Original from UNIVERSITY OF CALIFORNIA
Generated on 2019-10-24 13:11 GMT / http://hdl.handle.net/2027/uc1.b3252761
Public Domain in the United States, Google-digitized / http://www.hathitrust.org/access_use#pd-us-google

Pat. L. F., 24 Jahre alt, aufgenommen nach mehrwöchentlicher ambulatorischer Behandlung am 30. Oktober 1912. Tuberkulose des weichen Gaumens. Früher immer gesund; gegenwärtig bestehen Schluckbeschwerden und Schmerzen beim Öffnen des Mundes. Der weiche Gaumen, einschließlich die Uvula, vordere und hintere Gaumenbögen samt beiden Tonsillen derb infiltriert, die Tonsillengegend oberflächlich ulceriert mit spärlichem, gelbem, zähem Belag. Applikation von Ulsanin mittelst Wattepinsel auf die ulcerierten Partien. Die Infiltration steigt nach einem kurzen Stadium der Besserung rasch an den seitlichen Rachenwänden einerseits bis an die Tubenwülste empor, überragt bald den linken Tubenwulst, andrerseits bis zum Kehlkopfeingang hinab. Neben zunehmender Dysphagie tritt eine linkseitige Otitis media purul. durch Tubenverschluß hinzu. Die Lungenspitzen sind dicht infiltriert, desgleichen der rechte Mittellappen mit beginnender Cavernenbildung. Pat. dauernd febril, Sondenernährung. Der floriden Tuberkulose ist Pat. am 21. November 1912 erlegen.

Pat. E. I., 23 Jahre alt, am 12. November 1912 aufgenommen.

Stat. praes.: Lungenbefund sehr geringgradig, durch Tuberkulinkur wesentlich gebessert, im Larynx: Infiltration der Epiglottis und der rechten Stimmlippe, letztere weniger beweglich. Ulcus des rechten Proc. voc., auf die Stimmlippe und die Hinterwand übergreifend. Kleines Ulcus der linken Stimmlippe mehr vorn.

Submuköse Kaustik und Ulsaninbehandlung. Die Geschwüre reinigen sich rasch. Derzeit das Ulcus der linken Stimmlippe geheilt, das der rechten verkleinert; dagegen erscheint die Hinterwand, speziell die Interarytaenoidfalte, mehr infiltriert.

Pat. L. I., 15 Jahre alt, aufgenommen am 27. November 1912. Lupus vulg. des harten Gaumens und des Kehlkopfes. Befund: Epiglottis in einen dicken, höckerigen Wall umgewandelt. Taschenfalten, Aryknorpel und Stimmlippen so infiltriert (an der Oberfläche Knötchen), daß das Lumen bedeutend verengt ist, keine Ulceration. Die Schleimhaut des harten Gaumens ist mit Knötchen übersät, die teilweise ulceriert sind. Radiumapplikation mehrmals auf Gaumen und Larynx, mit besonderer Richtung des Trägers auf die Epiglottis.

Die exulcerierten Knötchen des Gaumens wurden außerdem mit Ulsanin behandelt, und empfand Pat. jedesmal nach der Ulsaninapplikation eine wesentliche Linderung der sonst bestehenden Schmerzen. Objektiv kann der Einfluß des Ulsanins auf die ulcerierte Lupuspartie als minimal bezeichnet werden. Pat. ist noch in Behandlung und dürfte eine weitere Besserung zu erwarten sein.

Pat. K. A., 40 Jahre alt, aufgenommen am 23. Juli 1912.

Infiltration der Hinterwand, Ulcus am rechten Aryknorpel, sich fortsetzend auf die Stimmlippe und Interarytaenoidfalte, Ulsaninbehandlung. Am zweiten Tag bereits beginnt sich das Ulcus zu reinigen und frische, rote Granulationen zu bilden. Am 15. August verläßt Pat. auf eigenes Verlangen die Klinik, da sich das subjektive Befinden wesentlich gebessert hat und Hustenreiz wie Sekretion bedeutend zurückgegangen sind. Lokal zeigt sich das Ulcus sichtlich eingeengt.

Pat. H. K., 28 Jahre alt, aufgenommen am 27. Juli 1912.

Tuberkulöse Infiltration beider Stimmlippen und der Interarytaenoidfalte symmetrisch mit typischen longitudinalen, flachen, stark belegten Ulcerationen. Stimme aphonisch, Sekretion reichlich. Am dritten Tag nach Beginn der Ulsaninbehandlung

Generated on 2019-10-24 13:11 GMT / http://hdl.handle.net/2027/uc1.b3252761
Public Domain in the United States, Google-digitized / http://www.hathitrust.org/access_use#pd-us-google
Digitized by Google
Original from UNIVERSITY OF CALIFORNIA

war die Stimme auffallend gebessert, fast klar, die Ulcera gereinigt, mit frischen roten Granulationen bedeckt. Submuköse Kaustik. Ebenfalls auf eigenes Verlangen verläßt Pat. am 12. August, wesentlich gebessert, die Klinik.

Pat. W. I., 31 Jahre alt, aufgenommen am 17. September 1912.

Seit einem Monat besteht Heiserkeit und Schluckbeschwerden. Infiltration und Exulceration der Epiglottis (Omega-Epiglottis), Infiltration und Fixation beider Aryknorpel, tuberkulöse Granulation auf beiden Taschenbändern, Stimmbänder frei, Kaustik der Epiglottis und beider Aryknorpel. Ulsaninbehandlung. Am 22. Oktober, nach wesentlicher Besserung des laryngologischen Prozesses, wurde Pat. wegen pulmonaler Komplikationen transferiert.

Die nicht angeführten Fälle betreffen ausschließlich nicht ulceröse Fälle und sind trotz mehrwöchentlicher Behandlung mit Ulsanin nicht gebessert worden. Von den ulcerösen Fällen sind bis auf zwei, durch Ulsanin unbeeinflußt gebliebene Kehlkopfaffektionen, alle genannt.

Wir finden somit in einem Material von 30 Fällen die Hälfte durch Ulsanin günstig beeinflußt, von den mit Ulcerationen einhergehenden 17 Fällen nur 2 ohne Erfolg.

Somit stellen die angeführten Fälle, wenn auch ihrer geringen Anzahl entsprechend nicht absolut beweisend, die Brauchbarkeit des verwendeten Präparates doch kaum außer Zweifel. Es hat sich zumindest im Einklang mit sämtlichen Berichten über Versuche mit Jod in statu nascendi nach verschiedenen modifizierten Methoden die Grundidee Pfannenstiels doch als günstig verwertbar erwiesen. Im Kampfe gegen den hartnäckigsten, allem ärztlichen Können oft trotzenden Feind der Menschheit ist auch diese Aussicht der Therapie schon willkommen, wenn sich unser Hoffen wohl auch nur auf jene Fälle beschränken darf, in denen die Angriffsweise der Tuberkulose noch möglichst lokal beschränkt und milde ist.

Folgekrankheiten der Nase und der Kieferhöhle nach periapikalen Eiterungen der oberen Schneidezähne.

Von Dr. **Eugen Pollak**, Graz.

Während die Lagebeziehungen der Backen- und Mahlzähne zur Kieferhöhle sowie die relative Häufigkeit und der Modus der Mitbeteiligung derselben an den entzündlichen Alveolarkrankheiten dieser Zähne zur Genüge bekannt sind, ist die Kenntnis von der Rolle, welche die Schneidezähne in der Pathologie der Nase spielen, nur wenig verbreitet. Gar Manchem von uns dürften die Beziehungen der Schneidezähne zur Nase nur von jenen Krankheitsfällen bekannt sein, in denen sie entweder als Träger der sich am Nasenboden vorwölbenden Wurzelcysten (Gerber[1]) oder als Fremdkörper der Nase, wenn

[1]) Gerber, Arch. f. Laryngol., XVI. Bd., H. 3, 1904.

Digitized by Google
Original from UNIVERSITY OF CALIFORNIA
Generated on 2019-10-24 13:11 GMT / http://hdl.handle.net/2027/uc1.b3252761
Public Domain in the United States, Google-digitized / http://www.hathitrust.org/access_use#pd-us-google

nämlich überzählige oder invertierte Schneidezähne in der Nasenhöhle erscheinen, figurieren. Und doch verdienen sie, daß ihnen und besonders den entzündlichen Vorgängen an ihren Wurzeln und ihrer Alveolarfächer die Aufmerksamkeit auch der Nasenärzte zugewendet werde, da sie — mitunter sogar recht schwere — Erkrankungen der Nase und der Kieferhöhle im Gefolge haben können und dann ein energisches Eingreifen erfordern. Aus diesem Grunde erschien es mir lohnend, die nach entzündlichen Wurzel- und Alveolarprozessen der oberen Schneidezähne in der Nase und in der Kieferhöhle auftretenden krankhaften Folgezustände im Zusammenhang zu besprechen und zur Kenntnis derselben einige eigene Beobachtungen mitzuteilen.

Die Lage der Schneidezahnwurzeln ist besonders bei grazilen Personen durch ihnen entsprechende Knochenwülste (Juga) an der Vorderseite des Alveolarfortsatzes des Oberkiefers kenntlich. Die Wurzel des großen (mittleren, zentralen) Schneidezahnes verläuft fast stets ganz knapp längs der Vorderwand des Alveolarfortsatzes, die zugleich die Vorderwand des Alveolarfaches bildet. Die Längsachse der Alveole trifft in ihrer Verlängerung nach oben den Nasenboden. Nur sehr selten erreicht die Alveolenkuppe die Bodenlamelle der Nase; ihre Distanz von derselben wechselt zwischen 1—15 *mm* (Loos[1]). Die Wurzel des kleinen (lateralen) Schneidezahnes trifft in ihrer Verlängerung nach oben entweder den äußeren Teil des Nasenbodens oder bereits die laterale Nasenwand. Da sie kürzer ist als jene des medialen Schneidezahnes, kommt sie dem Nasenboden nie so nahe, wie diese. Die Richtung der Wurzel des lateralen Schneidezahnes verläuft aber im Gegensatz zur Wurzel des medialen Zahnes nicht vertikal, sondern schief nach oben und hinten und liegt in ihren oberen Anteilen nicht, wie dies beim großen Schneidezahn die Regel ist, ganz der Vorderwand des Alveolarfortsatzes an, lagert sich vielmehr nach aufwärts immer tiefer in die Spongiosa des Alveolarfortsatzes ein; bei Personen mit robustem Knochenbau kommt auch beim großen Schneidezahn ein ähnliches Verhalten vor (Lartschneider[2]).

Diese Lagerung der Wurzeln macht gewisse Verhältnisse bei pathologischen Vorgängen verständlich. Wenn im Anschluß an periapikale Entzündungen eine Absceßbildung in einem Alveolarfach auftritt, so wird, besonders bei grazilen Individuen, der Eiter durch die dünne Vorderwand des Alveolarfortsatzes nach außen durchbrechen und unter dem Periost und der Schleimhaut zum Vorschein kommen. Bei Individuen mit kräftigem Knochenbau kommt es aber oft anders. „Bei ihnen," so sagt Lartschneider[2]), „sind die den Zahn-

---

[1]) Loos, Bau und Topographie des Alveolarfortsatzes im Oberkiefer. Österr.-ungar. Vierteljahrschr. f. Zahnheilkunde, XVI. Jahrg., 1900.

[2]) Lartschneider, Beiträge zur Anatomie und Chirurgie der von den oberen Frontzähnen ausgehenden Kiefererkrankungen. Ibid. XXIII. Jahrg., 1907.

Generated on 2019-10-24 13:11 GMT / http://hdl.handle.net/2027/uc1.b3252761
Public Domain in the United States, Google-digitized / http://www.hathitrust.org/access_use#pd-us-google
Digitized by Google
Original from UNIVERSITY OF CALIFORNIA

wurzeln entsprechenden Juga wenig oder (wie beim seitlichen Schneidezahn) gar nicht entwickelt, die Wurzeln liegen tiefer im Kieferknochen eingebettet, die labialen Wände der Alveolarfächer sind massiver. Demnach werden solchen Patienten schon periapikale Entzündungen, welche vom großen Schneidezahn oder vom Eckzahn ausgehen, viele Beschwerden verursachen. Besonders schwer aber müssen solche Prozesse verlaufen, wenn sie vom seitlichen Schneidezahn ausgehen! . . . . . Während in solchen vom seitlichen Schneidezahn ausgehenden Fällen dem Eiterherde labial beinahe unüberwindliche Schranken gesetzt sind, kann man aus der Figur 7 ersehen, daß diesbezüglich die Bedingungen nasalwärts viel günstiger liegen. Frei ragt die Kuppe des Alveolarfaches, von einer dünnen, porösen Knochenlamelle (Cribrum) umschlossen, in das zarte Gebälk der Spongiosa (Markhöhle des Oberkieferkörpers) hinein. Und tatsächlich kommt es häufig vor, daß vom seitlichen Schneidezahn ausgehende Alveolarabscesse nach oben durch das Cribrum in die Spongiosa durchbrechen und durch eitrige Einschmelzung der zarten Knochenbalken die Bildung großer Knochenabscesse zur Folge haben. Bei der weiten Ausdehnung der Spongiosa ist es erklärlich, daß der Eiter in Gegenden vordringen kann, die weit von dem Ausgangspunkte des Krankheitsherdes entfernt sind. Jahrelang können solche Abscesse im Innern des Oberkieferknochens, im Bereiche seiner Spongiosa ihr Unwesen treiben, bis der Eiter endlich spontan oder infolge eines operativen Eingriffes an irgend einer Stelle durch die Lamina corticalis des Oberkieferknochens hindurch nach außen gelangt . . . . . Ihre Diagnose ist freilich nicht immer leicht, denn sie verlaufen häufig, ohne objektive Symptome (Schwellung, Fluktuation) zu bieten."

Ich gab hier die Schilderung Lartschneiders aus dem Grunde breiter wieder, da sie anatomisch wohlfundiert ist und die Erfahrungen der zahnärztlichen Praxis wiedergibt. Bereits jetzt möchte ich meiner Anschauung Ausdruck geben, daß in der übergroßen Mehrzahl der Fälle, in denen periapikale Entzündungen der Schneidezähne zu Folgezuständen in der Nase oder in der Kieferhöhle führten, alveolarperiostitische Abscesse vorlagen, die, wenn sie nicht infolge der großen Nähe zum Nasenboden direkt durch diesen in die Nasenhöhle durchbrachen, in ihrem Wachstum durch Einschmelzung der spongiösen Knochensubstanz des Oberkiefers zu den von Lartschneider geschilderten Markhöhlenabscessen des Oberkieferbeines führten. Je nachdem diese nach dieser oder jener Richtung in ihrem chronischen oder auch akuten Verlaufe sich entwickelten, lokalisierten sich die Folgezustände entweder I. am Nasenboden oder II. an der Nasenscheidewand oder III. an der äußeren Wand der Nasenhöhle, respektive in der Kieferhöhle.

I. Erkrankungen des Nasenbodens nach Alveolarabscessen der Schneidezähne scheinen den Zahnärzten bekannter zu sein als den Nasenärzten. In den zahnärztlichen Werken finden sich mehrfach Hinweise auf das Vorkommen des

Digitized by Google
Original from UNIVERSITY OF CALIFORNIA
Generated on 2019-10-24 13:11 GMT / http://hdl.handle.net/2027/uc1.b3252761
Public Domain in the United States, Google-digitized / http://www.hathitrust.org/access_use#pd-us-google

Durchbruches dieser Abscesse in die Nasenhöhle. Römer[1]), der von den Eiterungen der oberen mittleren Schneidezähne sagt, daß sie fast ausnahmslos auf der Vorderfläche des Alveolarfortsatzes zum Durchbruch kommen — während bei den seitlichen Schneidezähnen es öfter auch zum Durchbruch nach der Gaumenseite kommt — bemerkt, daß sie aber auch bis zur Apertura piriformis hinaufsteigen und gelegentlich den unteren Nasengang vorwölben, ja selbst in die Nase vordringen können. Scheff[2]) erwähnt in einem sehr spärlichen Kapitel über die Erkrankungen der Nase im Gefolge von Zahnkrankheiten, daß die Nasenschleimhaut in der Nähe des Naseneinganges bis zur Verlegung der einen oder der anderen Nasenhöhle im Gefolge von Caries und konsekutiver Periostitis eines der Incisivi oder Canini anschwelle. In seinem 1880 erschienenen Lehrbuche der Zahnheilkunde erwähnt derselbe Autor die durch den Durchbruch der Abscesse in die Nasenhöhle zustande kommenden „Zahn-Nasenhöhlenfisteln" (pag. 287). Brubacher[3]) beschreibt ein nässendes Geschwür, das bei einem 54jährigen Herrn zwei Jahre lang am Boden der Nasenhöhle bestanden hatte und binnen 14 Tagen nach Extraktion der chronisch-periostitischen Wurzel des ersten Schneidezahnes heilte. Die Wurzel war sehr lang und die Sonde drang nach der Extraktion durch die Alveole in die Nasenhöhle. Zuckerkandl[4]) schildert zwei Fälle, in denen es zum Durchbruch von Zahnabscessen durch den Nasenboden in die Nasenhöhle kam. Im ersten dieser Fälle (Fall 4) umfaßte die Absceßhöhle die Alveolen der Schneide-, der Eck-, der Backenzähne und des 1. Mahlzahnes, im anderen Falle ging der Prozeß von dem 1. Mahlzahn aus. Von rhinologischer Seite berichtete Herzfeld[5]) über zwei hierher gehörige Fälle. In dem einen war seit Monaten eitriger übelriechender Ausfluß aus der linken Nasenseite und gleichzeitig Schwellung des Zahnfleisches der beiden Incisivi am linken Oberkiefer und der Schleimhaut des harten Gaumens vorhanden. Der mit dem faradischen Strom als krank erkannte laterale Incisivus wurde entfernt und von der Alveole, aus der sich stinkender Eiter entleerte, konnte durch den Defekt am Nasenboden eine Sonde in die linke Nasenhöhle eingeführt werden. In wenigen Tagen erfolgte Heilung. (Der zweite Fall ging nicht von einem Schneidezahn aus, vielmehr wurde als Ursache der Naseneiterung ein von einer retinierten Wurzel des 1. Prämolaris ausgegangener und nach der Nase durchgebrochener periostitischer Abscess aufgedeckt.)

[1]) Römer, in Scheffs Handb. d. Zahnheilkunde. 3. Aufl., II. Bd., pag. 606, 1909.

[2]) Scheff, ibid., II. Bd., pag. 459, 1909.

[3]) Brubacher, Deutsche Monatsschr. f. Zahnheilkunde, 1900, H. 4.

[4]) Zuckerkandl, Normale und pathologische Anatomie der Nasenhöhle und ihrer pneumatischen Anhänge. II. Bd., pag. 176, 1892.

[5]) Herzfeld, Über Durchbruch alveolarperiostitischer Abscesse in die Nase. Passows Beiträge zur Anatomie, Physiologie, Pathologie und Therapie des Ohres, der Nase und des Halses. III. Bd., H. 6, 1910.

Generated on 2019-10-24 13:11 GMT / http://hdl.handle.net/2027/uc1.b3252761
Public Domain in the United States, Google-digitized / http://www.hathitrust.org/access_use#pd-us-google
Digitized by Google
Original from UNIVERSITY OF CALIFORNIA

Ich verfüge über folgende eigene Beobachtung:

Eine 42jährige Beamtin erschien im April 1912 bei mir mit einem an der unteren Seite des linken Nasenvorhofes sitzenden Weichteilabsceß, der binnen fünf Tagen sich entwickelt hatte. Die von Mucosa überkleidete Partie zwischen Haut und dem unteren Rand der Apertura piriformis war von einer kleinhaselnußgroßen entzündlichen Geschwulst eingenommen; das Zahnfleisch über den linken Schneidezahnwurzeln und besonders die Schleimhaut der Übergangsfalte ist geschwollen und schmerzhaft. Der linke kleine Schneidezahn wurde vor vier Jahren entnervt und trägt seither eine Plombe. Pat. gibt an, daß öfter an der Vorderseite der Wurzel dieses Zahnes ein Eitersäckchen unter der Schleimhaut entstanden sei, daß sie selbst aufgestochen und aus dem sich Eiter entleert habe. Der kleine Absceß im linken Vestibulum nasi wird eröffnet und es entleert sich Eiter. Mit der Sonde gelangte ich durch die Absceßöffnung nach abwärts bis zur Höhe der Wurzel des Schneidezahnes. Die Schleimhautschwellung des Alveolarfortsatzes oberhalb der Schneidezähne und die Absonderung aus der Absceßöffnung verschwanden im Laufe einer Woche.

Es handelte sich hier um den neuerlichen Durchbruch eines chronischen Alveolarabscesses, der von der kranken Wurzel des linken seitlichen Schneidezahnes aus entstand; nur entleerte sich diesmal der Absceß nicht durch die Vorderwand des Alveolarfortsatzes in das Vestibulum oris, sondern an einer höher gelegenen Stelle derselben und drang in den Raum zwischen Knochen und Haut am Boden des Vestibulum nasi vor.

II. Die typische Erkrankung der Nasenscheidewand nach Durchbruch alveolar-periostitischer Abscesse der Schneidezähne in die Nasenhöhle ist die akute eitrige Perichondritis, respektive Periostitis septi nasi. Die Zahl der bisherigen Beobachtungen ist noch eine sehr kleine, immerhin läßt sich auch schon aus diesen erkennen, daß der Prozeß nicht immer in gleicher Weise abläuft. Neben Fällen mit akutem Einsetzen, hohem Fieber und rascher Zerstörung sind solche mit fieberlosem, mehr chronischem und gutartigerem Verlaufe beobachtet worden. Im Falle Fischenichs[1]), dem wir die erste diesbezügliche Beschreibung verdanken, war bei einem 14jährigen Mädchen mit Caries der oberen Schneide- und Eckzähne eine schmerzhafte Anschwellung der Schleimhaut des Processus alveolaris entstanden, die sich nach der Nase zu ausdehnte und hier eine Perichondritis der Nasenscheidewand erzeugte. Bei der Probepunktion des Septums entleerte sich wasserhelle Flüssigkeit, die Schwellungen desselben fielen erheblich zusammen; der Septumknorpel zeigte nur eine feine Durchlöcherung, blieb im übrigen aber erhalten. Dieser Fall unterscheidet sich von den übrigen Fällen, in denen das Septum nach Wurzelabscessen erkrankte, dadurch, daß eine seröse und nicht eine eitrige Perichon-

[1]) Fischenich, Über das Hämatom und die primäre Perichondritis der Nasenscheidewand. Arch. f. Laryngol., II. Bd., 1895.

Digitized by Google
Original from UNIVERSITY OF CALIFORNIA
Generated on 2019-10-24 13:11 GMT / http://hdl.handle.net/2027/uc1.b3252761
Public Domain in the United States, Google-digitized / http://www.hathitrust.org/access_use#pd-us-google

dritis vorlag. Zarniko[1]) hält es für möglich, daß es sich gar nicht um eine Perichondritis, sondern um eine Cystenbildung am Septumknorpel handelte und daß der vorausgegangenen Entzündung nur die Bedeutung einer auslösenden Ursache zukomme. Von einer eiternden Zahnwurzelcyste ist es in einem Falle Killians[2]) zu einer akuten Perichondritis und Periostitis der Nasenscheidewand gekommen. Der Ausgangspunkt war der linke seitliche Schneidezahn. Zwei Tage nach Erkrankung des Zahnes begann sich die Nase zu verstopfen, es traten heftige Schmerzen in der Stirne über der Nase und hohes Fieber (bis zu 40°) auf. Die Nasenverstopfung wurde in den folgenden Tagen vollständig. Am siebenten Tage stellte sich plötzlich ein kolossaler Ausfluß übelriechenden Eiters aus der linken Nase ein. Killian fand die Septumschleimhaut links über dem ganzen Septum, besonders aber vorne, in der rechten Nase nur im Bereich des knorpeligen Septums abgehoben. Nach Spaltung der Septumschleimhaut zeigte sich ein großer Teil der knorpeligen Nasenscheidewand durch den eitrigen Entzündungsprozeß zur Auflösung gebracht. Nach mehreren Monaten nach Abheilung des Septumprozesses ließ sich der Kranke den bezüglichen Zahn ziehen, worauf Killian eine tiefe, bis zum Nasenboden und Septum sich ausdehnende Zahnwurzelcyste im Vorderteil des Oberkiefers feststellte und operativ beseitigte. Eine größere Zerstörung richtete auch eine vom kleinen linken Schneidezahn entstandene Perichondritis und Periostitis in dem von Hirsch[3]) mitgeteilten Fall an, in dem der Absceß nicht allein auf den Nasenboden und das knorpelige Septum, sondern auch auf die rückwärtigen Partien der Nasenscheidewand sich erstreckte und zur Abstoßung eines 3 *cm* langen und 0·5 *cm* breiten Vomerstückes führte. Hingegen trat im Falle von Lubinski[4]), trotzdem zu beiden Seiten des Septumknorpels reichlich Eiter vorhanden war, keine Zerstörung oder Durchlöcherung desselben ein, ebensowenig im Falle von Hunter Tod[5]), in dem der seitliche Incisivus, die Eckzähne und der erste Prämolaris erkrankt waren und nacheinander Absceß des Gaumens, des Septum nasi und Kieferhöhleneiterung auftraten. Auch im Falle von Ricci[6]), der einen vom mittleren Schneidezahn ausgehenden Septumabsceß darbot, kam es nicht zur Zerstörung des Septums.

---

[1]) Zarniko, Krankheiten der Nase, 2. Aufl., 1905.

[2]) Killian, Über einen Fall von akuter Perichondritis und Periostitis der Nasenscheidewand dentalen Ursprungs. 6. Vers. süddeutscher Laryngol., 1899.

[3]) Hirsch, Verhandlungen der Wiener laryngologischen Gesellschaft. Sitzung vom 4. III. 1908.

[4]) Lubinski, Zur Lehre von der Perichondritis acuta purulenta septi narium. Deutsche med. Wochenschr., 1901, Nr. 38.

[5]) Hunter Tod, Londoner laryngologische Gesellschaft. Sitzung v. 7. XI. 1902.

[6]) Ricci, Akuter Absceß der Nasenscheidewand dentalen Ursprungs. Int. Zentralbl. f. Laryngol., XX. Jahrg.

Digitized by Google
Original from UNIVERSITY OF CALIFORNIA
Generated on 2019-10-24 13:11 GMT / http://hdl.handle.net/2027/uc1.b3252761
Public Domain in the United States, Google-digitized / http://www.hathitrust.org/access_use#pd-us-google

In der Beobachtung von Neumann[1]) kam es von einem periapikalen Absceß des rechten kleinen Schneidezahnes zu Knochennekrose im Oberkiefer und Perichondritis des Septums mit serös-blutiger Beschaffenheit des Exsudates. Vom Falle Friedheims[2]) fehlen mir infolge Unerreichbarkeit seiner Publikation die Details.

Diesen acht Fällen von dentaler Perichondritis, respektive Periostitis septi nasi bin ich in der Lage folgenden weiteren Fall anzureihen:

Eine mir nahe verwandte, im 26. Lebensjahre stehende Dame hatte in dem der hier zu schildernden Erkrankung vorangegangenen Jahre öfter nach Erkältungen an Wurzelhautentzündungen der oberen mittleren Schneidezähne gelitten. In der Regel bildete sich in der Umschlagfalte der Schleimhaut ein Eitersäckchen, nach dessen Eröffnung der Prozeß gewöhnlich rasch zur Ruhe kam. Am 15. III. 1912 traten wieder Schmerzen über der Wurzel des linken großen Schneidezahnes auf, die nach Jodtinkturbepinselung des Zahnfleisches sich nicht besserten, vielmehr am nächsten Tag noch zunahmen. Die Körpertemperatur stieg am 16. III. bis 39·0°.

17. III. In der vergangenen Nacht heftigste Schmerzen. Trotzdem keine Infiltration über der Wurzel des linken mittleren Schneidezahnes da war, machte ich auf Drängen der Pat. eine Incision längs der Umschlagfalte bis auf den Knochen. Es erfolgt keine Eiterentleerung. Körpertemperatur mittags 39·2°, abends 39·0°. Die Schmerzen nahmen im Laufe des Tages an Heftigkeit ab, hingegen trat allmählich Nasenverstopfung besonders in der linken Seite und wässerige Absonderung aus der Nase auf. Im Laufe der Nacht nimmt die Nasenverstopfung immer mehr zu.

18. III.: Die Untersuchung der Nase (die ich von früheren Besichtigungen her kannte und die eine leichte diffuse Deviation des knorpeligen Septums nach links aufgewiesen hatte) ergab: Das Septum ist jederseits in Form eines hohen stark geröteten halbkugeligen Polsters geschwollen, das sich mittelst der Sonde leicht eindrücken läßt, deutliche Fluktuation zeigt und beide Nasenseiten vollständig verlegt. Diese Schwellung behindert den Einblick in die Tiefe der Nase völlig. Temperaturen von 38° bis 39°. Angesichts des Befundes und der Temperatur diagnostizierte ich akute eitrige Perichondritis septi und machte mit einem langen schmalen Messer von der linken Seite her einen Kreuzschnitt in die geschwollenen Weichteile der Nasenscheidewand. Der horizontale Schnitt verlief ungefähr $^1/_2$ *cm* über dem Nasenboden in einer Länge von 5 bis 6 *cm*; ihm wurde ungefähr 2 *cm* vom Naseneingang entfernt ein vertikaler Schnitt bis möglichst hoch oben beigefügt. Es floß sehr reichlicher, ungemein stinkender Eiter ab. Die Sondierung der Absceßhöhle ergab, daß der Septumknorpel in weitestem Umfange zerstört war. Vomer und Siebbeinplatte waren intakt, ihre Schleimhautbedeckung aber weit nach hinten und oben geschwollen. Lockere Tamponade der Absceßhöhle mit in Wasserstoffsuperoxyd getränkter Vioformgaze.

---

[1]) Fritz Neumann, Über Nasenscheidewandabscesse dentalen Ursprungs. Monatsschr. f. Ohrenheilk. u. Laryngo-Rhinol., 1910, 10. H.

[2]) Friedheim, Über Hämatom und Perichondritis des Nasenseptums. Inaug.-Dissertat., Berlin 1897, Int. Zentr. f. Laryngol., XIII. Jahrg.

Digitized by Google
Original from UNIVERSITY OF CALIFORNIA
Generated on 2019-10-24 13:11 GMT / http://hdl.handle.net/2027/uc1.b3252761
Public Domain in the United States, Google-digitized / http://www.hathitrust.org/access_use#pd-us-google

In den folgenden Tagen fiel die Temperatur rasch ab, erreichte aber erst am 23. III. die Norm. Die Absonderung aus der stets drainierten Abscesshöhle des Nasenseptum war außerordentlich reichlich und sehr stinkend. Am 24. III. stießen sich aus ihr einige weißliche Fetzen, nämlich nekrotische Knorpelteile ab. Infolge der großen Schwäche der Pat., die bisher dauernd bettlägerig war, konnte die zahnärztliche Behandlung erst am 26. III. beginnen. Den diesbezüglichen Teil der Krankengeschichte überließ mir Herr Prof. Dr. Franz Trauner, dem ich hierfür auch an dieser Stelle wärmstens danke.

In beiden oberen mittleren Schneidezähnen 1|1 ist die Pulpa abgestorben (Untersuchung mit dem faradischen Strom). Deshalb Wurzelbehandlung und Wurzelfüllung mit Paraffin.

Die Schleimhaut ist über denselben labial gerötet und geschwollen; die Schwellung ist insbesondere über |1 (links) zu sehen und zu tasten, ohne aber das Zahnfleischniveau nennenswert zu überragen.

Nachdem auch der Eiterausfluß aus der Nase hauptsächlich linkerseits erfolgt, wird die Schleimhaut über |1 bis auf den Knochen gespalten und mit dem Raspatorium abgeschoben. Der Knochen daselbst erweist sich aber gesund und nirgends ist ein Zugang zum Alveolarfache des Zahnes auffindbar. Deshalb wird diese Wunde wieder durch Naht geschlossen und dann mit Schonung des Ligam. lab. sup. centrale durch einen neuen Schnitt rechterseits die Wurzelspitzengegend des 1| freigelegt. Nach Abhebung der Schleimhaut gelangt man an eine Perforationsöffnung im Knochen, welche zur Wurzelspitze 1| führt. Durch Erweiterung des Zuganges und Excochleation der Knochenhöhle überblickt man dieselbe und findet: etwa taubeneigroße Höhlung, in welche die von Periodont entblößte Wurzelspitze frei hineinragt und die nach hinten innen bis an die orale Schleimhaut, nach mesial die Mittellinie des Kiefers mit einer kleinen Bucht überschreitend bis an die Wurzel |1 reicht und deren mediane Fläche in ungefähr zweistecknadelkopfgroßem Bezirke freilegt.

Nach oben ist die Abscesshöhle nicht mehr zu überblicken, wohl aber gelangt man mit der Sonde senkrecht nach aufwärts gegen den Nasenboden in einen Hohlgang. Von einer Erweiterung desselben wird in der Erwartung abgesehen, daß nach radikaler Behandlung des primären periapikalen Zahn-Knochenherdes der kommunizierende Gang zur Nase ebenfalls veröden werde.

Die freistehende Wurzelspitze 1| wird im Niveau des Abscessbodens abgetragen, um eine glatte Fläche zu schaffen, die Abscessbucht gegen |1 zu wird gereinigt, die Wurzel selbst belassen, weil derartig kleine Defekte erfahrungsgemäß von der Schleimhautnarbe gedeckt werden.

Tamponade der Höhle mit 10%iger Vioformgaze, Naht. Nach mehrmaligem Tamponwechsel wird derselbe schließlich ganz weggelassen. Glatte Heilung in 10 Tagen.

Die Anästhesie mit Alypin-Suprarenin (Woelm-Tabletten 0·02) war ausreichend in Wirkung und Dauer.

Von dem Moment der Eröffnung der Zahn-Knochenhöhle nimmt die Absonderung aus der Septumabscesshöhle immer mehr und mehr ab und verliert bereits vom nächsten Tage ab den üblen Geruch. Am 31. III. wurde die Drainage der Septumhöhle infolge der geringen Sekretmenge fortgelassen. In einer Woche danach ist

Generated on 2019-10-24 13:11 GMT / http://hdl.handle.net/2027/uc1.b3252761
Public Domain in the United States, Google-digitized / http://www.hathitrust.org/access_use#pd-us-google
Digitized by Google
Original from UNIVERSITY OF CALIFORNIA

jede Sekretion sistiert. Der Septumknorpel ist fast total zerstört, vielleicht mit Ausnahme des obersten vordersten Anteiles, die Schleimhautpartien darüber sind aber völlig erhalten. Eine äußere Formveränderung der Nase ist bis jetzt nicht eingetreten. Die Kranke ist dauernd geheilt.

In diesem Falle kam es also zur Bildung eines chronischen Alveolarabcesses und eines chronischen ostitischen Abscesses. Sei es infolge plötzlicher Steigerung der Virulenz der daselbst befindlichen Bakterien, sei es infolge einer Infektion von der Nasenhöhle her, flammte der entzündliche Prozeß in akuter Weise auf. Der Abceß vergrößerte sich gegen den Nasenboden, durchbrach ihn und die Entzündung pflanzte sich auf das Nasenseptum fort, indem es zu einer akuten eitrigen Perichondritis mit außerordentlich rascher und weitgehender Einschmelzung des Septumknorpels und zu akuter Periostitis des Septumknochens ohne Eiterung kam. Der akute Verlauf, das hohe Fieber, die stark übelriechende Beschaffenheit des Eiters, die Zerstörung fast des ganzen knorpeligen Septums durch den eitrigen Entzündungsprozeß kennzeichnen diesen Fall als schwere Erkrankung. Er ähnelt in seinem klinischen Verlaufe am ehesten dem von Killian[1]) mitgeteilten Fall.

Auf welchem Wege es von den Spongiosaabscessen des Kiefers, denn solche dürften ja in allen Fällen dieser Art — mit Ausnahme des Killianschen Falles — vorgelegen haben, zu einer Erkrankung gerade des Septums kommt, bedarf noch der Klärung. Erklärlich ist das Überleiten der Entzündung durch den Transport der Bakterien auf den Blutgefäß- und Lymphbahnen. Hingegen wäre es auch denkbar, daß der Eiterstrom, einmal durch die Bodenlamelle der Nase unter die Schleimhaut des Nasenbodens durchgebrochen, auf dem Wege zum Septumknorpel den geringsten Widerstand findet. Neumann[2]) meint, daß sich der Eiterung auf dem Wege zum Septum nasi keine Corticalis als Hindernis in den Weg stellt, denn die Crista nasalis der Gaumenplatte, die noch Spongiosa enthalte, werde gegen oben durch den Vomer beziehungsweise durch das knorpelige Septum abgeschlossen und erleichtere so den Austritt des Eiters unter die Schleimhaut der Nasenscheidewand.

III. Fälle dieser Lokalisation ohne Beteiligung der Kieferhöhle sahen Herbert Tilley[3]) und Halle.[4]) Der erstere stellte einen Kranken vor, bei dem es im Laufe von 2 Jahren, ausgehend von einem Alveolarabceß des rechten äußeren Schneidezahnes, zu einer bedeutenden, die rechte Nasenseite vollständig obstruierenden Schwellung am vorderen Ende der unteren Nasen-

[1]) l. c.

[2]) l. c.

[3]) Herbert Tilley, Proceedings of the Laryngological Society of London, 4. XII. 1903.

[4]) Halle, Periostitis oder Osteosarkom an der Nase. Berliner laryngol. Gesellschaft. Sitzung vom 13. X. 1911.

Digitized by Google
Original from UNIVERSITY OF CALIFORNIA
Generated on 2019-10-24 13:11 GMT / http://hdl.handle.net/2027/uc1.b3252761
Public Domain in the United States, Google-digitized / http://www.hathitrust.org/access_use#pd-us-google

muschel und zu einer äußerlichen fluktuierenden Schwellung der Nase unterhalb des rechten Nasenbeines gekommen war. Bei der Operation ließ sich der Zusammenhang sowohl der äußeren Schwellung als der Muschelgeschwulst mit der eiternden Zahnalveole feststellen. Interessant wegen der großen diagnostischen Schwierigkeiten ist Halles[1]) Fall. Ein Mädchen hatte über dem rechten Nasenbein einen erheblichen, knochenharten, mit der Haut und dem Knochen verwachsenen Tumor. Halle nahm zuerst eine von den vorderen 2 plombierten Incisivi ausgehende aufsteigende Periostitis an. Die Untersuchung dreier verschiedener Zahnärzte und Röntgenaufnahmen ergaben ein negatives Resultat. Bei der infolge der nunmehr auf Osteosarkom lautenden Diagnose nach dem Löweschen Verfahren vorgenommenen Operation kam beim Abhebeln der Schleimhaut vom Oberkiefer Halle auf beiden Seiten in eine ostitische Höhle, die unmittelbar am Rande der Apertura piriformis war, rechts von etwa Kirschengröße, links von reichlich Erbsengröße. Die Höhlen waren mit einer dünnen, in der Mitte durchbrochenen Knochenplatte nach vorn abgeschlossen. In beide Höhlen reichte jederseits die Wurzel des entsprechenden mittleren Schneidezahnes. Die weitere Freilegung des rechten Nasenbeines ergab eine periostitische Verdickung.

Daß von einer kranken Wurzel eines Schneidezahnes aus sich eine Eiterung der Kieferhöhle entwickelt, ist jedenfalls ein seltenes Ereignis, von dem nur wenige Beobachtungen vorliegen. Scheff[2]) beschreibt einen vom rechten kleinen Incisivus ausgehenden und durch Entfernung des Zahnes und medikamentöse Behandlung geheilten Eiterungsprozeß der Highmorshöhle. Auch Moriz Schmidt[3]) fand einmal ein vom zweiten Schneidezahn ausgehendes Empyem der Kieferhöhle; er konnte nach der Entfernung des Zahnes sehr leicht von dem Wurzelfach aus in die Höhle gelangen. In einem Falle von Snell[4]) kam es vom mittleren Schneidezahn aus zu einer Eiterung der Kieferhöhle und zum Durchbruch des Empyems nach der Orbita mit Fistelbildung am Orbitalrand. Lartschneider[5]) operierte einen Kranken, bei dem von der Wurzel des linken kleinen Schneidezahnes aus es zu einem Markhöhlenabsceß des Oberkiefers gekommen war, der in das Antrum durchbrach. Hajek[6]) berichtet über folgenden Fall: Eine Periostitis des linken zweiten Schneidezahnes kriecht durch die Apertura pyriformis auf den Nasenboden über, macht dort eine

---

[1]) l. c.

[2]) Scheff, Lehrbuch, l. c.

[3]) Moriz Schmidt, Berliner klin. Wochenschr., 1888, Nr. 50, pag. 1012, und Krankheiten der oberen Luftwege, 2. Aufl., 1897, pag. 12.

[4]) Snell, zit. bei Birch-Hirschfeld, Krankheiten der Orbita, in Graefe-Sämisch, Handb. d. ges. Augenheilk., 2. Aufl., 1909, pag. 362.

[5]) l. c.

[6]) Hajek, Wiener klin. Wochenschr., 1908, Nr. 16, und Path. u. Ther. der entzündl. Erkrankungen der Nebenhöhlen der Nase, 3. Aufl., 1909, pag. 69.

Digitized by Google
Original from UNIVERSITY OF CALIFORNIA
Generated on 2019-10-24 13:11 GMT / http://hdl.handle.net/2027/uc1.b3252761
Public Domain in the United States, Google-digitized / http://www.hathitrust.org/access_use#pd-us-google

periostale Schwellung. Am vierten Tage des Bestandes plötzlich stinkender Ausfluß aus der linken Nasenhälfte: Empyem der linken Kieferhöhle. Nach 14 Tagen wurde ein Teil der äußeren Wand des unteren Nasenganges nekrotisch, wodurch eine Kommunikation zwischen Nasen- und Kieferhöhle hergestellt wurde. Man wird nicht fehlgehen, auch in diesem Falle anzunehmen, daß sich an den alveolar-periostitischen Absceß anschließend eine eitrig-entzündliche Einschmelzung der spongiösen Knochensubstanz des Processus alveolaris entwickelte, daß dann dieser Markhöhlenabsceß in der Richtung gegen die Basis der äußeren Nasenwand und somit gegen die mediale Wand der Kieferhöhle fortschritt und nach Zerstörung der Bodenlamelle derselben die Entzündung der Antrumschleimhaut verursachte, andrerseits einen Teil des Knochens zwischen Nasen- und Kieferhöhle zur Nekrose brachte. Winckler[2]) beschreibt endlich den Fall einer Kieferhöhleneiterung, in dem die Erkrankung bei einem chronisch verlaufenden Wurzelabsceß der beiden linken Schneidezähne durch Einschmelzung der Alveolarspongiosa und der Bodenlamelle der Kieferhöhle per continuitatem auf die Kieferhöhlenschleimhaut fortgeleitet worden war.

Einen weiteren Fall dieser Art hatte ich vor Jahren Gelegenheit zu beobachten.

J. S., 20jähriger Privatbeamter, erschien am 14. I. 1901 bei mir mit folgenden Angaben. Im vorigen Monat wurde der obere rechte seitliche Schneidezahn, der zwei cariöse Partien, mesial und bukkal, aufwies, auf der mesialen Seite plombiert. Drei Wochen darauf, am 3. I. 1901, wurde der Zahn an der bukkalen Seite plombiert. Während dieser Sitzung bemerkte der Zahnarzt eine Schleimhautfistel oberhalb des Zahnes, aus der etwas Eiter kam. Tags darauf bemerkte der Patient eine Schleimhautschwellung des rechten Alveolarfortsatzes des Oberkiefers, die in den folgenden Tagen an Stärke und Ausdehnung zunahm und sich auch auf den harten Gaumen erstreckte. Am 8. I. waren diese Schwellungen und das begleitende Fieber am stärksten, am 10. I. begannen Schwellung und Schmerzhaftigkeit zurückzugehen. Am 12. I. entfernte der Zahnarzt den Schneidezahn und bemerkte darauf das Nachfließen von Eiter aus der Wurzellücke, tamponierte diese, wechselte am nächsten Tag den Tampon und sandte den Pat. zu mir.

Kräftiger Mann von gesundem Aussehen. Äußerlich Schwellung der rechten Wange. Schleimhaut des rechten Alveolarfortsatzes gerötet und leicht geschwollen, desgleichen der harte Gaumen der rechten Seite. Im Oberkiefer fehlt der rechte seitliche Schneidezahn, die Alveole ist mit Gaze ausgefüllt; oberhalb ist eine Schleimhautfistel, die nur bis in die Weichteile mit der Sonde zu verfolgen ist. Die Schwellung des harten Gaumens ist nur wenig druckschmerzhaft und es entleert sich weder beim Druck auf diesen noch auf den Processus alveolaris Eiter aus der erwähnten Fistel.

---

[1]) Winckler, Über einige seltene Entstehungsursachen der Kieferhöhleneiterung. Verhandl. d. Vereins deutscher Laryngol., 1909, pag. 106.

Digitized by Google
Original from UNIVERSITY OF CALIFORNIA
Generated on 2019-10-24 13:11 GMT / http://hdl.handle.net/2027/uc1.b3252761
Public Domain in the United States, Google-digitized / http://www.hathitrust.org/access_use#pd-us-google

Die Rhinoscopia anterior ergibt links nichts Besonderes, rechts folgendes: Die untere Nasenmuschel reicht fast zum Nasenboden und liegt enge der äußeren Nasenwand an. In dem unteren Nasengang befindet sich eine geringe Menge weißlichen Sekretes. Berührung dieser Stelle der äußeren Nasenwand mit der Sonde ruft leichten Schmerz hervor, der in das Wurzelfach des entfernten Zahnes lokalisiert wird. Mittlere Muschel kongestioniert, mittlerer Nasengang außerordentlich eng, etwas eitriges Sekret enthaltend. Bei der Rhinoscopia posterior sieht man einen kleinen Rachenmandelzapfen, auf der linken mittleren Muschel Schleim, auf der rechten unteren und mittleren Muschel und dem Septum Eiter. Auf Befragen erklärt Patient, früher nie von der Nase irgend welche Beschwerden verspürt zu haben. Seit einigen Tagen sei aus der Nase vermehrte Absonderung zu konstatieren.

Nach Entfernung des Tampons aus der Wurzellücke entleert sich aus der Öffnung fortwährend dünner gelber Eiter in der Menge von etwa mehreren Eßlöffeln. Eine in das Alveolarfach eingeführte dünne Sonde dringt ohne Widerstand in der Richtung nach oben und etwas lateralwärts und etwas nach hinten bis zu einer Entfernung von 6·2 *cm*, vom Rande des Wundkanales gemessen, vor. Beim Sondieren fühlt man an der inneren Öffnung des Alveolus rauhen Knochen. Bei der Durchleuchtung mit dem Diaphanoskop von Vohsen bleibt die rechte Infraorbitalgegend ganz finster, während die entsprechende linkseitige Gegend hell erleuchtet ist. Die Ausspülung der rechten Kieferhöhle vom Alveolus des entfernten Schneidezahnes ergibt noch ziemlich viel eitriges Sekret, das sich teils durch die alveolare Öffnung, teils aber zum geringeren Teile durch die Nase entleert.

In der folgenden Zeit tägliche Ausspülung der Kieferhöhle. Die Schwellungen gehen im Laufe mehrerer Tage zurück. Am inneren Ende des Alveolarkanales ist noch durch zwei Wochen Rauhigkeit des Knochens feststellbar. Da die Eiterung noch immer stark blieb, ließ ich am 29. I. den ersten oberen rechten Molaris, der auch eine Caries der Krone hatte und vom Zahnarzt eben behandelt wurde, entfernen, da ich nicht sicher war, ob er nicht an der Kieferhöhleneiterung ursächlich beteiligt war. Die Entfernung des Zahnes gelang nur mit großer Anstrengung. Die Wurzeln erwiesen sich aber nicht als krank. Bei der nachfolgenden Ausspülung der Höhle floß das Spülwasser auch aus dieser Wurzellücke ab. Die hier eingeführte Sonde gelangte in die Kieferhöhle. Die Öffnung verschloß sich in einigen Tagen. Auf die Eiterung hatte die Entfernung dieses Zahnes keinerlei Einfluß. Ich schritt daher an die Eröffnung der Kieferhöhle von der Nase her. Am 8. II. trug ich das vordere Ende der rechten unteren Muschel ab, legte im unteren Nasengang mit dem Meißel eine breite Öffnung und in der Fontanelle des mittleren Nasenganges eine zweite Öffnung an. Die Eiterung verminderte sich nur sehr allmählich bei regelmäßiger, späterhin vom Pat. vorgenommenen Ausspülung, sistierte aber erst nach wiederholter Lapisbehandlung nach mehr als einem Jahre. Die Zahnlücke schloß sich später. Der Pat. blieb geheilt. Nach mehreren Jahren angefertigte Röntgenogramme ergaben folgendes: Beide Kieferhöhlen, die rechte noch mehr als die linke, weisen einen tiefen Sinus alveolaris auf. Ein palatinaler Sinus besteht nicht. Die rechte Kieferhöhle reicht fast an die Eckzahnwurzel heran.

Als ich diesen Fall zu Gesicht bekam, vermutete ich zunächst, es könne sich um eine vereiterte Kiefercyste handeln, besonders wegen der ungewöhn-

Digitized by Google
Original from UNIVERSITY OF CALIFORNIA
Generated on 2019-10-24 13:11 GMT / http://hdl.handle.net/2027/uc1.b3252761
Public Domain in the United States, Google-digitized / http://www.hathitrust.org/access_use#pd-us-google

lichen Ausdehnung der Höhle bis zum kleinen Schneidezahn und wegen des großen Durchmessers der Höhle. Daß eine Alveolarperiostitis dieses Zahnes vorlag, stand nach dem Verlauf außer jedem Zweifel, dafür sprachen das sofortige wie experimentell ausgelöste Einsetzen der entzündlichen Erscheinungen nach dem Verschluß des Zahnes durch die Plombe — was angesichts der auf die Existenz einer periapikalen Eiterung hinweisenden Zahnfleischfistel unbedingt hätte unterbleiben müssen — und die Schwellung nicht allein des Alveolarfortsatzes, sondern auch des harten Gaumens, dessen Schwellung ja typisch ist bei Alveolarentzündungen der Schneidezähne. Ein Durchbruch eines Wurzelabscesses nach der Kieferhöhle schien mir aber nur wahrscheinlich bei großer Ausdehnung derselben durch eine in sie hineingewachsene und sie erfüllende Kiefercyste. Allerdings fehlen die Symptome einer Cyste, eine Auftreibung oder Verdünnung der Knochenwände, Pergamentknittern etc. Wie ich nachträglich ersehe, war eine solche Überlegung wohl am Platze, da Fälle als vom kleinen Schneidezahn ausgegangene Kieferhöhleneiterung beschrieben wurden, die jedoch mit Kunert[1]) richtig als Cysten zu deuten sind. Sprach nun schon der Eiterbefund im mittleren Nasengang eher für eine Sinusitis maxillaris, so wurde durch das Abfließen der von der Zahnlücke eingespritzten Flüssigkeit nach der Nase zu jeder Zweifel darüber behoben, daß es sich nicht um eine Cyste, sondern um eine Antrumeiterung handle. Später hegte ich den Verdacht, daß die Eiterung durch den ersten Molaris verursacht sein könnte, der doch seiner Lage nach viel eher, falls die Eiterung dentalen Ursprung hatte, in Betracht hätte gezogen werden müssen. Daher bestand ich auf seiner Entfernung. Der Verdacht war aber unbegründet. Die bei der Extraktion geschaffene Öffnung scheint arteficieller Natur zu sein, da die Bodenlamelle der so ausgedehnten Kieferhöhle hier sicher sehr dünn war. Für das schon frühere Bestehen einer nicht odontogenen Antrumeiterung waren aber in der Nase gar keine Anzeichen in Form chronisch entzündlicher Schleimhauthypertrophien oder von polypösen Wucherungen zu finden. Im übrigen hätten positive Befunde für eine andere Ursache der Antrumeiterung (als die Wurzelaffektion des kleinen Schneidezahnes) es nicht erklären können, wieso die Kieferhöhle bis zum Schneidezahn reiche, ein doch normalerweise so gut wie nicht anzutreffendes Vorkommnis. Aus allen angeführten Gründen bleibt daher nur folgende Anschauung übrig: Es bestand um die Wurzel des cariösen kleinen Schneidezahnes eine chronische alveolarperiostitische Eiterung, die zu einer Zahnfleischfistel geführt hatte. Infolge der Plombierung, also des Verschlusses des Zahnes kam es zu einer akuten Exacerbation oder Entzündung, zu einem Übergreifen der Eiterung auf die Marksubstanz des Knochens mit Bildung

---

[1]) Kunert, Über die Differentialdiagnose zwischen Cysten und Antrumempyem. *Archiv f. Laryng.*, VII. Bd., H. 1, 1897.

Digitized by Google
Original from UNIVERSITY OF CALIFORNIA
Generated on 2019-10-24 13:11 GMT / http://hdl.handle.net/2027/uc1.b3252761
Public Domain in the United States, Google-digitized / http://www.hathitrust.org/access_use#pd-us-google

eines Spongiosaabscesses und Durchbruch desselben in das Antrum Highmori. Auf diese Weise erklären sich die entzündlichen Erscheinungen am Gaumen und Alveolarfortsatz, das Fieber, die spätere Abnahme dieser Erscheinungen nämlich beim Einbruch des Eiters in die Kieferhöhle, die Existenz von Eiter in der Kieferhöhle bei Extraktion des Zahnes, der große Durchmesser des aus Abscßhöhle des Oberkiefermarkraumes und Antrum zusammengesetzten Hohlraumes, das Sicherstrecken dieses Hohlraumes bis zur Alveole des kleinen Schneidezahnes und die rauhe Beschaffenheit des von der Eiterung arrodierten Knochens an der inneren der Kieferhöhle zugewendeten Öffnung der Wurzellücke des Zahnes. Daß die starke Ausbildung des Sinus alveolaris der Kieferhöhle dem Durchbruche des Markhöhlenabscesses in das Antrum günstige Chancen bot, ist ohne weiteres einleuchtend.

Aus den Operationsbefunden von Lartschneider[1]) und von Winckler[2]) und aus den geschilderten Verhältnissen meines Falles glaube ich wohl die Beweise für die Richtigkeit der Behauptung erbracht zu haben, daß die von den Schneidezähnen ausgehenden periapikalen Abscesse in der Regel auf dem Wege eines eitrigen Einschmelzungsprozesses der spongiösen Knochensubstanz des Oberkiefers per continuitatem eine Miterkrankung der Bodenlamelle der Kieferhöhle und der Kieferhöhlenschleimhaut nach sich ziehen.

Eine derartige Entstehung einer Sinusitis maxillaris birgt bereits in sich eine Komplikation, da neben dieser Erkrankung noch die abscedierende Ostitis des Oberkiefers zur Heilung gebracht werden muß. Daraus erklärt sich wohl auch die lange Heilungsdauer in meinem Falle. Daher möchte ich in einem derartigen, von Haus aus komplizierten Falle einer a priori radikaleren, operativen Behandlung in dem Sinne das Wort sprechen, daß bei Feststellung der Entstehung einer Kieferhöhleneiterung von einem Schneidezahn aus die Aufdeckung der schuldtragenden Zahnwurzel und der vorhandenen Abscßhöhlen, die Entfernung alles Krankhaften, insbesondere auch der vom Zahnalveolus zur Kieferhöhle führenden Knochenfistel und die radikale Eröffnung des Antrum nach der Methode von Caldwell-Luc oder von Denker zu erfolgen hat.

Ein entsprechend energisches Vorgehen ist auch in den oben besprochenen Fällen am Platz, wenn der Durchbruch des Alveolarabscesses in die Nase selbst stattgefunden hat. Will man nicht den Zahn selbst opfern, so wird man die Wurzel breit freilegen müssen und durch Beseitigung der krankhaften Ursache die Folgezustände in der Nase erfolgreich bekämpfen können.

[1]) l. c.
[2]) l. c.

Digitized by Google
Original from UNIVERSITY OF CALIFORNIA
Generated on 2019-10-24 13:11 GMT / http://hdl.handle.net/2027/uc1.b3252761
Public Domain in the United States, Google-digitized / http://www.hathitrust.org/access_use#pd-us-google

Aus der chirurgischen Abteilung des bosnisch-herzegovinischen Landesspitales zu Sarajevo (Vorstand: Regierungsrat Primarius Dr. J. Preindlsberger).

Ein Fall von Fibrom des Sinus pyriformis (Pharyngotomie).

Von Dr. **Josef Preindlsberger.**

(Mit einer Figur.)

Die Fibrome des Aditus ad laryngem sind selten, so daß ich im Handbuch der Laryngologie und Rhinologie von Heymann davon keine Erwähnung fand.

O. Chiari beschreibt in seinem Lehrbuch pag. 346 und 347 einen Fall, der durch seine besondere Größe bemerkenswert war:

„Ich beobachtete eine solche Geschwulst von Apfelgröße bei einem 61jährigen Mann, welcher sie schon 4 Jahre trug. Der Tumor ging von der rechten aryepiglottischen und Taschenfalte mit einem bandartigen Stiele aus und wurde beim Inspirium durch die Rima glottidis in das Lumen der Luftröhre hineingezogen, so daß er die linke Stimmlippe ganz frei ließ. Beim Exspirium kam er aus dem Kehlkopflumen heraus und deckte fast den ganzen Kehlkopfeingang zu. Der Tumor war von blaßrötlicher Farbe, oberflächlich von Gefäßen durchzogen und hatte einzelne flache Höcker aufsitzen. Er war so weich, daß er fast wie eine zähflüssige Masse nach auf- und abwärts sich verschob. Die Entfernung erfolgte nach Laryngofissur mit der galvanokaustischen Schlinge."

Bei der Tracheotomie zeigte sich, daß der Tumor bis zum vierten Trachealring herabhing. Es bestand aus Bindegewebsfasern, welche in Bündeln angeordnet und vielfach durch Serum auseinander gedrängt waren. Elastische Fasern waren reichlich eingelagert, „ebenso zahlreiche, stark erweiterte Gefäße".

Ich habe diesen von Chiari beschriebenen Fall in extenso mitgeteilt einerseits, weil er gewiß eine sehr seltene Beobachtung darstellt, andrerseits weil er auch die Notwendigkeit eines größeren Eingriffes illustriert. Eine weitere kasuistische Literatur ist mir hier jetzt nicht zugänglich und kann ich sie mir aus äußeren Gründen in der nächsten Zeit auch nicht verschaffen: ich erlaube mir daher im folgenden meine eigene Beobachtung mitzuteilen:

Am 29. XI. 1912 gelangte die 60jährige Bäuerin Vida J. aus Čajniče in Bosnien zur Aufnahme. J.-Nr. 6022.

Anamnese: Vor 3 Jahren fühlte die Pat. an der linken Halsseite, knapp unter dem Unterkiefer, ein Hindernis beim Schlucken, so wie wenn ihr die Schale einer Hülsenfrucht stecken geblieben wäre. Nach Verkühlungen war

Digitized by Google
Original from UNIVERSITY OF CALIFORNIA
Generated on 2019-10-24 13:11 GMT / http://hdl.handle.net/2027/uc1.b3252761
Public Domain in the United States, Google-digitized / http://www.hathitrust.org/access_use#pd-us-google

dieses Fremdkörpergefühl deutlicher ausgesprochen. Nach $1^1/_2$ Jahren bemerkte die Pat. bein Husten ein „zungenartiges“ Gebilde, welches während des Hustenanfalles hinter dem weichen Gaumen hervorkam und dann in der Pause wieder verschwand. Dieses Gebilde wuchs in der letzten Zeit rascher, so daß es die Patientin fassen und beim Munde herausziehen kann. Die Geschwulst belästigte die Pat. jetzt dadurch, daß dieselbe oft Hustenreiz und selbst Erstickungsanfälle auslöst.

Status praesens: Kräftige gut genährte Frau, deren allgemeiner Status nichts Erwähnenswertes bietet.

Spontan und beim Husten tritt aus dem Munde eine zungenförmige Geschwulst, die an ihrem Ende keulenförmig verdickt, an der Oberfläche einige Höcker zeigt, von roter zungenähnlicher Farbe, glatter Oberfläche. Am Ende zeigt sie etwa $1^1/_2$ *cm* im Durchmesser, verjüngt sich allmählich gegen den Zungengrund, hinter dem sie dem Auge entschwindet.

Zur Untersuchung wird die Geschwulst an einem Seidenfaden fixiert und vorgezogen; diese Manipulation löst aber auch nach Cocainisierung des Larynx und Pharynx Hustenreiz und Würgbewegungen aus. Durch die laryngologische Untersuchung, die wegen der Überempfindlichkeit der Pat. schwierig ist, kann nur festgestellt werden, daß der Stiel der Geschwulst in der linken Aryknorpelgegend, etwa bleistiftdick, liegt.

Das laryngologische Bild bietet sonst nichts Bemerkenswertes.

Die Absicht, die Geschwulst per vias naturales zu entfernen, mußte aufgegeben werden. Diese Operation wäre bei dem beweglichen Tumor nur möglich gewesen, wenn er an seinem Ende vorgezogen und fixiert worden wäre. Diese Manipulation löste aber immer Reizerscheinungen aus, so daß weder mit einer Pinzette noch mit einer Schlinge der Stiel an seiner Basis sicher gefaßt werden konnte. Außerdem mußte aber noch mit der Möglichkeit einer Blutung aus der Ansatzstelle gerechnet werden.

Mit Rücksicht auf die Ansatzstelle der Geschwulst in der Gegend des linken Sinus pyriformis schien mir als Voroperation nur die Pharyngotomia subhyoidea geeignet, weil die durch die Operation geschaffene Wunde nahezu in der gleichen Ebene wie der Stiel der Geschwulst lag. Die Pharyngotomia transversa bietet nach meinen Erfahrungen einen besseren Überblick wie die Pharyngotomia lateralis, und es ist dabei speziell das Vorziehen der Epiglottis leichter möglich, ohne den Eingang in den Kehlkopf zu verschließen.

Am 30. XI. gelangte daher die Pharyngotomia transversa subhyoidea zur Ausführung, ohne präliminäre Tracheotomie in Äthernarkose. Die Operation bot nichts Bemerkenswertes, und ich nahm nur bei der Präparation darauf Bedacht, außer- und unterhalb vom großen Zungenbeinhorn den Nervus laryngeus superior zu schonen. Der dünne Nervenast, welcher vom Nervus

Generated on 2019-10-24 13:11 GMT / http://hdl.handle.net/2027/uc1.b3252761
Public Domain in the United States, Google-digitized / http://www.hathitrust.org/access_use#pd-us-google
Digitized by Google
Original from UNIVERSITY OF CALIFORNIA

hypoglossus ausgehend in den Muscul. thyreohyoideus eintritt, kam nicht zur Ansicht.

Nach Durchtrennung der Schleimhaut wurde die Epiglottis mit einem spitzen Häkchen nach vorne gezogen; dadurch gelangte der Aryknorpel links gut zur Ansicht und mit ihm die Ansatzstelle des Polypen am Beginn der aryepiglottischen Falte gegen den Sinus pyriformis gelegen. Der Versuch, den Stiel mit einer kalten Schlinge zu durchtrennen, gelang nicht rasch genug; ich trug den Stiel daher mit einem Scherenschlag ab und ligierte den Stumpf. Die Ligatur glitt ab, doch blutete es nicht. Nach exakter Vernähung der Schleimhaut, lockere Naht des Ligamentes der Muskelstümpfe und der Haut; Gazestreifen zur Drainage.

Bei einer einmaligen Temperatursteigung bis 38·2 am Operationstage war der Wundverlauf nicht glatt. Es kam zur Nekrose der Fascie und Insuffizienz der Schleimhautnaht, so daß mehrere Tage flüssige Nahrung durch die Wunde abfloß.

Am 12. XI. war die Wundheilung mit einer etwas eingezogenen Narbe abgeschlossen.

Präparat: Der excidierte Larynxpolyp — als Spirituspräparat untersucht — stellt ein stark elongiertes, an seinem zentralen Stiele bandförmiges, in seinem Körper fast zylindrisches Gebilde dar, dessen Länge ca. 6 *cm* und dessen dickste Stelle im Querschnitt nur ca. 1 *cm* beträgt. Am peripheren Ende bildet dasselbe einen grobkörnigen, unförmlichen Knoten; sonst ist das ganze Gebilde an seiner Oberfläche glatt und zeigt ziemlich weiche Konsistenz.

Fig. 1.

1/3 der Größe des Spirituspräparates.

Die mikroskopischen Präparate aus der mittleren Partie des Polyps ergeben, daß an der Oberfläche desselben überall ein mit papillärem Stratum versehener und mit mehrschichtigem Pflasterepithel bedeckter, normaler Schleimhautüberzug als solcher sich unterscheiden läßt, unter welchem das Gewebe des Polyps zunächst aus ziemlich dichten, grobfaserigem und zellenreichem Bindegewebe besteht, während seine tieferen Schichten nur feinfaseriges, zellenarmes, fast myxomatöses Bindegewebe enthalten, in welchem sehr zahlreiche Querschnitte von kleinen und gröberen Blutgefäßen, sogar von ganz vereinzelten, dünnen Nervenstämmen, nicht aber Drüsen zu finden sind (Wodynski).

Ich möchte nur noch rechtfertigen, weshalb ich die sonst allgemein als notwendig bezeichnete Tracheotomie unterlassen habe.

Digitized by Google
Original from UNIVERSITY OF CALIFORNIA
Generated on 2019-10-24 13:11 GMT / http://hdl.handle.net/2027/uc1.b3252761
Public Domain in the United States, Google-digitized / http://www.hathitrust.org/access_use#pd-us-google

Vor einer Reihe von Jahren teilte ich an anderer Stelle einen Fall von Selbstmordversuch mit, bei dem die Wunde nahezu einer Pharyngotomia transversa entsprach. Bei exakter Naht der Wunde ohne Tracheotomie trat eine reaktionslose Wundheilung ein. Seither habe ich mehrmals sowohl die Pharyngotomia lateralis als transversa, sowie die Laryngotomia ohne vorhergeschickte Tracheotomie vorgenommen. Ich glaube, daß diese Unterlassung bei exakter Überwachung des Operierten, und wenn die durch die Operation gesetzte Verletzung der Kehlkopfschleimhaut nicht zu groß ist, gestattet ist.

Aus der k. k. Universitätsklinik für Kehlkopf- und Nasenkrankheiten in Wien (Vorstand: Hofrat Prof. Dr. O. Chiari).

Über einen Fall von kombinierter Stenosierung der Luftröhre.

Von Dr. **Fritz Schlemmer**, Assistenten der Klinik.

Krankheitsbilder, die mit Trachealkompression einhergehen, gehören zu den täglichen Beobachtungen an großen Kliniken.

Es handelt sich dabei vor allem um die parenchymatösen und cystischen Strumen, die bei fortschreitendem Wachstum das Luftrohr von irgend einer Seite her komprimieren, oder auch soweit von der Normallage dislozieren, daß dadurch ein Atemhindernis bedingt wird.

Dann können retro-oesophageal, beziehungsweise peritracheal wachsende Neoplasmen oder auch Drüsentumoren von Geschwülsten der Luft- und Speiseröhre diese selbst so einengen, daß ärztliche Hilfe in Anspruch genommen wird. Immerhin gehören solche Beobachtungen schon nicht mehr zu den gewöhnlichen.

Trachealkompressionen anderer Provenienz, wie z. B. durch Wirbelabscesse, gehören, wie weiter unten auseinandergesetzt wird, zu den Seltenheiten.

Immer aber handelt es sich dabei um ein Gebilde allein, das das Atemhindernis abgibt, und glaube ich daher, daß die in Rede stehende Beobachtung zu den außerordentlichen Seltenheiten gehört, die an sich schon, ganz abgesehen von den diagnostischen Schwierigkeiten eines solchen Falles, die Mitteilung desselben rechtfertigt.

Außerdem erwähne ich, daß ich in der mir zugänglichen Literatur kein Analogon finden konnte.

Es handelte sich um einen 15 Monate alten Knaben, der eine Kompression der Trachea von drei Seiten her hatte. Diese Tatsache wurde jedoch erst bei der Autopsie festgestellt, wie diese überhaupt erst volle Klarheit in die Schwere und Eigenartigkeit des Falles gebracht hat.

Generated on 2019-10-24 13:11 GMT / http://hdl.handle.net/2027/uc1.b3252761
Public Domain in the United States, Google-digitized / http://www.hathitrust.org/access_use#pd-us-google
Digitized by Google
Original from UNIVERSITY OF CALIFORNIA

Anamnestisch wurde erhoben, daß das Kind am normalen Schwangerschaftsende von einer gesunden Mutter entbunden wurde und bis zum Oktober 1911 stets wohlauf war. Eine fünfjährige Schwester ist ebenfalls gesund, während der Vater damals, als der Knabe klinischer Patient war, wegen Tbc. pulmon. et laryngis in Spitalsbehandlung stand. Der Kleine war zehn Monate alt (Oktober 1911), als er an Morbillen erkrankte, und damit zehn Tage bettlägerig war. Im Anschlusse daran trat Husten und Auswurf auf, der bis zu seinem Tode andauerte. Ende Januar 1912 bemerkte die Mutter zum ersten Male eine Anschwellung des rechten Zeigefingers und bald nachher eine Schwellung an der rechten Halsseite. Sie behandelte ihr Kind selbst mit Umschlägen, ohne einen Erfolg zu erzielen.

Anfang März machte sich nun auf einmal eine auffällige Steifigkeit des Halses bemerkbar, da das Kind den Kopf etwas überstreckt hielt und beispielsweise beim Anruf den Rumpf in toto drehte, statt den Kopf allein zu wenden.

Um dieselbe Zeit will die Mutter bereits eine erschwerte Atmung wahrgenommen haben und gibt sie namentlich an, daß das Kind im Schlafe „geröchelt" habe. Ende März bekam das Kind nun plötzlich einen Erstickungsanfall. Mitten im Spiel wurde es tiefblau, fiel zu Boden und rang nach Luft. Da sich derartige Anfälle namentlich beim Spielen in der Folgezeit öfters wiederholten, gingen die Eltern zum Arzte, der das Kind an die orthopädische Station des Herrn Prof. Lorenz wies.

Über die bei einem solchen „Erstickungsanfall" beobachteten näheren Umstände befragt, gab die Mutter immer wieder an, es habe sich ein solcher stets mitten im besten Wohlsein eingestellt, wenn das Kind spielte und lachte, bisweilen aber auch nach stärkerem Husten.

Am 28. April wurde das Kind nun in die orthopädische Station des Herrn Prof. Lorenz gebracht und bekam dort während der Untersuchung, als es in seiner Ängstlichkeit schrie, weinte und Abwehrbewegungen machte, einen so bedrohlichen Erstickungsanfall, daß es am Untersuchungstisch, um der vitalen Indikation zu genügen, tracheotomiert werden mußte.

Dabei ergab die rasch vorgenommene Conicotomie insofern nicht den erwünschten Erfolg, als der kleine Pat. trotz der eingeführten kurzen Kanüle Nr. 2 noch immer nicht recht Luft hatte. Deshalb wurde behufs tracheobronchoskopischer Untersuchung sofort die Transferierung an unsere Klinik durchgeführt.

Bei seiner Einlieferung hatte das Kind trotz seiner Trachealfistel nicht genügend Luft. Sowohl beim In- wie auch beim Exspirium war ein Stridor hörbar, der das Bestehen eines Atmungshindernisses bewies. Nach der erhobenen Anamnese und dem Aussehen des Patienten dachten wir nun vor allem an ein wirkliches „Asthma thymicum", jenen Zustand dauernder Stenosenerscheinung, den man ab und zu bei jungen Kindern, namentlich bei Säuglingen findet, der, abgesehen von dem meist lymphatischen Habitus der Kinder, durch eine große Thymus erklärt wird (Bendix). Herr Dr. Marschik erhob alsdann folgenden tracheo-bronchoskopischen Befund:

Digitized by Google
Original from UNIVERSITY OF CALIFORNIA
Generated on 2019-10-24 13:11 GMT / http://hdl.handle.net/2027/uc1.b3252761
Public Domain in the United States, Google-digitized / http://www.hathitrust.org/access_use#pd-us-google

Einführung eines Brüningsschen Rohres Nr. 7. „Es zeigt sich etwa 5 *cm* unterhalb der Tracheotomie (Conicotomie) eine hochgradige Vorwölbung der Trachealhinterwand durch einen ziemlich derben retrotrachealen Tumor.

Die Trachea ist fast ganz verschlossen. Durch Vorziehung der Vorderwand mit dem Schnabel des Rohres gelingt es leicht, die Stenose zu passieren, worauf die Atmung völlig frei wird. Der untere Trachealteil, die Bifurkation und die Bronchien zeigen leichte Entzündungen mit etwas Sekret, aber weder einen Fremdkörper noch sonst eine spezifische Stenose.

Unmittelbar darauf folgte die Oesophagoskopie. Da aber nach Entfernung des Rohres aus der Trachea und beginnender Oesophagoskopie sofort hochgradigste Stenosenerscheinungen eintraten, war die Oesophagoskopie nur unter gleichzeitiger Einführung eines über die Stenose hinausreichenden tracheoskopischen Rohres in die Trachea möglich. Die Inspektion der Speiseröhre ergab merkwürdigerweise in derselben Höhe gleichfalls eine Vorwölbung der Hinterwand, jedoch in viel geringerem Grade. An der Vorderwand fanden sich keinerlei pathologische Veränderungen. Weiter unten war der Oesophagus frei."

In der Trachea wird über die Stenose hinaus ein am unteren Ende offener Mercierkatheter ohne seitliches Fenster eingeführt und das Kind zu Bett gebracht. Damit war vorläufig die Gefahr der Erstickung beseitigt und unser weiteres therapeutisches Handeln von der Beantwortung der Frage abhängig: Welcher krankhafte Zustand bedingt die Vorwölbung der Trachealhinterwand und damit die lebensgefährliche Stenosierung des Luftrohres?

Es gab da nun mehrere Möglichkeiten:

1. Eine tuberkulöse Caries der Wirbelsäule mit einem sich gerade nach vorne zu erstreckenden kalten Absceß.

2. Drüsentumoren, die sich retrotracheal, zwischen Trachea und Oesophagus einschieben und so die Stenose bedingen.

3. Hypertrophie eines retrotracheal gelagerten Teiles der Glandula thymus, vielleicht auch ein gewucherter, aberranter Schilddrüsenkeim.

4. Eine Kombination der genannten Zustände.

Ein Fremdkörper war durch die tracheo-bronchoskopische Untersuchung bereits ausgeschlossen worden.

Die Diagnose: Tuberkulöse Caries der Wirbelsäule mit Bildung eines kalten Abscesses war für sich allein als Ursache der Stenose nicht wahrscheinlich, weil die Vorwölbung der Hinterwand des Oesophagus weniger sinnfällig war wie die der Trachea und weil bei der Oesophagoskopie Vorwölbungen der Speiseröhrenhinterwand durch prominente, gesunde Wirbelkörper recht häufig beobachtet werden. Auch konnte damit das plötzliche Auftreten der Erstickungsanfälle nicht erklärt werden.

Generated on 2019-10-24 13:11 GMT / http://hdl.handle.net/2027/uc1.b3252761
Public Domain in the United States, Google-digitized / http://www.hathitrust.org/access_use#pd-us-google
Digitized by Google
Original from UNIVERSITY OF CALIFORNIA

Es wurde also neben der angenommenen Wirbelsäulenerkrankung noch ein zwischen Trachea und Oesophagus sich einschiebender Tumor vermutet, der möglicherweise einer operativen Entfernung zugänglich sein konnte.

Es wurde dabei in erster Linie an einen vergrößerten, retrotracheal verlagerten Thymuslappen gedacht, auch mochte es eine geschwollene Lymphdrüse sein, nach deren Entfernung eine wesentliche Besserung des Zustandes zu erwarten war.

Eine wirkliche Stenosis thymica mit Kompression der Luftröhre von vorne war nach dem Ergebnis der tracheo-oesophagoskopischen Untersuchung unwahrscheinlich geworden.

Nun war das Kind durch die zur Vornahme der Tracheo-oesophagoskopie notwendige leichte Narkose, sowie durch die Untersuchung selbst so sehr in Anspruch genommen, daß vorläufig von jeglichem Eingriff Abstand genommen werden mußte, um so mehr, als der Pat. durch den langen Mercierkatheter gut Luft bekam.

Mit Rücksicht auf das Alter des Kindes und seine großen Hinfälligkeit wurde auch auf eine Röntgenaufnahme verzichtet, von der ja gewiß nicht viel erwartet werden konnte.

Bisher stand also soviel fest, daß es sich um eine kombinierte Stenosierung des Luftrohres handeln müsse, da aus leicht begreiflichen Gründen eine durch einen Wirbelabsceß allein bedingte Kompression der Trachea unmöglich die einzige Ursache so schwerer Erscheinungen sein konnte.

In einer sehr ausführlichen Abhandlung über „Kompression der Luftröhre durch Wirbelabscesse“ sagt Pieniažek (1): „daß gegenüber der Kompression der Luftröhre durch Gebilde, die sich unmittelbar hinter derselben befinden, jene Fälle, in denen eine hinter dem Oesophagus sitzende Geschwulst einen Druck auf die Luftröhre ausübt, ungemein selten sind“.

Was nun die Wirbelabscesse als solche betrifft, die auch zu einer Stenosierung führen können, müssen diese, um eine Kompression auf die Luftröhre von rückwärts her ausüben zu können, nach Pieniažek „direkt nach vorne, und zwar entsprechend stark vorragen, weil sonst die Trachea nur mehr gegen das Brustbein gedrängt, aber noch nicht zusammengedrückt wird. Erfährt die Luftröhre aber seitens des Abscesses einen Druck, der ihre Hinterwand nicht gleichmäßig trifft, sondern auf der einen Seite etwas überwiegt, so kann es leicht geschehen, daß sie auf die entgegengesetzte Seite verschoben und über dem Abscesse leicht bogenförmig gekrümmt wird, dadurch aber der Kompression entgeht. Dies kann um so leichter geschehen, da die Luftröhre vom Abscesse durch den Oesophagus getrennt wird und somit über dem Oesophagus verschiebbar bleibt, selbst wenn derselbe sogar an die Speiseröhrenhinterwand angewachsen ist“.

Digitized by Google
Original from UNIVERSITY OF CALIFORNIA
Generated on 2019-10-24 13:11 GMT / http://hdl.handle.net/2027/uc1.b3252761
Public Domain in the United States, Google-digitized / http://www.hathitrust.org/access_use#pd-us-google

Dementsprechend sind auch die Fälle, bei denen eine isolierte Wirbelcaries die Trachea komprimierte, in der Literatur sehr spärlich verzeichnet und hat Pieniažek außer seinem noch 4 weitere in der Literatur gefunden.

Es ist nun nicht gut möglich, die in diesen Zeilen geschilderte Beobachtung jenen fünf Fällen anzugliedern, weil, wie sich schließlich herausstellte, neben dem stenosierenden Wirbelabsceß hier noch andere, die Trachea komprimierende Gebilde vorhanden waren.

Dies vorwegnehmend, möchte ich nun auf die weitere Mitteilung meines Falles übergehen und berichte folgendes als:

Status praesens: Seinem Alter entsprechend großes, sehr blasses, pastöses Kind. Hyperplasie des lymphatischen Rachenringes. Spina ventosa des rechten Zeigefingers. Der Kopf wird durch Muskelwirkung in einer Mittelstellung fixiert gehalten und macht das Kind bei Berührung des Proc. spin. im Bereiche der obersten Brustwirbel Abwehrbewegungen. Eine Deformität ist weder tast- noch sichtbar. Am Halse fühlt man namentlich rechts vergrößerte Lymphdrüsen.

Über dem Sternum ist eine intensive Dämpfung nachzuweisen, die nach unten links in die Herzdämpfung übergeht, während rechterseits, nach einer schmalen Zone hellen Lungenschalles, die Leberdämpfung beginnt. Über den Lungen hört man bei normalem Schall diffuse bronchitische Geräusche. Der übrige somatische Befund ist ohne Besonderheiten, insbesonders bestehen keinerlei Zeichen von Rachitis. Temperatur 36·9, Puls kräftig, 120. Im Harn keine pathologischen Bestandteile.

Es war klar, daß das Kind mit seiner Conicotomie und dem der Trachealschleimhaut eng anliegenden Mercierkatheter sobald als nur möglich einem weiteren therapeutischen Eingriff zugeführt werden mußte, wenn anders man die nicht zu vermeidende schwere Schädigung der Trachealschleimhaut durch Decubitus vermeiden wollte.

Andrerseits mußte aus rein chirurgischen Überlegungen wegen der bereits stattgehabten Conciotomie ein zweiter blutiger Eingriff ehetunlichst nachfolgen, bevor sich noch die nicht vernähte erste Hautwunde belegt und infiziert hatte. So versuchte ich in den ersten Nachmittagsstunden — das Kind hatte sich mittlerweile recht gut erholt — der kausalen Indikation Genüge zu leisten.

In leichter Narkose präparierte ich links wie zur Oesophagotomia externa in die Tiefe und fand nun als ersten sinnfälligen Befund eine mächtige Dilatation der oberflächlichen Halsvene und auch der Vena jugularis interna sinistra. Wie sich beim weiteren Operationsverlaufe herausstellte, war sie gut doppelt so stark wie die tiefe Halsvene der anderen Seite und wurde nach unten zu noch breiter.

Während nun die großen Halsgefäße mit einem stumpfen Haken samt dem Sternocleido lateralwärts gehalten wurden, um die Trachea und den Oesophagus freizulegen, machte das Kind, das mit guter Absicht in ganz oberflächlicher Narkose gehalten wurde, einige Hustenstöße, wobei die schon früher über dem oberen Rande des Brustbeines sichtbar gewordene Thymusdrüse gegen die Thyreoidea empor-

Digitized by Google
Original from UNIVERSITY OF CALIFORNIA
Generated on 2019-10-24 13:11 GMT / http://hdl.handle.net/2027/uc1.b3252761
Public Domain in the United States, Google-digitized / http://www.hathitrust.org/access_use#pd-us-google

schnellte, um sofort wieder in ihre alte Lage zurückzusinken. Sie wurde bei einem neuerlichen Emporschnellen festgehalten und es zeigte sich kein die Trachea umgreifender Lappen, sondern sie lag, wie dies nach der internen Untersuchung vermutet wurde, in toto mächtig vergrößert vor der Trachea.

Die Halsdrüsen waren beiderseits vergrößert, die Glandula thyreoidea zeigte keine Besonderheiten, weshalb nun zur Klarlegung der Verhältnisse weiter in die Tiefe präpariert wurde.

Ich legte sowohl die Trachea wie auch den Oesophagus eine Strecke weit frei, fand aber oberhalb der Brustapertur, abgesehen von der erwähnten mächtigen Dilatation der Vena jugul. int. und der Thymushypertrophie, nichts Auffälliges.

Von oben kommend, tastete ich nun die Wirbelsäule mit dem kleinen Finger ab und fühlte innerhalb der oberen Brustapertur einen teigig weichen, träge fluktuierenden Tumor von glatter Oberfläche, der, das Mediastinum wesentlich einengend, offenbar als kalter Absceß der obersten Brustwirbelsäule anzusprechen war.

Ferner ließ sich rechts unter der Clavicula ein weicher Tumor tasten, über dessen Größe man aber keinen Aufschluß gewinnen konnte. Ich vermutete eine verkäste Drüse.

Mit Rücksicht auf diese letzten Befunde habe ich mich darauf beschränkt, nach der Tracheotomia inferior und Einführung eines fleischigen Katheters die Wunde zu versorgen und das Kind zu Bett zu bringen.

Nach dem Eingriff lebte das Kind noch $7^1/_2$ Stunden und kam des Nachts plötzlich ad exitum. Die Autopsie (Prof. Dr. Bartel) ergab folgende Verhältnisse: Chronische Tuberkulose mit Verkäsung einer Lymphdrüse rechts tracheal knapp unterhalb der Clavicula. (Die Lymphdrüse ist etwa kirschengroß.) Tuberkulöse Caries der obersten Brustwirbel mit gegen den Oesophagus sich vorwölbendem, flach prominentem, kaltem Absceß. Spina ventosa des rechten Zeigefingers. Hochgradige allgemeine Anämie.

2 Tracheotomiewunden, die obere 12, die untere $7^1/_2$ Stunden a. m. wegen Suffokationserscheinungen angelegt. Status thymicolymphaticus.

Körperlänge 74 *cm*; Thymusgewicht 36 *g*. Hyperplasie der Milz- und Darmfollikel sowie der Hals- und Mesenterialdrüsen. Mangelhafter Descensus des rechten Testikel. Freies Coecum; langer, breit aufsitzender Appendix; starkes Fettpolster. Hirngewicht 1130 *g*.

Wenn ich also kurz rekapituliere, so lag in diesem Falle eine kombinierte Stenosierung des Luftrohres von drei Seiten vor:

Von rückwärts wölbte sich der Wirbelabsceß vor, von der rechten Seite stenosierte die große Lymphdrüse, während von vorne die vergrößerte Glandula thymus die obere Brustapertur einengte.

Wenn das Kind nun — wie dies beim Spielen selbstverständlich ist — forcierte Bewegungen machte, schrie oder hustete, so wurde durch den nun gesteigerten intrathorakalen Druck die Thymus nach oben gepreßt oder kam

Digitized by Google
Original from UNIVERSITY OF CALIFORNIA
Generated on 2019-10-24 13:11 GMT / http://hdl.handle.net/2027/uc1.b3252761
Public Domain in the United States, Google-digitized / http://www.hathitrust.org/access_use#pd-us-google

es in ihr zu einer stärkeren Gewebsdurchblutung. Auf alle Fälle wurde damit der ohnehin schon beengte Raum noch mehr eingeschränkt bzw. verschlossen und damit ein „Erstickungsanfall" bedingt.

Da ich schon bei der Operation die gleichen Verhältnisse vermutet habe, die sich bei der Autopsie als richtig herausstellten, habe ich auch von jedem weiteren Eingriff als vollkommen zwecklos abgesehen und mich bloß mit der Tracheotomia inferior begnügt. Diese half dem Kinde natürlich ebensowenig wie die superior, weil sie noch immer oberhalb der Stenose war. Der Exitus trat plötzlich ein, wie dies ja bei lymphatischen Kindern sehr oft beobachtet wurde.

Daß bei der Tracheo-oesophagoskopie die Vorwölbung der Trachealhinterwand die weitaus auffälligere war, erklärt sich dadurch, daß bei der unnachgiebigen Trachea eine Raumbeschränkung von einer Seite viel deutlicher zum Ausdruck kommen wird, als bei dem durchaus muskulösen Oesophagus, der sich weit leichter den gegebenen Umständen anpassen kann und überdies dem eingeführten Tubus einen weit geringeren Widerstand entgegensetzt, als die infolge der eingefügten Knorpelringe starre Trachea.

Auf diesen Umstand ist bei der Tracheoskopie und der Diagnosestellung ein besonderes Augenmerk zu richten.

In seiner zitierten Arbeit rät Pieniažek, in jenen Fällen von Vorwölbung der Trachealhinterwand der Tracheoskopie die Oesophagoskopie folgen zu lassen, bei der man dann „leicht erkennt", daß die komprimierende Geschwulst sich hinter der Speiseröhre befindet.

In unserem Falle hat es sich jedoch gezeigt, daß die Diagnose eines Wirbelabscesses durch die Tracheo-oesophagoskopie immerhin auf gewisse Schwierigkeiten stößt und hat sich nur die Vermutung Pieniažeks durchaus als richtig erwiesen: „Daß bei Wirbelabscessen, die die Luftröhre komprimieren, das Einführen des Oesophagoskops oder einer Oesophagusbougie bis in die komprimierte Speiseröhre hinein einen vollständigen Verschluß der Luftröhre verursachen könnte. Es könnte nämlich selbst durch einen kleinen Absceß das oesophagoskopische Rohr in die Luftröhre so stark hineingedrückt werden, daß letztere gänzlich zusammengedrückt werden würde."

Wie oben erwähnt, war dies tatsächlich bei uns der Fall und konnte nur bei gleichzeitig liegendem Tubus in der Trachea mit einem Oesophagoskop die Speiseröhre untersucht werden.

Literatur: (1) Pieniažek, Kompression der Luftröhre durch Wirbelabscesse. Deutsche med. Wochenschr., 1906, Nr. 27.

Digitized by Google
Original from UNIVERSITY OF CALIFORNIA
Generated on 2019-10-24 13:11 GMT / http://hdl.handle.net/2027/uc1.b3252761
Public Domain in the United States, Google-digitized / http://www.hathitrust.org/access_use#pd-us-google

Aus der Ohrenabteilung der allgemeinen Poliklinik in Wien
(Vorstand: Professor Dr. G. Alexander).

Ein Beitrag zur Pathogenese der von der Nasenschleimhaut ausgelösten subjektiven Ohrgeräusche.

Von Dr. **Conrad Stein**, Assistenten der Abteilung.

Subjektive Ohrgeräusche bilden bekanntlich häufig die Begleiterscheinung katarrhalischer und entzündlicher Erkrankungen der Nasen- und Rachenschleimhaut. In der weitaus größten Zahl der Fälle gehören sie zum Symptomenbilde der katarrhalischen oder entzündlichen Veränderungen des Mittelohres, die durch direkte Fortpflanzung von der Nase aus auf dem Wege des Nasenrachenraumes und der Ohrtrompete entstanden sind.

Es ist keineswegs der Zweck der vorliegenden Mitteilung, diese längst bekannte Tatsache zum Gegenstande der Erörterung zu machen. Trotzdem erscheint es mir nicht unwichtig, die zahlreichen Erklärungsversuche für die bei katarrhalischen und entzündlichen Zuständen des Mittelohres vorkommenden Ohrgeräusche hier kurz anzuführen. Ich möchte daher einleitend die diesbezüglichen in der Literatur niedergelegten Angaben vorbringen und daran anknüpfend über meine eigenen Untersuchungen berichten, die sich nur auf eine bestimmte Gruppe der bei Nasenaffektionen auftretenden Ohrgeräusche beziehen.

Zur Erklärung der Bezeichnung „subjektive Ohrgeräusche" sei bemerkt, daß ich hierher — dem Vorschlage Hegeners[1]) folgend — solche Geräusche rechne, bei denen sich objektiv eine Schallquelle im Ohre oder in seiner Umgebung nicht nachweisen läßt. Es sind also Geräusche, welche nur von dem Kranken, nicht aber auch von dem Untersuchenden wahrgenommen werden. Es erscheint notwendig, diese Definition zu geben, weil von anderen Autoren zwischen subjektiven (auf nicht akustische Reizzustände des Schallperzeptionsapparates zurückzuführenden) und entotischen (durch eine Schallquelle[2]) im Gehörorgane oder seiner nächsten Umgebung hervorgerufenen) Ohrgeräuschen unterschieden wird.

Erfolgt, wie dies bei den katarrhalischen Prozessen der Fall ist, durch Schwellung oder Auflockerung der Auskleidung der Ohrtrompete oder durch Sekretansammlung in derselben eine Beeinträchtigung der Trommelhöhlenventilation, so wird der Luftgehalt der Trommelhöhle durch Resorption vermindert oder aufgehoben und das Trommelfell mit der Gehörknöchelkette nach innen gedrängt. Bleibt die Tubenpassage behindert und die Trommelhöhlenventilation

[1]) Hegener, Klinik, Pathologie und Therapie der subjektiven Ohrgeräusche. Verhandlungen d. deutschen otol. Ges., XVIII. Bd., 1909, pag. 4.

[2]) Blutgefäße und Muskeln.

Digitized by Google
Original from UNIVERSITY OF CALIFORNIA
Generated on 2019-10-24 13:11 GMT / http://hdl.handle.net/2027/uc1.b3252761
Public Domain in the United States, Google-digitized / http://www.hathitrust.org/access_use#pd-us-google

dadurch gestört, so stellen sich in einer großen Anzahl von Fällen Ohrgeräusche ein. Das Zustandekommen derselben hat verschiedene Erklärungen gefunden. Politzer[1]) bezeichnet als Ursache der subjektiven Gehörsempfindungen bei katarrhalischen Mittelohrerkrankungen eine Steigerung des labyrinthären Druckes, die dadurch hervorgerufen wird, daß bei dem Einwärtsrücken der Gehörknöchelchenkette der Stapes in das Vorhoffenster hineingedrängt wird. Auf diese Weise soll es zu einer Spannung und Reizung der Acusticusausbreitung im Labyrinth, zu einer Störung der Zirkulation daselbst und in weiterer Folge zu einer Beeinträchtigung der Ernährung des Nerven kommen.

Auch die bei Ansammlung von serösem oder schleimigem Exsudat oder durch Bindegewebsneubildung in der Trommelhöhle auftretenden subjektiven Geräusche erklärt Politzer[2]) aus einer abnormen Belastung der Labyrinthfenster und Steigerung des Druckes im Labyrinth.

Diese auch von Kessel[3]) vertretene Hypothese des erhöhten Labyrinthdruckes wird von Bezold[4]) und Hensen[5]), die auf die Ausweichsmöglichkeiten der Labyrinthflüssigkeit durch die Wasserleitungen aufmerksam gemacht haben, bestritten.[6]) Hensen hat überdies noch auf die weiten perineuralen Räume hingewiesen und auf Grund dieses Verhaltens das Vorkommen eines erhöhten Labyrinthdruckes negiert.

Bezold erklärt die bei Störungen des Schalleitungsapparates auftretenden Ohrgeräusche in der Weise, daß er annimmt, normalerweise unhörbare Gefäß- und Muskelgeräusche würden auf den durch einseitige Belastung gespannten Schalleitungsapparat übertragen.

Nach Ansicht Hegeners[7]) bringt ein Exsudat der Pauke, welche die sonst bei dem Übergange: fester Körper — Luft — fester Körper eintretenden

---

[1]) Politzer, Über subjektive Gehörsempfindungen. Wiener med. Wochenschr., 1865, pag. 1217.

[2]) Politzer, Lehrbuch der Ohrenheilkunde. 5. Aufl., 1908, pag. 53.

[3]) Kessel, Über die chronischen Katarrhe des Mittelohres und ihre Behandlung. Thüring. ärztl. Korrespondenzbl., 1888, pag. 486.

[4]) Bezold, Experimentelle Untersuchungen über den Schalleitungsapparat des menschlichen Ohres. I. Teil. A. f. O., XVI. Bd., 1880; zit. nach Hegener, Klinik, Pathologie und Therapie der subjektiven Ohrgeräusche. Verhandlungen d. deutschen otol. Ges., XVIII. Bd., 1909, pag. 9.

[5]) Hensen, Handbuch der Physiologie der Sinnesorgane, 1880; zit. nach Hegener, pag. 9.

[6]) Auf die breite Kommunikation der Lymphräume des inneren Ohres mit den subarachnoidealen Räumen haben schon Cotunno (1774) und später Weber-Liel (1879) [zitiert nach O. Mayer: Ein Beitrag zur Kenntnis der Entstehung der Ohrgeräusche. Monatsschr. f. Ohrenheilk., 1912, 46. Jahrg., 2. H.] hingewiesen.

[7]) l. c. pag. 10.

Digitized by Google
Original from UNIVERSITY OF CALIFORNIA
Generated on 2019-10-24 13:12 GMT / http://hdl.handle.net/2027/uc1.b3252761
Public Domain in the United States, Google-digitized / http://www.hathitrust.org/access_use#pd-us-google

Reflexverluste durch die besser leitende Flüssigkeit zum Teile aufhebt, eine ähnliche Wirkung hervor.

Nach Panse[1]) entstehen die reinen Schalleitungsgeräusche durch behinderten Abfluß infolge Starrheit der Schalleitungsvorrichtung.

Werden durch chronische Erkrankungen der Nase und des Nasenrachenraumes häufige Rezidiven akuter Mittelohrkatarrhe herbeigeführt und wird schließlich die Rückbildung der katarrhalischen Veränderungen im Mittelohre hintangehalten, so kommt es zur Entwicklung der von Politzer klinisch und pathologisch-anatomisch genau gekennzeichneten chronischen Adhäsivprozesse im Mittelohre. Solange dieselben nur die Schwingbarkeit des Schalleitungsapparates beeinträchtigen und Schalleitungshindernisse herbeiführen, können wir zur Erklärung der bei ihnen überaus häufig auftretenden subjektiven Geräusche auf die vorher zitierten Anschauungen zurückgreifen, von denen jene der entotischen Perzeption von Gefäßgeräuschen die größte Wahscheinlichkeit für sich haben dürfte (siehe Hegener, pag. 28). Greifen die Veränderungen jedoch auf das Labyrinth und den Hörnerven über, so können wir die im peripheren Neuron des Acusticus und im Endorgan desselben pathologisch-anatomisch (Alexander, Manasse) festgestellten und auch nach den Resultaten klinischer Untersuchungen dorthin zu verlegenden Veränderungen als die Ursache der subjektiven Geräusche ansehen. Auch Hegener[2]) sieht in den Acusticusveränderungen das wesentliche Substrat der bei vorgeschrittenen chronischen Adhäsivprozessen bestehenden überaus quälenden und zumeist kontinuierlich fortdauernden subjektiven Geräusche.

Politzer[3]) hat für die chronischen Formen des Mittelohrkatarrhs, insbesondere die chronischen Adhäsivprozesse, seine Theorie des erhöhten Labyrinthes aufgegeben und vertritt nun die Ansicht, daß die anatomischen Veränderungen im Labyrinthe die Ursache der subjektiven Gehörsempfindungen seien.

Bei den im Anschlusse an Nasenerkrankungen sich entwickelnden entzündlichen Vorgängen im Mittelohre spielt vor allem die aus der aktiven Hyperämie resultierende Gefäßerweiterung eine bedeutsame Rolle; die Ursache der Ohrgeräusche liegt hier in der Autoauskultation der in den erweiterten Gefäßen entstehenden Geräusche, die mit der Rückbildung des pathologischen Prozesses in der Mittelohrschleimhaut zumeist wieder verschwinden. In anderen Fällen kommt es, wie Politzer schon 1865 hervorgehoben hat, auf dem Wege von Gefäßanastomosen auch zu einer Blutüberfüllung im Labyrinth,

---

[1]) Panse, Ohrensausen. Z. f. O., XXXIII. Bd., pag. 289.

[2]) *l. c.* pag. 28.

[3]) Frey, Diskussion zu dem Vortrage Hegeners: Klinik, Pathologie und Therapie der subjektiven Ohrgeräusche. Verhandlungen d. deutschen otol. Ges., 1909, pag. 133.

Digitized by Google
Original from UNIVERSITY OF CALIFORNIA
Generated on 2019-10-24 13:12 GMT / http://hdl.handle.net/2027/uc1.b3252761
Public Domain in the United States, Google-digitized / http://www.hathitrust.org/access_use#pd-us-google

die einen mechanischen Reiz auf die Nervenenden ausüben und dadurch Gehörsempfindungen auslösen kann.

Weiterhin entstehen nach Politzer pulsierende Ohrgeräusche bei akuten entzündlichen Mittelohrerkrankungen durch Blutüberfüllung in der Trommelhöhle, wenn das Lumen derselben durch die Erweiterung der Gefäße verengt, das in der Trommelhöhle aufgehäufte Exsudat während der Systole komprimiert und ein momentaner Druck auf die beiden Labyrinthfenster ausgeübt wird.

Hegener[1]) vertritt unter Hinweis auf die Resultate neuerer Untersuchungen (Alexander, Alt, Blau, Herzog, Nager, Neumann, Ruttin, Scheibe u. a.) die Annahme, daß subjektive Geräusche bei akuten Mittelohrentzündungen durch kollaterale Entzündungserscheinungen im Labyrinth, im Acusticus oder seinen Endorganen ausgelöst werden können.

Wir haben weiterhin Fälle namhaft zu machen, in welchen die subjektiven Geräusche dadurch verursacht werden können, daß die entzündlich hyperämisierten Gefäße der Nasen- und Rachenschleimhaut, bzw. der sie passierende Blutstrom, die Schallquelle subjektiver Gehörsempfindungen bieten. Das wird im verstärkten Maße dort der Fall sein, wo grobe Veränderungen der Gefäße (degenerative Prozesse der Gefäßwand, aneurysmatische Erweiterungen, varicöse Bildungen) der Nasen- und Rachenschleimhaut vorliegen. Die Perzeption dieser Gefäßgeräusche kann schon von Seite eines normalen Gehörapparates erfolgen, um so leichter natürlicherweise in Fällen von akuten und chronischen Mittelohrentzündungen, bei welchen als Ausdruck pathologischer Schalleitungsbedingungen eine Verstärkung der Kopfknochenleitung vorliegt.

In der weitaus größten Zahl der Fälle werden wir zur Erklärung von Ohrgeräuschen bei Affektionen der Nasenschleimhaut auf eine der hier angeführten Möglichkeiten zurückgreifen können. Es sind aber außerdem noch vereinzelte Fälle aus der Literatur anzuführen, in denen ein anderer Modus der Erregung der subjektiven Gehörsempfindungen von der Nase aus supponiert wird. Es sind das diejenigen Erklärungen, auf Grund welcher die Ohrgeräusche als reflektorisch von der Nase aus erregt angesehen werden.

So berichtet V. Urbantschitsch[2]) über zwei Fälle, bei welchen subjektive Gehörsempfindungen durch Ätzungen an der unteren und mittleren Nasenmuschel vollständig und dauernd zum Stillstande gebracht wurden. Urbantschitsch ist der Ansicht, daß es sich hier um eine reflektorische Beeinflussung der akustischen Zentren vom Trigeminusgebiete gehandelt hat.

---

[1]) Hegener, l. c.

[2]) Urbantschitsch, Über den Einfluß von Trigeminusreizen auf die Sinnesempfindungen, insbesondere auf den Geruchssinn. Pflügers Archiv, 1883, Bd. XXX, pag. 129.

Digitized by Google
Original from UNIVERSITY OF CALIFORNIA
Generated on 2019-10-24 13:12 GMT / http://hdl.handle.net/2027/uc1.b3252761
Public Domain in the United States, Google-digitized / http://www.hathitrust.org/access_use#pd-us-google

Von Interesse ist auch ein von Haug[1]) mitgeteilter Fall, bei welchem die Ätzung des Tuberculum septi und der unteren Nasenmuschel mit Trichloressigsäure eine bedeutende Besserung subjektiver Geräusche bewirkte. Haug nimmt auf Grund der erfolgreichen Behandlung der nasalen Reflexregion in diesem Falle an, daß die subjektiven Erscheinungen im Ohre im Zusammenhang mit derselben gestanden seien, glaubt aber die Ohrerscheinungen wären weniger rein nasalen als nasogenitalen Ursprungs gewesen. Haug[2]) hält auch die bei Schnupfen auftretenden subjektiven Gehörsempfindungen, die er als Sausen und Rauschen bezeichnet, für Reflexe vom Trigeminus, ähnlich wie die dabei auftretenden Hemikranien, Neuralgien und Asthmaanfälle.

Von diesen Mitteilungen abgesehen, finden wir bei Durchsicht der einschlägigen Literatur über jene Krankheitssymptome im Ohre, die man sich von der Nase aus durch Vermittlung der Nerven entstanden dachte, nur wenige und ganz allgemein gehaltene Bemerkungen.

Tiedemann[3]), der in seiner Monographie „Über die lebenden Würmer und Insekten in den Geruchsorganen des Menschen" in der Symptomatologie auch die verschiedenen Reflexerscheinungen zur Sprache bringt, welche durch die Irritation des Trigeminus auftreten, erwähnt unter zahlreichen Erscheinungen auch Klingen im Ohre.

Jurasz[4]), der in dem Handbuch der Laryngologie und Rhinologie von Heymann eine ausgezeichnete Schilderung der nasalen Reflexneurosen geboten hat, führt unter den von den Autoren beobachteten Krankheitserscheinungen, welche — durch sensible Erregungen von der Nase ausgelöst — in anderen Organen auftreten können, auch „Anomalien der Ohren" an, allerdings ohne sich über die Natur derselben näher zu äußern.

Jurasz unterscheidet unter den nasalen Reflexneurosen auch solche, in welchen die sensible Erregung in der Nase stattfindet und sich durch einen Reflex in der Nase selbst äußert (dahin gehören die Rhinitis nervosa oder vasomotoria, das Heufieber, der Catarrhus autumnalis, die Hydrorrhöe etc.) und solche, bei denen zirkulatorische und sekretorische Störungen der Nase als reflektorische Folge eines von anderen Organen (Haut, Unterleibs-, besonders Genitalorganen) ausgehenden und auf die vasomotorischen und sekretorischen Leitungen der Nase übertragenen sensiblen Reizes auftreten.

---

[1]) Haug, Über die Behandlung gewisser subjektiver Ohrerscheinungen durch Behandlung der Genitalsphäre der Nase. M. f. O., 1903, Bd. XXXVIII, pag. 96.

[2]) Haug, Die Krankheiten des Ohres in ihrer Beziehung zu den Allgemeinerkrankungen. Wien und Leipzig 1893, zit. nach Panse, Ohrensausen, Z. f. O., Bd. XXXIII, pag. 270.

[3]) Thiedemann, Mannheim 1844, zit. nach Jurasz, Die nasalen Reflexneurosen. Handbuch der Laryngologie und Rhinologie von Paul Heymann, III. Bd.

[4]) Jurasz, l. c.

Digitized by Google
Original from UNIVERSITY OF CALIFORNIA
Generated on 2019-10-24 13:12 GMT / http://hdl.handle.net/2027/uc1.b3252761
Public Domain in the United States, Google-digitized / http://www.hathitrust.org/access_use#pd-us-google

Die den beiden letztgenannten angehörenden Formen der nasalen Reflexneurosen-Reizerscheinungen der Nase (vor allem Hyperämie, Schwellung, vermehrte Schleimabsonderung) sind, wie vielfache Erfahrungen lehren, nicht selten von Ohrgeräuschen begleitet, die wir unter Hinweis auf das oben Gesagte als Folge einer Perzeption von Geräuschen, die in den dilatierten Gefäßen der Nasenschleimhaut entstanden sind, oder aus der Nachwirkung des den Anfall begleitenden Tubenverschlusses erklären können. Wiederholen sich die pathologischen Reizvorgänge in der Nase allzu häufig, so können hieraus dauernde katarrhalische Veränderungen der Nasenschleimhaut resultieren, die dann ihrerseits katarrhalische Prozesse im Mittelohre zur Folge haben und auf diesem Wege temporäre oder kontinuierliche Gehörsempfindungen veranlassen können.

An die Fälle von Urbantschitsch und Haug anknüpfend, möchte ich über einschlägige Beobachtungen berichten, die ich in einer Reihe von Fällen zu machen Gelegenheit hatte und die einerseits für die Beurteilung der Frage der von der Nase aus reflektorisch erregten Ohrgeräusche ein gewisses Interesse beanspruchen dürfen und andrerseits auch von therapeutischem Standpunkte aus einige Aufmerksamkeit verdienen. Es fiel mir auf, daß einige an Ohrensausen leidende Patienten nach leichten mechanischen oder chemischen Irritationen der Nasenschleimhaut, wie sie sich selbst bei geringfügigen therapeutischen Prozeduren ergeben (Tuschierungen der Nasenschleimhaut, Einblasung von pulverförmigen Medikamenten, Zerstäuben von flüssigen Medikamenten in der Nase, Einführung eines dünnen Drainrohres zur Nasenspülung etc.), über eine Zunahme der Ohrgeräusche klagten. Diese Angaben machten mir auch mehrere Patienten, bei welchen ich wegen subakuten oder chronischen Mittelohrkatarrhs zum Zwecke der Wegsammachung der Ohrtrompete den Katheter in Anwendung brachte. Dieses Verhalten erschien um so überraschender, als es auch Pat. betraf, bei welchen der Katheterismus auf das Hörvermögen in günstiger Weise einwirkte, so daß der befriedigende Effekt nach dieser Richtung im auffälligen Gegensatze zur ungünstigen Wirkung auf die Intensität der Ohrgeräusche stand. In welcher Weise kann nun dieser eigentümliche Effekt der Nasenbehandlung erklärt werden?

Es liegt nahe, zu diesem Zwecke die von Urbantschitsch für seine Fälle gegebene Erklärung zu akzeptieren, nach welcher es sich um eine reflektorische Beeinflussung der akustischen Zentren vom Trigeminusgebiete der Nase aus gehandelt hat.

Urbantschitsch[1]), der dem Einfluß von Trigeminusreizen auf die Sinnesempfindungen ein eingehendes Studium gewidmet hat, zitiert zahlreiche Beobachtungen, aus denen die Möglichkeit einer reflektorischen Beeinflussung der akustischen Zentren vom Trigeminus aus klar hervorgeht.

[1]) Urbantschitsch, l. c.

Digitized by Google
Original from UNIVERSITY OF CALIFORNIA
Generated on 2019-10-24 13:12 GMT / http://hdl.handle.net/2027/uc1.b3252761
Public Domain in the United States, Google-digitized / http://www.hathitrust.org/access_use#pd-us-google

So erwähnt er eine Mitteilung Türks[1]), nach welcher bei Ausübung eines Druckes auf die Stirne, den harten Gaumen und die Zunge eine Verminderung der subjektiven Gehörsempfindungen erfolgte. Dasselbe beobachtete Wilde[2]) bei Reibung der Tragusgegend, Weil[3]) beim Anblasen des äußeren Ohres.

Als Beispiel einer durch Irritation der sensiblen Trigeminusäste hervorgerufenen Erregung von subjektiven Gehörsempfindungen erwähnt Urbantschitsch die Beobachtungen von Valleix[4]) (subjektive Gehörsempfindungen während eines Anfalles von Trigeminusneuralgie), Politzer[5]) (bei Entzündungen im äußeren Gehörgang), Schwartze[6]) (bei Dentalgie, besonders der hinteren Molares), Henle[7]) (beim Reiben der Wange), Zaufal[8]) (beim Bestreichen der Tragusgegend) und Benedikt[9]), der die durch galvanische Reizung ausgelösten subjektiven Gehörsempfindungen als eine vom Trigeminus erregte Reflexerscheinung betrachtet.

Auf die Beziehungen zwischen Trigeminus und den vom Acusticus ausgelösten Sinnesempfindungen glaubt Urbantschitsch auch, wenigstens zum Teil, den günstigen Einfluß beziehen zu können, den Bougierungen der Ohrtrompete ohne nachfolgende Lufteintreibungen in das Ohr ausüben. Urbantschitsch beobachtete, daß sich die Empfindungen von zunehmender Erleichterung des Kopfes und eine Abnahme des im Ohre vorhandenen Druckgefühles sowie eine bedeutende Beruhigung der subjektiven Gehörsempfindungen eben dann deutlich bemerkbar machten, während der Tubenkanal von der eingeführten Bougie vollständig verstopft war. In einem von Urbantschitsch behandelten Falle von rechtseitiger Anaesthesia acustica (für die Sprache und verschiedene, den Kopfknochen aufgesetzte tönende Stimmgabeln) waren durch die Bougierung des katarrhalisch affizierten und verengten Tubenkanales im linken Ohre die heftigen subjektiven Gehörsempfindungen im nicht behandelten rechten Ohre allmählich zurückgegangen

Ich glaube nun, auf Grund der klinischen Untersuchungen meiner Fälle die von Urbantschitsch gegebene Erklärung bestätigen zu können, möchte dieselbe jedoch nach einer bestimmten Richtung hin noch genauer präzisieren und ergänzen.

---

[1]) Türk, Österreichische Wochenschrift, 1843, Nr. 44.

[2]) Wilde, Medical times and gaz., 1852.

[3]) Weil, M. f. O., XI. Bd., pag. 68.

[4]) Valleix, Schmidts Jahrbücher, 1855, Bd. LXXXV, pag. 177.

[5]) Politzer, Wiener med. Wochenschr., 1865.

[6]) Schwartze, Berliner klin. Wochenschr., 1866, Nr. 12 u. 13.

[7]) Henle, siehe Joh. Müller, Handbuch der Physiologie, 1840, Bd. LXII, pag. 482.

[8]) Zaufal, Wiener med. Wochenschr., 1872, Nr. 21.

[9]) Benedikt, Wiener med. Wochenblatt, 1863, Nr. 23.

Digitized by Google
Original from UNIVERSITY OF CALIFORNIA
Generated on 2019-10-24 13:12 GMT / http://hdl.handle.net/2027/uc1.b3252761
Public Domain in the United States, Google-digitized / http://www.hathitrust.org/access_use#pd-us-google

Von der Überzeugung geleitet, daß wir mangels der Dürftigkeit des pathologisch-anatomischen Untersuchungsmateriales derzeit nur durch exakte klinische Untersuchungen Aufschlüsse über die Pathogenese der Ohrgeräusche gewinnen können, ergänze ich in jedem Falle von Ohrensausen den otiatrischen durch den eingehenden internen Befund. Der auffallend häufige Nachweis von teils funktionellen, teils organischen Affektionen des Zirkulationsapparates gab mir die Veranlassung, in allen Fällen auch dem Verhalten des Blutdruckes genauere Aufmerksamkeit zu schenken und das Resultat der Tonometrie in meine Befunde einzubeziehen.

Die nachfolgende Tabelle gibt eine übersichtliche Darstellung der otologischen, rhinologischen und internen Befunde, die in den von mir beobachteten Fällen erhoben wurden.

Es ist bemerkenswert, daß bei sämtlichen hier angeführten Patienten die Ohrsymptome, und zwar vor allem die Ohrgeräusche, im Vordergrunde des Krankheitsbildes standen, in manchen Fällen sogar dasselbe gänzlich beherrschten. Erst gelegentlich der anamnestischen Erhebungen und der internen, respektive rhinologischen Untersuchung wurden die übrigen Krankheitssymptome festgestellt.

Resümiere ich die Ergebnisse der internen Untersuchungen in diesen zwölf Fällen, so ergeben sich folgende Befunde: In einem Falle Morbus Basedowii, in einem Falle beträchtliche Arteriosklerose, in zwei Fällen (Nr. 5 und 11) leichte Arteriosklerose, in fünf Fällen das Bestehen einer vasomotorischen Neurasthenie; in drei Fällen[1]) war der interne Befund vollständig negativ. Es fanden sich demnach in 9 Fällen pathologische Erscheinungen im Bereiche des Zirkulationsapparates.

Von besonderem Interesse erscheinen die Resultate der Blutdruckmessungen.

Es zeigte sich nämlich, daß von den zwölf Patienten meines Beobachtungsmateriales neun das Symptom der Labilität des Blutdruckes aufwiesen.

S. Kornfeld[2]) hat schon im Jahre 1899 den Einfluß geistiger und körperlicher Arbeit auf das Verhalten des Blutdruckes beschrieben und auf Grund sphygmomanometrischer Messungen auf die beträchtlichen Steigerungen des Blutdruckes durch körperliche Arbeit, geistige Tätigkeit, besonders unter dem Einflusse von Affekten, hingewiesen.

---

[1]) In einem Falle bestanden nur klimakterische Beschwerden.

[2]) S. Kornfeld, Über den Einfluß physischer und psychischer Arbeit auf den Blutdruck. Wiener med. Blätter, 1899, Nr. 30—32 und: Über die Beziehungen von Blutkreislauf und Atmung zur geistigen Arbeit. Festschrift der k. k. technischen Hochschule in Brünn zur Feier ihres 50jährigen Bestandes, Oktober 1899. Brünn 1899, Verlag der technischen Hochschule.

Digitized by Google
Original from UNIVERSITY OF CALIFORNIA
Generated on 2019-10-24 13:12 GMT / http://hdl.handle.net/2027/uc1.b3252761
Public Domain in the United States, Google-digitized / http://www.hathitrust.org/access_use#pd-us-google

Im Jahre 1906 hat Robert Bing[1]) aus der Nervenpoliklinik Oppenheims in Berlin die Resultate von Blutdruckmessungen an Nervenkranken mitgeteilt, nach welchen Patienten, die das Krankheitsbild der vasomotorischen Neurasthenie (Tachykardie, Dermographie, fliegende Röte etc.) darboten, eine hochgradige Labilität des Blutdruckes zeigten, die sich bei mäßigen Arbeitsleistungen, sowie bei psychischen Emotionen kundgab.

Es zeigte dann Zabel[2]) an Hand einer großen Reihe von Blutdruckmessungen, daß der Blutdruck des Normalen unregelmäßigen, der Größe nach individuell verschiedenen Schwankungen unterliegt. Speziell zeigt sich das Phänomen der Labilität bei Neurasthenie oder Hysterie, bei denen schon die kleinsten Anlässe genügen, um sehr beträchtliche Erhebungen der Pression zu verursachen.

Auch Schrumpf[3]) gelangte durch seine Messungen zu gleichen Ergebnissen und wies auf die besonders bei nervösen, leicht emotiven Personen nachweisbare, psychogene (vorübergehende) Hypertonie hin.

Besonderes Interesse gewinnt für die uns hier beschäftigende Frage die Mitteilung Bings, daß bei Reizung der Nasenausbreitungen des Trigeminus (mit verdünnter Essigsäure) eine deutliche Blutdrucksteigerung nachzuweisen ist. Während sich nach seinen Versuchen bei Normalen Steigerungen von 5 bis 15 *mm* Hg ergeben, fällt der Trigeminusversuch bei der Mehrzahl der Vasoneurotiker im Sinne einer Blutdrucksteigerung von 20, 25, 30, selbst 40 *mm* Hg aus. Bing sah sogar in einem Falle von Neurasthenie mit nervöser Tachykardie eine Steigerung von 105 auf 160 und bei einer traumatischen Neurose eine solche von 160 auf 240 *mm* Hg. In einem einzigen Falle — bei einem vasomotorisch sehr erregbaren, alkoholintoleranten, an häufigen Migräneanfällen leidenden Neurastheniker — sah Bing einen paradoxen Trigeminusreflex, nämlich ein Sinken des Blutdruckes von 125 auf 110 *mm* Hg.

Auch Zabel beobachtete infolge von Iritation der Nasenschleimhaut fast stets Blutdrucksteigerungen. So trat bei Personen, die keine Gewohnheitsschnupfer waren, nach einer Prise Schnupftabak eine sofortige Steigerung des Blutdruckes auf. Auch rein mechanische Reizungen der Nasenschleimhaut — Kitzeln mit einem Pferdehaar — wirken prompt blutdruckerhöhend. Die Blutdrucksteigerung ist nach Ansicht Zabels auf Trigeminusreizung zurückzuführen, da sie auch bei Anosmie auftritt, und sie kann auch bei einfacher Olfactoriusreizung vorkommen. So berichtet Zabel über einen Fall von Jodo-

[1]) Robert Bing, Blutuntersuchungen an Nervenkranken. Berliner klin. Wochenschr., 1906, Nr. 36.

[2]) Zabel, Plötzliche Blutdruckschwankungen und ihre Ursachen. Münchner med. Wochenschr., 1910, Nr. 44.

[3]) Schrumpf, Die psychogene Labilität des Blutdruckes und ihre Bedeutung in der Praxis. Deutsche med. Wochenschr., 1910, Nr. 51.

Digitized by Google
Original from UNIVERSITY OF CALIFORNIA
Generated on 2019-10-24 13:12 GMT / http://hdl.handle.net/2027/uc1.b3252761
Public Domain in the United States, Google-digitized / http://www.hathitrust.org/access_use#pd-us-google

Nummer	Alter, Beschäftigung	Otologischer Befund	Rhinologischer Befund
1	M. H., 28 Jahre, Beamtin	Beiderseitiger chronischer Tubenmittelohrkatarrh (rechts leichten, links beträchtlichen Grades) mit kontinuierlichem Sausen in beiden Ohren, in stärkerem Grade im linken	Rhinitis chronica, leichte Deviation der Nasenscheidewand nach links mit breit aufsitzender Crista auf d. linken Seite
2	H. Sch., 35 Jahre, Lehrer	Rechtes Ohr normal, links chronischer Adhäsivprozeß des Mittelohres nach abgelaufener Mittelohreiterung. Konstantes Brummen und Summen im linken Ohre mit temporärer Verstärkung	Rhinitis chronica mit leichter Hypertrophie der Schleimhaut der unteren Nasenmuscheln. Links breit aufsitzende Spina septi
3	A. N., 42 Jahre. Kaufmannswitwe	Chronisch-katarrhalischer Adhäsivprozeß des Mittelohres beiderseits mit starker Beeinträchtigung des Gehörs und kontinuierlichen, zeitweise verstärkt auftretenden Ohrgeräuschen (Wasserrauschen, Brausen, Klopfen)	Leichte Hypertrophie der Nasenschleimhaut
4	J. Z., 26 Jahre. Dienstmädchen	Beiderseitige Otosklerose im Anfangsstadium. Sausen und Rauschen in beiden Ohren bei körperlichen und geistigen Erregungen, vor den Menses und bei Schnupfen	Rhinitis vasomotoria
5	J. G., 40 Jahre. Reisender	Beiderseitige Erkrankung des inneren Ohres, rechts geringen, links mäßigen Grades. Summen oder Brummen in beiden Ohren. Schon die Berührung der Nasenschleimhaut mit der Sonde, noch mehr aber das Tuschieren der Mucosa mit einer Lapislösung löst beim Pat. schmerzhafte Sensationen in der Nase aus und führt zu einer Zunahme der Gehörempfindungen. Nach mehrmaligem Tuschieren mildert sich die Empfindlichkeit des Pat.; auch erfahren die Ohrgeräusche nach längerer Nasenbehandlung keine Verstärkung mehr	Deviatio septi n. rechts, Crista rechts. Leichte Hypertrophie der mittleren Nasenmuschel links; chron. Rhinitis mit reichlich schleimiger Absonderung der Schleimhaut

[1]) Die angegebenen Messungen wurden mit dem Gärtnerschen Tonometer

Digitized by Google
Original from UNIVERSITY OF CALIFORNIA
Generated on 2019-10-24 13:12 GMT / http://hdl.handle.net/2027/uc1.b3252761
Public Domain in the United States, Google-digitized / http://www.hathitrust.org/access_use#pd-us-google

Subjektive Beschwerden und interner Befund	Blutdruck[1])
Kopfdruck, mitunter pulsierende Geräusche im Kopfe, bei geringen Emotionen od. Anstrengungen Herzklopfen, häufig Anfälle von Aufregung und Unruhe, Gefühl des Pulsierens der Arterien. Objektiv normal perkutorischer Befund. Auskultation: Spaltung des systolischen Tones	Der gewöhnlich 85—90 *mm* Hg betragende Blutdruck zeigt bei leichten körperlichen Arbeitsleistungen und bei Prüfung des Trigeminusreflexes ein Plus von 25—30 *mm* Hg
Im Anschluß an mehrmonatliche geistige Überanstrengung verschiedene Krankheitserscheinungen gastrischer Neurasthenie und anfallsweise auftretenden Herzbeschwerden (Herzklopfen, schmerzhafte Sensationen in der Herzgegend, Pulsieren der Arterien). Die Untersuchung des Zirkulationsapparates ergibt keine organischen Veränderungen	115—120 *mm* Hg mit Steigerung auf 140—150 *mm* Hg bei körperlichen und geistigen Erregungen sowie bei Irritationen der Nasenschleimhaut
Kopfdruck, Reizbarkeit, Schlaflosigkeit, abnehmendes Gedächtnis, Herzklopfen, dysmenorrhoische Beschwerden. Morbus Basedowii (Protrusio bulbi, Struma, beschleunigte Herztätigkeit, Stellwagsches Symptom)	Die Messungen des Blutdruckes ergeben Werte zwischen 110 bis 140 *mm* Hg. Geringfügige körperliche und jede geistige Erregung steigern den Blutdruck, der auch bei Prüfung des Trigeminusreflexes in der Nase eine deutliche Erhöhung erfährt
Symptome vasomotorischer Neurasthenie ohne organische Veränderungen am Herzen und den Gefäßen (Tachykardie, Dermographie, fliegende Röte). Pat. führt die Krankheitserscheinungen auf ein erlittenes psychisches Trauma zurück	Leichte Labilität d. Blutdruckes (Schwankungen zwischen 95 und 110 *mm* Hg)
Kopfschmerzen, Schwindel, anginöse Beschwerden (Druckgefühl der Herzgegend, Herzangst). Herzbefund normal. Leicht rigide Arterien.	Konstant an der oberen Grenze der Norm (130—135 *mm* Hg). Der Blutdruck steigert sich bei geringen körperlichen Anstrengungen oder geistigen Erregungen und bei Prüfung des Trigeminusreflexes auf 150 bis 160 *mm* Hg. Im weiteren Verlaufe der Behandlung betragen die Blutdrucksteigerungen nur 10—15 *mm* Hg

[1]) vorgenommen (Normalwerte bei Frauen 80—100, bei Männern 100—120 *mm* Hg).

Generated on 2019-10-24 13:12 GMT / http://hdl.handle.net/2027/uc1.b3252761
Public Domain in the United States, Google-digitized / http://www.hathitrust.org/access_use#pd-us-google
Digitized by Google
Original from UNIVERSITY OF CALIFORNIA

Nummer	Alter. Beschäftigung	Otologischer Befund	Rhinologischer Befund
6	H. N., 27 Jahre, Beamter	Ohrensausen links ohne nachweisbare Erkrankung des Gehörapparates. Die Ohrgeräusche, die Pat. als leises, aber konstantes Summen schildert, erfahren bei Berührung des Naseninnern mit einem Wattebäuschchen, bei Einführung eines Drainrohres, bei Zerstäubung von Chloreton, welche Prozeduren von dem Pat. schmerzhaft empfunden werden, eine Steigerung zu pulsierendem Klopfen	Rhinitis vasomotoria. Schmale, weit n. hinten reichende Crista septi links
7	F. H., 48 Jahre, Bureaudiener	Rechts: Erkrankung des inneren Ohres mäßigen Grades; links: Chronischer Adhäsivprozeß des Mittelohres mit Beteiligung des inneren Ohres. Leises, zeitweise quantitativ verstärktes Rauschen in beiden Ohren. Bei Erregungen, sowie nach Alkoholgenuß lautes Klopfen	Leichte Deviation des Septum n. r. Ektatische Gefäße am Septum. Hypertrophie der unteren Nasenmuscheln beiderseits. Rhin. mucopurul. Nebenhöhlen frei
8	W. R., 42 Jahre, Agent	Chronischer Adhäsivprozeß des Mittelohres beiderseits mit starker Einschränkung des Gehörs. Sausen und Rauschen, manchmal Klingen in beiden Ohren, periodisch in quälender Weise gesteigert	Rhin. chronica atrophica
9	R. S., 48 Jahre. Bedienerin	Rechts: Perforatio sicca; links: Chronischer Tuben-Mittelohrkatarrh mit mäßiger Einschränkung des Gehörs und Sausen auf beiden Seiten. Bei Einführung des Katheters Herzklopfen und pulsierendes Klopfen im Kopfe. Bei fortgesetzter Behandlung tritt diese Erscheinung in geringerem Grade auf, doch fühlt die Pat. trotz objektiv nachweisbarer Besserung des Gehörs bezüglich des Ohrensausens keine subjektive Erleichterung	Partielle Hypertrophie d. Schleimhaut der unteren Nasenmuscheln
10	E. U., 24 Jahre, Kontoristin	Subakuter Tubenmittelohrkatarrh beiderseits. Summen, manchmal Klingen im linken Ohr. Nach dem Katheterismus, der von starker Reaktion der Nasenschleimhaut gefolgt ist, Rauschen im linken Ohr	Normal
11	G. K., 56 Jahre, Fabrikantensgattin	Chronischer Adhäsivprozeß mit Erkrankung des inneren Ohres. Leises, dumpfes Brausen mit periodischen Verstärkungen zu pulsierendem Rauschen. Pruritus in beiden Ohren	Rhinitis chronica mit leichter Atrophie
12	V. J., 32 Jahre, Klavierlehrerin	Rechts chronischer Tubenmittelohrkatarrh, links Erkrankung des inneren Ohres leichten Grades. Sausen, manchmal Läuten in beiden Ohren	Rhinitis vasomotoria. Schwellung des Tuberculum septi beiderseits

Digitized by Google
Original from UNIVERSITY OF CALIFORNIA
Generated on 2019-10-24 13:12 GMT / http://hdl.handle.net/2027/uc1.b3252761
Public Domain in the United States, Google-digitized / http://www.hathitrust.org/access_use#pd-us-google

Subjektive Beschwerden und interner Befund	Blutdruck
Seit einem gelegentlich eines Bahnunfalles erlittenen heftigen psychischen Shock bestehen verschiedene pathologische Erscheinungen des vasomotorischen Nervensystems. Interner Befund normal	Die Blutdruckmessungen ergeben die ersten Male Werte von 145—150 *mm* Hg, später finden sich Blutdruckzahlen von 110 bis 120 *mm* Hg, die nur durch körperliche Arbeitsleistung und bei Reizung der Nasenschleimhaut (um 30—40 *mm* Hg) gesteigert werden
Arteriosklerose (systolisches Geräusch am Herzen, Akzentuation des II. Aortentones, rigide Arterien)	Konstant erhöht (135—140 *mm* Hg) mit deutlicher Labilität (Steigerungen bis zu 160 *mm* Hg)
Außer den Krankheitserscheinungen im Ohr keine anderen Beschwerden. Interner Befund normal	Normal (110—120 *mm* Hg)
Kongestivzustände, Herzklopfen, klimakterische Beschwerden. Herzbefund normal	An der oberen Grenze der Norm (130—135 *mm* Hg) ohne wesentliche Schwankungen
Interner Befund normal. Leichte Anämie	85—90 *mm* Hg
Sehr nervöse, emotive Pat. klagt über Kopfschmerzen u. Schlaflosigkeit, Zittern in der Herzgegend, häufiges Klopfen im Kopfe, anfallsweise auftretende Kongestionen mit Schwindelgefühl. Leicht rigide, etwas geschlängelte Arterien, Klimakterium	Die Blutdruckmessungen ergeben zumeist Werte an der oberen Grenze der Norm (125—130 *mm* Hg) mit deutlicher Labilität (Steigerungen v. 25—35 *mm* Hg)
Obsolete Apicitis links, abgelaufene Pleuritis auf derselben Seite, hochgradige Neurasthenie mit kardialen und vaskulären Symptomen bei normalem Befund am Herzen	80—85 *mm* Hg mit starker Labilität (Schwankungen von 25 bis 30 *mm* Hg)

Generated on 2019-10-24 13:12 GMT / http://hdl.handle.net/2027/uc1.b3252761
Public Domain in the United States, Google-digitized / http://www.hathitrust.org/access_use#pd-us-google
Digitized by Google
Original from UNIVERSITY OF CALIFORNIA

formidiosynkrasie, bei dem regelmäßig ein vermehrter Blutdruck auftrat, wenn der betreffenden Person der Jodoformgeruch in die Nase stieg; bei anderen Fällen lösten Bratenduft oder Tabakrauch eine manchmal recht beträchtliche Blutdrucksteigerung aus.

Experimentelle Untersuchungen über die von der Nasenschleimhaut ausgelösten Reflexe auf den Kreislauf wurden schon 1870 von Kratschmer[1]) veröffentlicht und bieten einen wirkungsvollen Hintergrund für die eben zitierten klinischen Beobachtungen.

Kratschmer konnte bei Kaninchen durch Reizung der Trigeminusäste in der Nase (durch Tabakrauch) eine Retardation des Herzschlages und hierbei eine Steigerung des Blutdruckes feststellen. Dasselbe Verhalten zeigte sich auch bei Katzen. Bei einer großen Katze, deren mittlerer Blutdruck 184 *mm* Hg betrug, stieg derselbe infolge der Reizung auf 225 *mm*. Die Steigerung des Blutdruckes dürfte nach Kratschmer in eine Linie zu stellen sein mit der bekannten Druckzunahme im Gefäßsysteme nach Reizung anderer sensibler Nerven. Während die Durchtrennung der Nn. olfactorii keine Wirkung auf die Reflexvorgänge in Atmung und Kreislauf ausübte, hörte nach Durchtrennung beider Trigemini jeder Einfluß natürlicher oder anderer Reizung der Nasenschleimhaut auf Atmung und Herzschlag auf.

Von der blutdruckerhöhenden Wirkung, die die Irritation der Nasenschleimhaut ausübt, konnte ich mich in allen Fällen meiner Beobachtungsreihe überzeugen. Während aber diejenigen Fälle, in welchen der Blutdruck ein mehr oder weniger konstantes Verhalten zeigte, auf die Reizung der Schleimhaut der Nase mit unbedeutender Steigerung reagierten, fanden sich bei Patienten mit starker Labilität des Blutdruckes Steigerungen um 25, 30 und selbst 40 *mm* Hg.

Der blutdrucksteigernde Effekt zeigt sich in gleicher Weise bei chemischer wie bei mechanischer Reizung der Nasenschleimhaut, war aber in seiner Stärke unabhängig von der Intensität der lokal hervorgerufenen Reaktionserscheinungen. Er war mitunter bei mäßiger Injektion und Sekretion der Nasenschleimhaut beträchtlich und in anderen Fällen bei intensiv lokaler Wirkung des auf die Nasenschleimhaut ausgeübten Reizes in geringerem Grade ersichtlich: dagegen ging er fast immer der Stärke der subjektiven Sensationen parallel. So beobachtete ich die höchsten Erhebungen des Blutdruckes in jenen Fällen, in denen die Einführung des Katheters — durch eine breitbasig aufsitzende Crista, durch eine starke Deviation des Septums oder durch eine bedeutende nasale Hyperästhesie erschwert — sehr schmerzhaft empfunden wurde.

---

[1]) Kratschmer, Über Reflexe von der Nasenschleimhaut auf Atmung und Kreislauf. Sitzungsbericht der Wiener Akad. d. Wissensch., 1870.

Digitized by Google
Original from UNIVERSITY OF CALIFORNIA
Generated on 2019-10-24 13:12 GMT / http://hdl.handle.net/2027/uc1.b3252761
Public Domain in the United States, Google-digitized / http://www.hathitrust.org/access_use#pd-us-google

Der Einführung des Katheters folgte, ebenso wie jedem anderen, auf die Nasenschleimhaut ausgeübten Reize eine Zunahme der Ohrgeräusche. Dieselbe entsprach nicht immer der Intensität der in der Nase auftretenden Reaktionserscheinungen. Patienten, die auf die Einführung des Katheters oder sonstige Irritation der Schleimhaut mit heftigem Niesen, starker Sekretion und intensiver Injektion der Schleimhaut reagierten, gaben mitunter einen geringeren quantitativen Unterschied in der Wahrnehmung der Ohrgeräusche an als solche, bei denen die Reaktionserscheinungen in geringerem Grade zutage traten. Dagegen wurde die Verstärkung der Ohrgeräusche in um so eklatanterer Weise empfunden, je höher der Blutdruck unter der Wirkung des auf die Nase ausgeübten Reizes anstieg. In den meisten Fällen hörten die Patienten das Ohrensausen lauter und intensiver: Summen steigerte sich zum Rauschen, Klingen zum Läuten, Klopfen zum Hämmern. Andere Pat. nahmen nur ein geringes Plus des bestehenden Geräusches wahr. Die quantitativ stärkste Zunahme erfuhren Ohrgeräusche, die schon vor der Behandlung einen pulsierenden Charakter hatten. In einem meiner Fälle (Nr. 7) gab der Pat. an, bei der Einführung des Katheters ein lautes Klopfen oder Hämmern im Ohre an Stelle des sonst gehörten Rauschens wahrzunehmen.

Charakteristisch war nun, daß durch eine Einlage eines mit einer 10 bis 20%igen Cocainlösung getränkten Wattebausches in die Nase die Steigerung der Ohrgeräusche eliminiert werden konnte. Der 10 bis 15 Minuten später schmerzlos vollzogene Katheterismus war von keiner Steigerung des Blutdruckes gefolgt und rief auch keine Verstärkung der Ohrgeräusche hervor. In gleicher Weise wurden auch die blutdrucksteigernden und die subjektiven Hörempfindungen verstärkenden Wirkungen anderer, die Nasenschleimhaut irritierender Faktoren ausgeschaltet.

Es ist eine allgemein bekannte, durch vielfache Angaben an Ohrensausen leidender Patienten erhärtete Tatsache, daß die subjektiven Hörempfindungen durch Alkoholgenuß, psychische Erregung oder körperliche Anstrengung eine mehr oder weniger beträchtliche Verstärkung erfahren und es kann keinem Zweifel unterliegen, daß dieselbe auf den blutdrucksteigernden Einfluß der genannten Faktoren zurückzuführen ist. Nach den herrschenden Ansichten handelt es sich hierbei um die Perzeption der der Blutdruckerhöhung entsprechend gesteigerten Gefäßgeräusche. Es ist zweifellos, daß in allen jenen Fällen, in welchen im Ohre selbst oder in seiner nächsten Umgebung durch aktive oder passive Hyperämie, durch Gefäßerweiterung oder durch pathologische Veränderung der Gefäßwände die Gelegenheit zur Entstehung vaskulärer Geräusche geboten ist, jede Steigerung des Blutdruckes zur Verstärkung derselben führen wird. Es kann aber auch ohne Vorhandensein einer solchen lokal bestehenden Schallquelle durch allgemeine Zirkulationsstörungen, die mit konstanter Hypertension oder häufigen Blutdrucksteigerungen einhergehen, zum Auftreten von

Digitized by Google
Original from UNIVERSITY OF CALIFORNIA
Generated on 2019-10-24 13:12 GMT / http://hdl.handle.net/2027/uc1.b3252761
Public Domain in the United States, Google-digitized / http://www.hathitrust.org/access_use#pd-us-google

Ohrgeräuschen, beziehungsweise zur Verstärkung aus anderen Gründen vorhandener Gehörsempfindungen kommen. Ich habe dieselben, auf die Ergebnisse experimenteller Untersuchungen und klinischer Beobachtungen gestützt, mit der Perzeption der der Blutdrucksteigerung konform verstärkten pulsatorischen Schwankungen des Liquor cerebrospinalis zu erklären versucht.[1,2])

Die Steigerung der pulsatorischen Bewegungen, gleichviel ob dieselben in den Gefäßbahnen selbst oder in der Cerebrospinalflüssigkeit vor sich gehen, wird vor allem dort zu einer quantitativen Zunahme der Ohrgeräusche führen, wo die aus ihr resultierenden Geräusche infolge pathologischer Schalleitungsverhältnisse (Erkrankungen im Bereiche des Mittelohres) auf dem Wege der Kopfknochenleitung in verstärktem Maße perzipiert werden.

Wir dürfen in der Blutdrucksteigerung nicht nur ein die Zunahme bestehender Ohrgeräusche verursachendes Moment erblicken, sondern können sie in manchen Fällen auch für die Entstehung der Gehörsempfindungen direkt verantwortlich machen.

Dafür sprechen der Umstand, daß in Fällen von temporärem Ohrensausen das Auftreten der Ohrgeräusche durch alle blutdrucksteigenden Momente begünstigt wurde, und auch die von mir in zwei Fällen, welche wegen Verminderung des Gehörs ohne Ohrensausen zur Behandlung gekommen waren, gemachte Wahrnehmung, daß durch eine von der Nase ausgelöste Blutdrucksteigerung Ohrensausen direkt provoziert werden konnte. Es handelte sich um einen Fall von Basedowoid und einen Fall von Vasoneurose (bei beiden bestanden chronische katarrhalische Veränderungen im Mittelohre), bei denen der Katheterismus jedesmal ein pulsierendes Rauschen in den Ohren hervorrief, das noch einige Zeitlang nach der Behandlung anhielt, um schließlich wieder zu verschwinden.

Daß die Entstehung der Ohrgeräusche auf die Alteration der Blutdruckverhältnisse direkt zurückzuführen ist, geht auch daraus hervor, daß in den meisten der von mir beobachteten Fällen das Ohrensausen durch die lokaltherapeutischen Maßnahmen trotz der Besserung des Gehörs und der übrigen subjektiven Sensationen im Ohre keine Erleichterung erfuhr und daß sich dieselbe erst dann einstellte, wenn durch eine entsprechende Behandlung die vaskulären, respektive kardialen Krankheitssymptome zur Besserung gebracht worden waren. Ein vollkommenes Verschwinden der Ohrgeräusche sah ich nur in einem Falle, in welchem die vasomotorischen Krankheitssymptome gänzlich beseitigt

[1]) C. Stein, Über die Zirkulationsverhältnisse im Schädelinnern bei venöser Stauung und ihre Beziehungen zu den Ohrgeräuschen. Arch. f. Ohrenheilk., Bd. LXXXVI, 1911.

[2]) C. Stein. Über die Wirkung der Bierschen Stauungshyperämie bei nicht eitrigen Ohrerkrankungen. Arch. f. Ohrenheilk., Bd. LXXXVI, 1911.

Digitized by Google
Original from UNIVERSITY OF CALIFORNIA
Generated on 2019-10-24 13:12 GMT / http://hdl.handle.net/2027/uc1.b3252761
Public Domain in the United States, Google-digitized / http://www.hathitrust.org/access_use#pd-us-google

werden konnten. In den übrigen Fällen, in welchen die nervösen Krankheitserscheinungen keine definitive Besserung erfuhren, gelang es nur, eine Erleichterung des Patienten oder ein temporäres Schwinden der Ohrgeräusche zu erzielen.

Auf der Grundlage der hier vertretenen Anschauungen können wir annehmen, daß in gleicher Weise, wie artefizielle Irritationen der Nasenschleimhaut, auch zufällige, durch chemische, thermische oder mechanische Ursachen hervorgerufene Reizungen derselben Ohrgeräusche auslösen können. Das gilt schon für jene Fälle, in denen bloß eine Hyperästhesie der Nasenschleimhaut besteht, noch mehr aber für solche, bei denen die Mucosa durch räumliche Hindernisse in der Nase (Deviatio, Crista septi, Schleimhauthypertrophien) temporär oder kontinuierlich Reizungen ausgesetzt ist.

Im Anschlusse an jene Fälle, in welchen die Ohrgeräusche mit einer von dem Trigeminusgebiete der Nasenschleimhaut ausgelösten Steigerung des Blutdruckes in Zusammenhang gebracht werden können, möchte ich auf eine weitere Möglichkeit der Beziehungen zwischen Nasenschleimhaut und Gehörsempfindungen hinweisen.

Es ist bekannt, daß zu den von der Nasenschleimhaut reflektorisch ausgelösten Krankheitserscheinungen auch Alterationen der Herztätigkeit gehören. Der erste, der auf die Abhängigkeit von Herzpalpitationen von Nasenleiden aufmerksam machte, war Küpper.[1]) Auf das Vorkommen von Herzklopfen im Zusammenhang mit Nasenaffektionen und die günstige Beeinflussung des ersteren durch Behandlung der in der Nase anzutreffenden pathologischen Veränderungen wiesen ferner J. N. Mackenzie[2]), Hack[3]), Hopmann[4]) und B. Fränkel[5]) hin. Von Hopmann, Hack und Fränkel werden günstige Resultate von Ätzungen der Nasenmuschel bei Morbus Basedowii mitgeteilt.

St. v. Stein berichtet über zahlreiche Fälle von Herzneurosen, welche von mehr oder weniger ausgeprägter Volumzunahme der unteren Nasenmuscheln begleitet waren. Die in diesen Fällen bestehenden Beschwerden (Herzbeklemmung, Stechen, Zusammenziehen und Schwere in der Herzgegend, Herzklopfen, Angstgefühl) verschwanden nach lokaler Behandlung (Kauterisieren) der Nasenschleimhaut.

[1]) Küpper. Über den Einfluß von chronischen Erkrankungen der Nasenschleimhaut auf nervöses Herzklopfen. Deutsche med. Wochenschr., 1884.

[2]) J. N. Mackenzie, Baltimore 1885.

[3]) Hack, zitiert nach Stanislaus v. Stein, Über die Häufigkeit gewisser Herzneurosen im Zusammenhang mit Nasenleiden. Monatsschr. f. Ohrenheilk., 1889.

[4]) Hopmann, zitiert nach St. v. Stein.

[5]) B. Fränkel, Berliner klin. Wochenschr., 1889.

Digitized by Google
Original from UNIVERSITY OF CALIFORNIA
Generated on 2019-10-24 13:12 GMT / http://hdl.handle.net/2027/uc1.b3252761
Public Domain in the United States, Google-digitized / http://www.hathitrust.org/access_use#pd-us-google

Auch Palombieri[1]), Gradenigo[2]) und Watson[3]) weisen auf den Konnex von Herzneurosen mit pathologischen Prozessen der Nasenschleimhaut hin.

Nach den übereinstimmenden Ansichten aller Autoren kommt den sensiblen Nerven die Hauptrolle bei der Entstehung der Neurosen zu. Nur bezüglich der Lokalisation der Reizstelle der Nase herrschen verschiedene Anschauungen.

Der bedeutende Einfluß der Nasenschleimhaut auf die Atmung und den Kreislauf wurde auch durch zahlreiche experimentelle Untersuchungen (Kratschmer, Gaurenitsch und Luchsinger, Knoll, Jolyet und Laffont, Vulpian, Dastre und Morat, Prevost, Aschenbrandt[4]) außer Zweifel gestellt.

Aus jüngster Zeit stammen die Mitteilungen Koblancks[5]), der eine Beeinflussung des Pulsschlages von der Nasenschleimhaut an 9 typischen Fällen von Herzneurose und einigen anderen Fällen von einfacher Arhythmie konstatierte. Immer bestand neben einer Hypertrophie der hinteren Enden der unteren und mittleren Nasenmuschel ein mehr oder weniger starker Vorsprung auf der rechten Seite des Septums, ganz hinten in der Nähe der Choanen, ziemlich weit oben. Die Beschwerden waren in allen Fällen ungefähr die gleichen: Aussetzen des Pulses, starkes Herzklopfen bei relativ geringer Anstrengung, gestörter Atemrhythmus, Gefühl von Geblähtsein des Magens, Beklemmungen. Acht Fälle wurden durch Elektrolyse der Stelle am Septum (in einem Falle wurde auch die Hypertrophie der Muschel beseitigt) geheilt.

Den beim Menschen gefundenen Zusammenhang zwischen einer bestimmten Stelle der Nasenschleimhaut und dem Rhythmus des Herzens hat Koblanck in Gemeinschaft mit Roeder[6]) experimentell studiert. Bei diesen Untersuchungen zeigte sich, daß die Pulskurve von Kaninchen und Hunden durch die Reizung der oben angegebenen Stelle am Septum auffallend verändert wird. Während durch Reizung der unteren und mittleren Muschel in der sphygmographischen Kurve keine sichtbaren Änderungen erzielt wurden, änderte sich das Bild der Pulskurve plötzlich, wenn die Sonde hoch oben am Septum (sowohl rechts wie links) entlang geführt wurde. Bei Reizung rechts

---

[1]) Palombieri, Contr. allo studio dei reflessi abn. del naso usw. Gaz. degli Osped., 1890.

[2]) Gradenigo, Vertigine e pseudoangina di petto quali fenom. reflessi di naso. Giorn. della acc. di med. di Torino, 1893.

[3]) Watson, Case of nas. polypi assoc. with tachycardia. British med. Journ., 1895.

[4]) Zitiert nach St. v. Stein.

[5]) Koblanck, Deutsche med. Wochenschr., 1908, Nr. 24.

[6]) Koblanck und Roeder, Experimentelle Untersuchungen zu der reflektorischen Herzarhythmie. Pflügers Archiv, Bd. CXXV, pag. 377.

Digitized by Google
Original from UNIVERSITY OF CALIFORNIA
Generated on 2019-10-24 13:12 GMT / http://hdl.handle.net/2027/uc1.b3252761
Public Domain in the United States, Google-digitized / http://www.hathitrust.org/access_use#pd-us-google

oben erzielten die Autoren eine schwere Arhythmie. Bei linkseitiger Reizung oben am Septum zeigte die entsprechende Kurve eine Verlangsamung des Pulses. Die Wirkung des Reizes war in jedem Falle deutlich zu beobachten, jedoch war die Art der Wirkung nicht immer dieselbe. Manchmal entstanden nur einfache Extrasystolen, d. h. Pulsus bigeminus, in anderen Fällen traten die Extrasystolen mehrmals hintereinander auf, Pulsus trigeminus etc., in manchen Fällen stellte sich eine auffallende Pulsverlangsamung bis zum vorübergehenden Herzstillstande ein.

Ich fand nun unter jenen Fällen, die an hartnäckigen Ohrensausen litten, neben vielen organischen Herzerkrankungen wiederholt auch Pat. mit Symptomen von Seite des Herzens, ohne daß sich klinisch eine Läsion des Herzens hätte nachweisen lassen.

Bei der überwiegenden Mehrzahl der Fälle von Herzneurosen wird das Krankheitsbild durch die Störungen der Herzaktion, respektive der Zirkulation beherrscht, in anderen Fällen treten die Krankheitserscheinungen von Seite anderer Organgebiete in den Vordergrund des Symptomenkomplexes. In die Reihe dieser Störungen, die als Folgen der Anomalien der Schlagfolge des Herzens (Tachykardie, Bradykardie, Arhythmie) einerseits und der vielfachen Erscheinungen von Seite der Gefäße (Vasokonstriktion!) andererseits auftreten können, gehören nun meinen Erfahrungen zufolge auch verschiedene Sensationen im Bereiche des Gehörorganes, und zwar vor allem die subjektiven Gehörsempfindungen. Das Abhängigkeitsverhältnis der Ohrgeräusche von den Kreislaufstörungen ergab sich mir aus der Beobachtung des deutlichen Einflusses, welchen die Intensität der letzteren auf die Stärke der ersteren ausübt, und vor allem daraus, daß solche Ohrgeräusche nur durch therapeutische Maßnahmen, welche eine tonisierende Wirkung auf das Zirkulationssystem ausüben, günstig beeinflußt werden konnten. Da wir nun in allen Fällen von Herzerscheinungen auf neurotischer Basis nach dem Ausgangspunkte des Krankheitszustandes fahnden, so werden wir in Erwägung der zitierten klinischen und experimentellen Beobachtungen in gleicher Weise, wie wir den Intestinaltrakt, die Genitalsphäre etc. berücksichtigen, auch die Nase eingehend zu untersuchen haben. Ich habe nur in einem einzigen Falle einen eklatanten Zusammenhang einer von der Nase ausgelösten Zirkulationsstörung mit subjektiven Ohrgeräuschen gesehen (in diesem Falle konnten durch Abtragungen papillärer Hypertrophien beider unteren Muscheln die bestehenden Herz- und Gefäßerscheinungen und die vorhandenen Ohrgeräusche dauernd zum Verschwinden gebracht werden), glaube jedoch, daß bei genauer Kontrolle der hier angedeuteten Beziehungen mancher Fall der kausalen Therapie zugänglich zu machen sein wird.

Zum Schlusse möchte ich in Kürze jene Aufgaben zur Sprache bringen, die wir zum Zwecke einer wirksamen Bekämpfung der von der Nase reflektorisch ausgelösten Ohrgeräusche zu erfüllen haben.

Digitized by Google
Original from UNIVERSITY OF CALIFORNIA
Generated on 2019-10-24 13:12 GMT / http://hdl.handle.net/2027/uc1.b3252761
Public Domain in the United States, Google-digitized / http://www.hathitrust.org/access_use#pd-us-google

Aus dem Gesagten geht einerseits hervor, daß wir in allen Fällen von hartnäckigem Ohrensausen auch der Nase die größte Aufmerksamkeit zuzuwenden haben, andererseits aber, daß wir bei Durchführung der lokalen Therapie nach Möglichkeit alle jene Momente auszuschalten suchen, die durch lokale Irritation der Nasenschleimhaut blutdrucksteigernd wirken können.

Die intranasale Behandlung hat nicht allein für die Beseitigung pathologischer Hindernisse Sorge zu tragen, sie hat auch die erhöhte Empfindlichkeit der Schleimhaut in Rechnung zu ziehen und ihr Vorgehen derselben nach Tunlichkeit anzupassen. Wir hören von manchen Patienten die Angabe, das Ohrensausen sei bei ihnen erst im Anschlusse an einen schmerzhaften Eingriff in der Nase aufgetreten und hätte sie, trotz Besserung der Beschwerden von Seite der Nase, nicht wieder verlassen. Diese ganz dezidierte, anamnestische Mitteilung hörte ich speziell in Fällen, in welchen das Verfahren der Galvanokaustik in der Nase in Anwendung gebracht worden war. Ich selbst sah in einem Falle von vasomotorischer Rhinitis nach Gebrauch der galvanokaustischen Methode eine ziemlich heftige Reaktion der Nasenschleimhaut auftreten, während welcher sich starkes Ohrensausen einstellte, das noch längere Zeit nach Abschwellen der Nasenschleimhaut andauerte. Wo es sich daher darum handelt, Schwellkörper der Nase, die zweifellos in vielen Fällen reflektorische Vorgänge vermitteln, zu kauterisieren, wird man gut tun, mildere Ätzmittel in Gebrauch zu ziehen. Besonders scheint hierzu die von Jurasz[1]) warm empfohlene Trichloressigsäure geeignet zu sein. Sie hat nach Jurasz den Vorteil, anatomische Veränderungen der Schleimhaut schonend und ohne tiefe Verletzungen der Gewebe zu beseitigen, während dort, wo solche Veränderungen fehlen und eine lokale Hyperästhesie der zentripetalen Nervenfasern anzunehmen ist, die getroffenen Nervenenden eine günstige Beeinflussung und Umstimmung ihrer gesteigerten Erregbarkeit erfahren.

Wo die instrumentelle Entfernung pathologisch veränderter Gebilde in der Nase geboten erscheint, wird man dem operativen Eingriff die sorgfältigste Anästhesie vorausschicken müssen und ebenso wird man auch bei der Nachbehandlung den blutdrucksteigernden Effekt schmerzhafter Reize stets zu bedenken haben.

Aber auch bei der Anwendung einfacher lokaltherapeutischer Maßnahmen, gleichviel ob sie durch den Arzt erfolgen oder dem Patienten selbst anvertraut werden, werden wir jede Therapie, die eine irritierende Wirkung auf die Nasenschleimhaut äußern, eliminieren müssen. Selbst geringfügige Prozeduren sollen, sofern sie von dem Patienten schmerzhaft empfunden werden, erst nach vorausgegangener Anästhesierung der Mucosa vorgenommen werden.

Die Behandlung des Ohres hat vor allem, soweit dies möglich erscheint, eine Herstellung normaler Schalleitungsverhältnisse anzustreben, doch

[1]) Jurasz, l. c. pag. 686.

Digitized by Google
Original from UNIVERSITY OF CALIFORNIA
Generated on 2019-10-24 13:12 GMT / http://hdl.handle.net/2027/uc1.b3252761
Public Domain in the United States, Google-digitized / http://www.hathitrust.org/access_use#pd-us-google

sind jene lokalen Maßnahmen, die durch einen irritierenden Einfluß auf das Nervensystem eine Steigerung der subjektiven Gehörsempfindungen verursachen, zu vermeiden. Daß in Fällen, in denen die Anwendung des Katheters indiziert erscheint, die Cocainisierung der Nasenschleimhaut vorausgeschickt werden soll, ergibt sich aus den früheren Ausführungen.

Es wäre aber durchaus verfehlt, bei der Behandlung nur den Veränderungen der Nase und des Ohres Beachtung zu schenken. Einen vollen Erfolg der Therapie wird man erst erwarten dürfen, wenn man auch durch eine entsprechende Allgemeinbehandlung die Herstellung der Funktionstüchtigkeit des Nervensystems und dadurch eine Regulierung der Herztätigkeit sowie eine Stabilisierung der Innervationsverhältnisse erreicht haben wird. Bei wesentlicher Alteration der nervösen Funktionen und daraus resultierendem Darniederliegen der Ernährung und Blutbildung wird zweckmäßigerweise die Allgemeintherapie der lokalen Behandlung vorauszuschicken sein.

Ich möchte mit den beherzigenswerten, auf die Therapie der nasalen Reflexneurosen bezugnehmenden Worten Chiaris[1]) schließen: „Natürlich wird man störende pathologische Veränderungen zu beseitigen haben; aber auch probative Ätzungen der empfindlichsten Stellen, besonders der Schwellkörper, sind sicherlich anzuraten. Immer aber halte man sich vor Augen, daß es sich meist um hochgradig nervös affizierte Patienten handelt und daß man auch gegen die zugrunde liegende Neurasthenie, Hypochondrie und Hysterie therapeutisch vorzugehen hat. Die Erfolge der endonasalen Therapie sind manchmal glänzende, oft aber haben sie keine Dauer und manchmal schadet man durch operative Eingriffe, welche unter allen Umständen das Nervensystem sehr aufregen. Man berücksichtige daher alle Umstände genau und lasse sich immer von der Regel leiten: Die erste Pflicht des Arztes ist es, nicht zu schaden."

Meine Ausführungen zusammenfassend, glaube ich unter Hinweis auf die in der Literatur verzeichneten klinischen Beobachtungen und experimentellen Untersuchungen und auf Grundlage eigener Erfahrungen, meine Ansichten über die von der Nasenschleimhaut ausgelösten Ohrgeräusche in folgenden Schlußsätzen formulieren zu dürfen:

1. Ohrgeräusche können reflektorisch von der Nasenschleimhaut aus durch Irritation der Trigeminusverzweigungen im Naseninnern ausgelöst werden.

Sie sind auf die vom Trigeminusgebiete aus hervorgerufene Blutdrucksteigerung, beziehungsweise auf die Autoauskultation der ihr entsprechend verstärkten pulsatorischen Geräusche in

---

[1]) O. Chiari, Die Krankheiten der oberen Luftwege. I. Teil. Die Krankheiten der Nase, pag. 49. Leipzig-Wien, Franz Deuticke, 1902.

Generated on 2019-10-24 13:12 GMT / http://hdl.handle.net/2027/uc1.b3252761
Public Domain in the United States, Google-digitized / http://www.hathitrust.org/access_use#pd-us-google
Digitized by Google
Original from UNIVERSITY OF CALIFORNIA

den regionären Blutbahnen oder im Liquor cerebrospinalis zurückzuführen.

Voraussetzungen hierfür sind: Hyperästhesie der Nasenschleimhaut und Labilität des Blutdruckes auf der Basis vasoneurotischer Störungen oder organischer Herz- und Gefäßerkrankungen; ein begünstigendes Moment bilden pathologische Veränderungen im Schalleitungsapparat wegen der aus ihnen resultierenden Verstärkung der Kopfknochenleitung.

2. Ohrgeräusche können bei Erkrankungen der Nasenschleimhaut auch durch Störungen der Herzaktion bedingt sein, die reflektorisch von der Nasenschleimhaut ausgelöst werden.

Ihre Ursache ist in solchen Fällen wahrscheinlich in ungleichmäßiger Durchblutung des Hörnervenapparates (durch beschleunigte, verlangsamte oder unregelmäßige Schlagfolge des Herzens) oder in ungenügender Blutzufuhr zum Acusticus und seinen Endorganen (durch Vasokonstriktion) gelegen.

3. Die Therapie der von der Nase ausgelösten Ohrgeräusche hat außer der Bekämpfung des vorliegenden Ohrenleidens und der Entfernung pathologischer Veränderungen in der Nase auch die Beseitigung der Hyperästhesie der Nasenschleimhaut anzustreben, vor allem aber auf die Kräftigung des Nervensystems und die Regulierung der allgemeinen Zirkulationsverhältnisse bedacht zu sein.

Aus dem laryngologischen Institute der k. k. deutschen Universität in Prag (Vorstand: Prof. F. Pick).

Zur Kenntnis des isolierten Pemphigus des Kehlkopfes.[1])

Von Dr. **Rudolf Steiner,** Assistenten des Instituts.

(Mit 1 Figur.)

Eruptionen auf den Schleimhäuten der oberen Luftwege kommen bei den chronischen Formen des Hautpemphigus ziemlich häufig vor, dagegen gehört das Auftreten von Pemphigus-Efflorescenzen auf den Schleimhäuten der oberen Luftwege ohne gleichzeitige Beteiligung der äußeren Haut und ohne daß mehr oder weniger lange Zeit zuvor die Eruptionen auf der äußeren Haut bestanden haben, zu den großen Seltenheiten. Aus diesem Grunde erscheint auch unser

[1]) Nach einer im Verein deutscher Ärzte in Prag am 13. Dezember 1912 gehaltenen Demonstration.

Digitized by Google
Original from UNIVERSITY OF CALIFORNIA
Generated on 2019-10-24 13:12 GMT / http://hdl.handle.net/2027/uc1.b3252761
Public Domain in the United States, Google-digitized / http://www.hathitrust.org/access_use#pd-us-google

Fall, in welchem trotz jahrelangen Bestehens der Affektion die Schleimhäute den alleinigen isolierten Sitz der Erkrankung bilden, ohne daß bis jetzt Hauteruptionen hinzugetreten sind, einer kurzen Skizzierung wert.

Derselbe betrifft eine 54jährige Frau, von kräftigem Körperbau und gutem Ernährungszustand, welche bis vor der in Rede stehenden Erkrankung vor $2^1/_2$ Jahren nie ernstlich leidend war. Seit dieser Zeit laboriert die Pat. an häufigen, vorübergehenden, oft zu Erstickungserscheinungen gesteigerten Anfällen von Atemnot; es überkommt sie unter Brennen im Halse das Gefühl eines im Kehlkopfe sitzenden und gegen die Mundhöhle aufsteigenden Fremdkörpers; auch stellen sich zur Zeit des Anfalles mehr oder minder starke Beeinträchtigungen des Allgemeinbefindens ein, welche oft drei und vier Wochen dauern und in allgemeinen Unbehagen, Mattigkeit, Appetitlosigkeit, Kopfschmerzen, Schwindel und Schlaflosigkeit bestehen; oft Fröstelgefühl, ohne daß jemals eine Temperatursteigerung beobachtet worden wäre.

Seit diesem Zeitraume bemerkte Pat., daß sie größere, weißliche „Häutchen" auswerfe, welche nach ihrer Angabe oft so lang und breit sind, wie das Endglied ihres kleinen Fingers; diese Angabe stimmt überein mit den Berichten des behandelnden Arztes vom Lande, welcher mitteilt, öfters diese, bei Hustenstößen expektorierten, oft 3 bis 4 *mm* dicken, grauweißen „Hautstückchen" beobachtet zu haben. Von einer Blasenbildung an irgend einer Stelle des Körpers weiß Pat. nichts; dagegen berichtet sie, oftmals unter den geschilderten Erscheinungen weißliche Flecken an der Schleimhaut der Wange und des weichen Gaumens gesehen zu haben, welche sie durch Hitze- und Wundgefühl, sowie Schluckbeschwerden quälten, denen sie aber weiter keine besondere Aufmerksamkeit schenkte.

Wegen der in den letzten Monaten sich immer mehr häufenden Beschwerden, von denen die Patientin auch in der letzten Zeit ihres relativen Wohlbefindens nie mehr vollkommen freiblieb, wurde die Kranke vom Arzte vor zirka zwei Monaten zunächst der chirurgischen Klinik zugesendet und von dieser, nachdem an der otiatrischen Klinik von Herrn Prof. Piffl die Diagnose Pemphigus laryngis gestellt worden war, dem laryngologischen Institut überwiesen.

Fig. 1.

Es bestehen keine Zeichen von Lues. Die Untersuchung der Klinik Prof. Kreibich ergab einen dermatologisch und syphilidologisch vollständig negativen Befund. Die inneren Organe sind normal. Der laryngoskopische Befund ergab zur Zeit der Aufnahme folgendes (siehe Abbildung):

Die Epiglottis im allgemeinen gerötet, verdickt, besonders der freie Rand; letzterer zum Teil grauweiß verfärbt, an einer Stelle rechts deutlich eine kleine Narbe aufweisend. An der laryngealen Fläche der Epiglottis eine

Generated on 2019-10-24 13:12 GMT / http://hdl.handle.net/2027/uc1.b3252761
Public Domain in the United States, Google-digitized / http://www.hathitrust.org/access_use#pd-us-google
Digitized by Google
Original from UNIVERSITY OF CALIFORNIA

mit dem freien Rand zum Teil konfluierende, unregelmäßig gestaltete, bohnengroße, grauweiß verfärbte Fläche; dieser seichte, weißlich belegte Substanzverlust macht im ganzen den Eindruck einer membranösen Auflagerung; es sieht so aus, als ob die affizierte Fläche mit starken Ätzmitteln behandelt worden wäre. Außerdem bestand am freien Rande ein kleinlinsengroßes schlaffes Bläschen mit gelblich-trübem Inhalt. Dieses Bläschen war schon am nächsten Tage verschwunden, wie denn überhaupt in der nächsten Zeit keine Blase mehr zur Beobachtung kam, dagegen fand sich unterhalb der von der geplatzten Blase herrührenden Epithelfetzen und um sie herum die Submucosa blutigrot suffundiert.

Es besteht ja eben die Besonderheit des Schleimhautpemphigus der oberen Luftwege darin, daß man höchst selten einmal eine richtige Blase zu Gesicht bekommt, da ja die die Blase bildende dünne Epithelschichte in der feuchten Wärme des Halses und infolge der beständig einwirkenden mechanischen Reize nur einen ganz kurzen Bestand hat. Erwähnt sei noch, daß wenige Tage vorher, beim Eintritte an die Klinik Schloffer, ein weißlichgrau belegter oberflächlicher Substanzverlust auf der geschwellten Schleimhaut des Zungengrundes, benachbart der lingualen Fläche der Epiglottis, beobachtet wurde, der in einigen Tagen bereits fast ganz abgeheilt war. Diese Affektion, die nach dem Briefe des Hausarztes der Pat. zunächst den Verdacht eines Tumors erweckte, war der Anlaß gewesen, der den Kollegen zur Zuweisung der Pat. an die chirurgische Klinik veranlaßte. In den folgenden Tagen unserer Beobachtung wechselten die laryngoskopischen Befunde in der vielfachsten Art: früher mit einem dichten weißen Belag bedeckte Stellen zeigten sich wenige Tage darauf exkoriiert, bei Berührung leicht blutend, oder auch wieder in beginnender Überhäutung, während tags vorher noch normale Zonen der laryngealen Fläche der Epiglottis scharf umschriebene, vom Grunde ein wenig abgehobene grauweiße membranöse Beläge erkennen ließen. Unveränderlich bestehen blieb eine deutliche narbige Veränderung am freien Rande der Epiglottis. Außerdem zeigte die Kranke am rechten Auge ein Ectropium, welches nach dem Befunde der Klinik Prof. Elschnig ganz der senilen Form entsprach.

Die genaue Beobachtung des Krankheitsverlaufes zusammen mit der Anamnese lehrt uns, daß wir es hier mit einer Form von Efflorescenzen zu tun haben, die vorläufig nur an den Schleimhäuten sich lokalisiert und als Pemphigusform aufzufassen ist. Fassen wir die Symptomatologie unseres Krankheitsbildes nochmals kurz zusammen, so ergeben sich bei einem älteren Individuum, das sonst keinerlei Konstitutionserkrankung aufweist, folgende für die Diagnose des isolierten chronischen Schleimhautpemphigus charakteristische Momente (Thost):

1. Der chronische fieberlose Verlauf bei einem älteren Individuum, mit mehr oder minder starker Beeinträchtigung des Allgemeinbefindens;

Digitized by Google
Original from UNIVERSITY OF CALIFORNIA
Generated on 2019-10-24 13:12 GMT / http://hdl.handle.net/2027/uc1.b3252761
Public Domain in the United States, Google-digitized / http://www.hathitrust.org/access_use#pd-us-google

2. ausschließliche Beteiligung der Schleimhäute bei völligem Freibleiben der Hautdecke;

3. der Befund der in mannigfaltigster Weise sich verändernden Efflorescenzen. Auflagerungen und der Bläschenbildung;

4. die Neigung zu Narbenbildung der befallenen tieferen Schleimhautschichten

Nur einige wenige bezüglich des Verlaufes und der Lokalisation der vorhandenen Efflorescenzen unserem Falle ähnliche Krankheitsbilder sind im Laufe der Jahre in der Literatur bekannt geworden, darunter ein besonders eingehend studierter von O. Chiari, und in neuerer Zeit ist es Thost, der auf diese ganz bestimmte, von den vielfachen Pemphigusarten streng abzusondernde Krankheitsgruppe hingewiesen hat. Es soll in dem knappen Rahmen dieses Beitrages auf eine ausführliche Schilderung der hierhergehörigen Krankheitsfälle nicht weiter eingegangen werden, und es sei nur auf die in der Literatur berichteten einschlägigen Arbeiten von Landgraf, Mandelstamm, Garcia, O. Chiari, A. Bandler, Menzel, Glas und Thost hingewiesen. In allen diesen Fällen kam es bei älteren Individuen im Verlaufe von Wochen, Monaten oder Jahren zur Bildung von linsen- bis bohnengroßen und größeren, unregelmäßig gestalteten, weißlich oder weißlichgrauen Auflagerungen auf den Schleimhäuten der oberen Luftwege, ohne daß begleitende Erscheinungen auf der äußeren Haut vorhanden waren; auch in diesen Fällen hatten die Membranen große Ähnlichkeit mit diphtheritischen Membranen, verschwanden teils spurlos oder blieben auch längere Zeit an derselben Stelle haften, auch war, wie in unserem Falle, während der ganzen Eruptionszeit dieser Auflagerungen keine Temperaturerhöhung zu beobachten und das Allgemeinbefinden nur dadurch gestört, daß häufig Schluckbeschwerden oder Anfälle von Atemnot auftraten. Wenn zu dem geschilderten Symptomenkomplex noch die Konstatierung von Bläschenbildung hinzukam, wie hier, wird natürlich die Diagnose des Pemphigus sehr erleichtert.

So wenig Schwierigkeiten die Diagnose des Pemphigus laryngis bietet, wenn der Affektion charakteristische Efflorescenzen auf der Haut vorangehen, ebenso leicht kann der isolierte chronische Kehlkopfpemphigus, namentlich wenn Blasen nicht zur Beobachtung kommen, mit anderen Schleimhauterkrankungen verwechselt werden. Da wäre zunächst eine Verwechslung der Pemphigus-Exsudatmembranen möglich mit jenen mattweißen, oberflächlichen, nekrotische Trübungen des Epithels darstellenden Plaques des sekundären Luesstadiums. Gegen solche oberflächliche, aus zerfallenden Papeln entstehende Kehlkopfgeschwüre ist eine Unterscheidung gegeben durch die anamnestischen Erhebungen, ferner dadurch, daß die syphilitischen Eruptionen meist auch im Rachen zu finden sein werden; auch würde eine eventuell zuerst auf Lues gestellte Diagnose durch die Erfolglosigkeit der antiluetischen Therapie, sowie durch die häufigen Nachschübe der örtlichen Eruptionen richtiggestellt werden.

Digitized by Google
Original from UNIVERSITY OF CALIFORNIA
Generated on 2019-10-24 13:12 GMT / http://hdl.handle.net/2027/uc1.b3252761
Public Domain in the United States, Google-digitized / http://www.hathitrust.org/access_use#pd-us-google

Eine Verwechslung der membranösen Auflagerungen und Geschwüre wäre auch möglich mit solchen diphtheritischer Natur und dem Soor. Differentialdiagnostisch ist hervorzuheben, daß bei der Diphtherie die Membranbildung meistens von dem Gaumenbogen, den Tonsillen, der Uvula nach dem Rachen, der Nase und dem Larynx hin sich erstreckt; auch ist die Schleimhaut um die Membranen herum und unterhalb derselben hochgradig hyperämisch und infiltriert oder auch geschwürig zerfallen; auch muß gegenüber dem Pemphigus die große Störung des Allgemeinbefindens, die mehr oder weniger hohe Temperatur berücksichtigt werden; ferner vermissen wir bei Diphtherie eine solche Chronizität der Membranbildungen, während gerade der Pemphigus durch die häufigen Nachschübe der örtlichen Efflorescenzen und durch den eminent chronischen Verlauf des Prozesses sich auszeichnet.

Gegenüber dem Soor muß hervorgehoben werden, daß sich der Soorpilz in den Membranen nachweisen läßt und in Pemphigusmembranen fehlen wird; auch die Erwägung, daß der Soor größtenteils im Kindesalter und namentlich bei Säuglingen in Erscheinung tritt, während er bei Erwachsenen nur bei schweren, mit hohem Fieber einhergehenden Erkrankungen bei vernachlässigter Mundpflege vorkommt (z. B. Typhus), andrerseits gerade der Pemphigus der Schleimhäute ausschließlich ältere Leute befällt, wird zu einer richtigen differentialdiagnostischen Deutung beitragen.

Was die Abgrenzung gegen Herpes laryngis betrifft, dürfte sich dieselbe manchmal schwieriger gestalten. Indes ist der Herpes doch eine akute Erkrankung und der chronisch rezidivierende Kehlkopfherpes ein äußerst seltenes Vorkommnis. Auch beginnt die Affektion jedesmal mit Fieber, dabei ist die Eruption von heftiger Rötung, Entzündung und Schwellung der Umgebung gefolgt; auch charakterisieren sich die Herpeseffloreszenzen als kleine runde Bläschen von Stecknadelkopfgröße mit wässrigem, hellem Inhalt, sie stehen selten vereinzelt da, kommen vielfach in Gruppen von zwei, drei und mehreren Efflorescenzen vor, die auch miteinander konfluieren können. Nach dem Platzen der Bläschen entstehen Geschwürchen, welche rasch und ohne Narbenbildung heilen. Die weißen Beläge, welche die geplatzte Blasendecke als nekrotische Epithelfetzchen hinterläßt, verschwinden bald und nach zirka 8 bis 14 Tagen ist die ganze Affektion überwunden. Schließlich ist der Herpes laryngis fast regelmäßig mit gutturalem Herpes kompliziert und es fehlt beim Herpes febrilis fast niemals die Beteiligung der Haut der Lippen und der Nasenflügel.

Größeren Schwierigkeiten in differentialdiagnostischer Beziehung begegnet die Unterscheidung von dem Erythema exsudativum multiforme der Schleimhaut, da ja die Schleimhauterscheinungen beim Pemphigus infolge der starken Exsudation den Efflorescenzen des Erythems nach dem Platzen sehr ähnlich sehen können. Nach Menzel ist für das besonders im Frühling und Herbste gehäuft vorkommende Erythema eine gewisse Regelmäßigkeit der

Digitized by Google
Original from UNIVERSITY OF CALIFORNIA
Generated on 2019-10-24 13:12 GMT / http://hdl.handle.net/2027/uc1.b3252761
Public Domain in the United States, Google-digitized / http://www.hathitrust.org/access_use#pd-us-google

Eruptionsrecidive im Jahresverlaufe charakteristisch, sowie die stärkere Alteration des Allgemeinbefindens. Auch kommt beim Erythema multiforme ein längerer, isolierter Bestand der Schleimhautaffektion im Gegensatze zum Pemphigus überhaupt nicht vor. Schließlich sind die Entzündungs- und Schwellungserscheinungen in der Regel bedeutend stärker als beim Pemphigus und die Farbendifferenzen auf den Schleimhäuten besonders charakteristisch. Man sieht die Mucosa an manchen Fällen cyanotisch verfärbt, ödematös geschwollen, sowie von einem deutlich sichtbaren schmalen, roten Hof umgeben.

Während die Prognose im allgemeinen bei den chronischen Pemphigusfällen mit ausschließlicher oder vorwiegender Beteiligung der Schleimhäute als recht ungünstig gilt, kann dieselbe in unserem Falle wenigstens quoad vitam als weniger ernst angesehen werden. Es traten nur lokal durch vorübergehende Erstickungsanfälle bedingte bedrohlichere Erscheinungen auf. Bezüglich der in den länger beobachteten Fällen beschriebenen Mitbeteiligung der Konjunktiven können wir im vorliegenden Falle nichts sicheres aussagen, da das am rechten Auge vorhandene Ectropium sich auch nach der Meinung der Ophthalmologen in keiner Weise von einem senilen unterscheidet und keine Anhaltspunkte bietet, um seine Genese in Parallele mit der Kehlkopfaffektion zu setzen. Immerhin bietet der Nachweis einer doch auch als Schrumpfungsprozeß aufzufassenden Veränderung am Auge eine gewisse Analogie mit den oben erwähnten Beobachtungen. Es besteht auch keine besonders schwere Alteration des Allgemeinbefindens und so lange die äußere Haut von der Erkrankung freibleibt, dürfte diese weniger infauste Prognose zurecht bestehen. Nähere Schlüsse hinsichtlich der Prognose können jedoch bei der Kürze der Beobachtung nicht gezogen werden. Bekanntlich kommt es in den Fällen, bei denen in kürzerer Zeit die Affektion der äußeren Haut sich hinzugesellt und die Eruptionen auf der Schleimhaut sich schnell wiederholen, zu schweren Ernährungsstörungen, welche den Kranken zunehmend erschöpfen. Dringt der Prozeß auch in die tieferen Schleimhautschichten vor, so kann durch die narbigen Verdickungen im Kehlkopf, sowie durch das den häufigen Nachschüben sich anschließende Ödem des Larynx eine gefährliche narbige Stenosierung eintreten. Meist erliegen die Pat. interkurrenten Krankheiten, namentlich Bronchopneumonie oder einer fortschreitenden Kachexie.

Über die Therapie ist wenig zu sagen. Es existiert bis jetzt kein Mittel, um das Weiterschreiten des Leidens zu verhindern. Wohl kann man palliativ durch rein symptomatische Maßnahmen den Schmerz und vor allem die Schluckbeschwerden erfolgreich bekämpfen (Pinselungen mit Cocain-, Morphin- und Antipyrinlösungen). Von den innerlichen Mitteln (Arsen, Chinin, Brom usw.) hat sich keines auf die Dauer bewährt. Dieses dem Pemphigus gegenüber absolut machtlose therapeutische Verhalten ist vielleicht dadurch zu erklären, daß die Ätiologie dieser Erkrankung noch immer im Dunkeln liegt. Die meisten

Digitized by Google
Original from UNIVERSITY OF CALIFORNIA
Generated on 2019-10-24 13:12 GMT / http://hdl.handle.net/2027/uc1.b3252761
Public Domain in the United States, Google-digitized / http://www.hathitrust.org/access_use#pd-us-google

Autoren denken an einen trophoneurotischen Ursprung, manche an einen bakteriellen. Wenn auch im Blaseninhalt mehrfach Staphylokokken nachgewiesen wurden, so konnte doch für ihre ätiologische Bedeutung bis jetzt ein Beweis nicht erbracht werden. Auch die in unserem Falle im pathologisch-anatomischen Institut des Herrn Prof. Ghon durchgeführte Untersuchung des Pustelinhaltes hat einen grampositiven Kokkus in Reinkultur ergeben (Staphylococcus pyogenes aureus), wie ja auch in anderen Fällen allerlei Bakterien: Staphylokokken, Streptokokken, Pseudodiphtheriebazillen und andere sich fanden, ohne daß deswegen eine bakterielle Ätiologie der Affektion erwiesen werden könnte.

Andernteils legen die Angaben der Patientin über die asthmatischen, die Eruptionen begleitenden Beschwerden wegen der Analogie mit dem Asthma nervosum den Gedanken an einen nervösen Ursprung der Erkrankung auch in diesem Falle nahe, da ja bei der Lokalisation des Prozesses an der Epiglottis die mechanische Atembehinderung durch Bläschen- und Membranenbildung nicht als sehr hochgradig anzuschlagen ist.

Literaturverzeichnis. Landgraf, Berliner klin. Wochenschr., Nr. 1, 1891. Mandelstamm, Zur Casuistik und Diagnose des Pemphigus der Mundhöhlen-, Rachen- und Kehlkopfschleimhaut. Berliner klin. Wochenschr., Nr. 49, 1891. — Bandler A., Ein Fall von Pemphigus der Schleimhaut. Prager med. Wochenschr., Nr. 42, 1890. — Chiari O., Beitrag zur Diagnose des isol. Pemphigus der Schleimhäute der oberen Luftwege. Wiener klin. Wochenschr., Nr. 20, 1893. — Garzia V., Penfigo primario della bocca e della faringe, 1892. Refer. in Semons Zentralbl., Bd. X, pag. 82. — Thost, Monatsschr. für Ohrenheilkunde. Nr. 4, 1896. — Thost, Über chronischen Pemphigus. Arch. f. Laryng. u. Rhinol., Bd. XXV, 1911. — Glas, Primärer isol. Pemphigus des Larynx. Wiener Laryng. Gesellsch., 1910, Refer. in Semons Zentralbl. 1910. — Menzel, Chronischer Pemphigus. Wiener laryng. Gesellsch., 1909, Refer. in Semons Zentralbl., 1910.

Aus der Wiener k. k. Universitätsklinik für Kehlkopf- und Nasenkrankheiten (Vorstand: Hofrat Chiari).

Über therapeutische Beeinflussung neuropathischer Erscheinungen im Bereiche der Luftwege durch Tonsillektomie.[1]

Von Dr. **Kurt Tschiassny,** Assistent der Klinik.

Die Erkenntnis der Bedeutung der Tonsillen für die Ätiologie einer großen Anzahl regionärer und allgemeiner Erkrankungen hat es mit sich gebracht, daß diesem Organ in den letzten Jahren eine erhöhte Aufmerksam-

[1]) Nach einer Demonstration in der Sitzung vom 6. November 1912 der Wiener Laryngo-rhinologischen Gesellschaft.

Digitized by Google
Original from UNIVERSITY OF CALIFORNIA
Generated on 2019-10-24 13:12 GMT / http://hdl.handle.net/2027/uc1.b3252761
Public Domain in the United States, Google-digitized / http://www.hathitrust.org/access_use#pd-us-google

keit zugewendet wurde. In besonderem Maße geschah dies unter dem Eindrucke jener Beobachtungen und Untersuchungen, durch welche der kausale Zusammenhang zwischen entzündlichen Zuständen der Tonsille und gewissen Allgemeinerkrankungen, wie die Arthritis rheumatica, Nephritis, Septikämie etc. festgestellt wurde. In allerletzter Zeit wurde das Augenmerk auch auf verschiedene nervöse Erscheinungen gerichtet, die im direkten Zusammenhang mit Tonsillitis chronica beobachtet wurden.

Von besonderem Interesse erscheinen in dieser Hinsicht die Beobachtungen, über welche Siegmund Marx[1]) in der Zeitschrift für Ohrenheilkunde 1912 berichtet.

Dieser Autor unterzog eine Reihe von Patienten, welche an sogenanntem „nervösen Husten" litten, einer genauen Untersuchung ihrer Gaumenmandeln. In den meisten Fällen gelang es ihm, nach Abhebung des vorderen Gaumenbogens tiefe Buchten in den Tonsillen zur Ansicht zu bringen, aus denen er leicht eitrige Massen herausdrücken konnte. Bei zarter Berührung der Oberfläche der Mandeln mit einer Sonde, in manchen Fällen nur gewisser Krypten, wurde mitunter schon blitzartig ein Hustenanfall ausgelöst. Dieses Experiment glückte ausschließlich in den Fällen, die das Bild des Reflexhustens bei gleichzeitig bestehender Tonsillitis chronica boten. In 50 in der gleichen Weise geprüften Fällen, die den oben angeführten Bedingungen nicht entsprachen, fiel es negativ aus.

Marx erzielte bei seinen Patienten durch Schlitzen der Krypten regelmäßig Heilerfolge, und empfiehlt im Falle eines Versagens dieser Therapie die Tonsillektomie.

An dieser Stelle sei auch eines Falles Erwähnung getan, welcher von Goldmann[2]) bei den Verhandlungen des Vereines deutscher Laryngologen in Hannover 1912 mitgeteilt wurde.

Es handelte sich um einen 35jährigen Pat., der seit seinem 10. Lebensjahre an Bronchialasthma litt. Die operative Beseitigung einer bestehenden Synechie und Septumdeviation brachte vorübergehende Besserung. Erst nach Enukleation der chronisch entzündlich erkrankten Tonsillen trat ein dauernder Erfolg ein.

Mit Beziehung auf diese Beobachtungen möchte ich über 2 Fälle berichten, in denen nach Ausschälung der Mandeln, welche wegen einer bestehenden Tonsillitis chron. vorgenommen wurde, nervöse Erscheinungen entfernterer Gebiete behoben wurden.

Im ersten Falle handelte es sich um einen 31jährigen in Chicago lebenden Koch, welcher folgende Krankengeschichte mitteilte.

---

[1]) Dr. Siegmund Marx, Über Reflexhusten, seine Ursache und seine Behandlung. Zeitschr. f. Ohrenheilk. etc., pag. 330.

[2]) Goldmann-Iglau, Zur Ätiologie des Asthma bronchiale. Verhandlungen des Vereines deutscher Laryngologen, 1902.

Digitized by Google
Original from UNIVERSITY OF CALIFORNIA
Generated on 2019-10-24 13:12 GMT / http://hdl.handle.net/2027/uc1.b3252761
Public Domain in the United States, Google-digitized / http://www.hathitrust.org/access_use#pd-us-google

Als Kind von 1¼ Jahren litt er an Nierenentzündung, mit 7 Jahren akquirierte er Masern. Im 16. Lebensjahre erkrankte Pat. an einer rechtseitigen Rippenfellentzündung, von welcher er nach mehreren Monaten genas. Von fast alljährlich auftretenden, häufig mit hohem Fieber verbundenen Anginen abgesehen, war Pat. sonst immer gesund. Im Mai 1912 erlitt er ein schweres physisches Trauma, welches dadurch herbeigeführt wurde, daß der Kranke in großer Besorgnis durch mehrere Stunden seine Frau erwartete. Kaum war diese zurückgekehrt, als sich bei ihm ein Zustand einstellte, den er ungefähr folgendermaßen schilderte:

Er fühlte plötzlich, wie der rechte Mundwinkel nach abwärts verzogen wurde, wie die Zunge nach rechts abwich und war unfähig zu sprechen. Die rechte obere Extremität hing dabei wie leblos vom Körper herunter, selbst eine kräftige Berührung derselben mit der linken Hand wurde nicht empfunden. Dieser Zustand dauerte durch volle 2 Stunden an und verschwand nach dieser Zeit spontan. Nach ungefähr 14 Tagen empfand Pat. im Rachen rechterseits ein Druckgefühl, und vermutete, daß sich ein Fremdkörper daselbst befinde. Er begab sich in das Hospital. Hier wurde, wie aus der aus der Spitalskarte vermerkten Diagnose (Ulcer of larynx) hervorgeht, ein Geschwür im Kehlkopf diagnostiziert. Pat. befand sich einen Monat hindurch in ambulatorischer Behandlung, und wurde mit verschiedenen Flüssigkeiten gepinselt, ohne daß sich sein Zustand gebessert hätte. Da die Schmerzen an Intensität zunahmen, begab er sich in private Behandlung. Von dem untersuchenden Arzte wurde die Diagnose „Geschwür im Larynx“ bestätigt und gleichzeitig eine beiderseitige Mandeleiterung konstatiert. Therapeutisch wurden dieselben Maßnahmen ergriffen wie im Spital. Inzwischen verschlimmerte sich der Zustand des Pat. insoferne, als er heiser wurde und viel unter einem die Luftröhre einengenden Gefühle zu leiden hatte. Ein neuerlich zu Rate gezogener Spezialist, der sich in seiner Diagnose den früheren anschloß, verordnete Pinselungen mit Jodtinktur und Gurgelwässer, die mit demselben negativen Resultat gebraucht wurden. Hierauf ließ Pat. vom Arzte des österreichischen Konsulates eine neuerliche Untersuchung seines Zustandes vornehmen, welche „Kehlkopf- und Lungentuberkulose“ ergab. Dies veranlaßte den Pat. nach Europa zu fahren, um hier die Klinik seiner Vaterstadt Wien aufzusuchen. Bereits auf der Fahrt nach New-York zeigte sich ein neues quälendes Symptom. Es traten plötzlich unter gleichzeitig schweren Angstzuständen Gefühle krampfartiger Verengerungen im Kehlkopf auf, welche die Atmung behinderten. Diese Anfälle häuften sich während der Überfahrt derartig, daß sie schließlich mehrere Male im Tage auftraten und nahmen auch an Intensität immer mehr zu. In Berlin suchte Pat. die Charité auf, wo eine direkte Untersuchung der oberen Luftwege vorgeschlagen, jedoch vom Pat. abgelehnt wurde.

Am 21. September suchte Pat. die Klinik meines Chefs auf und wurde daselbst von mir untersucht. Der mittelgroße, etwas blaß aussehende Pat.

Digitized by Google
Original from UNIVERSITY OF CALIFORNIA
Generated on 2019-10-24 13:12 GMT / http://hdl.handle.net/2027/uc1.b3252761
Public Domain in the United States, Google-digitized / http://www.hathitrust.org/access_use#pd-us-google

zeigte guten Ernährungszustand und machte nicht den Eindruck eines besonders Schwerkranken. Sofort auffallend war die vollständige Aphonie. Bei der Untersuchung des Larynx stellte sich unmittelbar nach Einführen des Kehlkopfspiegels Glottisspasmus ein. Die Stimmbänder fanden sich in krampfhafter Adduktionsstellung und waren etwas hyperämisch. Der Kehlkopf zeigte aber sonst keine pathologischen Veränderungen. Bei längerem Belassen des Kehlkopfspiegels im Munde nahm der Laryngospasmus in geradezu beängstigender Weise zu. Des Pat. bemächtigte sich die höchste Aufregung. Er wurde blaurot im Gesicht, die Augen traten hervor und zeigten vermehrte Tränensekretion. Mit Rücksicht auf diesen Gesamtzustand mußte natürlich die Untersuchung sofort abgebrochen werden, worauf sich der Glottisspasmus in kürzester Zeit löste. Die Untersuchung der Nase ergab keine nennenswerten Veränderungen. Die Tonsillen ragten nur wenig über das Niveau der Gaumenbögen hervor. Beim Abziehen des vorderen Gaumenbogens wurden beiderseits tiefe Krypten sichtbar, aus denen bei Druck auf die Tonsillen Pfröpfe und eitrige Massen hervorquollen.

Die Berührung der Krypten mit einer Sonde löste neuerdings Glottisspasmus aus. Diese Beobachtung wurde auch an den folgenden Tagen wiederholt gemacht.

Die vom Herrn Dozenten Schüller freundlichst ausgeführte Nervenuntersuchung ergab vollständig normalen Nervenbefund. Keine hysterischen Stigmen. Der oben geschilderte im Mai aufgetretene Anfall lasse an Jacksonsche Epilepsie denken.

Pat. wurde zunächst der üblichen suggestiven Therapie mittelst Faradisation, Galvanisation, Vibrationsmassage des Halses von außen sowie Faradisation des Rachens unterzogen. Die Berührung der Tonsillen mit der Elektrode wurde äußerst schmerzhaft empfunden, doch folgte derselben kein Glottisspasmus. Die geschilderten Maßnahmen hatten kein positives Resultat. Mit Rücksicht auf die bestehende Tonsillitis chron. und Erwägung der Tatsache, daß die Glottiskrämpfe speziell der Berührung der Tonsillen mit einer Sonde folgten, wurde am 25. Dezember die Tonsillektomie in der an der Klinik üblichen Weise vorgenommen. Erwähnenswert erscheint, daß sich auch bei dieser Gelegenheit unmittelbar nach Berührung der Tonsillen mit dem Borstenpinsel zwecks Cocainisierung derselben der Glottisspasmus einstellte.

Bereits am Tage nach der Tonsillektomie war der seit nahezu 4 Monaten aphonische Pat. bei volltönender Stimme. Dieselbe hat sich bis zum heutigen Tage erhalten und auch von den quälenden Glottisspasmen ist der Kranke seither verschont geblieben.

In Kürze sei hier auch noch ein zweiter Fall mitgeteilt, bei welchem ähnlich wie im vorangegangenen nach der wegen Tonsillitis chron. ausgeführten Tonsillektomie die bestehenden schweren nervösen Erscheinungen schwanden. Die 29jährige Pat. K. W., Postbeamtin aus M. in Niederösterreich, suchte am

Digitized by Google
Original from UNIVERSITY OF CALIFORNIA
Generated on 2019-10-24 13:12 GMT / http://hdl.handle.net/2027/uc1.b3252761
Public Domain in the United States, Google-digitized / http://www.hathitrust.org/access_use#pd-us-google

22. August 1912 die Klinik auf und gab an, seit mehreren Jahren an behinderter Nasenatmung zu leiden. Auch häufig auftretende Halsentzündungen verursachten ihr Beschwerden. Die Untersuchung ergab einen zirka bohnengroßen, gestielten Polypen im rechten mittleren Nasengang und eine hypertrophische Rhinitis mäßigen Grades. Beide Tonsillen, flach über die Gaumenbögen kaum hervorragend, waren mit Pfröpfen erfüllt, welche auf Druck nebst dünnflüssigem, eitrigem Sekret hervortraten. Der sonstige laryngoskopische Befund war normal. Der Pat. wurde die operative Entfernung des Polypen und der Gaumenmandeln empfohlen. Zunächst wurde noch am selben Tage die Tonsillektomie unter Lokalanästhesie ausgeführt. Die Heilung ging normal vonstatten. Nach 14 Tagen sollte an die Entfernung des Polypen geschritten werden, doch lehnte die Pat. die Operation ab mit Hinblick auf eine erfreuliche Beobachtung, die sie an sich selbst gemacht hatte und erzählt nunmehr folgende Krankengeschichte.

Sie litt als Kind an Rachitis, war aber sonst bis zu ihrem 12. Lebensjahre gesund. Damals erkrankte sie ohne bekannte Ursache an anfallsweise auftretender Atemnot. Diese stellte sich meist plötzlich, gewöhnlich nachts ein. Die Anfälle boten ein überaus beängstigendes Bild, welches die Pat. ungefähr folgendermaßen schildert: Sie rang nach Luft, hatte ein Gefühl wie wenn ihr ein schwerer Stein auf der Brust läge. es überkam sie eine bedrückende Angst. oft traten Schwächezustände und Ohnmachtsanfälle auf. Dabei fühlte sie in der Brust ein fortwährendes Rasseln und Kochen. Die Anfälle dauerten regelmäßig 3 Tage und 3 Nächte und traten monatlich mindestens einmal auf. So litt die Pat. jahraus jahrein bis zu ihrem 19. Lebensjahre. Alle bis dahin verordneten internen Medikamente waren wirkungslos geblieben. Nunmehr erfuhr sie durch Anwendung eines von einem Arzte empfohlenen Räuchermittels eine geringe Erleichterung. Besonders häufig und hartnäckig waren die Anfälle bei großer Hitze und Kälte und bei Nebel. Im Jahre 1906 erkrankte die Pat. an einer schweren Lungenentzündung, durch welche sie 5 Wochen an das Bett gefesselt wurde. Während der Dauer dieser Erkrankung war sie zum ersten Male durch längere Zeit anfallsfrei. Doch schon während der Rekonvaleszenz traten die Anfälle neuerdings in regelmäßigen Intervallen auf, jedoch noch heftiger und hartnäckiger wie früher.

1908 suchte die Pat. die Klinik v. Noorden auf, wo sie angewiesen wurde, sich die Nase untersuchen zu lassen, ein Rat, den sie nicht befolgte. Das auf die Pat. bezügliche Krankenprotokoll des Ambulatoriums der Ersten medizinischen Klinik zeigt den Vermerk „Bronchialasthma, Lunge, Herz, Urin zeigen negativen Befund".

Im letzten Sommer traten die Beschwerden in geradezu unerträglicher Intensität auf. Die Pat. war oft genötigt, die ganze Nacht bei offenem Fenster zu verbringen, und auch die Asthmakerzen versagten nunmehr ihre Wirkung.

Generated on 2019-10-24 13:12 GMT / http://hdl.handle.net/2027/uc1.b3252761
Public Domain in the United States, Google-digitized / http://www.hathitrust.org/access_use#pd-us-google
Digitized by Google
Original from UNIVERSITY OF CALIFORNIA

Der letzte Anfall zeigte sich am 1. Juli 1912 und wiederholte sich täglich bis zum 22. August, an welchem Tage die Pat. tonsillektomiert wurde. Seither ist sie bis jetzt, d. i. also durch fast 5 Monate von keinem neuerlichen Anfall heimgesucht worden. Ein auch nur annähernd so langes anfallsfreies Stadium hat Pat. seit Bestehen ihres Leidens noch nie verzeichnen können.

In den beiden hier mitgeteilten Fällen handelt es sich um Erscheinungen nervösen Charakters, die nach der operativen Entfernung der chronisch entzündlich erkrankten Tonsillen verschwanden, während alle bis dahin in Anwendung gebrachten therapeutischen Maßnahmen resultatlos geblieben. Der erzielte Erfolg hat sich bisher, allerdings sind dies erst 4 respektive 5 Monate nach der Operation, als dauernd erwiesen.

Im ersten Falle sei noch besonders auf die der Sondenberührung der Mandeln regelmäßig folgenden Laryngospasmen hingewiesen, eine Beobachtung, welche mit den von Marx konstatierten durch Mandelberührung reflektorisch auslösbaren Hustenanfällen einiges gemein zu haben scheint.

Gelegentlich der Diskussion, die sich an die Demonstration der beiden Fälle in der Wiener Laryngologischen Gesellschaft anschloß, wurde mehrfach der Einwand vorgebracht, der therapeutische Erfolg der Tonsillektomie sei bei der unzweifelhaft bestehenden neuropathischen Veranlagung der beiden Individuen auf die suggestive Wirkung der Operation zurückzuführen. Dieser Ansicht gegenüber möchte ich neuerdings darauf hinweisen, daß sie in dem ersten Falle der Operation vorausgeschickten, zum Teil sehr schmerzhaften therapeutischen Maßnahmen gänzlich resultatlos geblieben waren.

Ich gehe jedem Versuche einer Deutung der oben beschriebenen Effekte der Tonsillektomie aus dem Wege, da ich dadurch nur auf hypothetisches Gebiet geraten würde und beschränke mich auf die Feststellungen der erzielten Erfolge. Ich glaube nicht fehl zu gehen, wenn ich aus meinen Beobachtungen den Schluß ziehe, man müsse bei nervösen Beschwerden im Bereiche der Luftwege auch den Tonsillen die volle Aufmerksamkeit zuwenden, und die, in denselben etwa festzustellenden pathologischen Veränderungen einer entsprechenden lokalen Behandlung zuführen.

Als die rationellste Methode kommt bei dem derzeitigen Stande unserer Erfahrungen hierbei die Tonsillektomie in Betracht.

Deux interventions sur les sinus frontaux et le lobe frontal.

Par le Dr. Louis **Van den Wildenberg** (Anvers, Belgique).

Observation I. — *Sinusite fronto-ethmoïdale avec abcès sous-dural* chez un enfant de sept ans. Opération. Guérison (1).

Digitized by Google
Original from UNIVERSITY OF CALIFORNIA
Generated on 2019-10-24 13:12 GMT / http://hdl.handle.net/2027/uc1.b3252761
Public Domain in the United States, Google-digitized / http://www.hathitrust.org/access_use#pd-us-google

Le 20 janvier 1911 nous sommes demandé en consultation auprès d'une fillette de 7 ans. Le médecin de famille nous apprend qu'elle a souffert quelques semaines auparavant d'oreillons typiques. Vers le déclin de cette affection, elle s'était plainte de douleurs frontales avec oedème et gonflement des régions palpébrales supérieures surtout à droite de la région médiane inférieure du front. La température avait oscillé entre 38° et 39°.

Cet enfant n'avait jamais souffert de rhinorrée nasale ni de catarrhe nasal.

A notre examen du 20 janvier nous avons affaire à un enfant gai, d'une intelligence vive. Elle accuse des céphalalgies intermittentes. La température est de 38°. Le pouls est à 100, il est régulier. Au niveau du front, il y a un léger gonflement de la grosseur d'une pièce de cinq francs. Il est situé un peu au-dessus du nez et il est surtout marqué à droite. Il y a un oedème de la paupière supérieure droite.

Examen Rhinoscopique. — Nez bien conformé. La muqueuse est normale au niveau des hiatus semi-lunaires, très visibles à cause de l'atrophie des extrémités antérieures des cornets moyens rouges.

Nous n'avons jamais pu y constater la moindre trace de pus. La rhinoscopie postérieure, l'examen du pharynx ne décèlent aucune lésion.

L'examen du système nerveux et des autres organes est négatif.

Le 21, le 22, le 23, et le 34 l'état est stationnaire; il y a quelques légères ascensions fébriles 37°,5 — 38°. Le 25 janvier la malade accuse de violentes douleurs du front, sa température est 38°,5.

Le gonflement a beaucoup augmenté. La fente palpébrale droite est fermée. Il y a de la fluctuation. L'enfant est conduit à l'Institut où nous pratiquons l'incision de l'abcès et nous explorons les parois osseuses au niveau des sinus frontaux et des régions orbitaires. Nous ne découvrons pas la moindre lésion osseuse. Le lendemain au lieu de la chute de la fièvre il y a une élévation de température qui atteint 39°. Le 27 janvier, la température atteint 39°,5, l'enfant a de l'inappétence, se plaint de céphalalgie au front. Le lendemain nous apprenons que pendant la nuit elle a été atteinte de crises épileptiformes, de vomissements; elle n'a plus reconnu ses parents; elle a eu de l'incontinence d'urines et de matières fécales, durant toute la nuit elle a poussé de grands cris.

Quand nous la voyons, elle est extrêmement agitée; elle présente des contractions cloniques et toniques au niveau des globes oculaires, des muscles de la face et sur tout le corps. Elle ne répond pas à nos questions. Elle prononce des mots que personne ne comprend. Elle a de la photophobie. Les pupilles sont rétractées, ne réagissent pas à la lumière. La température est de 41°. Le pouls est à 90, irrégulier, avec de longues intermittences. Il y a vomissements bilieux. La respiration est fréquente, irrégulière. Les réflexes tendineux sont exagérés. Le Kernig et le signe de Babinsky existent.

Digitized by Google
Original from UNIVERSITY OF CALIFORNIA
Generated on 2019-10-24 13:12 GMT / http://hdl.handle.net/2027/uc1.b3252761
Public Domain in the United States, Google-digitized / http://www.hathitrust.org/access_use#pd-us-google

Le liquide céphalo-rachidien sort sous forte pression. Il présente un léger trouble. L'examen cytologique montre des lymphocytes en petite quantité et des polynucléaires environ 40 pour 100.

Notre diagnostic incline pour une méningite avec abcès du cerveau.

L'unique foyer de suppuration que nous avions découvert était au-devant des sinus frontaux. C'est à cet endroit que le malade avait continué à se plaindre malgré l'ouverture de l'abcès préfrontal. A part ces douleurs frontales, nous n'avions aucun symptôme de sinusite. Par des circonstances indépendantes de notre volonté, nous n'avons pu faire radiographier les sinus. L'entourage médical trouve que toute intervention serait vouée à un échec certain. Il valait mieux vu l'incertitude du diagnostic, vu l'état alarmant du coeur, vu des symptômes méningitiques aussi avancés que celui du relâchement des sphincters, s'abstenir.

Après avoir insisté auprès de mes confrères et auprès de la famille, je pus intervenir sans retard. Légère narcose à l'éther.

La trépanation au siège typique du sinus frontal droit montra l'existence d'un sinus frontal bien développé. Son exploration permit de découvrir certaines des fongosités en bas oblitérant le conduit fronto-nasal et quelques gouttelettes de pus. En haut, les parois étaient normales. En effondrant le canal-frontal je m'aperçus que les cellules ethmoïdales étaient légèrement fongueuses. Les parois osseuses ne présentaient pas de lésions.

Trépanation au niveau du sinus frontal gauche: présence d'un petit sinus avec quelques fongosités. J'enlevrai la paroi postérieure cérébrale des sinus frontaux. La dure-mère était normale mais elle nous paraissait un peu tendue. Nous l'incisâmes vers le milieu aussitôt s'écoulèrent quelques gouttes de pus. Pour éviter la pénétration éventuelle de pus dans l'espace arachnoïdien, je plaçai dans cet espace, au niveau des bords de l'incision de la dure-mère, des auguettes de gaze iodoformée. Nous examinâmes la pie-mère sans y trouver de dépôts purulents.

Ne pouvant croire que des lésions aussi minimes pouvaient expliquer symptômes aussi graves, le cerveau fut ponctionné dans quatre directions à une profondeur de 3 centimètres.

Les ponctions restent blanches et nous terminâmes l'opération.

Le pus intracrânien montra des streptocoques anpur. Le soir, la température tombe à 37°; la malade devient calme, reconnaît ses parents. Nous assistons à une véritable résurrection. Les jours suivants le pouls s'améliore, les douleurs frontales disparaissent, et tous les symptômes méningitiques ont disparu au bout de 8 jours.

Localement, la plaie suppure mais se recouvre bientôt de granulations saines. Nous faisons de fréquents pansements à plat, tâchant avant tout d'obtenir une guérison sûre et durable, mettant toutes les préoccupations d'esthétique

Digitized by Google
Original from UNIVERSITY OF CALIFORNIA
Generated on 2019-10-24 13:12 GMT / http://hdl.handle.net/2027/uc1.b3252761
Public Domain in the United States, Google-digitized / http://www.hathitrust.org/access_use#pd-us-google

à l'arrière-plan. L'enfant guérit au bout d'un mois; opérée depuis 9 mois, elle est restée guérie. L'excision des cicatrices suivie d'une suture endermique a donné un résultat esthétique parfait.

Réflexions.

L'étiologie de cette sinusite frontale double avec abcès sous-dural est exceptionnelle. Nous considérons celle-ci comme une ***localisation ourlienne.*** Dans les commémoratifs en effet, il n'est question que de parotidite épidémique. Il n'y a pas eu de fièvre éruptive, pas de maladies et surtout aucune maladie du nez.

Nous avons, dans ce cas de sinusite compliquée à marche suraigue franchi presque en une fois toutes les étapes opératoires.

La peau et le périoste avaient été incisés dans une première séance et cette incision avait permis d'ouvrir un abcès sous-périosté du front.

Dans une seconde séance, les sinus frontaux ont été trépanés ce qui a montré des lésions inflammatoires du sinus. La paroi cérébrale paraissait intacte. Nous avons dans cette même séance reséqué cette paroi complètement. La dure-mère intacte est incisée et nous montre un abcès purulent sous-dural. Trois abcès superposés se sont déclarés au niveau de la région frontale chez un enfant de 7 ans à la suite d'oreillons typiques. Un abcès préfrontal un abcès intrasinusien et un troisième sous-dural.

Observation II.

Fractures de la Base du crâne, du Frontal et des Os de la face. Lésions graves du cerveau, polysinusites, guérison.

Le 30 juillet 1909, ayant conduit aux champs une charette de fumier, la malade Th. V. . ., 20 ans, ne rentre pas à l'heure habituelle de midi. Son frère va à sa recherche et la trouve toute ensanglantée au bord d'un champ de blé.

Elle ignore ce qui s'est passé.

A't-elle reçu un coup de pied de cheval? un coup de timon? Quand notre confrère le Dr Lambert la voit, une heure après, il la trouve au lit sans connaissance, la respiration stertoreuse.

L'oeil gauche avec les parties molles dans lesquelles il est enchâssé est descendu sur la joue. Au-dessus se découvre une large brèche, s'étendant horizontalement depuis la queue du sourcil gauche jus-qu'à la tête du sourcil droit. Cette brèche admet sans difficulté une épaisseur de doigt au-dessus du sourcil gauche et une épaisseur de deux doigts au-dessus de la racine du nez.

Dans la plaie, on voit battre le cerveau.

Du sang et du liquide céphalo-rachidien s'écoulent par les narines, du sang sort également par la bouche.

Quelques points de suture sont placés pour remettre en place les parties molles dans l'orbite et la plaie elle-même est bourrée de gaze.

Generated on 2019-10-24 13:12 GMT / http://hdl.handle.net/2027/uc1.b3252761
Public Domain in the United States, Google-digitized / http://www.hathitrust.org/access_use#pd-us-google
Digitized by Google
Original from UNIVERSITY OF CALIFORNIA

Le lendemain, notre confrère Van de Vorst et moi nous sommes demandés en consultation.

L'état intellectuel de la malade est bon.

Après l'enlèvement du pansement nous sommes frappés par l'étrange conformation de la tête. Celle-ci est comme aplatie dans sa totalité. Elle présente un enfoncement de la grandeur d'un oeuf de poule au niveau du front.

En écartant et en débridant largement la plaie, on constate des esquilles intéressant surtout la paroi antérieure des sinus frontaux.

En dehors, on voit une brèche au-dessus de l'oeil et à travers elle le cerveau. En bas, au-dessus du nez, on peut voir sur une grande étendue le cerveau délabré avec aspect sanieux.

Entre le nez et le cerveau on s'engage profondément dans un espace qui aboutit en bas dans le nez et qui correspond en haut à la base du cerveau.

Il existe une disjonction du squelette nasal (apophyse montante — os nasal — restes de la lame criblée de l'ethmoïde) avec l'os frontal.

Cette disjonction explique le phénomène le plus remarquable qu'il nous ait été donné d'observer chez cette malade. A chaque contraction du visage par les pleurs, les cris, le nez s'élève et s'abaisse notablement tout d'une masse entraînant le cerveau qui subit des mouvements ascensionnels et des mouvements d'abaissement parallèles.

Une large communication existe entre la boîte crânienne et le nez. Aussi les liquides de ces cavité refluent-ils de haut en bas et vice versa.

Dans la bouche, on constate une plaie linéaire (avec suintement de sang), au niveau de la muqueuse palatine, à l'union du bord antérieur de la portion horizontale de l'os palatin avec le bord postérieur de l'apophyse palatine du maxillaire supérieur.

Les pupilles sont largement dilatées et ne réagissent pas à la lumière. Elle voit de l'oeil gauche, l'oeil droit est aveugle.

Vu l'heure avancée et vu le manque d'instruments, nous remettons l'intervention au lendemain matin.

Le 1er août nous trouvons la malade afébrile avec un état général assez bon.

Nous pratiquons une incision cutanée partant du milieu de la ligne médiane du front et s'étendant en dehors et à droite jusqu'au bord externe du sourcil.

Cette incision combinée aux plaies nous permet de débrider largement tout le front et de dépasser de tous côtés la région traumatisée.

Nous procédons à l'enlévement des esquilles, n'oubliant pas la paroi interne des sinus frontaux.

Au niveau de cette paroi, il y a une fracture communitive et les esquilles compriment la matière cérébrale et s'y enfoncent.

Au-dessus du nez et du sourcil, nous enlevons à la curette des matières cérébrales herniées, mortifiées jusqu'au tissu sain. De la sorte nous enlevons

Generated on 2019-10-24 13:12 GMT / http://hdl.handle.net/2027/uc1.b3252761
Public Domain in the United States, Google-digitized / http://www.hathitrust.org/access_use#pd-us-google
Digitized by Google
Original from UNIVERSITY OF CALIFORNIA

une cuillerée à soupe de cette substance cérébrale. Quel n'est pas notre étonnement de trouver un grain de blé en plein tissu cérébral!

La plaie est suturée en partie; la plus grande partie est laissée béante.

Il reste un large cratère dans lequel nous plaçons des languettes de gaze iodoformée trempées dans l'eau oxygénée.

Celles-ci aboutissent pour la plupart au niveau de la plaie cutanée; quelques-unes aboutissent par le nez aux narines.

Il y a donc un double drainage, l'un vers la plaie externe et l'autre vers la fosse nasale.

Le 2 août, l'état de la malade est satisfaisant. Elle se plaint un peu de maux de tête.

Le confrère oculiste, van Schevensteen, s'est chargé de l'examen de l'oeil.

Voici les résultats de cet examen:

L'oeil droit occupe par rapport à son congénère une situation plus élevée de 2 à 3 millimètres, en plus il existe une exophtalmie de 3 millimètres.

La sensibilité oculaire n'est pas atteinte.

La cornée et la conjonctive sont sans altération: la sensibilité cornéenne normale.

Réflexes pupillaires: a) à la lumière directe, supprimée; *b)* convergence persiste.

La pupille a une dilatation moyenne.

Examen des membranes profondes. Cristallin: quelques légères stries de cataracte.

Décollement rétinien étendu: la papille du nerf optique cachée par la rétine décollée.

Acuité visuelle nulle, pas même dans la perception lumineuse.

Le décollement rétinien explique déjà l'abolition totale de la vue.

N. B. — Il est impossible de préciser s'il n'y a pas en plus une lésion du nerf optique proprement dit, par fracture du canal optique par exemple.

L'oeil gauche est normal.

L'odorat est totalement aboli.

Les autres organes des sens sont normaux.

On pratique deux pansements par jour.

L'accident a eu lieu le 30 juillet; le thermomètre n'a commencé à monter qu'à partir du 3 août. La fièvre atteint progressivement 38° et demi le 4 août. A ce moment, il y a du liquide louche dans la plaie.

A partir du 7 août, la fièvre baisse pour osciller entre 37° et 37°4 jusqu'au 15 où elle atteint 38°. Du 15 au 22 la température est entre 38° et 38°5. En même temps se développe sur la joue droite au niveau de l'apophyse montante du maxillaire, une tuméfaction qui devient très douloureuse.

Digitized by Google
Original from UNIVERSITY OF CALIFORNIA
Generated on 2019-10-24 13:12 GMT / http://hdl.handle.net/2027/uc1.b3252761
Public Domain in the United States, Google-digitized / http://www.hathitrust.org/access_use#pd-us-google

Le 22 août, nous pratiquons, sous anesthésie locale, une incision longitudinale profonde au niveau de la branche montante du maxillaire supérieur. Il se produit un fort jet de pus. Nous découvrons au fond de la plaie, un séquestre du maxillaire supérieur, appartenant à l'union de l'apophyse montante avec la paroi orbitaire du maxillaire supérieur et de la grandeur d'un centimètre carré. La poche de l'abcès s'étendait sous le périoste jusqu'au fond de l'orbite droit: nous pratiquons une incision horizontale sous-orbitaire aboutissant à la première. Irrigation à l'eau oxygénée et mèche de gaze passée dans la poche de l'abcès.

Les jours suivants, malgré les irrigations et le drainage, la fièvre ne tombe pas.

Il existe une rhinorrhée séro-purulente à gauche une rhinorrhée franchement purulente à droite. Nous posons le diagnostic de sinusite ethmoïdomaxillaire.

Nous pratiquons le 28 août, sous chloroforme, un évidement du sinus maxillaire après résection de la paroi externe. Le sinus est rempli d'épaisses fongosités et de polypes.

Nous réséquons également une partie du labyrinthe ethmoïdal antérieur.

Nous nous sommes abstenu dans cette opération de la gouge et du maillet.

Nous avons eu exclusivement recours à une série de pinces coupantes. Cette précaution était nécessaire: le squelette facial non encore consolidé aurait pu s'effondrer.

La fièvre tombe d'un degré et demi, puis remonte aux environs de 38° jusqu'au 5 septembre. A partir de ce moment elle baisse et disparaît bientôt pour ne plus réapparaître.

Le 8 septembre, le bourgeonnement de la grande plaie supérieure arrive à recouvrir le cerveau et les battements deviennent moins visibles.

Le 17 septembre, survient de l'oedème, de la rougeur dans la région orbitaire droite, et une tuméfaction fusiforme se montre du même côté au niveau du sac lacrymal.

L'oedème et la rougeur disparaissent, la tuméfaction fusiforme reste mais un peu diminuée: elle nous donnera des ennuis plus tard.

Fin octobre, la plaie est bien fermée mais elle laisse une vilaine cicatrice. Le 10 décembre nous pratiquons un autoplastic au niveau de la plaie supérieure. Excision du tissu cicatriciel de la bréche susmentionnée, mobilisation la peau voisine, déplissement du lobule de peau rétractée contre racine du nez.

Le 28 février 1910. La petite tuméfaction que nous avons vu disparaître vers le 17 décembre est de nouveau douloureuse depuis quelques jours ; elle est rouge et une petite ligne d'un blanc jaunâtre indique l'endroit où le pus va percer. Incision de l'abcès à cet endroit et drainage.

Nous adressons le 2 mars 1910 la malade à l'oculiste qui, après quelques semaines de traitement, nous la renvoie parce qu'il a constaté une carie profonde de l'ethmoïde.

Generated on 2019-10-24 13:12 GMT / http://hdl.handle.net/2027/uc1.b3252761
Public Domain in the United States, Google-digitized / http://www.hathitrust.org/access_use#pd-us-google
Digitized by Google
Original from UNIVERSITY OF CALIFORNIA

22 mars 1910. Nous enlevons largement, sous chloroforme, la région cariée. La malade est guérie au bout de trois jours. Depuis cette époque, elle est restée guérie.

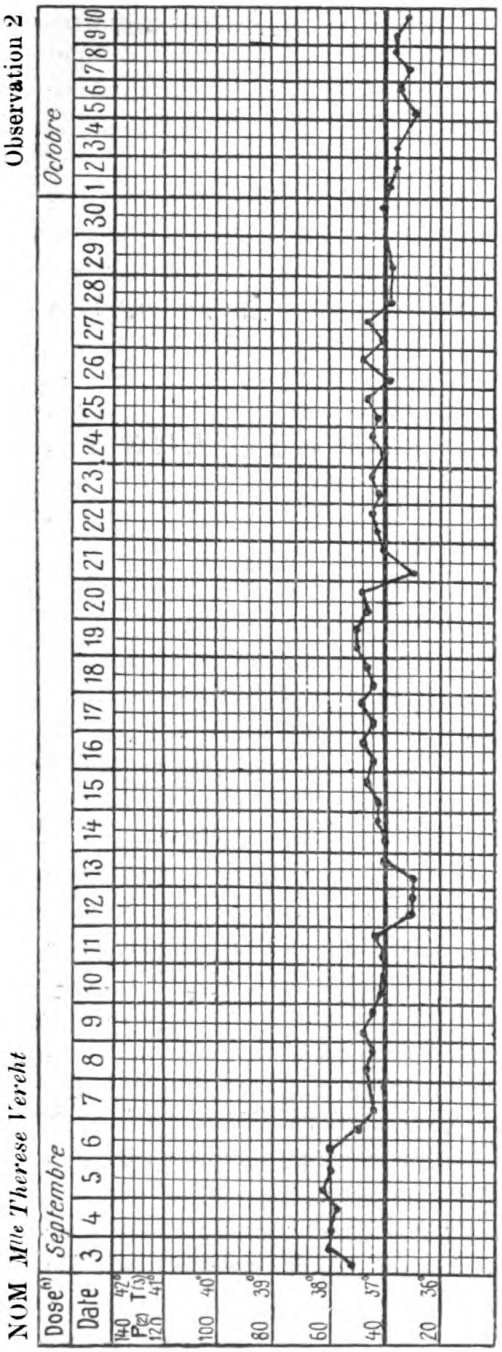

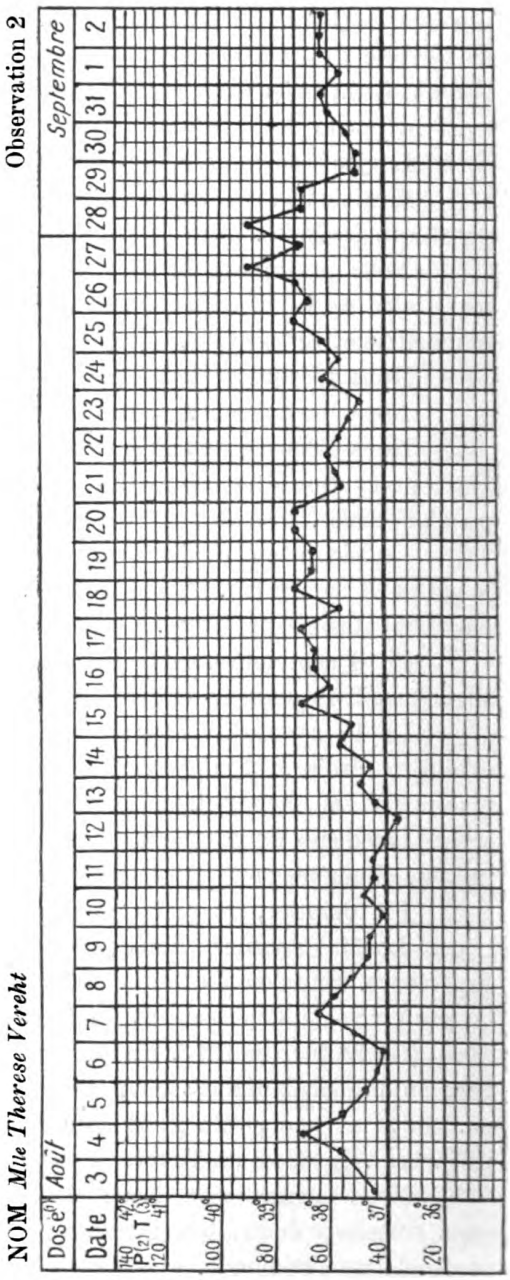

Digitized by Google
Original from UNIVERSITY OF CALIFORNIA
Generated on 2019-10-24 13:13 GMT / http://hdl.handle.net/2027/uc1.b3252761
Public Domain in the United States, Google-digitized / http://www.hathitrust.org/access_use#pd-us-google

Réflexions.

L'histoire de cette malade confirme le fait connu que le cerveau est un organe qui peut supporter de grands traumatismes.

Il est intéressant de noter que cet organe a été ici surtout éprouvé en un point que nous sommes peu habitués et pour cause, à considérer comme particulièrement dangereux, au niveau de sa base dans la région de la lame criblée.

La première intervention sur les sinus, le 28 août (sinusite ethmoïdo-maxillaire), était délicate à cause de la grande mobilité du maxillaire supérieur et de l'ethmoïde.

Il est à supposer que sous les tissus oedématiés et contusionnés de la région zygomatique existaient des fractures, de plus nous avons constaté un trait de fracture dans la longue plaie de la voûte palatine (dont vous voyez encore la cicatrice).

C'est ce qui explique cet aplatissement singulier de la face constaté au moment de l'accident et dû, sans doute, au refoulement en arrière du maxillaire supérieur. De là aussi une mobilité anormale du maxillaire et de l'ethmoïde.

Après cette intervention sur les sinus, la fièvre diminue et disparait définitivement au bout de huit jours. Quinze jours après se déclare un gonflement au niveau du sac lacrymal avec quelques symptômes d'inflammation qui disparaissent en quelques jours.

Mais il persiste une tuméfaction fusiforme. Après cinq mois il se forme en cet endroit une collection purulente. Dans l'intervalle, il n'y avait eu aucun symptôme; pas de rhinorrhée purulente, pas de douleur. L'opération montre de la carie de l'ethmoïde. Elle est enlevée largement et la malade guérit en trois jours.

Guisez a signalé tout récemment un beau cas de guérison d'un abcès latent du cerveau après pansinusite. Il a dû pratiquer pour cela une crâniotomie exploratrice.

En tenant compte de l'histoire de notre malade, on peut se demander si le traitement des complications endocraniennes des sinusites frontales ne donnerait pas des résultats plus favorables si on se décidait à faire plus promptement des crâniotomies exploratrices dans les cas douteux.

Nous devons tenir compte en effet de la pauvreté et même de l'absence des symptômes cérébraux dans beaucoup de cas d'inflammations et dans les abcès de cette partie du cerveau.

Nous devons tenir compte du peu de danger qu'offre une intervention exploratrice de cette région, faite d'après les règles de l'art.

L'histoire de notre malade vous le démontre péremptoirement.

Generated on 2019-10-24 13:13 GMT / http://hdl.handle.net/2027/uc1.b3252761
Public Domain in the United States, Google-digitized / http://www.hathitrust.org/access_use#pd-us-google
Digitized by Google
Original from UNIVERSITY OF CALIFORNIA

Über die Entstehung, Bedeutung und Verhütung des chronischen Lungenemphysems.

Von **D. Winter** in Bad Reichenhall.

Der Laryngologe, dessen Arbeitsgebiet die oberen Luftwege umfaßt, wird sicherlich auch Krankheiten, die im Bereiche der tieferen Luftwege ihren Sitz haben, ein weitgehendes Interesse entgegenbringen. Bei dem chronischen Lungenemphysem wird dies um so mehr der Fall sein, als aus den Ausführungen hervorgehen soll, daß Affektionen der Atemschleimhaut, die in den oberen Luftwegen ihren Anfang nehmen und sich dann auf die feineren fortpflanzen, an der Entstehung dieser Krankheit ursächlich beteiligt sind.

Unter chronischem Lungenemphysem möchte ich nur die eine Unterart des alveolären oder vesikulären Emphysems verstanden wissen, welche essentielles oder auch substanzielles genannt wird; die andere Unterart, das vikariierende oder komplementäre Emphysem, soll von der Erörterung ausgeschlossen sein.

Die klinische Diagnose „chronisches Lungenemphysem“ stellen wir, wenn folgende Symptome mehr oder weniger deutlich vorhanden sind. Faßförmiger Thorax, ungewöhnlich voller, sonorer Schall über den Lungen bei der Perkussion, Tiefstand der unteren Lungengrenzen mit herabgesetzter respiratorischer Verschieblichkeit, Verkleinerung der Herzdämpfung, Erweiterung des rechten Herzens, Verstärkung des zweiten Pulmonaltones, Pulsationen im Epigastrium. Respirometrisch zeigt sich vor allem eine Zunahme der Residualluft, zumeist auch eine Erhöhung der Mittelkapazität. Selten werden die Zeichen einer chronischen Bronchitis vermißt.

Der an chronischem Lungenemphysem Erkrankte pflegt, wenn nicht eine Komplikation das Ende herbeiführt, seinem Leiden unter den Erscheinungen von Kreislaufstörungen zu erliegen. Es kommt zunächst zur Erschwerung des kleinen Kreislaufes, worauf die Verstärkung des diastolischen Pulmonaltones schon frühzeitig aufmerksam macht, sodann zu Stauungen im Lungenkreislauf, die mit Wandverdickung und Erweiterung des rechten Ventrikels einhergehen. Im weiteren Verlauf setzen sich die Stauungen rückläufig auf den venösen Teil des großen Kreislaufes fort: an den Abdominalorganen, zumal an der Leber, treten sie dann deutlich in Erscheinung. Unter den Symptomen von zunehmender Insuffizienz des kleinen Kreislaufes, von Zyanose und Atemnot stirbt zuletzt der Kranke.

Die Obduktion zeigt, daß die Lunge durch Blähung vergrößert ist. Zu beachten ist, daß einzelne Bezirke stark, andere mäßig und andere gar nicht gebläht sind. Am stärksten gebläht erscheinen die freien Ränder, und zwar, nach der Nomenklatur Tendeloos (1), die sterno-parasternalen sowie die lateralen kaudalen Bezirke. Nach dem Lungenhilus zu nehmen die emphyse-

Digitized by Google
Original from UNIVERSITY OF CALIFORNIA
Generated on 2019-10-24 13:13 GMT / http://hdl.handle.net/2027/uc1.b3252761
Public Domain in the United States, Google-digitized / http://www.hathitrust.org/access_use#pd-us-google

matösen Veränderungen allmählich ab. Sie bestehen darin, daß einzelne Luftbläschen durch Überdehnung vergrößert sind oder daß durch Schwund von Alveolarwänden und Alveolarsepten eine Anzahl von Lungenbläschen zu einer größern lufthaltigen Blase verschmolzen ist. Das Kapillarnetz ist verschmächtigt, teilweise sind die Kapillaren obliteriert, zerrissen und untergangen. Während die stärker geblähten Teile an der Peripherie blaß und blutarm sind, weisen die zentralen und paravertebralen eher einen vermehrten Blutgehalt auf. Nach Ziegler kommt es manchmal zu peribronchialen oder auch zu interalveolären Gewebsindurationen.

Das Herz ist in seinem rechten Abschnitt erweitert, seine Wand zumeist auch verdickt. Zeichen myokarditischer Prozesse fehlen. Die linke Kammer zeigt für gewöhnlich keinerlei pathologischen Befund. Die Lungengefäße sind in ihrem kapillaren und venösen Anteil erweitert und weisen vermehrte Füllung auf; ebenso verhält es sich mit dem venösen Abschnitt des großen Kreislaufes.

Es liegen also sowohl hinsichtlich des klinischen Verlaufes wie des pathologisch-anatomischen Befundes Veränderungen vor, die einerseits das Respirationssystem, andrerseits das Zirkulationssystem betreffen.

Bezüglich der Pathogenese ist daher zunächst die Frage zu stellen, welches System primär ergriffen ist, ob die ersten Anfänge sich im eigentlichen Lungengewebe oder an den Gefäßen abspielen. Der Umstand, daß die allgemeine Ansicht sich schon dafür entschieden hat, die ersten Anfänge in das Lungengewebe zu verlegen und die Beteiligung der Gefäße als etwas sekundäres zu betrachten, darf uns dabei nicht beirren.

Von älteren Autoren, zumal von Eppinger, ist die Ansicht vertreten worden, daß eine angeborene oder erworbene Schwäche des elastischen Fasergerüstes die Ursache für die Entstehung der Lungenblähung abgebe.

Die Untersuchungen von Sudsuki (2) und Tendeloo (1) haben nun dargetan, daß sich diese Ansicht nicht aufrecht erhalten läßt.

Der erstere äußert sich folgendermaßen: „Meine Beobachtungen gestatten mir nicht, der quantitativ oder qualitativ mangelhaften Entwicklung oder dem Schwund von elastischen Fasern ein ätiologisches Moment bei der Entstehung des Emphysems einzuräumen, sondern führen mich dazu, die Ätiologie mehr in mechanischen Ursachen zu suchen."

Tendeloo faßt das Ergebnis seiner Untersuchungen dahin zusammen: „Alles in allem können wir also annehmen, daß bis jetzt keine histologischen Eigenschaften an den elastischen Fasern in emphysematösen Lungenteilen beobachtet worden sind, welche zur Entstehung des Emphysems Anlaß gegeben haben könnten." Von Virchow ist eine Ernährungsstörung schlechthin ohne weitere Angabe, wodurch sie veranlaßt worden sei, als das Primäre angegeben worden. Der Umstand, daß die geblähten Teile nicht gleichmäßig über das Atemorgan verteilt sind, ist von dem großen Pathologen als Stütze seiner

Digitized by Google
Original from UNIVERSITY OF CALIFORNIA
Generated on 2019-10-24 13:13 GMT / http://hdl.handle.net/2027/uc1.b3252761
Public Domain in the United States, Google-digitized / http://www.hathitrust.org/access_use#pd-us-google

Ansicht verwertet worden. Durch die Arbeiten von Tendeloo ist nun klargestellt worden, warum die Blähung sich auf einzelne Teile der Lunge beschränkt. Es ist sein Verdienst, den Nachweis erbracht zu haben, daß die Dondersche Ansicht, wonach bei der Einatmung die Lungenbläschen sich alle gleichmäßig ausdehnen müßten, nicht zutrifft, daß vielmehr bei der inspiratorischen Entfaltung der Lunge die Lungenbläschen verschiedener Bezirke in verschieden starkem Grade sich ausdehnen und daß bei vertiefter Atmung in den sterno-parasternalen und den lateralen kaudalen Bezirken die Dehnung am stärksten ist. Nach Tendeloo sind die folgenden zwei Momente bestimmend für die Bevorzugung der genannten Teile bei der inspiratorischen Volumenvergrößerung des Atemorgans: einmal ist das Lungengewebe dieser Teile im Gegensatze zu den mehr zentralen frei von größeren Bronchien und Gefäßen und den damit verlaufenden Bindegewebszügen: diese Gebilde insgesamt würden einer stärkeren Dehnung einen erheblichen Widerstand entgegensetzen: sodann entspricht der Sitz der am meisten geblähten Bezirke den Angriffspunkten, an denen die inspiratorischen Kräfte die größte, dehnende Wirkung entfalten. Diese Feststellung ist bedeutungsvoll für die Pathogenese des chronischen Lungenemphysems, indem es damit als ein inspiratorisch bedingtes gekennzeichnet wird. Zwar gibt es auch ein Emphysem der apikalen oder kranialen Lungenteile. Bei der Inspektion des Thorax ist es als luftkissenartige Vorwölbung, die aus der Fossa supraclavicularis hervorragt, zu erkennen. Es entsteht, wie gleichfalls von Tendeloo gezeigt worden ist, durch die Wirkung exspiratorischer Kräfte, beim Husten, Schreien, Pressen. Man findet es zumeist bei fettleibigen Personen. Zum Unterschied von dem uns beschäftigenden Emphysem, für das der Tiefstand der unteren Lungenränder charakteristisch ist, steht hier die Lungenlebergrenze eher höher, als es der Norm entspricht; ferner pflegt das Zirkulationssystem keine der oben genannten pathologischen Veränderungen, weder Stauung im kleinen Kreislauf noch Herzerweiterung, aufzuweisen. Wenn auch nicht zu bestreiten ist, daß das Emphysem der Lungenspitzen sich einmal mit dem inspiratorisch bedingten Emphysem der vorderen und unteren Ränder kombinieren kann, so ist das doch die Ausnahme.

Es erscheint zweckmäßig, dieses Emphysem der kranialen Lungenteile, das in anatomischer Hinsicht gleichartig mit jenem ist, das aber eine in ihren Folgen für den Organismus bedeutungslose Veränderung der Lunge darstellt, deren Bestehen vor allem keine pathologischen Erscheinungen im Zirkulationssystem bedingt, in die heutige Betrachtung nicht weiter einzubeziehen.

Wir schreiten nun zu der Erörterung der Ursachen, die für das Entstehen des Lungenemphysems verantwortlich gemacht werden. Vielfältige Erfahrungen bei verschiedenartigen Beobachtungen lehren, daß dem Emphysem ein Volumen pulmonum auctum, in anderer Ausdrucksweise eine akute Lungenblähung oder eine Erhöhung der Mittellage vorausgegangen ist. Als Krank-

Digitized by Google
Original from UNIVERSITY OF CALIFORNIA
Generated on 2019-10-24 13:13 GMT / http://hdl.handle.net/2027/uc1.b3252761
Public Domain in the United States, Google-digitized / http://www.hathitrust.org/access_use#pd-us-google

heiten, die für die Entstehung dieses Zustandes weitaus am häufigsten in Betracht kommen, sind bekannt die diffuse Bronchitis, bei welcher der Prozeß auch die mittleren und feineren Bronchien ergreift, sowie öfter wiederkehrende Anfälle von bronchialem Asthma.

Über die Art und Weise, wie die akute Lungenblähung bei diesen Krankheiten zustande kommt, haben sich verschiedene Ansichten gebildet. Eine weitverbreitete Ansicht, die sich auch Tendeloo zu eigen gemacht hat, geht dahin, daß bei jenen Krankheiten die Ausatmung infolge mechanischer Hindernisse, wie Schwellung der Schleimhaut in den feineren Luftwegen, ihrer Verlegung mit Schleimmassen oder wie Bronchialmuskelkrampf erschwert sei; bei erhöhtem Atembedürfnis werde dann mehr ein- als ausgeatmet; so werde die Lunge stärker mit Luft gefüllt und gerate in den Zustand der Blähung. In zwei früheren Veröffentlichungen (3) habe ich nachzuweisen gesucht, daß diese Theorie auf Voraussetzungen beruht, die sich auf Fehlschlüssen aufbauen, sowie auf ungenauer Beobachtung bzw. irriger Deutung der in Betracht kommenden Vorgänge. Bei der prinzipiellen Wichtigkeit der Frage erscheint es geboten, noch einmal in Kürze darauf einzugehen. Ein direkter, zwingender Beweis für die Annahme einer Verengerung der feineren Luftwege derart, daß die Luftpassage durch dieselben erschwert oder unmöglich sei, liegt nicht vor. Ich halte es für einen Fehlschluß, aus der Betrachtung des mikroskopisch-anatomischen Präparates, das einzelne der feineren Luftwege durch Schleimhautschwellung bzw. durch Schleimmengen verlegt erscheinen läßt, die Folgerung zu ziehen, daß auch in der atembewegten Lunge die gleichen Verhältnisse herrschen und daß dem Luftstrom zu oder von den Alveolen nennenswerte Hindernisse bereitet würden. Entstammt doch das Präparat der kollabierten Lunge eines Individuums, das sub finem vitae im Zustand der Erschöpfung, zumeist auch der Bewußtlosigkeit einer kräftigen Aktion des Atemmuskelapparates nicht mehr fähig war. Zur Zeit der Entstehung der Lungenblähung ist jedoch damit zu rechnen, daß das Bewußtsein und die Erregbarkeit des Atemzentrums noch vollkommen erhalten waren und daß der Atemmuskelapparat noch bei Kräften war. Bei Eintritt von Dyspnoe mit Lufthunger wird durch eine kräftige Aktion des letzteren der Brustkorb in inspiratorischer Stellung festgehalten, auch bei der Ausatmung. Mit der Inspirationsstellung des Brustkorbes ist eine Dehnung der Lungen verbunden: an ihr müssen die Bronchiolen bei der Zartheit und Nachgiebigkeit ihrer Wandungen teilnehmen. Damit ist für sie ein lumenvergrößernder Faktor gegeben. Einen Beweis, daß bei der chronischen Bronchitis dehnende Einflüsse auf die Luftwege sich geltend machen, erblicke ich in dem pathologischen Befund, der vielfach makroskopisch erkennbare Erweiterung der kleinen Bronchien aufweist.

Bei Asthma bronchiale wird ein Hindernis für die Ausatmung in der Form einer Stenose der feinen Luftwege, bewirkt durch einen Bronchialmuskel-

Digitized by Google
Original from UNIVERSITY OF CALIFORNIA
Generated on 2019-10-24 13:13 GMT / http://hdl.handle.net/2027/uc1.b3252761
Public Domain in the United States, Google-digitized / http://www.hathitrust.org/access_use#pd-us-google

krampf, angenommen. Ich habe nun einige Male zu Beginn des asthmatischen Anfalles, aber zu einem Zeitpunkte, in dem es bereits zu Dyspnoe, Lufthungergefühl und zu Lungenblähung gekommen war, deutlich beobachten können, wie bei der Ausatmung ein voller Luftstrom den Körper verließ, ohne daß das geringste Anzeichen von einer Behinderung der Luftpassage vorhanden gewesen wäre. Die akustischen Phänomene, die Rhonchi sibilantes, die so gerne als Beweis für die Bronchiolarstenose ausgegeben und auch hingenommen werden, waren um diese Zeit noch nicht vorhanden, sondern traten erst später auf, als die anfänglich kräftigen, aktiven Exspirationen schwächer und langsamer wurden. Schlecht stimmt auch mit der weiteren Annahme, daß beim Asthma bronchiale das Hindernis in den Luftwegen sich bei der Ausatmung stärker als bei der Einatmung geltend mache, überein, daß tatsächlich die letztere unter größerer Anstrengung vonstatten geht als die erstere, was ich schon früher betonte und was inzwischen auch von Bruns (4) bestätigt worden ist.

Nun soll aber infolge der Verkleinerung, welche die Lunge bei der Ausatmung erfährt, das Lumen der kleinen Luftwege vermindert werden und dadurch ein Hindernis für das Entweichen der Exspirationsluft entstehen. Wie dem roten Faden im englischen Schifftau, so begegnen wir allenthalben in den Erörterungen über die Entstehung der Lungenblähung diesem Gedankengang. In der von ihm beherrschten Vorstellung ist ein Urteil enthalten. Wenn die Lunge durch ihr Verhalten bei der Ausatmung eine ihrer Hauptfunktionen, den Luftwechsel der Alveolen, mechanisch behindern würde, so würden wir ihrem Bau und ihrer Einrichtung die Eigenschaft des Zweckmäßigen nicht zuerkennen können, wir würden sie vielmehr in der Konstruktion ihrer Anlage für verfehlt halten müssen. Da wir aber sonst in der Biologie überall die Wahrnehmung machen, daß der Bau der Organe ihrer Funktion angepaßt ist, so sind Zweifel an der Richtigkeit jener Annahme von vornherein geboten. In der Tat läßt uns auch eine einfache Überlegung erkennen, daß jener vermeintliche Mangel an Zweckmäßigkeit mehr in unzureichender Einsicht der Beurteiler als im Bau des Organes gelegen ist. Wenn wir die während der Exspirationsphase innerhalb der Brusthöhle waltenden Druckverhältnisse ins Auge fassen, so ist bekannt, daß der intrathorakale Druck erhöht wird, indem der gedehnte Brustkorb sich verkleinert. Der erhöhte Druck wirkt auf die Lunge, die Alveolen und die Luftwege komprimierend ein. Daß die Bronchiolen aber trotz ihrer zarten, nachgiebigen Wandung nicht zusammengedrückt werden, liegt daran, daß der auf den Alveolen lastende Druck sich nach dem Innern der Luftwege fortpflanzen muß; ein anderer Weg steht ihm nicht zur Verfügung. So würde der Druck auf die Innenwand der Bronchiolen dem auf der Außenwand lastenden das Gleichgewicht halten, wenn nicht noch ein Plus zu dem Innendruck hinzukäme. Dieses Plus stammt von der Dehnung der Alveolen her, die infolge ihres Gehaltes an elastischen Fasern das Bestreben haben, sich zu verkleinern. Je

Generated on 2019-10-24 13:13 GMT / http://hdl.handle.net/2027/uc1.b3252761
Public Domain in the United States, Google-digitized / http://www.hathitrust.org/access_use#pd-us-google
Digitized by Google
Original from UNIVERSITY OF CALIFORNIA

stärker die Dehnung der Alveolen war, um so größer ist der Zuwachs, der den Innendruck über den Außendruck erhöht. So wird in durchaus zweckmäßiger Weise trotz der Verkleinerung der Lunge bei der Ausatmung das Offenhalten der Luftwege gewährleistet.

Bei der Entstehung der temporären Fixation des Brustkorbes in Inspirationsstellung, der damit verbundenen Lungenblähung spielen, soweit Bronchitis und Asthma bronchiale in Betracht kommen, andere Momente eine Rolle als die supponierte Bronchiolarstenose. Bei diesen Krankheiten kommt es zu Dyspnoe in der objektiven und subjektiven Form, der verstärkten und erschwerten Atmung und dem Lufthungergefühl; bei den asthmatischen Anfällen durchschnittlich in stärkerem Grade als bei der Bronchitis diffusa.

Die Dyspnoe hat zur Voraussetzung eine abnorme Erregung des Atemzentrums in der Medulla oblongata, die für gewöhnlich durch eine von der Norm abweichende Blutbeschaffenheit ausgelöst wird, durch Änderungen in der Sauerstoff- und Kohlensäurespannung. Mit Rücksicht auf die Ergebnisse der Siebeckschen (5) Untersuchungen muß für unseren Fall noch die Möglichkeit im Auge behalten werden, daß die Erregung des Atemzentrums über das Gefäßzentrum her erfolgt, zwischen welchen nach Annahme der Physiologen nahe funktionelle Beziehungen bestehen. Bei Bronchitis und Asthma bronchiale sind, wie ich in meinen zitierten Veröffentlichungen auseinandergesetzt, Lungengefäße und Gefäßzentrum in erster Linie betroffen. Diese Frage ist jedoch über die ersten Anfänge der Erörterung nicht hinaus gediehen und von einer Entscheidung noch weit entfernt.

Infolge der Erregung des Atemzentrums gehen zunächst verstärkte Impulse an die Inspirationsmuskeln ab, die zu einer vermehrten Erweiterung des Brustkorbes, welcher die Lungen in passiver Weise folgen, führen. Während der darauf einsetzenden Exspiration erfolgt, durch das nicht befriedigte Lufthungergefühl veranlaßt, schon zu einem Zeitpunkte, an dem der Brustkorb noch nicht in die frühere Ausgangsstellung zurückgekehrt ist, eine neue verstärkte Einatmung. In dieser Weise geht es durch einige Atemphasen; so kommt es, daß innerhalb kürzester Zeit der Brustkorb sich in einer stark erweiterten, temporären Einatmungsstellung befindet. Die Lunge selbst ist an dem Vorgang nur passiv beteiligt. Diese Erklärung von seinem Zustandekommen beruht auf Selbstbeobachtung und der Beobachtung von Asthmatikern mit Anfällen schwerer Dyspnoe. Sie steht in Übereinstimmung mit tierexperimentellen Ergebnissen, die Schenk (6) zu der Anschauung geführt haben, daß in der Dyspnoe bei erhaltener Erregbarkeit des Atemzentrums die inspiratorischen Reflexe wirksamer sind als die exspiratorischen, sowie zu den Ergebnissen, die Gad (7) bei der Dyspnoe verblutender Tiere erhalten hat, wo es gleichfalls zu vertieften Einatmungen mit nachfolgender Thoraxerweiterung und Lungenblähung gekommen war. Ferner steht sie im Einklang mit dem, was wir bei

Digitized by Google
Original from UNIVERSITY OF CALIFORNIA
Generated on 2019-10-24 13:13 GMT / http://hdl.handle.net/2027/uc1.b3252761
Public Domain in the United States, Google-digitized / http://www.hathitrust.org/access_use#pd-us-google

der Arbeitsdyspnoe am Menschen beobachten, bei der vertiefte Einatmungen, weniger tiefe Ausatmungen, Erweiterung des Brustkorbes mit Lungenblähung auftritt. Von einem Hindernis in den Luftwegen kann hier wohl nicht die Rede sein. Bei Bronchitis und Asthma bronchiale wird ein solches nur durch theoretische Konstruktionen hineinverlegt, die wir für unerwiesen und unzutreffend zu halten berechtigt sind.

Nach Bohr (8) entsteht die erweiterte Atemstellung durch reflektorische Hemmung der Ausatmung. Im Grunde genommen läuft das auf die gleiche Erklärung hinaus, die von uns gegeben worden ist. Wenn Bohr aber diesen Vorgang als einen zweckmäßigen hinstellt, so setzt er sich mit den Tatsachen in Widerspruch. In der temporären Erweiterung des Brustkorbes liegt ein bedeutsames Moment für die Erschwerung der Atemmechanik. Der zu Beginn der Einatmung bereits erweiterte Brustkorb erfordert zur weiteren Dehnung einen erheblich vergrößerten Kraftaufwand. In extremen Fällen können wir wahrnehmen, daß eine weitere Dehnung überhaupt nicht mehr erreicht werden kann, der Brustkorb wird nur noch gehoben und das Atemholen wird fast ausschließlich vom Zwerchfell besorgt, das seinerseits infolge räumlichen Auseinanderrückens seiner Insertionspunkte unter erschwerten Bedingungen seine Leistungen vollbringen muß. Die bereits bei Beginn der Einatmung gedehnte Lunge setzt unter dem Einfluß der elastischen Nachwirkung ihrerseits auch wieder einer weiteren Ausdehnung erhöhten Widerstand entgegen. Ein weiteres Moment für die Erschwerung der Atemtätigkeit liegt in dem veränderten physikalischen Verhalten der Lunge, das durch die Hyperämie bedingt wird, die mit der Bronchitis und dem bronchialasthmatischen Anfall verbunden ist. Einerseits wird dadurch die Dehnbarkeit der Lunge herabgesetzt und ihrer Entfaltung ein erhöhter Widerstand dargeboten, andrerseits wird der elastische Zug geschädigt: die Lunge vermag sich nicht mehr völlig auf die ursprüngliche exspiratorische Ruhestellung zurückzuziehen; der vermehrte Blutgehalt, die Verminderung der Kontraktionsfähigkeit der Haut der kleinen Gefäße, die ja einen namhaften Bestandteil des Lungengewebes darstellen, stehen dem entgegen. Der Zustand der temporär erweiterten Atemstellung wird, wenn er stärker ausgebildet ist, von dem Kranken recht qualvoll empfunden; er ist es hauptsächlich, der dem Kranken das Atemholen so mühsam macht und ihm die Klage auspreßt: „Wenn ich nur einmal wieder recht aufatmen könnte!" Darin ist der Wunsch ausgedrückt, einen Atemzug aus der für gewöhnlich am Schluß der Ausatmung vorhandenen Ruhestellung mit entsprechend niederem Residualluftgehalt machen zu können.

Von Hofbauer ist in zahlreichen Veröffentlichungen eine Erklärung für die Entstehung der Lungenblähung gegeben worden, die mir unzutreffend erscheint, auf die ich aber noch eingehen muß, da des öfteren auf sie Bezug genommen wird.

Digitized by Google
Original from UNIVERSITY OF CALIFORNIA
Generated on 2019-10-24 13:13 GMT / http://hdl.handle.net/2027/uc1.b3252761
Public Domain in the United States, Google-digitized / http://www.hathitrust.org/access_use#pd-us-google

Hofbauer ist der Ansicht, mit jeder Anregung zu tieferer Inspiration trete eine gewisse Blähung der Lungen deswegen auf, weil bei erhöhter Atmungstätigkeit nur die Funktion der Einatmung eine Verstärkung durch Zuwachs von Muskelkräften erfahre, während die Ausatmung für gewöhnlich den elastischen Kräften der Lunge und des Brustkorbes überlassen sei; aktive Muskelkräfte kämen dabei nicht zur Wirkung; die Zuhilfenahme der exspiratorischen Hilfsmuskeln sei für gewöhnlich nicht gebahnt. Mit dem Eintreten irgend einer Ursache von Dyspnoe würden daher die Inspirationsbewegungen kraftvoll ausgeführt, während es den elastischen Kräften der Lunge nicht möglich sei, die Lunge wieder entsprechend zu entleeren. So werde allmählich ein akuter oder chronischer Blähungszustand der Lungen geschaffen.

Die Annahme, daß für die Übermittlung von zentrifugalen Impulsen zu den Exspirationsmuskeln eine Bahnung nicht vorhanden sei, erscheint in der richtigen Beleuchtung, wenn wir uns vergegenwärtigen, daß Husten, Niesen, Schreien, Lachen, die durch kraftvolle Tätigkeit der Exspirationsmuskulatur veranlaßt werden, Reflexaktionen darstellen. Da diese in Unabhängigkeit von Willensimpulsen vor sich gehen, so ist eine Bahnung für die Übermittlung der Impulse eine conditio sine qua non. Sodann soll darauf hingewiesen werden, daß die manometrisch gewonnenen Zahlen, welche die maximale Leistung der Exspirationsmuskeln ausdrücken, höher sind als die entsprechenden für die Inspirationsmuskeln. Schließlich sei noch hervorgehoben, daß die zahlenmäßigen Werte für den elastischen Zug der Lungen geringfügig sind gegenüber den hohen Werten, welche die Kraft der Exspirationsmuskeln ausdrücken. So beträgt nach Angabe des Physiologen Valentin die Drucksteigerung, welche durch die Aktion der Exspirationsmuskeln hervorgebracht werden kann, das 30fache des Dondersschen Mitteldruckes, welcher dem elastischen Zug der Lungen bei ruhiger Atmung entspricht. Man kann demnach weder sagen, daß für die Ausatmung schwächere Kräfte als für die Einatmung zur Verfügung stehen, noch daß für die Übermittlung von Impulsen zu den Exspirationsmuskeln der Weg nicht gebahnt sei.

Von Freund (9) ist der Ansicht Ausdruck gegeben worden, daß eine Verknöcherung der obersten Rippenknorpel zu starrer Dilatation des Brustkorbes führe und so die Ursache des Emphysems werde. Nun sind die Fälle, in denen jene Verknöcherung der Knorpel und eine Unbeweglichkeit der Rippengelenke anzutreffen ist, doch die Minderzahl. Da, wo sie vorhanden ist, dürfte kaum nachzuweisen sein, daß sie das Primäre ist. Ebensogut könnte ja die Fixation des Brustkorbs in Inspirationsstellung, veranlaßt durch die Inspirationsmuskulatur, jene Verknöcherungsprozesse an den Rippengelenken nach sich gezogen haben. Auch unter der Voraussetzung, daß die Rippenknorpelprozesse die primäre Erscheinung sein sollten, was im Bereich des Möglichen ist, so wäre die Froundsche Erklärung immerhin nur für den kleineren

Digitized by Google
Original from UNIVERSITY OF CALIFORNIA
Generated on 2019-10-24 13:13 GMT / http://hdl.handle.net/2027/uc1.b3252761
Public Domain in the United States, Google-digitized / http://www.hathitrust.org/access_use#pd-us-google

Teil der Emphysemfälle zutreffend und für die Mehrzahl sind wir auf eine andere Erklärung angewiesen.

Wie entsteht nun aus der akuten Lungenblähung, die wir als einen zentral bedingten Vorgang erkannt haben, das Emphysem mit seinen bleibenden Veränderungen?

In meiner oben zitierten Arbeit über die Ursachen der bronchitischen Dyspnoe habe ich dargelegt, daß das Wesentliche der Bronchitis eine Gefäßaffektion der Atemschleimhaut ist, eine entzündliche Erweiterung der kleinen Gefäße. Schleimhautschwellung und Sekretvermehrung, die gewöhnlich in den Vordergrund der Betrachtung gerückten Symptome der Bronchitis, stammen von jener her. In meiner Veröffentlichung „Zur Pathogenese des bronchialen Asthma" sowie in einer weiteren „Über reflektorische Beeinflussung der Lungengefäße" (10) ist gezeigt worden, daß als Effekt einer Vaguserregung, die allgemein als Ursache des bronchial-asthmatischen Anfalles angesehen wird, nicht ein Bronchialmuskelkrampf, sondern eine aktive stationäre Erweiterung der Atemschleimhautgefäße in Betracht kommt, wobei die Gefäßhaut erschlafft und für einzelne geformte Blutbestandteile, vor allem die eosinophilen Zellen, durchgängig wird.

Bei dieser Auffassung vom Wesen der Bronchitis und des bronchialen Asthma sind bei der Entstehung des Emphysems aus der akuten Lungenblähung zwei Faktoren beteiligt. Zuerst ist eine Schädigung der kleinen Gefäße der Atemschleimhaut vorhanden, eine entzündliche Erweiterung bei der Bronchitis, ein wesensverwandter Prozeß bei Asthma bronchiale. Zu dieser primären Schädigung der Gefäße gesellt sich in den stärker geblähten Partien eine weitere, welche durch mechanische Überdehnung bedingt wird. Letztere bringt es mit sich, daß die Capillaren blutleer werden. Das geht aus dem blassen Aussehen der geblähten Stellen hervor. Das Zusammenwirken der beiden Schädlichkeiten führt, falls die Überdehnung längere Zeit andauert oder sich öfter wiederholt, zur Obliteration und Zerreißung der Capillaren. Ihrem Untergang folgt dann bei dem Mangel einer genügenden Ernährung derjenige der zugehörigen Alveolarwände und Interalveolarsepten. So entsteht an Stelle der Lungenbläschen um einen Alveolargang herum ein einzelnes größeres Bläschen und wieder durch Verschmelzung einer Anzahl von solchen größere, luftgefüllte Blasen von der Größe eines Stecknadelkopfes und darüber.

Der Schwund von Lungengewebe in den bei der inspiratorischen Entfaltung am stärksten gedehnten Teilen hätte damit eine durchaus verständliche Erklärung gefunden.

Welche Bedeutung hat nun dieser Schwund von Lungensubstanz für den Organismus? Wie wird die Funktion der Atmung dadurch beeinflußt, wie die des Kreislaufes? Hinsichtlich der Beeinflussung der Atemfunktion begegnen wir der Vorstellung, daß die emphysematöse Lunge Einbuße an Elastizität

Digitized by Google
Original from UNIVERSITY OF CALIFORNIA
Generated on 2019-10-24 13:13 GMT / http://hdl.handle.net/2027/uc1.b3252761
Public Domain in the United States, Google-digitized / http://www.hathitrust.org/access_use#pd-us-google

erlitten habe und daß dadurch die Ausatmung erschwert sei. Nun umfaßt der Begriff der Lungenelastizität, der nicht mit dem physikalischen Begriff der Elastizität identisch ist, zwei Eigenschaften, einmal die der Dehnbarkeit, daß die Lunge dem sich erweiternden Brustkorb folgt, ohne der Dehnung merklichen Widerstand entgegenzusetzen, sodann die Eigenschaft des elastischen Zuges, der die Lunge befähigt, nach Ausschaltung der dehnenden Kräfte von selbst wieder in den Zustand vor der Dehnung zurückzukehren. Wir haben keinen Grund anzunehmen, daß durch den Schwund von Lungengewebe die Dehnbarkeit eine Einbuße erleidet. Daß der elastische Zug durch die emphysematösen Veränderungen geschädigt wird, gilt allgemein als sicher. Man ist der Ansicht, daß die elastischen Fasern durch die Überdehnung Schaden leiden: es ist üblich, vergleichsweise auf ein überdehntes Gummiband hinzuweisen. Daß dieses Moment in seiner Schadenwirkung, falls eine vorhanden ist, überschätzt wird, erscheint mir sicher. Das lehrt uns die Krankenbeobachtung. Wir können es oft genug sehen, daß ein Emphysem, dessen klinische Diagnose durch faßförmigen Thorax, veränderten Perkussionsschall, Tiefstand der Lungenlebergrenze, Vergrößerung des rechten Herzens, Verstärkung des zweiten Pulmonaltones und durch Pulsationen im Epigastrium mit Sicherheit zu stellen war, ohne besondere Störungen im Befinden verläuft, wenigstens eine Zeitlang. Wir können sogar beobachten, daß Emphysematiker von mittlerem Lebensalter noch ganz ansehnliche körperliche Leistungen zu vollbringen vermögen, ohne daß dabei Störungen zutage treten. Allerdings bemerken wir, daß leicht ein Versagen dann auftritt, wenn die körperlichen Anforderungen mit einer gewissen Schnelligkeit zu erfüllen sind; bei Leistungen, bei denen es auf die Kürze der Zeit ankommt, wird aber nicht die äußere Atemmechanik insuffizient, was wohl zu beachten ist, sondern der kleine Kreislauf.

Nehmen wir aber an, daß das Atemorgan durch die emphysematösen Veränderungen an elastischer Zugkraft verloren habe, setzen wir ferner voraus, daß durch diesen Verlust die äußere Atemmechanik eine Beeinträchtigung erlitten habe, so muß die letztere doch für unerheblich und kaum ins Gewicht fallend erachtet werden, da der Organismus leicht imstande ist, sie durch das Eingreifen anderer Faktoren auszugleichen. Das erhellt daraus, daß die Lungenventilation nicht unter das Maß des Ausreichenden, welches der Alveolenluft den erforderlichen Sauerstoffgehalt sichert, herabgeht. Sogar unter den ungünstigen Verhältnissen eines Bronchitisrezidivs, wenn mit der erschwerten Leistung noch eine Mehrleistung zusammenfällt, genügt die äußere Atemmechanik den erhöhten Anforderungen in mehr als ausreichendem Maße, wie die Untersuchungen von Geppert (11) dargetan haben. Auch bezüglich der Atemnot im bronchial-asthmatischen Anfalle trifft das zu, worauf ich als erster hingewiesen habe. Inzwischen hat diese Angabe ihre Bestätigung durch Stachelin (12) gefunden.

Digitized by Google
Original from UNIVERSITY OF CALIFORNIA
Generated on 2019-10-24 13:13 GMT / http://hdl.handle.net/2027/uc1.b3252761
Public Domain in the United States, Google-digitized / http://www.hathitrust.org/access_use#pd-us-google

Müssen wir nach dem Gesagten einen aus der Überdehnung der elastischen Fasern eventuell herrührenden Elastizitätsverlust der Lunge und eine daraus resultierende Beeinträchtigung der äußeren Atemmechanik praktisch für belanglos erklären, so erhebt sich nun die Frage, ob nicht mit dem zweifellosen Untergang von respirierendem Lungengewebe die Atemfunktion eine derartige Herabsetzung hinsichtlich des Gaswechsels erfährt, daß dadurch der Organismus zu Schaden kommt.

Was die Einschränkung der respirierenden Oberfläche anlangt, so wissen wir aus der klinischen Erfahrung einerseits, daß der Organismus die langsame Ausschaltung von 2—3 Lungenlappen verträgt, ohne daß krankhafte Störungen auftreten, andrerseits sehen wir, daß Emphysematiker lange Zeit bei Wohlbefinden existieren können. Daraus ist der Schluß zu ziehen, daß ein Verlust an respirierendem Gewebe, wie er beim Emphysem gegeben ist, für sich allein noch nicht zu einer mit krankhaften Erscheinungen einhergehenden Herabsetzung des Gaswechsels führt. Diese treten aber ein, wenn der Betreffende ein Bronchitisrezidiv oder einen asthmatischen Anfall bekommt. Das anatomische Substrat beider ist die beschriebene Gefäßaffektion der Atemschleimhaut. Indem wir nun in die Besprechung ihrer Bedeutung eintreten, werden wir gleichzeitig die Frage erörtern, was die Ursache der Erschwerung des kleinen Kreislaufes ist und welche Bedeutung dem Untergang von Lungencapillaren dabei zukommt.

Die Erschwerung des kleinen Kreislaufes bei Emphysem gibt sich schon frühzeitig kund in der Verstärkung des diastolischen Pulmonaltones, in der Vergrößerung des rechten Herzens, weiter in den epigastrischen Pulsationen.

Wir dürfen aus diesen Erscheinungen folgern, daß der Lungenkreislauf nur unter erhöhter Anstrengung der rechten Kammer aufrecht zu erhalten ist. Wie ist nun seine Erschwerung zu erklären?

Zumeist herrscht diesbezüglich die Vorstellung, daß durch den Untergang von Capillaren, von dem die emphysematösen Teile der Lunge betroffen sind, das Strombett eingeengt sei. Um nun das Blut in der gleichen Zeit durch die Lunge hindurch nach dem linken Vorhof zu treiben, sei eine größere Strömungsgeschwindigkeit notwendig, welche nur durch eine erhöhte Leistung der rechten Kammer herbeigeführt werden könne. So ansprechend diese Erklärung in ihrer mathematischen Einfachheit erscheinen mag, so wenig ist sie in Einklang zu bringen mit dem, was uns Krankenbeobachtungen, anatomisch-pathologische Befunde und Ergebnisse des Experimentes lehren.

Wenn eine Einengung der Lungenstrombahn die erhöhte Arbeitsleistung des rechten Herzens bedingen würde, so wäre es nicht zu verstehen, wieso eine Erweiterung des Strombettes, wie sie mit der Hyperämie der Lunge bei einer frischen Bronchitis gegeben ist, die Anforderungen an das rechte Herz noch vergrößert, oft in einem Maße, daß es erliegt.

Digitized by Google
Original from UNIVERSITY OF CALIFORNIA
Generated on 2019-10-24 13:13 GMT / http://hdl.handle.net/2027/uc1.b3252761
Public Domain in the United States, Google-digitized / http://www.hathitrust.org/access_use#pd-us-google

Eine auf anatomisch-pathologische Befunde und experimentelle Untersuchungen Tendeloos sich stützende Erwägung sagt uns, daß mit dem Untergang einer Anzahl von Capillaren noch keineswegs die Einengung des Lungenstrombettes erwiesen ist. Denn in der Nachbarschaft der stärker geblähten Bezirke mit verödeten Capillaren finden sich Bezirke, die in geringerem Maße gebläht sind, deren Capillaren erhalten und erweitert sind. Ihre Erweiterung könnte genügen, das Minus, welches die untergegangenen Capillaren repräsentieren, zu ersetzen.

Durch die Heubnerschen Versuche (13) mit Blutcapillargiften ist uns bekannt geworden, daß in der Norm immer nur ein Teil der Blutcapillaren dem Blutstrom geöffnet ist, während der übrige Teil sich demselben verschließt. Seine Eröffnung würde die Möglichkeit eines weiteren Ausgleiches bieten.

Zur Ablehnung jener Anschauung muß ferner eine Überleguug führen, die sich den Verlauf der Stauungserscheinungen, den Sitz ihres ersten Auftretens und ihr weiteres Fortschreiten vor Augen hält. Wenn wir annehmen, daß das Hindernis für die Blutbewegung durch die Einengung der Lungencapillaren gegeben ist, so müssen wir erwarten, daß die Lungenvenen weniger gefüllt würden und daß die Stauungen rückwärts von dem Hindernis, also in den Lungenarterien und im venösen Abschnitt des großen Kreislaufs, zuerst in Erscheinung treten würden. Das ist aber nicht der Fall; im Gegenteil sind die Lungenvenen erweitert und stärker gefüllt und die ersten Anfänge von Stauung finden wir im venösen und capillaren Abschnitt des Lungenkreislaufs; erst später setzen sie sich von hier aus rückläufig auf den venösen Teil des großen Kreislaufs fort. Im Lichte jener Anschauung ist uns dieses Verhalten unverständlich.

Daß der anatomisch-pathologische Befund jene Erklärung für das Zustandekommen der Hypertrophie, Dilatation und Insuffizienz der rechten Kammer zum mindesten nicht als ausreichend erscheinen läßt, dafür möchte ich unter anderem eine Arbeit von Einhorn (14) aus dem pathologischen Institute von Marchand zitieren, deren beachtenswerte Ergebnisse lauten: „Bezüglich des ursächlichen Zusammenhanges des Lungenemphysems mit der Hypertrophie der rechten Kammer ist auf Grund unserer objektiven Befunde zunächst zu betonen, daß der Ausfall der Capillarbahnen nicht allein für diese Affektion verantwortlich zu machen ist. Dafür spricht vor allem der Umstand, daß der Grad der Herzhypertrophie sich anscheinend vom Grad des Emphysems ziemlich unabhängig verhält; öfters finden sich ansehnliche Herzhypertrophien bei kaum angedeutetem Emphysem, wogegen gar nicht selten ziemlich ausgesprochenes Emphysem ohne jeden merklichen Einfluß auf den Herzmuskel verläuft. Der von Emphysem befallene Lungenbezirk erscheint übrigens in der Regel so klein, daß nach anderweitigen Erfahrungen zu schließen ein entsprechender Ausfall der Capillarbahnen nicht ausreicht, eine Hypertrophie des rechten Ventrikels hervorzurufen. Wie oft findet man bei Phthisen viel größere Lungenteile zugrunde gegangen — was doch ebenfalls auf einen

Digitized by Google
Original from UNIVERSITY OF CALIFORNIA
Generated on 2019-10-24 13:13 GMT / http://hdl.handle.net/2027/uc1.b3252761
Public Domain in the United States, Google-digitized / http://www.hathitrust.org/access_use#pd-us-google

Verlust von Capillarbahnen herauskommt — ohne daß die rechte Herzkammer irdendwie verändert erscheint. Denken wir uns die emphysematösen Teile der Lunge einfach ausgeschaltet, so werden wir fast nirgends daraus allein eine Herzhypertrophie folgern können."

Was nun die experimentellen Ergebnisse anlangt, so geht aus den bekannten Lichtheimschen Versuchen hervor, daß $^3/_4$ der Lungengefäße ausgeschaltet werden können, ohne daß der Zufluß des Lungenblutes zur linken Kammer abnimmt. Es sind also Ausgleichsvorrichungen im Organismus vorhanden, welche ihn instand setzen, eine weitgehende Ausschaltung von Lungengefäßen zu ertragen, ohne daß Störungen im Befriebe des kleinen Kreislaufs auftreten. Daß aber eine Mehrleistung des rechten Herzens allein diesen Ausgleich herzustellen vermöge, wie angenommen wird, ist aus verschiedenen Gründen zu bezweifeln. Zunächst mit Rücksicht auf seine geringe Wandstärke, sodann im Hinblick auf experimentelle Ergebnisse, welche dartun, wie leicht der rechte Ventrikel bei plötzlichen Mehrforderungen versagt. Die diesbezüglichen Untersuchungen von D. Gerhardt (15), Frumina (16), Katz (17) besagen, daß schon leichte intrapulmonale Drucksteigerungen von 10—30 *mm* Hg durch eine Mehrleistung des rechten Ventrikels nicht kompensiert zu werden vermögen. Die Wirkung intrapulmonaler Drucksteigerung beruht hauptsächlich in einer mechanischen Einengung der capillaren Strombahn und Hemmung ihrer pulsatorischen Erweiterung durch Kompression der Gefäßhaut von außen. Dies legt den Schluß nahe, daß bei Einengung der Lungenstrombahn noch andere Faktoren als die Leistungserhöhung der rechten Kammer kompensierend eingreifen, daß diese Faktoren im Verhalten der Gefäße liegen und durch Beeinträchtigung von in der Norm stattfindenden Gefäßerweiterungen ausgeschaltet werden.

Nach dem Gesagten mag es dahingestellt sein, ob bei Lungenemphysem trotz des zweifellosen Untergangs von Capillaren die Breite des Strombettes auch tatsächlich eingeengt ist.

Denjenigen, der bei der Annahme bleibt, nötigen aber Krankenbeobachtungen, pathologische Befunde sowie die experimentellen Ergebnisse zum Schlusse, daß bei der Erschwerung des kleinen Kreislaufs, der davon bedingten Hypertrophie und Dilatation der rechten Kammer andere Momente als die Einengung der Strombahn ursächlich beteiligt sind.

Wer auf den Standpunkt steht, daß das Herz der einzige Motor im Kreislaufbetriebe ist und daß die Gefäße nur elastische Leitungsröhren sind, sieht sich hier wie bei so vielen Fragen aus der Pathologie des großen Kreislaufs vor Rätsel und Widersprüche gestellt. In meiner Arbeit über die Ursachen der bronchitischen Dyspnoe habe ich das bezüglich des kleinen Kreislaufs näher ausgeführt und dargelegt, daß die Rätsel sich lösen und die Widersprüche schwinden, wenn wir das Dogma, wonach das Herz die einzige Triebkraft des Kreislaufs ist, als unhaltbar erkennen und aufgeben zugunsten der

Generated on 2019-10-24 13:13 GMT / http://hdl.handle.net/2027/uc1.b3252761
Public Domain in the United States, Google-digitized / http://www.hathitrust.org/access_use#pd-us-google
Digitized by Google
Original from UNIVERSITY OF CALIFORNIA

immer mehr sich durchsetzenden Anschauung, daß auch die Peripherie des Kreislaufs selbständige Triebkräfte in der Gefäßwand hat. Nur unter dem Gesichtspunkte aktiver Beteiligung der Gefäßwand an der Blutbewegung sind wir in der Lage, die Schädigung des kleinen Kreislaufs bei Emphysem in ihrer wahren Bedeutung verstehen zu können.

Bei den zugrunde liegenden Erkrankungen des Atmungsorgans, der diffusen Bronchitis und dem Asthma bronchiale ist ursprünglich der Gefäßapparat betroffen in der Weise, daß die kleinen Gefäße der Atemschleimhaut in den Zustand entzündlicher Erweiterung (Bronchitis) oder aktiver stationärer Erschlaffung der Gefäßhaut (Asthma bronchiale) versetzt werden. Die akute Schädigung der Gefäße pflegt mit Ablauf der Bronchitis beziehungsweise des asthmatischen Anfalles wieder zurückzugehen, hinterläßt aber bei längerem Bestand oder öfterer Wiederholung bleibende Veränderungen, die verschiedener Art und auch nicht gleichmäßig über das Atemorgan verteilt sind. Im Bereich der stärker geblähten Lungenbezirke kommt es zu teilweiser Verödung der Capillaren; in den weniger oder gar nicht geblähten Teilen, wie den am Hilus anliegenden, tritt Gefäßerweiterung, die manchmal auch Gewebsinduration hervorruft, auf. Der anatomischen Veränderung entspricht in funktioneller Hinsicht die Erschlaffung der Gefäßhaut, welche ihre Kontraktilität herabsetzt. Die gefäßverengende Sympathicuswirkung tritt gegenüber der erweiternden Vaguswirkung in den Hintergrund. In dem Maße, als dadurch der Anteil der Gefäßarbeit an der Blutbewegung beeinträchtigt wird, muß das rechte Herz Mehrarbeit leisten, was zur Wandverdickung, Erweiterung und schließlich zur Insuffizienz desselben führt.

Mäßige Grade von Gefäßschädigung werden der rechten Kammer entsprechend geringe Mehrleistungen auferlegen und werden daher, wenn an den Organismus keine großen körperlichen Anforderungen gestellt werden, jahrzehntelang vertragen, ohne daß sich krankhafte Störungen bemerklich machen. Diese treten auf, sowohl im Kreislauf- wie im Atemsystem, wenn der Emphysematiker sich eine frische Bronchitis diffusa zuzieht, mit der wieder neuerliche Gefäßschädigungen verbunden sind.

Die Bedeutung der emphysematösen Veränderungen liegt nach dem Gesagten nicht in dem Elastizitätsverlust der Lungen, nicht in der Verkleinerung der respirierenden Oberfläche, überhaupt nicht in dem, was an Lungengewebe und Capillaren zugrunde gegangen ist, sondern im Zustande des erhalten Gebliebenen und dieser wird in erster Linie durch das Verhalten der Gefäße bestimmt. Je intensiver und ausgebreiteter die Schädigung der restierenden Gefäße, um so stärker ist die ungünstige Rückwirkung auf die Funktion der Respiration und Zirkulation. Das Emphysem ist in seinem innersten Wesen eine Affektion des Lungengefäßbaumes an seinen Endverzweigungen.

Der Prophylaxe des chronischen Lungenemphysems fällt die Aufgabe zu, die Entstehung einer Bronchitis diffusa und von Anfällen bronchialen Asthmas

Digitized by Google
Original from UNIVERSITY OF CALIFORNIA
Generated on 2019-10-24 13:13 GMT / http://hdl.handle.net/2027/uc1.b3252761
Public Domain in the United States, Google-digitized / http://www.hathitrust.org/access_use#pd-us-google

zu verhüten. Im Falle einer Tracheobronchitis muß unser Bestreben darauf hinausgehen, den Übergang des bronchitischen Prozesses von den großen auf die mittleren und kleineren Bronchien hintanzuhalten. Eine bestehende Bronchitis diffusa soll sobald als möglich ihrer Heilung zugeführt werden. Beim Auftreten eines Asthma bronchiale soll der einzelne Anfall durch geeignete Maßnahmen abgekürzt und seine Wiederkehr verhütet werden.

Zusammenfassung: Die dem chronischen Lungenemphysem zugrunde liegenden Erkrankungen sind in der Hauptsache Bronchitis diffusa und Asthma bronchiale. Im Verlaufe dieser kommt es unter dem Einflusse primärer Störungen im Gefäßbaum der Lunge zu Atemnot, zentral bedingter temporärer Inspirationsstellung des Brustkorbs mit konsekutiver Lungenblähung. Die primäre Gefäßschädigung in Verbindung mit mechanischer Überdehnung der Lungencapillaren in den stärker geblähten Lungenteilen führt zum Untergang von Capillaren, dem der Schwund von Lungengewebe folgt.

Die vitale Bedeutung der emphysematösen Veränderungen beruht nicht auf einem Elastizitätsverlust der Lunge, auch nicht auf einer Verkleinerung der respirierenden Oberfläche, sondern auf einer primären, funktionellen Schädigung der Lungengefäße. Diese ist die Ursache der Erschwerung des kleinen Kreislaufs, der Hypertrophie, Dilatation und schließlichen Insuffizienz des rechten Herzens.

Literatur. 1. Tendeloo, Studien über die Ursachen der Lungenkrankheiten, 1902; Lungendehnung und Emphysem. Ergebnisse der inneren Medizin und Kinderheilkunde, Bd. VI. — 2. Sudsuki, Über Lungenemphysem. Virchows Arch., Bd. CLVII. — 3. Winter, Zur Pathogenese des bronchialen Asthma. Monatsschr. f. Ohrenheilk. u. Laryngo-Rhinol., 1910, Nr. 6; Die Ursachen der bronchitischen Dyspnoe. Zeitschr. f. phys. u. diät. Ther., 1911. — 4. Bruns, Nachweis, Entstehung und Bedeutung der temporären Lungenblähung. Zeitschr. f. exp. Pathol. u. Ther., 1910. — 5. Siebeck, Die Dyspnoe durch Stenose der Luftwege. Deutsches Arch. f. klin. Med., Bd. XCVII. — 6. Schenck, Pflügers Arch., 1900, pag. 319. — 7. Gad, Arch. f. Anat. u. Physiol., 1886. — 8. Bohr, Zur Theorie der Entstehung des Lungenemphysems. Zentralbl. f. d. ges. Physiol. u. Pathol. d. Stoffwechsels. N. F. 1908; Verhandl. d. Kongr. Deutscher Naturforscher u. Ärzte in Dresden, 1907. — 9. Freund, Über primäre Thoraxanomalien. — 10. Winter, Über reflektorische Beeinflussung der Lungengefäße. — 11. Geppert, Charité-Annalen, 1884. — 12. Staehelin, Wesen und Behandlung des Asthma bronchiale. Jahreskurse f. ärztl. Fortbildung, 1912. — 13. Heubner, Über Vergiftung der Blutcapillaren. Arch. f. exp. Pathol. u. Pharmakol., 1907. — 14. Einhorn, Hypertrophie des rechten Herzens bei chronischen Lungenerkrankungen, besonders bei Emphysem. Klin. Jahrb., 1910, Bd. XXIV, H. 1. — 15. D. Gerhardt, Experimentelle Beiträge zur Lehre vom Lungenkreislauf. Zeitschr. f. klin. Med., Bd. LI. — 16. Frumina, Über die Störung des Lungenkreislaufs unter dem Einfluß vermehrten oder verminderten Luftdrucks. Zeitschr. f. Biol., Bd. LII. — 17. Katz, Die Atmung bei verändertem intra- und extrapulmonalem Druck. Bd. LII.

Generated on 2019-10-24 13:13 GMT / http://hdl.handle.net/2027/uc1.b3252761
Public Domain in the United States, Google-digitized / http://www.hathitrust.org/access_use#pd-us-google
Digitized by Google
Original from UNIVERSITY OF CALIFORNIA

Über Blutungen aus den Luftwegen.

Von Dr. **A. Zografides,** Vorstand der Laryngo-otologischen Abteilung zu Piräus, Athen.

So häufig und gewöhnlich auch die Hämorrhagien der Luftwege infolge von chirurgischen Eingriffen oder zerfallenden Tumoren, Tuberkulose usw. eintreten, um so seltener sind solche ohne irgend welche sichtbare Ursache, ausgenommen das Nasenbluten, welche den praktischen Ärzten oft genügend Beschäftigung geben. Sicher beruhen diese Hämorrhagien, was meine eigenen Beobachtungen anbelangt, nicht auf hämophiler Basis, denn erstens zeigen die Individuen, bei denen sie beobachtet wurden, keine Neigung zu Hämorrhagien und zweitens erreichen die Hämorrhagien niemals einen zur Beunruhigung Anlaß gebenden Grad, wie es sonst gewöhnlich bei Hämorrhagien zu geschehen pflegt, sondern beruhen wahrscheinlich auf einer Konstitutionsanomalie, aber nicht hämophiler Natur. Oft genügt daher eine diätetische Therapie, um einer solchen Gefahr in der Zukunft vorzubeugen.

Es wurden auch solche menstruationsvikariierenden Hämorrhagien des Larynx bemerkt und von Zeit zu Zeit beschrieben (Dronault, Lenox, Browne, Ruault, Moure u. a.). Einen solchen Fall von vikariierender Menstruationshämorrhagie habe auch ich anzuführen, welcher ein junges Mädchen betrifft, welches, da in der Familie ein Fall von Tuberkulose vorgekommen war, fürchtete, es möchte in ihrem Larynx etwas Ernsthaftes vorgehen. Sie ließ mich wiederholt rufen und bat mich, erschreckt wegen der Hämorrhagie aus dem Larynx, um Hilfe. Ihre Furcht wurde noch durch das Ausbleiben der Menses seit einigen Monaten vermehrt. Die durch Husten aus dem Larynx kommende Quantität Blut war ziemlich bedeutend und die Hämorrhagie dauerte 3—4 Tage, dann hörte sie völlig auf, um nach 4 Wochen wieder zu beginnen. Diesen Fall verfolgte ich 3 Monate lang wiederholt, dann verlor ich ihre Spur.

Die laryngoskopische Untersuchung vor dem Einsetzen der Hämorrhagie ergab außer einer leichten Hyperämie nichts Erwähnenswertes; während derselben verwischte das Blut leider das Bild und außer intensiver Hyperämie und Blutgerinnsel, welches den größten Teil des Larynx bedeckte, konnte ich weder eine Verletzung noch eine Ulceration entdecken. Mehrere mikroskopische Präparate zeigten keine Kochschen Bacillen. Calmette negativ.

In den Zwischenräumen der Hämorrhagien bemerkte ich nichts Pathologisches. Larynx normal, Brust- und Bauchorgane nichts Pathologisches. Pat. erzählte, sie habe 2—3 Tage vor der Hämorrhagie intensive Kopfschmerzen und oft habe sie ohne Grund Tränenabfluß, auch fühle sie leichten Schwindel, am Tage des ersten Auftretens der Hämorrhagie habe sie ein Kitzelgefühl in der Larynxregion gehabt.

Außer dieser vikariierenden Hämorrhagie bemerkte ich solche ebenfalls, wenn auch in sehr unbedeutendem Maße, bei der Ozaena des Larynx, und

Digitized by Google
Original from UNIVERSITY OF CALIFORNIA
Generated on 2019-10-24 13:13 GMT / http://hdl.handle.net/2027/uc1.b3252761
Public Domain in the United States, Google-digitized / http://www.hathitrust.org/access_use#pd-us-google

zwar während der Ablösung der Krusten aus dem Larynx und der Trachea, zu deren Entfernung durch Husten die Pat. viel Mühe aufwenden mußten; die Krusten trugen leichte Spuren von Blut, solches wurde auch auf der Oberfläche der falschen Stimmbänder bemerkt. Aber allmählich verschwand das Blutextravasat mit dem Fortschreiten der Therapie und dem infolge derselben Seltenerwerden der Krusten. Dieses Phänomen beobachtete ich an 2 Patienten der Ambulanz der Athener Poliklinik, deren bezügliche Abteilung ich damals leitete.

Die bei beiden Pat. sehr hyperämischen falschen Stimmbänder zeigten kleine Einrisse, aus denen das Blut hervorkam; diese Einrisse sowie auch die intensive Hyperämie der Stimmbänder verschwanden durch Eintröpfeln von Lugolscher Lösung allmählich. Die Schleimhaut der Pars oralis des Pharynx war atrophisch, der Epipharynx fast normal, sowie auch das Naseninnere, das ganze Bild der Krankheit beschränkte sich mehr auf den Larynx und einen Teil der Trachea (oberer Teil), die Stimmbänder zeigten keinen Substanzverlust. Syphilis verneinen beide Pat.

3 Fälle ohne sichtbaren Grund und ganz spontan hatte ich in meiner Privatpraxis. Bei zweien davon kam die Hämorrhagie aus der Trachea, bei dem dritten aus dem rechten Aryknorpel. Ziemlich viele solcher Spontanhämorrhagien erwähnt auch mein geschätzter Lehrer Chiari (Monatsschrift für Ohrenheilkunde, 1909 und 1910). Die Anamnesen meiner Pat. sind kurz folgende:

I.

Juni 1908. Katina K., 35 Jahre alt, verheiratet, Mutter dreier Kinder. Nichts Erbliches. Pat. trank niemals geistige Getränke. Im Kindesalter Typhus, Menstruation mit 12 Jahren, regelmäßig. Pat. klagt über anhaltende Hartleibigkeit, seit 5 Jahren oft 8—10 Tage lang keinen Stuhlgang.

St. pr.: Normaler Körperbau. Ernährung gut, fühlt nirgends Schmerzen. Pat. erzählt, sie sei vor 4 Jahren bei dem schwierigen Aufstieg eines Berges von heftigem, trockenem Husten befallen und sie sowie auch die Umstehenden seien sehr erschrocken, als sie sahen, daß dem Husten der Auswurf einer großen Quantität reinen Blutes folgte, das vier Taschentücher füllte. Diese brachte sie mit, um sie mir zu zeigen. Das Auswerfen des Blutes habe $^3/_4$ Stunden gedauert und dann von selbst aufgehört. Alles dies erzählte sie mir am Tage nach dem Unfall und sprach die Furcht aus, es möchte sich um Tuberkulose handeln. Die Hämorrhagie des vorhergehenden Tages hatte aufgehört, um nach 4 Monaten ohne jede Ursache wieder zu erscheinen, als sie, auf der Nähmaschine nähend, das Bedürfnis fühlte, aufzuhusten. Dabei brachte sie eine geringe Quantität mit Speichel und Schleim vermischten Blutes heraus.

Bei der Untersuchung nach der ersten Hämorrhagie zeigten die Nasen- und Pharynxhöhle auch nicht eine Spur von Rissen oder Ulcerationen, auf den Stimmbändern waren keine Erosionen und die ganze Larynxregion normal.

Generated on 2019-10-24 13:13 GMT / http://hdl.handle.net/2027/uc1.b3252761
Public Domain in the United States, Google-digitized / http://www.hathitrust.org/access_use#pd-us-google
Digitized by Google
Original from UNIVERSITY OF CALIFORNIA

Die Schleimhaut der Trachea erschien bei der direkten Tracheoskopie sehr hyperämisch und beim 4. oder 5. Ring zeigte sich eine kleine, rundliche Ulceration von 4—5 *mm*. Diese Ulceration, zum größten Teil mit geronnenem Blut bedeckt, schien nicht sehr tief zu sein. Brustorgane normal. Beim Tasten des Bauches fanden wir Kotmassen durch den ganzen Verlauf des Dickdarmkanals. Durch die Digitaluntersuchung erschienen diese Kotmassen von sehr harter Substanz. Am Eingang des Anus ziemliche Anschwellung der Hämorrhoidalvenen, welche, wie Pat. sagt, leicht beim Stuhlgang bluten. Pat. hat verhältnismäßig guten Appetit.

Therapie.

Zum Zweck des sofortigen Stillstandes der Hämorrhagien machte ich eine subcutane Injektion von Adrenalin und riet der Pat. Ruhe an; sie sollte von Zeit zu Zeit Eispillen nehmen, dazu ein Abführmittel und Senfpflaster an die Füße legen. Nachdem Pat. infolge dieser Behandlung 3 Tage lang keinen blutigen Auswurf mehr gehabt hatte, begann ich mit Eintröpfeln von einer Lugolschen Lösung, die ich mit einer Argentum nitricum-Lösung (1%) 3 bis 4 Tropfen abwechselte. Das war für die lokale Therapie.

Als allgemeine Therapie verordnete ich Laxativa, Massage der Gedärme und Roborantia. Infolge dieser Therapie hatte Pat. 4 Monate gar keinen blutigen Auswurf mehr, im 5. Monat dann nach einer Erregung, als sie darauf arbeitete, einen leichten Auswurf, der sich auf einige Tropfen mit Schleim vermischten Blutes beschränkte. Durch die Untersuchung konnte ich nicht entdecken, woher hauptsächlich das Blut kam, jedenfalls aber aus der Trachea, denn die übrigen Luftwege zeigten keine Veränderungen. Seitdem trat bis heute keine Hämorrhagie mehr ein.

II.

7. Mai 1909. Lazaros R. aus Preveza, 44 Jahre alt, verheiratet, Gastwirt. Nichts Erbliches. Im Kindesalter Malaria. Trinkt infolge seines Berufes viel geistige Getränke, zuweilen übermäßig. Pat. erzählte, er habe seit einigen Jahren (genau erinnert er sich dessen nicht, aber es seien wenigstens 5 Jahre) beim Aufhusten Hämorrhagie; anfangs sei der Zustand erträglich gewesen, weil die Hämorrhagien in weiten Zwischenräumen eingetreten und die Quantitäten nur sehr gering gewesen seien, sie färbten kaum den Speichel rot. In letzter Zeit habe sich aber der Zustand in dem Maße zu verschlechtern begonnen, daß er angeblich 14 Tage lang fortwährend Blut speie und kaum eine Woche lang Ruhe habe. Die Ärzte in Preveza argwöhnten das Vorhandensein von Echinokokken und sandten ihn zur Behandlung nach Athen. Die hier vorgenommene mikroskopische Untersuchung des beim Aufhusten ausgeworfenen Blutes bestätigte diesen Argwohn nicht.

Digitized by Google
Original from UNIVERSITY OF CALIFORNIA
Generated on 2019-10-24 13:13 GMT / http://hdl.handle.net/2027/uc1.b3252761
Public Domain in the United States, Google-digitized / http://www.hathitrust.org/access_use#pd-us-google

St. pr.: Körperbau normal, Ernährung gut. Atmungssystem nichts Pathologisches, Verdauungssystem normal. Pat. klagt über leichten periodischen Schwindel. Nase, Pharynx und Larynx normal, Schleimhaut der Trachea sehr hyperämisch, ein wenig unterhalb der Stimmbänder bemerkte ich eine leichte Ulceration, die einer überstandenen Syphilis zugeschrieben werden konnte, die aber Pat. leugnete; es würde übrigens auch die Therapie mit Quecksilber das ganze Bild der Krankheit nicht beeinflußt haben.

Pat. erzählte, er habe einen Bruder im gleichen Alter in Klein-Asien, der ihm, als er ihm von seinem Zustand schrieb, zur Beruhigung mitgeteilt habe, daß auch er (der Bruder) an Hämorrhagie des Larynx, angeblich, leide, und das seit 24 Jahren, ohne daß es ihn noch beunruhige.

Therapie.

Als therapeutisches Mittel wandte ich eine Lösung von Argentum nitricum (1%) in Form von Eintröpfelungen an; das hatte zwar für einige Tage Erfolg, aber das Blutspeien trat doch wieder ein. Ich setzte diese Eintröpfelungen 15 Tage fort, machte auch zwei subcutane Injektionen von je 70 *g* Gelatine Merck mit einem Intervall von 20 Tagen. Jetzt besserte sich der Zustand des Pat. sichtbar, die Hämorrhagie kehrte erst nach 8 Monaten wieder, aber in geringerem Grad. Dann hörte ich vom Pat. nichts mehr.

III.

10. April 1911. Spyridon R., 35 Jahre alt, verheiratet, Kaufmannsgehilfe. Nichts Erbliches, keine Syphilis. Vor 6 Jahren Typhus. Vor 2 Monaten fühlte er plötzlich ganz unvermutet, als er im Geschäft eine Last hob, daß er beim Aufhusten Blut auswarf. Der Arzt, der ihn zuerst behandelte, riet ihm unbedingte Ruhe an, nichtsdestoweniger dauerte das Blutspeien den ganzen Tag fort, bis ich gerufen bei der Untersuchung entdeckte, daß auf dem rechten Aryknorpel sich eine oberflächliche Ulceration, ca. 1 cm^2 groß, befand und aus dieser Stelle das Blut kam. Als ich durch Cocain und Adrenalin die Hämorrhagie zum Stehen gebracht hatte, trat auch eine verhältnismäßige Anästhesie an dieser Stelle ein. Durch gedeckten Draht, den ich mit einem Stückchen in konzentriertes Acidum trichloraceticum getauchter Watte umwickelt hatte, kauterisierte ich die Stelle. Das wiederholte ich auch nach 4 Tagen. Seitdem ist Pat. gesund und fühlte bis heute keine Belästigung mehr.

Für den wissenschaftlichen Teil verantwortlicher Redakteur: Dr. E. Urbantschitsch, Dr. H. Marschik.
Herausgeber, Eigentümer und Verleger: Urban & Schwarzenberg.

Druck von Gottlieb Gistel & Cie., Wien, III., Münzgasse 6.

Generated on 2019-10-24 13:13 GMT / http://hdl.handle.net/2027/uc1.b3252761
Public Domain in the United States, Google-digitized / http://www.hathitrust.org/access_use#pd-us-google
Digitized by Google
Original from UNIVERSITY OF CALIFORNIA

MONATSSCHRIFT FÜR OHRENHEILKUNDE
UND
LARYNGO-RHINOLOGIE.

XLVII. Jahrg. 1913. 3. Heft.

Nachdruck verboten.

Otologischer Teil.

Original-Artikel.

Experimentelle Untersuchungen über das Endigungsgebiet des Nervus vestibularis.[1])

Vortrag, gehalten in der Österreichischen Otologischen Gesellschaft am 27. Januar 1913 von Dr. **Rudolf Leidler**. Assistent der Ohrenabteilung der Wiener Allgemeinen Poliklinik (Vorstand: Prof. Gustav Alexander).

(Mit 4 Figuren.)

In der Arbeit[2]), welche Bauer und ich im vorigen Jahre veröffentlichten und in welcher wir den Einfluß der Ausschaltung verschiedener Hirnabschnitte auf die vestibulären Augenreflexe prüften, haben wir bereits andeutungsweise dasjenige Thema berührt, welches ich in der vorliegenden Arbeit in extenso zu besprechen beabsichtige. Das Kapitel IV unserer Arbeit handelt von den Läsionen im Bereiche des Reflexbogens Vestibularis—Augenmuskelkerne und umfaßt einige Tiere, bei welchen neben beabsichtigten Läsionen anderer Hirnteile meist unbeabsichtigt auch Läsionen der Medulla oblongata im Endigungsgebiet des zentralen Vestibularis gemacht wurden. Die Ergebnisse, die wir diesen wenigen Versuchen entnahmen, waren ganz kurz zusammengefaßt folgende: Lädiert man das caudale Gebiet des Deiters-Kernes, so erhält man Nystagmus zur lädierten Seite, durchschneidet man intramedullär die Vestibulariswurzel, so erhält man dieselben Symptome wie bei peripherer Durchtrennung des Acusticus. Neben diesem Nystagmus treten auch Deviationen der Augen auf, deren Ätiologie und anatomische Erklärung derzeit noch vollkommen unklar ist.

Es ist selbstverständlich, daß wir aus der kleinen Reihe der uns zur Verfügung stehenden Versuche keine definitiven Schlüsse ziehen konnten.

---

[1]) Ausführliche Publikation siehe „Arbeiten aus dem neurologischen Institut in Wien“ (Hofrat Prof. Obersteiner), 1913.

[2]) Arbeiten aus dem neurologischen Institut in Wien (Prof. Obersteiner), *Bd. XIX*, 1911.

Digitized by Google
Original from UNIVERSITY OF CALIFORNIA
Generated on 2019-10-24 13:13 GMT / http://hdl.handle.net/2027/uc1.b3252761
Public Domain in the United States, Google-digitized / http://www.hathitrust.org/access_use#pd-us-google

Immerhin haben schon die interessanten Erscheinungen, welche bei diesen wenigen Versuchen zutage traten, mein Interesse an diesem Gegenstand wachgerufen. Ich habe mir daher die Aufgabe gestellt, durch reine, das heißt ohne Nebenverletzungen anderer Hirnteile komplizierte Läsionen im Gebiete der zentralen Endausbreitungen des Vestibularis den feineren Mechanismus der von diesem Nerven ausgelösten objektiven Symptome kennen zu lernen, um auf diesem Wege dem Verständnis dieser komplizierten Erscheinungen näher zu treten und daraus sowohl für die Physiologie und Anatomie als auch für die Klinik dieses Gebietes verwertbares Material gewinnen zu können. Auch diese Versuchsreihe wurde im neurologischen Institut des Hofrates Prof. Obersteiner in Wien ausgeführt.

Es galt nun zunächst, eine Methode ausfindig zu machen, mit welcher man solche reine Läsionen in der Rautengrube ausführen konnte. Nach verschiedenen mißglückten Vorversuchen wählte ich die Methode von der Membrana atlanto-occipitalis aus. Dieselbe stellt sich beim Kaninchen folgendermaßen dar: Nach üblicher Fixierung des Tieres auf dem Drehbrett wird in leichter Narkose ein medianer Hautschnitt von der Protuberantia occipitalis externa bis ungefähr zum zweiten Wirbel geführt. Hierauf wird der Trapezius genau in der Mitte gespalten und die Nackenmuskulatur median stumpf auseinanderpräpariert; sodann wird der Kopf des Tieres maximal nach vorn gebeugt, so daß die Stirne vertikal steht und die Muskulatur maximal gespannt ist. Schneidet man nun die im Wege stehenden Nackenmuskeln an ihrem Ansatz am Occipitale mit der Schere durch — woraus keine sichtbare Funktionsstörung resultiert — und präpariert sie caudalwärts ab, so bekommt man sofort die Membrana atlanto-occipitalis zu Gesicht. Die Blutung bei dieser Operation ist meist gering, erfolgt aus Muskelgefäßen und kann leicht gestillt werden. Hat man die Membran in ihrer ganzen Ausdehnung rein präpariert, so durchtrennt man sie bei maximal nach vorn gebeugtem Kopfe kreuzförmig, wobei man seitlich nicht bis an den Knochen schneiden soll, um die Vertebralarterien zu schonen. Nachdem etwas Cerebrospinalflüssigkeit abgeflossen ist, wird der Beginn des IV. Ventrikels mit dem Ende des Wurmes sichtbar, welch letzteren man zur besseren Orientierung ohne Schaden etwas aufheben kann. Hierauf kann man mit einem Graefeschen Messer oder mit einer feinen Nadel entweder unter Leitung des Auges oder dem Gefühle nach die beabsichtigte Verletzung gesetzt werden. Nach Ausführung der Operation wird in zwei Etagen (Muskel und Haut) genäht. Die ganze Operation kann bei einiger Übung in 10—15 Minuten ausgeführt werden.

Die Beobachtung des Nystagmus sowie der anderen vestibulären Reaktionserscheinungen wurde sofort nach erfolgter Operation begonnen. Da ich die Tiere auf dem schon in der früheren Arbeit beschriebenen Drehbrett operierte,

Generated on 2019-10-24 13:13 GMT / http://hdl.handle.net/2027/uc1.b3252761
Public Domain in the United States, Google-digitized / http://www.hathitrust.org/access_use#pd-us-google
Digitized by Google
Original from UNIVERSITY OF CALIFORNIA

so konnte ich auch sofort die notwendigen Untersuchungen der vestibulären Erregbarkeit vornehmen. Die Beobachtung der Tiere erstreckte sich auf folgende Punkte:

1. Nystagmus:
   a) in Normallage,
   b) in Seitenlage,
   c) in Vertikallage.
2. Pathologische Deviationen der Augen.
3. Pathologische Deviationen des Kopfes.
4. Reaktionsbewegungen des Körpers mit Ausschluß der Extremitäten.
5. Der Nachnystagmus nach 10maligem Drehen:
   a) in Normallage,
   b) in linker Seitenlage,
   c) in rechter Seitenlage,
   d) in Vertikallage.
6. Die kalorische Reaktion mit kaltem Wasser.

Zu den beiden Punkten 5 und 6 wird es nötig sein, einige orientierende Bemerkungen zu machen.

Ad Punkt 5. Der Nachnystagmus nach Drehung in normaler Horizontallage, welcher auf Reizung des horizontalen Bogenganges zurückzuführen ist, ist aus den Arbeiten von Högyes, Ewald, Kubo u. a. zur Genüge bekannt, um noch näher besprochen zu werden. Da ich jedoch in vielen Fällen nach meinen Experimenten auch spontanen rotatorischen und vertikalen Nystagmus erhielt, so war es sehr wichtig, auch die Erregbarkeit für diese Arten des Nystagmus zu prüfen. Bekanntlich (Högyes) hängt die Art des beim Drehen auftretenden Nystagmus von der Kopfstellung ab, so zwar, daß man beim Drehen in Seitenlage rotatorischen, beim Drehen in Vertikallage (Kopf um 90° gegen die Längsachse nach oben oder unten abgebogen) vertikalen Nystagmus bekommt. Die Gesetze über die Richtung des Nystagmus und Nachnystagmus in diesen Lagen, welche Bárány, Reich und Rothfeld[1]) genauer geprüft haben, sind mutatis mutandis dieselben wie für die Horizontallage, die Dauer des Nachnystagmus jedoch durchwegs eine geringere. Sie beträgt für den rotatorischen Nystagmus durchschnittlich 4—5″, für den vertikalen 4—7″. Die Prüfung der Tiere in diesen Kopflagen wurde von mir durch Fixationsvorrichtungen am Drehbrett bewerkstelligt, da ich nicht wie die oben genannten Autoren die Reaktionsbewegungen der Tiere nach der Drehung prüfte und daher die kompliziertere Methode dieser Autoren entbehren konnte.

Ad Punkt 6. Was die Prüfung der kalorischen Reaktion anlangt, so habe ich einige Bemerkungen in meiner Arbeit mit Dr. Bauer zu korrigieren.

[1]) Arbeiten aus dem Wiener neurologischen Institut, Bd. XX, H. 1, 1912.

Digitized by Google
Original from UNIVERSITY OF CALIFORNIA
Generated on 2019-10-24 13:13 GMT / http://hdl.handle.net/2027/uc1.b3252761
Public Domain in the United States, Google-digitized / http://www.hathitrust.org/access_use#pd-us-google

Wir sagten damals, daß die Tiere eine häufige Untersuchung mit kaltem Wasser nicht vertrügen und leicht eitrige Otitiden nach den Ausspülungen bekämen. Ich habe nun, da mir die kalorische Prüfung für meine Versuche unentbehrlich erschien, diese Prüfung wieder vorgenommen und gefunden, daß die Tiere nur dann eine Otitis bekommen, wenn die Ausspülung der Ohren, wie wir dies früher taten, mit einem schwachen Wasserstrahl zu lange fortgesetzt wird, so daß die Abkühlung der Ohren zeitlich zu sehr ausgedehnt wird; benutzt man aber einen sehr kräftigen, dünnen Strahl von zirka zehngradigem Wasser, so erhält man ausnahmslos schon nach einigen Sekunden eine prompte, starke Reaktion, ohne daß die Prozedur, wenn die Ohren nachher mit Watte gut ausgetrocknet werden, für das Tier irgendwelche nachteilige Folgen hätte.

Die galvanische Reaktion habe ich nicht geprüft, da ihre Bedeutung und ihre Genese trotz mancher interessanter Arbeiten aus der letzten Zeit (Mackenzie, Brünings, Mann u. a.) noch immer nicht vollkommen erforscht sind.

Die mikroskopische Untersuchung des Zentralnervensystems wurde wieder wie in der ersten Arbeit in der Weise vorgenommen, daß das Gehirn in Formol und dann in Müllerscher Flüssigkeit fixiert respektive gehärtet wurde und dann die in Betracht kommenden Teile in Serienschnitte zerlegt wurden. Die Schnitte sind teils nach Weigert, teils mit Hämalaun-Eosin und nach van Gieson gefärbt. In 3 Fällen wurden Marchi-Präparate angefertigt. Zu den Versuchen wurden kleine Kaninchen von zirka 1 *kg* Gewicht benutzt.

Bevor ich zu meinem eigentlichen Thema übergehe, möchte ich noch mit einigen Worten die Literatur erörtern, die für meine Untersuchungen in Betracht kommt. Es hat sich seit dem Erscheinen unserer ersten Arbeit auf diesem Gebiete nicht viel geändert, so daß ich es für überflüssig halte, hier nochmals die in der Literatur verzeichneten Arbeiten namentlich anzugeben, sondern auf das Literaturverzeichnis der oben zitierten Arbeit verweise. Nur eine Arbeit möchte ich etwas näher besprechen, da sie wohl die einzige ist, welche zu meinem Thema in engerer Beziehung steht. Es ist dies die Abhandlung von Högyes: „Über den Nervenmechanismus der assoziierten Augenbewegungen", deren vollständige Übersetzung aus dem Ungarischen uns endlich dank der anerkennenswerten Bemühung Sugárs[1]) vorliegt. Die Ansicht, die Bauer und ich auf Grund des deutschen Referates dieser Abhandlung gewonnen haben, muß ich auch heute nach genauer Durchsicht dieser genialen Abhandlung wieder vollinhaltlich wiederholen: „So wichtig und interessant die Ergebnisse dieser Experimente sind, so tut es doch ihrer Be-

[1]) Monatsschr. f. Ohrenheilk., 1912, H. 6—8.

Digitized by Google
Original from UNIVERSITY OF CALIFORNIA
Generated on 2019-10-24 13:13 GMT / http://hdl.handle.net/2027/uc1.b3252761
Public Domain in the United States, Google-digitized / http://www.hathitrust.org/access_use#pd-us-google

deutung und ihrer Verwertung für die genaue Lokalisation der uns interessierenden Reflexvorgänge Abbruch, daß Högyes den Experimenten nicht die genaue mikroskopische Untersuchung und Kontrolle nachfolgen lassen konnte. Denn dies ist gerade die wichtigste Bedingung, um lokalisatorische Schlüsse aus seinen Experimenten ziehen zu können." Ich will diese Behauptung nun an einem Beispiel beweisen. Der zweite Teil der Abhandlung Högyes' ist betitelt: „Über den Einfluß der einzelnen Teile des Nervensystems auf die unwillkürlichen assoziierten Augenbewegungen". Im zweiten Abschnitt des Kapitels B. sagt er: „Nach Durchschneidung des Gebietes zwischen dem hinteren Teil der vorderen Vierhügel bis zu den Acusticuskernen durch die Raphe in verschiedenen Höhen verschwinden die kompensatorischen Augenbewegungen gänzlich." Er beweist diesen Satz an Tieren, bei welchen er im oben genannten Gebiete Querschnitte auf die Raphe durch die ganze Höhe der Medulla gemacht hat. Es ist nun ganz ausgeschlossen, aus diesen Versuchen ohne mikroskopische Kontrolle irgend einen Schluß auf die Entstehung der kompensatorischen Augenbewegungen zu machen, da zum Beispiel die beiderseitige Zerstörung des Abducenskernes oder die beiderseitige schwere Verletzung des eintretenden Vestibularis, beides Verletzungen, die bei den obigen Methoden schwer zu vermeiden sind, in gleicher Weise die kompensatorischen Augenbewegungen gänzlich zum Verschwinden bringen. Ich wollte an diesem Beispiel nur die Richtigkeit meiner Behauptung beweisen; es liegt mir jedoch fern, die große Bedeutung der Arbeiten Högyes' herabsetzen zu wollen, im Gegenteil können wir es nur bedauern, daß Högyes damals noch nicht die uns heute zur Verfügung stehenden Mittel der genauen mikroskopischen Untersuchung des Gehirns gekannt hat, da er hierdurch unsere Kenntnisse auf dem uns interessierenden Gebiete auch in anatomischer Beziehung gewiß wesentlich gefördert hätte. Ich werde übrigens auf die Arbeit Högyes' im weiteren Verlaufe noch zurückkommen.

Was die klinische Verwertung meiner Experimente betrifft, so verweise ich auf die umfassenden Literaturangaben in den Referaten von Wallenberg und Marburg[1]) „Über die neueren Fortschritte in der topischen Diagnostik des Pons und der Oblongata" und in dem Vortrage Marburgs[2]): „Zur Lokalisation des Nystagmus", zwei Arbeiten, auf die ich ebenfalls noch später zu sprechen kommen werde.

Und nun zum eigentlichen Thema.

Ich habe 18 Kaninchen operiert und möchte dieses Material zur besseren Übersicht in vier Gruppen einteilen:

A. Tiere mit Nystagmus zur operierten Seite ohne Deviation der Augen. I—VII.

[1]) Deutsche Zeitschr. f. Nervenhk., 41, 1911.

[2]) Neurol. Zentralbl., 1912, Heft 21.

Digitized by Google
Original from UNIVERSITY OF CALIFORNIA
Generated on 2019-10-24 13:13 GMT / http://hdl.handle.net/2027/uc1.b3252761
Public Domain in the United States, Google-digitized / http://www.hathitrust.org/access_use#pd-us-google

B. Tiere mit Nystagmus und Deviation der Augen zur operierten Seite. VIII—XI.

C. Tiere mit Nystagmus zur kontralateralen Seite und Deviation der Augen zur operierten Seite. XII—XIII.

D. Tiere mit Verletzungen der hinteren Längsbündel. XIV—XVIII.

Es ist selbstverständlich, daß ich im Rahmen dieses Vortrages nicht jedes einzelne von mir operierte Tier genau beschreiben kann, und verweise diesbezüglich auf die Originalarbeit. Ich werde mir daher erlauben, das Charakteristische jeder der vier Gruppen herauszuheben und an einem speziellen Beispiel zu erläutern. Zum Schluß soll eine Tabelle eine kurze Übersicht über das gesamte Material geben.

A. Tiere mit Nystagmus zur operierten Seite ohne Deviation der Augen.

Diese Gruppe umfaßt 7 Tiere, bei welchen die Läsionen in die caudalsten Teile des Deiters-Kerngebietes fallen, das heißt in das Gebiet der dorsalsten Bogenfasern im Raume von ihrem Beginne oralwärts bis höchstens zum Verschwinden des Glossopharyngeusherdes[1]) fällt. Der Nucleus triangularis vestibularis wurde in 3 Fällen (I, III, V) in seinem caudalsten Anteil verletzt. Seine Verletzung ist für den Ablauf der Erscheinungen, die man wohl nur auf die Verletzung der Bogenfasern zurückführen kann, belanglos. Irgend ein anderes zum Vestibularisgebiet gehörendes Gebilde (Deiters-Kern, spinale Acusticuswurzel) wurde nicht verletzt.

Gemeinsam sind allen diesen Fällen folgende Symptome:

1. Ein spontaner horizontaler Nystagmus zur lädierten Seite. Dieser Nystagmus tritt sofort nach der Läsion auf und zeigt manchmal eine rotatorische Komponente auf beiden Augen nach rückwärts; manchmal ist er leicht diagonal zur Seite der Läsion gerichtet. In einem Falle (IV) bestand 2 Tage lang ein Wechsel zwischen Nystagmus zur lädierten und zur kontralateralen Seite, aber stets mit Vorwiegen des Nystagmus zur lädierten Seite, der schließlich auch bestehen blieb.

2. Es tritt keine spontane pathologische Deviation der Augen respektive eine dieser Augendeviation entsprechende Deviation des Kopfes auf. Die normalen, den verschiedenen Kopflagen entsprechenden Deviationen sind vollkommen normal auslösbar. Drei Tiere zeigten am ersten Tage die dem spontanen Nystagmus entsprechenden typischen Reaktionsbewe-

[1]) Es ist selbstverständlich, daß die oben gebrauchten Bezeichnungen zur Begrenzung des verletzten Deiters-Kerngebietes nur rein topographisch-anatomisch gemeint sind, ohne an irgend eine Beziehung derselben zu unserem Thema zu denken.

Digitized by Google
Original from UNIVERSITY OF CALIFORNIA
Generated on 2019-10-24 13:14 GMT / http://hdl.handle.net/2027/uc1.b3252761
Public Domain in the United States, Google-digitized / http://www.hathitrust.org/access_use#pd-us-google

gungen, das heißt eine Wendung des Kopfes um 90° entgegengesetzt dem Nystagmus und gehen im Kreise nach der Seite der Kopfwendung.

3. Die Dauer der Symptome, speziell des Nystagmus, steht im allgemeinen in geradem Verhältnis zur Ausdehnung der Verletzung der aus dem Deiters-Kerngebiete stammenden Bogenfasern und ist von der sonstigen Größe der Verletzung (einschließlich dem Nucleus triangularis) vollkommen unabhängig. Auch eventuell auftretende entzündliche Prozesse (Meningitis) haben keinen Einfluß auf den Ablauf der Erscheinungen.

4. Fast in allen Fällen (mit Ausnahme V) tritt bei Seitenlage des Tieres ein starker rotatorischer Nystagmus beider Augen nach hinten (zum Ohr) auf. Manchmal erscheint er nur bei Seitenlage auf der lädierten Seite oder bei dieser Lage stärker als bei der anderen und ist hie und da, besonders bei Lage auf der lädierten Seite, mit spontanem horizontalen Nystagmus kombiniert.

5. Alle Tiere dieser Gruppe zeigen vollkommen typische Reaktion für Drehung in allen Kopflagen und für die kalorische Reaktion (kaltes Wasser). Meistens besteht selbstverständlich eine Differenz beider Seiten zugunsten des spontanen Nystagmus, und zwar in Horizontallage zugunsten des horizontalen, in Seitenlage zugunsten des rotatorischen nach hinten. Die Drehreaktionen in den Seitenlagen und in Vertikallage sind, soweit sie geprüft wurden, meistens erhöht (10—15 Sekunden).

6. Bei beiderseitigen Läsionen in oben genanntem Gebiete überwiegt die stärker affizierte Seite.

Als Beispiel für diese Gruppe diene Kaninchen III (siehe Fig. 1).

Der Schnitt beginnt links von der Raphe in der Ebene des Glossopharyngeusherdes, lateral vom Nucleus praepositus Hypoglossi im Nucleus triangularis vestibularis. Er lädiert diesen Kern auf eine ganz kurze Strecke. Er zieht in leicht dorsoventraler Richtung durch das Bodengrau, welches er ungefähr am Ende des Glossopharyngeusherdes vollständig verläßt. In der Substantia reticularis lateralis hat er die dorsalsten Bogenfasern aus dem Deiters-Kerngebiet in deren caudalem, im Gebiete des Glossopharyngeusherdes gelegenen Abschnitt durchschnitten. Nicht lange nach dem Verschwinden des Glossopharyngeusherdes rückt er in die Tiefe und kommt schließlich auf der Höhe des Facialiskernes in dessen Wurzelfasern zu liegen, die er nahezu ganz quert. Die dorsalsten Bogenfasern sind hier bereits vollkommen frei. Beim Ventralrücken gelangt der Schnitt in die Kuppe des Facialiskernes und schließlich durch das Corpus trapezoides in die obere Olive, welche von ihm medial umsäumt wird. Austritt an der Peripherie zwischen Facialis und Abducens. Die aus dem Deiters-Kerngebiete

Digitized by Google
Original from UNIVERSITY OF CALIFORNIA
Generated on 2019-10-24 13:14 GMT / http://hdl.handle.net/2027/uc1.b3252761
Public Domain in the United States, Google-digitized / http://www.hathitrust.org/access_use#pd-us-google

stammenden Bogenfasern sind ungefähr vom ersten Drittel des Glossopharyngeusherdes bis zu dessen Ende getroffen.

Gleich nach der Verletzung tritt ein sehr heftiger diagonaler Nystagmus nach links hinten unten auf, der einige Stunden anhält.

Bei Seitenlagen tritt ein starker rotatorischer Nystagmus nach hinten auf, der besonders bei Lage auf der rechten Seite intensiv wird. Dasselbe tritt bei Rückenlage und bei vertikaler Kopfhaltung auf. Dieser Nystagmus in Seitenlage bleibt bis zum Exitus bestehen.

Fig. 1.

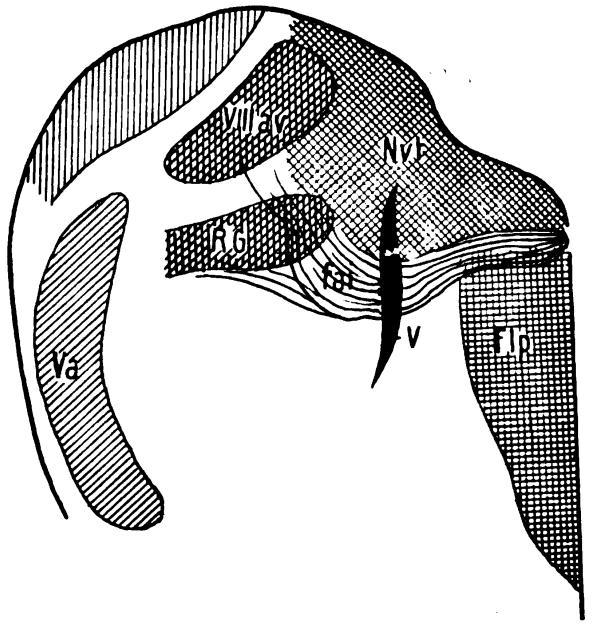

V = Verletzung der Bogenfasern *(fai)* im Gebiete des Glossopharyngeusherdes *(RG)*, *VIIIav* = Radix spinalis acustici (pars vestibularis), *Nvl* = Nucleus vestibularis triangularis, *Va* = Radix spinalis trigemini, *Flp* = hinteres Längsbündel.

Nach der Operation tritt eine Wendung des Kopfes um 90° nach rechts auf, die nach kurzer Zeit verschwindet. Es besteht dabei keine Deviation der Augen.

Die Drehreaktion in Bauchlage ist typisch mit Verstärkung zugunsten der Seite des spontanen Nystagmus (links) durch zirka 3 Tage hindurch.

Die Drehreaktion in den Seitenlagen ist typisch, aber verstärkt, besonders für den rotatorischen Nystagmus nach hinten.

Der vertikale Nystagmus (Drehen bei aufrechtem Kopfe) ist ebenfalls leicht verstärkt.

Generated on 2019-10-24 13:14 GMT / http://hdl.handle.net/2027/uc1.b3252761
Public Domain in the United States, Google-digitized / http://www.hathitrust.org/access_use#pd-us-google
Digitized by Google
Original from UNIVERSITY OF CALIFORNIA

Die kalorische Reaktion ist beiderseits normal.
Exitus nach 14 Tagen.

B. Tiere mit Nystagmus und Deviation der Augen zur operierten Seite.

Je weiter oralwärts die aus dem Deiters-Kerngebiete stammenden Bogenfasern verletzt werden, um so konstanter und um so stärker tritt eine Deviation der Augen zur lädierten Seite auf. In der Gruppe B sind Tiere zusammengefaßt, bei denen die Verletzung höchstens bis zum Auftreten des großzelligen Deiters (vor dem Auftreten des Facialisknies) reicht. Die Deviation ist meist vertikal nach unten zur Seite der Verletzung, also zum Beispiel bei Läsion rechts geht das rechte Auge nach unten, das linke nach oben. Gleichzeitig mit der Deviation der Augen tritt eine Deviation des Kopfes meist in demselben Sinne und in demselben Grade auf. Also zum Beispiel bei Vertikaldeviation der Augen nach rechts unten tritt eine Drehung des Kopfes um die Längsachse nach rechts auf. Nach einiger Zeit, manchmal schon nach Stunden, verschwindet die Deviation der Augen in der pathologischen Kopfstellung und tritt erst wieder auf, wenn man den Kopf in Horizontallage bringt. Es hat sich also die Augenstellung für die pathologische Kopfstellung reguliert (oder umgekehrt). Ist die Deviation höhergradig, so pflegt sich das Tier in der ersten Zeit um seine Längsachse zur Seite der Deviation (respektive Läsion) zu rollen. Die Deviation der Augen und des Kopfes hält meist länger an als der spontane Nystagmus und verschwindet bei höherem Grade überhaupt nicht. Eine einzige Ausnahme bildet das Tier VIII, bei welchem keine Vertikaldeviation, sondern eine horizontale Deviation der Augen und des Kopfes nach links um 90° bestand, während die Drehung des Kopfes nach links nur angedeutet war. Trotzdem zeigte das Tier Rollung um die Längsachse nach links neben spontanem Nystagmus horizontalis nach links unten mit rotatorischer Komponente nach hinten. Die Läsion der Bogenfasern bei diesem Tier ging nicht weit nach vorn (bis zirka zum dritten Drittel des Glossopharyngeusherdes).

Die übrigen Erscheinungen sind bei diesen Tieren im Prinzip dieselben wie in der Gruppe A. Alle Tiere haben einen zur Seite der Läsion schlagenden Nystagmus, der meist horizontal ist, bei stärkerer Deviation des Kopfes aber eine der Seitenlage entsprechende rotatorische Komponente nach hinten zeigt. Die normalen Deviationen der Augen bei Kopfbewegungen sind nicht gestört mit der Einschränkung, daß die bestehende pathologische Deviation verstärkend respektive hemmend auf die entsprechende experimentell erzeugte Deviation einwirkt. Das Auftreten des rotatorischen Nystagmus nach hinten bei Seitenlagen ist auch hier wieder wie in Gruppe A in derselben Weise zu konstatieren. Ebenso verhalten sich die Tiere in bezug auf die Labyrinthreak-

Digitized by Google
Original from UNIVERSITY OF CALIFORNIA
Generated on 2019-10-24 13:14 GMT / http://hdl.handle.net/2027/uc1.b3252761
Public Domain in the United States, Google-digitized / http://www.hathitrust.org/access_use#pd-us-google

tionen vollkommen wie in Gruppe A. Ist aber die Deviation sehr stark, wie zum Beispiel bei Tier XI, so kann sie den entsprechenden Nystagmus — also in diesem Falle den Nystagmus verticalis nach links unten — hemmen, so daß keine rasche Komponente auftritt, sondern nur eine Verstärkung der pathologischen Deviation.

Als Beispiel diene Kaninchen XI (siehe Fig. 2).

Der Stich beginnt rechts von der Raphe, lateral vom Hypoglossuskern im Nucleus intercalatus Stadorini, geht dann längs des Hypoglossuskernes ventral. In der Gegend der vollständigen Ausbildung

Fig. 2.

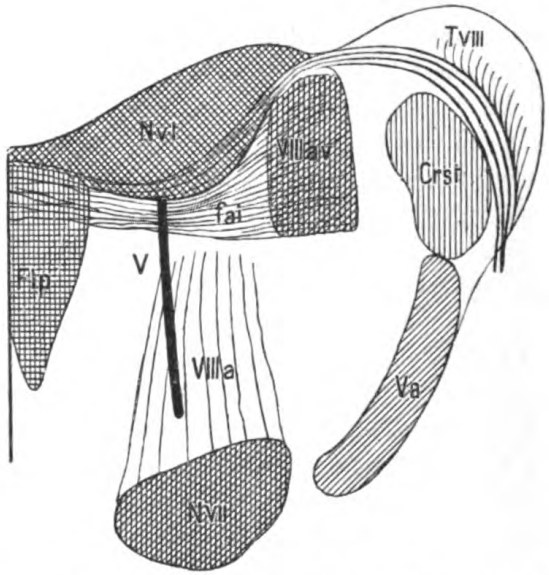

V = Verletzung der dorsalsten Bogenfasern *(fai)*, *Nvt* = Nucleus vestibularis triangularis, *T VIII* = Tuberculum acusticum, *VIII av* = Radix spinalis acustici (pars vestibularis), *Flp* = hinteres Längsbündel, *Crst* = Corpus restiforme, *Va* = Radix spinalis trigemini, *N VII* = Nucleus facialis, *VII a* = Facialis (pars nuclearis).

des Nucleus triangularis vestibularis lädiert er die medialen Partien des genannten Kernes und verläßt in der Höhe des ausgebildeten Facialiskernes das Bodengrau, um in die Substantia reticularis lateralis einzutreten. Daselbst durchtrennt er alle zum hinteren Längsbündel ziehenden Bogenfasern aus dem Deiters-Kerngebiete sowie einen Teil der ventral davon gelegenen.

Der Stich rückt im Gebiete des Facialiskernes ventraler zwischen die Fasern des aufsteigenden Facialisschenkels. In dieser Gegend treten die dorsalsten Bogenfasern, allerdings in ganz geringfügiger Menge, intakt ins hintere Längsbündel. Der Stich verkleinert sich von beiden Seiten her und

Generated on 2019-10-24 13:14 GMT / http://hdl.handle.net/2027/uc1.b3252761
Public Domain in the United States, Google-digitized / http://www.hathitrust.org/access_use#pd-us-google
Digitized by Google
Original from UNIVERSITY OF CALIFORNIA

verschwindet im dorsalen Drittel der Medulla in der Höhe des vollentwickelten Deiters-Kernes.

Die aus dem Deiters-Kerngebiete stammenden Bogenfasern sind vom Beginn des Glossopharyngeusherdes bis über sein Ende hinaus in die Höhe des großzelligen Deiters lädiert.

Gleich nach der Läsion tritt ein Zittern der Augen, nachher eine Deviation nach rechts vorn unten auf. Bald darauf tritt ein vertikaler Nystagmus nach rechts unten auf, der einige Zeit dauert, um sich dann in einen rein rotatorischen Nystagmus nach hinten zu verwandeln. Dieser rotatorische Nystagmus bekommt später eine horizontale Komponente nach rechts. Letzterer Nystagmus hält bis zum Exitus nach 6 Tagen an. Die horizontale Komponente tritt vorwiegend bei (fixierter) Horizontallage des Kopfes, die rotatorische bei natürlicher (deviierter) Stellung auf. In den Seitenlagen und in Vertikallage wiegt, besonders bei Rechtslage, der rotatorische Nystagmus nach hinten vor. Gleichzeitig besteht eine starke Deviation der Augen und des Kopfes um zirka 45° nach rechts. Die Drehreaktion in Bauchlage ist deutlich verstärkt, mit Differenz zugunsten des spontanen Nystagmus. Die Drehreaktion in Seitenlage (rechts) ist ebenfalls verstärkt, mit Differenz zugunsten des rotatorischen Nystagmus nach hinten. In Vertikal- und Linkslage hindert die starke Deviation der Augen teilweise das Auftreten des Nystagmus, so daß er nur zu krampfhafter Einstellung der Augen kommt; zum Beispiel beim Drehen des Tieres bei vertikal nach aufwärts fixiertem Kopf, wird der Nystagmus verticalis nach rechts unten zwar verstärkt, der nach links unten aber tritt nicht auf, sondern er wird durch eine Verstärkung der spontanen Deviation nach rechts unten ersetzt. Die kalorische Reaktion tritt beiderseits prompt auf. Exitus des Tieres nach 6 Tagen.

C. Tiere mit Nystagmus zur kontralateralen Seite und Deviation der Augen zur operierten Seite.

Geht die Verletzung der aus dem Deiters-Kerngebiete stammenden Bogenfasern oralwärts mindestens bis zum Facialisknie oder noch weiter nach vorn bis zum Ende dieser Bogenfasern, so tritt ein Nystagmus zur Gegenseite auf. Gleichzeitig tritt wieder eine starke Vertikaldeviation der Augen und des Kopfes zur lädierten Seite auf.

Der Nystagmus war im Falle XII horizontal (mit rotatorischer Komponente nach hinten infolge der Deviation des Kopfes) im Falle XIII vertikal zur Gegenseite, ebenfalls mit leichter rotatorischer Komponente nach hinten. Beim ersten bis zum Facialisknie lädierten Tier besserte sich die Deviation der Augen und des Kopfes, während sie beim zweiten bis zum oralen Ende der Bogenfasern lädierten Tiere fast in gleicher Stärke bis zum Tode bestehen

Digitized by Google
Original from UNIVERSITY OF CALIFORNIA
Generated on 2019-10-24 13:14 GMT / http://hdl.handle.net/2027/uc1.b3252761
Public Domain in the United States, Google-digitized / http://www.hathitrust.org/access_use#pd-us-google

blieb. Die Reaktionen des Labyrinths waren beim ersten Tier wie bei Gruppe B. typisch vorhanden, während sie beim zweiten Tier sowohl für Drehen in Horizontallage als auch für die kalorische Prüfung auf der lädierten Seite fehlte. Der Nystagmus nach Drehen in Seiten- und Vertikallage wurde leider nicht geprüft, da zeitlich dieses Tier das zweite der Versuchsreihe war, so daß darüber vorläufig nichts ausgesagt werden kann. Doch werde ich in einem zweiten

Fig. 3.

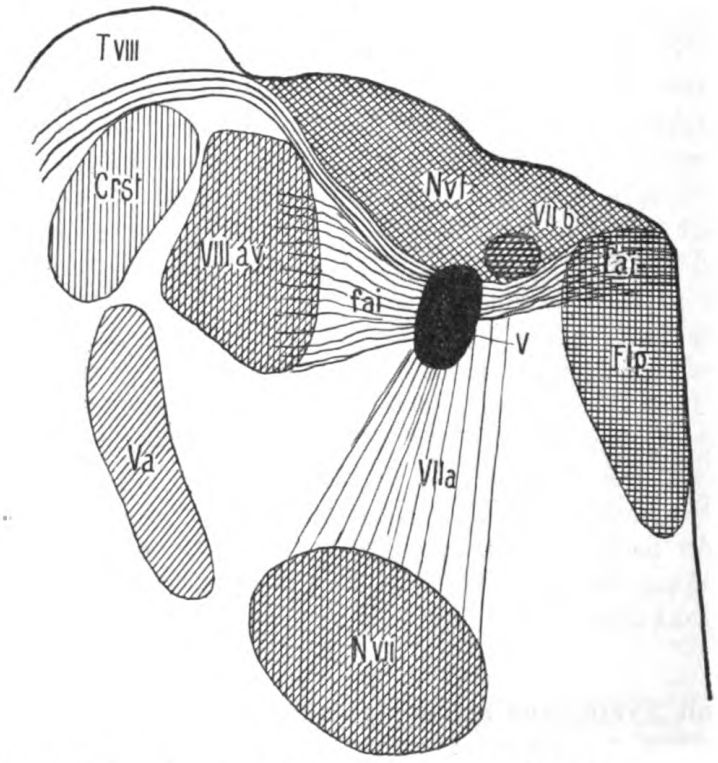

V = Verletzung der Bogenfasern *(fai)* im Gebiete des Facialisknies *(VII b)*, *VIII av* = Radix spinalis acustici (pars vestibularis), *Flp* = hintere Längsbündel. *T VIII* = Tuberculum acusticum, *Nvt* = Nucleus vestibularis triangularis, *N VII* = Nucleus facialis, *VII a* = Facialis, *Va* = Radix spinalis, *Crst* = Corpus restiforme.

Teil meiner Arbeit auf die Läsionen in den oralen Partien gewiß noch zu sprechen kommen und hoffe, dann ein größeres Material zu diesen Fragen liefern zu können.

Als Beispiel diene Kaninchen XII (siehe Fig. 3).

Der Schnitt, links von der Mittellinie beginnend, durchtrennt zunächst den dorsalen Vaguskern, zum Teil auch den Hypoglossuskern, und liegt später lateral von diesen im Nucleus triangularis vestibularis. Von diesem nimmt er nur einen kleinen Teil weg, quert die Substantia reticularis bis an

Digitized by Google
Original from UNIVERSITY OF CALIFORNIA
Generated on 2019-10-24 13:14 GMT / http://hdl.handle.net/2027/uc1.b3252761
Public Domain in the United States, Google-digitized / http://www.hathitrust.org/access_use#pd-us-google

das ventrale Ende der spinalen Trigeminuswurzel. Er besitzt später zwei Schenkel, von denen nur der obere sich länger erhält. Er ist es hauptsächlich, welcher in das Gebiet der Deiters-Kernfasern fällt. Er durchtrennt im Beginne sämtliche aus dem Deiters-Kerngebiete stammenden Bogenfasern, höher oben nur die mittleren, während die dorsalen und ventralen intakt bleiben. Mit Beginn der großen Zellen durchtrennt der Schnitt wieder sämtliche Bogenfasern, wobei diese großen Zellen im Verhältnis zur anderen Seite etwas atrophisch erscheinen. Mit dem Auftreten des Bechterewschen Nucleus angularis schwindet der Schnitt.

Die aus dem Deiters-Kerngebiete stammenden Fasern werden von ihrem Beginne bis zum Facialisknie (Beginn des Abducenskernes) durchschnitten.

Sofort nach der Operation tritt die unten zu beschreibende Deviation der Augen auf, welcher nach einigen unregelmäßigen Zuckungen ein rascher horizontaler Nystagmus nach rechts folgt, welcher in Seitenlagen zirka 3 Tage lang deutlich nachzuweisen ist. In den Seitenlagen finden wir geringen rotatorischen Nystagmus nach hinten, vorwiegend besonders bei Rechtslage horizontalen Nystagmus nach rechts. Dauer zirka 2 Tage lang. Es besteht hochgradige Deviation der Augen nach links unten und Wendung des Kopfes nach links um 90° mit leichter Drehung. Die Augendeviation ist nur bei Geraderichten des Kopfes sichtbar. Die Deviation des Kopfes und der Augen bleibt mit wesentlicher Besserung bis zum Exitus bestehen. Das Tier geht die ersten 2 Tage nach links im Kreise herum. Die Drehreaktion in Bauchlage ist anfangs verstärkt, mit Differenz zugunsten des spontanen Nystagmus nach rechts. Die Drehreaktionen in den Seitenlagen sind typisch, mit leichten, durch die Deviation der Augen bedingten Modifikationen, aber hochgradig verstärkt, mit deutlicher Differenz zugunsten des Nystagmus rotatorius nach hinten. Drehen in Vertikallage zeigt typische, erhöhte Reaktionen.

Die kalorische Reaktion ist beiderseits positiv.

Der Exitus erfolgt nach 9 Tagen.

D. Läsionen der hinteren Längsbündel.

Die Verletzungen der hinteren Längsbündel, die ich gemacht habe, fallen in das Gebiet vom Ende des Hypoglossuskernes bis zum Ende des Glossopharyngeusherdes und waren teilweise einseitig, teilweise doppelseitig.

Im allgemeinen kann man sagen, daß Läsionen des hinteren Längsbündels in diesem Gebiete nur dann Symptome von seiten des Vestibularapparates machen, wenn sie in die Region der aus dem Deiters-Kerngebiete stammenden Bogenfasern fallen und daß sich diese Symptome mit denjenigen decken, welche wir in den

Digitized by Google
Original from UNIVERSITY OF CALIFORNIA
Generated on 2019-10-24 13:14 GMT / http://hdl.handle.net/2027/uc1.b3252761
Public Domain in the United States, Google-digitized / http://www.hathitrust.org/access_use#pd-us-google

Gruppen A. und B. nach Verletzungen dieser Fasern selbst gefunden haben. Über Verletzungen des hinteren Längsbündels oralwärts von dieser Gegend liegen in dieser Arbeit noch keine Untersuchungen vor, sondern werden erst im zweiten Teile besprochen werden. Ist das hintere Längsbündel, wie im Falle XIV, vor dem Auftreten dieser Bogenfasern getroffen, so treten keinerlei Erscheinungen auf. Für doppelseitige Läsionen gilt ebenfalls dasselbe Gesetz wie in Gruppe A. Immerhin muß bemerkt werden, daß doch scheinbare Abweichungen bei einigen Tieren zu konstatieren waren. So zeigte das Tier XV trotz der vorwiegenden Läsion des linken hinteren Längsbündels einen horizontalen Nystagmus nach rechts. Untersucht man den Befund jedoch genauer, so bemerkt man, daß diese Verletzung nur bis zum Beginn der Bogenfasern reichte, daß sich aber ein starkes Ödem beider hinteren Längsbündel ziemlich weit nach vorn erstreckte und in das Gebiet der caudalsten Bogenfasern hineinreichte. Es ist also ganz gut möglich, daß durch dieses Ödem vorwiegend Bogenfasern der rechten Seite geschädigt wurden. Für die geringe Schädigung spricht aber in diesem Falle die kurze Dauer des Nystagmus. Daß einem Ödem, welches bei Läsionen des hinteren Längsbündels besonders stark auftritt, eine gewisse Bedeutung beizumessen ist, beweist auch das Tier XVI. Bei diesem Tier wurden die Bogenfasern im hinteren Längsbündel ungefähr im Bereiche des mittleren Drittels des Glossopharyngeusherdes getroffen, doch reichte das Ödem oralwärts bis etwas über das Ende des Glossopharyngeusherdes hinaus. Die Erscheinungen, die das Tier bot (Nystagmus durch fünf Tage und Deviation der Augen und des Kopfes), sprachen für eine Schädigung in größerem Umfange, als es die anatomische Läsion darstellte, und entsprachen ungefähr einer Läsion in der Ausbreitung des Ödems. Das letzte Tier (XVIII) zeigt insofern eine leichte Abweichung von der Regel, als der Schnitt in der Medianlinie bis in die Gegend der ersten Bogenfasern reichte, ohne andere Symptome hervorzurufen als einen rotatorischen Nystagmus nach hinten in Seitenlage. Dieses Tier ist jedoch durch den Schnitt rechts von der Raphe kompliziert, welcher bis nahe an die spinale Acusticuswurzel reichte und einen starken rotatorischen Nystagmus nach hinten in Seitenlage erzeugte. Da ich über die Verletzungen der spinalen Acusticuswurzel ebenfalls im zweiten Teile meiner Arbeit zu sprechen beabsichtige, so sei die Erklärung dieses Tieres vorläufig unterlassen.

Als Beispiel diene Kaninchen XIV (siehe Fig. 4).

Das rechte hintere Längsbündel zeigt spinalwärts starkes Ödem. Beginn des Schnittes rechts medial vom Hypoglossuskern im F. l. p., welches vollkommen durchtrennt wird. Noch auf der Höhe des Hypoglossuskernes treten die dorsalen Fasern des hinteren Längsbündels mit den aus dem Deiters-Kerngebiete stammenden Bogenfasern intakt hervor. Gegen Ende des Hypoglossuskernes findet sich die Läsion noch weiter ventralwärts,

Digitized by Google
Original from UNIVERSITY OF CALIFORNIA
Generated on 2019-10-24 13:14 GMT / http://hdl.handle.net/2027/uc1.b3252761
Public Domain in the United States, Google-digitized / http://www.hathitrust.org/access_use#pd-us-google

knapp an der Raphe. Dort, wo die ersten Bündel der spinalen Acusticuswurzel auftreten, sind die Bogenfasern vollständig intakt. Abgesehen von einem kleinen Herd in der Schleife, dorsal von der Olive, und etwas Ödem im hinteren Längsbündel ist keine Veränderung wahrzunehmen. Der Schnitt endet in der Höhe des Beginnes des Facialiskernes, hart lateral von der Pyramidenbahn an der Peripherie.

Fig. 4.

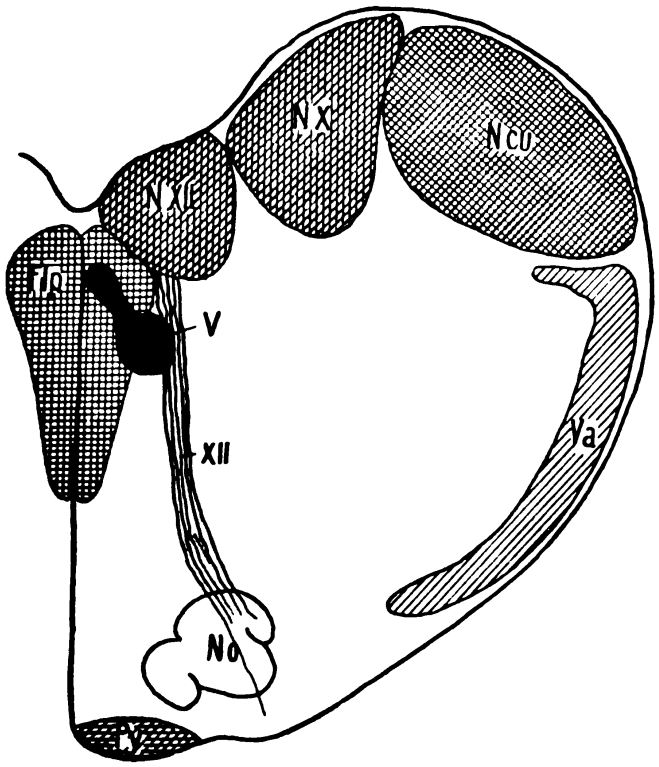

V = Verletzung im hinteren Längsbündel *(Flp)*, *NXII* = Nucleus hypoglossi, *XII* = Nervus hypoglossus, *NX* = Nucleus vagi, *Ncu* = Nucleus funiculicuneati, *Va* = Radix spinalis trigemini, *No* = Nucleus olivaris inferior, *Py* = Pyramide.

Die aus dem Deiters-Kerngebiete stammenden Bogenfasern sind vollkommen intakt.

Das Tier verhielt sich nach der Operation vollkommen normal. Es bestand kein spontaner Nystagmus, weder in Bauchlage, noch in Seitenlage und keinerlei Deviation der Augen oder des Kopfes. Die Drehreaktionen in Bauch-, Seiten- und Vertikallage des Kopfes ergaben normale Werte. Die kalorische Prüfung war ebenfalls normal. Das Tier wurde nach 16 Tagen getötet.

Generated on 2019-10-24 13:14 GMT / http://hdl.handle.net/2027/uc1.b3252761
Public Domain in the United States, Google-digitized / http://www.hathitrust.org/access_use#pd-us-google
Digitized by Google
Original from UNIVERSITY OF CALIFORNIA

Kaninchen	Seite der Verletzung	Ausdehnung der Verletzung im Deiters-Kerngebiete		Nystagmus		Deviation der Augen
		Beginn	Ende	Richtung	Dauer	
I.	rechts	Beginn des D. G. K.	Mitte des Glph. H.	h. r.	5 Min.	—
II.	rechts	Beginn des D. K. G.	Mitte des Glph. H.	d. r. h. o.	1 Tag	—
III.	links	erstes Drittel des Glph. H.	Ende des Glph. H.	d. l. h. u.	12 Std.	—
IV.	links	Beginn des Glph. H.	Ende des Glph. H.	h. l.	5 Tage	—
V.	beiderseits	rechts —, links Beginn des D. K. G.	Beginn des Glph. H.	h. l.	5 Min.	—
VI.	rechts	Beginn	Ende des Glph. H.	h. r. + K. rot. h.	9 Tage	—
VII.	beiderseits	rechts Beginn, links Beginn	rechts Beginn, links Mitte des Glph. H.	h. r. h. l.	einige Sek., 1 Tag	—
VIII.	beiderseits	links Beginn	zweites Drittel des Glph. H.	h. l. + K. rot. h.	12 Std.	h. l.
IX.	beiderseits	rechts Beginn, links Beginn	rechts Beginn, Ende des Glph. H.	h. l.	2 Tage	links unten
X.	links	erstes Drittel des Glph. H.	Ende des Glph. H.	h. l.	5 Tage	links unten
XI.	rechts	Beginn des Glph. H.	Höhe d. großzelligen Deiters	h. r. + K. rot. h.	6 Tage	rechts unten
XII.	links	Beginn	Facialisknie	h. r.	3 Tage	links unten stark
XIII.	links	Mitte des Hpgl. H.	Höhe d. Trigeminuseintrittes	v. r. + K. rot. h.	6 Tage	links unten maximal

Abkürzungen: D. K. G. = Deiters-Kerngebiet; Glph. H. = Glossopharyngeustorisch nach hinten; v. r. = vertikal nach rechts unten; d. r. h. o. = diagonal nach Seitenlage; l. S. = linke Seitenlage; K = Kom-

Digitized by Google
Original from UNIVERSITY OF CALIFORNIA
Generated on 2019-10-24 13:14 GMT / http://hdl.handle.net/2027/uc1.b3252761
Public Domain in the United States, Google-digitized / http://www.hathitrust.org/access_use#pd-us-google

Deviation des Kopfes	Nystagmus bei Seitenlage	Vestibularreaktionen	Wechsel des Nystagmus
—	r. S. rot. h.	pos.	—
—	rot. h., besonders bei r. S. + K. h. r.	pos.	—
Wendung n. r.	rot. h.	pos.	—
—	rot. h.	pos.	pos. rechts und links, horizontal 2 Tage
Wendung n. r.	—	pos.	—
Wendung n. l.	nicht geprüft	pos.	—
—	rot. h.	pos.	—
Wendung n. l.	—	pos.	—
links gedreht	h. l. + K. rot. h., besonders bei l. S.	pos.	—
links gedreht	h. l. + K. rot. h.	pos.	—
rechts gedreht	rot. h., besonders bei S. r. + h. r.	pos.	zuerst Oscillationen, dann Vertikalnystagmus nach r. unten, dann rot. h., dann h. r.
Wendung und Drehung n. l.	h. r. + K. rot. h., besonders bei S. r.	pos.	—
Drehung nach l. 90°	v. r. + K. rot. h., besonders bei S. r.	pos.	—

herd: h. r. = horizontal nach rechts; h. l. = horizontal nach links; rot. h. = rotarechts hinten oben; d. l. h. u. = diagonal nach links hinten oben; r. S. = rechte *ponente*: F. l. p. = hinteres Längsbündel.

Digitized by Google
Original from UNIVERSITY OF CALIFORNIA
Generated on 2019-10-24 13:14 GMT / http://hdl.handle.net/2027/uc1.b3252761
Public Domain in the United States, Google-digitized / http://www.hathitrust.org/access_use#pd-us-google

Kaninchen	Seite der Verletzung	Ausdehnung der Verletzung im Deiters-Kerngebiete		Nystagmus		Deviation der Augen
		Beginn	Ende	Richtung	Dauer	
XIV.	r. F. l. p.	—	—	—	—	—
XV.	l. F. l. p. + r. F. l. p.	Beginn	Beginn	h. r.	5 Min.	—
XVI.	r. F. l. p. + l. F. l. p. (Ödem)	zweites Drittel des Glph. H.	letztes Drittel des Glph. H.	h. r.	5 Tage	—
XVII.	r. + l. F. l. p.	beiderseits Beginn	r. letztes Drittel des Glph. H., l. Mitte des Glph. H. Ödem reicht noch weiter	h. r.	2 Tage	—
XVIII.	rechts, links und F. l. p. beiderseits	I. Schnitt F. l. p. Beginn rechter Schnitt, Beginn	Beginn des Glph. H. Beginn	—	—	—

Wenn wir das ganze bis jetzt vorliegende Material überblicken, so ergibt sich, daß die Verletzungen fast ausschließlich die aus dem Deiters-Kerngebiete, wie Marburg das ganze in der spinalen Acusticuswurzel gelegene Zellgebiet nennt, stammenden Bogenfasern, welche medianwärts zur Raphe ziehen, getroffen haben. Welchen Anteil der hie und da mitverletzte Nucleus triangularis vestibularis (inklusive dem Nucleus intercalatus Staderini) an den Erscheinungen hat, ist mit Sicherheit vorläufig nicht zu entscheiden. Sicher ist jedenfalls, daß es keinen Unterschied macht, ob die oben genannten Bogenfasern allein oder mit dem Nucleus triangularis zusammen verletzt sind. In diese Frage könnten nur Verletzungen bei Tieren Klarheit bringen, bei welchen der Nervus vestibularis und mit ihm der Nucleus triangularis nach Durchschneidung zur Degeneration gebracht wurden, Experimente, über welche ich in einer zweiten Mitteilung zu referieren die Absicht habe.

Kurz zusammenfassend glaube ich die Resultate meiner Versuche mit folgenden Worten charakterisieren zu dürfen: Verletzt man die oben näher beschriebenen Bogenfasern, so bekommt man immer spontanen vestibulären Nystagmus: liegt die Verletzung oralwärts, ungefähr von der Mitte des Glossopharyngeusherdes, so tritt meistens auch eine Vertikaldeviation der Augen und des Kopfes zur Seite der Läsion auf. Reicht die Verletzung nicht über das

Generated on 2019-10-24 13:14 GMT / http://hdl.handle.net/2027/uc1.b3252761
Public Domain in the United States, Google-digitized / http://www.hathitrust.org/access_use#pd-us-google
Digitized by Google
Original from UNIVERSITY OF CALIFORNIA

Deviation des Kopfes	Nystagmus bei Seitenlage	Vestibularreaktionen	Wechsel des Nystagmus
—	—	pos. —	—
—	rot. h. 3 Tage	pos.	zuerst rot. h., dann hor. l.
Wendung n. l.	rot. h. + K. hor. r., besonders bei S. r.	pos.	zuerst rot. h., dann h. r.
—	rot. h.	pos.	zuerst h. r., dann h. l., dann definitiv h. r.
leichte Drehung r.	rot. h.	pos.	—

Facialisknie hinaus, so schlägt der Nystagmus ebenfalls zur Seite der Läsion. Bei Läsionen oral vom Facialisknie geht der Nystagmus zur Gegenseite. Die Erregbarkeit des peripheren Labyrinths bleibt bei Verletzungen bis ungefähr zum Facialisknie erhalten und verschwindet bei noch weiter oralwärts reichenden Läsionen.

Es ist selbstverständlich, daß sich neben diesen Hauptergebnissen eine ganze Anzahl von weniger wichtigen Symptomen gezeigt hat, von denen aber einzelne immerhin zu verschiedenen Fragen der Theorie und der Klinik Bezug haben, so daß ich mich veranlaßt sehe, dieselben in ausführlicher Weise zu besprechen.

Wenn wir den spontanen Nystagmus beim labyrinthkranken Menschen betrachten, gleichviel ob die Erkrankung im Nerven lokalisiert ist oder seine beiderseitigen Endigungsgebiete im Zentrum und an der Peripherie ergriffen hat, so sehen wir, daß in den meisten Fällen der spontane Nystagmus nicht nur nach einer Seite schlägt, sondern bei verschiedenen Blickrichtungen nach verschiedenen Seiten. So ist es zum Beispiel geradezu charakteristisch für die große Gruppe der sogenannten circumscripten Erkrankungen des Labyrinths, daß meist Nystagmus sowohl beim Blick zur kranken als auch zur gesunden Seite besteht. Freilich wird dieser Nystagmus meist erst beim willkürlichen

Generated on 2019-10-24 13:14 GMT / http://hdl.handle.net/2027/uc1.b3252761
Public Domain in the United States, Google-digitized / http://www.hathitrust.org/access_use#pd-us-google
Digitized by Google
Original from UNIVERSITY OF CALIFORNIA

Blick zur Seite sichtbar. Vergleichen wir damit den spontanen Nystagmus, den ich bei meinen Tieren erhalten habe — ein Vergleich, der natürlich nur mit gewissen Einschränkungen gestattet ist —, so ergibt sich daraus, daß ein Wechsel in diesem Sinne im allgemeinen vorkommt, sondern daß der spontane Nystagmus stets eine bestimmte, konstant bleibende Richtung hat. Ja, selbst bei gleichzeitigen Verletzungen beider Seiten, wie ich sie öfters ausgeführt habe, tritt im allgemeinen nur Nystagmus zu einer, und zwar zu der stärker verletzten Seite auf. Es war daher sehr interessant für mich, daß sich unter meinen operierten Tieren doch fünf fanden, bei welchen sich ein Wechsel des Nystagmus, wenn auch in verschiedener Form, vorfand. So zeigte das Kaninchen IV durch 2 Tage hindurch nach der Operation einen Wechsel von horizontalem Nystagmus nach links und rechts. Der Nystagmus zur Seite der Läsion (links) überwog und blieb auch später konstant bestehen. Eine Erklärung dafür kann ich bis jetzt nicht geben, da die bei diesem Tier gesetzte Verletzung sich nicht durch charakteristische Merkmale von den übrigen Verletzungen dieser Gruppe unterschied. Etwas leichter zu erklären ist der Wechsel des Nystagmus bei dem Tier XVII. Bei diesem Tier wurde mit der Breite des Skalpells die Raphe durchschnitten. Hierauf trat zuerst horizontaler Nystagmus nach rechts auf, welcher nach einigen Sekunden aufhörte. Dann trat eine Pause von zirka 10 Minuten auf, welcher ein Nystagmus horizontalis nach links folgte, der dann wieder verschwand. Endlich trat wieder der Nystagmus nach rechts auf, der auch bestehen blieb. Man kann sich ganz gut vorstellen, daß bei diesem Tier nach der Verletzung (etwa durch eine Blutung oder Zerrung) eine Zeitlang die Verletzung der rechten Seite die der linken überwog, so daß die erstere den entsprechenden Nystagmus erzeugte. Man könnte vielleicht diesen Fall mit den Fällen von Erkrankungen der hinteren Schädelgrube in Analogie bringen, bei denen abwechselnd bald ein Nystagmus zur linken, bald zur rechten Seite auftritt. Wir Otologen kennen dieses Symptom speziell vom otogenen Kleinhirnabsceß her (Bárány, Neumann). Es unterliegt keinem Zweifel, daß der Nystagmus bei dieser Erkrankung nur als Fernsymptom von der Medulla aufzufassen ist, und man könnte sich ganz gut vorstellen, daß es hier abwechselnd zu vorübergehenden Läsionen der den Nystagmus erzeugenden Partien (Deiters-Kerngebiet) bald der einen, bald der anderen Seite komme.

Bei den drei anderen Fällen zeigte sich der Wechsel des Nystagmus gleich unmittelbar nach der Verletzung und dauerte nur einige Minuten an. So zeigten Kaninchen XV und XVI unmittelbar nach der Verletzung einen rotatorischen Nystagmus beider Augen nach rückwärts, welcher allmählich in den bleibenden horizontalen Nystagmus überging. Das Tier XI zeigte zuerst einen vertikalen Nystagmus nach rechts, dann einen rotatorischen beider Augen nach hinten, der dann allmählich in den horizontalen überging. Dieser Wechsel,

Digitized by Google
Original from UNIVERSITY OF CALIFORNIA
Generated on 2019-10-24 13:14 GMT / http://hdl.handle.net/2027/uc1.b3252761
Public Domain in the United States, Google-digitized / http://www.hathitrust.org/access_use#pd-us-google

den die drei letzten Tiere zeigten und der sich in einigen Minuten abspielte, hat eine ganz andere Bedeutung als der oben beschriebene; er leitet uns auf ein anderes Kapitel hinüber, das ebenfalls zu unseren Versuchen in gewissen Beziehungen steht. Es ist dies die Frage nach der Entstehung und Lokalisation der verschiedenen Arten des spontanen und experimentell erzeugten Nystagmus im Zentralapparat. Es unterliegt keinem Zweifel, daß die drei Arten von Nystagmus, nämlich der horizontale, der rotatorische und der vertikale, nicht nur im peripheren Endorgan, sondern auch im zentralen Vestibularapparat vertreten sind. Wenn es auch für den vertikalen und rotatorischen Nystagmus noch nicht ganz feststeht, wo dieselben im Labyrinth zu lokalisieren sind, so zeigen meine Versuche doch mit Sicherheit, daß alle drei Arten nach Verletzungen der oben beschriebenen Bogenfasern spontan auftreten können, in derselben Art, wie man sie durch Drehen in verschiedenen Kopfstellungen experimentell erzeugen kann (Högyes u. a.). Es ergibt sich nun von selbst die Frage, ob wir uns für die Auslösung jeder dieser drei Arten ein bestimmtes, anatomisch begrenztes Gebiet in der Medulla vorzustellen haben und welche Teile dafür in Anspruch genommen werden müssen, mit anderen Worten, ob eine Lokalisation der verschiedenen Arten des Nystagmus möglich ist.

Wenn wir uns in der Literatur umsehen, so finden wir nur wenig, was uns der Beantwortung dieser für Theorie und Klinik sehr wichtigen Frage näher bringen würde. Die anatomischen Arbeiten, die sich mit den Beziehungen des Vestibularis respektive des Deiters-Kernes zu den Augenmuskeln befassen, haben diese Frage bisher nur wenig berücksichtigt. In der letzten Zeit haben sich in erster Reihe v. Monakow[1]), Kohnstamm[2]) und Kohnstamm und Quensel[3]) bemüht, das Endigungsgebiet des Vestibularis näher kennen zu lernen. Vor allem ist es Kohnstamm, welcher sich mit den Beziehungen des Vestibularis zum Deiters-Kern im weiteren Sinne (Nucleus angularis, Nucleus Deiters magnocellularis und ventro-caudaler Deiters) und zu den Augenmuskelkernen eingehend beschäftigt hat und auf Grund seiner Untersuchungen zu folgenden Schlüssen kommt: Der großzellige Deiters-Kern innerviert ausschließlich den Tractus Deitero-spinalis der gleichen Seite, der ventrocaudale Abschnitt des Deiters-Kernes innerviert die beiderseitigen dorsalen Längsbündel des Rückenmarks und des Hirnstammes und hat nur relativ geringfügige Beziehungen zu den Augenmuskeln. Der Hauptanteil ihrer Innervation wird den hinteren Längsbündeln des Hirnstammes, somit den Augenmuskelkernen vom Nucleus angularis geliefert. Er ist also der hauptsächlichste, zu den Augenmuskelkernen in Beziehung tretende Kern.

[1]) **Hirnpathologie.** Nothnagels Handb., II. Aufl.
[2]) **Journ. f. Psychol. u. Neurol.**, 1910, XVII.
[3]) **Neurol. Zentralbl.**, 1908, XXVII.

Digitized by Google
Original from UNIVERSITY OF CALIFORNIA
Generated on 2019-10-24 13:14 GMT / http://hdl.handle.net/2027/uc1.b3252761
Public Domain in the United States, Google-digitized / http://www.hathitrust.org/access_use#pd-us-google

Eine größere Ausbeute als die anatomischen bieten für diese Frage die klinischen Arbeiten. Insbesondere war es Marburg, welcher sich in dem schon oben (s. pag. 393) zitierten Vortrage mit dieser Frage eingehender beschäftigt hat, und ich halte es für wichtig, seine Ergebnisse etwas näher zu betrachten, ganz besonders auch deshalb, weil ich selbst auf Grund meiner experimentellen Untersuchungen zu ähnlichen Resultaten gekommen bin. Marburg wendet sich auf Grund seiner Erfahrungen an klinisch beobachteten und später durch die Sektion auch anatomisch untersuchten Fällen gegen die oben zitierte Annahme Kohnstamms, daß der Nucleus angularis es sei, welcher hauptsächlich zu den Augenmuskelkernen in Beziehung tritt, während der ventrocaudale Deiters nur geringe Beziehungen zu ihnen besitzt. Er fand im Gegenteil bei Fällen von Erkrankungen der Medulla oblongata (Erweichungen nach Vertebralthrombosen oder Thrombosen der Arteria cerebelli inferior posterior), daß der Nystagmus horizontalis rhythmicus dann zustande kommt, wenn ganz ventrocaudale Abschnitte des Deiters-Kerngebietes betroffen sind. Es ist nun seiner Ansicht nach auf Grund der vorläufigen anatomischen Untersuchungen nicht anzunehmen, daß Fasern aus dem Nucleus angularis auf ihrem Wege zur Mittellinie soweit caudalwärts ziehen. Etwas schwieriger ist die Entscheidung, ob bei der Erzeugung des Nystagmus Deiters-Kerngebiet oder Nucleus angularis in Frage kommen, bei der Lokalisation des vertikalen Nystagmus. Marburg hatte Gelegenheit, einen Fall mit vertikalem Nystagmus (schnelle Komponente nach oben) histologisch zu untersuchen und fand einen Cysticercus am Boden des IV. Ventrikels, der so angeheftet war, daß gerade nur eine ganz kleine seitliche Partie der Medulla geschädigt war. Der Herd, der übrigens der einzige in der sonst intakten Medulla war, reichte mit seinem Vorderende bis in die Abducenskerngegend, mit seinem Hinterende ungefähr bis zum Gebiete des Glossopharyngeusherdes. Er ließ den dreieckigen Vestibulariskern sowie den eintretenden Vestibularis intakt. Der Nucleus Bechterew war ebenfalls intakt, während das Deiters-Kerngebiet intensiv betroffen war. Freilich konnte Marburg nicht ausschließen, daß hier schon Fasern, welche aus dem Nucleus angularis zur Raphe ziehen, durch Wucherung durchtrennt waren, so daß er die Frage der Beziehung des vertikalen Nystagmus zum Deiters-Kerngebiete nicht mit Sicherheit beantworten kann. **Marburg kommt somit zu dem Schlusse, daß sich das Zentrum für die Übertragung labyrinthärer Erregungen auf das Auge im Deiters-Kerngebiete befindet. Seine Läsion in ventrocaudalen Gebieten mache den horizontalen, in den mehr oralen (Abducenskerngegend) den vertikalen Nystagmus.**

Ich muß mich auf Grund der Ergebnisse meiner Untersuchungen den Ansichten Marburgs, wenigstens soweit sie das Deiters-Kerngebiet betreffen, anschließen. Über die spezielle Funktion des Bechterewschen Kernes (wenn

Digitized by Google
Original from UNIVERSITY OF CALIFORNIA
Generated on 2019-10-24 13:14 GMT / http://hdl.handle.net/2027/uc1.b3252761
Public Domain in the United States, Google-digitized / http://www.hathitrust.org/access_use#pd-us-google

es eine solche überhaupt gibt) und seine Beziehungen zu den Augenreflexen kann ich auf Grund meiner bisherigen Untersuchungen noch nichts Bestimmtes aussagen und behalte mir die Erörterung dieses Themas für die zweite Mitteilung vor.

Da wir, wie schon oben bemerkt, mit Marburg auf Grund der jetzigen anatomischen Kenntnisse nicht annehmen können, daß Bogenfasern vom Nucleus angularis bis in die Gegend herabreichen, in welcher ich hauptsächlich meine Verletzungen gesetzt habe, so muß ich sagen, daß von den Bogenfasern aus dem ventrocaudalen Deiters-Kerngebiet sowohl der horizontale und rotatorische Nystagmus als auch die vertikale Deviation der Augen mit Sicherheit erzeugt werden können. Ja, ich kann sogar den Einwurf, den sich Marburg selbst macht, daß diese Augenbewegungen etwa auf die Verletzung des Nucleus triangularis vestibularis zurückzuführen seien, mit größter Wahrscheinlichkeit als unberechtigt bezeichnen, da die Symptome mit und ohne Verletzung dieses Kernes die gleichen sind und ausschließlich von der Verletzung der Bogenfasern aus dem Deiters-Kerngebiete abhängen.

Was nun die Lokalisation der verschiedenen Arten des Nystagmus anlangt, so möchte ich auf Grund meiner Versuche folgendes sagen: Der horizontale Nystagmus, der, wie auch die anderen Autoren (Kubo, Bartels, Rothfeld u. a.) annehmen, für das Kaninchen der prävalierende zu sein scheint, kann mit Sicherheit durch Verletzung von Bogenfasern in der Strecke von ihrem Beginn bis ungefähr zum Facialisknie erzeugt werden. Der rotatorische Nystagmus beider Augen scheint vorwiegend in den caudalsten Partien der oben genannten Fasern lokalisiert zu sein. Dafür spricht unter anderem der bei mehreren Tieren (XV, XVI) erhobene Befund, daß bei Läsionen der caudalsten Bogenfasern zuerst ein rein rotatorischer Nystagmus nach hinten auftrat, welcher erst später dem horizontalen Nystagmus wich.

Der rotatorische Nystagmus beim Kaninchen ist auch in anderer Beziehung interessant. Es war nämlich sehr auffällig, daß bei fast allen Tieren in der Seitenlage ein kräftiger rotatorischer Nystagmus beider Augen nach hinten auftrat und daß dieser Nystagmus in der Seitenlage oft noch ausgelöst werden konnte, wenn der horizontale Nystagmus schon verschwunden war. Es spricht dies dafür, daß beim Kaninchen auch der rotatorische Nystagmus eine wichtige Rolle spielt, was ja schon Högyes im III. Abschnitt seiner Arbeit betont. Högyes geht sogar noch weiter und nimmt an, daß der rotatorische Nystagmus für das Kaninchen von der größten Bedeutung sei. Er sagt: „Beim Kaninchen, ja, bei den meisten Säugetieren, ist diese Kopf- und Augenbewegung (nämlich Bewegung des Kopfes in der medianen Ebene nach vorn oder rückwärts) die häufigste, insbesondere die bei der Beugung des Kopfes nach vorn sich zeigende bilaterale laterale Rollung (das heißt Rollung der Augen nach

Digitized by Google
Original from UNIVERSITY OF CALIFORNIA
Generated on 2019-10-24 13:14 GMT / http://hdl.handle.net/2027/uc1.b3252761
Public Domain in the United States, Google-digitized / http://www.hathitrust.org/access_use#pd-us-google

hinten), die hierbei sehr notwendig ist, da diese Tiere sich zur Erde beugen müssen, um Nahrung aufzunehmen. Das ist der Grund davon, daß bei diesen Tieren der Musculus obliquus inferior so übermächtig im Verhältnis zum Musculus obliquus superior entwickelt ist.“ Nach meinen Versuchen ist man geneigt, sich dieser Ansicht Högyes' anzuschließen; mindestens muß man sagen, daß neben dem horizontalen auch der rotatorische Nystagmus im Leben des Kaninchens eine große Rolle spielt. Über den vertikalen Nystagmus beim Kaninchen kann ich aus dem schon oben angeführten Grunde noch nichts genaues sagen, bevor ich nicht größere Erfahrung über Verletzungen oral vom Facialisknie habe. Immerhin scheint auch nach meinen Versuchen schon festzustehen, daß die Lokalisation der vertikalen Bewegungen der Augen beim Kaninchen mehr in oralen Partien des Deiters-Kerngebietes zu suchen sind. Dafür sprechen vor allem die Versuche bei denjenigen Tieren, bei welchen sich eine vertikale Deviation der Augen und eine Drehung des Kopfes um die Längsachse fand. Unter vertikaler Deviation der Augen verstehe ich die schon von verschiedenen Autoren beobachtete, früher Hertwig-Magendiesche Schielstellung genannte, konjugierte Deviation, bei welcher das eine Auge vorwiegend nach unten, das andere entsprechend nach oben deviiert ist.[1]) Gleichzeitig mit dieser Augendeviation tritt immer eine entsprechende Drehung des Kopfes um die Längsachse in demselben Sinne auf, also zum Beispiel bei Deviation des rechten Auges nach unten eine Drehung des Kopfes nach rechts, so daß das rechte Auge mehr oder weniger nach unten zu liegen kommt. Unter den von mir operierten 18 Tieren fand sich diese Deviation bei 6 Tieren (vgl. Gruppe B.). Alle diese Tiere hatten Verletzungen, welche oralwärts mindestens bis zum Ende des Glossopharyngeusherdes, meist aber noch weiter reichten. Beim Tier XIII, bei welchem die Bogenfasern bis zum oralen Ende durchtrennt waren, bestand außer einer maximalen Augen- und Kopfdeviation auch noch ein vorwiegend vertikaler Nystagmus zur Gegenseite, Symptome, welche wohl für die Richtigkeit der Lokalisation der vertikalen Augen- und Kopfbewegungen in mehr oralen Partien des Deiters-Kerngebietes sprechen.[2]) Wie ihr Zustande-

[1]) Näheres darüber sowie Literatur siehe Biehl, Arbeiten aus dem neurolog. Institut in Wien, 1907, Bd. XV.

[2]) Von dieser vertikalen Deviation ist wohl zu unterscheiden die hie und da unmittelbar nach der Operation bei Vorhandensein eines starken horizontalen Nystagmus auftretende Wendung des Kopfes zur Seite der langsamen Nystagmuskomponente. Diese Wendung erreicht meist einen Winkel von 90° und ist mit Drehung des Tieres im Kreise in der Richtung der Wendung verbunden. Sie verschwindet bald, früher als der spontane Nystagmus und ist nur von diesem, nicht aber vom Sitz der Verletzung abhängig. Sie ist als Reaktionsbewegung des Nystagmus aufzufassen und dem Fallen nach der Seite der langsamen Komponente des Nystagmus beim Menschen mit heftigem labyrinthären Nystagmus zu vergleichen.

Generated on 2019-10-24 13:14 GMT / http://hdl.handle.net/2027/uc1.b3252761
Public Domain in the United States, Google-digitized / http://www.hathitrust.org/access_use#pd-us-google
Digitized by Google
Original from UNIVERSITY OF CALIFORNIA

kommen theoretisch zu erklären ist, kann ich nach meinen bisherigen Untersuchungen noch nicht sagen. Daß sie auch auf die Läsion der aus dem Deiters-Kerngebiete stammenden Bogenfasern zurückzuführen ist, ist sehr wahrscheinlich, obwohl man auch hier wie beim vertikalen Nystagmus vorläufig noch nicht sagen kann, welchen Anteil etwa die aus dem Nucleus angularis stammenden Bogenfasern an ihrem Zustandekommen haben. Ob sie etwa, wie dies Bárány annimmt, mit dem Otolithenapparat in Zusammenhang stehen, kann man heute auch noch nicht mit Sicherheit behaupten. Immerhin scheint es mir, daß sie nicht als identisch mit der langsamen Komponente eines vertikalen Nystagmus aufzufassen sind, da 1. gleichzeitig mit ihr vertikaler oder ein anderer Nystagmus (auch zu derselben Seite) und 2. die Deviationen in allen Intensitätsgraden auftreten können.

Diese Deviation verdient aber auch aus einem anderen Grunde unser besonderes Interesse. Sie bildet nämlich ein Analogon zu den beim Menschen mit Erkrankungen der Ponshaube häufig beobachteten Déviation conjugée von Prévost. Man versteht bekanntlich darunter eine zwangsmäßige Seitwärtswendung beider Augen nach rechts oder links, welche in verschiedenen Graden auftreten kann und mit welcher sich nicht selten eine Drehung des Kopfes und des Nackens nach der nämlichen Seite kombiniert. Marburg, welcher sich neben Wallenberg in seinem Referate über die topische Diagnostik des Pons und der Medulla auch mit diesem Symptom näher befaßte, lokalisiert dasselbe ebenfalls in den Deitersschen Kern respektive dessen System und unterscheidet diese Form als vestibuläre respektive labyrinthäre Form von der cerebralen, hemiplegischen, welche als Läsion der Willkürbahn aufzufassen ist.

Wenn wir die Resultate der Versuche über die Lokalisation des Nystagmus und der vertikalen Deviation, wie ich sie am Tier gefunden habe, mit den Ergebnissen der Beobachtungen Marburgs am Menschen nochmals vergleichen, so finden wir (mit Ausnahme des rotatorischen Nystagmus, den Marburg nicht berücksichtigt hat) eine auffallende Übereinstimmung. Prüfen wir diese Übereinstimmung jedoch genauer, so ergibt sich sofort ein Fehler. Das, was wir nämlich beim Menschen vertikalen Nystagmus nennen, ist nicht identisch mit dem vertikalen Nystagmus des Kaninchens.

Wenn wir beim Kaninchen die bei den drei typischen Kopfbewegungen vorwiegend in Aktion tretenden Augenmuskeln betrachten (ich lasse mich dabei auf die genauen Mechanismen, wie sie Högyes detailliert beschrieben hat, nicht ein), ergibt sich folgendes: Bei der Wendung des Kopfes nach rechts oder links treten die beiden Recti externi und interni (horizontaler Nystagmus), bei der Drehung des Kopfes nach rechts oder links unten respektive oben die beiden Recti superiores und inferiores (vertikaler Nystagmus), bei der Beu-

Digitized by Google
Original from UNIVERSITY OF CALIFORNIA
Generated on 2019-10-24 13:14 GMT / http://hdl.handle.net/2027/uc1.b3252761
Public Domain in the United States, Google-digitized / http://www.hathitrust.org/access_use#pd-us-google

gung des Kopfes nach vorn die beiden Obliqui inferiores (Rollung der Augen nach hinten), nach rückwärts die beiden Obliqui superiores (Rollung der Augen nach vorn) in Tätigkeit. Vergleichen wir damit die Verhältnisse beim Menschen, so finden wir, daß die veränderte Augenstellung auch eine gewisse Änderung der von den Kopfbewegungen abhängigen Augenmuskelpaare gemacht hat. Bei der Wendung des Kopfes nach rechts oder links kommen auch hier wie beim Kaninchen vorwiegend der Rectus externus der einen und der Rectus internus der anderen Seite in Betracht, so daß der horizontale Nystagmus des Kaninchens mit dem des Menschen identisch ist. Anders verhält es sich beim vertikalen und rotatorischen Nystagmus. Während beim Beugen des Kopfes nach vorn beim Kaninchen die beiden Obliqui inferiores in Aktion treten, kommen beim Menschen vorwiegend beide Recti superiores in Betracht, so daß also dem rotatorischen Nystagmus nach hinten des Kaninchens der vertikale Nystagmus nach oben beim Menschen entspricht. Auf dieselbe Weise kann man finden, daß dem rotatorischen Nystagmus nach vorn beim Kaninchen dem vertikalen nach unten beim Menschen, der rotatorische Nystagmus nach rechts oder links beim Menschen (erzeugt vorwiegend vom Obliquus inferior der einen und superior der anderen Seite) dem vertikalen nach rechts oder links unten beim Kaninchen (erzeugt vom Rectus superior der einen und Rectus inferior der anderen Seite) entspricht.

Trotzdem kann man wohl sagen, daß es sich hier zwar um einen individuellen Unterschied handelt, im Prinzip aber auch hier einer bestimmten Kopfstellung ein bestimmter Labyrinthreiz und eine bestimmte Augenstellung entsprechen.

Wir können also wohl mit Berechtigung behaupten, daß beim Tier sowohl wie beim Menschen eine Lokalisation der drei verschiedenen hauptsächlichen Augenbewegungen (horizontal, vertikal und rotatorisch) im Deiters-Kerngebiet wahrscheinlich ist und gleichzeitig mit ihnen auch die entsprechenden Kopfbewegungen in strenger gegenseitiger Abhängigkeit daselbst lokalisiert sein müssen. Das bewunderungswürdig prompte und koordinierte Zusammenarbeiten von Augen- und Kopf- (respektive Rumpf-) Bewegungen, welches unsere Versuche gezeigt haben, spricht dafür, daß die Zentren für diese beiden entweder gemeinsam oder mindestens in engstem Kontakt miteinander sein müssen. Es ist nun meiner Ansicht nach nicht wahrscheinlich, daß wir uns im Deiters-Kerngebiete ganz bestimmte Stellen für die verschiedenen Kopf- respektive Augenbewegungen vorzustellen haben, sondern ich glaube, daß die Projektion der drei wichtigsten Augen- respektive Kopfbewegungen über den größten Teil des Deiters-Kerngebietes verteilt ist, daß sich dieselbe aber in gewissen Partien verdichtet, wo dann eine bestimmte Art von Bewegung vorherrscht. Es ist dies auch vom physiologischen Standpunkte aus eher anzunehmen, da ja in der Praxis die drei Arten von Augen- und Kopfbewegungen

Digitized by Google
Original from UNIVERSITY OF CALIFORNIA
Generated on 2019-10-24 13:14 GMT / http://hdl.handle.net/2027/uc1.b3252761
Public Domain in the United States, Google-digitized / http://www.hathitrust.org/access_use#pd-us-google

nur selten in ihrer reinen Form, dagegen in überwiegender Häufigkeit in den verschiedensten Kombinationen zu finden sind, wobei aber meist eine ganz bestimmte Richtung vorherrscht.

Nach alldem könnte man also annehmen, daß im Deiters-Kerngebiete im weiteren Sinne (das heißt ventrocaudaler Deiters + Deiters magnocellularis + vielleicht auch Nucleus angularis Bechterew) die Muskeln für die Kopf- und Augenbewegungen (vielleicht auch für gewisse Rumpf- und Extremitätenbewegungen[1]) nach bestimmten Synergien vertreten sind.

Aus der neurologischen Abteilung des Allgemeinen Krankenhauses (Vorstand: Primarius Dozent Dr. Orzechowski) und dem anatomisch-pathologischen Institute der Universität in Lemberg (Vorstand: Prof. Dr. Dmochowski).

Zur Kenntnis der Acusticustumoren.

Von Dr. **J. Berlstein**, Ohrenarzt am Lazarus-Krankenhause, und Privatdozent Dr. **Nowicki**, Assistent des pathologisch-anatomischen Instituts.

(Mit 6 Figuren.)

In neuerer Zeit erschienen mehrere zusammenfassende Arbeiten über Acusticustumoren. Das Eigentümliche aber fast aller bis dahin veröffentlichter Monographien liegt darin, daß ein genauer, intra vitam erhobener otiatrischer Status, speziell die Vestibularprüfung, fehlt, seltener wurde das innere Ohr mikroskopisch untersucht. Wir glauben daher das Recht zu haben, den folgenden Fall, der nach allen Richtungen durchforscht ist, publizieren zu dürfen.

Emilie S., 21 Jahre alt, kam am 11. I. 1912 auf die neurologische Abteilung des Allgemeinen Krankenhauses in Lemberg mit der Angabe, daß sie seit 2 Jahren an heftigen Kopfschmerzen leide.

Anamnese: In hereditärer Hinsicht nichts Besonderes. Die Eltern leben, waren nie nervenkrank, 6 Geschwister sind gesund. Bis zum 18. Lebensjahrs war Pat. stets gesund. Vor ca. 2 Jahren traten heftige, nicht lokalisierbare Kopfschmerzen auf, die Tag und Nacht mit kleinen Zwischenpausen andauerten. Auch stellte sich anfangs gesteigerte Schlafsucht ein, die nach einigen Monaten aufhörte. Seit 1 Jahre leidet Pat. anfallsweise an heftigem Drehschwindel, der mit Übelkeiten und Erbrechen einhergeht. Die Drehrichtung kann Pat. nicht angeben. Das Gehör begann sich seit 1 Jahre zu verschlechtern. Vorher trat Ohrensausen auf, das aber nach einigen Monaten wieder aufhörte. Seit ca. 3 Wochen soll sich auch das Sehvermögen bedeutend verschlechtert haben.

---

[1]) Vgl. darüber Bárány, Reich und Rothfeld. Neurol. Zentralbl., 1912, Nr. 18.

Generated on 2019-10-24 13:15 GMT / http://hdl.handle.net/2027/uc1.b3252761
Public Domain in the United States, Google-digitized / http://www.hathitrust.org/access_use#pd-us-google
Digitized by Google
Original from UNIVERSITY OF CALIFORNIA

Trophische Störungen sollen nicht aufgetreten sein, insbesondere hat Pat. im Laufe der Erkrankung an Gewicht nicht zugenommen. In letzterer Zeit einige Wochen dauernder stärkerer Haarausfall. Menses regelmäßig. Einmal ein Ohnmachtsanfall, der 1 Stunde dauerte, wie Pat. glaubt, infolge der Kopfschmerzen.

Die Anamnese wegen geringer Intelligenz der Pat. nicht zuverlässig.

Stat. praes.: Pat. mittelgroß, von ziemlich gutem Ernährungszustande, grazilem Körperbau; leichte Anämie.

Von seiten der inneren Organe normaler Befund. Wassermann negativ. Kleine Struma parenchymatosa. Naevi und Pigmentationes fehlen.

Nervenbefund: Der Schädel und die Nervenaustrittspunkte am Gesichte auf Druck nicht empfindlich. Pupillen gleich, rund, reagieren gut auf Licht und Akkommodation. Leichter Exophthalmus. Kein Graefe. Konjunktival- und Cornealreflexe beiderseits gleich lebhaft. Rachen- und Gaumenreflexe beiderseits vorhanden. Chvostek III links. Sonst mit Ausnahme des Nervus octavus im Bereiche der Hirnnerven normaler Befund. Obere Extremitäten verhalten sich in bezug auf Kraft, Muskelspannung und Reflexe normal. Ataxie nicht vorhanden. Diadokokinesis normal. Untere Extremitäten; Muskelkraft gut. Bei Prüfung des Romberg ist die Tendenz nach hinten zu fallen, angedeutet. Deutlich taumelnder Gang, und zwar häufiger mit Tendenz, nach rechts zu fallen. Ataxie im Liegen fehlt. Knriereflexe nicht gesteigert, gleich. Der rechte Achillessehnenreflex läßt sich nur mit Mühe auslösen, der linke fehlt. Bauch- und Fußsohlenreflexe gleich lebhaft. Babinski fehlt. Sensibilitätsstörungen nirgends vorhanden.

Die Ohruntersuchung ergibt:

Äußerer Gehörgang, Trommelfell und Mittelohr beiderseits normal. Weber nach links lateralisiert. Rinne rechts unendlich negativ, links positiv. Schwabach rechts sehr stark, links leicht verkürzt. C, c_1, a_1 wird rechts nicht gehört, links hört Pat. sämtliche Stimmgabeltöne. Rechts besteht bei Prüfung mit dem Bárányschen Lärmapparat nur Schallempfindung bei lautester Konversationssprache, Flüstersprache 0. Links hört Pat. Konversationssprache auf Zimmerlänge (6 *m*), Flüstersprache auf $4^1/_2$ *m*.

Spontaner rotatorischer Nystagmus nach links. Beim Blick nach unten vertikaler Nystagmus. Bei raschen Kopfbewegungen verstärkt sich der spontane Nystagmus rotatorius.

Kalorische Reaktion: Vestibularapparat rechts durch kalorische Reize nicht erregbar. Weder die Spülung mit kaltem (19°) noch mit heißem (45°) Wasser, durch je 6 Minuten fortgesetzt, ist imstande, die Intensität des spontanen Nystagmus zu ändern. Ebensowenig wird die Tendenz, nach hinten zu fallen, durch die Spülung beeinflußt.

Links ergibt die Spülung mit kaltem (19°) Wasser nach 25 Sekunden einen horizontalrotatorischen Nystagmus dritten Grades, der 5 Minuten andauert und den spontanen Nystagmus vollständig aufhebt. Fallrichtung typisch zur linken Seite durch Veränderung der Kopfstellung in typischer Weise beeinflußbar. Bei Doppelspülung nach Ruttin mit kaltem Wasser tritt nach 50 Sek. grobschlägiger Nystagmus nach rechts auf.

Digitized by Google
Original from UNIVERSITY OF CALIFORNIA
Generated on 2019-10-24 13:14 GMT / http://hdl.handle.net/2027/uc1.b3252761
Public Domain in the United States, Google-digitized / http://www.hathitrust.org/access_use#pd-us-google

Drehreaktion: Nach 10 Umdrehungen nach links Nystagmus horizontalis nach rechts von 8 Sek. Dauer; nach 10 Rechtsdrehungen Nystagmus horizontalis nach links von 35 Sek. Dauer, der deutlich von dem spontanen Nystagmus rotatorius zu differenzieren ist.

Galvanische Reaktion: Kathode am rechten Ohr, Anode in der linken Hand; bei 5 M.-A. treten einige Nystagmusschläge nach rechts auf. Kathode am linken Ohr, Anode in der rechten Hand; schon nach $2^1/_2$ M.-A. tritt lebhafter Nystagmus nach links auf. Mit Ruttins monopolarer geteilter Elektrode (Kathode — Ohren, Anode — Stirn) treten bei 3 M.-A. Nystagmuszuckungen nach links auf.

Schwindel besteht von Zeit zu Zeit, besonders bei Lageveränderungen. Übelkeiten derzeit seltener als früher und treten fast stets nur als Begleiterscheinung von heftigen Kopfschmerzanfällen auf. Kein Sausen.

Zeigereaktion normal, kein Vorbeizeigen. Experimenteller Nystagmus durch Ausspritzen des linken Ohres mit kaltem Wasser ausgelöst, ergibt typisches Vorbeizeigen nach links. Ausspritzen des rechten Ohres beeinflußt die Zeigereaktion nicht.

Pat. wurde dreimal in Zwischenräumen von 3—5 Tagen genau untersucht. Stets war der otologische Befund im wesentlichen derselbe; nur der spontane Nystagmus wies Veränderungen auf. An manchen Tagen blieb er rotatorisch nach links, manchmal aber nach beiden Seiten, sogar stärker und grobschlägig nach rechts.

Röntgenbefund (Dr. Sabat): Sella turcica etwas erweitert, Clivus dünn, fast vertikal gestellt. Impressiones digitatae im Bereiche der vorderen Schädelgrube deutlich ausgeprägt. Die Nähte gut sichtbar. Meatus acusticus internus nicht erweitert. Es wurden bloß Frontal- und Sagittalaufnahmen gemacht.

Augenbefund (Dr. Jaworski und Dr. Toczyski): Oedema papillae oculi utriusque. Visus rechts 6/12, Visus links. Finger unterscheidet in Entfernung von 15 *cm* S. n l. 25. Perimeter: Das Gesichtsfeld links nicht bestimmbar, rechts bloß im kleinen (30°) unteren temporalen Quadranten erhalten. Rot wird bloß zentral gesehen, für grüne Farbe besteht ein relatives zentrales Skotom.

Die Pat. wurde zwecks Operation auf die chirurgische Klinik (Hofrat Professor v. Rydygier) überführt. Die Operation wurde zweizeitig ausgeführt. Nach dem ersten Akte (Dekompression) verschlechterte sich der Zustand der Pat. insoferne, als der Visus bedeutend schlechter wurde. Pat. erkennt niemanden, Finger werden links in Entfernung von 5 *cm* gesehen. 7 Tage später wurde der zweite Akt der Operation ausgeführt. Es konnten nur ganz kleine Stücke des Tumors von der Gegend des Porus acusticus internus entfernt werden, da die Operation wegen bedrohlichen Zustandes der Pat. (Puls 140, flaches Atmen) vorzeitig abgebrochen werden mußte. Am Tage nach der Operation trat grobschlägiger Nystagmus bei Blick nach rechts auf, beim Blick nach unten starker vertikaler Nystagmus. Visus wie zuletzt. Dieser spontane Nystagmus hielt auch durch die ganze Zeit der weiteren Beobachtung an. Weitere Vestibularprüfungen waren wegen des schlechten Zustandes der Pat. nicht mehr möglich. 30 Tage nach der Operation Exitus an Meningitis *purulenta*.

Vom neurologischen Standpunkte ist der Fall insoferne sehr interessant, als er einer der wenigen zur Operation beziehungsweise Obduktion gelangten

Digitized by Google
Original from UNIVERSITY OF CALIFORNIA
Generated on 2019-10-24 13:15 GMT / http://hdl.handle.net/2027/uc1.b3252761
Public Domain in the United States, Google-digitized / http://www.hathitrust.org/access_use#pd-us-google

Fälle der Acusticustumoren ist, welche von den Lokalsymptomen nur die Schädigung des Octavus aufweisen. Trotzdem die Krankheit mindestens zwei Jahre dauerte, trotz der Größe des Tumors, welcher den Facialis total verlagert und auch zum Teil die anatomische Lage des Trigeminus beeinflußt, mangeln im klinischen Bilde vollkommen auch die geringsten Symptome von seiten der erwähnten Nerven, und zwar waren keine subjektiven Beschwerden im Bereiche der Trigeminusäste vorhanden und es konnte kein Unterschied in dem Verhalten der Cornealreflexe festgestellt werden. Wenn man bedenkt, daß auch Cerebellarsymptome fehlten, denn der schwankende Gang hatte nicht die typischen cerebellaren Merkmale und konnte von der durch ständige schwere Kopfschmerzen bedingten leichten Benommenheit abhängen, ist der Fall durchaus monosymptomatisch. Daher konnte die Ortsdiagnose des Tumors erst auf Grund einer eingehenden otiatrischen Untersuchung gestellt werden. Daß solche Fälle eine große Seltenheit bilden, erhellt aus der Zusammenstellung von Alquier und Klarfeld, welche zirka 80 Fälle von Winkeltumoren berücksichtigt, darin 5 Fälle, in denen von seiten der Hirnnerven klinisch bloß die Läsion des Octavus bestand. Von diesen Fällen ist jedoch bloß der zweite Fall von Diller dem unsrigen analog, weil er tatsächlich neben allgemeinen Hirndruckerscheinungen nur Acusticussymptome aufweist. Im zweiten Falle von Nonné ist neben denselben Erscheinungen noch rechtseitige Hemiparese, im dritten Fall Sängers Dysarthrie und Tremor der Hände, im vierten Fall von Putnam und Watermann halbseitige sensible Erscheinungen, im zweiten Fall von Grincker sensible Trigeminusreizerscheinungen vorhanden. Die Seltenheit der monosymptomatischen Form des Acusticustumors, trotz der verhältnismäßig langen Dauer desselben in unserem Falle, geht aus dieser Zusammenstellung ohneweiters hervor.

Die otologische Untersuchung ergab rechts komplette Ausschaltung des Labyrinthes (totale Taubheit und kalorische Unerregbarkeit sowie das für einseitige Ausschaltung des Vestibularapparates charakteristische Ergebnis der Dreh- und galvanischen Reaktion). Links fand sich neben Intaktheit des Cochlearapparates „eine entschiedene Unerregbarkeit des Vestibularapparates für kalorische und Drehreize, ein Symptom, das noch bei weiteren 4 Fällen von Acusticustumoren an der hiesigen Nervenabteilung konstatiert werden konnte. Neumann, der die Übererregbarkeit des gesunden Labyrinthes gleichfalls in 6 Fällen von Kleinhirnbrückenwinkeltumoren beobachten konnte, erklärt dieselbe durch die Annahme, daß der Deiterssche Kern der kranken Seite durch den Druck des Tumors hemmungslos zu sein scheint, indem die Hemmungsfasern, die zuerst von Ruttin supponiert wurden, um die von ihm gefundene Übererregbarkeit des Labyrinths bei Kleinhirntumoren zu erklären und deren Vorhandensein später von Leidler auch experimentell nachgewiesen werden konnte, in Wegfall gekommen sind.

Generated on 2019-10-24 13:14 GMT / http://hdl.handle.net/2027/uc1.b3252761
Public Domain in the United States, Google-digitized / http://www.hathitrust.org/access_use#pd-us-google
Digitized by Google
Original from UNIVERSITY OF CALIFORNIA

Sektionsprotokoll.

Die Leiche eines mittelgroßen Mädchens von schlankem Knochenbau und mäßiger Ernährung. Die von außen sichtbare Haut und Schleimhäute sind blaß. Kopf und Gesicht zeigen eine unbedeutende Asymmetrie. Die nasolabiale Falte geglättet, der linke Backen, besonders in der Schläfengegend, gleichsam wie geschwollen. Die Augenlider, stärker rechtseitig, gesenkt; die Pupillen erweitert, die linke stärker. Teilweiser Mangel der Zähne.

In der Occipitalgegend befindet sich eine horizontale, linsenförmige, eingezogene, ungefähr 11 *cm* lange Narbe, stellenweise noch mit roten, leicht blutenden Granulationen bedeckt. In der sagittalen Linie trichterförmige, bedeutendere Einziehung, durch die die eingeführte Sonde bis zur Schädelhöhle eindringt.

Der Schädel mäßig groß, in der rechten Occipitalgegend etwas abgeflacht, seine Knochen sind dünn, die Decke der harten Substanz im Verhältnis zur spongiösen normal. An der Innenseite der Schädelwölbung befinden sich zahlreiche, bedeutend verdünnte, durchscheinende Stellen, wie auch in der Scheitel- und Stirngegend diffuse, nicht scharf begrenzte, ebenfalls durchscheinende Vertiefungen. Einige davon, ziemlich scharf abgegrenzt, sind Öffnungen bzw. Kanäle, die den bedeutend erweiterten Emissarien entsprechen. Die Dura an das Schädelgewölbe nicht angewachsen, angespannt, intensiv rot, mit einem sichtbar mit Blut ausgefüllten Gefäßnetz und mit bedeutend erweiterten Venen. Der obere Sinus sagittalis ist mit postmortalem Gerinnsel ausgefüllt. Beim Loslösen dieser Meningen fließt eine größere Menge (ungefähr 100 cm^3) einer serösen, mit Blut vermischten Flüssigkeit heraus. Auf der Schädelbasis weist die Dura bedeutend erweiterte Venen auf, im übrigen ist sie glatt, glänzend und von entsprechender Dicke, etwas stärker als gewöhnlich mit dem Knochen verbunden. Die Knochenlöcher der Hirnnerven an der Schädelbasis entsprechend breit, nur der rechte Porus acusticus internus erweitert, 7×8 *mm* breit, oval, vollständig mit einem graurosa, ziemlich konsistenten Gewebe an der Stelle des hier normal eintretenden Acustico-Facialis ausgefüllt.

Das rechte Felsenbein ist an der dem inneren Ohr sowie auch in einem gewissen Grade dem Mittelohr entsprechenden Stelle (im Vergleich zur entsprechenden Stelle der linken Seite) gleichsam etwas gewölbt.

Der Clivus Blumenbachi ist weniger als gewöhnlich steil, wodurch er sich mehr einer vertikalen Lage nähert. Fast die ganze Fossa des rechten Occipitalknochens ist abgesägt, so daß an ihrer Stelle sich eine runde Knochenlücke von 6 *cm* Durchmesser befindet. Das Gehirn entsprechend groß mit symmetrischen Hemisphären, die Furchen sind eng, und besonders die der linken Hemisphäre und des hinteren Teiles der rechten. Die weichen Meningen dünn, glatt, hyperämisch, nur an den Stellen, die den oben erwähnten Verdünnungen der Schädelwölbung entsprechen, sind sie uneben. Auf der Hirnbasis viel fibrinöse Ablagerung. Die Rindengyri sind einigermaßen abgeflacht, die Furchen enger. Die Olfactorii abgeflacht, die Optici auf dem Durchschnitt ungleich, der linke etwas dünner. Die Infundibulargegend und die Hypophyse etwas konkav. Im rechtseitigen Kleinhirnbrückenwinkel befindet sich ein eiförmiger Tumor, 42×39 *mm* groß. Der Tumor, an der Oberfläche ziemlich glatt, mit wenigen knötchenartigen, weißlichen Prominenzen, läßt sich ziem-

Digitized by Google
Original from UNIVERSITY OF CALIFORNIA
Generated on 2019-10-24 13:14 GMT / http://hdl.handle.net/2027/uc1.b3252761
Public Domain in the United States, Google-digitized / http://www.hathitrust.org/access_use#pd-us-google

lich gut von seiner Umgebung abgrenzen und loslösen, das heißt von der Brücke und der Oblongata, die an der Berührungsstelle mit dem Tumor etwas nach innen gewölbt und nach links verdrängt sind, wie auch von der rechten Kleinhirnhemisphäre, die größtenteils erweicht und zerquetscht ist. Auf der äußeren und hinteren Oberfläche des Tumors sieht man die Durchschnittsstelle des aus der neoplasmatischen Tumormasse reichenden Pfropfes, der in den beschriebenen erweiterten Porus acusticus internus eindringt und hier die Stelle des Acustico-Facialis einnimmt. Der Tumor ist auf seinem Durchschnitt graurot, mit helleren oder weißlichen Stellen, nicht überall von gleichmäßigem Aussehen und fester Konsistenz. Unter dem vorderen Tumorteil tritt der abgeflachte Trigeminus hervor. Die übrigen Gehirnnerven weisen makroskopisch keine Veränderungen auf. Der Tumor drängt sich zwischen den Facialis und Acusticus, indem er fast auf $1^1/_2$ *cm* Länge diese beiden Nerven so von einander trennt, daß der Facialis anfangs als ein abgeflachtes Band nach vorne ungefähr in derselben Richtung wie der Abducens verläuft, worauf er auf der Oberfläche des Tumors sich hinziehend, schließlich in seiner Masse sich verliert. Der Acusticus dagegen ist etwas nach hinten verschoben und dringt zwischen den Tumor und die teilweise zerquetschte rechte Hirnhemisphäre ein. Er verläuft, ebenfalls etwas in die Länge gezogen, ungefähr 1 *cm* lang frei, darauf jedoch wachsen seine Fasern teilweise enger zusammen und gehen teils früher, teils später in die Tumormasse über (Fig. 1).

Der Gehirndurchschnitt. Die Rinde graurot, hyperämisch, entsprechend breit und scharf abgegrenzt. Die grauen Basalganglien sind blaß und gut abgegrenzt. Die Seiten- und der dritte Ventrikel bedeutend erweitert. Das Ependym ist glatt und hyperämisch. Die Konsistenz der weißen Substanz ist etwas weicher. Die linke Kleinhirnhemisphäre und die Oblongata ohne sichtbare Veränderungen.

Das Rückenmark. Die weichen Meningen stark hyperämisch. Die Wurzeln und die Cauda equina ohne sichtbare Veränderungen, ebenfalls lassen sich auf dem Durchschnitt des Rückenmarkes keine Veränderungen konstatieren.

Der Hals lang, dünn; der Brustkorb schlecht gebaut, lang, eng, besonders nach unten stark verengt. Die Brüste schlecht entwickelt. Der Bauch eingezogen. Das subcutane Fettgewebe stellenweise gut entwickelt, bis 2 *cm* dick. Die Muskeln blaßrot, schlecht entwickelt. Nach Öffnung des Brustkorbes ziehen sich die Lungen entsprechend ein. Die Pleurahöhlen nicht zusammengewachsen. Der Herzbeutel auf größerer Fläche aufgedeckt. Die linke Lunge klein, die Pleura hyperämisch, der untere Lungenlappen mit Eiter bedeckt, in der Pleurahöhle wenig seröseitrige Flüssigkeit. Die Lunge auf dem Durchschnitt hyperämisch, in dem oberen und unteren Lappen weist sie zerstreutliegende, kleine, konsistentere, luftlose, etwas körnige Herde auf. Die rechte Lunge ist auf der Oberfläche mit Fibrin bedeckt. Im unteren Lappen zeigt sie ebenfalls ähnliche, wie oben beschriebene, konsistente, konfluierende Herde.

Die Schleimhaut der Bronchien hyperämisch, mit blutigem Schleim auf der Oberfläche. Das Herz entsprechend groß. Der Herzmuskel blaß und trüb.

Die Bauchhöhle. Die Darmlagerung normal. Das Peritoneum glatt, dünn glänzend. Die Milz entsprechend groß, blaß, mit deutlichen Follikeln; auf dem Messer bleibt beim Durchziehen viel Pulpa haften. Die Nieren klein, ihr Parenchym

Generated on 2019-10-24 13:14 GMT / http://hdl.handle.net/2027/uc1.b3252761
Public Domain in the United States, Google-digitized / http://www.hathitrust.org/access_use#pd-us-google
Digitized by Google
Original from UNIVERSITY OF CALIFORNIA

von normaler Zeichnung. Die Leber klein, gelblich, mit deutlicher Zeichnung auf dem Durchschnitt, weich. Der Magen entsprechend groß, seine Schleimhaut blaß und glatt. Die Gedärme unverändert, wie auch das Pankreas. Der Uterus infantil, im ganzen klein.

Die Nerven, und zwar der Sympathicus, die Plexus cervico-brachialis, Ileosacrales, Brachiales, Femorales und Ischiadici und andere weisen weder von außen noch auf dem Durchschnitt Veränderungen auf.

Fig. 1.

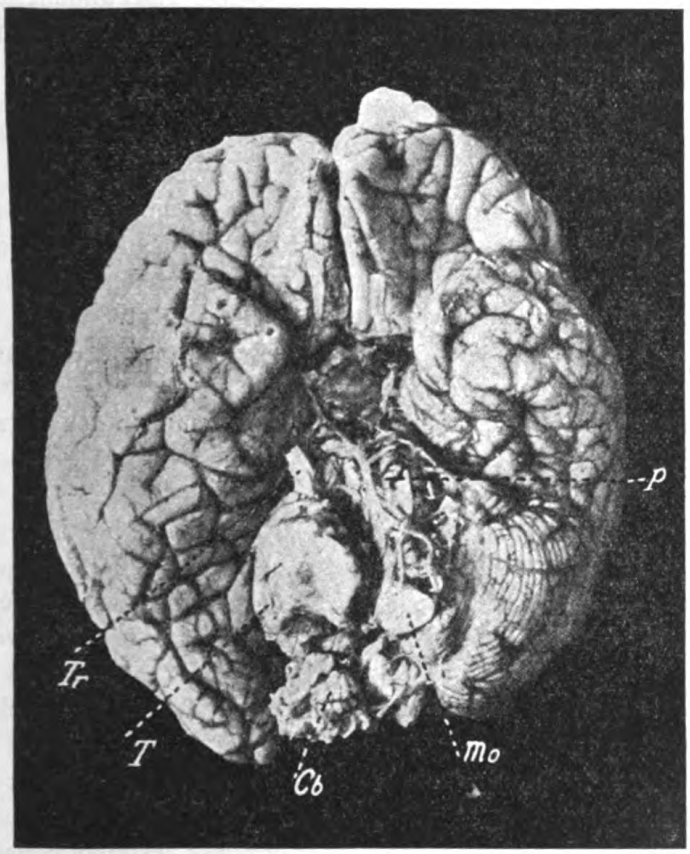

Die Hirnbasis mit dem Tumor im rechten Kleinhirnbrückenwinkel. T = Acusticustumor, P = Pons Varoli, Mo = die vom Tumor nach links verdrängte Oblongata, Cb = die größtenteils zerquetschte rechte Kleinhirnhemisphäre, Tr = der rechte Trigeminus (Photogr.).

Schließlich muß man noch hinzufügen, daß man weder aus dem Blut noch aus der Milz Bakterien erhielt. Aus dem fibrinöseitrigen Exsudat der Meningen erhielt man ausschließlich Kulturen von Staphylokokken.

Digitized by Google
Original from UNIVERSITY OF CALIFORNIA
Generated on 2019-10-24 13:14 GMT / http://hdl.handle.net/2027/uc1.b3252761
Public Domain in the United States, Google-digitized / http://www.hathitrust.org/access_use#pd-us-google

Zusammenstellung der während der Sektion gefundenen Veränderungen.

Bei einem schlecht entwickelten Mädchen stellte man postoperationelle Veränderungen fest, und zwar: den Mangel eines großen Teiles des rechten Occipitalknochens, ferner in einer linienförmigen, großen Narbe auf der Haut der Occipitalgegend eine in die Schädelhöhle reichende Fistel: an der der Knochenlücke entsprechenden Stelle ist die rechte Hirnhemisphäre teilweise erweicht und zerquetscht, und in dieser Gegend befindet sich die Mündung der oben erwähnten Hautfistel und eine fibrinöseitrige Entzündung der weichen Meningen, die hauptsächlich die Hirnbasis einnimmt. Im rechten Kleinhirnbrückenwinkel befindet sich ein hühnereigroßer Tumor von fester Konsistenz, der scharf von der Umgebung abgrenzend, pfropfartig in den erweiterten Porus acusticus internus eindringt, indem er ihn vollständig ausfüllt: von der Rückenmarkseite aus den Facialis vom Acusticus trennt, die anfangs getrennt verlaufen und sich darauf teilweise in der Tumormasse verlieren. Der Tumor verdrängt nach links den Pons und die Oblongata, übt einen Druck auf die Gegend des Aquaeductus Sylvii aus, wodurch er einen hochgradigen Hydrocephalus, besonders der Seitenventrikel, hervorruft.

Im Rückenmark, in den peripheren Nerven sowie im Sympathicus wurden keine Veränderungen festgestellt.

In den Lungen beiderseitige lobuläre Pneumonie; in den Organen parenchymatöse Degeneration.

Organe mit innerer Sekretion.

Hypophyse; Gewicht 0·62 *g*, Größe 15 × 13 × 7 *mm*; also mäßig groß, in der Infundibulargegend ziemlich stark konkav. Der Drüsenlappen ist auf dem Durchschnitt gleichmäßig dunkelrot, blutreich, von ziemlich fester Konsistenz. Der Nervenlappen 4·5 *mm* breit, blaß, grenzt sich scharf vom Drüsenlappen ab.

Schilddrüse: Gewicht 58 *g*, groß, hellgelb, auf dem Durchschnitt durchscheinend.

Nebennieren: rechte Gewicht 4·8 *g*, Größe 57 × 25 × 5 *mm*; linke 4·3 *g*, 60 × 27 × 4 *mm*; befinden sich im Anfangsstadium des Zerfalls. Die Rinde ungefähr 1 *mm* breit, Marksubstanz schmal, teilweise zerfallen. Im ganzen sind sie klein und schmal.

Eierstöcke: Gewicht 5·8 *g* und 6·8 *g*, Größe 46 × 27 × 13 und 50 × × 23 × 14 *mm*, auf der Oberfläche etwas vernarbt, auf dem Durchschnitt viel Parenchym, in welchem sich hie und da mit dunkelm, frischem Gerinnsel ausgefüllte Herde beziehungsweise Höhlen befinden.

Die Parathyreoidea und Pankreas weisen makroskopisch keine Veränderungen auf.

Generated on 2019-10-24 13:14 GMT / http://hdl.handle.net/2027/uc1.b3252761
Public Domain in the United States, Google-digitized / http://www.hathitrust.org/access_use#pd-us-google
Digitized by Google
Original from UNIVERSITY OF CALIFORNIA

Mikroskopische Untersuchung.

Der Tumor des Kleinhirnbrückenwinkels: Der Strukturcharakter stellt sich im ganzen als zellenfaserig, bandartig dar. Die aus Fasern und Kernen gebildeten, nach allen Richtungen hin verlaufenden Bänder kreuzen sich, indem sie ähnliche Bilder wie in einem Fibrom ergeben. Es sind jedoch, wie wir später sehen werden, auch Stellen vorhanden, die sich wesentlich von

Fig. 2.

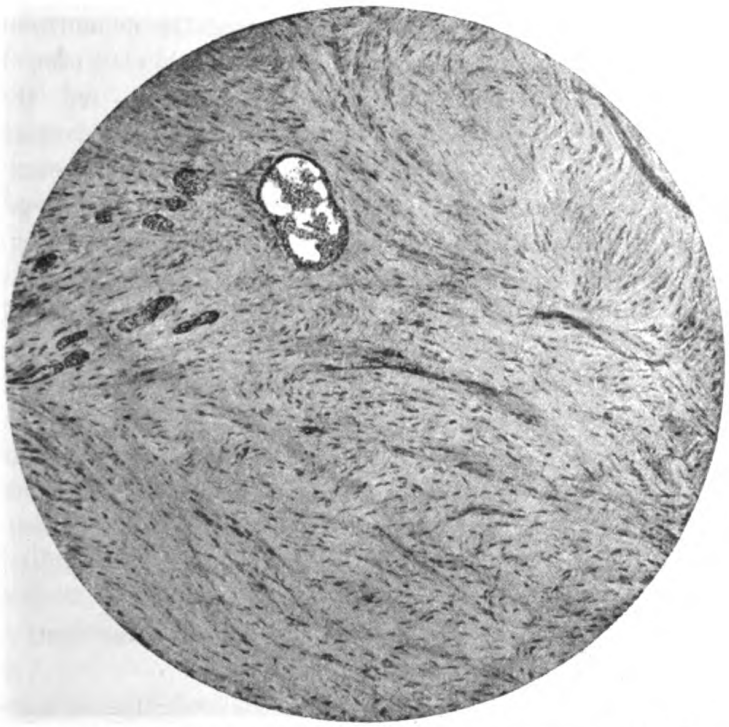

Ein Tumorschnitt (zentraler Teil); bandartige Zellenstruktur; an der Peripherie des Sehfeldes eine Gruppe Blutgefäße. Färbung mit Hämatoxylin-Eosin. Leitz, Zeichenocular. Zeiss Objektiv um $^1/_3$ verkl.

der erwähnten Struktur unterscheiden, die eher das Aussehen eines retikulären Gewebes haben (Fig. 2).

Die bei der Bildung jener Bänder in Betracht kommenden Zellen lassen sich auf zwei Grundformen zurückführen. Die erste bilden ziemlich große Zellen mit nicht scharf umrissenem Plasma, mit einem bläschenartigen Kern und einem, seltener zwei Kernchen. Die Form und Größe dieser Kerne stellt eine ziemlich große Mannigfaltigkeit dar, also größtenteils sind es ovale, seltener birnen-, sichel- oder stäbchenförmige Kerne, mit sichtbarem Kernchen und Chromatin. Ihre Größe entspricht größtenteils den Kernen der Schwannschen

Generated on 2019-10-24 13:14 GMT / http://hdl.handle.net/2027/uc1.b3252761
Public Domain in the United States, Google-digitized / http://www.hathitrust.org/access_use#pd-us-google
Digitized by Google
Original from UNIVERSITY OF CALIFORNIA

Scheide, jedoch trifft man auch zwei- bis dreimal große Kerne an; manchmal sehen sie wie aufgequollen aus. Sie sind zueinander parallel gelegen, an den Stellen jedoch, die den band- beziehungsweise bündelartigen Charakter eingebüßt haben, ordnen sie sich beliebig an. Karyokinese konnten wir in ihnen nirgends beobachten, dagegen trifft man hie und da Zellen mit zwei bedeutend kleineren, bläschenartigen Kernen an, was man als eine Erscheinung beziehungsweise ein gewisses Stadium der unmittelbaren Teilung ansehen kann.

Die besprochenen Kerne färben sich gut mittelst allen kernfärbenden Methoden.

Den zweiten Typus bilden Zellen mit ebenfalls undeutlichem Plasma, mit in die Länge gezogenen, äußerst dünnen, dunkel gefärbten Kernen von undeutlicher Chromatinstruktur. In Hinsicht ihrer Form und Größe unterscheiden sich diese Kerne nur sehr wenig untereinander, sie verlaufen ebenfalls parallel und entsprechen vollständig den Bindegewebszellen.

Die mehr zelluläre Substanz der Bänder ist aus Fasern gebildet, die gerade verlaufen. Diese Substanz färbt sich mit Eosin rosa, mit van Gieson gelblichgrau, mit Haidenhain gräulich. Elastische Fasern kann man hier nicht aufweisen. Außer dieser zellenfaserigen Struktur treffen wir in dem Tumor reticuläre Stellen an, die aus feinen Fädchen gebildet sind, zwischen denen sich, sei es leere Spalten, also helle Maschen, sei es wenige, zerstreut liegende Kerne, größtenteils vom ersten Typus, oder auch kleine runde Zellen, etwas größer als die Lymphocyten, befinden. Astrocyten oder spinnenförmige Zellen konnten wir nirgends feststellen. Dieses reticuläre Gewebe färbte sich ähnlich wie die bandartigen Partien der Tumorstruktur: infolge einiger Ähnlichkeit dieses Gewebes mit dem gliösen haben wir die Schnitte auf die Glia hin nach Lhermitte gefärbt, jedoch mit negativem Erfolge.

Mastzellen haben wir sehr wenig gefunden, und zwar hauptsächlich um die Gefäße herum.

Blutgefäße trifft man in der Tumorstruktur verhältnismäßig viel an, besonders in den peripheren Partien; es sind dies Gefäße von äußerst verschiedener Größe. Die einen von ihnen haben Wände mit deutlicher Struktur, teilweise hyalin degeneriert, andere stellen sich als mit gut erhaltenem Endothel ausgekleidete Spalten dar, wieder andere bilden bedeutend erweiterte Räume — alle jedoch sind mit Blut überfüllt. An den Stellen, wo sich zahlreichere und stärker erweiterte Gefäße befinden, sieht man, sei es dicht um die letzteren, sei es in einer gewissen Entfernung von ihnen, mehr oder weniger zahlreiche Kerne beziehungsweise Zellen vom Typus der Lymphocyten, seltener der polynukleären Leukocyten. An einigen den peripheren Partien des Tumors entsprechenden Stellen sind diese Zellen so zahlreich, daß sie teilweise die oben beschriebene Knotenstruktur verdecken. Außerdem sieht man, wieder in den peripheren Partien, Blutergüsse oder Infiltrationen mit roten Blutkörper-

Digitized by Google
Original from UNIVERSITY OF CALIFORNIA
Generated on 2019-10-24 13:14 GMT / http://hdl.handle.net/2027/uc1.b3252761
Public Domain in the United States, Google-digitized / http://www.hathitrust.org/access_use#pd-us-google

chen in den Bündeln beziehungsweise den Zellenbändern. An diesen Stellen ist die bandartige Struktur des Tumors verwischt, das Gewebe ist blaß gefärbt, wir treffen hier gleichsam ritzenartige Risse des Gewebes und außerdem typische Riesenzellen an. Diese Zellen, meistens in Gruppen von zweien oder dreien geordnet, stellen sich größtenteils als ziemlich große, in die Länge gezogene Gebilde mit ziemlich unregelmäßigen Konturen dar, ihr Plasma ist homogen und in ihm unterscheidet man mehrere kleine, dunkle Kerne ohne deutliche Struktur, die meistens an einem der beiden Pole der Zelle zusammengedrängt sind. Diese Zellen trifft man, was man hervorheben muß, zwischen der unveränderten bandartigen oder reticulären Tumorstruktur nicht an. Sie befinden sich an Stellen mit Blutergüssen oder verwischter Struktur.

Bei der mikroskopischen Untersuchung haben wir hauptsächlich nach nervösen Elementen gesucht. Die Untersuchungen in der Richtung der Achsenzylinder ergaben bei der Färbung nach Fajersztain-Bielschowsky ein negatives Resultat sowie die Färbung auf die Markscheide hin nirgends Spuren von Myelin aufdecken ließ; ebenfalls konnte man trotz Durchsicht einer Reihe von Präparaten nirgends Nervenzellen feststellen.

Innerer Gehörgang und inneres Ohr.

Zum Zwecke der mikroskopischen Untersuchung des Gehörganges fixierte man das Felsenbein in 5%igem Formalin nach entsprechender Präparierung, damit die Flüssigkeit leichter in das innere Ohr eindringen könnte: darauf entkalkte man den Knochen in 5%iger Wasserlösung von Salpetersäure mit Zusatz von 1%igem Formalin. Nach der Entkalkung und Entsäuerung in Natriumsulfatlösung bettete man die Knochenstücke in Celloidin ein.

Die Schnitte führte man quer zur Längsachse der Pyramide aus. Man färbte mit Hämatoxylin und Eosin und stellte Serienschnitte von der Dicke 24 μ her.

Der im ganzen bedeutend erweiterte Gehörgang ist trichterförmig, wobei den breiteren Teil der Eingang von der Seite des Schädels bildet, also betrifft diese Erweiterung den Porus acusticus internus. Dieser Trichter jedoch weist während seines Verlaufes einige divertikelartige, verschieden große Vertiefungen auf. Seine Wände sind glatt, der Knochen ist in der nächsten Umgebung nicht porös. Die Anordnung der Knochenkörperchen weist keine in die Augen springende Unregelmäßigkeit auf.

Die Dura dringt in den Gehörgang ein, ihn anfangs rings herum auskleidend; in dem Maße jedoch, wie sie tiefer eindringt, wird die Dura dünner, so daß sie eine dünne Bindegewebsschicht bildet, die hier stärker als in den Anfangspartien des Gehörganges von den Knochen losgerissen ist. Diese dünnen Schichten sieht man nicht mehr im Bereiche der erwähnten divertikelartigen Vertiefungen. Im Gehörgang steckt ein Pfropf des Geschwulstgewebes. Dieser

Digitized by Google
Original from UNIVERSITY OF CALIFORNIA
Generated on 2019-10-24 13:14 GMT / http://hdl.handle.net/2027/uc1.b3252761
Public Domain in the United States, Google-digitized / http://www.hathitrust.org/access_use#pd-us-google

Pfropf liegt besonders in den Anfangspartien des Gehörgangs ziemlich frei im Verhältnis zu dessen Wänden, so daß man ihn mit Leichtigkeit aus dem Gehörgang herausziehen könnte. Man bemerkt auch, wahrscheinlich infolge des Zusammenschrumpfens seines Gewebes in den Reagentien, schmale Ritzen, die das Abstehen des Pfropfes von den Gehörgangswänden sichtbar machen. Während des ganzen Verlaufens des Pfropfes kann man nirgends sein Zusammenwachsen mit der Dura, beziehungsweise dem Periostium des Gehörganges beobachten. Der Pfropf korrespondiert mit der Area vestibularis und reicht nicht an den Tractus foraminulentus, beziehungsweise an die Basis der Schnecke heran, so daß zwischen dem ersteren und der Schneckenbasis ein nicht großer, freigelassener Zwischenraum sichtbar ist.

Die Struktur des Pfropfes ist einigermaßen von der des in der Schädelhöhle selbst, beziehungsweise im Kleinhirnbrückenwinkel liegenden Tumorteile verschieden. Der Unterschied beruht in erster Linie in einer bedeutend kleineren Menge der Kerne und in einer größeren Faserigkeit. So trägt auch die Struktur des Pfropfes einen ausgesprochenen fibrösen Charakter an sich. Die Fasern verlaufen in breiten Streifen oder sie bilden gleichsam kleine, runde, fibromartige Herde, die beliebig im Pfropf gelegen sind. Ferner finden wir hier nicht jenen Reichtum an Blutgefäßen, den man besonders an bestimmten Stellen des intr. kraniellen Tumors festgestellt hat. Kurz, die Struktur des Pfropfes nähert sich der eines harten Fibroms.

Schließlich muß man noch hinzufügen, daß quer durch den Pfropf, wie es die Serienschnitte erweisen, ein Bündel gut erhaltener Nervenfasern verläuft, die den Pfropf in zwei Teile teilen, die jedoch unzweifelhaft miteinander in Verbindung stehen und zusammen das Gesamtbild des Propfes ergeben.

Zweifellos am interessantesten ist das Verhältnis der Nerven zu dem den inneren Gehörgang ausfüllenden Pfropf. Wir beginnen mit dem Facialis.

Der Facialis wurde, wie wir es im Sektionsprotokoll schon erwähnt haben, durch den Tumor nach vorne verdrängt und trat als ein abgeflachtes Band in den inneren Gehörgang ein. Er verläuft anfangs nach oben, außerhalb des Geschwulstpfropfes, als ein etwas abgeflachtes Band zwischen dem letzteren und der Dura eingeschoben, beziehungsweise zwischen der Knochenwand und dem Pfropf. Von diesem grenzt er sich scharf während seines ganzen Verlaufes ab, so daß man besonders an den Stellen, wo der Pfropf sich bedeutender zusammengezogen hat, eine helle, freie Ritze sieht; an anderen Stellen dagegen, besonders in den Anfangspartien des Gehörganges, liegt der Facialis eng an den Pfropf an, und hier ist er auch stärker abgeflacht. In den tieferen Partien des Gehörganges, wo der Pfropf bereits gut von den Wänden absteht, beobachten wir teilweise um den Nerv ein lockeres, gut mit Blutgefäßen versehenes Bindegewebe. Der Facialis berührt auf längerer Strecke unmittelbar dem Vestibularzweig des Acusticus, später sieht man, wie beide sich voneinander

Digitized by Google
Original from UNIVERSITY OF CALIFORNIA
Generated on 2019-10-24 13:14 GMT / http://hdl.handle.net/2027/uc1.b3252761
Public Domain in the United States, Google-digitized / http://www.hathitrust.org/access_use#pd-us-google

entfernen, indem zwischen sie eine Ritze und ein lockeres Bindegewebe treten. Überhaupt weist der Facialis außer der Abflachung, und dies nicht während seines ganzen Verlaufes in dem inneren Gehörgang keine regressiven Veränderungen auf, insoweit man es bei der erwähnten Färbungsmethode bemerken konnte.

Regressive Veränderungen treffen wir dagegen im zentralen Facialissegment an, das heißt, während seines Verlaufes von der Ausgangsstelle vom Hirnstamm an bis zum Übergang auf den Tumor, also im Bereiche seiner vollständig freien Partien. In den nach Fajersztain-Bielschowsky mit Silbernitrat bei Anwendung von Pyridin imprägnierten Schnitten stellt man an vielen Stellen einen leicht wellenförmigen Verlauf der Achsenzylinder sowie hie und da Fragmente fest; ferner findet man in diesem Facialissegment keulen- und kolbenförmige, tiefschwarz imprägnierte Gebilde; es sind dies einerseits regressive, andrerseits regenerative Erscheinungen der Achsenzylinder.

Der Acusticus stellt sich im Bereiche des Gehörganges als ein stark abgeflachtes, zwischen den Pfropf und die Gehörgangswand eingeschobenes Band dar. Er verläuft auf der hinteren, unteren und teilweise äußeren Wand des Gehörganges. Der am stärksten abgeflachte Teil ist zwischen dem Pfropf und der hinteren Wand eingekeilt. Von der Dura beziehungsweise der Knochenwand grenzt sich der Nerv sehr stark ab; was die Abgrenzung vom Pfropf anbetrifft, so verwischt sie sich im Grunde des Gehörganges an gewissen Stellen seines Verlaufes, und zwar an dem Teil des abgeflachten Nerven, der an der hinteren und unteren Gehörgangswand verläuft. Wir bemerken hier an den Stellen, die den Grenzen des Nerven und Pfropfes entsprechen, eine größere Ansammlung von Kernen und den Mangel einer linienförmigen Abgrenzung, wie anderswo. Je näher dem Ende des Pfropfes, um so deutlicher tritt wieder die Abgrenzung hervor, so daß wir schließlich die Abtrennung des Nerven vom Pfropf, die durch eine Ritze gekennzeichnet ist, bemerken. Auf diese Weise ruht also der Pfropf gleichsam wie in einer Rinne, die teilweise durch den Acusticus, teilweise durch den Facialis gebildet ist. Der an der hinteren Gehörgangswand sehr stark abgeflachte Teil, der sich während seiner ganzen Länge ziemlich gut, wie es die Serienschnitte zeigen, von dem Pfropf abgrenzt, enthält Fasern des Cochlearis. Von diesem Teile nämlich zweigen, hauptsächlich im weiteren Verlaufe, Nervenbündelchen ab, die in der Folge auf der Schneckenbasis in den Tractus foraminulentus eintreten. Diese Bündelchen, von denen jeder aus kaum einigen, sogar einzelnen Fibrillen besteht, gehen darauf in das Ganglion spirale über. Zwischen diesen Bündeln, wie auch zwischen dem Band selbst befinden sich wenige Reiskörperchen. Der von vorn und etwas von unten vom Pfropf her laufende Teil des Acusticus geht in die ganz gut erhaltenen, etwas in die Länge gezogenen und abgeflachten Verdickungen des Ganglion vestibulare über (Fig. 3).

Digitized by Google
Original from UNIVERSITY OF CALIFORNIA
Generated on 2019-10-24 13:14 GMT / http://hdl.handle.net/2027/uc1.b3252761
Public Domain in the United States, Google-digitized / http://www.hathitrust.org/access_use#pd-us-google

Diese Verdickungen enthalten zahlreiche Ganglienzellen, die, soweit man es ohne Anwendung spezieller Methoden beurteilen kann, keine deutlichen Veränderungen aufweisen. Dieses eben erwähnte Nervenband jedoch, das dem N. vestibularis entspricht, ist ebenfalls abgeflacht und grenzt sich in der Nähe des Porus acusticus gut von der Knochenwand ab, in der Tiefe des Gehörganges und in seinem Grunde dagegen bildet

Fig. 3.

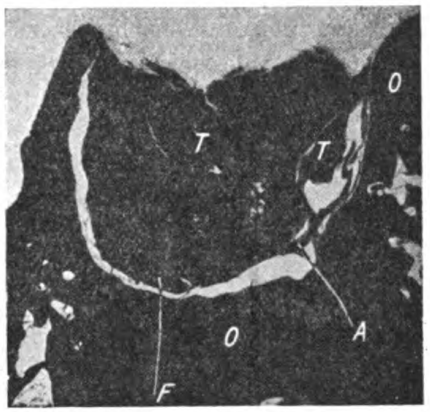

Rechter innerer Gehörgang. Ein Querschnitt durch den Porus acusticus internus. O = Knochen, T = Geschwulstpfropf, A = Acusticus, F = Facialis. Mikrophotogr. Lupe.

Fig. 4.

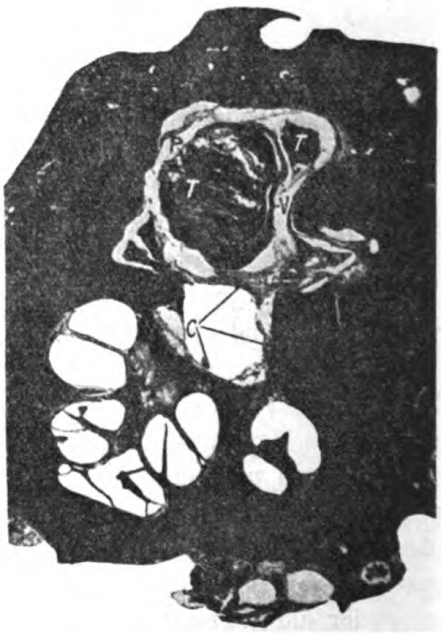

Der innere Gehörgang und die rechte Schnecke. Querschnitt durch den Gehörgang. P = Periostium beziehungsweise Dura, V = Vestibularis, C = Cochlearis, seine Zweige im Querschnitt, T = Geschwulstpfropf. Rechts in der Basalwindung der Schnecke in der Scala tympani die angesammelte granulöse Masse.

es gleichsam die peripheren Partien des Pfropfes. In seinen Struktureinzelheiten kann man in diesem gut abgegrenzten Teil keine bedeutenden Veränderungen bemerken; nur auf den Durchschnitten der kleinen Abzweigungen beobachtet man blasse, nicht gefärbte Stellen, die höchstwahrscheinlich degenerativ veränderten Nervenfasern entsprechen. Dieses Band entspricht zweifellos dem Vestibularis des Acusticus. Die weiteren Verzweigungen dieses Nerven sind erst in den weiteren Knochenkanälchen sichtbar, als manchmal sogar sehr geschwundene Bündel. In dem zentralen Acusticussegment, das heißt, dem Abschnitt zwischen der Abgangsstelle vom Hirn und dem Übergang auf, beziehungsweise in den Tumor, stellt man bei der Imprägnierung nach Fajersztain-Bielschowsky ähnliche Veränderungen wie im entsprechenden Facialissegment fest, wobei die regressiven Veränderungen vorherrschen (Fig. 4).

Digitized by Google
Original from UNIVERSITY OF CALIFORNIA
Generated on 2019-10-24 13:14 GMT / http://hdl.handle.net/2027/uc1.b3252761
Public Domain in the United States, Google-digitized / http://www.hathitrust.org/access_use#pd-us-google

Die Schnecke. Auf der Basis der Schnecke und im Tractus foraminulentus befindet sich zwischen wenigen Nervenfasern ein lockeres Gewebe und außerdem hyaline Stellen. Das Spiralganglion, besonders in den von der Schneckenbasis weiter entfernten Windungen, weist Schwunderscheinungen auf, die sich nicht nur durch das Kleinerwerden des Ganglions überhaupt, sondern auch durch die sehr kleine Menge der äußerst kleinen Ganglienzellen kundgeben. Die Nervenfasern, die in das Cortische Organ unterhalb der Lamina

Fig. 5.

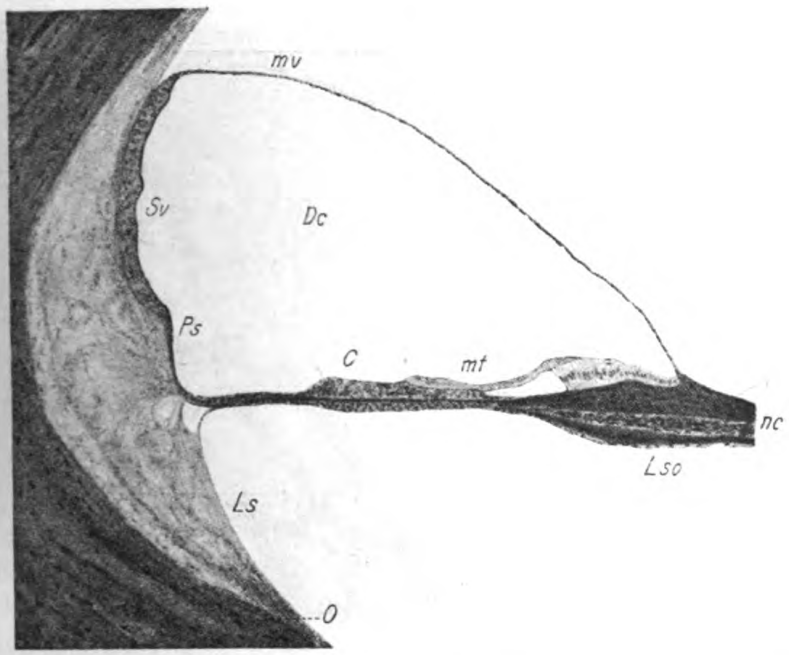

Schnitt aus der Schnecke. *O* = Knochen, *Dc* = Schneckengang, *Mo* = Vestibularmembran, *Ls* = Ligamentum spirale, *Sr* = Stria vascularis, *Ps* = Prominentia spiralis, *Lso* = Lamina spiralis ossea, *Nc* = N. cochlearis, *Mt* = die in die Länge gezogene, verdünnte und eingefallene Membrana tectoria, *C* = das in hohem Grade geschwundene Cortische Organ, Färb. mit Hämatoxylin-Eosin. Leitz Zeichenocular IV. Zeiss Obj. *B.* 1/3 verkl.

spiralis ossea übergehen, bilden eine sehr dünne, manchmal kaum sichtbare Schichte. Der Ductus cochlearis weist in manchen Windungen ein verengtes Lumen, hauptsächlich infolge des Nachlassens der Spannung der Reisnerschen Membran auf. Im Ductus cochlearis selbst, besonders an seinen Wänden, sind an vielen Stellen bedeutendere Mengen einer feinkörnigen oder auch teilweise homogenen, mit Eosin intensiv gefärbten Masse angesammelt. Das Lig. spirale und die Stria vascularis weisen keine sichtbaren Veränderungen auf. Was das Cortische Organ anbetrifft, so lassen sich infolge teilweisen Zer-

Generated on 2019-10-24 13:14 GMT / http://hdl.handle.net/2027/uc1.b3252761
Public Domain in the United States, Google-digitized / http://www.hathitrust.org/access_use#pd-us-google
Digitized by Google
Original from UNIVERSITY OF CALIFORNIA

falles die Einzelheiten in seiner Struktur, eventuell die Veränderungen nicht verfolgen. Nur dies kann man bemerken, daß der Limbus in einer größeren Anzahl von Schnitten sich kleiner und dünner, die Membrana tectoria in die Länge gezogen, zu dünn und eingefallen darstellen (Fig. 5.).

Die eigentlichen Sinneszellen des Cortischen Organes sind, soweit man es noch sehen kann und sie noch nicht zerfallen sind, bedeutend niedriger und stark abgeflacht. Dieses Bild spricht dafür, daß wir es hier mit dem Schwund des Cortischen Organes zu tun haben. Jedoch nicht in allen Schnitten finden wir einen derartigen Stand des Cortischen Organes vor, denn es sind eben-

Fig. 6.

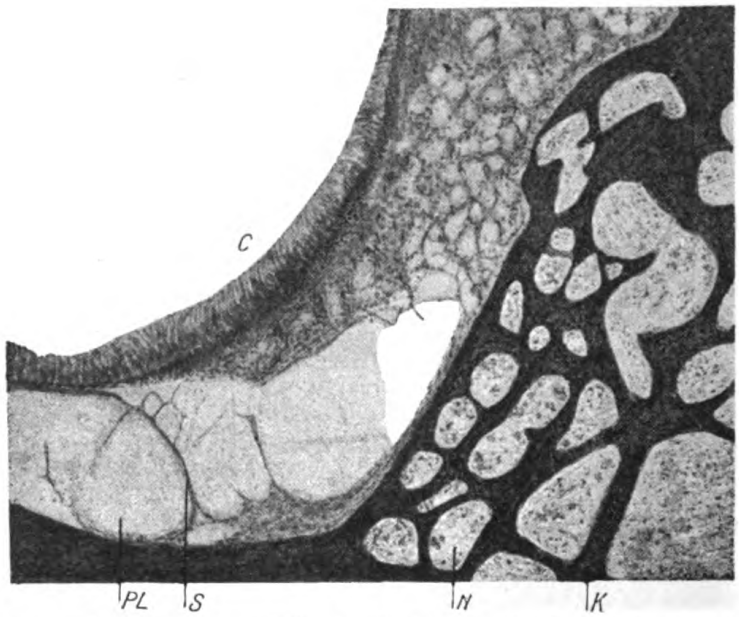

Macula acustica (Bogengangsegment). C = Macula, Pl = perilymphatischer Raum, S = Bindegewebsbalken, N = atrophische Nervenbündel, K = Lamina cribrosa. Färb. mit Hämatoxylin-Eosin. Leitz Zeichenocular IV, Zeiss Obj. AA, $^1/_2$ verkl.

falls noch ganz gut erhaltene Stellen vorhanden, wo außer dem gut erhaltenen Limbus die Membrana tectoria, Reste der Zellen von Hensen und Dieters dafür sprechen, daß diese Stellen noch nicht einem bedeutenderen Schwund unterlegen sind. Man muß noch schließlich hinzufügen, daß sowohl in der Scala vestibuli wie auch im Ductus cochlearis sich stets eine hyaline und feinkörnige, gut mit Eosin sich färbende Masse befindet, die höchstwahrscheinlich ein geronnener, seröser, in diesen Kanälen angesammelter Inhalt ist.

Im Sacculus und in den Bogengängen ist das auskleidende Endothel gut erhalten. Der perilymphatische Raum ist erweitert, und rings um seine durchsetzenden Bindegewebszüge ist eine ähnliche granulöse Masse, wie in der Schnecke angesammelt (Fig. 6).

Generated on 2019-10-24 13:14 GMT / http://hdl.handle.net/2027/uc1.b3252761
Public Domain in the United States, Google-digitized / http://www.hathitrust.org/access_use#pd-us-google
Digitized by Google
Original from UNIVERSITY OF CALIFORNIA

Die **Macula** beziehungsweise Crista acustica weist eine infolge teilweisen Zerfalles nicht allzu gut erhaltene Struktur auf. Soweit man es jedoch beurteilen kann, sind kaum noch hie und da Fadenzellen vorhanden, die die untere Schichte bilden, wobei ihre Hörhaare in einigen Schnitten noch ganz gut sichtbar und ausgebildet sind. Infolge der ziemlich beträchtlichen Dicke der Schnitte sehen diese Fäden in den Präparaten wie eine dichte, verwirrte Zottenschichte aus. Die Zellen, eigentlich die Kerne, bilden unterhalb eine ungleichmäßige Schichte. An Stelle der Otolithenmembran befindet sich eine feinkörnige oder homogen mit Eosin intensiv gefärbte Masse. Die Cupula ist fast vollständig geschwunden.

N. optici weisen Atrophien mäßigen Grades auf.

Zum Schlusse muß man noch bemerken, daß mit Rücksicht darauf, daß die Acusticustumoren bei der Recklinghausenschen Krankheit eine, wie bekannt, sehr häufig vorkommende Erscheinung sind, man ebenfalls die peripheren Nerven in der Richtung neoplasmatischer Veränderungen untersuchte. In keinem der untersuchten Nerven fand man jedoch irgendwelche Veränderungen.

In den inneren parenchymatösen Organen fanden sich nur degenerative Veränderungen vor.

Zusammenstellung der Ergebnisse der mikroskopischen Untersuchung.

1. Der im Kleinhirnbrückenwinkel gelegene Tumor weist eine zellenfaserige Struktur auf, mit viel Gefäßen, besonders in den peripheren Partien, wo auch Blutergüsse und Riesenzellen in ihrer Nähe vorhanden sind. Außerdem befinden sich im Tumor blasse, reticuläre Stellen. Der pfropfenartige Teil des Tumors, der im erweiterten Porus acusticus internus steckt, hat eine kompakte, faserige Struktur mit wenig Zellen und Gefäßen. Der Pfropf ist auf gewisser Strecke im tieferen Teil des Gehörganges eng mit dem Acusticus zusammengewachsen, vor allem mit dem Vestibularis.

2. Der Facialis und Acusticus weisen in den zentralen Segmenten regressive und einigermaßen angedeutete regenerative Erscheinungen auf. Im Bereiche des inneren Gehörganges ist besonders der Acusticus bandartig durch den Geschwulstpfropf abgeflacht. Diese Abflachung und Verdünnung betrifft den Cochlearis und Vestibularis, in denen wir zerstreut liegende Corpuscula orisoidea antreffen. Dieser Schwund tritt besonders in den feinen Verzweigungen dieser beiden Nerven auf.

3. Das Spiralganglion weist einen teilweisen Schwund auf, wie auch die in das Cortische Organ übergehenden Nervenfasern. Das Vestibularganglion ist ziemlich gut erhalten.

Digitized by Google
Original from UNIVERSITY OF CALIFORNIA
Generated on 2019-10-24 13:14 GMT / http://hdl.handle.net/2027/uc1.b3252761
Public Domain in the United States, Google-digitized / http://www.hathitrust.org/access_use#pd-us-google

4. Das Cortische Organ ist zum großen Teil zerfallen; soweit man aber auf Grund der noch erhaltenen Bestandteile beurteilen kann, ist es dem Schwund unterlegen.

5. Die Macula beziehungsweise Crista acustica ist in hohem Grade atrophiert, jedoch ungleichmäßig.

6. Im Labyrinth ist reichlich eine auf den Präparaten sich geronnen und granulös darstellende Masse vorhanden.

Besprechung der Ergebnisse der mikroskopischen Untersuchung.

Die zellenfaserige Tumorstruktur macht den Eindruck einer fibromatösen Struktur. Die genauere Analyse jedoch erweist, daß man den Tumor nicht für ein Fibrom halten kann. Ein Typus der Kerne beziehungsweise Zellen entspricht dem Bindegewebe, den Hauptbestandteil jedoch, besonders an einigen Stellen, bilden jene bläschenartige, verschieden große und verschieden gestaltige Kerne, die besonders in den Partien, wo sie dichter vorkommen, eine ziemlich beliebige Anordnung aufweisen oder die dichte Herde mit annähernd konzentrischem Bau bilden. Das Tumorgewebe färbt sich mit Gieson nicht wie das Bindegewebe rot, sondern gelblichgrau. Wenn wir ferner das Verhältnis des Tumors zum Nerv berücksichtigen, dürfen wir ihn nicht für eine Geschwulst bindegewebiger Herkunft, sondern für eine aus spezifischem, nervösem Gewebe gebildete halten, das heißt für ein Neurinom nach der Bezeichnung Verocays. Den Mangel an Nervenfasern in unserem Tumor muß man seiner schon weit fortgeschrittenen Entwicklung und Wachstum zuschreiben. Insofern man in den Anfangsstadien der neurinomatösen Wucherung das Vorhandensein von zahlreichen Achsenzylindern, ferner ihre Regeneration, andrerseits aber auch ihren Schwund beobachten kann, so treffen wir sie in fortgeschritteneren Stadien, beziehungsweise in größeren Tumoren entweder gar nicht oder in sehr geringem Umfange an. Derartige Bilder hat einer von uns deutlich beobachten können. Das an vielen Stellen angetroffene reticuläre Gewebe wäre wahrscheinlich ein gliaähnliches, gliöses Gewebe, also ein Gewebe, das Verocay festgestellt hat, und auch einer von uns in einem Fall von sogenannter Neurinomatosis universalis beschrieben hat. In jenem reticulären Gewebe befinden sich an der Stelle von Astrocyten, wie wir schon bemerkt haben, runde Zellen, die größer als die Lymphocyten sind.

Man muß das Vorhandensein von zahlreichen Blutgefäßen, besonders in den peripheren Partien, hervorheben. Erweiterungen, Hyperämie, Blutergüsse und schließlich Infiltrationen von zweifellos mono- und polynukleären Leukocyten muß man auf den ausgeführten operativen Eingriff und auf den Entzündungszustand der Meningen beziehungsweise des Tumorgewebes zurückführen.

Die Riesenzellen sehe ich als Fremdkörperzellen an, und zwar auf Grund ihrer verschiedenen Gestalt und Größe und ihrer Lagerung um die Blutergüsse.

Digitized by Google
Original from UNIVERSITY OF CALIFORNIA
Generated on 2019-10-24 13:14 GMT / http://hdl.handle.net/2027/uc1.b3252761
Public Domain in the United States, Google-digitized / http://www.hathitrust.org/access_use#pd-us-google

die sich während der Operation gebildet haben. Wie wir schon in der Beschreibung erwähnt haben, hat der im inneren Porus acusticus steckende Tumorteil eine deutlich kompakte, fibröse Struktur mit wenig Zellen und Gefäßen, die sich ziemlich stark von der des intrakraniellen Tumorteiles unterscheidet. Diese Struktur des Pfropfes macht im Verhältnis zum intrakraniellen Tumor den Eindruck einer älteren Struktur.

Diesen Unterschied sehen wir ebenfalls in den Fällen anderer Verfasser, und zwar beruht er, wie in unserem Falle, auf einem kompakteren Gewebe mit weniger Zellen, das an das fibromatöse Gewebe erinnert, wie zum Beispiel der 5. und 12. Fall von Henschen.

Die sogenannten Acusticustumoren hielt man ihrer Struktur nach auf Grund der Literatur für verschiedene Arten von Geschwülsten. In seiner 107 Fälle umfassenden Zusammenstellung gibt Henschen 86 Fälle, in welchen man eine bindegewebige Struktur des Tumors diagnostiziert hat, und 21 mit gliöser Beimischung an. Der Verfasser weist mit Recht darauf hin, daß diese histologische Mannigfaltigkeit der Acusticustumoren in Wirklichkeit kritisch genommen nicht so groß sein kann, man muß hier den Mangel an Anwendung spezifischer Methoden hervorheben, wie zum Beispiel in Fällen mit diagnostizierten Mischtumoren von gliöser Struktur. Wahrscheinlich ist die Vermutung, daß unter 67 Fällen (nach jener Zusammenstellung), wo man Fibrosarkome, Fibrome, Neurofibrome, fibröse Tumoren und Neurose feststellte, ebenfalls eine große Anzahl Neurinome sein mußte, die man jedoch infolge nicht ausreichender Anwendung der Färbungsmethoden und nicht genügend kritischer Bestimmung als histologisch verschiedene Tumoren hinstellte. Die Auffassung scheint insofern richtig, da das makro- und mikroskopische Verhalten der Tumoren im Verhältnis zur Umgebung in Fällen, die für Fibrome gehalten wurden, gerade dem Aussehen nach den sogenannten Neurinomen entspricht.

Das Verhältnis des Tumors zu seiner Umgebung weist darauf hin, daß wir es hier mit einem Acusticustumor zu tun haben.

In unserem Falle ist der zentrale Teil des Acusticus frei, vielleicht etwas dünner, darauf aber tritt er in sehr engen Zusammenhang mit dem Tumor und verliert sich geradezu ganz in ihm. Henschen in seiner Monographie über die Tumoren der inneren Schädelhöhle die solitären Acusticustumoren besprechend, hebt den fast durchwegs festgestellten Mangel an neoplasmatischen Veränderungen der zentralen Partien des Acusticus hervor und auf Grund eigener Untersuchungen und weniger Fälle, wo man das innere Ohr untersucht hat, und schließlich auf Grund der kritischen Besprechung der Literatur kommt er zum Schlusse, daß die Ausgangsstelle dieser Tumoren das im Gehörgang selbst liegende Segment ist. Der Verfasser verwirft die Anschauung, als ob der Tumor sich in der Schädelhöhle entwickeln und erst in der Folge in den Gehörgang eindringen würde. Diesen Satz begründet er unter

Digitized by Google
Original from UNIVERSITY OF CALIFORNIA
Generated on 2019-10-24 13:14 GMT / http://hdl.handle.net/2027/uc1.b3252761
Public Domain in the United States, Google-digitized / http://www.hathitrust.org/access_use#pd-us-google

anderem auch mit Fällen sehr früher Acusticustumoren. Nach ihm also ist der Ausgangspunkt des Tumors der Vestibularnerv im Fundus des Gehörganges.

In unserem Falle nun müssen wir hervorheben, daß erstens hier das zentrale Nervensegment frei ist, daß weiter der Tumor pfropfenartig den inneren Gehörgang einnimmt und bis zum Fundus reicht, wobei er in bezug auf die Dura, die Knochenwände des Gehörganges sowie den Facialis im Bereiche des Gehörganges frei ist und mit ihnen nicht zusammenwächst, dagegen er im Fundus des Gehörganges eng mit dem Acusticus verbunden ist; ob er vor allem mit dem Vestibularis, soweit man es beurteilen kann, in Verbindung steht, läßt sich schwer entscheiden. In jedem Falle ist von dem den Pfropf umgebenden Gewebe nur der Acusticus, und zwar auch nur auf kleiner Strecke, eng mit ihm verbunden.

Unser Fall stellt einen in der Entwicklung schon weit fortgeschrittenen Tumor vor, daher läßt es sich auf Grund unserer Präparate schwer erweisen, ob die Auseinanderlegungen und Behauptungen Henschens richtig sind. Der enge Zusammenhang des Pfropfes mit dem Nerv auf gewisser Strecke und die unzweifelhaft weiter, als im intrakraniellen Tumor fortgeschrittene Strukturbildung des Pfropfes können für die Anschauung Henschens sprechen, nämlich daß der Prozeß im peripheren Segment, das heißt im inneren Gehörgang, seinen Anfang nahm; ob im Schnecken- oder Vestibularzweig, das läßt sich auf Grund unserer Präparate schwerlich entscheiden.

Der Schwund des Vestibularzweiges im Fundus des Gehörganges jedoch bewegt uns zur Annahme der Anschauung Henschens, daß dieser Zweig die Ausgangsstelle für die Geschwulst ist.

Der Druck auf die durch den Gehörgang laufenden Nerven betrifft hier den Acusticuszweig, und besonders ist der Schneckennerv bedeutend dünner, so daß in den Tractus foraminulentus schon sehr wenige und bedeutend dünnere Nervenbündel eintreten. Nicht weniger verdünnt und atrophiert sind die an dem Knoten anliegenden und ihn umfassenden Nervenzweige. Als ein Ausdruck der regressiven Veränderung befinden sich vor allem im Schneckennerv Corpuscula orisoidea. Der Schwund des Schneckennerven macht sich besonders im Spiralganglion durch regressive Veränderungen geltend sowie schließlich im Endapparat des Cortischen Organes.

In den wenigen Fällen von Acusticustumoren, wo man histologisch das innere Ohr untersucht hat, stellen die Verfasser ziemlich regelmäßig den Schwund des Spiralganglions und auch der ins Cortische Organ übergehenden Nervenfasern wie auch des Cortischen Organes selbst fest; Panse (1904) fand bei einem Fall von Gliom kaum einige Ganglienzellen und dies größtenteils im Basalteil des Kanals mit gleichzeitigem Schwund der vom Ganglion ausgehenden Nervenfasern, Alexander und v. Frankl-Hochwart (1904) geben in einem Falle von Fibrom an, daß das Spiralganglion dem Schwund unterlegen

Digitized by Google
Original from UNIVERSITY OF CALIFORNIA
Generated on 2019-10-24 13:14 GMT / http://hdl.handle.net/2027/uc1.b3252761
Public Domain in the United States, Google-digitized / http://www.hathitrust.org/access_use#pd-us-google

war, seine Zellen kleiner gewesen sind, wobei der Schwund gleichmäßig in der Richtung des Tumors wie auch des Cortischen Organes vor sich ging; ebenfalls bemerkte Alexander (1907) einen gewissen Schwund dieses Ganglions bei einem Hypophysensarkom, der in den inneren Gehörgang hereinwuchs, sowie in einem Falle von Neurofibrom des Acusticus. Den Schwund dieses Ganglions in verschiedenen Graden beobachtet Henschen in eigenen Fällen des Acusticustumor, bei denen er die mikroskopische Untersuchung des inneren Ohres durchgeführt hat. In der Schnecke haben wir, ähnlich wie in den anderen Partien des Labyrinths, einen reichlichen feinkörnigen Inhalt festgestellt, der höchstwahrscheinlich eine infolge des verhinderten Abflusses im Überfluß im inneren Ohr angesammelte lymphatische Flüssigkeit ist.

Außer Veränderungen regressiven Charakters, und zwar im Bereiche der Nervenelemente, haben wir in der Schnecke keine von anderen Verfassern beschriebenen Veränderungen beobachten können.

Alexander beschreibt in seinem zweiten Falle Entzündungsveränderungen in der Form von Fibrin und Ansammlungen der weißen polynukleären Leukocyten im perilymphatischen Raum und im Ligament. spirale — Perilabyrinthitis ohne Übergang auf das membranöse Labyrinth. Die feinkörnigen, gut mit Eosin gefärbten Massen haben morphologisch keinen Fibrincharakter an sich, sondern eher den eines geronnenen, serösen, eiweißhaltigen Inhaltes.

Der Vestibularzweig, auf gewisser Strecke mit dem Pfropf zusammengewachsen, zeigt den größten Schwund im weiteren Teile des Gehörganges und darauf in seinen Verzweigungen. In einem gewissen Mißverhältnis zu diesem Schwund stehen die noch ganz gut erhaltenen gangliösen Verdickungen mit zahlreichen und, soweit man es bei der gegebenen Färbung beurteilen kann, gut erhaltenen Ganglienzellen. Das Verhalten der Vestibularganglien war in den untersuchten Fällen verschieden, und so zum Beispiel, war in den Fällen von Henschen dieses Ganglion ganz gut erhalten, während bei Alexander es bedeutend verkleinert war. Man muß jedoch hervorheben, daß der Schwund des Vestibularzweiges in den Anfangspartien des Gehörganges kleiner ist als in der Schnecke; während des weiteren Verlaufes wird er dort bedeutender Ähnlich wie der Schneckenendapparat weist auch der Vestibularapparat einen Schwund auf. In gleicher Weise jedoch wie er in verschiedenem Grade die Bündel des Vestibularis betrifft, so stellen auch die nervösen Endapparate der Macula beziehungsweise Crista acustica einen ungleichmäßigen Grad von Schwund dar. Aus dem Verhalten der nervösen Endapparate müßte man annehmen, daß die am stärksten geschwundenen Stellen diesen Nervenbündeln entsprechen, die zuerst von der Geschwulst eingenommen beziehungsweise vernichtet worden sind. Man muß jedoch hervorheben, daß der Endapparat des Vestibularis einen bedeutend weiter fortgeschrittenen Schwund aufweist, und diese Tatsache könnte für die früher eingetretenen neoplasmatischen Verände-

Digitized by Google
Original from UNIVERSITY OF CALIFORNIA
Generated on 2019-10-24 13:14 GMT / http://hdl.handle.net/2027/uc1.b3252761
Public Domain in the United States, Google-digitized / http://www.hathitrust.org/access_use#pd-us-google

rungen des Vestibularzweiges und somit für die Anschauung sprechen, daß vor allem hier die neoplasmatische Wucherung ihren Anfang genommen hat.

Auf Grund der anatomischen Untersuchungen unseres Falles gelangen wir aber zu folgenden Ergebnissen:

1. Der Tumor von weit fortgeschrittener neurinomatischer Struktur ist vom Acusticus ausgegangen, und zwar höchstwahrscheinlich, in Übereinstimmung mit der Ansicht Henschens, von seinem im Gehörgang liegenden Segment, wobei er einen Knochenschwund und eine bedeutende Erweiterung des Lumens des inneren Gehörganges hervorgerufen hat.

2. Als Folge des Druckes kam es zu bedeutenderem Schwund beider Acusticuszweige, des Cochlearis und Vestibularis; der Facialis, obgleich auch dem Druck ausgesetzt, weist nur eine mäßige Verdünnung auf.

3. Gleichzeitig mit dem Schwund der Acusticuszweige kam es zum ungleichmäßigen Schwund des Nervenendapparates des Labyrinths, am deutlichsten im Bereiche der Macula beziehungsweise Crista acustica, die höchstwahrscheinlich zuerst dem Krankheitsprozeß unterlegen sind.

Zusammenfassend in aller Kürze sehen wir, daß das klinische Bild sich mit dem anatomischen Befunde vollständig deckt. Klinisch konnten wir komplette Taubheit feststellen; der anatomische Befund zeigt uns eine bedeutende Zerstörung beziehungsweise eine Atrophie des Ramus cochlearis und deren Nervenendigungen. Dasselbe bezieht sich auch auf den Ramus vestibularis, nur daß deren Nervenendigungen eine weiter fortgeschrittene Atrophie zeigen.

Was die anderen Hirnnerven anbelangt, muß vor allem das Verhalten des N. facialis hervorgehoben werden, der klinisch gar keine Symptome aufwies, anatomisch nur eine ganz geringfügige Atrophie, obwohl der ganze innere Gehörgang mit Tumormassen ausgefüllt war. Auch von seiten des N. trigeminus sowie auch des N. abducens ließen sich weder klinisch, noch anatomisch irgendwelche pathologische Veränderungen feststellen.

Wir sehen nun, daß in unserem Falle einzig und allein der N. acusticus Symptome sowie pathologisch-anatomische Veränderungen aufwies!

Die Ätiologie der Otosklerose (Osteodystrophia petrosa Bryant).[1]

Von **W. Sohier Bryant**, A. M., M. D., New-York.

Einleitung.

Der Verfasser möchte folgende Ansichten über die Otosklerose oder die Osteodystrophia petrosa (Sohier Bryant) vorlegen: dieselben sind hervorge-

[1]) Die Ziffern beziehen sich auf die Nummern der am Ende der Arbeit angeführten Literatur.

Digitized by Google
Original from UNIVERSITY OF CALIFORNIA
Generated on 2019-10-24 13:15 GMT / http://hdl.handle.net/2027/uc1.b3252761
Public Domain in the United States, Google-digitized / http://www.hathitrust.org/access_use#pd-us-google

gangen aus klinischer Erfahrung, anatomischen und histologischen Untersuchungen und einer sorgfältigen Analyse der reichhaltigen Literatur über die Ätiologie und Anatomie der Otosklerose und ähnlicher Störungen in anderen Teilen des Skeletts.

1. Die Otosklerose ist keine einheitliche, selbständige Krankheit, sondern das örtliche Symptom von allgemeinen oder lokalen Veränderungen. Eine primäre Otosklerose gibt es nicht. Die Otosklerose ist keine besondere Krankheit, sondern eine bestimmte, von Atrophie in anderen Geweben, besonders Nervengewebe begleitete Knochenveränderung. Die ganze unter der Bezeichnung Otosklerose einbegriffene Erkrankung ist von bedeutend größerer Tragweite als die örtliche Knochenveränderung.

2. Die nichteitrigen Veränderungen der Otosklerose sind genaue Gegenstücke zu den nichteitrigen Knochenentzündungsvorgängen in anderen Teilen des Skeletts. Die Veränderungen der Otosklerose tragen die gleichen histologischen und anatomischen Kennzeichen: Vaskularisation, Verdrängung des alten Knochens, Ersatz des normalen Knochens durch neues knochenartiges Gewebe, Osteoporose oder Verdünnung des Knochens und Hyperostose, wie sie in den nichteitrigen Knochenaffektionen bei mehreren Krankheiten zur Beobachtung gelangen, zum Beispiel: Osteitis, Rachitis, Osteomalacie, Syphilis, Tuberkulose, Arthritis deformans progressiva, Osteitis fibrosa usw. Die Veränderungen der Otosklerose sind daher identisch mit anderen nichteitrigen Knochenveränderungen.

Der Beweis hierfür wird vom Verfasser erbracht mittelst einer Nebeneinanderstellung der Anatomie und Ätiologie der Otosklerose und der Anatomie und Ätiologie von ähnlichen Knochenveränderungen. Der Verfasser behauptet ebenfalls, daß alle pathogenen Noxen dieselbe Wirkung auf den Knochen ausüben müssen, denn es liegt in der Natur des Knochenbaues, daß keine Veränderung ohne Eiterung erfolgen kann, welcher Art der ausgeübte Reiz auch sei.

Die Veränderung bei der Otosklerose unterscheidet sich in nichts von anderen Knochenveränderungen, außer ihrer pathognomonischen Lokalisation in der Labyrinthkapsel. Der Grund dafür, daß die Veränderungen den Schläfenknochen betreffen, ist natürlich darin zu suchen, daß diese Gegend in solchen Fällen den am wenigsten widerstandsfähigen oder den am meisten prädisponierten Teil darstellt. Obgleich die Bildung von Knochenveränderungen von mancherlei Ursachen abhängt, fängt doch der Veränderungsprozeß im Knochen in dem am widerstandsunfähigsten Teile an, sei es am Periost der Pauke, an der inneren Schädelfläche, am Endostium der Felsenpyramide oder sonst einem beliebigen Knochen.

Vom anatomischen und klinischen Standpunkt betrachtet, ist die Otosklerose ein der Osteomalacie nahestehender dystrophischer Prozeß. Im klinischen

Digitized by Google
Original from UNIVERSITY OF CALIFORNIA
Generated on 2019-10-24 13:15 GMT / http://hdl.handle.net/2027/uc1.b3252761
Public Domain in the United States, Google-digitized / http://www.hathitrust.org/access_use#pd-us-google

Sinne ist die Otosklerose einfach der Ausdruck einer von vielerlei ursächlichen Faktoren abhängigen Knochenveränderung. Der Verlauf von otosklerotischen Vorgängen gleicht anatomisch dem Verlaufe von ähnlichen Knochenveränderungen in anderen Teilen des Körpers.

3. Die Ursachen der Otosklerose sind mannigfacher Art und identisch mit den Ursachen, denen andere chronische nichteitrige Knochenveränderungen außerhalb des Schläfenknochens zugeschrieben werden. Diese auffallende Ähnlichkeit beobachtete der Verfasser bei seinen klinischen und anatomischen Studien sowohl als auch bei der Durchsicht der Literatur. Nichteitrige Knochenveränderungen in anderen Teilen des Skeletts (zum Beispiel die nichteitrigen Knochenveränderungen bei der Osteitis, Malacie, Rachitis, der chronischen Arthritis deformans, Osteitis fibrosa und Osteomyelitis) hängen bekanntlich von verschiedenen Ursachen ab. Die otosklerotischen Veränderungen unterscheiden sich von anderen chronischen nichteitrigen Knochenveränderungen ausschließlich durch die Lage der otosklerotischen Veränderungen im Gehörorgan. Es liegt daher kein weiterer Grund vor zur Annahme, daß die Otosklerose aus einer einzigen Ursache hervorgeht, als dies bei der Veränderung anderer Knochen zutrifft.

Die osteitischen Knochenveränderungen des Skeletts sind die Folge verschiedener Ursachen, toxischer sowohl als trophischer Art. Zu den toxischen Ursachen gehören die Syphilis und Infektionskrankheiten, wie die puerperale Osteomalacie und die kindliche Rachitis. Die trophischen Ursachen umfassen ähnliche Veränderungen trophischer Art, wie die nichtinfektiöse, mit veränderten inneren Sekretionen verbundene Osteomalacie. Die Ätiologie der Otosklerose hängt auch mit trophischen und toxischen Zuständen zusammen, denn die otosklerotischen Knochenveränderungen haben nichts eigentümlicheres als die Veränderungen der chronischen nichteitrigen Knochenerkrankungen, deren trophotoxische Ätiologie allgemein anerkannt wird.

Die anatomischen Befunde bei der Otosklerose sind verschiedener Art. Die Kranken leiden nicht in derselben Weise. Die Veränderungen sind nicht die gleichen an verschiedenen Stellen der Erkrankung, und die Veränderungen wechseln je nach ihrer Dauer; verschiedene Teile desselben Schläfenknochens sind auf verschiedene Weise ergriffen.

Die Ansichten der Autoren über die Ätiologie der Otosklerose stimmen nur in zwei Richtungen überein, nämlich betreffs des häufigeren Vorkommens der otosklerotischen Veränderung beim weiblichen Geschlecht und ihrer häufigen Vererbbarkeit.

4. Im klinischen Sinne glaubt der Verfasser, daß die Hauptursachen der Otosklerose, die besondere Beachtung verdienen, trophotoxischer Natur sind und gewöhnlich die Folge von abnormer Tätigkeit der Drüsen ohne Ausführungsgänge darstellen. Die abnormen Absonderungen dieser Drüsen hängen ab

Generated on 2019-10-24 13:15 GMT / http://hdl.handle.net/2027/uc1.b3252761
Public Domain in the United States, Google-digitized / http://www.hathitrust.org/access_use#pd-us-google
Digitized by Google
Original from UNIVERSITY OF CALIFORNIA

von einer verminderten oder veränderten Tätigkeit des autonomischen und sympathischen Nervensystems, welche diese Drüsen versorgen und auch als trophische Nerven für die Gewebe dienen. Diese mangelnde oder veränderte Nerventätigkeit wird in der Meinung des Verfassers gewöhnlich durch aus dem Nasenrachenraum hervorgehende toxische Einflüsse verursacht. Die erbliche Übertragung einer verminderten Resistenz des autonomischen und sympathischen Nervensystems wird allgemein anerkannt und liefert die Erklärung für die zugegebene Neigung der Otosklerose zur Vererbbarkeit.

5. Die Otosklerose (wie Rachitis, Osteomalakie und Osteitis deformans) ist ein dystrophischer, nicht ein atrophischer Zustand des Knochens.

Der wichtige Einfluß einer verminderten Tätigkeit der Schilddrüse und der beiden Hypophysen auf die Otosklerose sowohl als auf das Knochenwachstum erweist sich aus der Linderung der otosklerotischen Symptome durch die Zuführung von Schilddrüsensubstanz und Stimulierung der Rachendachhypophyse (Sohier Bryant, 29).

Bei näherer Betrachtung des als Otosklerose bekannten Zustandes stellt sich sofort die Schwierigkeit einer richtigen Bezeichnung desselben heraus. Unglücklicherweise hat die zu besprechende Affektion seither noch nicht die ihr zukommende Bezeichnung gefunden. Trotz ihrer auf hoher Autorität beruhenden Benennung sind von Zeit zu Zeit andere Namen vorgeschlagen worden, besonders in der jüngsten Vergangenheit, die besser auf diese Affektion passen sollen. Zahlreiche Autoren haben sich bemüht, an Stelle von „Otosklerose" einen Namen zu setzen, der den vorliegenden Zustand richtig zum Ausdruck bringt. Zurzeit existiert kein für die Otosklerose bezeichnender anatomischer Ausdruck. Die Bezeichnung als Otosklerose drückt in keiner Weise die osteodystrophischen Störungen aus, auf welche dieselbe öfters angewendet wird (Sohier Bryant, 26). Es sind viele diesen Zustand beschreiben sollende Bezeichnungen vorgeschlagen worden. Heine (68) meint, daß der Ausdruck „sogenannte Otosklerose" wegen seiner allgemein bekannten Bedeutung eine passende Bezeichnung für den Zustand ist. Heiman (68) will an Stelle der Bezeichnung als Otosklerose den Ausdruck „stapedio-vestibulare Osteitis rarefians", Periostitis ossificans stapedio-vestibularis oder vielleicht auch Osteitis vascularis stapedio-vestibularis setzen. G. Ferreri (45) gibt „Capsulitis labyrinthica osteomalacica" an, Manasse (79) schlägt „Osteomalacie" oder „Ostitis chronica metaplastica der Labyrinthkapsel" vor, weil dieser entzündliche Zustand durch die Umwandlung der alten Labyrinthkapsel gekennzeichnet ist. Der Ausdruck „Ostitis chronica metaplastica" wird gebilligt von v. Recklinghausen, B. Schmidt, P. Manasse (77 *a*). Mayer (82) hält Brühls und Orths Benennung als spongiöse Hyperostose für nicht genügend bezeichnend. „Osteitis rarefians der Labyrinthkapsel" ist ungenügend, da hiermit nur ein örtlicher Endzustand des allgemeinen Krankheitsprozesses beschrieben wird

Digitized by Google
Original from UNIVERSITY OF CALIFORNIA
Generated on 2019-10-24 13:15 GMT / http://hdl.handle.net/2027/uc1.b3252761
Public Domain in the United States, Google-digitized / http://www.hathitrust.org/access_use#pd-us-google

(Sohier Bryant, 26). Siebenmanns Ausdruck: spongiöse Verwandlung des Felsenknochens, paßt auf Fälle mit Entwicklung von neugebildeten Knochen, ohne Zusammenhang mit dem ovalen Fenster (G. Brühl, 25).

Da sich die Läsionen der Otosklerose in keiner anderen Weise als durch ihre pathognomonische Lokalisierung in der Labyrinthkapsel von anderen Knochenläsionen unterscheiden und da das Hauptmerkmal in chronischer Dystrophie des Knochens besteht, hält der Verfasser als am bezeichnendsten für diesen Zustand den Ausdruck „Osteodystrophia petrosa". Diese seine Bezeichnung begründet der Verfasser mit osteodystrophischen Läsionen an allen Teilen der Felsenpyramide.

Anatomisches.

Die Auffassung der Pathologie von Knochenaffektionen hat sich im Laufe der Neuzeit sehr geändert, auf Grund der Cohnheimschen Lehre. Die Erklärung der bei der retrograden Knochengewebsveränderung auftretenden Bilder ergibt sich aus der (von Pommer festgestellten) Tatsache eines anhaltenden Strukturwechsels, auch beim vollständig entwickelten Knochen. Diese Veränderung erfolgt mittelst der Havers-Gefäßkanäle durch Resorption und Appositionsvorgänge. Wenn das Verhältnis dieser beiden Vorgänge gestört wird, so daß die Apposition nicht rechtzeitig auf die Resorption folgt und keinen vollständigen Ersatz der bestehenden Defekte leistet, so ergibt sich das Bild der Atrophie mit weiten Markräumen in der Compacta, weil die Apposition so lange verzögert worden ist, daß die Resorption bereits Räume eines weit die Größe des normalen Haversschen Systems überschreitenden Umfanges erzeugt hatte. Die Wände von solchen Räumen zeigen dünne Lagen von konzentrischen Lamellen, weil die Apposition nicht bedeutend ist und die Räume nicht ausfüllt. Die Verschleppung dieses Vorganges durch längere Zeitperioden ermöglicht osteoporotische Zustände vorgeschrittener Art, ohne daß in allen Fällen eine besondere Vermehrung der Osteoklasten zu erkennen wäre. Jedoch entspricht der Typus des neugebildeten Knochengewebes sowie der Kalzifikationsprozeß in allen Fällen von Atrophie durchaus dem normalen Zustand.

Bei den dystrophischen Knochenprozessen zeigt sich ebenfalls ein deutliches Mißverhältnis zwischen den Resorptions- und Appositionsvorgängen, aber dieses Mißverhältnis ist quantitativer sowohl als qualitativer Art. Die normale Regulierung ist in beiden Beziehungen verloren gegangen. Auch bei der Dystrophie folgt die Apposition nicht im richtigen Abstand auf die Resorption, teilweise bleibt sie weit zurück, daher zum Beispiel die bei diesen Vorgängen nicht fehlende Porosität des Knochens; teilweise schießt die Apposition übers Ziel hinaus, daher die Knochenneubildung an normalerweise knochenfreien Stellen (zum Beispiel in den Markhöhlen osteomalakischer Röhrenknochen; im

Digitized by Google
Original from UNIVERSITY OF CALIFORNIA
Generated on 2019-10-24 13:15 GMT / http://hdl.handle.net/2027/uc1.b3252761
Public Domain in the United States, Google-digitized / http://www.hathitrust.org/access_use#pd-us-google

Pelvis des ovalen Fensters). Die enorme Knochenneubildung durch Periost bei Rachitis und Osteitis deformans erklärt sich in derselben Weise.

Die Regulierung ist aber auch vom qualitativen Gesichtspunkte aus verloren gegangen, und hierin besteht das deutlichste Merkmal des dystrophischen Vorganges; das neuentwickelte Knochengewebe verkalkt gar nicht oder verspätet; zweitens führt die substituierende Apposition öfters weder direkt noch indirekt zur Bildung von reinem Lamellaknochen, wie unter normalen Verhältnissen, sondern führt unter Veränderung des Typus zur Bildung eines netzartigen Knochengewebes oder eines Knochengewebes von gemischtem Bau. Diese Vorgänge stellen daher nicht einfach eine verzögerte Apposition dar wie bei der Atrophie, sondern die Apposition nimmt einen unrichtigen Verlauf; der Prozeß ist ein dystrophischer anstatt eines atrophischen.

Die Unterabteilungen der Osteodystrophia infantilis, juvenilis, puerperalis und senilis lassen sich von der Hauptgruppe der dystrophischen Prozesse abtrennen. Osteodystrophia infantilis ist gleichbedeutend mit Rachitis, während Osteodystrophia juvenilis die Krankheitsbilder der späten Rachitis und verfrühten Osteomalakie begreift. Die Bezeichnung als puerperale Osteodystrophie sollte auf das klinisch scharf umgrenzte Bild der eigentlichen Osteomalakie angewendet werden. „Senile Osteodystrophie" wäre die richtige Bezeichnung für gewisse Formen von ausgesprochenen „osteomalakischen" Veränderungen in senilen Knochen, deren Vorkommen früher bestritten wurde, aber jetzt endgültig bestätigt worden ist.

Diese dystrophischen Störungen des Knochensystems, die ihren schärfsten Ausdruck im klinischen Bilde der Rachitis und puerperalen Osteomalakie finden, kommen in einer leichteren Form bei vielen anderen Knochenerkrankungen vor; so bei den leichten stationären Formen von Beckenosteomalakie, bei dystrophischen Knochenveränderungen in Schwangerscheft und Puerperium, bei sogenannten Belastungsdeformitäten, die sich nicht ganz durch mechanische Faktoren erklären lassen, und besonders bei Otosklerose.

In Betracht des Zusammenhanges zwischen der puerperalen Osteomalakie und dem Geschlechtsapparat; mit Rücksicht auf die Tatsache der nahen zeitlichen Verwandtschaft zwischen Auftritt der Belastungsdeformitäten und Entwicklung der Geschlechtsdrüsen; angesichts des Einflusses der Schilddrüse und der cerebralen Hypophyse auf das Knochenwachstum sowohl als auch der Beziehungen zwischen den dystrophischen Prozessen einerseits und den Epithelkörperchen oder den Nebennieren andrerseits, nach Erdheim und Stoltzner, darf folgendes zurzeit als sicher gelten:

Diese Störungen der quantitativen und qualitativen Regelung des Knochenwachstums oder die dystrophischen Prozesse sind in letzter Linie auf pathologische Veränderungen der innerlichen Drüsensekretionen zurückzuführen. Aus diesem Grunde läßt sich eine Reihe von Rückbildungsvorgängen im Kno-

Digitized by Google
Original from UNIVERSITY OF CALIFORNIA
Generated on 2019-10-24 13:15 GMT / http://hdl.handle.net/2027/uc1.b3252761
Public Domain in the United States, Google-digitized / http://www.hathitrust.org/access_use#pd-us-google

chen einheitlich erklären, die seither unter verschiedenen Gruppen zerstreut waren. Diese Rückbildungsvorgänge lassen sich in atrophische und dystrophische Zustände des Knochens einteilen; letztere Gruppe würde die Rachitis, Osteomalakie, Ostitis deformans und Otosklerosis mitumfassen.

Axhausen vertritt die Ansicht, daß der Prozeß der Knochenresorption und die dazu führenden Ursachen die Grundlage bilden, auf welcher der feinere histologische Prozeß in der Pathologie des Knochens seine Erklärung findet. Es scheint nur eine Form der Abbildung beim menschlichen Knochengewebe vorzukommen, nämlich die lacunäre Arrosion.

Atrophie durch Halisterese oder Resorption durch Vaskularisation, resorbierende Gefäßkanäle, Volkmanns Kanäle, gibt es nicht, weil alle Gefäßkanäle im normalen und pathologischen Knochen vom Typus der Volkmannschen Kanäle präexistierende, von Knochenanbildung umschlossene Gefäßbahnen darstellen, genau wie die Havers-Gefäße. Es gibt keine in die Compacta des Knochens wachsende, resorbierende Gefäße. Eine Dekalzifikation des fertigen Knochens oder Halisterese, eine Vaskularisation und resorbierende Gefäßkanäle durch neuentwickelte Gefäße kommt nicht vor, auch nicht in der Umgebung der Volkmannschen Kanäle.

Alles kalkfreie Knochengewebe in erkrankten Knochen ist noch nicht verkalktes, aber nicht entkalktes Knochengewebe. Dieser Ansicht zufolge ist der gesamte erweichte Knochen bei der Otosklerose neu entwickelter, aber nicht entkalkter Knochen. Bei Knochenatrophie werden die durch die Resorption erzeugten Defekte nicht durch Anbildung von Knochen gedeckt, denn die Anbildung geht nicht über die Bildung von Randzonen hinaus. Jedoch ist der Typus des neugebildeten Knochens genau derselbe wie beim normalen Knochenwachstum mit Bildung von lamellärem, konzentrisch gebautem Knochengewebe, das sofort verkalkt. Die Otosklerose ist also keine Knochenatrophie, denn ihr neugebildeter Knochen zeichnet sich durch atypische und unregelmäßige Lamellen aus.

Die Otosklerose ist ein dystrophischer Prozeß. Bei den dystrophischen Vorgängen verändert sich das Mengenverhältnis zwischen Resorption und Anbildung wie bei der Atrophie, und auch die Qualität des neugebildeten Knochengewebes unterscheidet sich in zweierlei Hinsicht vom normalen Typus: Erstens verzögert sich die Verkalkung des neugebildeten Knochens; zweitens ändert sich die Art der Knochencompacta, denn das Gewebe entspringt aus der Unterlage des netzartigen Knochengewebes und verharrt in diesem Zustande, so daß es ein Knochengewebe gemischter Struktur darstellt. Ein Muster solchen Knochens findet sich beim normalen Callus, kommt aber auch bei pathologischem Knochen im allgemeinen und bis zu einem gewissen Grade selbst bei normalem Knochen vor, bei der Dickenzunahme von wachsenden Röhrenknochen. Diesen Prozessen begegnet man bei osteitischen Zuständen

Digitized by Google
Original from UNIVERSITY OF CALIFORNIA
Generated on 2019-10-24 13:15 GMT / http://hdl.handle.net/2027/uc1.b3252761
Public Domain in the United States, Google-digitized / http://www.hathitrust.org/access_use#pd-us-google

jeder Art; bei gewissen Knochen- und Bindegewebsgeschwülsten und bei den dystrophischen Vorgängen. Bei der Knochenverpflanzung werden sie ebenfalls beobachtet, obgleich hier die normale Art der Strukturveränderung im Innern der Compacta vorwiegt. Besonders bemerkenswert ist es, daß die otosklerotischen Knochenveränderungen für diese Art von dystrophischen Knochenveränderungen geradezu typisch sind. Das teils poröse, teils kompakte, gemischte Knochengewebe dieser Art bildet sich an der äußeren und inneren Oberfläche von Röhrenknochen, aber auch in den großen Resorptionsräumen des Innern und unterscheidet sich auch weiterhin wesentlich von der normalen Compacta, selbst nachdem es ganz kompakt geworden ist. Es ist ausgezeichnet durch die größere Vaskularisierung sowohl als auch durch die mangelhafte Einheit und unregelmäßige Anordnung des Havers-Systems; endlich durch die Einschließung von zerstreuten, einem Netzwerk gleichenden Resten von Knochengewebe, von welchem es entspringt. Die Gefäßkanäle dieses Knochengewebes gemischter Struktur haben zum Teil die Natur von Havers-Kanälen und zum anderen Teil diejenige von Volkmanns Kanälen; beide Arten müssen daher ohne Ausnahme als persistierende Gefäßkanäle angesehen werden.

Inhaltsverzeichnis

der vergleichenden Anatomie der Otosklerose.

A. Lokalisierung der Otosklerose.

1. Blutgefäße. — 2. Endostium. — 3. Periost. — 4. Medullarkanäle und Räume. Havers-Kanäle. — 5. Resorption oder Schwund des echten Knochens. Lakunäre Resorption. Atrophie. Verdrängung des Knochens. Howship-Lacunen. Kanalisierung. — 6. Knochenneubildung. — 7. Osteoporose. Spongiöser Knochen. Siebförmiger Knochen. Halisterese. — 8. Hyperostose. Exostose. — 9. Osteoklerose. — 10. Zellen. — 11. Knochenkörperchen. — 12. Osteoblasten. — 13. Osteoklasten, Riesenzellen. Myeloplaxen. — 14. Bindegewebe oder fibröses Gewebe. — 15. Knochenlamellen. — 16. Pommersche Zementlinie. — 17. Havers-Knochen. — 18. Knorpel. — 19. Farbenreaktionen. — 20. Entzündung. — 21. Osteodystrophie.

Vergleichende Anatomie der Otosklerose oder Osteodystrophia petrosa und anderer Knochenerkrankungen.

Blutgefäße.

Otosklerose.

Der Eintritt neugebildeter Blutgefäße ist bezeichnend für die Otosklerose (J. Habermann, 60; Katz, 72; O. Mayer, 83; Brühl, 25; Sohier Bryant, 26). Schilling beobachtete zahlreiche erweiterte Gefäße in dem deutlich verdickten Paukenperiost über den Herden. Diese Gefäße drangen in den spongiösen Knochen ein. Durchsichtige Hyperämie des Promontoriums wird bei

Digitized by Google
Original from UNIVERSITY OF CALIFORNIA
Generated on 2019-10-24 13:15 GMT / http://hdl.handle.net/2027/uc1.b3252761
Public Domain in the United States, Google-digitized / http://www.hathitrust.org/access_use#pd-us-google

der Otosklerose beobachtet (G. Paludetti, 93*c*; Manasse, 77*a*). Das neuentwickelte Knochengewebe entsteht in dem vorgebildeten vaskulären Raum der Kompakta der Labyrinthkapsel. In einem Präparat sah man ein langes Knochengefäß teilweise im alten Knochen und teilweise im neuen Knochengewebe liegen. Von den Wandungen dieses Gefäßraums in der normalen Labyrinthkapsel ragte ein neuentwickeltes Knochenstück in die alte Kompakta (Manasse, 77). Das neugebildete knochenartige Gewebe sucht das normale Gewebe zu ersetzen, nämlich vaskuläre Osteitis (G. Ferreri, 46*a*). Bei der Otosklerose erscheint frühzeitig eine vermehrte Vaskularisation mit vielen erweiterten Kapillaren und formt ein ausgedehntes Netzwerk in den Medullarkanälen (A. Denker, 42; G. Ferreri, 45; H. Frey, 49; K. Grunert 53; Grunert und Schwartze, 59; Habermann, 60; Katz, 72; Manasse, 79; J. Möller, 86, 89; A. Pollitzer, 98, 99, 102; O. Mayer, 83).

Osteitis.

Bei der Osteitis besteht das Hauptmerkmal des Prozesses in der übermäßigen Neubildung von Blutgefäßen im Endostium (Hochsinger, 69; Delkeskamp, 41; Volkmann, 126). Bei der Osteitis zeigt sich der Entzündungsprozeß an den Blutgefäßen (Hochsinger, 69). Bei der Osteitis wie bei Volkmann chronischer vaskulärer Osteitis durchdringen neue Gefäße das Lamellensystem in verschiedenen Richtungen (Katz, 72; Hochsinger, 69), und führen schließlich zu Knochenatrophie, Osteoporose (Hammerschlag, 62). Bei der Osteitis finden sich zahlreiche Blutgefäße in den Resorptionsräumen (Manasse, 79). Bei der Osteitis bildet sich knochenartiges Gewebe, wenn das Gefäßnetz verringert ist (Hochsinger, 69).

Osteomyelitis und Rachitis.

Die erste Veränderung bei Osteomalakie und Rachitis besteht in einer aktiven Gefäßneubildung im Knochenmark (Zesas, 131; J. Basset, 9; Hochsinger, 69). Reichliche Blutversorgung begünstigt die Entwicklung und bestimmt die Lokalisierung von Rachitis und Osteomalakie (M. Ogata, 93*b*; K. Minakuchi; K. Kaji).

Syphilis.

Die bei der kongenitalen Syphilis des Knochens beobachteten pathologischen Prozesse können alle auf einen von den Blutgefäßen ausgehenden Entzündungsvorgang bezogen werden (Hochsinger, 69). Knochensyphilis ist eine chronische Entzündung, die sich vom Periost über die Blutgefäße auf den Knochen erstreckt, ohne Eiterung oder Nekrose (J. Habermann, 60).

Osteitis fibrosa (v. Recklinghausen).

Bei v. Recklinghausens fibröser Osteitis findet sich eine auffallend starke Gefäßneubildung in den zuletzt ergriffenen Teilen (Mayer, 82).

* * *

Digitized by Google
Original from UNIVERSITY OF CALIFORNIA
Generated on 2019-10-24 13:15 GMT / http://hdl.handle.net/2027/uc1.b3252761
Public Domain in the United States, Google-digitized / http://www.hathitrust.org/access_use#pd-us-google

Endostium.

Otosklerose.

Viele Autoren stimmen darin überein, daß bei der Otosklerose das Endostium stark ergriffen ist. Die Auflösung der Kompakta durch die Wucherung des Knochenmarks ist das wesentliche Merkmal der Otosklerose. Es ist dies ein aktiver vom Knochenmark ausgehender Prozeß. Bei der Otosklerose bleibt das Mark der neugebildeten Spongiosa nicht fibrös, sondern wird in Lymphmark umgewandelt. Eine weitere Veränderung des fibrösen Marks besteht in seinem Übergang in grobes Bindegewebe (O. Mayer, 83). Bei nur zwei Fällen (G. Brühl, 25) fanden sich die Veränderungen auf den vom Endochondrium entwickelten Teil des Knochens beschränkt. Nach O. Mayer (83) geht die Resorption des Knochens vom Marke aus. Der ganze Prozeß wird eingeleitet durch den Wucherungsvorgang im Knochenmark. Die Neubildung des Knochens erfolgt durch Apposition von Osteoblasten auf den Knochenbälkchen im fibrösen Mark (O. Mayer, 83).

Osteitis.

Wie andere Knochenaffektionen geht dieselbe meistens vom Endostium aus (Hochsinger, 69). Ein vorherrschendes Merkmal der Osteitis besteht in Endosteitis (V. Tashiro, 123). Bei der Osteitis ist das Hauptkennzeichen des Prozesses die übermäßige Gefäßneubildung im Endostium (Hochsinger, 69; Delkeskamp, 41; R. Volkmann, 126).

Osteomalakie und Rachitis.

Der Krankheitsprozeß der Osteomalakie und Rachitis beginnt mit einer Wucherung des Endostiums (V. Tashiro, 123). Die erste Veränderung bei der Osteomalakie und Rachitis besteht in einer aktiven Gefäßneubildung im Knochenmark (Zesas, 131; Basset, 9; Hochsinger, 69). Der Krankheitsprozeß der Osteomalakie und Rachitis ist ein myelogenischer, eine systematische Reizung des Marks, welche die osteoplastische Apposition verhindert (L. Bernard, 12).

Osteitis fibrosa und Osteomyelitis fibrosa.

Der Prozeß besteht aus einer im Mark beginnenden Disintegrierung des Knochens, gefolgt von Neubildung (v. Recklinghausen, 1891).

* * *

Periost.

Otosklerose.

In Otosklerosefällen haben verschiedene Autoren ein verdicktes gefäßreiches Periost beobachtet. Die von Richter beobachtete Veränderung der Pauke bringt eine Veränderung der Schleimhautperiost der Labyrinthkapsel mit sich

Digitized by Google
Original from UNIVERSITY OF CALIFORNIA
Generated on 2019-10-24 13:15 GMT / http://hdl.handle.net/2027/uc1.b3252761
Public Domain in the United States, Google-digitized / http://www.hathitrust.org/access_use#pd-us-google

(E. Richter, 101). Die Paukenschleimhaut neigt sehr zu Gefäßveränderungen, die den otosklerotischen Prozeß nach sich ziehen und erst das Periost und dann den Knochen betreffen. Die Knochenveränderungen beginnen mit Verdickung des Schleimhautperiosts durch vermehrte Gefäßneubildung und Zellinfiltrierung. Im weiteren Verlauf der vaskulären Osteitis bildet das Periost neuen Knochen und unregelmäßige Hyperostosee (Sohier Bryant, 26). Denker (1905) bezeichnet die Stapesankylose als charakteristisch für Otosklerose. Bei diesen Ankylosen ist das Periost über den Läsionen verdickt (O. Mayer, 82). Die Gefäße im Periost vergrößern sich und zu gleicher Zeit wird der vom Periost entwickelte Knochen resorbiert (G. Brühl, 25). Das Periost in der Nische des ovalen Fensters ist sehr verdickt (O. Mayer, 82). Mit der Stapesankylose verbindet sich stets eine fibröse Verdickung des Mittelohrs in nächster Nähe der Knochenläsionen (G. Brühl, 25). Das Periost beteiligt sich in keiner Weise an der Resorption, denn es zeigt keine Wucherungsvorgänge, selbst da nicht, wo das Periost über neuergriffenen Stellen liegt (O. Mayer, 83).

Osteitis.

Ein vorherrschendes Merkmal bei der Osteitis ist osteoplastische Periostitis (V. Tashiro, 123). Bei der Osteitis findet sich eine übermäßige Tätigkeit des Periosts, dasselbe bildet ein knochenartiges Gewebe, und unter dem Periost sind noch einige nahezu intakte Knochenbälkchen erhalten (J. Basset, 9).

Osteomalakie und Rachitis.

Nach Tashiro kann der Krankheitsprozeß bei der Osteomalakie und Rachitis vom Periost ausgehen. Das knochenartige Gewebe bei der Osteomalakie und Rachitis wird durch das übermäßig funktionierende Periost gebildet. Bei diesen Erkrankungen bleiben einige intakte Knochenlamellen unter dem Periost erhalten (J. Basset, 9).

* * *

Medullarkanäle und -Räume — Havers-Kanäle.

Otosklerose.

Der otosklerotische Prozeß beginnt in den vorgebildeten Gefäßräumen (Manasse, 77 *a*). Nach Siebenmann besteht das erste Stadium der Knochenerkrankung in der trichterartigen Erweiterung der Havers-Kanäle zu großen Lymphräumen. Bei der Otosklerose vergrößern sich die Medullarkanäle und -Räume gegen die Mitte des Krankheitssitzes (A. Denker, 42; G. Ferreri, 45; A. A. Gray, 56; K. Grunert, 57; Grunert und Schwartze, 59; Manasse, 79; J. Möller, 85, 86; A. Politzer, 98, 99). Der ergriffene Teil des Knochens hat große, mit neuem Bindegewebe und neuen Blutgefäßen gefüllte Kanäle (J. Möller, 87). Die neueren Teile des otosklerotischen Herdes sind durch ziemlich große dazwischen liegende Höhlungen ausgezeichnet (Manasse,

Digitized by Google
Original from UNIVERSITY OF CALIFORNIA
Generated on 2019-10-24 13:15 GMT / http://hdl.handle.net/2027/uc1.b3252761
Public Domain in the United States, Google-digitized / http://www.hathitrust.org/access_use#pd-us-google

77 *a*). In den peripheren Teilen der Erkrankung, wo die Frühstadien zur Beobachtung gelangen, sind Osteoklasten in den Howshipschen Lacunen angehäuft. Die Havers-Kanäle der gesunden Teile stehen in keiner Verbindung mit den Havers-Kanälen der erkrankten Teile (J. Möller, 89). Vom Periost wachsen Sprossen in die Havers-Kanäle und resorbieren den Knochen (O. Mayer, 83). Nach Katz enthält der otosklerotische Herd neugebildete Markräume. Siebenmann fand vergrößerte Medullarräume in dem spongifizierten Knochen (Siebenmann, 117 *a*). Bei der Otosklerose finden sich Osteoklasten in beträchtlicher Anzahl in den Markräumen (A. Denker, 42; J. Möller, 85, 86; A. Politzer, 98, 99, 102).

Es gibt Stellen mit kleinen Knochenhöhlungen und Stellen mit großen Höhlen bei der otosklerotischen Veränderung; die ersteren sind die älteren. Diese beiden Arten gehen ohne irgend eine Demarkierungslinie ineinander über (Manasse, 77 *a*). In dem jungen, knochenartigen Gewebe der Otosklerose sind die Knochenräume reich an Zellen (A. Denker, 42; A. Politzer 98, 99; F. Bezold, 15). Nach Bezold fanden sich sehr viele und zellreiche Markräume. Die blaugefärbten Stellen des jüngeren, neugebildeten Knochens zeigen eine eigentümliche, siebartige Durchlöcherung; jeder Raum ist mit einer Zelle gefüllt und mit den Maschen des lamellären Knochenplexus verbunden (Manasse, 77 *a*). Die durch die Vergrößerung der Knochenkörperchen gebildeten Kanäle sind etwas mit den Volkmannschen Kanälen verwandt (Schmidt, 102 *a*). Manasse teilt diese Ansicht nicht, wenigstens nicht in bezug auf Otosklerose (Manasse, 77 *a*). Im späteren Verlauf der Otosklerose werden die Markräume ärmer an Zellen und reicher an fibrösem Gewebe (J. Möller, 86; Baginsky, 8; Katz, 72; Denker, 42; Grunert, 57; Habermann, 60; G. Ferreri, 45). In den alten Herden enthalten die Höhlungen des lamellären Plexus Knochenmark, fibröses und Fettmark (Manasse, 77 *a*). Bei der Otosklerose enthalten die Markräume zerstreute Osteoblasten (F. Bezold, 15; A. Politzer, 98, 99; Katz, 72). Später verengern sich die Markräume bei der Otosklerose (A. A. Gray, 56).

Nach Siebenmann werden im späteren Stadium des otosklerotischen Prozesses die Markräume kleiner und der Knochen verdichtet sich. In den älteren Teilen des neuen Knochens sind die Markräume verengert und enthalten weniger Zellen. Der otosklerotische Knochen enthält sehr spärliche Havers-Kanäle. Weiterhin verengern sich die Höhlungen und enthalten kaum eine Spur von Mark. In den älteren Teilen finden sich gewöhnliche Havers-Kanäle (Manasse, 77 *a*).

Osteitis.

Bei der Osteitis werden neue Markräume durch die Gefäße in verschiedenen Richtungen gebildet (Katz, 72; Hochsinger, 69). Die Havers-Kanäle

Digitized by Google
Original from UNIVERSITY OF CALIFORNIA
Generated on 2019-10-24 13:15 GMT / http://hdl.handle.net/2027/uc1.b3252761
Public Domain in the United States, Google-digitized / http://www.hathitrust.org/access_use#pd-us-google

bei Osteitis sind stark vergrößert und vielfach untereinander und mit den Medullarkanälen verbunden. Bei der Osteitis entspringen neue Kanäle aus den Havers-Kanälen (Katz, 72; Hochsinger, 69).

Osteomalakie und Rachitis.

Der Krankheitsprozeß der Osteomalakie und Rachitis beginnt in den Medullarkanälen (Truzzi, 124). Eine der frühesten Veränderungen bei Osteomalakie und Rachitis besteht in der Neubildung von Medullarkanälen (D. G. Zesas, 131; J. Basset, 9; Hochsinger, 69). Zu den frühzeitigsten Veränderungen bei der Osteomalakie und Rachitis gehört die Erweiterung von Havers-Kanälen (D. G. Zesas, 131; J. Basset, 9; Hochsinger, 69).

Osteitis fibrosa (v. Recklinghausen).

Bei der Osteitis fibrosa (v. Recklinghausen) findet sich eine ausgesprochene Bildung von Havers-Kanälen (O. Mayer, 82, 83).

* * *

Resorption oder Schwund des wahren Knochens. Lacunäre Resorption.

Otosklerose.

Knochenresorption und Desintegrierung ist ein bezeichnendes Merkmal der Otosklerose (J. Habermann, 60; Katz, 72; A. A. Gray, 56). Resorptions- und Appositionsprozesse gehen bekanntlich andauernd im Knochen vor, besonders in jugendlichen, wachsenden Knochen und im Greisenalter (O. Mayer, 83). Bei der Otosklerose finden sich Desintegrierung und Hyperostose nebeneinander (A. A. Gray, 56). Das Phänomen der Resorption geht bei der Otosklerose vor sich, während an einer anderen Stelle die Ablagerung von neuem Knochen stattfindet. Es ist dies der wohlbekannte Resorptions- und Ablagerungsprozeß (Manasse, 79; J. Möller, 87; A. A. Grant, 56; A. Denker, 42; Siebenmann, 117 *a*). Bei der Otosklerose besteht die Veränderung wesentlich in der Resorption des alten Knochens (A. A. Gray, 56; Siebenmann, 117 *a*). Die Knochenresorption geht vom Mark aus, durch die Wucherung der Bindegewebszellen. Das Mark selbst teilt den Knochen in Bälkchen, teilweise durch das Einwachsen von Sprossen in die Kanäle. Das wesentliche Merkmal in der Erkrankung des Pyramidenknochens besteht in der Auflösung des kompakten Knochens (O. Mayer, 83). Der harte Knochen der Felsenpyramide wird durch neugebildete Gefäßkanäle durchzogen, entstanden durch die Desintegrierung des alten Knochens durch die neuen, denselben durchdringenden Gefäße (Habermann; O. Mayer, 83).

Alle Präparate zeigen Resorption durch Osteoklasten (G. Brühl, 25). Nach Siebenmann ist die ursprüngliche Veränderung bei Otosklerose die trichterförmige Erweiterung der Havers-Kanäle durch lacunäre Resorption.

Digitized by Google
Original from UNIVERSITY OF CALIFORNIA
Generated on 2019-10-24 13:15 GMT / http://hdl.handle.net/2027/uc1.b3252761
Public Domain in the United States, Google-digitized / http://www.hathitrust.org/access_use#pd-us-google

zuweilen im Verein mit Osteoklasten, die häufig fehlen. Nach demselben erleiden die Havers-Kanäle im Verlauf der Resorption und Apposition eine Veränderung; die knorpeligen interglobulären Räume werden resorbiert und durch neuentwickelten Knochen ersetzt. Die Desintegrierung des alten Labyrinthknochens durch Howship-Lacunen und Osteoklasten, im Anfang sowohl als auch im Fortschreiten des Krankheitsprozesses ist unbestreitbar (Manasse, 77 *a*). Die ursprüngliche Veränderung besteht in Resorption des normalen Knochens (Siebenmann, 117 *a*). Gewisse Anzeichen deuten auf erneute Resorption des hyperostitischen Knochens an seiner Oberfläche (O. Mayer, 83). Siebenmann nahm an, daß lacunäre Resorption dem otosklerotischen Prozeß vorausging und Knochenneubildung auf denselben folgte. Schilling fand tiefe Lacunenbildung, wo die Markräume den kompakten Knochen berührten. Habermann wies auf die Seltenheit von lacunärer Resorption am Rande der otosklerotischen Veränderung. Howshipsche Lacunen fanden sich niemals an der Grenze des neuentwickelten und des alten Knochens (Manasse, 77 *a*).

Im allgemeinen findet die Desintegrierung des Labyrinthknochens nicht durch lacunäre Resorption statt, sondern infolge von einfacher Verdrängung durch neugebildeten Knochen.

Der Schwund des alten Knochens besteht in einfacher Resorption, ohne Osteoklasten oder Howshipsche Lacunen. Die Resorption des alten Knochens erfolgt durch das Vordringen des neuen Knochens und knochenartigen Gewebes (Granulationsgewebe). Dieser Knochenersatz muß auf der Höhe seiner Tätigkeit eine sekundäre Resorption infolge einer primären Neubildung sein Der alte Labyrinthknochen erleidet eine allmähliche Atrophie, eine Druckatrophie durch das Vordringen des neuen Knochens. Die Labyrinthcompacta wird durch den neuen Knochen ersetzt (Manasse, 77 *a*). J. Möller nimmt. an, daß der neue Knochenwuchs den normalen Knochen verdrängt. Es ist nicht leicht, sich vorzustellen, wie ohne eine vorausgegangene primäre Desintegrierung neuer Knochen in der intakten Compacta der Labyrinthkapsel abgelagert werden kann; aber dies geschieht ohne jede Schädigung des Knochenraumes in den vorgebildeten Gefäßräumen der intakten Labyrinthkapsel, ohne daß eine vorhergehende Knochendesintegrierung Platz für Appositionsvorgänge geschaffen hat (Manasse, 77 *a*). Die siebartige Durchlöcherung des neuen Knochengewebes hat viel mit der Resorption des neuen Knochens zu tun (Manasse, 77 *a*).

Habermann bezieht den Durchlöcherungs- und Kanalisationsprozeß auf den alten Knochen. Der neuentwickelte Knochen wird auf zweierlei Art zerstört, erstens durch Kanalisation und zweitens durch gewöhnliche Osteoklastenbildung (Manasse, 77 *a*).

Digitized by Google
Original from UNIVERSITY OF CALIFORNIA
Generated on 2019-10-24 13:15 GMT / http://hdl.handle.net/2027/uc1.b3252761
Public Domain in the United States, Google-digitized / http://www.hathitrust.org/access_use#pd-us-google

Osteitis.

Ein vorherrschendes Merkmal bei der Osteitis besteht in dem mehr oder weniger vollständigen Schwund des echten Knochens (J. Basset, 9). Bei der Osteitis findet sich Resorption infolge von Erweiterung von Knochenkörperchen und Medullarkanälen (Hochsinger, 69). Resorption des alten Knochens und Ablagerung von neuem Knochengewebe ist von verschiedenen Beobachtern bei mehreren Krankheiten beschrieben worden (Sohier Bryant). Resorption des fertigen Knochens durch Tätigkeit von Knochenkörperchen. Rindfleisch bezeichnet dies als Kanalisation, im Gegensatz zu Vaskularisation. Verschiedene Formen von Desintegrierung sind durch v. Recklinghausen bekannt geworden. Bei der Osteitis geschieht die Resorption der Grundsubstanz durch die Hypertrophie der Osteoblasten und die Gegenwart von Myeloplaxen (J. Basset, 9). Bei der Osteitis findet sich lacunäre Resorption (Hochsinger, 69). Bei der Osteitis führen die durchdringenden Gefäße schließlich zur Atrophie des Knochens (Hammerschlag, 62). Die siebartige Knochenresorption beschreibt M. B. Schmidt in seinem Kapitel über durchbohrende Kanäle, wo er angibt, daß eine zweite Art von Resorption des fertigen Knochens vorkommt, außer den Volkmannschen Kanälen. Im Unterschied hiervon geht dieselbe von den Knochenkörperchen aus und wird als Kanalisation bezeichnet (M. B. Schmidt, 109 *a*).

Osteomalakie und Rachitis.

Eine der frühesten Veränderungen bei Osteomalakie und Rachitis ist die lacunäre Resorption (Zesas, 131; J. Basset, 9; Hochsinger, 69). Unter den ersten Veränderungen bei Osteomalakie und Rachitis findet sich die Verdrängung des Knochens (J. Basset, 9). Bei Osteomalakie und Rachitis bestehen die ersten Veränderungen in Knochenverdrängung und Resorption. Die Erweichung des Knochens geht aus von den Medullarkanälen (Zesas, 131; J. Basset, 9; Hochsinger, 69). Bei Osteomalakie und Rachitis ist das vorherrschende Merkmal der mehr oder weniger vollständige Schwund des echten Knochens. Die Resorption der Grundsubstanz erklärt sich durch die Hypertrophie der Osteoblasten (J. Basset, 9). Osteomalakie und Rachitis führen zur Knochenatrophie (V. Tashiro, 123).

Fibröse Osteitis und Osteomyelitis fibrosa.

Der Prozeß besteht in einer Desintegrierung des Knochens (v. Recklinghausen, 1891). Bei v. Recklinghausens Osteitis fibrosa findet sich Atrophie der Knochensubstanz (O. Mayer, 82, 83).

Osteitis deformans.

Ziegler beobachtete bei Osteitis deformans den Ersatz des toten Knochengewebes durch neuentwickeltes knochenartiges Gewebe ohne vorhergehende

Digitized by Google
Original from UNIVERSITY OF CALIFORNIA
Generated on 2019-10-24 13:15 GMT / http://hdl.handle.net/2027/uc1.b3252761
Public Domain in the United States, Google-digitized / http://www.hathitrust.org/access_use#pd-us-google

Resorption durch Osteoklasten. Marchand beobachtete eine der Resorption des alten Knochens bei Osteosklerose ähnliche Form von Knochenresorption beim Einheilen verpflanzten Knochengewebes in den Schädel.

* * *

Knochenneubildung.

Otosklerose.

Bei der Otosklerose geht der Prozeß der Ablagerung von neuem Knochen vor sich, während an anderer Stelle die Resorption des alten Knochens stattfindet. Es ist dies der wohlbekannte Prozeß der Resorption und Ablagerung (A. Denker, 42; Manasse, 79; J. Möller, 87; A. A. Gray, 56; O. Mayer, 86; Siebenmann, 117 *a*). Bei der Otosklerose verwandelt sich der Knochen in neugebildeten Knochen (Manasse; A. Politzer, 98; Brühl und Politzer, 20; A. Denker, 42). Nach Siebenmann ist die ursprüngliche Schädigung eine Resorption des normalen Knochens, auf welche später der Wuchs von neuem Knochen folgt. Das wesentliche Merkmal der Otosklerose besteht in der Auflösung des kompakten Knochens durch den Wucherungsprozeß des Markes, gefolgt von wiederholter Knochenneubildung (O. Mayer, 83). Otosklerose ist nicht eine Umwandlung des normalen Knochengewebes in der Labyrinthkapsel, sondern eine echte Neubildung, die den normalen Knochen ersetzt (A. Politzer, 100; Manasse, 77 *a*). J. Möller nimmt an, daß ein neuentwickelter Knochenkern die Ursache des den normalen Knochen verdrängenden Wachstums ist. In einem frühen Stadium der Otosklerose erscheint sehr gefäßreiches, knochenartiges Gewebe, ähnlich wie Granulationsgewebe, das den normalen Knochen ersetzt, eine primäre Neubildung mit sekundärer Atrophie (F. Bezold, 15; A. Denker, 42; G. Ferreri, 45, 46 *a*; K. Grunert, 57; Grunert und Schwartze, 59; L. Sewell, 112; P. Manasse, 79, 77 *a*; J. Möller, 85, 86, 87; A. Politzer, 90, 99, 102; A. A. Gray, 56). Erstlich geht die Knochenneubildung tatsächlich ursprünglich aus den Gefäßräumen hervor, ohne daß eine vorherige Knochendesintegrierung Raum für Appositionsprozesse geschaffen hat. Ein neuentwickelter Knochenvorsprung ragte in die alte Compacta von der Wandung eines Gefäßraumes inmitten der normalen Labyrinthkapsel (Manasse, 77 *a*). An den älteren erkrankten Stellen bilden die erweiterten Kanäle Höhlungen, die mehr weniger mit neuer Spongiosa ausgekleidet sind (Siebenmann, 117 *a*). Die knochenartige Substanz ist dem alten Knochen angelagert. Bei der Otosklerose ist das junge knochenartige Gewebe reich an Zellen in den Knochenräumen (A. Denker, 42; A. Politzer, 98, 99; F. Bezold, 15; P. Manasse, 77 *a*; Heine, 66 *b*). Das Gewebe in den Räumen gleicht gewöhnlichem jungen Granulationsgewebe. Die kürzlich gebildeten Teile des knochenartigen Gewebes haben große Höhlen und weniger

Digitized by Google
Original from UNIVERSITY OF CALIFORNIA
Generated on 2019-10-24 13:15 GMT / http://hdl.handle.net/2027/uc1.b3252761
Public Domain in the United States, Google-digitized / http://www.hathitrust.org/access_use#pd-us-google

Knochenmasse. Diese Teile sind dunkel und färben sich tiefblau mit Hämatoxylin; sie gleichen unfertigen Knochen. Die Knochenlamellen sind dünn. Große Gefäße oder starkes Bindegewebe finden sich nicht. In den Räumen des jüngsten neuen Knochens ist weder Fett noch Mark enthalten. Das neugebildete Gewebe muß allmählich als spongiöser Knochen betrachtet werden (Manassse, 77 *a*). Das knochenartige Gewebe erleidet lacunäre Resorption (A. Denker, 42; G. Ferreri, 45; A. A. Gray, 56; K. Grunert, 57; Grunert und Schwartze, 59; Manasse, 79, 77 *a*; J. Möller, 85, 86; A. Politzer, 98, 99). Nach Siebenmann schreiten Resorptionsprozesse im neuen Knochen fort, während an anderen Stellen Osteoblasten knochenartiges Gewebe an den Wandungen von vergrößerten Räumen erzeugen. Gelegentlich findet sich ein eigentümlich siebartiger Bau mit darin enthaltenen Zellen, in Verbindung mit weiten Räumen (Manasse, 77 *a*). Alle Präparate zeigen Bildung von neuem Knochen durch Osteoblasten (G. Brühl). Bei Otosklerose ist das Phänomen der Knochenablagerung bezeichnend (J. Habermann, 60; Katz, 72; A. A. Gray, 56). Nach Siebenmann wird von den Osteoblasten ein knochenartiges Gewebe auf den Wandungen der vergrößerten Lymphräume des neuen Knochens gebildet, während der Resorptionsprozeß im neuen Knochen an anderen Stellen fortschreitet. Längs der Wandung der Zwischenräume erscheinen Reihen von Osteoblasten, die konzentrisch neues Knochengewebe ablagern (J. Möller, 89; G. Brühl). Hanan hält den neuentwickelten Knochen bei Otosklerose für metaplastischen Bindegewebsknochen. Es finden sich zwei Arten von neugebildetem Knochen, die allmählich ineinander übergehen. Der ältere Teil des neuen Knochens ist von viel einfacherem Bau als der neuere und besteht aus deutlich rosa gefärbten Lamellen, die ein Netzwerk bilden.

Ein lamelläres System existiert nicht. Die helleren Teile haben dicke Knochenlamellen und kleine Höhlungen. Die Höhlungen des älteren neuen Knochens enthalten weniger Zellen, größere Gefäße und ein reichliches, feines Bindegewebe. Dasselbe stellt fibröses Mark dar und kann in echtes Fettmark übergehen. Verkalkung der Bindegewebsfasern im fibrösen Mark findet sich nur in den älteren Teilen. Die kleinen Kalkablagerungen in der Nähe des Knochens gleichen Ablagerungen in neuem Bindegewebe. Die beiden Arten von neuem Knochen sind nicht kompakt und haben keine knorpeligen interglobulären Räume (Manasse, 77 *a*). Der neue Knochen wird immer kalkreicher (J. Habermann, 60; Mc Sweeney, 84). Der neuentwickelte Knochen nimmt allmählich lamellären Bau an (A. Denker, 42). Späterhin zeigt der neue Knochen die Gestalt von unregelmäßiger Hyperostose (Sohier Bryant, 26). Die Knochenneubildung ist an gewissen Stellen eine übermäßige (O. Mayer, 83). Bei der Otosklerose bildet sich der neuentwickelte Knochen auf Kosten des Knorpels der interglobulären Räume (A. Denker, 42; Siebenmann; A. A. Gray, 56).

Digitized by Google
Original from UNIVERSITY OF CALIFORNIA
Generated on 2019-10-24 13:15 GMT / http://hdl.handle.net/2027/uc1.b3252761
Public Domain in the United States, Google-digitized / http://www.hathitrust.org/access_use#pd-us-google

Osteitis.

Anlagerungsprozesse geben bekanntlich andauernd im Knochen vor sich, besonders in jugendlichem wachsenden Knochen und im Greisenalter (O. Mayer, 83). Bei der Osteitis ist die Neubildung von knochenartigem Gewebe ein hervorstechender Zug (V. Tashiro, 123). Bei der Osteitis bildet sich knochenartiges Gewebe aus dem Periost. Das knochenartige Gewebe wird allmählich resorbiert und durch Bindegewebe ersetzt (Hochsinger). Neubildung von knochenartigem Gewebe findet sich bei Pagets Ostitis deformans, Osteitis deformans, Leontiasis ossea (H. J. M. Schov, 111).

Osteomalakie und Rachitis.

Bei der Osteomalakie und Rachitis wird das neugebildete knochenartige Gewebe resorbiert und das Resultat ist Osteoporose (Heitzmann). Osteomalakie und Rachitis führen zur Bildung von knochenartigem Gewebe (V. Tashiro, 123). Das knochenartige Gewebe bei der Osteomalakie und Rachitis geht aus der übermäßigen Tätigkeit des Periosts hervor (J. Basset, 9). Das knochenartige Gewebe bei der Rachitis stellt neuentwickelte Knochensubstanz dar (D. G. Zesas, 131).

Osteitis fibrosa und Osteomyelitis fibrosa.

Der Krankheitsprozeß besteht in einer aus dem Knochenmark hervorgehenden Desintegrierung des Knochens, gefolgt von Knochenneubildung (O. Mayer, 83).

Osteitis deformans.

Entwicklung von neuem Knochengewebe anstatt des alten in Osteitis deformans (Ziegler).

* * *

Osteoporose.

Otosklerose.

Ein wesentliches Kennzeichen der Otosklerose besteht in Osteitis rarefians (Grunert, 57; P. Cornet, 36). Der otosklerotische Herd unterscheidet sich vom normalen Knochen dadurch, daß er nicht kompakt ist (P. Manasse, 77 *a*). Unzweifelhaft sind die Knochenbälkchen in dem jungen, neuentwickelten spongiösen Knochengewebe aus den in den jungen Herden enthaltenen Zellen hervorgegangen (Manasse, 77 *a*). Später fand sich eine erneute Resorptionsosteoporose bei der Otosklerose (G. Ferreri, 46 *a*). Nach Manasse und Siebenmann ist der Übergangsprozeß bei der Otosklerose eine Spongiosierung. Der spongiöse Knochen bildet sich auf Kosten des primitiven Knorpels anstatt auf Kosten des dichten Knochens (Siebenmann). Das neue Gewebe bei der Otosklerose muß als spongiöser Knochen erklärt werden (Manasse,

Digitized by Google
Original from UNIVERSITY OF CALIFORNIA
Generated on 2019-10-24 13:15 GMT / http://hdl.handle.net/2027/uc1.b3252761
Public Domain in the United States, Google-digitized / http://www.hathitrust.org/access_use#pd-us-google

77 *a*). Bei der Otosklerose findet sich eine Osteoporose in der Labyrinthkapsel (L. Sewell, 112; Katz, 72; Manasse, 79; G. Ferreri, 45). Katz fand bei einer Katze spongiösen Knochen in den Schuppenteilen des Schläfenknochens im Hammer und Amboß. Spongiosierung fand sich ebenfalls im Steigbügel und Hammerkopf. Bei der Otosklerose wird der alte Knochen von Osteoklasten umringt und wird spongiös (Katz, 72; L. Sewell, 112). Neuentwickelter spongiöser Knochen entsteht bei der Otosklerose (A. A. Gray, 56).

Bei der Otoklerose findet sich Osteoporose (Sohier Bryant, 26). Die Knochenveränderungen schließen rarefizierende Osteitis ein (Sohier Bryant, 30). Neugebildeter poröser Knochen ersetzt den resorbierten Knochen (G. Brühl, 25). Rarefizierende Ostitis kommt als ein sekundärer Zustand vor (J. Möller, 89). Cysten finden sich in otosklerotischen Veränderungen (O. Mayer, 83). Die otosklerotischen Veränderungen im Knochen wurden von Orth und Storem als spongiöse Hyperostose angesehen (G. Brühl, 25). Spongiosierung des ovalen Fensters wird beobachtet (A. Taniyama, 120). Der kompakte Labyrinthknochen erleidet weitgehende spongiöse Veränderungen. Unter den Veränderungen der Felsenpyramide bei der Otosklerose finden sich Cystenbildungen (Mayer, 83). Brühl gibt an, daß die Neubildung von spongiösem Knochen zur Stapesankylose führt. Es findet sich Spongiosierung der Felsenpyramide (Brühl). Aus dem Mark hervorgehendes embryonisches Gewebe teilt den Knochen in Bälkchen (O. Mayer, 83). Nach Ferreri resorbiert die Otosklerose das normale Gewebe und erzeugt Osteoporose (46 *a*). Schilling und Manasse (77 *a*) erwähnen den großen Unterschied zwischen dem neuen Knochen und der normalen Spongiosa.

Osteitis.

Ein vorherrschendes Merkmal bei der Osteitis ist Halisterese (V. Tashiro, 123; J. Basset, 9). Resorbierung von Knochenlamellen ist ein wesentliches Zeichen der Osteitis rareficans (J. Basset, 9; Arcangeli, 2). Pagets Ostitis deformans, Osteitis deformans und Leontiasis ossea zeigen Osteoporose der Compacta (H. J. M. Schov, 111). Bei der Osteitis verwandelt sich die Compacta in spongiösen Knochen; Osteoporose (J. Basset, 9; Katz, 72). Osteoporose findet sich bei Osteitis, wenn das neugebildete knochenartige Gewebe resorbiert wird (Mc Sweeney, 84). Bei der Osteitis führen die neugebildeten Gefäße schließlich zur Osteoporose (Hammerschlag, 62).

Osteomalakie und Rachitis.

Osteomalakie und Rachitis führen zur Halisterese (V. Tashiro, 123). Ein wesentliches Merkmal der Osteomalakie ist die Resorbierung der Knochenlamellen (J. Basset, 9; Arcangeli, 2). Bei der Osteomalakie überwiegt die Halisterese die Wucherung des knochenartigen Gewebes; bei der Rachitis

Digitized by Google
Original from UNIVERSITY OF CALIFORNIA
Generated on 2019-10-24 13:15 GMT / http://hdl.handle.net/2027/uc1.b3252761
Public Domain in the United States, Google-digitized / http://www.hathitrust.org/access_use#pd-us-google

ist das Umgekehrte der Fall (M. Ogata, 93 *c*; K. Minakuchi; K. Kaji). Nach Heitzmann entsteht die Osteoporose bei Osteomalakie und Rachitis durch die Resorbierung des neugebildeten knochenartigen Gewebes.

Syphilis.

In den Frühstadien der Syphilis findet sich eine entzündliche Rarefizierung des spongiösen Knochens (Hochsinger, 69). Das syphilitische Gift verursacht Osteoporose (E. Ziegler, 132).

Osteoarthritis.

Bei der Osteoarthritis zeigt das Röntgenbild eine charakteristische Rarefizierung des Knochens (P. W. Nathan, 93).

Perniziöse Anämie.

Marchand zeigt Vorhandensein von Halisterese ohne lacunäre Resorption im Femur bei perniziöser Anämie; keine Osteoblasten oder Riesenzellen (*79 a*).

* * *

Hyperostose, Exostose.

Otosklerose.

Die anatomische Grundlage der Otosklerose ist Hyperostose (G. Brühl, 23). Nach Heimann ist knöcherne Ankylose bezeichnend für Otosklerose. Nach Brühl bestehen die otosklerotischen Veränderungen in einer spongiösen Hyperostose. Die Neubildung des Knochens an bestimmten Stellen ist eine übermäßige und verursacht ausgebreitete Knochenverdickung und Hyperostose. Stapesankylose erfolgt durch Hyperostose. Der Knochen der ovalen Fensternische ist hyperostitisch (O. Mayer, 83). Bei der Otosklerose besteht Hyperostose der Labyrinthwandungen.

Die Hyperostose folgt auf die Knochenresorption. Hyperostose ist eine der Knochenveränderungen bei Otosklerose. Hyperostose kommt in den Labyrinthfenstern vor (Sohier Bryant, 30). Bei der Otosklerose findet sich Exostose neben der Desintegrierung (A. Frey, 49; A. A. Gray, 56). Exostosen finden sich in den älteren, in die angrenzenden Höhlungen des Gehörganges und Labyrinths vorspringenden Teilen. Diese Formationen können dem gewöhnlichen otosklerotischen Knochen gleichen und gänzlich aus grobem sklerotischen Knochen bestehen. Die Knochenveränderung kann sich auf fibröse und knorpelige Strukturen ausdehnen und zu Exostosen in den Höhlungen führen (P. Manasse, *77 a*).

Digitized by Google
Original from UNIVERSITY OF CALIFORNIA
Generated on 2019-10-24 13:15 GMT / http://hdl.handle.net/2027/uc1.b3252761
Public Domain in the United States, Google-digitized / http://www.hathitrust.org/access_use#pd-us-google

Osteitis.

Zu den Knochenveränderungen bei Osteitis gehört die Hyperostose (E. Ziegler, 132). Sekundäre Deformitäten finden sich bei Pagets Osteitis deformans, bei Osteitis deformans und bei Leontiasis ossea (H. J. M. Schov, 111).

Syphilis.

Unter den durch syphilitisches Gift erzeugten Veränderungen findet sich Hyperostose (E. Ziegler, 132).

Rachitis.

In rachitischen Fällen überwiegt die Wucherung des knochenartigen Gewebes die Halisterese; bei der Osteomalakie ist es umgekehrt (M. Ogata, 93 *c*: K. Minakuchi; K. Kaji).

* * *

Osteosklerose.

Otosklerose.

Nachdem die Resorption des ersten neugebildeten Knochens bei der Otosklerose stattgefunden hat, geht eine zweite Knochenbildung vor sich, diesmal mittelst der Markräume durch die Tätigkeit von Osteoblasten. Dieser neue Knochen ist zuerst spongiös, verschwindet nicht wieder, sondern wird dicht und fest. Die Medullarräume verkleinern sich allmählich. Der Knochen wird wieder kompakt (Manasse, 77 *a*). Bei der Otosklerose ersetzt der sklerotische Knochen zum Teil die Labyrinthkapsel (Katz, 72; L. Sewell, 112; Manasse, 79; G. Ferreri, 45). Gelegentlich wird das neugebildete Knochengewebe in gänzlich marklosen sklerotischen Knochen umgewandelt (Manasse, 77 *a*). Bei der Otosklerose wird der Knochen später sklerotisch (Katz, 72: L. Sewell, 112; A. A. Gray, 56). Otosklerose des Warzenfortsatzes existiert ebenfalls (E. Richter, 101). In den älteren Teilen durchziehen den festen Knochen nur vom Lamellensystem umgebene Blutgefäße (P. Manasse, 77 *a*)

Osteitis.

Bei der Osteitis kommt es im späteren Verlauf zur Sklerosierung des Knochens (Hochsinger, 69).

* * *

Zellen.

Otosklerose.

In dem jungen knochenartigen Gewebe der Otosklerose finden sich zahlreiche Zellen in den Knochenräumen (F. Bezold, 15; A. Denker, 42; A. Politzer, 98, 99; Manasse, 77 *a*). In den jüngeren Teilen der otosklerotischen

Digitized by Google
Original from UNIVERSITY OF CALIFORNIA
Generated on 2019-10-24 13:15 GMT / http://hdl.handle.net/2027/uc1.b3252761
Public Domain in the United States, Google-digitized / http://www.hathitrust.org/access_use#pd-us-google

Erkrankung besteht das Gewebe dieser Räume aus Rundzellen, Spindelzellen und kubischen Zellen (P. Manasse, 77 *a*). Schilling beobachtete eine größere Anzahl von Kernen in der Marksubstanz von otosklerotischen Herden als im normalen Knochen. Das neuentwickelte zellreiche Gewebe ist ein Gegner des alten Knochens und dringt mit dem jungen Knochen gegen denselben vor (Manasse, 77 *a*). Späterhin nehmen die Zellen in den Markräumen bei der Otosklerose ab (J. Möller, 86; Baginsky, 8; Katz, 72; Denker, 42; Grunert, 57; Habermann, 60; Ferreri, 45). Siebenmann fand das Bindegewebe der Markräume kernarm an den den spongifizierten Stellen. Bei der Otosklerose unterscheidet sich der neue Knochen vom normalen Knochen durch die Gestalt der Zellen (J. Habermann, 60; Mc Sweeney, 84). Interstitielle Zellinfiltration mit Rundzellen findet sich in einem frühen Stadium der Otosklerose (Sohier Bryant, 26). Lymphzelleninfiltration in der Mucosa kommt vor (O. Mayer, 83). In den älteren Teilen findet sich reichliches Fettmark statt des fibrösen Marks. Die ältesten Teile zeigen kaum eine Spur von Mark (P. Manasse, 77 *a*).

Die Räume in dem älteren neuen Knochen enthalten fibröses oder Fettmark, selten Schleimgewebe (Manasse, 77 *a*). Die Höhlungen in dem neuentwickelten Knochengewebe enthalten zu keiner Zeit echtes Mark. Die Zellen der Zwischenräume des neugebildeten Knochens entsprechen allen Arten von Bindegewebszellen. Myeloblasten oder Fettzellen finden sich nicht. Das Gewebe stellt gewöhnliches Granulationsgewebe oder jugendliches Bindegewebe dar. Die besonderen Markbestandteile, Myelocyten und gekernten roten Blutkörperchen des lymphatischen Knochenmarks fehlen stets. Die Zellen sind einfache Bindegewebszellen aller Art. Die Räume in den älteren Teilen des neuen Knochens enthalten weniger Zellen, darunter Lymphocyten, Spindelzellen und gelegentlich echte Fettzellen (P. Manasse, 77 *a*).

Osteitis.

Bei der Osteitis finden sich perivaskuläre Zellanhäufungen (H. Finkelstein (47).

* * *

Knochenkörperchen.

Otosklerose.

Bei der Otosklerose finden sich zahlreiche, sehr große und unregelmäßige Knochenkörperchen, besonders in der Nähe des normalen Knochens (A. Denker, 42; K. Grunert, 58; Manasse, 79; A. Politzer, 98, 99, 102; Brühl und Politzer, 20). Nach Siebenmann unterscheidet sich die neue knochenartige Zone vom alten Knochen durch große, unregelmäßige Knochenkörperchen mit abnormen Fortsätzen und 1—2 Kernen. Die Knochenkörper-

Digitized by Google
Original from UNIVERSITY OF CALIFORNIA
Generated on 2019-10-24 13:15 GMT / http://hdl.handle.net/2027/uc1.b3252761
Public Domain in the United States, Google-digitized / http://www.hathitrust.org/access_use#pd-us-google

chen fand Siebenmann sehr zahlreich, sehr groß und unregelmäßig, dicht zusammengedrängt. Schilling fand, daß in den otosklerotischen Herden im Vergleich mit normalem Knochen die Knochenkörperchen zahlreicher und unregelmäßig gestaltet waren. Das neugebildete Knochengewebe enthält meistens nur dreieckige Knochenkörperchen (Manasse, 77 *a*). Der neue Knochen besitzt große Knochenzellen (O. Mayer, 83). In den älteren Teilen des neuen Knochens sind die Knochenkörperchen ausgezackt. In den sklerotischen Teilen finden sich sehr wenige Knochenkörperchen (Manasse, 77 *a*).

Osteitis.

Bei der Osteitis findet sich Resorption infolge von Erweiterung der Knochenkörperchen (Hochsinger, 69). Eine als Canaliculisation bezeichnete Knochenresorption entsteht durch die Tätigkeit der Knochenkörperchen. Die Knochenkörperchen und ihre Kanälchen schwellen an auf Kosten der Zwischensubstanz, offenbar durch Kalkentziehung aus den Wandungen (M. B. Schmidt, 109 *a*).

Osteomalakie und Rachitis.

Zu den frühesten Veränderungen bei Osteomalakie und Rachitis gehört die Erweiterung der Knochenkörperchen (D. G. Zesas, 131; J. Basset, 9; Hochsinger, 69).

* * *

Osteoblasten.

Otosklerose.

Bei der Otosklerose besorgen die Osteoblasten die Ablagerung von neuem Knochen (A. Denker, 42; Manasse, 79; J. Möller, 87; A. A. Gray, 56). Bei der Otosklerose finden sich in den Markräumen zerstreute Osteoblasten (F. Bezold, 15; A. Politzer, 98, 99; Katz, 72). Das Gewebe in der Höhlung des neuentwickelten Knochens besteht aus verschiedentlich geformten Osteoblasten (Manasse, 77 *a*). Nach Siebenmann treten Osteoblasten an der Wandung der vergrößerten Höhlungen auf und bilden knochenartiges Gewebe in dem neuen Knochen. Die Knochenneubildung geschieht durch die Anlagerung von Osteoblasten (O. Mayer, 83; G. Brühl, 25). Reihen von Osteoblasten lagern neue Knochen ab entlang der Wandung der Zwischenräume (J. Möller, 89). In den älteren Herden der Otosklerose fehlen die Osteoblasten, als Zeichen, daß der Prozeß ein Ende erreichen kann (Manasse, 79; J. Möller, 86).

Osteitis.

Bei der Osteitis erklärt sich die Resorption der Grundsubstanz des Knochens durch die Hypertrophie der Osteoblasten (J. Basset, 9).

Digitized by Google
Original from UNIVERSITY OF CALIFORNIA
Generated on 2019-10-24 13:17 GMT / http://hdl.handle.net/2027/uc1.b3252761
Public Domain in the United States, Google-digitized / http://www.hathitrust.org/access_use#pd-us-google

Osteomalakie und Rachitis.

Die Knochenveränderungen bei Osteomalakie und Rachitis entstehen durch die veränderte Tätigkeit der Osteoblasten (Arcangeli, 2). Die Osteomalakie zeigt charakteristische Störungen des Verknöcherungsprozesses der Osteoblasten beim Erwachsenen. Die osteoblastische Anlagerung wird durch systematische Reizung verhindert. Die Osteomalakie entsteht nur durch einen Reizzustand des osteoblastischen Faktors (L. Bernard, 12).

* * *

Osteoklasten.

Otosklerose.

Bei der Otosklerose finden sich Osteoklasten in verschiedener Anzahl in den Markräumen (A. Denker, 42; L. Sewell, 112; J. Möller, 87, 85; A. Politzer, 98, 99, 102). Nach Bezold sind Riesenzellen reichlich bei Otosklerose vertreten. Bei der Otosklerose werden die Wände der Medullarkanäle und -Räume von Osteoklasten resorbiert (A. Denker, 42; A. Politzer, 98, 99; G. Ferreri, 45; A. A. Gray, 56; K. Grunert, 57, 58; Grunert und Schwartze, 59; Manasse, 79; J. Möller, 85, 86). Die Desintegrierung des alten Knochens durch Osteoklasten im Anfang sowohl als auch im Fortschritt des Krankheitsprozesses ist unbestreitbar (Manasse, 77 *a*). Das Gewebe in den Räumen des neuentwickelten Knochens enthält Riesenzellen, echte Osteoklasten, die bei der lacunären Resorption tätig sind (P. Manasse, 77 *a*; Siebenmann, 117 *a*). Bei der Otosklerose ist der alte Knochen von Osteoklasten umgeben und wird spongiös (Katz, 72; L. Sewell, 112). In den späteren Stadien der Otosklerose verschwinden die Osteoklasten (Manasse, 79). In den alten otosklerotischen Herden fehlen die Osteoklasten, ein Beweis dafür, daß der Prozeß ein Ende erreichen kann (Manasse, 79; J. Möller, 86.) Nach Siebenmann ist die ursprüngliche Veränderung eine Resorption des normalen Knochens durch Osteoklasten.

An der Peripherie sind die Räume kleiner und die Osteoklasten weniger zahlreich (J. Möller, 89). Bei der Otosklerose finden sich Riesenzellen in verschiedener Anzahl (Katz, 72; A. Denker, 42; A. Politzer, 98, 99; F. Bezold, 15). Resorption durch Osteoklasten findet sich bei allen Exemplaren (G. Brühl, 25). Osteoklasten finden sich im peripheren Teil, wo die ersten Veränderungen in den Howshipschen Lacunen zur Beobachtung gelangen (J. Möller, 89). Habermann zeigte das seltene Vorkommen von Osteoklasten am Rande des otosklerotischen Gewebes. Nach Siebenmann fehlen die Osteoklasten oft. An der Grenze des neugebildeten Knochens fanden sich niemals Osteoklasten (Manasse, 77 *a*). Die Osteoklasten treten nicht auf bei der Verdrängung des alten Knochens bei Otosklerose, die nur in Resorp-

Digitized by Google
Original from UNIVERSITY OF CALIFORNIA
Generated on 2019-10-24 13:17 GMT / http://hdl.handle.net/2027/uc1.b3252761
Public Domain in the United States, Google-digitized / http://www.hathitrust.org/access_use#pd-us-google

tion besteht (Manasse, 77 *a*). J. Möller fand die Osteoklasten hauptsächlich im zentralen Teil der Knochenneubildung. Schilling fand Osteoklasten in tiefliegenden Lacunenbildungen, wo die Markräume die Knochencompacta berührten.

Osteitis.

Die Resorption des Knochens bei der Osteitis erklärt sich aus der Anwesenheit der Myeloplaxen (J. Basset, 9). Weitverbreitete Osteoklasten finden sich bei Pagets Ostitis deformans, bei Osteitis deformans und Leontiasis ossea (H. J. M. Schov, 111).

Osteomalakie und Rachitis.

Die Resorption der Grundsubstanz bei Osteomalakie und Rachitis erklärt sich aus der Anwesenheit von Myeloplaxen (J. Basset, 9). Osteomalakie ist das Resultat einer systematischen Reizung, die eine übertriebene Tätigkeit der Myeloplaxen hervorruft (L. Bernard, 12). Der Krankheitsprozeß der Osteomalakie und Rachitis besteht in Stimulierung der Osteoklasten zu einer zerstörenden Tätigkeit durch die Toxine des pathogenetischen Faktors (Elliott, 44; Arcangeli, 2).

Osteitis deformans.

Ziegler beobachtete den Ersatz des abgestorbenen Knochens durch neuen Knochen, ohne die Mithilfe von Osteoklasten bei Osteitis deformans.

* * *

Bindegewebe oder fibröses Gewebe.

Otosklerose.

Beim Vergleich von otosklerotischen Knochenherden mit normalem Knochen beobachtete Schilling das Vorhandensein von mehr Bindegewebsfasern in der Marksubstanz des otosklerotischen als des normalen Knochens. Im späteren Verlauf der Otosklerose nimmt das fibröse Gewebe in den Markräumen zu (J. Möller, 86; Baginski, 8; Katz, 72: A. Denker, 42; K. Grunert, 57, 58; J. Habermann, 60; G. Ferreri, 45). Das Gewebe in den Räumen des neuen Knochens entspricht allen Arten von Bindegewebszellen. Feines, zartes, ein fibröses Mark darstellendes Bindegewebe findet sich in den Räumen des älteren neugebildeten Knochens bei Otosklerose. Später wird das fibröse Mark durch Fettmark ersetzt (P. Manasse, 77*a*). Siebenmann fand spärliches Bindegewebe in den Medullarräumen der spongifizierten Stellen. Das fibröse Mark dringt von der Mitte in die engen Haverskanäle ein (Siebenmann, 117*a*). Wenn bei der Otosklerose die Osteoklasten am ältesten erscheinen, sind die Markkanäle von einer fibrösen Hülle umgeben (G. Ferreri, 45). Es kommt zu Verkalkung der Bindegewebsfasern im fibrösen Mark

Digitized by Google
Original from UNIVERSITY OF CALIFORNIA
Generated on 2019-10-24 13:17 GMT / http://hdl.handle.net/2027/uc1.b3252761
Public Domain in the United States, Google-digitized / http://www.hathitrust.org/access_use#pd-us-google

(P. Manasse, 77*a*). Nach Siebenmann vermehren sich die Zellen der vergrößerten perivaskulären Lymphräume und bilden ein loses Bindegewebsnetz zur Ausfüllung des Raumes zwischen der knöchernen Wand und dem Gefäß. Die ergriffene Stelle zeigt mit neuem Bindegewebe angefüllte Kanäle (J. Möller, 89). Die Wucherung der aus dem Mark hervorgehenden Bindegewebszellen verursacht die Knochenresorption. Der Knochen kann bei Otosklerose weitgehend in bestimmten Gegenden durch fibröses Mark ersetzt sein. Dieses fibröse Mark verwandelt sich in grobes Bindegewebe und formt Cysten. Die Otosklerose ist durch Wucherung des fibrösen Marks gekennzeichnet (O. Mayer, 83). Mayer brachte den otosklerotischen Prozeß in Beziehung zu v. Recklinghausens Osteitis fibrosa. Diese Überlegung ist wohl begründet durch die Natur der Veränderung, die Bildung von fibrösem Gewebe und Cystenbildung (O. Mayer, 82). In den älteren Teilen des neuen Knochens enthält die Höhlung ein fibrös gewordenes Gewebe. Sehr alte Teile des Bindegewebes sind außerordentlich grob (P. Manasse, 77*a*). Von Hanan wird der neue otosklerotische Knochen als metaplastischer Bindegewebsknochen angesehen. Die Schleimhaut ist durch grobes Bindegewebe verdickt. Das Periost in der Nähe des ovalen Fensters ist sehr stark verdickt (O. Mayer, 83). Schilling erwähnt Hypertrophie der Bindegewebsschicht des Paukenperiosts über den Knochenherden.

Osteitis.

Bei der Osteitis wird das knochenartige Gewebe allmählich von gefäßreichem Bindegewebe ersetzt (J. Basset, 9). Die Untersuchung von Knochenmaterial von Kranken mit schweren chronischen Ernährungsstörungen ergab eine direkte Umbildung von Knochengewebe in Bindegewebe (W. Saurborne, 107). Bei Pagets Osteitis deformans, Osteitis deformans und Leontiasis ossea findet sich weitverbreitetes Bindegewebe (H. J. M. Schov, 111). Nach v. Recklinghausen bilden sich Cysten im Bindegewebe der Osteitis fibrosa und Osteomyelitis fibrosa, welches den Knochen verdrängt (O. Mayer, 82, 83).

* * *

Knochenlamellen.

Otosklerose.

Das knochenartige Gewebe der Otosklerose hat keinen lamellären Bau (F. Bezold, 15; A. Denker, 42; G. Ferreri, 45; K. Grunert, 30; Grunert und Schwartze, 59; L. Sewell, 112; Manasse, 79; J. Möller, 87; A. Politzer, 102; O. Mayer, 83). Bei der Otosklerose nimmt der neugebildete Knochen allmählich lamellären Bau an (A. Denker, 42; P. Manasse, 77*a*). Nach Siebenmann erscheint Lamellierung des Knochens in den späteren Stadien des otosklerotischen Prozesses. Nach J. Möller biegen sich die neu-

Digitized by Google
Original from UNIVERSITY OF CALIFORNIA
Generated on 2019-10-24 13:17 GMT / http://hdl.handle.net/2027/uc1.b3252761
Public Domain in the United States, Google-digitized / http://www.hathitrust.org/access_use#pd-us-google

gebildeten Lamellen bei der Otosklerose unregelmäßig um die Gefäße. Der neue otosklerotische Knochen unterscheidet sich vom normalen Knochen durch die Gestalt der Lamellen (J. Habermann, 60; Mc Sweeney, 84). Bei der Otosklerose finden sich dünne Lamellen an den Stellen, wo die Osteitis am vorgeschrittensten erscheint (G. Ferreri, 45). Einzelne Teile haben dicke Knochenlamellen und andere Teile haben dünne Knochenlamellen; die dicken sind die älteren. Beide Arten gehen ohne Demarkierungslinie ineinander über. Die neueren Teile der otosklerotischen Veränderung sind durch ziemlich dünne Knochenlamellen ausgezeichnet (P. Manasse, 77*a*). In den älteren Teilen des neuen Knochens sind die Knochenlamellen schön rosa gefärbt und es zeigt sich noch kein lamelläres System. Echte Knochenlamellen finden sich in den alten Teilen. Der Knochen wird sehr dick und fest. Die lamellären Systeme umgeben die Gefäße wie gewöhnliche Lamellen (P. Manasse, 77*a*).

Der neue Knochen unterscheidet sich vom normalen Knochen dadurch, daß die Lamellen nicht regelmäßig angeordnet, sondern gebogen und durch die Zwischenräume gewunden sind (J. Möller, 89). Zuweilen trennen normale Knochenlamellen die otosklerotische Läsion vom Periost (Schier-Bryant). Der sklerotische Knochen wird hauptsächlich durch Lamellen von knöcherner Grundsubstanz gebildet. Es finden sich Systeme von Knochenlamellen bei Otosklerose mit dazwischen liegenden Höhlungen verschiedener Größe, wodurch sich der Herd von der normalen Kompakta abhebt. Später wird der Knochen viel dicker und nimmt echte lamelläre Struktur an (P. Manasse, 77*a*).

Osteitis.

Bei der Osteitis erstrecken sich noch einige nahezu intakte Knochenlamellen unter dem Periost (J. Basset, 9). Bei der Osteitis durchdringen Blutgefäße das Lamellensystem in verschiedener Richtung (Katz, 72; Hochsinger, 69).

Osteomyelitis.

Das wesentliche Merkmal der Osteomyelitis, Osteomalakie und Osteitis rarefians besteht in der Resorption der Knochenlamellen (J. Basset, 9; Arcangeli, 2).

Osteomalakie und Rachitis.

Eine der frühesten Veränderungen bei Osteomalakie und Rachitis besteht in der Verdrängung der Knochenlamellen durch die Medullarkanäle (D. G. Zesas, 731; J. Basset, 9; Hochsinger, 69). Bei Osteomalakie und Rachitis verbleiben einige normale periostitische Knochenlamellen unter dem Periost (J. Basset, 9).

* * *

Digitized by Google
Original from UNIVERSITY OF CALIFORNIA
Generated on 2019-10-24 13:17 GMT / http://hdl.handle.net/2027/uc1.b3252761
Public Domain in the United States, Google-digitized / http://www.hathitrust.org/access_use#pd-us-google

Pommersche Zementlinie.

Otosklerose.

Der häufigste Befund bei der Otosklerose ist eine scharfe Demarkierungslinie um den Erkrankungsherd, zuerst von Politzer (A. A. Gray, 56). Das knochenartige Gewebe (neuer Knochen) bei der Otosklerose ist scharf vom alten Knochen abgegrenzt durch die Pommersche Zementlinie (J. Habermann, 60; J. Möller, 86, 87; A. Politzer, 99; F. Bezold, 13; Brühl und Politzer, 20; A. Denker, 42; A. A. Gray, 56; K. Grunert, 57, 58; Grunert und Schwartze, 59; Manasse, 77*a*). Nach Siebenmann zeigt sich eine deutliche Abgrenzung des neuen Knochens vom alten durch Färbungsunterschiede, leichteren Bau und große, unregelmäßige Knochenkörperchen des neuen Knochens. Schilling fand eine scharfe Grenzlinie zwischen dem neuentwickelten Knochen und der normalen Knochenkompakta, gekennzeichnet durch die abwechselnde Begrenzung des gesunden Knochens durch einen Markraum oder eine schmale Schicht veränderten Knochens. Die Otosklerose ist eine umschriebene Knochenläsion der Felsenpyramide. Die scharf umschriebenen örtlichen Herde der Kapsel und der Pyramide sind die hervorstechendsten Merkmale der Otosklerose (O. Mayer, 82). Die alten Teile der otosklerotischen Veränderung lassen sich stets deutlich von der Kompakta der Labyrinthkapsel unterscheiden (P. Manasse, 77*a*). Bei der Otosklerose wird die Pommersche Zementlinie allmählich verwischt (A. A. Gray, 56). Panse fand nicht immer die scharfe Abgrenzung des Krankheitsprozesses von dem alten Labyrinthknochen bei der Otosklerose (R. Panse, 1912, 94*a*).

Osteoarthritis.

Die Osteoarthritis ist auf kleine umschriebene Regionen beschränkt (P. W. Nathan, 93). Bei anderen Knochenerkrankungen findet sich häufig eine Demarkationslinie (Sohier Bryant).

* * *

Havers-Knochen.

Otosklerose.

Einstimmig finden alle Autoren, daß die tiefstgehende Veränderung bei der Otosklerose den Havers-Knochen betrifft (Sohier Bryant). Im alten otosklerotischen Gewebe erscheint gewöhnlicher Havers-Knochen (Manasse, 77*a*).

Osteitis.

Bei der Osteitis ist der Havers-Knochen hochgradig ergriffen (J. Basset, 9).

Osteomalakie und Rachitis.

Bei der Osteomalakie und Rachitis ist der Havers-Knochen hochgradig verändert (J. Basset, 9).

* * *

Digitized by Google
Original from UNIVERSITY OF CALIFORNIA
Generated on 2019-10-24 13:17 GMT / http://hdl.handle.net/2027/uc1.b3252761
Public Domain in the United States, Google-digitized / http://www.hathitrust.org/access_use#pd-us-google

Knorpel.

Otosklerose.

Nach Siebenmann und Manasse verwandelt sich der Rest des ursprünglichen Knorpels bei der Otosklerose in spongiösen Knochen. Bei der Otosklerose wird der in den interglobulären Räumen enthaltene Knorpel vollständig aufgelöst und vom neugebildeten Knochen ersetzt (A. Denker, 42; Manasse, 77*a*). Nach Siebenmann werden die knorpeligen interglobulären Räume resorbiert und durch den neuen Knochen ersetzt. Bei der Otosklerose findet keine Neubildung der interglobulären Räume statt (Manasse, 77*a*, 79). Bei der Otosklerose wird der Knorpel des ovalen Fensters durch den Knochen ersetzt (A. A. Gray, 56). Ein wichtiges Kennzeichen des normalen Knochens der Labyrinthkapsel (nämlich die knorpeligen Überreste der wahren Labyrinthkapsel) fehlt stets beim neuentwickelten Knochen (O. Mayer, 83). Siebenmann erwähnt die Resorption der knorpeligen Schicht der Labyrinthfenster durch große eindringende Gefäße.

Osteitis.

Bei Osteitis, Osteomalakie und Rachitis, Syphilis und den anderen nicht eitrigen chronischen Knochenerkrankungen ist die Veränderung des Knorpels abhängig von der Menge und Anordnung des Knorpels in der Umgebung der Knochenherde; am besten zeigt sich dies bei den rachitischen Epiphysisaffektionen (Sohier Bryant).

* * *

Färbungsreaktionen.

Otosklerose.

Bei der Otosklerose färbt sich der veränderte Knochen zuerst leicht mit Hämatocyanin (A. Denker, 42; K. Grunert, 57, 58; Manasse, 79; A. A. Gray, 56). In den späteren Stadien der Otosklerose färbt sich die Labyrinthkapsel besser mit Eosin (J. Möller, 86). Nach Schilling ist das entscheidende Merkmal zwischen dem neuen und dem alten Knochen bei Otosklerose die Färbbarkeit des knochenartigen Gewebes. Bei der Otosklerose unterscheidet sich der neue vom normalen Knochen durch Färbungsreaktionen (J. Habermann, 60; Mc Sweeney, 84). Die helleren Teile sind älteren und die dunkleren sind jüngeren Wachstums. Diese zwei Knochenarten sind nicht deutlich begrenzt und gehen in einander über. Die jüngeren Teile sind in erster Linie gekennzeichnet durch ihre gute Färbbarkeit mit Hämatoxylin und färben sich tiefblau mit örtlichen, sehr dunkelblauen Stellen (P. Manasse, 77*a*; Siebenmann, 117*a*). Bei der Otosklerose wird der Knochen später fester und färbt sich besser mit Eosin (Manasse, 79). Später bei der Otosklerose färbt sich das Gewebe nicht so leicht (A. A. Gray, 56). Der neugebildete Knochen nimmt eine rötliche Färbung mit Eosin an (J. Möller, 83).

Generated on 2019-10-24 13:17 GMT / http://hdl.handle.net/2027/uc1.b3252761
Public Domain in the United States, Google-digitized / http://www.hathitrust.org/access_use#pd-us-google
Digitized by Google
Original from UNIVERSITY OF CALIFORNIA

Osteitis.

Bei Osteitis, Osteomalakie, Rachitis, Syphilis und allen anderen nicht eitrigen chronischen Knochenerkrankungen färbt sich das neuentwickelte knochenartige Gewebe gut mit Hämatoxylin, dagegen nimmt das Gewebe der älteren Herde eine bessere Eosinfärbung an (Sohier Bryant).

* * *

Entzündung.

Otosklerose.

Im Frühstadium der Otosklerose erscheint Volkmanns chronische vaskuläre Osteitis (A. Denker, 42; G. Ferreri, 45, 46*a*); E. Fröschels, 50; K. Grunert, 57, 58; Grunert und Schwartze, 59; J. Habermann, 60; Katz, 72; Manasse, 79; J. Möller, 86; A. Politzer, 98, 99, 102; Sohier Bryant, 26). Das neue, den alten Knochen ersetzende knochenartige Gewebe ist ostitisch (G. Ferreri, 45*a*). Nach Katz bestehen entzündliche Symptome bei der Otosklerose, die zuallererst im Ringligament auftreten. Er betrachtete die Veränderung als eine vaskuläre Osteitis. Heiman und Scheibe sehen die otosklerotische Veränderung als eine entzündliche an und bezeichnen dieselbe als Osteitis. Die Absetzung von Kalksalzen gleicht der bei anderen chronischen entzündlichen Prozessen stattfindenden (Manasse, 77*a*). Der ganze otosklerotische Prozeß ist entzündlicher Natur. Der Beginn mit Bildung von Graaulationsgewebe und knochenartigem Gewebe, der Wechsel zwischen Ansatz, Resorption und erneutem Ansatz, die Bildung von Riesenzellen — alle diese Vorgänge finden sich in ähnlicher Art bei chronischen entzündlichen Knochenprozessen, zum Beispiel Ostitis chronica fibrosa. Außerdem findet sich die Umwandlung des zellreichen Marks in fibröses Mark, die schließliche Erzeugung von kompakten festen Knochen, die Bildung von Exostosen, lauter Zeichen eines produktiven Vorgangs, der als gleichbedeutend mit der chronischen Entzündung anderer Organe betrachtet werden muß (P. Manasse, 77*a*). Otosklerose ist eine entzündliche Veränderung, Osteitis chronica metaplastica (R. Panse, 94*a*). Siebenmann fand Labyrinthitis serosa bei seinen Fällen von Otosklerose (Siebenmann, 115). Rarefizierende vaskuläre Osteitis findet sich bei Otosklerose (Sohier Bryant, 26). Chronische interstitielle Osteitis in der Labyrinthkapsel (Sohier Bryant). Fibröse Osteitis und fibröse Osteomyelitis bestehen bei der Otosklerose (O. Mayer, 83). Die Veränderungen bei der Otosklerose werden von O. Mayer mit v. Recklinghausens Osteitis deformans fibrosa und Wollenbergs Osteoarthritis verglichen. Nach Bezold ist die Otosklerose eine chronische entzündliche Erkrankung.

Osteitis.

In den Frühstadien der Osteitis findet sich eine entzündliche Reaktion (Hochsinger, 41). Der Entzündungsprozeß bei der Osteitis zeigt sich in den

Digitized by Google
Original from UNIVERSITY OF CALIFORNIA
Generated on 2019-10-24 13:17 GMT / http://hdl.handle.net/2027/uc1.b3252761
Public Domain in the United States, Google-digitized / http://www.hathitrust.org/access_use#pd-us-google

Blutgefäßen (Hochsinger, 41). In Osteitis fibrosa und Osteomyelitis fibrosa liegt ein entzündlicher Zustand des Knochens vor (v. Recklinghausen, 1891). Osteitis ist gleichbedeutend mit Volkmanns chronischer vaskulärer Osteitis (Katz, 47; Hochsinger, 41).

* * *

Osteodystrophie.

Otosklerose.

Dystrophische Knochenveränderungen sind charakteristisch für Otosklerose (Sohier Bryant).

Rachitis, Osteomalakie, Tuberkulose und Osteitis deformans sind durch dystrophische Knochenprozesse gekennzeichnet (Axhausen, 5, 6). Syphilis zeigt charakteristische dystrophische Knochenprozesse; desgleichen Osteitis fibrosa (Sohier Bryant).

* * *

Die Ätiologie der otosklerotischen Veränderungen, verglichen mit der Ätiologie anderer Knochenerkrankungen.

Folgender Vergleich zwischen der für die Otosklerose oder Osteodystrophia petrosa angenommenen und der für andere Knochenerkrankungen geltenden Ätiologie beweist, daß die Ursachen der Otosklerose oder Osteodystrophia petrosa verschiedenartig und mit den der Osteitis in ihren verschiedenen Formen zugeschriebenen Ursachen identisch sind.

1. Innere Sekretionsstörungen. — 2. Weibliches Geschlecht. — 3. Nasenrachen. — 4. Mittelohr. — 5. Periost. — 6. Autointoxikation. — 7. Kreislaufstörungen und Arteriosklerose. — 8. Nervöse Einflüsse. — 9. Infektionen. — 10. Rheumatismus, Gicht, Arthritis. — 11. Ernährungsstörung (trophisch). — 12. Syphilis. — 13. Osteitis. — 14. Osteomalakie und Rachitis. — 15. Osteoporose. — 16. Kongenitale und erbliche Faktoren. — 17. Senile Veränderungen. — 18. Tuberkulose. — 19. Trauma. — 20. Thrombose. — 21. Idiopathische Faktoren. — 22. Stapesvibration. — 23. Osteodystrophie.

Vergleichende Ätiologie otosklerotischer und anderer Knochenerkrankungen.

Störungen der inneren Absonderungen.

Otosklerose.

Die das Ohr betreffenden Störungen der inneren Absonderungen sind veränderte Drüsentätigkeit der Rachenmandel, Rachendachhypophyse, Nebennieren, Schilddrüse und Gaumenmandel (Sohier Bryant, 29, 30). Trophische Störungen des Ohres werden durch veränderte innere Absonderung beson-

Digitized by Google
Original from UNIVERSITY OF CALIFORNIA
Generated on 2019-10-24 13:17 GMT / http://hdl.handle.net/2027/uc1.b3252761
Public Domain in the United States, Google-digitized / http://www.hathitrust.org/access_use#pd-us-google

ders der Schilddrüse hervorgerufen (Sohier Bryant, 28). Manasse fand bei Kropf der Otosklerose ähnliche Veränderungen. Linderung der otosklerotischen Symptome ist nach Verabreichung von Schilddrüsensubstanz und Stimulierung der Rachendachhypophyse beobachtet worden. Mangelhafte Schilddrüsentätigkeit ist bezeichnend für Kretinismus. Bei Kretinen sind anatomisch genau der Otosklerose gleichende Knochenveränderungen und Taubheit zur Beobachtung gelangt (Alexander, 1). Alexander sucht eine mögliche Ursache der Otosklerose in einer angeborenen Unvollkommenheit der Labyrinthkapsel und begründet diese Ansicht auf Befunde bei zwei Taubstummen und einem Kretin. Habermann fand, daß bei Kretinen die pathologischen Veränderungen der Pyramide Ähnlichkeit mit Otosklerose besitzen. Mayer fand ebenfalls bei Kretinen der Otosklerose ähnliche Veränderungen (Deutsche Otologische Gesellschaft, 1910).

Ansicht des Verfassers.

Die Otosklerose folgt auf Funktionsstörungen der Schilddrüse und Nebennieren, Rachenmandel, Rachendachhypophyse und Gaumenmandel. Linderung der otosklerotischen Symptome ist nach Verabreichung von Schilddrüsensubstanz und Stimulierung der Rachendachhypophyse beobachtet worden (Sohier Bryant, 30, 29). Die Hirnhypophyse, Nebennieren, Epithelkörperchen und Ovarien stehen wahrscheinlich ebenfalls in naher ursächlicher Beziehung zur Otosklerose. Die erste Ursache der Otosklerose ist toxischer Natur, da die veränderten innerlichen Absonderungen meist in zweiter Linie ursächlich wirken und diese Veränderung der innerlichen Absonderungen von dem toxischen Zustand abhängt (Sohier Bryant).

* * *

Veränderungen der inneren Drüsentätigkeit veranlassen die dystrophischen Knochenprozesse (Axhausen, 5). Innere Sekretionsstörungen können eine Veränderung im Stoffwechsel des Knochens nach sich ziehen, bis das Krankheitsbild der Osteomalakie erreicht ist (Costa, 40). Das osteoporotische Element bei der Osteomalakie kann durch gewisse Drüsenstörungen ins Leben gerufen werden (L. Bernard, 12).

a) Schilddrüse. Die Schilddrüse ist öfters als Ursache der Osteomalakie angeführt worden (Bossi, 1906; D. G. Zesas, 131; Axhausen, 5, 6). Die Schilddrüse beherrscht die osteodystrophischen Prozesse (Axhausen, 5). Die Schilddrüse hat einen allgemein anerkannten Einfluß auf das Knochensystem, beim Knochenwachstum, bei kongenitalem und kindlichem Myxoedema, Kretinismus, beim Heilen von Knochenbrüchen und beim Zustandekommen von Frakturen (D. G. Zesas, 131). Die Erfahrung lehrt, daß die epidemische Osteomalakie immer in Kropfgegenden vorkommt und daß von vielen unter-

Digitized by Google
Original from UNIVERSITY OF CALIFORNIA
Generated on 2019-10-24 13:17 GMT / http://hdl.handle.net/2027/uc1.b3252761
Public Domain in the United States, Google-digitized / http://www.hathitrust.org/access_use#pd-us-google

suchten Kranken mit Osteomalakie nur ein einziger keine Erkrankung der Schilddrüse aufwies (Hoennicke, 70). Senator behauptet jedoch, daß die Schilddrüsenätiologie nicht für alle Fälle zutrifft (L. Bernard, 12), da aus Stoffwechselstudien hervorgeht, daß mancherlei Substanzen, einschließlich der Ovarien eine der Schilddrüse ähnliche Wirkung ausüben.

b) Ovarien. Von einigen Autoren werden die Ovarien als die Ursache der Osteomalakie betrachtet (Fehling, 1887; Cramer, 1909; M. Ogata, 93 *a*). Andere meinen, daß sich nicht alle Fälle durch Störungen der Ovarien erklären lassen (L. Bernard, 12) und daß die Osteomalakie nur aus einer Reihe von Ursachen hervorgeht, nicht nur aus einer abnormen Eierstocksfunktion (Costa, 40). Während Schilddrüse und Eierstock in der Meinung einzelner Autoren im gleichen Sinne im Stoffwechsel funktionieren, gelten die Ovarien für weniger wichtig als die Schilddrüse (D. G. Zesas, 131). Fehling nimmt an, daß die Krankheit aus einer übermäßigen Tätigkeit der Ovarien hervorgeht, durch eine Reflexerweiterung der Blutgefäße, und behauptet, daß die Osteomalakie hierdurch als eine Trophoneurose gestempelt wird, die sich auf dem Wege des Sympathicus auf den Knochen überträgt. Es ist allgemein bekannt, daß durch Kastration eine Veränderung des Knochenwachstums erzeugt wird. Viele Fälle von Rachitis und Osteomalakie werden durch Ovariotomie geheilt (Costa, 40; M. Ogata, 93 *a*; D. G. Zesas, 113). Kastration ist auch oft erfolglos (D. G. Zesas, 113). Eine osteomalakische Kranke wurde mit der Milch einer kastrierten Ziege behandelt. Das Resultat war eine bedeutende Besserung, wie in Fränkels Fall. Dann wurden die Ovarien entfernt und die Heilung wurde vollständig.

Die Entwicklung der Geschlechtsdrüsen verursacht Belastungsdeformitäten und dystrophische Knochenprozesse (Axhausen, 5). Hartmann beobachtete Osteopsathyrosis idiopathica (Knochenerweichung) in Fällen mit mangelnden Schilddrüsen (65 *a*). Sumits fand keine Störung der Schilddrüsenfunktion bei fötaler Chondrodystrophie und Osteogenesis imperfecta (119 *a*).

c) Nebennieren. Bossi (1906) betrachtet die Nebenniere als Ursache der Osteomalakie. Er berichtet über geheilte Fälle von Osteomalakie bei Schwangeren durch den Gebrauch von Suprarenin und bespricht den Anteil dieser Drüse an der Ossifikation des Knochensystems. Er bewies mittelst Durchleuchtung, daß die Verabreichung von Nebennierenextrakt bei Knochenerweichung den Zustand stets verbesserte oder heilte. Die experimentelle Fortnahme einer Nebenniere erzeugt echte Osteomalakie (Bossi, 17 *a*). Nach Bernard kann die Annahme der Nebenniere als Ursache der Osteomalakie nicht alle Fälle erklären (L. Bernard, 12). Axhausen schreibt die Knochendystrophie einer Veränderung der inneren Absonderungen zu. Die Nebennieren beeinflussen osteodystrophische Prozesse (Axhausen, 5).

Digitized by Google
Original from UNIVERSITY OF CALIFORNIA
Generated on 2019-10-24 13:17 GMT / http://hdl.handle.net/2027/uc1.b3252761
Public Domain in the United States, Google-digitized / http://www.hathitrust.org/access_use#pd-us-google

d) **Epithelkörperchen.** Die Epithelkörperchen beeinflussen osteodystrophische Prozesse (Axhausen, 5).

e) **Die Hirnhypophyse.** Die Hypophyse beeinflußt osteodystrophische Prozesse (Axhausen, 5).

* * *

Weibliches Geschlecht.

Otosklerose.

Eine Vorliebe für das weibliche Geschlecht bei der Otosklerose wird anerkannt und ist die einzige wirklich feststehende Tatsache (Ferreri, 26). Es gibt mehr weibliche als männliche Kranke (H. Walb, 127; Mc Leod Yearsley, 130). Das weibliche Geschlecht von Wichtigkeit (Heiman, 66; L. Sewell, 112). Die Otosklerose entwickelt sich mit Vorliebe bei Jugendlichen weiblichen Geschlechts (G. Ferreri, 49 *a*). Häufiger bei Frauen, weil der Geburtsakt eine Rolle spielt (A. R. Tweedie, 125). Reichlicher bei Frauen als Männern vertreten, weil Frauen öfters an Anämie, Chlorose und Ernährungsstörungen während des Puerperiums leiden (Mc Leod Yearsley, 130; A. A. Gray, 56). Das weibliche Geschlecht ist häufiger ergriffen im Gegensatz zu allen anderen Ohrenleiden (J. Möller, 89). Nach Bezolds Statistik waren 57·4—66·1% der Otosklerosefälle weiblichen Geschlechts, während nur 42% von allen Ohrenerkrankungen weibliche Individuen betrafen. 7% von allen Ohrenleidenden hatten Otosklerose. Bezold und Denker fanden 60% der Otosklerosefälle bei Frauen. Menstruationsstörungen sind eine Ursache der Knochenerkrankung nach Henning (67). Der Beginn derselben läßt sich regelmäßig auf den Eintritt der Menstruation zurückführen (A. R. Tweedie, 125). Verlängerte Laktation verantwortlich für Otosklerose (G. Ferreri, 49 *a*). Politzer bemerkte als erster die Beziehungen der Otosklerose zum Puerperium und betrachtete dieselbe als eine echte infektiöse, puerperale Ostitis. Puerperium als erregende Ursache (J. Möller, 89; Hammerschlag, 62; Heine, 66 *b*; Mc Leod Yearsley, 130; A. Politzer, 99). Die Otosklerose beginnt gleichzeitig mit der Schwangerschaft (G. Ferreri, 49 *a*). Otosklerose kann durch Intoxikation bei Schwangerschaft erzeugt werden (P. Cornet, 37). Otosklerose bei Schwangerschaft ist häufig (Th. Heiman, 68; L. Sewell, 112; F. Bezold, 15; Fröschels, 29 *c*). Otosklerose entwickelt sich oft nach der Niederkunft (Dundas Grant, 55). Ungünstiger Einfluß wiederholter Schwangerschaften (G. Ferreri, 45). Schwangerschaft ein begünstigender Faktor (Th. Heiman, 66). Nach Milligan kann die Otosklerose durch Schwangerschaft verschlimmert werden; bei der unregelmäßigen Ausscheidung enthält das Blut Toxine, durch welche dystrophische Prozesse des knöchernen Labyrinths hervorgerufen werden. Das Vorkommen der Otosklerose bei Schwangeren ist

Digitized by Google
Original from UNIVERSITY OF CALIFORNIA
Generated on 2019-10-24 13:17 GMT / http://hdl.handle.net/2027/uc1.b3252761
Public Domain in the United States, Google-digitized / http://www.hathitrust.org/access_use#pd-us-google

die Folge der bedeutenden Ernährungsstörungen (P. Cornet, 34). Die häufigen Skelettveränderungen während des Puerperiums ergreifen öfters die Schädelknochen einschließlich des Schläfenknochens und führen zu Otosklerose. Es besteht ein Parallelismus zwischen dem Puerperium, den Osteophyten des Schädels und dem knochenartigen Gewebe der Röhrenknochen, besonders des Beckens (A. Hanan, 64).

Dies ist von Wichtigkeit wegen der anatomischen Identität dieses knochenartigen Gewebes und des knochenartigen Gewebes der Otosklerose (Sohier Bryant). Des Öfteren wird eine Neigung der Otosklerose, bei jungen, an Blutarmut leidenden weiblichen Personen aufzutreten, beobachtet (A. A. Gray, 56: Dundas Grant, 55).

Ansicht des Verfassers.

Störungen des weiblichen Genitalapparates stellen eine häufige Ursache der Otosklerose dar. Nach der Meinung des Autors wirken dieselben mittelst nervöser, zirkulatorischer und toxischer Faktoren und veranlassen trophotoxische Veränderungen, die den Schläfenknochen betreffen können.

* * *

Das weibliche Geschlecht prädisponiert zur Osteomyelitis, die abzuhängen scheint von Unregelmäßigkeiten der weiblichen Generationsprozesse, besonders Menstruationsanomalien, innerlichen Sekretionen der Ovarien, Pubertät, Gravidität und Laktation (Sohier Bryant), Gebärmuttervorfall und Retroflexio (G. Ferreri, 45; D. G. Zesas, 131). Osteomyelitis kommt bei Stillenden vor (A. Hanak, 64). Osteomalakie findet sich bei Gravidität und Laktation (G. Ferreri, 45). Nach Beobachtungen von Tierärzten werden die Milchkühe allein von Osteomalakie ergriffen (A. Hanan, 64). Der Puerperalzustand ist ein wichtiger ursächlicher Faktor bei der Osteomyelitis (G. Ferreri, 45; L. Bernard, 12; D. G. Zesas, 131). Die Zahncaries der Schwangeren ist eine analoge Erscheinung (D. G. Zesas, 131). Osteophyten des Schädels und Osteomalakie der Röhrenknochen kommen bei Gravidität vor (A. Hanak, 64). Der Ausgangspunkt der Osteomalakie ist in der Marksubstanz, die stark vom weiblichen Geschlechtsleben beeinflußt wird (Trazzi, 124). Menstruationsunregelmäßigkeiten sind ebenfalls als Ursache der Osteomalakie angegeben worden (Henning und Collineau, 67). Osteomalakie und Rachitis kommen vor bei männlichen Kranken, jungen Mädchen und nichtschwangeren Frauen, so daß noch andere Ursachen außer der Gravidität vorliegen müssen (D. G. Zesas, 131). Osteomalakie bei Männern ist selten (Costa, 40). Wie die Otosklerose, kommen Osteomalakie und Rachitis seltener bei männlichen als bei weiblichen Kranken vor (Sohier Bryant), Psychische, auf Generationsprozessen beruhende Störungen sind Ursachen der Osteomalakie (D. G. Zesas, 131). Osteomalakie und Rachitis werden oft durch Pubertät, Schwangerschaft und Puer-

Digitized by Google
Original from UNIVERSITY OF CALIFORNIA
Generated on 2019-10-24 13:17 GMT / http://hdl.handle.net/2027/uc1.b3252761
Public Domain in the United States, Google-digitized / http://www.hathitrust.org/access_use#pd-us-google

perium hervorgerufen. Nach Eintritt der Pubertät kommt Osteomalakie nur beim weiblichen Geschlecht vor. Diese Tatsache erklärt sich aus den Ernährungsstörungen beim weiblichen Geschlecht (besonders bei Schwangerschaft und Puerperium) und aus der möglichen Beteiligung der Ovarien. Die Eierstockserkrankung kann, wie die Erweichung der Beckenknochen, die Folge sein von vermehrter Blutzufuhr während des Wachstums, der Menstruation, der Schwangerschaft oder des Puerperiums (M. Ogata, 93 *a*).

* * *

Nasopharynx.

Otosklerose.

In der Meinung des Verfassers ist der Nasenrachenraum der häufigste Sitz der Infektion, obgleich es viele toxische Ursachen der Otosklerose gibt (Sohier Bryant, 31). Die Ausgangspunkte der Störungen der Nasenrachenschleimhaut, welche ungünstig auf das Ohr wirken und Otosklerose verursachen können, umfassen Infektionen, wie chronische Nasopharyngitis, Sinusitis, oder Infektionen der lymphatischen Gewebe des Nasopharynx. Klinische Behandlung des Nasenrachenraumes lindert die Otosklerose (Sohier Bryant, 30). Die Toxine aus dem Rachen beeinflussen die Schilddrüse sowohl als auch die Hypophysen. Infektion der Rachenmandel und abnorme Tätigkeit der Rachendachhypophyse sind die wichtigsten Faktoren bei der Otosklerose. Meistens findet sich bei der Otosklerose ein abnormer Zustand des lymphatischen Rachendachgewebes (Sohier Bryant, 29). Besserung der otosklerotischen Symptome ist nach Verabreichung von Schilddrüsensubstanz und Stimulierung der Rachendachhypophyse beobachtet worden (Sohier Bryant). Chronische Rachendachinfektion verursacht Otosklerose durch: *a)* eine direkt toxische Wirkung, *b)* eine trophotoxische Wirkung auf die Ernährung des Ohres, *c)* eine trophotoxische Wirkung durch die Störung der inneren Sekretionen. Diese Ursache ist von besonderer Wichtigkeit beim männlichen Geschlecht, weil Männer mehr als Weiber zu Infektionen des Nasopharynx neigen.

Die Nasenrachenstörungen scheinen reflexartig durch die verwickelten Nervenverbindungen der Pauke vor sich zu gehen. Die Erklärung des nervösen Ursprunges der Otosklerose ist die hemmende Wirkung von Nervenerschütterungen auf die Schleimabsonderung in dieser Region und die daraus erfolgende Disposition zur lokalen Infektion (Sohier Bryant, 26). Die Ursache der durch die Tube vermittelten, aus dem Oropharynx stammenden Otosklerose ist verschiedener Art (T. J. Harris, 65; J. Möller, 89). Die Otosklerose wird ungünstig durch nasale Zustände beeinflußt (W. M. Mollison, 89 *a*). Abnorme örtliche Zustände in Nase und Hals sind ätiologische Faktoren bei der Otosklerose (J. Möller, 89; A. Maurice, 81 *a*). Nach Heiman

Digitized by Google
Original from UNIVERSITY OF CALIFORNIA
Generated on 2019-10-24 13:17 GMT / http://hdl.handle.net/2027/uc1.b3252761
Public Domain in the United States, Google-digitized / http://www.hathitrust.org/access_use#pd-us-google

hängt die Otosklerose besonders mit Erkrankungen der oberen Luftwege zusammen. Vielleicht ließe sich die durch Nasenrachenentzündungen im frühen Lebensalter verursachte Otosklerose durch geeignete Behandlung des Nasopharynx verhindern (Leland, 50 *a*; Sohier Bryant, 31). Freie, unbehinderte Nasenatmung ist besonders erforderlich bei Otosklerose (B. Heine, 66 *b*). Verstopfung der Rosenmüllerschen Grube und Infraturbinalräume scheint ebenfalls einen bestimmten Einfluß auf die Otosklerose auszuüben (Sohier Bryfant, 29). Die gewöhnlichen Ursachen, wiederholte Erkrankungen, Autointoxikation, Lithämie und Cholämie, bakterielle Infektionen, Rheumatismus u. dgl., veranlassen Ohr- und Halserkrankungen (T. J. Harris, 65; J. Möller, 88).

Erkältung ist ein ursächlicher Faktor bei der sekundären Periostitis und Ostitis der Labyrinthkapsel (Hammerschlag, 62). Ozaena ist eine Ursache der Otosklerose (G. Ferreri, 45). Erkältung ist von Wichtigkeit (L. Sewell. 112). Starke Erkältung wirkt veranlassend (Mc Leod Yearsley, 130). Nach Silvestri besteht die Behandlung der Mittelohrsklerose in der Behandlung des Ohres selbst sowohl als der benachbarten Organe, Abstellung aller nasalen Unregelmäßigkeiten, wie geschwollene Muscheln, Cristen, Hyperostosen, Bullas usw. (Brühl). Im Nasopharynx gebildete toxische Substanzen bakteriellen Ursprungs bringen otosklerotische Veränderungen auf zweierlei Weise hervor: erstens durch direkte toxische Anregung der osteodystrophischen Prozesse, zweitens (oder indirekt) durch toxische Störungen der lokalen sympathischen und autonomen Nerven, die zu einer abnormen Funktion der Drüsen mit inneren Sekretionen führen, besonders der in der unmittelbaren Nachbarschaft gelegenen, vor allem die Schilddrüse, die beiden Hypophysen und die Epithelkörperchen. Die veränderten Absonderungen sind die unmittelbare Ursache der dystrophischen Prozesse der knöchernen Labyrinthkapsel (Sohier Bryant). In derselben Weise wie Infektionen im Puerperium zur Ursache von dystrophischen Knochenveränderungen am Becken als dem der Infektion zunächst gelegenen Knochen werden, finden sich auch bei den Infektionen des Nasopharynx die dystrophischen Knochenveränderungen in einem benachbarten Knochen, nämlich der Felsenpyramide (Sohier Bryant).

Ansicht des Verfassers.

Die Otosklerose hängt gewöhnlich ab von Störungen der oberen Luftwege einschließlich des Ohres, der Nase und des Halses; auch entsteht die häufigste toxische Ursache der Otosklerose in seiner Meinung im Nasopharynx. Auf Grund seiner klinischen Erfahrung hält er die chronische Infektion der Luschkaschen Tonsille für den wichtigsten Faktor und nimmt an, daß diese Infektion das toxische Material liefert, durch welches eine lokale Wirkung auf die sympathische und autonomische Nervenversorgung dieser Region erfolgt. Dieselbe Infektion liefert toxisches Material für die beiden Hypophysen und

Generated on 2019-10-24 13:17 GMT / http://hdl.handle.net/2027/uc1.b3252761
Public Domain in the United States, Google-digitized / http://www.hathitrust.org/access_use#pd-us-google
Digitized by Google
Original from UNIVERSITY OF CALIFORNIA

die Schilddrüse. Daraus ergeben sich trophotoxische Veränderungen der Gefäße der Felsenpyramide und schließlich die Knochenerkrankung der Labyrinthkapsel. Klinisch findet sich fast immer eine Erkrankung der Luschkaschen Tonsille bei der Otosklerose. Chronische Nasenracheninfektion wird zur Ursache der Otosklerose durch: *a)* eine direkt toxische Wirkung, *b)* eine trophotoxische Wirkung durch die Störung der inneren Absonderungen und des autonomischen und sympathischen Nervensystems. Klinische Behandlung des Nasopharynx wirkt günstig auf Otosklerose, und Linderung des toxischen Zustandes der Luschkaschen Tonsille ist verbunden mit Linderung der otosklerotischen Symptome (Sohier Bryant, 27, 29, 30, 31).

* * *

Feuchte Wohnräume und unpassende Kleidung sind Ursachen der Osteomalakie (Zesas, 83). Arthritische Erkrankungen sind Infektionen der oberen Luftwege zugeschrieben worden (Sohier Bryant).

* * *

Mittelohr.

Otosklerose.

Die Pauke ist bekanntlich vasomotorischen Veränderungen unterworfen, die schließlich zu verminderter Blutversorgung und atrophischen Veränderungen führen. Aus wiederholten Beobachtungen geht hervor, daß das ovale Fenster und Promontorium besonders zu chronischen Stauungszuständen neigen. Weshalb sollte die Kongestion am Promontorium nicht zum gleichen Resultat führen als anderswo, und warum sollte dies Resultat nicht die gleichen Veränderungen hervorrufen und zustande bringen wie ähnliche vaskuläre Veränderungen bei anderen Knochen? In der Meinung des Verfassers ist die Otosklerose vielleicht in vereinzelten Fällen eine Folge von Syphilis, in der großen Überzahl der Fälle jedoch wird dieselbe durch eine veränderte Blutversorgung der Schleimperiostbekleidung der inneren Paukenwand hervorgebracht, ohne Zusammenhang mit Lues. Chronische interstitielle Ostitis, einschließlich früher als Otosklerose beschriebener Fälle, und spongiosierende Ostitis der Labyrinthkapsel können sowohl auf Infektion und Eiterung folgen als auch auf vasomotorische Veränderungen und den sogenannten „chronischen Mittelohrkatarrh". Bekannte Tatsachen bei der Otosklerose sind die vaskulären Veränderungen der Schleimhaut und des Schleimperiosts des Mittelohrs mit ihren Folgen, Infiltrierung, fibröse Schrumpfung, Anämie, Atrophie und Degeneration (Sohier Bryant, 31).

Nach Lucae ist Otosklerose identisch mit chronischem Katarrh des Mittelohres (Lucae. 76). In der Meinung des Verfassers ist die sekundäre Oto-

Digitized by Google
Original from UNIVERSITY OF CALIFORNIA
Generated on 2019-10-24 13:17 GMT / http://hdl.handle.net/2027/uc1.b3252761
Public Domain in the United States, Google-digitized / http://www.hathitrust.org/access_use#pd-us-google

sklerose, die mit Mittelohrveränderungen verbundene Form, eine Folge derselben interstitiellen Entzündung, die das Bindegewebe des Mittelohrs beim chronischen Mittelohrkatarrh ergreift. Nur haben bei der sekundären Otosklerose die Folgen der Entzündung den tiefer liegenden Knochen ergriffen. Außerdem glaubt der Verfasser, daß die Otosklerose klinisch meist zu dieser sekundären Form gehört, auch in Fällen mit erblicher Tendenz (Sohier Bryant, 31). Vielleicht verursachen Mittelohrentzündungen eine örtliche Sklerose, was die Ansicht von Habermann und Katz erklären würde, daß Mittelohrentzündungen eine Prädisposition zur Otosklerose schaffen. Es ist möglich, daß die in der Nähe der Schleimhaut der Paukenhöhle, besonders in der Gegend des vestibulären Fensters angetroffene Knochenveränderung von einer Sklerose der Gefäße des Mittelohrs abhängig ist; denn Siebenmann hat gezeigt, daß die seitliche Labyrinthwand zum Teil von aus dem Mittelohr entspringenden Zweigen versorgt wird (O. Mayer, 82). Fast alle Beobachter stimmen darin überein, daß der Otosklerose ähnliche oder mit ihr identische Knochenveränderungen vorkommen, die eine sekundäre Folge von Erkrankungen der Pauke sind (Sohier Bryant).

Die Knochenveränderungen der Otosklerose können sekundär nach Entzündung in der Pauke auftreten (Hammerschlag, 61, 62; H. Frey, 49: Th. Heiman, 66: A. A. Gray, 56; A. Lucae, 76). Otosklerose ist ein primärer, von Entzündung des Mittelohrs unabhängiger Prozeß (Heine, 66 *b*; A. Politzer, 100). Das Verhältnis zu Veränderungen der Paukenschleimhaut muß ein sehr nahes sein, wenn Knochenerkrankung des Promontoriums vorliegt (Katz, 27; A. Lucae, 76) oder wenn das Promontorium kleine otosklerotische Vorsprünge zeigt (A. Politzer, 99). Nach Heiman entsteht die Otosklerose durch einen entzündlichen Prozeß der Paukenschleimhaut. Daß gewisse Fälle von Otosklerose aus der Schleimhaut der Pauke hervorgehen (A. Lucae, 76; Th. Heiman, 66) wird durch die Röte des Promontoriums angedeutet (F. Bezold, 15; Sohier Bryant). Nach Brühl entsteht die Otosklerose nicht in der Paukenschleimhaut. Die durchsichtige Hyperämie des Promontoriums bei Otosklerose deutet auf eine Mittelohrveränderung (G. Paludetti, 93 *c*). Otosklerose ist die Folge eines entzündlichen Vorgangs, der zuerst den größten Teil der Paukenhöhle ergreift.

Otosklerose, identisch mit Volkmanns Osteitis chronica vasculosa, ist eine sekundäre Knochenerkrankung nach Erkrankungen des Mittelohrs (Th. Heiman, 68; F. Bezold, 14). Verschiedene Mittelohrkrankheiten kommen als Gelegenheitsursachen in Betracht. Otosklerose ist eine Folge von Mittelohrentzündung (Habermann, 55).

Panse fand neugebildetes Bindegewebe in der Pauke bei Otosklerose (R. Panse, 94 *a*). Einige Fälle von Otosklerose sind auf eitrige Mittelohrerkrankungen gefolgt (B. Baginsky, 8; A. Lucae, 76; A. Politzer, 101; Th. Hei-

Digitized by Google
Original from UNIVERSITY OF CALIFORNIA
Generated on 2019-10-24 13:17 GMT / http://hdl.handle.net/2027/uc1.b3252761
Public Domain in the United States, Google-digitized / http://www.hathitrust.org/access_use#pd-us-google

man, 68). Manasse findet in Mittelohrerkrankung eine mögliche Ursache der Otosklerose. Bei allen Fällen von Stapesankylose existiert eine sekundäre oder primäre Erkrankung der Schleimhaut (Sohier Bryant). Trübung oder Verkalkung des Trommelfells begleitet den Stapesprozeß bei Otosklerose (E. Richter, 101). Vollständiger knöcherner Verschluß der beiden Fenster auf fortschreitende Spongiosierung der Labyrinthkapsel. Siebenmann berichtet über Fälle, deren klinisches Bild erst Stapesankylose und dann eine Verbindung dieses Zustands mit Labyrintherkrankung zeigte. Die Untersuchung dieser Fälle ergab eine seröse Labyrinthitis, die durch die Umbildung der Labyrinthwand erzeugt und unterhalten wurde (Siebenmann, 115, 116, 117). Nach Habermann, Katz und Manasse könnte die Otosklerose als eine sekundäre Veränderung aus einer einfachen Entzündung und katarrhalische Erkrankung des Mittelohrs hervorgehen. Doch findet sich bei einigen Fällen eine intakte Paukenschleimhaut (Brühl, 52; Brühl und Politzer, 20). Nach Politzer und Siebenmann entstehen die Ernährungsstörungen im Knochengewebe bei Otosklerose nicht in der Schleimhaut des Mittelohrs, sondern die Erkrankung geht aus der Labyrynthkapsel hervor (A. Politzer, 99; Siebenmann, 177).

Katz nimmt an, daß die otosklerotische Veränderung in der Paukenhöhle besonders vom Periost ihren Ursprung nimmt.

Ansicht des Verfassers.

Der Verfasser glaubt, daß die Otosklerose klinisch meist zur sekundären Form gehört, selbst in den Fällen mit erblicher Tendenz. In der überwiegenden Mehrheit der Fälle folgt die Otosklerose auf veränderte Blutversorgung der Schleimperiostbekleidung der inneren Paukenwand, unabhängig von Syphilis.

* * *

Allgemeine, vom Mittelohr ausgedehnte Infektionen können zur Ursache von dystrophischen Knochenveränderungen in anderen Teilen des Skeletts werden (Sohier Bryant).

* * *

Periost.

Otosklerose.

Der erste pathologische Prozeß bei der Otosklerose ist immer entzündlicher Natur und in der Schleimperiostbekleidung der Pauke gelegen, als primäre Entzündung, einfache Entzündung oder Katarrh des Mittelohrs und überträgt sich die Gefäßwände entlang auf den Knochen, genau wie bei Volkmanns Osteitis chronica vasculosa (Katz, 71, 72). Bei vielen Fällen von Otosklerose war eine Verdickung des Schleimperiosts vorausgegangen (Scheibe,

Generated on 2019-10-24 13:17 GMT / http://hdl.handle.net/2027/uc1.b3252761
Public Domain in the United States, Google-digitized / http://www.hathitrust.org/access_use#pd-us-google
Digitized by Google
Original from UNIVERSITY OF CALIFORNIA

106; Katz, 71, 72; Habermann, 60). Nach Katz war das äußere Periost der Steigbügelfußplatte verdickt. Nach Habermann und Katz folgt die Otosklerose sekundär auf eine Entzündung des Periosts und der Schleimhaut der Pauke oder vaskuläre Periostitis (J. Möller, 89). Katz nimmt an, daß die otosklerotische Veränderung im Periost der Pauke oder des inneren Gehörgangs beginnt. Die Otosklerose beginnt an der Eintrittsstelle der Gefäße vom Periost der Pauke (Habermann, 60). Mayer widerlegt Habermann, der den Beginn der Erkrankung im Periost und ihr Fortschreiten entlang der Gefäße sucht, aber stimmt mit diesem Beobachter überein in der Annahme, daß das herdweise Auftreten der Erkrankung auf ihren Zusammenhang mit der Blutversorgung hindeutet (O. Mayer, 82). Bei der Otosklerose sind die Periostgefäße hyperämisch (Brühl und Politzer, 20).

Die Otosklerose entsteht als eine Folge von begrenzter Periostitis (G. Brühl, 21). Folge von Periostitis des Mittelohrs (F. Ferreri, 45). Mittelohrerkrankungen wirken ursächlich bei sekundärer Periostitis und Osteitis der Labyrinthkapsel (Hammerschlag, 62). Nach Boncour ist die Otosklerose eine primäre Erkrankung des Mittelohrs (Boncour, 16, 17). Eine primäre Erkrankung des Periosts (A. Denker, 42) kann im Periost des Mittelohrs ihren Anfang nehmen (Habermann, 60; Katz, 71, 72; Brühl, 21; Bezold). Der Ursprungsort der Veränderung im Knochen scheint an der Stelle zu sein, wo der Knochen am ältesten ist, nämlich oberflächlich dicht unter dem Periost (G. Brühl, 25). Nach Hanau entsteht der neue Knochen bei Otosklerose aus dem Periost und ist Bindegewebsknochen. Die in beiden Fensternischen vorkommende otosklerotische Hyperostose hängt sehr nahe mit der Schleimhaut und dem Periost der Pauke zusammen (Politzer, 99). Nach demselben gehen die Ernährungsstörungen im Knochengewebe nicht aus dem Periost hervor (Politzer, 100). Die Otosklerose erreicht das innere Periost der Schnecke (G. Brühl, 25). Die Knochenveränderung wird nach Brühl durch eine umschriebene Periostitis in einem Teile des ovalen Fensters angeregt. Sie kann aus Ostitis interna durch das Endosteum des Labyrinths entstehen (Scheibe, 106). Die Otosklerose erreicht das intrakranielle Periost am inneren Gehörgang (G. Brühl, 25; Grunert und Schwartze; Katz, 72). Politzer schreibt, daß die otosklerotische Veränderung nicht aus dem Periost hervorgeht (Politzer, 100).

Die Stapesankylose scheint aus einer Periostwucherung in der Nische des ovalen Fensters hervorgegangen zu sein (F. Bezold, 14). Neben der Stapesankylose findet sich immer eine fibröse Verdickung des Mittelohrs dicht an dem Krankheitsherd im Knochen. Das verdickte Periost folgt wahrscheinlich sekundär auf die Veränderung des Knochens (Brühl, 21, 22). Mayer gibt zu, daß die Otosklerose nicht notwendigerweise die Folge eines aus dem Periost stammenden entzündlichen Vorgangs ist (O. Mayer, 82). Siebenmann verwirft die Abhän-

Digitized by Google
Original from UNIVERSITY OF CALIFORNIA
Generated on 2019-10-24 13:17 GMT / http://hdl.handle.net/2027/uc1.b3252761
Public Domain in the United States, Google-digitized / http://www.hathitrust.org/access_use#pd-us-google

gigkeit der Otosklerose von einer Periostentzündung. Spongiosierung des ovalen Fensters, keine Ankylose. Degenerationsatrophie des Nervenapparats der Schnecke und des Cortischen Organs, keine Veränderung der Pauke (A. Taniyama, 120). Periost in der Nische des ovalen Fensters stark verdickt. Ebenfalls Verdickung der Mukosa durch grobes Bindegewebe und Infiltrierung durch Lymphocyten. Beträchtliche, die Nische verengernde Knochenverdickung. Nische des runden Fensters: Schleimhaut sehr kongestioniert und mit Leukocyten infiltriert. Die Mukosa in der übrigen Paukenhöhle war stellenweise dicht mit Leukocyten infiltriert. Die Schleimhautschicht des Trommelfells zeigte stellenweise beträchtliche Verdickung durch grobes Bindegewebe. Entzündliche Veränderungen fanden sich in der Paukenhöhle, wie bei den Fällen von Habermann, Scheibe, Katz und anderen mehr.

Mayer ist jedoch außerstande, die Ansicht dieses Beobachters zu teilen, daß die Erkrankung von diesen entzündlichen Prozessen in der Bekleidung der Paukenhöhle ihren Ursprung nimmt. Die Erkrankung ist seiner Auffassung gemäß eine idiopathische (O. Mayer, 83). Schilling fand eine deutliche, auf die Knochenherde beschränkte Verdickung des Paukenperiosts und Hypertrophie der Bindegewebsschicht mit zahlreichen großen, in den spongiösen Knochen eintretenden Gefäßen. Das Endosteum des Labyrinths war den Herden entsprechend verdickt, auf Kosten der den Herden entsprechenden Striae vascularis. Frangenheim dagegen schreibt, daß bei der Otosklerose das Periost gewöhnlich unverändert bleibt (Frangenheim, 48).

Ansicht des Verfassers.

Die Otosklerose kommt so häufig in Verbindung mit Periostveränderungen vor, daß wahrscheinlich die Entzündung des Periosts in gewissen Fällen in einem ursächlichen Verhältnis zur Otosklerose steht.

* * *

Das Periost ist der ursprüngliche Sitz von osteodystrophischen Veränderungen, wie sie häufig bei syphilitischen Knochenprozessen zur Beobachtung gelangen (Sohier Bryant).

* * *

Autointoxikation.

Otosklerose.

Die am häufigsten zur Otosklerose führende Toxämie ist gastrointestinalen Ursprungs. Anhaltende gastrointestinale Intoxikation, atonische gastrointestinale Dyspepsie und alkoholische Dyspepsie sind Ursachen der Otosklerose. Gastrointestinale Intoxikation verursacht Otosklerose. Es sind Fälle von Otosklerose bekannt bei Kranken mit Autointoxikation, hauptsächlich gastrointe-

Digitized by Google
Original from UNIVERSITY OF CALIFORNIA
Generated on 2019-10-24 13:17 GMT / http://hdl.handle.net/2027/uc1.b3252761
Public Domain in the United States, Google-digitized / http://www.hathitrust.org/access_use#pd-us-google

stinaler Art, bei normalen oberen Luftwegen. Die Digestionstheorie wird gestützt durch die sklerotischen Veränderungen der inneren Organe in Fällen von intestinaler Autointoxikation. Es ist behauptet worden, daß die subjektiven Symptome der Otosklerose durch die Behandlung der Verdauungsstörung gemildert wurden. Eine gelegentliche Ursache ist die chylurische Dyspepsie (P. Cornet, 37). Otosklerose ist bei schwerer Glykosurie beobachtet worden (G. Ferreri, 45). Otosklerose kann durch mangelhafte Funktion der Nieren verursacht werden. Eine ungenügende Tätigkeit der Leber kann Otosklerose verursachen (P. Cornet, 37). Die Autointoxikation, die in vielen Fällen einen latenten und ererbten Zustand darstellt (G. Ferreri, 45), ist eine Ursache von Otosklerose (Cornet, 35, 37; G. Ferreri, 45). Otosklerose ist bei an Autointoxikation leidenden Kranken mit normalen oberen Luftwegen zur Beobachtung gekommen.

Die Merkmale der otosklerotischen Knochenveränderungen könnten leicht durch eine Antointoxikation hervorgerufen werden wie die anderen Beeinflussungen des Knochens, in Rachitis, Arthritis deformans und Osteomalakie (P. Bornet, 37). Otosklerose ist eine latente Autointoxikation der Knochen (G. Ferreri, 46*a*). Bei der Otosklerose findet sich eine chronische Toxämie, in vielen Fällen enteralen Ursprungs (Mc Leod Yearsley, 130*a*). Die häufigste Ursache der Otosklerose ist Toxämie. Otosklerose ist die Folge von chronischer Toxämie, weil *a)* Migräne oft bei Otosklerose vorliegt, *b)* Migräne autotoxischen, autoinfektiösen Ursprungs ist. *c)* wegen der trophischen Innervation des N. trigeminus im Ohr. Die Schädigung des Gehörorgans ist die Folge funktioneller Störungen des Felsenbeinzentrums des N. trigeminus durch dessen Imprägnierung mit toxischen, im Blut kreisenden Substanzen. Die Otosklerose ist das letzte anatomo-pathologische Substratum eines physio-pathologischen Zustands, der seinen ursprüglichen symptomatischen Ausdruck in Form von Migräne finden würde (P. Cornet, 38).

Ansicht des Verfassers.

Der Verfasser betrachtet die Autointoxikation im weitesten Sinne als einen im höchsten Grade wichtigen und bedeutungsvollen Faktor in der Ätiologie der Otosklerose.

* * *

Die Autointoxikation gilt allgemein als eine Ursache chronischer Knochenveränderungen, zum Beispiel bei Osteomalakie, Rachitis, chronischer rheumatischer Arthritis und Arthritis deformans (Sohier Bryant). Die Autointoxikation ist ätiologisch bezeichnend für die Veränderungen bei der Rachitis, Arthritis deformans und Osteomalakie (P. Cornet, 37).

(Fortsetzung folgt.)

Generated on 2019-10-24 13:17 GMT / http://hdl.handle.net/2027/uc1.b3252761
Public Domain in the United States, Google-digitized / http://www.hathitrust.org/access_use#pd-us-google
Digitized by Google
Original from UNIVERSITY OF CALIFORNIA

Vereinsberichte.

Österreichische Otologische Gesellschaft.

Sitzung vom 27. Jänner 1913.

Vorsitzender: H. Neumann.
Schriftführer: Ernst Urbantschitsch.

Zum Mitglied wird gewählt Herr Dr. Möst.

I. E. Urbantschitsch: **Zygomaticitis acuta (isolierte eitrige Jochfortsatzentzündung).**

Die 17jährige Elise H. wurde am 22. XII. 1912 mit den Erscheinungen einer akuten eitrigen Mastoiditis auf die Ohrenklinik aufgenommen. Der Gehörgang war mit dickrahmigem Eiter erfüllt; Senkung der oberen Gehörgangswand, so daß nur eine kleine Partie des Trommelfelles zu sehen war; Schwellung (Ödem) der Weichteile, halbkreisförmig um die obere Hälfte der Ohrmuschel; Druckschmerzhaftigkeit des Proc. mastoid., besonders in seinem oberen Anteil, sowie der Jochfortsatzgegend.

Bei der tags darauf vorgenommenen Aufmeißelung erwies sich der Warzenfortsatz als hochgradig pneumatisch; alle Zellen sowie das eröffnete Antrum erschienen vollständig normal. Bei der Aufmeißelung der Wurzel des Processus zygomaticus hingegen fanden sich daselbst eitrig infiltrierte Zellen, die excochleiert wurden. Hierauf rascher Rückgang der subjektiven Beschwerden sowie des Ödems und Heilung.

In dem demonstrierten Fall erscheint die isolierte Entzündung des Jochfortsatzes, die ähnliche Symptome zeigte wie eine Mastoiditis, bei völliger Intaktheit des Warzenfortsatzes beachtenswert.

II. H. Neumann: **Otogener Senkungsabsceß.**

Der 52jährige Pat., den ich vorstelle, kam am 31. XII. 1912 mit einer 13 Wochen alten akuten Otitis in meine Sprechstunde. Der otoskopische Befund ergab eine hochgradige Senkung der oberen Gehörgangswand, aus der Tiefe entleerte sich pulsierend Eiter. Die ganze Warzenfortsatz- und Hinterhauptgegend sowie die seitlichen Halspartien waren hochgradig geschwollen. Das Ganze bot das Bild einer vernachlässigten Otitis mit einem hochgradigen periostalen und Senkungsabsceß. Die noch am selben Tage vorgenommene Operation bestätigte diese Annahme nur teilweise, insofern als die Tiefe des Warzenfortsatzes in eine Eiterhöhle umgewandelt war, deren mediale Fläche die mit Granulationen besetzte Dura der hinteren Schädelgrube und der Sinus bildeten. Nach gründlicher Reinigung der Wunde erwies sich der Sinus thrombosiert und seine laterale Wand als nekrotisch zerfallen. Nach Abtragung der nekrotischen Partien sowie Entfernung des zerfallenen Thrombus nahm ich Abstand von jedem weiteren Vorgehen mit Rücksicht auf den Umstand, daß Pat. gar keine Beschwerden und — schon seit 5 Wochen vor der Operation — gar keine Temperaturen hatte. In der Annahme, daß es sich um eine Spontanheilung einer Sinusthrombose handle, entfernte ich auch nur die nekrotisch zerfallenen Thrombuspartien, die sich bis in die Nähe des Bulbus erstreckten. Nach ausgiebiger Drainage des periostalen Senkungsabscesses hielt ich die Operation für beendet. Trotzdem der postoperative Verlauf afebril und abso-

Digitized by Google
Original from UNIVERSITY OF CALIFORNIA
Generated on 2019-10-24 13:17 GMT / http://hdl.handle.net/2027/uc1.b3252761
Public Domain in the United States, Google-digitized / http://www.hathitrust.org/access_use#pd-us-google

lut beschwerdefrei war, zeigte der periostale Senkungsabsceß gar keine Tendenz zur Rückbildung, ja vielmehr, bei Druck auf den Absceß der seitlichen Halspartie entleerte sich aus der Tiefe, und zwar aus dem zentralen Ende des Sinusrohres selbst in großen Massen ein rahmiger, dickflüssiger Eiter. Da trotz dreiwöchentlichen Zuwartens das Krankheitsbild gar keine Änderung aufwies, sah ich mich zu einem neuerlichen Eingriffe veranlaßt, in der Annahme, daß es sich um einen sogenannten Senkungsabsceß handle, der durch Vermittlung des Sinus condyloideus post. mit dem Bulbus kommunizierte. Anläßlich dieses operativen Eingriffes verlängerte ich den retroauriculären Schnitt längs der Jugularis nach abwärts. Nach Abpräparierung der Weichteile erwies sich der ganze Warzenfortsatz sowie die angrenzenden basalen Teile der Hinterhauptschuppe als ostitisch erkrankt. Nach Enfernung dieser Partien legte ich den Bulbus der Vena jugularis von rückwärts frei. Nach Incision desselben entleerte ich die noch vorhandenen nekrotischen Massen. Die Jugularis selbst war in ihrem oberen Ende bis zur Einmündung der V. facialis comm. durch einen soliden Bindegewebsstrang obliteriert. Nach diesem Eingriffe bildeten sich alle Erscheinungen in relativ kurzer Zeit zurück und ich bin nun heute in der Lage, den Pat. als geheilt vorzustellen.

Das besondere Interesse, das dieses Krankheitsbild beansprucht, liegt zunächst in der besonderen Gutartigkeit der Infektion, die trotz ihrer langen Dauer gar keine Tendenz zum Fortschreiten zeigte. E. Urbantschitsch hat schon im Jahre 1904 in einer ausführlichen Publikation eine auf topographisch-anatomischen Gesichtspunkten basierende Einteilung der Senkungsabscesse mitgeteilt.

Mein Fall gehört in die Gruppe der sogenannten tiefen Senkungsabscesse, die unter der Fascia profunda sich etablieren, und zwar als Folge nekrotischer Erkrankung des Knochens an der Schädelbasis. In derselben Publikation hebt E. Urbantschitsch den gutartigen Verlauf solcher Senkungsabscesse hervor, wenn deren Erreger der Pneumococcus ist. Auch in meinem Falle ergab die bakteriologische Untersuchung den Diplococcus pneumoniae in verkümmerter Form.

III. H. Neumann: **Auskultatorisch wahrnehmbare subjektive Gehörsempfindungen bei Hirntumor.**

Die 17jährige Pat., die ich demonstriere, zeigt die allgemeinen Symptome eines Hirntumors mit einer Stauungspapille von 5 Dioptrien, hochgradiger Diastase der Schädelknochen, erhöhter Kompressibilität des Schädels und einem objektiv wahrnehmbaren schnurrenden Geräusch über den ganzen Kopf, hauptsächlich aber an den linken Kopfpartien und mittelst Otoskop auch im linken Ohr zu auskultieren. Die Pat. vernimmt das Geräusch ebenfalls nur im linken Ohre. Durch Kompression der Carotis derselben Seite kann das Geräusch zum Verschwinden gebracht werden, hingegen wird es durch Kompression der Carotis der anderen Seite bloß schwächer. Der Stimmgabelbefund ergibt eine beiderseitige Affectio labyrinthi mit stärkerem Befallensein der rechten Seite (Flüstersprache: rechts 15 *cm*, links 35 *cm*).

Prof. Alfred Fuchs, der mir in liebenswürdiger Weise diesen Fall zur Demonstration überließ, ist der Ansicht, daß es sich um einen chronischen Hydrocephalus handelt und derselbe die Ursache des objektiv wahrnehmbaren Geräusches sei. Er sieht sich veranlaßt, das Vorhandensein eines Tumors als nicht wahrscheinlich anzunehmen, erstens mit Rücksicht solcher Symptome und zweitens durch Analogieschluß, indem er im Jahre 1904 einen ähnlichen Fall

Digitized by Google
Original from UNIVERSITY OF CALIFORNIA
Generated on 2019-10-24 13:17 GMT / http://hdl.handle.net/2027/uc1.b3252761
Public Domain in the United States, Google-digitized / http://www.hathitrust.org/access_use#pd-us-google

beobachtet hat, bei dem die Obduktion das Vorhandensein eines Hydrocephalus ergeben hat. Dieser Fall wurde von Prof. Fuchs von diesem Gesichtspunkte aus ausführlich publiziert und gab ihm auch Veranlassung, der Frage näher zu treten, ohne jedoch eine plausible Erklärung für die Ursache des objektiv wahrnehmbaren Geräusches gefunden zu haben.

Diskussion.

H. Frey: Die Diagnose chronischer Hydrocephalus ist in diesem Falle wohl nur eine Diagnose per analogiam. Der von Neumann erwähnte Fall wurde von Fuchs und mir beobachtet und hat sich eigentlich nie ganz aufgeklärt. Seinerzeit hatte die Pat. angegeben, einen Basedow gehabt zu haben, der zur Heilung kam. Die Geräusche, über die sie klagte, waren über beiden Ohren, dem linken stärker, hörbar. Wir haben damals ein Aneurysma der Carot. int. diagnostiziert. Einige Zeit entzog sich die Frau der Beobachtung, um dann mit schweren Hirndruckerscheinungen (Stauungspapille etc.) wiederzukommen. In der Nacht vor der vorzunehmenden Operation (Unterbindung der Carotis) starb die Frau; die Obduktion ergab an den Gefäßen nichts Pathologisches, wohl aber die Anzeichen eines chronischen Hydrocephalus geringen Grades. Die Zurückführung von objektiven Geräuschen auf einen chronischen Hydrocephalus scheint mir daher mit Rücksicht auf diese einzelne Beobachtung noch nicht ganz gesichert.

IV. R. Bárány: **Dauernde Veränderung des spontanen Nystagmus bei Veränderung der Kopflage.**

Bei dem Falle, den ich mir vorzustellen erlaube, sehen Sie ein Phänomen, das, soviel ich weiß, am Menschen noch nicht des näheren beschrieben wurde. Der Pat. mit multipler Sklerose hat bei aufrechter Kopfstellung einen grobschlägigen Nystagmus horizontalis und rotatorius nach links bei Blick nach links, einen feinschlägigen Nystagmus nach rechts bei Blick nach rechts. Es besteht kein Vorbeizeigen, die kalorische Reaktion ist beiderseits prompt, nur läßt sich von links her bei kalter Spülung keine deutliche rotatorische Komponente des Nystagmus nach rechts auslösen. Die Prüfung des Drehnystagmus ergibt Analoges. Bei Drehung mit rückwärts geneigtem Kopfe läßt sich nur geringer rotatorischer Nystagmus nach rechts auslösen, dagegen sehr deutlicher rotatorischer Nystagmus nach links. Nach 10maliger Rechtsdrehung bei rückwärts geneigtem Kopfe tritt zuerst für wenige Sekunden Nyst. rotat nach rechts auf, an den sich dann ein deutlicher und kräftiger rotatorischer Nachnystagmus nach links anschließt. Die Linksdrehung ergibt einen starken rotatorischen Nachnystagmus nach links, aber keinen rotatorischen Nachnystagmus nach rechts. Das Gehör ist normal.

Das neue Phänomen, das ich Ihnen nun zeige, besteht darin, daß Pat., der bei Blick geradeaus keinen oder nur einen sehr geringen Nystagmus nach links aufweist, bei Neigung des Kopfes nach rechts, auch wenn dieselbe ganz langsam und allmählich erfolgt, ebenso wenn der Pat. von der Rückenlage sich in die rechte Seitenlage ganz langsam umdreht, ein ziemlich starker horizontaler und leicht rotatorischer Nystagmus nach links auftritt, der bei Beibehaltung der Kopfstellung anscheinend unbeschränkt lange Zeit bestehen bleibt. Fünf Minuten langes unverändertes Fortbestehen habe ich wiederholt beobachtet. Während dieses Nystagmus zeigt Pat. mit beiden Armen ziemlich stark nach rechts vorbei und hat ein wenig Schwindel. Bei Neigung des Kopfes nach links tritt ein sehr schwacher, aber doch auch deutlicher Nystagmus

Digitized by Google
Original from UNIVERSITY OF CALIFORNIA
Generated on 2019-10-24 13:17 GMT / http://hdl.handle.net/2027/uc1.b3252761
Public Domain in the United States, Google-digitized / http://www.hathitrust.org/access_use#pd-us-google

horizontalis nach rechts auf, der ebenfalls unverändert anhält. Während desselben tritt schwächeres, aber deutliches Vorbeizeigen beider Arme nach links auf.

Ein derartig dauerndes Anhalten eines Nystagmus bei Veränderung der Kopfstellung ist bei Menschen nicht beschrieben. Ich habe jedoch bereits einen zweiten ähnlichen Fall gesehen, und nach meiner Erinnerung zu urteilen, dürften sich ähnliche Fälle nicht so selten finden; es wurde nur bisher nicht darauf geachtet und ich habe wohl bisher meist diese dauernden Veränderungen des Nystagmus mit den kurz dauernden Nystagmusanfällen bei raschen Kopfbewegungen verwechselt. Nystagmusanfälle bei raschen Kopfbewegungen wurden zuerst von Bruns und Oppenheim beobachtet und beschrieben. Bruns glaubte jedoch, sie seien ein Symptom für den Cysticercus des IV. Ventrikels. Oppenheim beschreibt sie als Symptom für Kleinhirntumoren. Ich fand sie jedoch sowohl bei circumscripten Labyrintherkrankungen als auch bei multipler Sklerose, Kleinhirntumoren und Cysticercus des IV. Ventrikels. Ich habe auch zuerst eine genaue Beschreibung dieser Anfälle und ihrer mutmaßlichen Erklärung gegeben. Ich erklärte sie durch das Nichteintreten von Hemmungen, indem während der Kopfbewegung ein Nystagmus ausgelöst wird, der beim Stehenbleiben nicht gehemmt wird. Diese Anfälle zeichnen sich dadurch aus, daß der ausgelöste Nystagmus nach ganz kurzer Zeit wieder verschwindet. Im Gegensatz dazu haben wir es hier mit dauerndem Nystagmus zu tun. Auf die Möglichkeit eines derartigen Nystagmus wurde ich gelegentlich der Tierversuche Rothfelds aufmerksam gemacht. Rothfeld beobachtete am Kaninchen bei akuter Alkoholintoxikation das Auftreten eines dauernden horizontalen Nystagmus bei Seitenlage. Dieser Nystagmus trat auf, sobald die Lähmung der normaliter auftretenden Deviation bei Seitenlage sich zeigte. Einen dauernden Nystagmus, der von der Kopflage abhängt und mit der Kopflage wechselt, kann man wohl nur durch einen dauernden besonderen Reiz, der sich in dieser Kopflage geltend macht, erklären. Dieser Reiz kann wohl nichts anderes sein als die Schwere. Es würde also der Einfluß der Schwerkraft auf die Cupulae und Otolithen sein. Warum aber erscheint dieser Nystagmus nicht beim Normalen? Kann die Vergiftung und in unserem Falle die Erkrankung erst das Auftreten eines derartigen Reizes bewirken? Nein, sicherlich muß dieser Reiz schon beim Normalen dauernd vorhanden sein. Daß er keinen Nystagmus verursacht, kann nur dadurch bedingt sein, daß er beim Normalen gehemmt wird. Es muß der Reiz, welcher Nystagmus zum Beispiel nach links bewirkt, durch einen entgegengesetzten Reiz, der Nystagmus nach rechts bewirkt, gehemmt werden. Die Vergiftung respektive Erkrankung kann nun entweder diesen entgegengesetzten Nystagmus lähmen oder die Erregbarkeit für den Nystagmus nach links steigern. Im Falle des Kaninchens konnte Rothfeld tatsächlich eine Lähmung, nämlich die Lähmung der Deviation beobachten, die zeitlich mit dem Auftreten des Nystagmus in Seitenlage zusammentrifft. Bei unserem Patienten konnte ich eine deutliche Lähmung bisher nicht konstatieren. Ich halte es jedoch für möglich, daß die Gegenrollung der Augen bei Kopfneigung gelähmt ist und behalte mir vor, darüber noch zu berichten. Eine weitere wichtige Frage ist die, wo erfolgt in unserem Falle die Lähmung, in welchem Abschnitte des Neurons? Mit dem Nystagmus nach links ist in unserem Falle auch Vorbeizeigen beider Arme entsprechend dem Nystagmus verbunden. Der hierzu notwendige Reiz muß, wenn Cajal Recht hat, mindestens vom Ganglion vestibulare (Scarpae) respektive vom Endorgan ausgehen. Bedenkt man nun,

Digitized by Google
Original from UNIVERSITY OF CALIFORNIA
Generated on 2019-10-24 13:17 GMT / http://hdl.handle.net/2027/uc1.b3252761
Public Domain in the United States, Google-digitized / http://www.hathitrust.org/access_use#pd-us-google

daß diese Reizung ja auch beim Normalen bestehen muß und bei dem pathologischen Falle nur durch den Wegfall eines antagonistischen Reizes gehemmt wird, so kommen wir zum Schlusse, daß auch der antagonistische Reiz von seinem Ursprung an, respektive zum mindesten vom Ganglion vestibulare an gehemmt sein muß. Denn würde die Hemmung lediglich die Strecke vom Deitersschen respektive Bechterewschen Kern an betreffen, so könnte wohl das Auftreten des Nystagmus, nicht aber das Auftreten des entsprechenden Vorbeizeigens erklärt werden. Wir sind daher gezwungen, entweder anzunehmen, daß die Lähmung bereits im Ganglion vestibulare respektive im Nervus vestibularis sitzt oder daß eine Lähmung im Deitersschen Kern rückläufig auch die Erregbarkeit der entsprechenden Zellen im Ganglion vestibulare herabsetzt.

Wie ich einer Mitteilung von Prof. Dr. H. Schlesinger verdanke, hat Schlesinger bei Fällen von multipler Sklerose wiederholt Erkrankungsherde im Nervus acusticus mikroskopisch festgestellt.

Sie sehen, meine Herren, wie das genaue Studium dieser Erscheinungen einen tiefen Einblick in diesen komplizierten Mechanismus gewährt. Zu sicheren Schlüssen werden wir erst gelangen, wenn wir durch exakte Nachprüfungen der Angaben Cajals wissen, wie sich die anatomischen Verhältnisse verhalten, vielleicht daß auch histologische Befunde in genau untersuchten pathologischen Fällen zur Aufklärung beitragen können.

Diskussion.

Alexander: Ich möchte nur sagen: Er hat beim Blick geradeaus einen Nystagmus und der andere kann nur betrachtet werden als eine Änderung des Nystagmus, den er auch bei aufrechter Stellung hat. Und selbst wenn der Nystagmus zeitweilig nicht vorhanden wäre, könnte man noch nicht sagen, daß da ein Novum bestünde. Es handelt sich bloß um die Frage: In welchem Grade wird der sonstige Nystagmus durch die Neigung zur Seite verändert?

Bárány: Es ist ein Novum, daß jemand mit geringem spontanen Nystagmus bei Seitenneigung des Kopfes einen dauernden Nystagmus bekommt. Vielleicht habe ich das früher nicht beobachtet.

V. Alexander: **Accessorisches Crus helicis.**

VI. O. Beck: **Doppelseitige periphere Facialisparese und doppelseitige Vestibularerkrankung.**

Der 25jährige Pat., den ich mir heute vorzustellen erlaube und den mir die Klinik Chvostek in liebenswürdiger Weise zur Demonstration überließ, war im November an einer Influenza erkrankt. 8 Tage später konnte er plötzlich beide Augen nicht schließen und bemerkte, daß er nur sehr schlecht sprechen konnte; besonders Lippenlaute machten ihm Beschwerden. Beim Essen rannen ihm flüssige Speisen an den Mundwinkeln heraus, hauptsächlich aus dem linken. In den Beinen verspürte Pat. Mattigkeit und Schmerzen in den Waden. Schwindel mäßigen Grades. Für Lues bestehen keine Anhaltspunkte, Wassermann negativ. Pat. ist kein Potator.

Nervenbefund (Dr. Biach): Doppelseitige totale VII. Lähmung des Mund-, Stirn- und Augenastes. Sonst mit Ausnahme des Vestibularis sämtlicher Hirnnerven frei. Druckempfindlichkeit der Nervenstämme mit Schmerzhaftigkeit der Extremitätenmuskulatur. Fehlen der Sehnenreflexe an den unteren Extremitäten mit ausgesprochener Ataxie und Störungen der tiefen Sensibilität. Augenbefund normal.

Digitized by Google
Original from UNIVERSITY OF CALIFORNIA
Generated on 2019-10-24 13:17 GMT / http://hdl.handle.net/2027/uc1.b3252761
Public Domain in the United States, Google-digitized / http://www.hathitrust.org/access_use#pd-us-google

Interessant ist der Ohrbefund. Trommelfelle, Mittelohr und inneres Ohr beiderseits ohne Besonderheit, Gehör beiderseits normal. Schwacher spontaner Nystagmus ↻ nach r. und l. bei Endstellung der Augen. Die kalorische Prüfung, kalt und warm, ergibt beiderseits eine nicht sicher festzustellende Verstärkung des spontanen Nystagmus; bei Blick geradeaus ist kein Nystagmus auslösbar.

10mal r. 18", 10mal l. 20" Nachnystagmus.

Diese mehrere Male und an verschiedenen Tagen angestellte Untersuchung zeigte immer das gleiche Resultat.

Seit einigen Tagen ist insoferne eine Besserung eingetreten, als die Druckempfindlichkeit der Nervenstämme geringer ist und der Kranke die Stirne wieder runzeln kann, die Augenlider können noch nicht geschlossen werden.

Die jetzt vorgenommene Vestibularprüfung gibt auf kalte und warme Spülung typische Reaktionen und die Dauer des Nachnystagmus beträgt nach 10maliger Rechts- respektive Linksdrehung 28" respektive 32".

Nach Ansicht der Neurologen handelt es sich um eine nach Influenza aufgetretene Polyneuritis. Der Vestibularbefund ist insofern bemerkenswert, als eine maximale Herabsetzung respektive Ausschaltung beider Seiten für kalorische Reize bestand und die Dauer für den Nachnystagmus nach Drehung reduziert erschien, aber sicher erhalten war. Analoge Befunde habe ich in dieser Gesellschaft bei Pat. mit Syphilis bereits demonstriert. Mit der Besserung der allgemeinen Erscheinungen kehrte bei diesem Kranken die Auslösbarkeit der kalorischen Reaktion wieder zurück, gleichzeitig zeigte die Dauer des Drehnystagmus wieder normale Werte.

VII. O. Beck: **Isolierte linkseitige Vestibularausschaltung.**

Die 37jährige Pat. hatte keine Kinderkrankheiten durchgemacht. Vor 18 Jahren Infektion mit Syphilis, im Anschluß daran eine Schmierkur. Seit damals keine Erscheinungen von Lues und keine Behandlung.

Vor 3 Wochen setzte plötzlich aus voller Gesundheit heftiger Schwindel mit starkem Erbrechen ein, so daß Pat. einige Tage zu Bett blieb. Etwas Ohrensausen links.

Befund 9. I. Trommelfelle und Mittelohre beiderseits normal. Rechtes Ohr intakt. Weber → r., Rinne beiderseits positiv, links Verkürzung der Luft- und Knochenleitung. Gehör links (mit Lärmapparat) Konv.-Spr. 7 *m*, Fl.-Spr. 2 *m*, hohe Stimmgabeltöne leicht verkürzt. Spontaner Nystagmus → ↻ r.

Kalorisch: rechts typische Reaktion; links (kalt und warm) kein Nystagmus. 10mal l. 18" Dauer. 10mal r. 3—4 Schläge.

14. I. Spontaner Nystagmus fast geschwunden, sonst Status idem.

26. I. Es besteht heute vielleicht eine Spur von kalorischer Erregbarkeit, sicher kein Drehnystagmus.

Auf Grund dieses Befundes ist die Diagnose einer isolierten Vestibularausschaltung außer Frage gestellt. Da es den Anschein hat, daß eine Spur von kalorischer Erregbarkeit wieder vorhanden ist, scheint es sich um eine vorübergehende Erkrankung zu handeln. Der Cochlearapparat ist im Sinne einer geringgradigen Laesio auris internae affiziert. Nicht ganz klar ist die Ätiologie dieses Prozesses. Für eine rheumatische Erkrankung, wie sie schon von Ruttin, Voss, mir und anderen beschrieben wurde, fehlt jeglicher Anhaltspunkt. Der interne Haut-Nerven-Augenbefund ist negativ, die Wasser-

Digitized by Google
Original from UNIVERSITY OF CALIFORNIA
Generated on 2019-10-24 13:17 GMT / http://hdl.handle.net/2027/uc1.b3252761
Public Domain in the United States, Google-digitized / http://www.hathitrust.org/access_use#pd-us-google

mannsche Reaktion ergibt positiven Ausfall. Deshalb glaube ich die alte Lues der Pat. als ätiologisches Moment ansprechen zu dürfen und habe eine Hg-Kur eingeleitet.

Bei den bisher in der Literatur bekannten und auch von mir beschriebenen Fällen von isolierter Vestibularausschaltung handelte es sich immer um eine junge Lues; bei einer so alten Syphilis ist mir kein analoger Fall bekannt.

VIII. E. Ruttin: **Akute Otitis, intradurales Hämatom durch Arrosion eines Gefäßes infolge der Otitis (?).**

Die 8jährige A. K. hat im zweiten Lebensjahre eine Lungenentzündung, im fünften Jahre Diphtherie und Scharlach durchgemacht. Gleichzeitig mit dem Scharlach trat beiderseitige Mittelohreiterung auf, die rechts ausheilte, während links angeblich ab und zu wieder Eiterung sich einstellte. 4 Wochen vor der Aufnahme begann das Ohr wieder zu fließen, gleichzeitig traten sehr heftige Kopfschmerzen und Fieber auf. Am 27. X. 1912 wurde das Kind abends in die Klinik gebracht. In der Nacht wurde ich gerufen. Das Kind war tief bewußtlos, hatte tonisch-klonische Krämpfe, die im rechten Facialisgebiet begannen und über die rechten Extremitäten sich verbreiteten; die rechte untere Extremität war am schwächsten beteiligt. Im Anfalle war der Kopf nach rechts gedreht, die Augen standen meistens im rechten Augenwinkel, dabei war starker horizontaler Nystagmus nach rechts vorhanden, doch gingen die Augen manchmal auch in den linken Augenwinkel hinüber, als ob sie einen linkseitigen Herd anschauen würden. Der Nystagmus nach rechts änderte sich dabei nicht. Die Pupillen waren weit und reagierten; alle Reflexe waren gesteigert. Temperatur 39.

Das Kind machte einen so schwerkranken Eindruck und der operative Eingriff schien so dringend, daß ich ihn sofort vornahm. Bei der Operation fand sich im Antrum und in den spärlichen pneumatischen Zellen des Proc. mast. reichlich Eiter, die Zellen reichten in die Nähe des Tegmen antri und des Sinus. Trotzdem der Narkotiseur wegen des schlechten Zustandes der Pat. auf den Abbruch drängte, war ich noch imstande, schnell die Dura der mittleren Schädelgrube freizulegen und zu incidieren. Die Dura selbst war normal, aber bei der Incision entleerte sich ein braunroter Blutkuchen. Ich incidierte etwa 4 *cm* tief nach verschiedenen Richtungen den Schläfelappen. hatte aber nicht den Eindruck, in Hirnmasse einzudringen, vielmehr das Gefühl, in einen leeren Raum zu fallen. In den nächsten zwei Tagen sank die Temperatur zur Norm herab und es verschwanden alle Symptome. Die neurologische Untersuchung (Primarius Infeld) war negativ. Fundi normal. Da es sich doch möglicherweise um einen Absceß handeln konnte, hielt ich das Kind durch ein Vierteljahr an der Klinik in Beobachtung. Außer einer ganz vereinzelten Temperatursteigerung am 10. I. waren die Temperaturen und das Befinden der Kleinen vollständig normal. Derzeit besteht nur eine geringfügige schleimige Sekretion aus dem Gehörgange und dem Antrum.

Nach diesem Verlaufe kann man doch nur annehmen, daß es sich um eine basale Blutung handelt, die durch eine Arrosion eines kleinen Gefäßes infolge des otitischen Prozesses verursacht war.

IX. Bondy demonstriert einen Fall von **rezidivierender Mastoiditis,** bei dem die Knochenneubildung vollständig ausgeblieben war, trotzdem das Antrum bei der ersten, vor 11 Jahren an der Klinik Politzer durchgeführten Aufmeißelung nicht eröffnet wurde.

Digitized by Google
Original from UNIVERSITY OF CALIFORNIA
Generated on 2019-10-24 13:17 GMT / http://hdl.handle.net/2027/uc1.b3252761
Public Domain in the United States, Google-digitized / http://www.hathitrust.org/access_use#pd-us-google

X. Gatscher: **Präparat von einem Senkungsabsceß nach Mastoiditis.**

Das Präparat, das ich Ihnen hier demonstriere, stammt von einem Manne, der im Anschluß an eine Mastoiditis einen retropharyngealen Absceß und in weiterer Folge eine tiefe Halsphlegmone und Mediastinitis akquirierte. Es zeigt den Durchbruch des Eiters in der Basis der Paukenhöhle, seinen weiteren Weg durch den Knochen bis an die mediale Seite des Processus styloideus. Die sondierte Tube und ihre nächste Umgebung sowie die geschlitzte Carotis interna sind in den Prozeß nicht einbezogen.

Da ich den Fall noch ausführlicher beschreiben will, beschränke ich mich jetzt auf diese Angaben.

XI. Gatscher: **Zygomaticitis acuta bei Mastoiditis purulenta.**

Ich erlaube mir, Ihnen einen Pat. vorzustellen, den ich am 28. XII. 1912 zum ersten Male in der Ambulanz der Klinik beobachtet habe mit den Zeichen einer Otitis acuta incipiens in Form einer mäßigen Injektion des Trommelfelles und geringer Herabsetzung des Hörvermögens. Subjektiv Schmerzen im Ohre seit zirka einer Woche. Am Warzenfortsatz damals sowie in der weiteren Beobachtung niemals subjektive oder objektive Symptome.

Innerhalb der nächsten 8 Tage entwickelte sich vom druckschmerzhaften Zentrum der Zygomaticuswurzel eine Anschwellung gegen die Regio parotidea und gegen die Fossa temporalis superior, die in der nächsten Woche noch bedeutend zunahm, so daß Pat. wegen der spontanen Schmerzen in die Operation einwilligt.

14. I. 1913. Fluktuation an der Jochwurzel, kein Lidödem, Kiefersperre.

Bei der Operation Warzenfortsatz äußerlich normal, bis zur Spitze zerstört. Processus zygomaticus, an der Oberfläche rauh, zeigt eine Fistel, die ins Antrum führt. Abtragung dieser kranken Partie sowie eines Teiles der Lamina externa der Schuppe, Drainage der Absceßhöhle, der Weichteile mit Gegeninzision an der Wange.

Der Fall erscheint deshalb bemerkenswert, weil der Mangel aller Symptome am Warzenfortsatz vielleicht eine Deutung des klinischen Bildes im Sinne eines Folgezustandes nach Otitis externa zugelassen hätte, wenn nicht der normale Gehörgang, das anhaltend verschwommene Trommelfellbild (zum Schluß leichte Senkung der Gehörgangswand) und der Entstehungspunkt an der Jochwurzel die Diagnose beeinflußt hätten. Bakteriologisch wurde Diplococcus lanceolatus nachgewiesen.

XII. E. Urbantschitsch: **Aufmeißelung wegen Mastoiditis bei einem zwölfmonatlichen Kinde.**

Bei dem kleinen Pat. bestand seit mehreren Monaten eine profuse Otorrhöe, die jeder konservativen Therapie trotzte; dazu gesellte sich eine Facialisparalyse. Die Gegend des Warzenfortsatzes erwies sich jedoch als vollständig normal; keine Spur Ödem, geschweige ein subperiostaler Absceß.

Bei der Aufmeißelung am 30. XII. 1912 fand sich bereits ein teilweise ausgebildeter Warzenfortsatz. Alle Zellen bis ins Antrum mit Eiter und reichlichen Granulationen erfüllt.

Der Fall ist bemerkenswert, da trotz des Alters von erst 12 Monaten schon ein Proc. mastoid. bestand, der sich in der Regel erst im zweiten Lebensjahr zu entwickeln pflegt. Diese Erscheinung dürfte mit der kräftigen Entwicklung des Kindes zusammenhängen, die den Kopfnicker schon frühzeitig in Aktion treten ließ. Vielleicht ist das Bestehen des Warzenfortsatzes auch

Digitized by Google
Original from UNIVERSITY OF CALIFORNIA
Generated on 2019-10-24 13:17 GMT / http://hdl.handle.net/2027/uc1.b3252761
Public Domain in the United States, Google-digitized / http://www.hathitrust.org/access_use#pd-us-google

schuld, daß es in diesem Falle zu keiner retroauriculären Schwellung kam, die bei komplizierten Mittelohrentzündungen in diesem Alter zur Regel gehört.

XIII. Dr. Goldmann (Iglau) berichtet über:

1. Luetisches Neurorezidiv des Nervus cochlearis und vestibularis uud des Trigeminus rechterseits bei einem 27 Jahre alten Manne, der 5 Wochen nach intravenöser Infusion von 2mal 0·5 Salvarsan unter Sausen, später Kopfschmerz beiderseits und Schwindel bei Blick nach links erkrankt (23. IX. 1912). Primäraffekt im Juni.

Objektiv besteht am 7. X. eine Laesio auris internae rechts. Fl.-Spr. in $^1/_2$ *m* Distanz. Spontaner Nystagmus rotatorius ad sinistra. Kalorische Erregbarkeit partiell herabgesetzt, indem der horizontale Nystagmus kaum auslösbar, hingegen sehr starker Nystagmus rotatorius in allen Kopflagen.

Wassermannsche Reaktion positiv.

Bis zum 19. X. sind unter Jodkali- und Quecksilberbehandlung, die starke Reaktionen an der Injektionsstelle hervorruft, Nystagmus und Schwindel verschwunden. Das Gehör bessert sich erst 3 Tage nach der am 22. X. vorgenommenen Infusion von 0·15 Neosalvarsan spontan auf 9 *m* Flüstersprache unter gleichzeitigem Schwinden des Sausens. Erst später verlieren sich die in allen drei Ästen des Trigeminus ohne nachweisbare Sensibilitätsstörung bestehenden Schmerzen. Reaktion von seiten des Neosalvarsans am ersten Tage in Form erhöhter Kopfschmerzen und Sausen.

2. Luetisches Rezidiv einer Meningitis in der Gegend des Kleinhirnbrückenwinkels.

35jähriger Mann mit positivem Wassermann erkrankt 6 Wochen nach einer Neosalvarsaninfusion von 0·45 mit Schwindel, Sausen und Hinterkopfschmerz linkerseits.

Objektiv am 27. XI. 1912. Nystagmus nur in Endstellung nach rechts, minimale Herabsetzung des Gehörs im Sinne einer Laesio auris internae. Deutliches Vorbeizeigen im linken Handgelenk in Pronation nach außen, das bei Kalorisation (kalt) rechterseits verschwindet.

Am 30. XI. 0·5 Neosalvarsan. Danach starker Kopfschmerz, Fieber bis 40°, verstärkte subjektive Symptome von seiten des Ohres innerhalb der folgenden 12 Stunden. Nach 5 Tagen waren sämtliche Symptome verschwunden.

Trotz der prompten Wirkung des Neosalvarsans ist große Vorsicht in der Dosierung geboten, da gerade diese Fälle starke Reaktionen zeigen. Besonders die Anfangsdosis soll möglichst niedrig gewählt werden.

XIV. Leidler: **Experimentelle Untersuchungen über das Endigungsgebiet des Nervus vestibularis.** (Siehe unter Originalartikel in diesem Hefte.)

Verhandlungen der I. Landessitzung der ungarischen Ohrenärzte.

12. bis 13. Oktober 1912.

Bericht von Dr. A. Rejtö (Budapest).

Vorsitzende: Dozent Dr. Cornel Lichtenberg und Professor Dr. Géza Krepuska.

I. Dr. Adolf Neubauer: **Ohrenkrankheiten infolge von Gewerbeunfällen.**

Digitized by Google
Original from UNIVERSITY OF CALIFORNIA
Generated on 2019-10-24 13:17 GMT / http://hdl.handle.net/2027/uc1.b3252761
Public Domain in the United States, Google-digitized / http://www.hathitrust.org/access_use#pd-us-google

Seitdem die obligate Unfallversicherung der Arbeiter in Ungarn gesetzlich vorgeschrieben ist, fungiert der Ohrenarzt bei Ohrenerkrankungen, die infolge von Gewerbeunfällen entstanden sind, nicht mehr bloß als behandelnder Arzt, sondern zugleich auch als Sachverständiger und Richter. Er sah die meisten durch Unfall entstandenen Ohrenerkrankungen bei Arbeitern in Eisenwerken und chemischen Fabriken, bei Bahn- und Caissonarbeitern. Da die Feststellung der Unfallerkrankung sowie der verminderten Arbeitsfähigkeit, ebenso die Behandlung des Leidens oft nur durch wiederholte Untersuchung und Beobachtung möglich ist, hält er es für notwendig, daß im Zentrum der Krankenkassen Spezialisten angestellt werden sollen, die über Krankenbetten in einem Spital verfügen oder eine Abteilung haben, damit durch gerechte Gutachten dem Geiste des Gesetzes entsprochen werden könne.

II. Dr. Géza Krepuska: **Daten zur gewaltsamen Verletzung des Gehörorganes.**

Vortragender beobachtete in den letzten 2 Jahren auf der Ohrenabteilung des St. Rochus-Spitales 124 Fälle von gewaltsamen Ohrenverletzungen, die er nach der Natur der eindringenden Außengewalt in folgende Gruppen teilt: durch Schlag in das Gesicht, auf den Kopf, durch Absturz, Hinfallen, Überfahrenwerden, durch Schuß, Stich, Explosion, Verbrühung verursachte Ohrenerkrankungen. Er demonstriert verschiedene Fälle, bei denen er die bei der Verletzung in Betracht kommenden Außenkräfte und Faktoren sowie deren Wirkung auf das Gehörorgan, besonders vom gerichtsärztlichen Standpunkte, zu erklären sucht. Bei dem Studium seiner Fälle gelangt er zu nachstehenden Schlußfolgerungen: Bei Gesichtsschlägen leidet die Funktion des Gehörorganes selbst dann, wenn eine hochgradigere Trommelfellruptur zustande gekommen ist, verhältnismäßig nur wenig und die Symptome lassen bald meist nach. Bei Trommelfellrupturen ist eine auch äußerlich zu beobachtende Blutung selten. Wo diese vorhanden ist, handelt es sich um eine Verletzung der Paukenhöhle (Verletzung des knöchernen Gerüstes derselben, Riß der Schleimhaut), die meist bei Absturz oder Fall, Kopfverletzungen mit einem harten Gegenstande vorkommt. Bei Absturz von Verkehrsmitteln sind Paukenhöhlenverletzungen häufig und führen auffallend oft zu einem Hämatotympanum. Bei Ohrenverletzungen durch Schuß können selbst dort, wo die Schußverletzung aus unmittelbarer Nähe geschah, zum Beispiel bei einem Selbstmordversuch, wo also neben der mit der Explosion verbundenen Detonation und Kommotion der zerstörenden Wirkung des Geschosses eine besondere Rolle zukommt, Ausnahmsfälle vorkommen, bei denen das Gehörorgan seine Funktion nicht einbüßt. Bei Gasexplosionen sowie bei Kesselexplosionen in geschlossenen Räumen beobachtete Referent nebst Ruptur des Trommelfells selbst Verbrühungen desselben; auch in diesen Fällen kehrte die Funktion des Gehörorganes fast vollständig zurück.

Diskussion.

Dr. Ernst Váli: Ich sah nach akuten Trommelfellverletzungen ansehnliche Blutungen, und zwar dann, wenn die Gefäße nicht vollkommen gerissen waren.

Dr. Eugen Erdélyi: In Fällen, wo anamnestisch kein größeres Trauma vorausging, das eventuell ohne jedwelches klinische Symptom eine Schädelbasisfraktur voraussetzen ließe, soll man sich, falls sich ein Hämatotympanum vorfindet, mit der Paracentese nicht allzu sehr beeilen, damit man durch vorzeitige Ausführung derselben — zum Beispiel binnen der ersten 2 Wochen —

Digitized by Google
Original from UNIVERSITY OF CALIFORNIA
Generated on 2019-10-24 13:17 GMT / http://hdl.handle.net/2027/uc1.b3252761
Public Domain in the United States, Google-digitized / http://www.hathitrust.org/access_use#pd-us-google

einer Infektion der Schädelhöhle nicht die Bahn ebne. Auf die Bemerkung Dr. Vális bemerkt er, daß er nach Trommelfellrupturen niemals eine ansehnlichere Blutung auftreten sah, bloß in Fällen, wo es sich um den Bruch des knöchernen Rahmens des Trommelfells oder um eine Verletzung der Paukenhöhlengebilde handelte.

III. Dr. K. Martin Sugár: **Erinnerung an Andreas Högyes.**

Seitdem Redner am letzten Internationalen Ohrenkongreß zu Budapest in Gemeinschaft mit dem Wiener Professor Politzer die unverwelklichen Verdienste Högyes' auf dem Gebiete der Labyrintherkrankungen hervorhob, entwickeln sich die Ereignisse sozusagen mit einer dramatischen Kraft. Behufs Orientierung wiederholt er kurz seine am erwähnten Kongreß gemachten Bemerkungen sowie seine in der ungarischen ärztlichen Literatur seither publizierten Arbeiten: Andreas Högyes war der erste, der den rotatorischen und postrotatorischen Nystagmus beschrieb, er machte schon lange vor Preyer auf den in der Literatur fälschlich nach Preyer benannten Reflex aufmerksam, und Högyes war jener, der die experimentelle Grundlage des bei Fehlen der knöchernen Labyrinthwände auftretenden sogenannten Fistelsymptomes geschaffen hat. Als Ergänzung will er noch mitteilen, daß Högyes mit seinen divinatorischen Fähigkeiten schon vor mehr als 20 Jahren über den kalorischen Nystagmus Erwähnung machte, so auch den kalorischen Nystagmus beschrieb und sich hierdurch um die Entwicklung der Lehre über die Labyrinthitis unsterbliche Verdienste erwarb.

Referent kann dies alles ohne Übertreibung konstatieren, da heutzutage die Entdeckungen Högyes' — vielleicht teilweise zur Genugtuung des Referenten — in der ganzen wissenschaftlichen Ohrenheilkunde gewürdigt werden und, immer neue Früchte bringend, seinen Namen, den ungarischen Namen, in die Reihe der unsterblichen Ärzteforscher erheben. Seine Arbeiten werden im unlängst erschienenen Lehrbuche Urbantschitsch' als Quellen angegeben (pag. 27, 55, 452, 485, 486, 487), dann erwähnt ihn Prof. Bartels in Straßburg (Graefes Archiv, Bd. 76—78), Sanitätsrat Blau zitiert ihn in Schmidts Jahrbüchern (1911, Bd. 7), und der Wiener Neurologe Erben erwähnte seinen Namen erst unlängst mit der größten Hochachtung (Wiener med. Wochenschr., 1912, Nr. 29).

Nun gelangt Verfasser in dem literarischen Wettstreit für Högyes an eine sehr bedeutungsvolle Station, die sowohl für die vaterländische ärztliche Literatur wie auch für das Interesse des ganzen Ungartums einen kulturhistorischen Wert besitzt, was Verfasser nunmehr ohne Überhebung behaupten zu dürfen glaubt.

Die in Wien erscheinende „Monatsschrift für Ohrenheilkunde" bringt in den Monaten Juni bis August in Nr. 6, 7 und 8 des XLVI. Jahrganges die aufeinander folgenden drei Hefte zum Teil ausfüllende, bahnbrechende, den labyrinthogenen Nystagmus behandelnde Arbeit Högyes' über den „Nervenmechanismus der assoziierten Augenbewegungen" in deutscher Sprache. Hierdurch fand der lange, mit großnamigen Wiener Professoren begonnene literarische Streit des Verfassers ein Ende, wird jedoch noch fortgesetzt werden, da die gegen 100 gedruckte Seiten ausmachenden weiteren Abhandlungen Högyes' sich bereits in den Händen des für die gerechte Sache des Redners gewonnenen Wiener Hauptredakteurs befinden, der sich für die vollständige und fortlaufende Publikation des Werkes schon bereit erklärt hat.

Digitized by Google
Original from UNIVERSITY OF CALIFORNIA
Generated on 2019-10-24 13:17 GMT / http://hdl.handle.net/2027/uc1.b3252761
Public Domain in the United States, Google-digitized / http://www.hathitrust.org/access_use#pd-us-google

Verfasser, der als Fachmann die geistige Größe Högyes' anerkannt hat, zweifelt nicht daran, daß die in der deutschen Weltliteratur bisher noch in ihrem ganzen Umfange unbekannt gebliebenen, wunderbaren Arbeiten Högyes' über den labyrinthogenen Nystagmus als unsterbliche Früchte des ungarischen Genius ihren Einzug zwischen die Klassiker der medizinischen Literatur feiern werden, weil Verfasser, je mehr er sich in die Arbeiten Höges' vertieft, immer mehr und mehr zur Ansicht gelangen muß, daß die exakte Durchführung seiner Experimente, die Schwere seiner eisernen Logik mit den schönsten medizinischen Schaffungen eines Alfred v. Gräfe, eines Dubois-Reymond und eines Virchow wetteifern können.

IV. Dr. Arpád Gyergyai (Kolozsvár): **Direkte Untersuchung und Photographie der Nasenrachenhöhle und der Ohrtrompete.**

Gyergyai gibt einige neuere Handgriffe seines Verfahrens bekannt, demonstriert seine Instrumente, mittelst denen man in sitzender Lage der Kranken die Tubenmündung und ihre Umgebung zu untersuchen und dort die nötigen Operationen zu verrichten imstande ist. Sehr interessant sind seine am Lebenden gemachten Tubenaufnahmen, die er mittelst eines kleinen, auf die Untersuchungsröhre befestigten Photographierapparates bewerkstelligte und die einerseits die normalen Tubenmündungen, andrerseits adenoide Vegetationen und Tubenpolypen in 15facher Vergrößerung zeigen.

Diskussion.

Dr. R. Martin Sugár kennt die Vorteile des Gyergyaischen Verfahrens, das schon überall bekannt ist, zwar an, hält jedoch zu diesem Zwecke die Jankauersche Röhre für praktischer. Er scheut sich vor der großen Menge des hier in Anwendung kommenden Cocains und glaubt, daß dieses Verfahren zufolge der damit verbundenen technischen Schwierigkeiten nicht alsbald eine allgemeine Verbreitung finden wird.

Dr. Edmund Pogány bemerkt auf die Worte des Kollegen Sugár, daß das Verfahren Gyergyais sowohl auf der Abteilung des Primararztes Ernst Váli wie auch in der Krankenkassenordination von Alexander Rejtö und ihm schon seit Monaten angewendet wird, und daß man erfahrungsgemäß mit wenig Cocain auskommt. Auch seien die technischen Schwierigkeiten leicht zu überwinden. Solange das Verfahren am liegenden Kranken ausgeübt wurde, gab es viele Klagen, seitdem man aber die Untersuchung am sitzenden Kranken vornimmt, wird dieselbe sehr gut vertragen.

Dr. Adolf Neubauer verwendete zur Untersuchung des Rachens bisher die Pharyngoskope von Hay und Flatau. Bei Kindern gelangen die Untersuchungen nicht, bei Erwachsenen jedoch konnte er den Nasenrachenraum nach Einpinselung von 10—20% Cocain, oft aber auch ohne dieses gut überblicken. Nachteile der Cocainisierung sah er niemals.

Dr. Arpád Gyergyai illustriert im Schlußwort mit Daten, daß er sein Verfahren schon lange vor Jankauer publizierte. Er demonstriert sodann das Instrument Jankauers sowie dessen anatomische und optische Nachteile.

V. Dr. Ernst Váli: **Daten zur Frage der otogenen Sinuserkrankungen.**

Nachdem er die verschiedenen Theorien der Thrombusbildung, unter denen er jene von Aschoff für die plausibelste hält, kurz erwähnt hat, bespricht er die Formen der Thrombophlebitis purulenta. In der Therapie herrscht im allgemeinen die Meinung, daß diese Erkrankungen rein als chirurgische

Digitized by Google
Original from UNIVERSITY OF CALIFORNIA
Generated on 2019-10-24 13:18 GMT / http://hdl.handle.net/2027/uc1.b3252761
Public Domain in the United States, Google-digitized / http://www.hathitrust.org/access_use#pd-us-google

Krankheiten zu betrachten, daher auch chirurgisch zu behandeln seien. Und da es nicht immer gelingt, das klinische Bild der Thrombose und Pyämie streng voneinander zu trennen, muß sich die Therapie gegen das schwere Leiden, die Pyämie, richten. In Fällen einer diagnostizierten Thrombophlebitis und Pyämie wird daher erst die Vena jugularis unterbunden, und erst nachher im Rahmen einer Antrotomie oder Radikaloperation die Freilegung, Eröffnung und gründliche Ausräumung des Sinus, eventuell die Resektion der lateralen Wand ausgeführt. Wurde die Thrombose erst während der Operation diagnostiziert, so wird die Vena jugularis mit Unterbrechung der Knochenoperation sofort unterbrochen und die Operation erst dann fortgesetzt. Unter seinen Fällen erwähnt er auch einen, wo der Sinus vollständig gefehlt hat.

VI. Dr. Ladislaus Fleischmann: **Die funktionelle Untersuchung des Gehörorganes.**

Vortragender unterzieht die zur Bestimmung der akustischen und statischen Funktion des Gehörorganes gebräuchlichen Methoden einer ausführlichen Behandlung und legt auf die Kritik ihres diagnostischen Wertes, auf die einheitliche Technik und einheitliche Aufzeichnung der Befunde großes Gewicht. Unter den Untersuchungsmethoden des vestibularen Apparates hebt er besonders jene hervor, die einen bleibenden Wert besitzen und in die Reihe der systematischen klinischen Untersuchungen aufzunehmen sind. Endlich verweist er auf jene Fragen, die erst durch weitere Untersuchungen endgültig geklärt werden müssen.

Diskussion.

Dr. Edmund Pogány bringt zum Beweise dafür, wie relativ der Wert der Untersuchung der Knochenleitung ist, folgendes Beispiel: Wenn im linken Ohr ein Schalleitungshindernis besteht, so wird die Knochenleitung des rechten Ohres auch verlängert sein, obzwar das rechte Ohr gesund ist, weil der Kranke die Knochenleitung des linken Ohres auch dann noch hört und den Wechsel nicht bemerkt, wenn die Knochenleitung des rechten Ohres bereits abgeklungen ist.

Bei der Untersuchung des C_{64} und c_{2048} hält er es für wichtig, auch den Verkürzungsgrad anzuzeigen.

VII. Dr. Karl Udvarhelyi (Budapest): **Über die Verbindungen des N. vestibularis.**

Verfasser gelangte bei der Untersuchung der nach Reizung der Bogengänge auftretenden Schwindelanfälle, nachdem er jede einzelne hier zu beobachtende Erscheinung einer gründlichen Analyse unterzog, zu folgendem Resultat: 1. Die Pupillen erfahren während des Nystagmus gewöhnlich eine Erweiterung, und zwar erweitert sich jene Pupille stärker, die der Richtung des Nystagmus entspricht. In Fällen, wo die eine Pupille schon normalerweise erweitert ist oder auf Licht besser reagiert, wird sich immer diese während des Nystagmus erweitern, ganz unabhängig von der Richtung desselben. Die Erweiterung der Pupille hält für gewöhnlich bloß so lange an als der Nystagmus selbst, mitunter jedoch bleibt die Erweiterung länger bestehen. Bei älteren Individuen, bei Arteriosklerotikern, Tabetikern oder bei Amaurose ist diese Reaktion entweder gar nicht oder aber nur schwach vorhanden. 2. Den Blutdruck — nach Riva-Rocci gemessen — fand er während des Nystagmus in der Hälfte der Fälle gesteigert, in der anderen Hälfte jedoch unverändert.

Digitized by Google
Original from UNIVERSITY OF CALIFORNIA
Generated on 2019-10-24 13:18 GMT / http://hdl.handle.net/2027/uc1.b3252761
Public Domain in the United States, Google-digitized / http://www.hathitrust.org/access_use#pd-us-google

3. Die Pulsfrequenz war in einem Drittel der Fälle — zumal bei gleichzeitig erhöhtem Blutdruck — verringert, in zwei Dritteln der Fälle unverändert, ab und zu auch gesteigert. 4. Der Grad des Schwindels stand weder mit der Erweiterungsgröße der Pupillen, noch mit dem Nystagmus, Erhöhung des Blutdruckes oder der Bradykardie im Verhältnis. 5. Bei ausgeprägter Hysterie oder Neurasthenie war der Ablauf des Vestibularreizes ein ebenso normaler als bei gesundnervigen Individuen, andrerseits aber entstand auch bei Individuen von normalem Nervensystem oft die heftigste Reaktion. Die Pupillenerweiterung erklärt er aus dem Reiz des Sympathicus, um so mehr, da im entgegengesetzten Falle, auf Reiz des Oculomotorius, der als Ursache des Nystagmus anzusehen ist, eine Verengerung der Pupille zustande kommen müßte. Die Verringerung der Pulszahl sowie die Steigerung des Blutdruckes wird seiner Ansicht nach durch eine Vagusreizung verursacht. Somit schließt auch er sich Rhese an, der auf anderem Wege zu einem ähnlichen Resultat gelangte, daß nämlich der N. vestibularis außer dem Oculomotorius auch mit dem Vagus und mit dem sympathischen Nervensystem in Verbindung steht und seinen Reiz in kleinerem oder größerem Maße auf diese übertragen kann. Daher entsteht das Erbrechen, Schwitzen und die Ohnmacht. Außerdem fand er, daß der vestibuläre Ohnmachtsanfall, dessen geringerer oder höherer Grad davon ganz unabhängig ist, ob das betreffende Individuum hysterisch, neurasthenisch ist oder ein gesundes Nervensystem besitzt, sondern von der individuell schwankenden Sensibilität der mit dem N. vestibularis in Verbindung stehenden Nervenbahnen abhängt. Auf dieser Basis findet er auch die Symptome der Seekrankheit erklärbar, die sich in erster Linie durch Abnahme der Pulsfrequenz kundgibt. Hier kommt der Nystagmus deshalb nicht zustande, weil die Bewegungen des Schiffes auf die Bogengänge einen viel geringeren Insult darstellen als die Untersuchung des Labyrinths, verursachen daher zwar keinen Nystagmus, genügen jedoch, um den im Vestibularis entstandenen gelinden, aber ständigen Reiz auf den Vagus und Sympathicus zu übertragen.

Diskussion.

Dr. K. Martin Sugár bestätigt zwar die Richtigkeit der Beobachtung des Vortragenden, unterschreibt jedoch seine Erklärung nicht. Die Bahn des Nervus vestibularis ist gut bekannt, darüber jedoch, daß er mit dem Vagus oder Sympathicus in Verbindung stünde, fehlen uns die Kenntnisse. Es handelt sich bei diesen Beobachtungen um einen gewöhnlichen Reflexvorgang.

Dr. Géza Krepuska hält die Beobachtungen Udvarhelyis für sehr wertvoll, da die Nervenverbindungen des N. vestibularis in Wirklichkeit noch nicht zur Genüge bekannt sind. Udvarhelyi denkt, eine anatomische Verbindung zwischen Ganglion spirale, Ganglion scarpae und dem Sympathicus gefunden zu haben, schon aus dem Grunde jener Analogie, die zwischen dem Ganglion intervertebrale und dem Sympathicus anatomisch bekannt ist. Auf Grund dieser Annahme sind viele Erscheinungen erklärlich, die auf Einwirkung des Schalles sowie auf Reizung der ampullären Nervenendigungen in den Gebieten des X. und des Sympathicus wahrnehmbar sind. Bei einem Kranken, der eine spontan geheilte Labyrinthfistel hatte, beobachtete er vor ca. 15 Jahren noch in Gemeinschaft mit weil. Prof. Högyes, daß nebst dem durch Sondendruck experimentell auslösbar gewesenen hochgradigen Nystagmus die Zahl der Herzschläge gleichzeitig sank und der Blutdruck eine Steigerung erfuhr.

Digitized by Google
Original from UNIVERSITY OF CALIFORNIA
Generated on 2019-10-24 13:18 GMT / http://hdl.handle.net/2027/uc1.b3252761
Public Domain in the United States, Google-digitized / http://www.hathitrust.org/access_use#pd-us-google

VIII. Dr. Edmund Pogány: **Die Rolle der Lues bei Ohrenkrankheiten.**

Hauterscheinungen des äußeren Ohres sowie eitrige Mittelohrerkrankungen stellen keine speziellen luetischen Symptome dar. Bei der katarrhalischen Mittelohrerkrankung kommt eine besondere Form vor, die scheinbar die Symptome der Otosklerose zeigt und bei welcher die Wassermann-Reaktion stets positiv ist. In solchen Fällen der „luetischen Otosklerose" bessert sich das Gehörvermögen nach Durchblasung der Ohrtrompete nur wenig, da der Stapes zufolge von adhäsiven Prozessen fixiert ist. Komplikationen von seiten des Labyrinths sind oft vorhanden. Von der echten Otosklerose unterscheidet sich dieselbe: 1. durch den atypischen Zeitpunkt ihres Auftretens, 2. durch schnelle Progression, 3. durch das Fehlen der Heredität, 4. durch die positive Wassermann-Reaktion. In vier solchen Fällen besserte sich das Gehörvermögen nach Pilocarpininjektionen.

Die luetischen Erkrankungen des Labyrinths bieten, wenn sie als sekundäre Erscheinung der Lues auftreten, eine gute Prognose; die atrophischen Veränderungen der tertiären Lues sind schon schwere Erkrankungen. Die Erkrankung des Gehörnerven stellt in vielen Fällen das einzige Symptom der III. Lues dar. Es ist kein einziges charakteristisches Symptom der luetischen Gehörnervenaffektion bekannt und die Diagnose kann bloß aus der Anamnese und dem Ausfall der Wassermann-Reaktion gestellt werden.

Ein positiver Rinne, verkürzte Knochenleitung und die Abschwächung des Hörens der höheren Töne (C_4) weisen bei vermindertem Gehörvermögen und bei meist vorhandenem Ohrensausen auf die Erkrankung des Gehörnerven hin. In jedem derartigen Falle machte er die Wassermann-Reaktion. Unter 115 solchen Fällen — die er teilweise auf seiner, teilweise auf den Ordinationen Dr. Ernst Vális und Dr. Alexander Rejtös untersuchte — fand er 43mal einen positiven Wassermann, daher war die Erkrankung des N. acusticus in 37% luetischen Ursprunges.

Es ist wahr, daß in solchen Fällen meist eine Atrophie des Gehörnerven vorhanden ist und daher weder antiluetische Kuren noch Pilocarpin etwas nützen. Ist jedoch der Gehörnerv gesund und werden die Symptome bloß durch Druck der luetisch veränderten Umgebung desselben verursacht, so führt jede antiluetische Kur und nach seinen Erfahrungen auch die Pilocarpininjektionen zum Resultat, das heißt, zur Besserung des Gehörs. Die Applikation des Salvarsans hält er in diesem Falle nicht für angezeigt.

Diskussion.

Dr. Marcel Falta: Nachdem er sich davon überzeugen konnte, daß bei manchen hartnäckigen Gehörnervenerkrankungen, wo der Gebrauch von Quecksilber und Jod resultatlos blieb, das Salvarsan noch günstig wirkte, hält er den Gebrauch desselben nicht für absolut kontraindiziert.

Dr. K. Martin Sugár: Was das Salvarsan anbetrifft, können wir darüber nicht einfach zur Tagesordnung übergehen. Man weiß, daß das Salvarsan zum Nervengewebe und besonders zum Acusticus eine besondere Affinität besitzt: diese Frage wird im übrigen in der Literatur vielfach behandelt.

Dr. Pogány gibt im Schlußworte die Indikation des Salvarsans zu und betont im Anschluß an die Bemerkung des Herrn Kollegen Sugár, daß er schon vor Lesser im April 1911 die Kontraindikation des Salvarsans bei Gehörnervenerkrankungen aufgestellt hat (Gyógyászat).

Digitized by Google
Original from UNIVERSITY OF CALIFORNIA
Generated on 2019-10-24 13:18 GMT / http://hdl.handle.net/2027/uc1.b3252761
Public Domain in the United States, Google-digitized / http://www.hathitrust.org/access_use#pd-us-google

IX. Dr. Heinrich Halász (Miskolcz): **Über zwei in der Praxis sich gut bewährende otiatrische Methoden.**

Die eine ist die Sondermannsche Saugung, die sich besonders in schweren Fällen akuter, eitriger Mittelohrentzündungen gut bewährt hat. Ihre Ausführung ist so einfach, daß sie jeder intelligente Kranke selbst ausführen kann.

Das zweite Verfahren ist die von Preobraschensky bei Ohrensausen und Schwerhörigkeit empfohlene Doppelmassage, die darin besteht, daß in die Tube eine dicke Sonde eingeführt und das äußere Ohr mit einer luftdicht schließenden Metallmuschel bedeckt wird, welche mit einem Elektromotor in Verbindung steht, so daß das äußere Ohr, das Trommelfell und die Gehörknöchelchen gleichzeitig massiert werden können. Das Verfahren kann durch jeden Arzt, der mit dem Katheter umzugehen weiß, ausgeführt werden. Die bisherigen günstigen Resultate lassen weitere Versuche erwarten.[1])

X. Dr. Ladislaus Uthy: **Über die operative Heilung der Attikeiterungen.**

Die Attikeiterungen erheischen eine größere Aufmerksamkeit wie jede andere ohne Komplikationen einhergehende Form der Otitis purulenta chronica, da diese im Mittelohr, auch bei scheinbar gesundem Trommelfell, oft große Veränderungen verursachen. Eine Heilung ist bloß durch die Radikaloperation zu erzielen.

Er legt auf die vollkommene Aseptik der Operation sowie der Nachbehandlung ein sehr großes Gewicht und appliziert deshalb den Verband so lange, bis die ganze Höhle sich mehr vollkommen epithelisiert hat (zirka 10 bis 12 Wochen).

Diskussion.

DDr. Eugen Erdélyi, Ernst Váli und Eduard Schwarcz halten den Kopfverband für die ganze Dauer der Nachbehandlung für überflüssig; gewöhnlich genügen 1—2 Wochen.

Dr. Markus Baunz hält es in jedem Falle für nötig, daß nach einer Radikaloperation in den unteren Winkel der Hautwunde auf einige Tage ein kleiner Gazestreifen eingeführt werde.

Dr. Uthy (Schlußwort): Es ist eine allgemeine chirurgische Regel, daß die Wunden mit einem Verband bedeckt werden (? Ref.): hier können auch in der Otiatrie keine Ausnahmen gemacht werden.

XI. Dr. Hugo Ziffer: **Pathologie und Therapie der Otitis media tuberculosa.**

Nach einem kurzen literarischen Überblick behandelt Referent die Ätiologie der tuberkulösen Mittelohreiterungen und steht auch auf dem allgemein anerkannten Standpunkt, daß die primäre Tuberkulose des Mittelohres äußerst selten vorkomme, sondern daß dieselbe meist sekundär zufolge einer aus den Atmungsorganen stammenden Infektion zustande komme.

---

[1]) **Anmerkung der Redaktion: Die erwähnte „Doppelmassage", das ist die Kombination von Bougierung der Tube bei gleichzeitiger Vibrationsmassage des äußeren Ohres, stammt in Wirklichkeit nicht von Preobraschenski, sondern von E. Urbantschitsch, der diese Methode lange vor Preobraschenski als „Vibrationsmassage der Ohrtrompete" (Monatsschr. f. Ohrenheilk., 1903) angegeben hatte. Preobraschenski machte bloß die an und für sich unwesentliche Modifikation, anstatt der Pelotte eine Metallmuschel zu gebrauchen.**

Generated on 2019-10-24 13:18 GMT / http://hdl.handle.net/2027/uc1.b3252761
Public Domain in the United States, Google-digitized / http://www.hathitrust.org/access_use#pd-us-google
Digitized by Google
Original from UNIVERSITY OF CALIFORNIA

Unter den diagnostischen Verfahren haben sich die Pirquetsche und die Ophthalmoreaktion nicht bewährt; der bakteriologische Befund kann auch nur dann verwertet werden, wenn derselbe positiv ist, so daß eine genaue Diagnose nur nach Beobachtung des ganzen Organismus, mitunter sogar nur während der Operation gestellt werden kann.

In bezug auf die Wahl einer konservativen oder operativen Behandlung legt Referent außer den allgemeinen, für jede Ohreiterung gültigen Regeln auf folgende spezielle Momente Gewicht: 1. die allgemeine körperliche Beschaffenheit, Kraft und Ernährungszustand, 2. Qualität des Lungenprozesses, das heißt ob der Kranke die Operation aushält und ob man genügend Garantie dafür besitzt, daß der Organismus die zur Heilung der Wundhöhle unbedingt notwendige Regenerationstendenz zu bieten vermag.

XIII. Dr. Cornel Lichtenberg hielt über die **Ätiologie und Therapie des Ohrensausens** einen recht interessanten Vortrag.

Münchener laryngo-otologische Gesellschaft.

Sitzung vom 6. März 1911.

Vorsitzender: Prof. Dr. Heine.
Schriftführer: Privatdozent Dr. Herzog.

1. Herzog: **Operative Sinusverletzung.** (Conf.: Bakteriologische Blutuntersuchungen bei Sinusthrombose. Münchener medizinische Wochenschr., 1911, Nr. 50.)

M. H.! Die schweren Folgezustände, welche sich nach einer Verletzung der Blutleiter entwickeln können, sind bekannt, seit man sachgemäß die Ausräumung des krankhaft veränderten Warzenfortsatzes ausführt. Ist das blutführende Sinuslumen eröffnet, so sind wir genötigt, fest zu tamponieren und den Tampon tagelang liegen zu lassen. Von diesem Moment an sind die Hauptbedingungen für die Bildung einer Thrombose gegeben: Zirkulationsstörung und länger dauernde bakterielle entzündliche Einwirkung auf die Venenwand. Ob es zur Thrombenbildung kommt und wie sich dann der weitere Verlauf gestaltet, hängt von verschiedenen zum Teil unbeeinflußbaren Komponenten ab.

Die Literatur kennt eine Reihe traumatischer Sinusthrombosen, von denen ein nicht geringer Prozentsatz letal endigte; eine Anzahl von Patienten konnte vor diesem Ausgang durch weitere operative Eingriffe am geschädigten und sekundär erkrankten Sinus bewahrt werden; ein dritter Teil endlich von Sinusverletzungen verlief symptomlos.

Diese Kasuistik zu vermehren, bietet wohl nicht viel Interesse. Der Grund, warum ich Ihnen über 2 derartige Beobachtungen berichte, liegt darin, daß in dem einen Fall Blutuntersuchungen gemacht wurden, wie sie, soweit ich unterrichtet bin, bei traumatischer Thrombose noch nicht vorliegen und welche mir einerseits an und für sich wissenswert erscheinen, andrerseits aber die Gefahr der traumatischen Thrombose besonders beleuchten.

Die Daten sind kurz folgende:

Auszug aus der Krankengeschichte.

45jähriger Mann; rechtseitige akute Mastoiditis. (Druckempfindlichkeit des Warzenfortsatzes; Senkung der hinteren oberen Gehörgangswand), normale Temperaturen. Operation. Ausgedehnte Zerstörung im Knochen, großer peri-

Digitized by Google
Original from UNIVERSITY OF CALIFORNIA
Generated on 2019-10-24 13:18 GMT / http://hdl.handle.net/2027/uc1.b3252761
Public Domain in the United States, Google-digitized / http://www.hathitrust.org/access_use#pd-us-google

sinuöser Abscess, Verfärbung der Sinuswand, Verletzung im freigelegten, gesund aussehenden Gebiet (bulbuswärts), freie Sinusblutung, Tamponade. Verband. Normale Temperaturen.

Im Abscesseiter Streptococcus mucosus.

Am 3. Tage p. op. Verbandwechsel, Entfernung des Tampons, keine Blutung; abends Temperatur 36·5: am nächsten Tage 40·0; am übernächsten Abfall zur Norm. Verbandwechsel, Sinuspunktion und Punktion der Vena mediana. Agarplatten; Wiederholung der Punktion nach 3 Tagen; glatter Wundverlauf; Heilung.

Resultat der bakteriologischen Blutuntersuchungen:

I. Untersuchung: Sinusplatte *a* 180 Kolonien; Sinusplatte *b* 120 Kolonien; Medianaplatte *a* 3 Kolonien; Medianaplatte *b* 12 Kalonien. (Streptococcus mucosus.)

II. Untersuchung: Auf den Sinusplatten je 3, auf den Medianaplatten 9 beziehungsweise 7 Kolonien. (Staphylokokken.)

Kurz zusammenfassend sehen wir also: Gelegentlich der Eröffnung des Warzenfortsatzes wird die freigelegte gesunde Wand des im übrigen in großer Ausdehnung entzündlich veränderten Sinus sigm. eingerissen; die Blutung steht auf Tamponade. Der Pat. bleibt fieberfrei. Unmittelbar an den am 3. Tage nach der Operation vorgenommenen Verbandwechsel steigt die Temperatur auf 38·5, erreicht am nächsten Tage 40·0, fällt innerhalb weiterer 24 Stunden auf 37·4, um nunmehr dauernd in der Norm zu bleiben.

Die Ursache der plötzlichen Temperatursteigerung mußte mangels anderer bei dem Pat. nachweisbarer Krankheitserscheinungen auf die Sinusaffektion bezogen werden. Die Diagnose traumatische Sinusthrombose war im Hinblick auf den Operationsbefund, der uns die Wand schon ausgedehnt erkrankt zeigte und unter Würdigung der durch die Tamponade gesetzten Schädigung mehr wie wahrscheinlich. Danach sollte sich auch das therapeutische Handeln richten. Der Plan war, den Sinus operativ anzugehen, falls die Temperatur noch weitere 24 Stunden hoch bleiben sollte. Ihr Abfall überhob uns dieses Eingriffes.

Für diesen plötzlichen Anstieg der Temperatur und ihren ebenso raschen Abfall finden wir eine befriedigende Erklärung in dem Resultat der vergleichenden Blutuntersuchung, die wir Leutert verdanken.

Wie Sie wissen, hat Leutert empfohlen, zur Differentialdiagnose zwischen einer otitischen und einer von einer anderen Stelle ausgehenden Pyämie das Blut einerseits aus dem Sinus sigmoideus, andrerseits aus der Armvene (eventuell auch aus der zur Unterbindung freigelegten Jugularis) bakteriologisch zu untersuchen.

Auf Grund eigener Beobachtungen stellte Leutert neben anderen die bekannten Sätze auf.

Die Untersuchung wurde nach den Vorschriften Leuterts ausgeführt: je 1 cm^3 Blut aus dem Sinus, mit flüssigem Agar zu Platten angegossen, ebenso aus der Vena mediana cubiti.

Das Ergebnis des Kulturverfahrens ist eindeutig: Es zeigt uns eine Bakteriämie, deren Quelle der Sinus sigmoideus war.

Das Verhältnis der Kolonienzahl von Sinus- und Armvenenblut unterscheidet sich wesentlich von dem, wie es Leutert wiederholt gefunden hat: Tausende von Kolonien im Sinusblut, Sterilität des Armvenenblutes.

Digitized by Google
Original from UNIVERSITY OF CALIFORNIA
Generated on 2019-10-24 13:18 GMT / http://hdl.handle.net/2027/uc1.b3252761
Public Domain in the United States, Google-digitized / http://www.hathitrust.org/access_use#pd-us-google

Diese Sterilität der Armvene ist nach Leutert bedingt durch die bakterizide Kraft des Blutes: erst wenn diese vermindert ist, beispielsweise durch häufige Aussaat von Bakterien in die Blutbahn, sollen auch im Armvenenblut die Erreger nachweisbar werden.

Nun müssen wir für unseren Fall mit größter Wahrscheinlichkeit eine einmalige Überschwemmung des Blutes mit Bakterien annehmen — auf ihre Ursache werden wir noch zurückkommen — und trotzdem finden wir im Armvenenblut Bakterien. Von einer Erschöpfung der bakteriziden Kraft des Blutes im Sinne Leuterts, das heißt, durch wiederholte Bakteriennachschübe, kann also hier keine Rede sein. Wenn wir weiterhin berücksichtigen, daß die Blutentnahme erst 24 Stunden nach Anstieg der Temperatur und zu einer Zeit ausgeführt wurde, in der die Temperatur bereits wieder zur Norm zurückgekehrt war, so müssen wir im Gegensatz zu Leutert hieraus folgern, daß unter Umständen Bakterien sich längerer Zeit in der Blutbahn nachweisbar erhalten können.

Bei der zweiten Blutuntersuchung, die 3 Tage nach der ersten ausgeführt wurde, fanden sich hämolytische Staphylokokken. (Auch von der Außenwand des Sinus wurden Staphylokokken abgenommen.) Im Sinusblute je 3 pro Kubikzentimeter, im Armvenenblute 8 beziehungsweise 7. Möglicherweise liegen hier Verunreinigungen vor, so daß dieses Resultat kaum mit Sicherheit verwertbar erscheint.

Nun die Ursache dieser merkwürdigen pyämischen Infektion! Die vollständige Ruhe im Krankheitsbild nach der Sinusverletzung und die am Tage des ersten Verbandwechsels einsetzende Attacke weist wohl darauf hin, daß durch den Verbandwechsel die Gelegenheit zur Aussaat gegeben wurde.

Wir dürfen wohl annehmen und klinische Erfahrung sowohl wie Tierexperiment zwingen hierzu, daß während der dreitägigen festen Tamponade, wobei die Zirkulation im Sinus ganz oder fast ganz aufgehoben war, Keime aus dem infizierten Operationsgebiet durch die geschädigte Wand übergetreten sind, entweder an der Oberfläche der Innenwand sich ausbreitend oder in dem Rest der mehr oder weniger stagnierenden Blutsäule sich ansammelnd. Mit der Lockerung der Tamponade und Wiederherstellung der Zirkulation wurde durch den plötzlich mit Macht vorüberschießenden Blutstrom die ganze Ansiedelung fortgeschwemmt und über den Körper ausgesät.

Auf diese Aussaat erfolgte unmittelbar die Reaktion — Anstieg der Temperatur. Aus dieser einmaligen Infektion ging der Organismus siegreich hervor.

Der zweite Fall, den ich gemeinsam mit einem Kollegen beobachten konnte, zeigt mancherlei Ähnliches.

Chronische Eiterung, Radikaloperation, dabei leichtes Einritzen des freigelegten gesunden Sinus durch einen Meißelsplitter: Sinusblutung; Tamponade, Verband. Am 6. Tage p. op. nach vollkommen normalem Krankheitsverlauf Verbandwechsel. Keine Sinusblutung: normale Temperaturen während der nächsten 4 Tage. Dann plötzlich Anstieg auf 39° und darüber. Revision der Operationswunde ergibt keinerlei Anhaltspunkte für die Temperaturerhöhung, ebensowenig die übrige körperliche Untersuchung. Schweres Krankheitsbild, hohe Continua, leichte Benommenheit. Eröffnung des Sinus, freie, starke Blutung. Exitus.

Sektion. Der Sinus sigmoideus zeigt leichte circumscripte Verdickung der Wand entsprechend der verletzten Stelle. Lungen beiderseits durch-

Digitized by Google
Original from UNIVERSITY OF CALIFORNIA
Generated on 2019-10-24 13:18 GMT / http://hdl.handle.net/2027/uc1.b3252761
Public Domain in the United States, Google-digitized / http://www.hathitrust.org/access_use#pd-us-google

setzt mit kleinen, stecknadelkopf- bis kleinerbsengroßen Herden (multiple Abscesse).

Epikrise: Nach den vorherigen Erörterungen kann ich mich hier kurz fassen: Die Verletzung der Wand führte zur wandständigen Thrombose. Die noch nicht fest sitzenden Massen wurden bei dem ersten Verbandwechsel durch die Wiederherstellung der Zirkulation abgerissen und ausgesät. Die Aussaat war keine allgemeine, die infizierten Thrombenbröckel wurden in den Lungenkapillaren zurückgehalten. Bis zur Absceßbildung — die Folge dieser multiplen septischen Infarkte — herrschte vollkommene Ruhe im Krankheitsbild; die plötzlich einsetzenden hohen Temperaturen — etwa 4—5 Tage nach der Aussaat — erster Verbandwechsel — zeigen diese Prozesse an, denen der Pat. nach kurzer Zeit erlag.

M. H.! Die Gefahren operativer Sinusverletzung sind allgemein bekannt und anerkannt. Sie beruhen in erster Linie auf der Entwicklung phlebitischer und thrombotischer Prozesse, die ihrerseits wieder schwere und ausgedehnte Eingriffe am Gefäßrohr bedingen. Auf die Folgeerscheinungen von Sinusverletzung, wie sie die beiden angeführten Fälle hervorgerufen, ist meines Wissens noch nicht genügend hingewiesen worden. Nicht die Erkrankung der Gefäßwand als solche scheint hier die Gefahr gebracht zu haben, sondern die nach Entfernung der primären Tamponade wiederhergestellte Zirkulation war die Ursache der schweren Allgemeininfektion. Hätte man die Wiederherstellung der Zirkulation vermeiden können oder den Blutstrom wenigstens in langsamer, ganz allmählich anwachsender Stärke an der thrombotischen Auflagerung vorüberführen können, so läßt sich annehmen, daß deren Abreißung und Fortschwemmung unterblieben wäre.

Diskussion.

Heymann. Wassermann.

Heine: Herr H. teilt nicht die Ansicht des Herrn Heymann, daß durch die Tamponade nur ein teilweiser Verschluß des Sinus erzielt wird. Bei größerer Verletzung der Wand muß dieselbe so fest sein, daß eine Blutzirkulation nicht mehr stattfinden kann. Der erste Fall des Vortragenden lehrt wieder, daß man bei Temperaturanstieg nach einer Sinusverletzung nicht sofort diesen eröffnen soll, da auch ohne operatives Eingreifen Heilung eintreten und da andrerseits durch Manipulationen am blutgefüllten Sinus (Schlitzung, Tamponade) die Erkrankung in ein gefährliches Stadium gebracht werden kann.

Herzog. Schlußwort.

2. Übel: Demonstration „ärztlicher" Instrumente (insbesondere zur Behandlung Ohrenleidender) und „ärztlicher" Bücher aus China.

3. Herzog: **Kasuistische Mitteilungen.**

a) Ein **Sarkom der Nasenscheidewand.** Entfernung. Heilung.

40jährige Frau. Vor 3 Monaten Einsetzen linkseitigen Nasenkatarrhs: rasche Verschlimmerung bis zur vollkommenen Verstopfung der linken Nasenhälfte: häufiges Nasenbluten, oft 5—6mal tagsüber: Kopfschmerzen, Appetitlosigkeit; allgemeine Mattigkeit, Abmagerung.

Befund 20. VIII. 1909: Linke Nasenhälfte vollkommen verstopft durch einen mäßig derben, leicht höckerigen, schmierig belegten Tumor. Bei Einführung der Cocainsonde starke Blutung. Probeexcision. (Pathologisches Institut München: Die mikroskopische Untersuchung des überbrachten Materials ergibt, daß es sich um ein gefäßreiches Sarkom handelt. An den Randpar-

Generated on 2019-10-24 13:18 GMT / http://hdl.handle.net/2027/uc1.b3252761
Public Domain in the United States, Google-digitized / http://www.hathitrust.org/access_use#pd-us-google
Digitized by Google
Original from UNIVERSITY OF CALIFORNIA

tien ist die Sarkomnatur eine durchaus typische, während in der Tiefe größere Gefäßkomplexe zu sehen sind, die von einem etwas zellärmeren Geschwulstgewebe in fast peritheliomartiger Anordnung umgeben werden.) Entfernung des Tumors, der breitbasig am Septum aufsitzt, mit der Schere: Kauterisation des Stumpfes. (Sol. arsenical. Fowleri.) Beobachtung in der nächsten Zeit zeigte kein Rezidiv. Jetzt, nach über $1^1/_2$ Jahren, sieht man die Nase vollkommen frei durchgängig. Am Septum, ungefähr gegenüber der mittleren Muschel, eine wulstige Verdickung der Schleimhaut. Die Pat. bleibt in weiterer regelmäßiger Beobachtung. (Allgemeinbefinden seit Entfernung der Geschwulst ausgezeichnet, die früheren Beschwerden sind verschwunden — Steigen des Körpergewichts auf den früheren Stand.)

b) **Kongenitale Larynxcyste.**

Mitteilung eines Falles von kongenitaler Larynxcyste, die operativ beseitigt wurde (Laryngofissur). Kurze Besprechung der für die Entstehung kongenitaler Larynxtumoren entwicklungsgeschichtlich in Betracht kommenden Störungen.

Transactions of the American otological Society forty-fourth annual meeting.

Atlantic City, June 25 and 27 1911. Volume XII, Part. II.

Besprochen von Dr. **Erich Ruttin** in Wien.

Mac Cuen Smith (Philadelphia-Pa.): **Intracranial Lesions complicating acute aural disease.**

Mitteilung zweier Fälle. Das Besondere des ersten Falles soll in dem frühzeitigen Einsetzen einer Septicopyämie bei einer akuten Otitis bestehen. Das wäre keine so große Seltenheit, wenn es erwiesen wäre, daß es eine akute Otitis war. Da aber eine große Perforation bestand, ist auch das nicht sicher. Wir könnten uns also füglich die Besprechung dieses Falles ersparen, wenn wir uns nicht über die Behandlung wundern und äußern müßten. Nachdem bei einer Eröffnung eines Halsabscesses die Jugularis verletzt wurde und sich Eiter aus dem Gefäß entleerte, wird noch immer nichts unternommen. Kein Wunder, daß „ten days later the patient was still running a septic temperature!"

Der zweite Fall ist ein Schläfelappenabsceß bei akuter Otitis. Der Absceß war nicht unmittelbar über dem Tegmen, sondern es lag ungefähr zwei Zoll gesunde Hirnmasse zwischen Tegmen und Absceß.

Diskussion.

Frederic E. Sondern, M. D.: **Blood Cultures in Otology.**

Sondern empfiehlt in den auf Sinuserkrankung verdächtigen Fällen die Kultur der Bakterien aus dem Blute. Allerdings gibt er zu, daß die Blutkultur in Fällen von Thrombose auch negativ sein kann und daß ferner auch bei positiver Blutkultur keine Thrombose, ja, nicht einmal eine septische Sinuserkrankung vorliegen muß, da auch Meningitis, Hirnabsceß oder nicht otologische Erkrankungen positive Blutkultur machen kann. Das beeinträchtigt den Wert der Methode. Sondern empfiehlt aber, zur Sicherheit den wiederholten Versuch der Blutkultur vorzunehmen und legt bei positivem Befund besonderen Wert auf die bei wiederholter Untersuchung vermehrte Zahl der Kolonien.

Generated on 2019-10-24 13:18 GMT / http://hdl.handle.net/2027/uc1.b3252761
Public Domain in the United States, Google-digitized / http://www.hathitrust.org/access_use#pd-us-google
Digitized by Google
Original from UNIVERSITY OF CALIFORNIA

Technisch empfiehlt er einen Kunstgriff Epsteins, der es gestattet, die am Krankenbett entnommene Blutprobe im Laboratorium zu verarbeiten, während man früher ja gezwungen war, das Blut sofort nach der Entnahme zu verarbeiten. Dieser Vorteil wird erreicht, wenn man das entnommene Blut sofort in isotonischer Ammoniumoxalatlösung auffängt.

Diskussion.

John B. Rae, M. D. (New York): **Unusual Metastasis in case of Sinus thrombosis.**

Rae beschreibt einen Fall von otogener Sepsis mit Hirnabsceß in der motorischen Region der anderen Seite. Es ist nicht sicher, ob dieser Absceß metastatisch oder von der Meningitis fortgeleitet ist, da keine Obduktion vorgenommen wurde.

Frank J. Blodgett, M. D. (New York): **A case of Sinus Thrombosis.**

Die Anmerkungen zu dem nicht ungewöhnlichen Falle sind dem europäischen Leser ganz geläufig. Es ist aber nicht uninteressant, zu beobachten, daß die amerikanischen Kollegen sich in bezug auf die Frage der Jugularisunterbindung und Sinusausräumung unserer radikalen Anschauung nähern und die Unmöglichkeit einsehen, infizierte und nicht infizierte Thromben von Anfang an sicher zu unterscheiden.

Die in Amerika, wie es scheint, brennende Frage, ob Jugularisunterbindung oder Resektion, hat hierzulande die Gemüter nie besonders erregt. Ist die Jugularis selbst erkrankt, so wird sie bis ins Gesunde reseziert, ist sie gesund bei alleiniger Erkrankung des Sinus oder Bulbus, so wird sie nur unterbunden und zwischen den Ligaturen durchgeschnitten.

Ernest de Wolfe Wales (Indianopolis, Indiana): **Physiology of the Cochlea.**

In der stark theoretisierenden Arbeit will Wolfe Wales die Helmholtzsche „Pianotheorie“ durch eine „Flötentheorie“ ersetzten, weil die Helmholtzsche Theorie nicht allen Ansprüchen gerecht wird. Die Notwendigkeit seiner Flötentheorie (in welcher der Ductus cochlearis mit einem Flötenrohre verglichen wird) sucht Wolfe Wales zum Beispiel unter anderem damit zu begründen, daß nach der Helmholtzschen Theorie die Endolymphe nicht nötig wäre. Nach der Ansicht des Referenten (Verhandl. d. Deutschen Otologischen Gesellschaft, Dresden 1910) ist auch die Endolymphe nur der suspendierende Apparat für die Cochlea, dagegen das funktionelle Element des Vestibularapparates. Diese Erklärung stimmt aber ganz gut mit der Helmholtzschen Theorie.

Wolf Wales Ansicht über die Paracusis Willisii kann man wohl nicht beistimmen. Er meint einfach, daß wir alle im Lärm lauter sprechen und besonders zu schwerhörigen Personen, deshalb hören sie uns besser. Diese Erklärung ist sehr einfach, leider aber ebenso einfach zu widerlegen. Oder sollte auch zum Beispiel die Uhr im Lärm lauter ticken!

Harold Walker (Boston, Mass.): **Observations on Intra-labyrinthine pressure.**

Unvollendete Versuche, über die Walker weiter nicht berichtet.

Francis R. Packard (Philadelphia): **Some early books on the education of the deaf.**

Nach Übersicht über die bekannte Literatur zieht Packardt einen Autor ans Licht, der das Pseudonym „Chirosopher“ führt. Das Buch führt den langatmigen Titel:

Digitized by Google
Original from UNIVERSITY OF CALIFORNIA
Generated on 2019-10-24 13:18 GMT / http://hdl.handle.net/2027/uc1.b3252761
Public Domain in the United States, Google-digitized / http://www.hathitrust.org/access_use#pd-us-google

Philocophus: or the Deafe and Dumbe Mans Friend. Exhibiting the Philosophical verety of that subtile Art, wich may inable one with an observant Eie, to Heare what any man speaks by the moving of his lips. Upon the same ground, with the advantage of an Historical Exemplification, apparently proving, that a Man borne Deaf and Dumbe, may be taught to Heare the sound of Words with his Eie, and thence learn to speake with his Tongue.

By J. B. surnamed Chirosopher.

Sic canimus Surdis.

London, Printed for Humphrey Moseley, and are to be sold at his shop in Pauls Churchyard, 1648."

Nach Packards Ansicht scheint dies das erste englische Buch zu sein, das eine orale Methode des Taubstummenunterrichtes mitteilt.

Packard teilt auch einiges aus der Fragestellung in diesem Buche mit und macht darauf aufmerksam, wie modern manches klingt, zum Beispiel: „The chief signe to distinguich naturall Deafeness from that wich happens through a disease". Also die noch immer nicht ganz gelöste Frage der angeborenen und erworbenen Taubstummheit!

Ein zweites Buch, das Packard demonstriert, ist:

„Alphabeti verè Naturalist Hebraici brevissinis Delineatis. Qua simul Methodum suppedirat, juxta quam qui surdi nati sunt sic informari possunt, ut non alias saltem loquentes intelligant, sed ed ipsi ad sermonis usum perveniant. In lucem edita à F. M. B. Helmont. Sulzbaci, Typis Abrahami Lichtenthaleri. A. D. 1657."

Das Buch ist mit Bildern ausgestattet, die die Lippen- und Zungenstellung bei der Artikulation und ferner Apparate darstellen, die der Autor bei seinen Untersuchungen benutzte.

Wenn der Autor dieses Buches ein Holländer ist, wie Packard meint, dann wäre es insofern besonders bemerkenswert, als ja, wie bekannt, der Taubstummenunterricht in Holland eigentlich erst auf Johann Conrad Amman zurückzuführen ist, der aber erst 1669 geboren ist.

Es wäre somit der Autor dieses von Packard erwähnten Buches ein Vorläufer Ammans.

Packard zeigt dann noch andere Bücher, die aber bekannte Autoren, wie Dalgarno, Sibscota: Abbe de l'Epee, zu Urhebern haben.

Charles W. Richardson: **A case of rarefying osteitis of the mastoid bone.**

Der Titel sagt den Inhalt. Die rarefizierende Ostitis soll einer akuten Otitis gefolgt sein. Die Erkrankung ging mit heftigen Schmerzen am Warzenfortsatz einher, die nach der Aufmeißelung verschwanden. Die Diagnose wurde durch histologische Untersuchung von bei der Operation gewonnenen Knochen gestellt.

Philip D. Kerrison (New York): **The vertigo of vestibular Paralysis.**

Bezugnehmend auf die Versuche von Slinger und Horsley, glaubt Kerrison annehmen zu dürfen, daß nach totaler einseitiger Labyrinthausschaltung ein Stadium folgt, in welchem der Pat. zwar keinen Nystagmus, aber Gleichgewichtsstörungen hat, und daß dieses Stadium zeitlich und ursächlich

Digitized by Google
Original from UNIVERSITY OF CALIFORNIA
Generated on 2019-10-24 13:18 GMT / http://hdl.handle.net/2027/uc1.b3252761
Public Domain in the United States, Google-digitized / http://www.hathitrust.org/access_use#pd-us-google

zusammenfällt mit der Angewöhnung des zurückgebliebenen Labyrinthes an die neuen Verhältnisse.

Dagegen ist einzuwenden, daß, nachdem der durch Ausschaltung eines Labyrinthes hervorgerufene Nystagmus typisch abgelaufen ist, doch gewöhnlirh noch sehr lange Zeit ein nach beiden Seiten geringer Nystagmus übrig bleibt. Dieser Nystagmus fällt zum mindesten zeitlich mit dem von Kerrison angenommenen nystagmuslosen Stadium von Schwindelanfällen zusammen. Vielleicht ist aber auch ursächlich ein Zusammenhang zwischen diesem Nystagmus und den Schwindelanfällen vorhanden.

Sodann führt Kerrison einen Fall von Ausschaltung beider Labyrinthe durch Syphilis zum Beweise seiner Anschauung an. Diesen Fall muß man für die in Rede stehende Frage a priori ablehnen, denn Fälle von toxischer Ausschaltung, Syphilis etc. können niemals mit einer Labyrinthzerstörung gleichgestellt werden. Selbst bei vollständiger Unerregbarkeit für alle Reize sind wir in diesen Fällen niemals sicher, ob wirklich das Labyrinth „zerstört" ist. Erfahrungsgemäß können von einem derartigen für alle phsiologischen Reize unerregbaren Vestibularapparat noch spontane Nystagmusanfälle mit Schwindel ausgelöst werden.

Kerrison teilt einen weiteren Fall zum Beweise mit.

Das 14jährige Mädchen hatte 4 Monate nach der Radikaloperation, die nicht ausheilte, Schwindel und Ataxie. Sie war auf dem erkrankten Ohre taub und unerregbar. Nach der Labyrinthoperation verlor sie alle Symptome.

Wir müssen gestehen, daß wir uns entgegen der Annahme Kerrisons viel lieber entschließen, das erkrankte, nicht mehr auf physiologische Reize ansprechbare Labyrinth als die Ursache der Gleichgewichtsstörungen anzunehmen, um so mehr, da wir sehen, daß die Gleichgewichtsstörungen nach der Labyrinthoperation verschwanden.

Es ist wohl ganz zwanglos, die letzten Reste des häutigen Labyrinthes als den Grund des Schwindels und die Entfernung derselben durch die Operation als die den Schwirdel behebende Ursache anzusehen. Viel zwangloser als die Ursache zu sehen in „the relief of an extensive suppurative process, elimination of which enabled the patient to regain her muscular strengh and tone, and her muscular and arthrodial senses to resume their rôle in the complex function of orientation".

Im dritten Fall endlich handelt es sich um einen labyrinthoperierten Mann, der, nachdem die typischen Labyrintherscheinungen nach der Operation bald abgeklungen waren, 2 Monate später spontane Schwindelanfälle bekam, als er seine Arbeit wieder aufnehmen wollte.

In der Regel hören wohl die Schwindelanfälle mit dem typischen Ablauf der Vestibularsymptome nach der Operation auf. Ein notwendiges Postulat ist es jedoch auch für unsere Annahme, daß die Schwindelanfälle von stehengebliebenen Resten der Nervenenden beziehungsweise vom Nerven ausgelöst werden, nicht.

B. Alex. Randall (Philadelphia): **The more efficient methods of aural Massage.**

Neues oder Wesentliches ist in der Arbeit nicht enthalten. Mit Recht wendet sich Randall gegen die verschiedenen lärmenden Massageapparate. Die Gefährlichkeit der elektromotorischen Pneumomassage scheint er jedoch entschieden zu überschätzen.

Digitized by Google
Original from UNIVERSITY OF CALIFORNIA
Generated on 2019-10-24 13:18 GMT / http://hdl.handle.net/2027/uc1.b3252761
Public Domain in the United States, Google-digitized / http://www.hathitrust.org/access_use#pd-us-google

Norval H. Pierce (Chicago, Ill.): **A new and simple method of sound exclusion for the purpose of Diagnosis in Malingering unilateral deafness.**

Pierces Methode besteht darin, eine mit Knopf am Stiel versehene A- oder C-Gabel stark angeschlagen, luftdicht in das hörende Ohr einzupassen und dann den zu Untersuchenden zu fragen, ob er den Ton der Stimmgabel hört. Da bei so luftdicht eingesetzter Stimmgabel Taubheit auf dem hörenden Ohre erzeugt wird, muß der Untersuchte, wenn er antwortet, die Frage mit dem anderen angeblich tauben Ohre gehört haben.

H. A. Alderton (Brooklyn, New York): **A Symptom of mastoiditis.**

Dieses Symptom ist „a blurring of the outline of the mastoid tip". Wie man aus der Diskussion ersieht, haben nicht einmal die Amerikaner verstanden, was er damit meint. Ref. würde es wohl als „Verwischtsein der Grenzen des Warzenfortsatzes" bezeichnen. Wie neu dieses Symptom ist, brauche ich dem deutschen Leser nicht zu sagen. Wenn aber Alderton versichert, „the writer has had house surgeons and assistants, not knowing which was the involved ear, make out the affected side by this method alone", so wird er wenig Interesse, wenigstens bei dem deutschen Leser, finden, der dem Blindekuhspielen der housesurgeons und assistants kaum eine wissenschaftliche Beweiskraft zusprechen wird.

W. Sohier Bryant (New York): **Circulatory and Respiratory reflexes and neuroses from the upper air tract.**

Die Arbeit enthält nichts Neues. Empfehlung von Adrenalin und Cocain bei nasalem Asthma!

Norval H. Pierce (Chicago, Ill.): **Remarks on the Differential Diagnosis of serous and septic Meningitis.**

Pierce teilt 2 Fälle mit. In dem einen handelt es sich um eine Meningitis nach Stirnhöhleneiterung. Das Lumbalpunktat in diesem Falle war klar, trotzdem die Sektion eine ausgedehnte Meningitis feststellte.

Im zweiten Fall wurde ein im Anschluß an chronische Mittelohreiterung entstandener Schläfelappenabsceß eröffnet, der Pat. geheilt. Das Lumbalpunktat war trüb, enthielt Leukocyten, aber keine Bakterien.

Pierce erklärt das differente Verhalten des Lumbalpunktates in diesen beiden Fällen damit, daß im ersten Falle wohl der Subarachnoidalraum gegen den Subduralraum durch plastisches Exsudat vollständig abgeschlossen war.

William C. Braislin (Brooklyn, New York): **The sigmoid sinus and the jugular bulb in Infancy.**

Braislin kommt zu dem Resultat, daß Sinus und Bulbus beim Neugeborenen einfacher und gerader sind als beim Erwachsenen, daß beide Bulbi nahezu gleich groß sind, und endlich, daß der Facialis lateral vom Bulbus, aber nach rückwärts kreuzt.

H. A. Alderton (Brooklyn, New York): **A new instrument to remove the nasal wall in cases of empyema of the maxillary antrum.**

Der Titel sagt den Inhalt. Beschreibung des Instrumentes.

Sargent F. Snow (Syracuse, New York): **The Relation of active autointoxications to acute middle ear and mastoid inflammations.**

Allgemein gehalten. Enthält nichts Lesenswertes.

Digitized by Google
Original from UNIVERSITY OF CALIFORNIA
Generated on 2019-10-24 13:18 GMT / http://hdl.handle.net/2027/uc1.b3252761
Public Domain in the United States, Google-digitized / http://www.hathitrust.org/access_use#pd-us-google

Bücherbesprechungen.

Handbuch der speziellen Chirurgie des Ohres und der oberen Luftwege. Herausgegeben von Katz, Preysing und Blumenfeld. Verlag von Curt Kabitzsch, Würzburg 1912. Band II, Lieferung 1 (Preis Mk. 6·50)

In der ersten Lieferung des II. Bandes bespricht Prof. Dr. O. Voss (Frankfurt a. M.) die Verletzungen und chirurgischen Erkrankungen des äußeren Ohres. In eigenen Kapiteln behandelt Verfasser die Mißbildungen der Ohrmuschel, deren Verletzungen, die Entzündungen, das Erysipel, Noma, Tuberkulose und Lupus, Geschwülste; ferner die Mißbildungen des äußeren Gehörganges, dessen Verletzungen, die erworbenen Atresien und Stenosen, die Entzündungen, Ohrenschmalz- und Epidermispfröpfe, Fremdkörper und Geschwülste.

Verfasser geht bei der Schilderung der einzelnen Erkrankungsformen und Angabe der Therapie in vollkommen objektiver Weise vor mit Berücksichtigung der neuesten Literatur.

Sehr bemerkenswert sind die günstigen Erfahrungen mit der Wrightschen Opsonintherapie gegen Furunkulose-rezidive, über die Voss berichtet. Das dabei eingeschlagene Verfahren besteht darin, daß der aus dem Furunkel durch Incision gewonnene Eiter abgeimpft und von dem aus ihm gewonnenen Bakterienstamm eine Vaccine in 3 Stärken hergestellt wird: 1. 5,000.000: 2. 10,000.000: 3. 50,000.000 abgetötete Bakterien auf 1 cm^3. Es wird nun zunächst 1 cm^3 der schwächsten Lösung subcutan injiziert (bei Unterlassung jeder Lokalbehandlung): nach 1 Woche 1 cm^3 der zweiten Lösung; eventuell nach einer weiteren Woche noch 1 cm^3 der dritten Lösung.

Nach Ref. liegen die Ursachen für die Bildung von Ceruminalpfröpfen nicht so sehr in der Gestaltung des Gehörganges — die natürlich in zweiter Linie auch in die Wagschale fällt — als in einer gewissen Lagerung der Gehörgänge durch längere Zeit jeden Tag, was insbesondere in der gewohnten Lage des Kopfes während des Schlafes zur Geltung kommt. So konnte Ref. nachweisen („Über den Einfluß der Kopfstellung auf die im Ohr befindlichen Sekrete": Verhandl. d. Deutschen Otol. Gesellsch., Dresden 1910 und diese Monatsschrift, 1910, Nr. 6), daß rechtseitige Ceruminalpfröpfe ausschließlich bei Linksschläfern, linkseitige bei Rechtsschläfern vorkommen, falls nicht Entfernungsversuche vorangegangen sind.

71 Abbildungen, teils im Text, einfärbig, teils mehrfärbig auf 15 Tafeln, darunter auch sehr hübsche histologische Abbildungen, illustrieren anschaulich die Darlegungen. E. Urbantschitsch.

Handbuch der gesamten medizinischen Anwendung der Elektrizität. Herausgegeben von Borutau und Mann. Verlag von Dr. Werner Klinkhardt, Leipzig.

Artur Alexander hat für dieses Sammelwerk den rhino-laryngologischen Teil übernommen und seine Aufgabe mit einer Sachkenntnis gelöst, der jede Anerkennung gebührt. Er macht den Leser zunächst mit dem Instrumentarium bekannt (hierzu eine ganze Reihe vorzüglicher Abbildungen) und beschreibt in erschöpfender Weise in zwei gesonderten Kapiteln die Elektrotherapie der Lähmungen und Sensibilitätsherabsetzungen im Bereiche des Kehlkopfes sowie des Mundes, des Rachens und der Speiseröhre. Strenge Indikationsstellung, Anleitung zu jedem Handgriff, Berücksichtigung der Literatur.

Generated on 2019-10-24 13:18 GMT / http://hdl.handle.net/2027/uc1.b3252761
Public Domain in the United States, Google-digitized / http://www.hathitrust.org/access_use#pd-us-google
Digitized by Google
Original from UNIVERSITY OF CALIFORNIA

Eine eingehende Verarbeitung der Materie erfahren die Neuralgien und Hyperästhesien.

Überdies fanden alle dem rhino-laryngologischen Gebiete zuzurechnenden Erkrankungen (Bronchialasthma, Basedow, Geschmacks-, Geruchs-, Sprachstörungen etc.) eine eingehende Berücksichtigung.

Etwas stiefmütterlich ist der otologische Teil (Gustav Brühl) bedacht worden: viel zu knapp und unvollständig für ein Sammelwerk, dessen II. Band allein über 1100 Seiten umfaßt.

Die Faradisation ist in einigen Worten abgetan, die Galvanisation in ihrer therapeutischen Anwendung viel zu wenig berücksichtigt, die elektrische Tubenmassage und vieles andere gar nicht erwähnt. Rauch.

Ärztliche Standespflichten und Standesfragen. Von Dr. J. Fischer. Wien und Leipzig, Wilhelm Braumüller.

Eine lesenswerte historische Abhandlung, gleich interessant für den Arzt wie den Kulturforscher, der mühselig gesammelte Studien vorausgingen. Die oberste Zeitgrenze ist das 18. Jahrhundert, die unterste geht bis auf die ältesten geschichtlich beglaubigten Zeiten zurück.

Wir erfahren da, wie in all dieser gewaltigen Zeitepoche die Jünger Aeskulaps mit der Hebung der wirtschaftlichen Interessen kämpften, wir lernen die ihnen auferlegten Pflichten kennen, ihr Verhalten dem Staate gegenüber, alle Vorschriften über Kollegialität, Berufszwang, Anzeigepflicht, ärztliches Geheimnis, Konsilien, Honorar, Korporationswesen und vieles andere, das das Interesse des Arztes fesselt. Rauch.

Allgemeine Akustik und Mechanik des menschlichen Stimmorganes. Von Dr. Albert Musehold (Berlin). Mit 19 Photographien des menschlichen Kehlkopfes auf 6 Tafeln und 53 Abbildungen im Text. 134 Seiten. Mk. 10.—. Verlag Julius Springer, Berlin.

Mit dem vorliegenden Buche hat uns Musehold ein sehr wertvolles Werk geschenkt. In allen Fragen der Akustik und Phonetik wohl bewandert, hat der Autor schon insofern etwas Wertvolles geboten, als er nicht nur die gebräuchliche oberflächliche Parallele zwischen Orgelpfeifen in dem menschlichen Stimmorgan zog, sondern recht detailliert auf das Gemeinsame und Verschiedene zwischen beiden Instrumenten einging. Eine klare Beschreibung des Mechanismus der Pfeifen und Sirenen dürfte dem Leser sehr willkommen sein. Bei Besprechnng der Vokale werden die Helmholtzsche Obertontheorie und die Hermannsche Formantenlehre nebst den wichtigen Arbeiten Willis angeführt. Die Anatomie des Kehlkopfes läßt an Klarheit nichts zu wünschen übrig. Besonders interessant sind die der Straboskopie gewidmeten Abschnitte, da hier überall die reiche Erfahrung Museholds berichtend und kritisierend hervorleuchtet. Die sichtbare Oberfläche der Stimmbänder wird in einigen Figuren ergänzt durch Abdrücke der unteren Fläche, welche durch Ausgießen des Leichenkehlkopfes mit Wachs erzeugt wurden. Von den Resultaten des Autors ist besonders hervorzuheben, daß die Stimmbänder nach Art der Ewaldschen Polsterpfeifen schwingen und nicht, wie ältere Untersuchungen ergaben, nach auf- und abwärts. Die Tafeln sind infolge der guten Ausführung und vor allem wegen den ausgezeichnet gelungenen Photographien von großer Bedeutung für die weiteren Stimmforschungen. Das Buch verdient die weiteste Verbreitung in allen Kreisen, welche für die menschliche Stimme Interesse haben.
Fröschels.

Generated on 2019-10-24 13:18 GMT / http://hdl.handle.net/2027/uc1.b3252761
Public Domain in the United States, Google-digitized / http://www.hathitrust.org/access_use#pd-us-google
Digitized by Google
Original from UNIVERSITY OF CALIFORNIA

Lehrbuch der Sprachheilkunde (Logopädie). Für Ärzte. Pädagogen und Studierende. Von Dr. Emil Fröschels. Franz Deuticke, 1913.

Der Verfasser erledigt den Stoff in 19 Kapiteln, von denen die ersten zwei der Anatomie und Physiologie des Gehörorganes, der Nase, des Nasenrachenraumes und des Kehlkopfes gewidmet sind. In den folgenden Abschnitten wird die Physiologie der Atmung sowie die der Stimme und der Artikulation besprochen. Bei der Registrierung der Sprachbewegungen widmet Fröschels auch einen kurzen Abschnitt dem Röntgenverfahren, wobei er auch die von ihm praktizierte Methode (Aufstreichen einer Wismutpasta auf die Mittellinie der Zunge und — früher auch — auf das Gaumensegel) beschreibt. Die beigegebenen Tafeln zeigen die auf diese Weise erhaltenen, klaren Röntgenogramme. wobei Referent aber doch zu bedenken gäbe, daß durch das Aufstreichen der Wismutpasta die ohnedies so verschiedene Artikulationsbreite bei den einzelnen Individuen noch eine weitere Vermehrung erfährt und so das reine physiologische Bild einigermaßen getrübt wird. Bei der Besprechung der Akzente und der Entwicklung der Sprache beim Kinde hält sich der Autor an die von Kussmaul, Gutzmann, Neumann u. a. diesbezüglich entwickelten Ansichten. wobei er mit Recht hervorhebt, daß Exner schon vor 30 Jahren eine der grundlegendsten Fragen des Kapitels: Lokalisation der Sprache im Gehirn. nämlich die Frage, ob die Reize vom Brocaschen Zentrum nach beiden Hirnhälften oder nur nach einer gehen, gelöst hat, indem er bewies, daß zur prompten Arbeit die Abhängigkeit von einem Zentralorgan vorteilhafter ist als die Abhängigkeit von zwei örtlich getrennten, eine Ansicht, die trotz der vielen Wandlungen, welche diese Lokalisationsfrage in den letzten 20 Jahren durchgemacht hat, noch heute zu Recht besteht. Wenn Fröschels dann weiter beim Untersuchungsgang bei Sprachkrankheiten auf die Wichtigkeit einer genauen Anamnese hinweist, so können wir ihm voll und ganz beistimmen; sie ist, wie er richtig betont, wichtig für die Therapie, ebenso wichtig aber auch für wissenschaftliche Statistiken, die gerade bei Sprachaffektionen zum größten Teil auf richtigen anamnestischen Daten basieren.

Eine gute Bearbeitung erfahren die Taubstummheit sowie die Sprachstörungen bei Schwerhörigkeit. Nicht beipflichten kann Referent den Ansichten Fröschels in der Frage der **Hörstummheit.** Es handelt sich da um prinzipielle Gegensätze. Wenn der Autor von zwei Fällen von (wie er sagt, reiner) Hörstummheit im Alter von 15 und 18 Jahren spricht — ich zitiere Fröschels wörtlich: „Dieser letzte Fall betraf ein auffallend schönes, körperlich sehr gut entwickeltes Mädchen, das sich trotz seiner sensorisch-motorischen Hörstummheit noch in diesem Alter als intelligent erwies —, so ist Referent der Ansicht, daß es sich da eben um keine reine Hörstummheit gehandelt hat. Fröschels widerspricht sich da, indem er von einem Falle reiner Hörstummheit spricht und dann gleich zwei Zeilen weiter den Fall als sensorisch-motorische Hörstummheit bezeichnet. Daher sei es, wie auch schon andernorts betont, daß wir nur dann von reiner Hörstummheit sprechen, wenn bei intakter Intelligenz und intaktem Gehör ein Kind — sagen wir bis zum 10. Lebensjahre — nicht spricht. Referent kann es sich beim besten Willen nicht vorstellen, wie ein 18jähriges, sonst gut entwickeltes und intelligentes Mädchen als rein hörstumm bezeichnet werden kann. Da muß es sich wohl um eine schwerere Störung, eine Form der Aphasie oder sonst um eine schwerere Affektion gehandelt haben. Und dann noch eines: Bei der ohnedies so schweren Terminologie und Definition ist es doch wohl rationeller, von mo-

Digitized by Google
Original from UNIVERSITY OF CALIFORNIA
Generated on 2019-10-24 13:18 GMT / http://hdl.handle.net/2027/uc1.b3252761
Public Domain in the United States, Google-digitized / http://www.hathitrust.org/access_use#pd-us-google

torischen und sensorischen Formen nur in der Frage der Aphasie, nicht aber auch bei der Hörstummheit, wie es Fröschels tut, von diesen Unterabteilungen zu sprechen. Dadurch dürfte nur eine Verwirrung der Begriffe herbeigeführt werden. Wenn der Autor den vom Referenten in dieses Kapitel eingeführten Ausdruck: Mutitas physiologica prolongata (reine Hörstummheit), den übrigens auch Gutzmann, Nadoleczny u. a. gutheißen, für gefährlich hält, weil, wie er sagt, die Ansicht der meisten Ärzte noch heute die ist, jedes hörstumme Kind werde schon von selbst zu sprechen anfangen, so glaubt Referent, daß diese Befürchtung nicht am Platze ist, und dies um so weniger, als Referent in seinen Arbeiten stets darauf hingewiesen hat, wie wichtig bei der Hörstummheit der rechtzeitige Aufbau der Sprache auf dem Wege einer systematischen Übungstherapie ist. Fröschels behandelt dann weiter die Stummheit bei Schwachsinn und die Frage der Aphasie, soweit es den Sprachartzt interessiert, wobei er interessante Krankengeschichten mitteilt und auch die Therapie solcher Fälle eine eingehende Würdigung erfährt.

Die nächsten Kapitel befassen sich mit dem Stammeln, Poltern und Stottern. Referent muß da auf das Original verweisen und möchte auch nicht auf nähere Details, in denen er — insbesondere im Kapitel Stottern — dem Autor nicht beipflichten kann, eingehen. Nur einiges sei hervorgehoben. Fröschels bezeichnet das, was wir bisher stets als Mitbewegungen definiert haben, als Mithandlungen. Es wird doch rationeller sein, auch in Zukunft diese unwillkürlichen Muskelbewegungen als Mitbewegungen zu benennen; denn es handelt sich da doch nicht um eine bewußte Nebenhandlung, sondern (im Sinne Strümpells) um abnorme Bewegungen, welche bei willkürlichen Bewegungen in anderen, zu der gewollten Bewegung nicht in Beziehung stehenden Muskeln auftreten. Das von Fröschels als ein für das Stottern pathognomische angegebene Symptom der Nasenflügelbewegungen beim Sprechen — übrigens wurde dasselbe von mehreren Autoren schon vorher (wenn auch nicht gerade beim Stottern) des öfteren beschrieben —, möchte Referent doch nur mit äußerster Vorsicht als verläßliches Symptom, welches einen Unterschied des echten Stotterns vom simulierten ermöglichen soll, verwendet sehen. Die Erfahrung hat gezeigt, daß es bei einer sehr großen Anzahl von Stotterern auch bei sorgfältigster Beobachtung nicht konstatiert werden kann, andrerseits aber auch des Verfassers Ausspruch, er hätte es bei einem Gesunden nie beobachtet, wohl auf einem Irrtum beruht: denn wir finden das Spiel der Nasenflügelbewegungen auch bei ganz Gesunden, deren Sprache keinerlei Abnormitäten zeigt, die aber auch sonst vollkommen gesund sind (also keine Neurastheniker etc.). Bei der Besprechung des hysterischen Stotterns schließt sich der Autor in richtiger Erkenntnis der zuerst vom Referenten gegebenen Bezeichnung: Stottern bei Hysterie an. Sehr gut behandelt ist die Therapie des Stotterns, die in den Ausführungen Fröschels einen klaren Einblick in die verschiedenen Richtungslinien, die da in Betracht kommen — so auch die Psychotherapie —, ermöglicht. Die restlichen Abschnitte behandeln die Aphbougie, die Hygiene der Sprache und Stimme, die symptomatischen Sprachstörungen sowie die Sprachstörungen bei Geisteskrankheiten.

Wenn Referent am Schlusse der Besprechung des Fröschelschen Buches, das Prof. Dr. Viktor Urbantschitsch, der neben außergewöhnlichem Verständnis stets auch ein warmes Interesse der Sprachheilkunde entgegenbringt, gewidmet ist, resümieren darf, so möchte er vor allem der Freude darüber Ausdruck geben, daß dieses Buch erschienen ist, weil es aufs neue do-

Digitized by Google
Original from UNIVERSITY OF CALIFORNIA
Generated on 2019-10-24 13:18 GMT / http://hdl.handle.net/2027/uc1.b3252761
Public Domain in the United States, Google-digitized / http://www.hathitrust.org/access_use#pd-us-google

kumentiert, welchen großen Aufschwung die Sprachheilkunde in den letzten Jahren genommen hat. Auf Details konnte Referent nicht näher eingehen, weil sonst der Rahmen einer bloßen Besprechung überschritten worden wäre, und Referent möchte auch betonen, daß die bei einzelnen Kapiteln gemachten Ausstellungen den Wert der Arbeit selbstredend nicht vermindern sollen. Die sich ergebenden Differenzen finden ihre Erklärung in der Tatsache, daß der Verfasser der Gutzmannschen Schule nicht angehört und in vielen Punkten einen gesonderten Standpunkt einnimmt. Die Arbeit Fröschels verrät eine gediegene Literaturkenntnis und macht einen sehr wohltuenden, einheitlichen Eindruck. Die Illustrationen sind durchwegs vorzügliche, und die ganze Form der Bearbeitung des Stoffes muß als eine gelungene bezeichnet werden. Eingehend und überaus instruktiv ist die Untersuchungsmethodik bei den Sprachstörungen behandelt, aber auch die Klinik der Affektionen ist sehr interessant geschrieben und bietet viel Anregung und Belehrung. Und so möchte denn Referent das vorliegende Buch, dessen Ausstattung und insbesondere dessen Druck ein vorzüglicher ist, aufs wärmste empfehlen. Die Lektüre des Buches wird nicht nur dem Spezialisten, sondern auch dem praktischen Arzt von großem Nutzen sein und die fleißige Arbeit Fröschels gewiß dazu beitragen, das Interesse an unserer Spezialdisziplin in dankenswertester Weise zu erhöhen und zu verbreiten. Hugo Stern

Referate.

I. Allgemeines.

Persönliche Resultate mit der Bierschen Methode in der Otologie. Von R. Botella. (Bericht an den IV. spanischen Kongreß. Bilbao 1912.)

Die direkte Aspiration (videlicet Ansaugung) ist ein gutes Verfahren, um die Sekretionen des Mittelohres zu entfernen. Verfasser führt seine Kanüle tief ein, um das Zurücksinken der Gehörgangswände zu verhüten; die besten Resultate werden in den einfachen akuten Otitiden und in solchen mit Mastoiditis erlangt, dann in den einfachen chronischen Otitiden. Die Aspiration eignet sich besser als der scharfe Löffel zur Entfernung der Polypen. Jede Sitzung darf nicht mehr als 10 Minuten dauern; sobald Blut erscheint, soll man die Ansaugung unterbrechen. Menier.

Über das Vorkommen von Geruchstörungen bei Mittelohrentzündungen, ohne daß otitischer Hirnabsceß vorliegt. Aus der Universitäts-Poliklinik für Ohren-, Nasen- und Halskrankheiten zu Göttingen. Von Emil Heusser. Dissertation. Göttingen 1912.

Aus der Statistik des Verfassers geht in Übereinstimmung mit der von Urbantschitsch hervor, daß einseitige An- oder Hyposmie, sei es auf der Seite der Ohraffektion oder auf der entgegengesetzten, nicht ein Herdsymptom eines im Schläfenlappen, dem Sitze des Riechzentrums, lokalisierten Hirnabscesses zu sein braucht, sondern daß Geruchstörungen auch bei einfachen Mittelohreiterungen ohne Hirnabsceß vorkommen, und zwar nach den Untersuchungen

Digitized by Google
Original from UNIVERSITY OF CALIFORNIA
Generated on 2019-10-24 13:18 GMT / http://hdl.handle.net/2027/uc1.b3252761
Public Domain in the United States, Google-digitized / http://www.hathitrust.org/access_use#pd-us-google

des Verfassers in 31·7% Hyposmie auf der dem erkrankten Ohr gleichnamigen Seite, in 12·2% auf der dem erkrankten Ohr ungleichnamigen Seite. 53·6% Mittelohreiterungen, normale Nasen als Vorbedingung, zeigen überhaupt keine Geruchstörungen und 2·5% solche, bald auf der einen, bald auf der anderen Seite (bei demselben Pat.). Letztere 2·5% werden bei größtmöglicher Elimination aller Fehlerquellen nach der Überzeugung des Verfassers völlig schwinden. Eine Hyp- oder Anosmie kann nur dann als vom Hirnabsceß herrührend betrachtet werden, wenn sie nach Eröffnung des Hirnabscesses trotz weiterbestehender Mittelohreiterung schwindet. Fritz Loeb (München).

L'anesthésie locale par infiltration à oto-rhino-laryngologie. Par H. Luc. (Annales des maladies de l'oreille, 5e Livraison.)

Nach einem kurzen Rückblick auf die Vorcocainperiode mit ihrer äußerst mühsamen und oft qualvollen Anästhesierung wendet sich Luc dem eigentlichen Thema zu, welches er in vier Abschnitten bearbeitet: 1. Die allgemeine Technik der Methode, 2. die Indikationen, 3. die Spezialtechnik bei den verschiedenen Operationen, 4. die Vorteile vor der Narkose.

1. Eine Spritze von 2 cm^3 genügt. Eine gerade oder eine gebogene, an die Spritze fest zu fixierende Nadel ist je nach den Umständen nötig. Das Novocain besitzt viele Nachteile und Gefahren, welche das Cocain birgt, nicht. Reclus verwendet es in einer $^1/_2$%igen Mischung mit Serum. Er empfiehlt die horizontale Lagerung des Pat. bei der Infiltration. Mit dieser Technik lassen sich unglaublich große Mengen (38·44 Spritzen!) injizieren. Piquand hat gar 140 cm^3 eingespritzt (bei chirurgischen Operationen). Luc verwendet eine 1%ige Serumlösung. Maa unterscheidet direkte (ins Operationsfeld) und indirekte (in die Nerven) Infiltration. Der Autor empfiehlt die letztere, wenn sie zur Anwendung kommt, mit der ersten zu kombinieren. Ferner verbindet er mit der Infiltration, wenn möglich, die Bepinselung der Schleimhaut. Bei schichtweisem Fortschreiten wie bei der Jugularisunterbindung wird jede neue zutage tretende Schichte bepinselt. 2 Stunden vor der Operation läßt Luc seine Pat. eine leichte Mahlzeit einnehmen. Bei Intoxikationserscheinungen ist eine Morphiuminjektion angezeigt. Der Autor gibt sie, um den Erscheinungen vorzubeugen, jetzt immer eine Stunde vor der Anästhesierung.

2. Die Indikationen und Kontraindikationen. Sie ist in allen Fällen indiziert, wenn sie der Operatur braucht und der Pat. einwilligt. Auch bei vernünftigen Kindern gibt Luc der Lokalanästhesie den Vorzug vor der Narkose. Das meistens als Kontraindikation gegen Chloroform betrachtete hohe Alter der Pat. spielt nach Lucs Ansicht nur dann eine Rolle, wenn die inneren Organe nicht gut erhalten sind; auch einen Menschen mit gut kompensiertem Herzfehler könne man getrost der Narkose aussetzen. Anders ist das bei Nieren- und Leberleiden, wo Schädigungen dieser Organe durch Chloroform

Digitized by Google
Original from UNIVERSITY OF CALIFORNIA
Generated on 2019-10-24 13:18 GMT / http://hdl.handle.net/2027/uc1.b3252761
Public Domain in the United States, Google-digitized / http://www.hathitrust.org/access_use#pd-us-google

möglich sind. Auch bei Diabetes hat er mit der Narkose schlechte Erfahrungen gemacht. Es folgen sodann genaue Angaben über die Technik der Lokalanästhesie bei Nasen- Hals- und Ohrenleiden sowie bei intrakraniellen Affektionen, welche im Original nachgelesen werden müssen. Zum Schlusse empfiehlt der Autor die Lokalanästhesie in der Oto-, Rhino- und Laryngologie auf das Wärmste. Fröschels.

Determination de la limite supérieure de l'audition par conduction aérienne et osseuse au moyen du monocorde de Struycken (1). Par F. Chavanne (Lyon). (Annales des maladies de l'oreille, 9e Livraison.)

Die gebräuchlichen Instrumente zur Feststellung der oberen Hörgrenze, die Pfeifen von Galton und Bezold-Edelmann, die Koenigschen Zylinder und der Schultesche Monochord sind nicht ausgezeichnet gut, woraus die sehr differenten Resultate erklärlich sind. Die Pfeifen geben tiefere Nebentöne und auch der Hauptton hängt von der Anblasestärke ab. Die Koenigschen Zylinder geben nur sehr schwache, hohe Töne und sind reich an Nebengeräuschen. Die Reinheit der Schultzeschen Töne läßt viel zu wünschen übrig. Das Struyckensche Instrument hat den Fehler nicht. Es ist auch für die Knochenleitung gut verwendbar. Man kann damit nachweisen, daß Normalhörende höchste Töne noch durch Knochenleitung wahrnehmen, wenn die Luftleitung schon nichts mehr vermittelt. Der Autor konnte sich davon überzeugen, daß bei Sklerosen die Hörgrenze nach oben verschoben ist: dabei hat noch die Knochenleitung den Vorzug. Dasselbe gilt von anderen Mittelohrleiden. Für Labyrinthaffektionen besteht eine Senkung der Hörgrenze. Fröschels.

II. Äußeres Ohr und Mittelohr.

Otitis externa circumscripta. By H. Beattie Brown (New York). (Post Graduate, Vol. XXVII, May 1912.)

Furunkel des Gehörganges findet sich häufiger bei Frauen, weil diese sich mit Vorliebe im Ohre kratzen. Bei 64 Fällen war der knorpelige Gehörgang 52mal, der knöcherne nur 4mal beteiligt, während 6 Furunkeln am Gehörgangseingang saßen. In 21 Fällen erzielte Verfasser mit Autovaccinen glänzende Erfolge. Bei Staphylococcus pyogenes aureus oder albus enthält die erste Dose 250 Millionen Bakterien, bei Streptococcus 50 Millionen; im ersteren Falle wird die nächste Dosis um 100.000, im letzteren um 10 Millionen Bakterien erhöht. Otto Glogau.

Zwei Fälle lokal geheilten Mittelohrschwindels. By H. Beattie Brown (New-York). (Post Graduate, Vol. XXVII, May 1912.)

Verfasser berichtet folgende 2 Fälle:

1. 39jähriger Mann, der häufig an Schwindelanfällen litt. Das innere Ohr war ganz normal, die Tube war verschlossen; leichte adenoide Wucherungen waren vorhanden. Beide Tuben verschlossen. Luft- und Medizinaldampf-

Digitized by Google
Original from UNIVERSITY OF CALIFORNIA
Generated on 2019-10-24 13:18 GMT / http://hdl.handle.net/2027/uc1.b3252761
Public Domain in the United States, Google-digitized / http://www.hathitrust.org/access_use#pd-us-google

einblasungen und spätere Behandlung mit 15%iger Argyrollösung behoben den Schwindel.

2. 23jährige Frau, an häufigen Schwindelanfällen leidend. Inneres Ohr normal, leichte adenoide Wucherungen vorhanden. Beide Tuben verschlossen. Luft- und Medizinalkampfereinblasungen und spätere Behandlung 15% Argyrollösung behoben den Schwindel. Otto Glogau.

Simples constatations à propos d'un article de M. le professeur Mermod (de Lausanne) intitulé: Comment rémedier à l'écartement du pavillon de l'oreille? Par F. Chavanne (Lyon). (Annales des maladies de l'oreille 1911, 11e Livraison.)

Mermod hat in der achten Lieferung der Annalen über Plastik abstehender Ohren berichtet, ohne irgendwelche Literaturangaben zu machen. Chavanne rügt das mit vollem Recht und trägt einiges aus der Literatur nach.

Fröschels.

Réponse aux simples constatations de M. Le Dr. F. Chavanne. Par Mermod (Lausanne). (Annales des maladies de l'oreille 1911, 2e Livraison.)

Der Autor sagt, daß er gelegentlich seiner Publikation über Ohrmuschelplastik auf die Literatur nicht verwiesen habe, weil er in den Zeitschriften von Blau und Schwartze keine neuen Hinweise gefunden habe und auch nur wenige in den Werken von Politzer und Urbantschitsch.

Fröschels.

Über Pseudomastoiditis. Von Prof. J. Biliancioni (Rom). (Boll. della Soc. Lancisiana degli Osped. di Roma, XXXI. Jahrg., H. 1.)

Verfasser erwähnt jene Fälle, bei denen äußere Zeichen am Warzenfortsatz oder subjektive Symptome auf das Vorhandensein einer Mastoiditis deuten, während der operative Befund die Integrität des Knochens erkennen läßt.

Mitteilung von zwei einschlägigen Fällen und genaue Angabe der entsprechenden Literatur. Rimini.

III. Labyrinth und Hörnerv.

Ein Beitrag zur Taubstummheit bei sympathischer Ophthalmie. Von Prof. Dr. J. Komoto (Tokio). (Klinische Monatsblätter für Augenheilkunde, Bd. XIV. Augustheft.)

Verfasser berichtet ausführlich über einen Fall von sympathischer Ophthalmie, welche schon bei ihrem ersten Auftreten mit cerebraler Taubheit kompliziert war. Auf diese Komplikation ist bereits von Wecker vor 10 Jahren die Aufmerksamkeit gelenkt worden, doch scheint sie — nach den wenigen bisher publizierten Fällen zu schließen — äußerst selten zu sein.

Bald nach dem Einsetzen einer sympathischen Entzündung am rechten Auge trat beiderseitige Taubheit fast ohne Vorboten auf, um nach der Enukleation, wenn auch nur allmählich, zur fast vollkommenen Heilung zu gelangen.

Generated on 2019-10-24 13:18 GMT / http://hdl.handle.net/2027/uc1.b3252761
Public Domain in the United States, Google-digitized / http://www.hathitrust.org/access_use#pd-us-google
Digitized by Google
Original from UNIVERSITY OF CALIFORNIA

Auf Grund der in der Literatur bekannten Fälle läßt sich bezüglich der Taubheit folgendes feststellen: Die Taubheit ist sicher eine cerebrale, sie tritt gewöhnlich auf beiden Seiten auf und fast in gleicher Stärke, sie setzt zumeist ohne Vorboten ein, doch kann sie von Hyperästhesie begleitet werden; die ersten Symptome können schon beim ersten Anfang der sympatischen Ophthalmie, aber auch Wochen und selbst Monate später in die Erscheinung treten.

Die Prognose ist in der Mehrzahl der Fälle schlecht, doch ist völlige Heilung nicht ausgeschlossen.

Über den Einfluß der Enukleation auf die Taubheit läßt sich mit Rücksicht auf die geringe Zahl der Fälle noch nichts Bestimmtes sagen.

Bezüglich der Pathogenese können vorläufig nur Vermutungen ausgesprochen werden; Verfasser stimmt der Metastasentheorie zu, weil hinsichtlich des Verlaufes die sympathische Taubheit eine auffallende Analogie mit der Taubheit bei anderen Infektionskrankheiten (Lues, Mumps) aufweise.

Lawner.

Über otogene Labyrinthitis. Von Schoetz (Magdeburg). Referiert nach dem Sitzungsprotokoll der Med. Gesellschaft zu Magdeburg vom 28. III. 1912. (Münchener med. Wochenschrift, 59. Jahrg., Nr. 31.)

Verfasser weist auf die Gefahren hin, welche nicht nur den Patienten, sondern auch dem Arzt vom Labyrinth aus drohen. Für die schwierige Diagnose einer Labyrintherkrankung ist es nicht nur nötig, den Vestibularapparat mit den bekannten Methoden, die Schoetz der Reihe nach anführt, zu prüfen, sondern auch den Cochlearapparat, das heißt das Hörvermögen. Eine funktionsfähige Schnecke schließt seines Erachtens mit ziemlicher Sicherheit eine eitrige Labyrinthitis aus, während Taubheit auch die Folge rein degenerativer Prozesse im N. cochlearis sein kann. Schoetz unterscheidet den Symptomen nach bei der Labyrinthitis ein Stadium der Labyrinthreizung, des manifesten Labyrinthausfalls und der Latenz, welches mit Zerstörung der Nervenendstellen infolge der fortschreitenden Eiterung eintritt: der Nystagmus klingt hierbei ab, die Schwindelanfälle werden seltener. Operiert man solche Fälle, so kann auch der kleinste Eingriff zu schlimmem Ende führen, denn die meisten postoperativen Meningitiden gehen von latenten Labyrintheiterungen aus; daher ist Vorsicht in der Prognose am Platz. Bei der Labyrinthitis erfährt der Grundsatz ubi pus — ibi evacua daher große Einschränkungen, zumal solche Fälle oft spontan ausheilen.

Bei akuten Otitiden empfiehlt er nach dem Rate Politzers nur die Operation der Mittelohrräume, bei chronischen schließt er der Totalaufmeißelung gleich die Labyrinthektomie an, und zwar nach der Jansen-Neumannschen Methode.

Reinhard.

Digitized by Google
Original from UNIVERSITY OF CALIFORNIA
Generated on 2019-10-24 13:18 GMT / http://hdl.handle.net/2027/uc1.b3252761
Public Domain in the United States, Google-digitized / http://www.hathitrust.org/access_use#pd-us-google

Otiatrische Indikationen und Kontraindikationen für die Salvarsanbehandlung der Syphilis. Von Oscar Beck (Wien). (Münchener med. Wochenschrift, 59. Jahrg., Nr. 35.)

Verfasser stellt auf Grund seiner Erfahrungen an 1500 Fällen folgende Leitsätze für die Salvarsanbehandlung von Ohrenkranken mit Lues auf:

1. Bei Mittelohraffektionen, katarrhalischen wie eitrigen, die im Verlauf einer rezenten Lues auftreten, hält er Salvarsan für angebracht, auch wenn gleichzeitig eine Labyrinthläsion besteht. Die Otitis media ist hier die Folge der syphilitischen Sekundär-, seltener Tertiärerscheinungen im Mund- und Nasenrachenraum, und diese werden durch das Mittel rasch zum Schwinden gebracht, so daß auch die Mittelohrerkrankung günstig beeinflußt wird.

2. Bezüglich des inneren Ohres empfiehlt Beck bei Lueskranken jeden Stadiums das Salvarsan dann, wenn dasselbe vollkommen gesund ist — freilich sind Ohrkomplikationen auch dann mit Sicherheit nicht auszuschließen — sowie in den Fällen von Erkrankungen des inneren Ohres, das heißt des Cochlearapparates, wenn gleichzeitig Haut- respektive Schleimhauterscheinungen als Zeichen von Lues vorhanden sind, weil hier die Erkrankung der Nerven nur als Teilsymptom der allgemeinen Lues anzusehen ist. Hierher gehören auch die oben erwähnten Fälle von syphilitischen Mittelohrerkrankungen aus demselben Grunde. Tritt aber bei einem fast gesunden Menschen auch ohne manifeste Erscheinungen von Lues selbst bei negativem Wassermann eine Schwerhörigkeit infolge einer Nervenläsion (N. cochlearis) ein und sind sie bereits mit Salvarsan oder Hg behandelt, so hält er eine Fortsetzung dieser Therapie für kontraindiziert; hier empfiehlt er die Hg-Kur.

3. Bei der Otosklerose rät er von Salvarsan ab, da es sich bei diesem Leiden ohnedies um ein von Geburt aus wenig widerstandsfähiges Gehörorgan handle.

4. Bei der Schwerhörigkeit als Folge von ererbter Syphilis läßt Beck die Frage offen; im allgemeinen aber hält er Salvarsan für indiziert, und zwar um so mehr, je kürzer die Krankheitsdauer, je jünger der Patient, je besser das Hörvermögen noch ist und wenn der Vestibularapparat noch erregbar ist.

Reinhard.

Pathologische Histologie des Ohrlabyrinths nach Durchschneidung des Nervus acusticus. Aus der oto-laryngologischen Klinik der Universität Leipzig. Von Dr. Artur Knick. (Zeitschr. f. Ohrenheilk., Bd. LXV, H. 4.)

Bekanntlich gehen die Meinungen der Autoren über die primäre oder sekundäre Natur der Atrophie des Cortischen Organes sowohl bei der nervösen Schwerhörigkeit wie bei der angeborenen und erworbenen Taubstummheit auseinander.

Manasse nimmt in Übereinstimmung mit Brühl für die chronischen Fälle von Schwerhörigkeit, ähnlich wie Siebenmann für die akute als primäre Erkrankung eine Neuritis oder Perineuritis im VIII. Stamme, die Atrophie des Endorganes aber als die sekundäre Folge an.

Digitized by Google
Original from UNIVERSITY OF CALIFORNIA
Generated on 2019-10-24 13:18 GMT / http://hdl.handle.net/2027/uc1.b3252761
Public Domain in the United States, Google-digitized / http://www.hathitrust.org/access_use#pd-us-google

Alexander glaubt, daß es auch eine primäre isolierte Erkrankung des Endorganes des N. cochlearis gäbe, während Wittmaack auf Grund seiner Experimente für eine einheitliche Auffassung der anatomischen Befunde eintritt und die Theorie aufstellt, daß es sich bei der nervösen Schwerhörigkeit und auch bei der chronisch-progressiven Form unbekannter Ursache immer um eine degenerative Neuritis oder Atrophie des peripheren Cochlearisneurons handle, wobei die Erkrankung stets im ganzen Neuron beginne und in schweren Fällen sekundär zu partiellem oder totalem Schwund des Stützapparates der Sinneszellen führe.

Die sekundäre Atrophie im Anschluß an den Untergang der zugehörigen Ganglienzellen und Nervenfasern ist ja verständlich, schwerer aber sei sie zu erklären, wenn man mit Manasse den Beginn der Erkrankung oberhalb des Ganglion im N. cochlearis sucht.

Hier setzen nun die Experimente Knicks ein, welcher Durchschneidung respektive Quetschung des N. octavus bei Meerschweinchen vorgenommen und die mikroskopischen Befunde bei den einzelnen Versuchstieren nach verschiedenen Zeiträumen erhoben.

Seine bis jetzt vorliegenden Ergebnisse stehen in Übereinstimmung mit dem Resultat der Wittmaackschen Experimente, welche zeigten, daß bei supraganglionärer Verletzung der Cochlearis mit seinem Endorgan degeneriert, während der Vestibularis und seine Endorgane intakt bleiben, weshalb anzunehmen sei, daß der Cochlearis unter den Nerven eine Ausnahmestellung einnehme und aus diesem Grunde in seinem Verhalten dem Wallerschen Gesetz widerspreche. Lawner.

IV. Otochirurgie.

Klinische Indikationen und pathologische Erörterung der größeren Schläfenbeinoperationen. (By T. Eugene Senseney und Louis K. Guggenheim (St. Louis). (Interstate Med. Journ., Vol. XIX, May 1912.)

Indikationen für einfache Mastoidoperation:

1. Knochencaries (Fistel, Senkung des Daches und der hinteren Kanalwand). 2. Nachweis von Schmerz und Schwellung über dem Warzenfortsatz nach Eisapplikation und Paracentese. 3. Symptome intrakranieller Komplikation. 4. Dicker, stinkender Eiterfluß und Tendenz zur Chronizität.

Indikationen für radikale Mastoidoperation:

1. Ausgesprochene Knochencaries des Schläfenbeines (chronische Mittelohreiterung mit randständiger Perforation, Fistel in die hintere Kanalwand oder nach außen. 2. Ausgedehnte Degeneration der Mittelohrschleimhaut, Nachweis von Epithel im Eiter, Nachwachsen entfernter Polypen. 3. Cholesteatom. 4. Eiterretention. 5. Stenose oder Atresie des äußeren Gehörganges. 6. Facialislähmung. 7. Intrakranielle Komplikationen und Labyrinthitis.

Digitized by Google
Original from UNIVERSITY OF CALIFORNIA
Generated on 2019-10-24 13:18 GMT / http://hdl.handle.net/2027/uc1.b3252761
Public Domain in the United States, Google-digitized / http://www.hathitrust.org/access_use#pd-us-google

Indikationen zur Eröffnung des Sinus lateralis behufs Entfernung des Thrombus:

Septische Temperatur und durch Metastase erklärliche Symptome. Septische Temperatur ohne andere Anhaltspunkte als die Ohreiterung.

Bei Hirnabsceß und Meningitis ist operativer Eingriff indiziert, wenn die für diese Zustände charakteristischen Symptome nachweisbar sind.

Indikationen zur Labyrintheröffnung.

Wenn im Verlauf einer Mittelohreiterung Symptome von Labyrinthitis (ausgesprochene Taubheit, Tinnitus, spontaner Nystagmus, Vertigo, Nausea und Gleichgewichtsstörungen) auftreten und Pat. auf der erkrankten Seite völlig taub ist und weder kalorische Reaktion noch Fistelsymptom auslösbar ist. (Nur für tuberkulöse Labyrinthitis und bei vorgeschrittener Lungentuberkulose gilt diese Indikation nicht.) Verfasser erläutert seine Ausführungen durch schematische Tabellen, die aus der Wiener Ohrenklinik stammen. Otto Glogau.

Eine neue Methode der Gehirndekompression. By Wm. Hudson (Atlanta). Annals of Surgery, Vol. LV, May 1912.)

Eine Dekompression des ganzen rückwärtigen Gehirnanteiles wird durch Lüftung des darüber liegenden Knochens bewerkstelligt, der mittelst Silberdraht lose befestigt wird. Durch Streckung der Silberdrahtschlingen wird dem wachsenden Gehirndruck nachgegeben. Otto Glogau.

Welcher Methode der Labyrintheröffnung müssen wir den Vorzug geben? (Qué método de trépanación del laberinto debemos preferir?) Von R. Botey. (Gaceta méd. catalana, 31. August 1912.)

Niemals soll man den horizontalen Bogengang über dem ovalen Fenster eröffnen, wegen der Gefahr der Verletzung des VII. Nervenpaares. Bei der Labyrintheiterung, welche scheinbar auf den äußeren Bogengang, den Vorhof oder die Schnecke beschränkt ist, darf man nicht die partielle vordere Labyrynthektomie ausführen; wir würden uns der Gefahr aussetzen, daß der schlecht drainierte Eiter früher oder später die Schädelhöhle ergreift. Zuerst machen wir die Radikaloperation. Sollte die funktionelle „Vernichtung“ (der Funktionsausfall) fortdauern, dann macht man die totale Labyrinthektomie. Wir müssen derselben Richtschnur bei der Labyrinthitis serosa folgen.

Bei allen Fällen von chronischer Labyrintheiterung soll man das Ruttinsche Verfahren anwenden. Wenn es an Raum in dem Trautmannschen Dreieck gebricht, soll man die Pyramidenwand opfern; dasselbe tut man, wenn eine Kleinhirnkomplikation vorliegt. Jeder Labyrinthektomie muß eine Radikaloperation vorangehen, welche wir mit dem Hohlmeißel ausführen sollen, während das Labyrinth mit der elektrischen Fräse eröffnet wird. Für die gewöhnlichen Fälle muß man dem Ruttinschen Verfahren den Vorzug geben; wenn Komplikationen vorliegen oder der Raum zu klein ist, wendet man die Methode Neumanns (und nur in diesen Fällen) an. Die Methode von Bourguet (Tou-

Digitized by Google
Original from UNIVERSITY OF CALIFORNIA
Generated on 2019-10-24 13:18 GMT / http://hdl.handle.net/2027/uc1.b3252761
Public Domain in the United States, Google-digitized / http://www.hathitrust.org/access_use#pd-us-google

louse) ist allzu zeitraubend, dabei kann man die Dura und den Facialis verletzen. Das Verfahren von Ruttin bezeichnet Verfasser geradezu als „ideal".

Man muß jedes nicht reagierende Labyrinth operieren, wenn es auch keinen Eiter enthält, weil wir mit der Radikaloperation allein eine Meningitis zu beklagen haben können. Die Labyrinthektomie ist das einzige Mittel, um uns Gewißheit über die Anwesenheit von Eitergranulationen oder fibrösem Gewebe zu verschaffen. Menier.

Personalien und Notizen.

Habilitiert: Dr. Karl Beck, Assistent der Ohren- und Kehlkopfklinik in Heidelberg. — Dr. F. Lasagna (Turin) und Dr. G. de Luca (Neapel) für Oto-Rhino-Laryngologie.

Gewählt: Prof. Dr. O. Körner, Direktor der Ohren-Kehlkopf-Klinik in Rostock, zum Rektor der Universität für das Jahr 1913/14.

Deutsche Otologische Gesellschaft. Die 22. Versammlung der Deutschen Otologischen Gesellschaft findet Freitag den 9. und Sonnabend den 10. Mai 1913 in Stuttgart statt.

Im Sinne der Verhandlungen, die in der Geschäftssitzung der Frankfurter Tagung gepflogen worden sind, und des ihm darin erteilten Auftrags, hat der Vorstand beschlossen, daß gleichzeitig mit der Anmeldung des Vortrags der Auszug für die freie Vereinigung der deutschen medizinischen Fachpresse eingeschickt werden soll, der bisher an den Schriftführer während der Sitzung abgegeben wurde. Diese kurzen Berichte sollen alsdann gedruckt und dem Programm beigefügt werden.

Die Mitglieder werden demnach gebeten, die Auszüge aus den Vorträgen (etwa 10—50 2-gespaltene Druckzeilen, Format Münchener med. Wochenschr.) dem unterzeichneten Schriftführer gleichzeitig mit dem Thema bis spätestens den 20. März einzusenden.

Anmeldungen zur Aufnahme in die Gesellschaft sind ebenfalls an den Schriftführer zu richten. Die Neuaufzunehmenden müssen satzungsgemäß durch zwei Mitglieder der Gesellschaft vorgeschlagen werden.

Hinsberg, Breslau, Vorsitzender. Rudolf Panse, Dresden-N., Hauptstr. 32 I, Schriftführer.

Verein Deutscher Laryngologen. Am 7. und 8. Mai findet in Stuttgart die 20. Tagung des Vereins Deutscher Laryngologen statt. Die Unterzeichneten bitten höflichst, etwa beabsichtigte (noch nicht anderweits publizierte) Vorträge oder Demonstrationen bis zum 1. April beim Schriftführer anzumelden. An diesen sind auch Meldungen zur Mitgliedschaft zu richten.

Das definitive Programm wird Mitte April versandt werden. Die Herren Mitglieder werden gebeten, etwaige Änderungen ihrer Adresse dem Schriftführer mitteilen zu wollen.

Siebmann, Basel, Vorsitzender. Richard Hoffmann, Dresden 1, Grunaer Straße, 8, I, Schriftführer.

Vom 14. bis 19. Mai incl. findet in der Ohrenklinik Jena der **XI. Fortbildungskurs für Spezialärzte** statt. Maximale Teilnehmerzahl 15. Assistenten deutscher Kliniken sind honorarfrei. Nähere Auskunft durch Prof. Brünings, Jena.

Corrigendum: Im Januarheft 1913, Seite 37, Z. 7 von unten lies: die Methode ist bei Streptococcus mucosus nicht erfolgreich.

Für den wissenschaftlichen Teil verantwortlicher Redakteur: **Dr. E. Urbantschitsch, Dr. H. Marschik.**
Herausgeber, Eigentümer und Verleger: **Urban & Schwarzenberg.**

Druck von Gottlieb Gistel & Cie., Wien, III., Münzgasse 6.

Digitized by Google
Original from UNIVERSITY OF CALIFORNIA
Generated on 2019-10-24 13:19 GMT / http://hdl.handle.net/2027/uc1.b3252761
Public Domain in the United States, Google-digitized / http://www.hathitrust.org/access_use#pd-us-google

MONATSSCHRIFT FÜR OHRENHEILKUNDE
UND
LARYNGO-RHINOLOGIE.

XLVII. Jahrg. 1913. 4. Heft.

Nachdruck verboten.

Laryngo-Rhinologischer Teil.

Original-Artikel.

Einseitige Erkrankung der Stimmbänder.

Von Prof. Dr. **P. Heymann**-Berlin.

Mit 1 Figur.

Es ist ein in der Geschichte der medizinischen Wissenschaften oft zu beobachtender Entwicklungsgang, daß Erscheinungen, denen man lange Zeit pathognomonische Bedeutung beigelegt hat, durch die fortschreitende Beobachtung auch bei anderen Affektionen nachgewiesen werden und somit ihr diagnostischer Wert aufgehoben oder jedenfalls in seiner Zuverlässigkeit vermindert wird. Der Beispiele gerade in unserer Spezialität gibt es eine ganze Anzahl. Den älteren Kollegen wird es noch bekannt sein, daß eine Affektion der hinteren Kehlkopfwand — eine Verdickung oder ein erosiver Prozeß — als absolut sicheres Zeichen der Tuberkulose galt. Mein alter Lehrer Stoerk nannte es den „Kassandrablick des Laryngologen". Im Laufe der Jahre mehrten sich aber die Beobachtungen, in denen Veränderungen an der vorderen Fläche der Hinterwand im Spatium interarytaenoideum gesehen und beschrieben wurden, ohne daß die Untersuchung und die weitere Beobachtung den Verdacht der Tuberkulose in irgend etwas gerechtfertigt hätte. Ja später sind unter anderen von Ottokar Chiari, dem Nachfolger Stoerks im Lehramt, Veränderungen an der Hinterwand als typische Erscheinungen der Pachydermie, das heißt einer ins Gebiet der katarrhalischen gehörenden Affektion beschrieben worden.

So werden sich viele von Ihnen noch erinnern, daß Ulcerationen oder Perforationen des Septum narium als beweiskräftig für tertiäre Syphilis angesehen wurden. Dann wurden von Voltolini und anderen Fälle von Perforationen beschrieben, deren Entstehung sich auf einen nicht syphilitischen Prozeß zurückführen ließ. Das Ulcus septi perforans (oder Ulcus septi rotundum) wurde häufiger beobachtet und als eine Krankheit sui generis aufgefaßt.

So gilt es noch jetzt als eine allgemein anerkannte Tatsache, daß einseitige Affektionen der Stimmbänder ihre Entstehung einer spezifischen Ur-

Digitized by Google
Original from UNIVERSITY OF CALIFORNIA
Generated on 2019-10-24 13:19 GMT / http://hdl.handle.net/2027/uc1.b3252761
Public Domain in the United States, Google-digitized / http://www.hathitrust.org/access_use#pd-us-google

sache zu verdanken haben und daß die katarrhalische Erkrankung der Stimmbänder immer beiderseitig sei. Dieser Lehrsatz galt als so ausschließlich, daß schon Differenzen in der Intensität der Entzündung als ein Zeichen aufgefaßt wurden, das eine tuberkulöse oder sonstige konstitutionelle Erkrankung im höchsten Grade wahrscheinlich machte.

Der Erste, der mit Bewußtsein Fälle mitgeteilt hat, in denen einseitige Erkrankungen der Stimmbänder als nicht spezifisch gedeutet wurden, ist der vor kurzem uns und der Wissenschaft zu früh entrissene Rosenberg gewesen. Im Jahre 1905 beschrieb er im Verein süddeutscher Laryngologen in Heidelberg 3 Fälle, bei denen einseitige Entzündungen und Verdickungen der Stimmbänder durch eine Reihe von Monaten bestanden, um dann allmählich zur Norm zurückzukehren. In allen 3 Fällen ist es möglich gewesen, Tuberkulose, Syphilis und Carcinom so gut wie mit Sicherheit auszuschließen. In dem gleichen Jahre finde ich dann von Réthi einen Fall beschrieben[1]), bei dem eine entzündliche spindelförmige Verdickung des rechten Stimmbandes beobachtet wurde. Réthi entfernte mit einem guillotineartigen Instrument die Konvexität des Randes, stichelte dann die Verdickung mit einem lanzettförmigen Messer und beobachtete danach vollständige Wiederherstellung der Pat. (einer Sängerin). Einen zweiten ganz ähnlichen Fall teilt er kürzer in der gleichen Arbeit mit. Sodann ist in dem Berichte über die Sitzung der Royal Society of Med. vom 6. XII. 1907 von Tilley ein Fall von „Kongestion" des rechten Stimmbandes beschrieben, und in der Diskussion über diesen Fall bemerkt Felix Semon, daß „Fälle von einseitiger chronischer Laryngitis sich gelegentlich ohne Zusammenhang mit Syphilis, Tuberkulose oder Neubildung fänden". Endlich teilte in der Laryngologischen Gesellschaft zu Berlin im Mai 1909 Scheier die Beobachtung eines 53jährigen Pat. mit, bei dem das linke Stimmband von vorn bis hinten stark gerötet, geschwollen und mit kleinen, höckerigen, granulationsartigen Exkreszenzen besetzt war. Die Beweglichkeit des erkrankten Stimmbandes war nicht beschränkt. Allmählich trat Besserung ein. Die Untersuchung auf Syphilis und Tuberkulose ergab negative Resultate. In der Diskussion hierüber berichtete Rosenberg, daß er seit seiner Publikation einige weitere dahingehende Fälle beobachtet habe, und B. Fränkel betonte, er habe wiederholt gesehen, daß es einseitige Veränderungen des Stimmbandes gebe, die „nichts mit Tuberkulose, nichts mit Syphilis und nichts mit Carcinom zu tun haben". Alexander erwähnte im Anschluß daran den sehr interessanten Fall einer jungen, kräftigen und, wie die Untersuchung und jahrelange Beobachtung ergeben hat, im übrigen durchaus gesunden Dame, bei der er zuerst eine Entzündung und Schwellung des rechten Stimmbandes wahrnahm. Nach 2 Jahren hatte sich ein kleiner Tumor auf der verdickten Stelle des Stimmbandes ausgebildet, welcher bei einer

[1]) Monatsschr. f. Ohrenheilk., 1905, pag. 395.

Digitized by Google
Original from UNIVERSITY OF CALIFORNIA
Generated on 2019-10-24 13:19 GMT / http://hdl.handle.net/2027/uc1.b3252761
Public Domain in the United States, Google-digitized / http://www.hathitrust.org/access_use#pd-us-google

späteren Beobachtung nicht mehr vorhanden war.[1]) Ein weiterer hierher gehöriger Fall findet sich von Imhofer im Jahre 1910 beschrieben[2]), der noch weitere von ihm ähnlich gedeutete Fälle erwähnt, die er aber nicht länger beobachten konnte.

Füge ich noch hinzu, daß Mackenzie[3]) und Chiari[4]) in ihren Handbüchern das Vorkommen einseitiger Entzündungen gelegentlich, aber ganz nebensächlich erwähnen, so dürfte das so ziemlich alles sein, was ich darüber in der Literatur gefunden habe. Bemerkenswert ist, daß die zitierten Autoren Rosenberg, Fränkel, Semon, Imhofer und andere sich so ausdrücken, als hätten sie neben den publizierten Fällen noch eine Anzahl ähnlicher, weniger charakteristischer Erkrankungen zu beobachten Gelegenheit gehabt.

Ich selbst habe auf diese Tatsache seit einer geraumen Reihe von Jahren meine Aufmerksamkeit gerichtet und verfüge nun über eine nicht unbeträchtliche Zahl von einseitigen Erkrankungen der Stimmbänder, bei denen es durch die Untersuchung und die weitere Beobachtung möglich gewesen ist. eine konstitutionelle Ursache auszuschließen. Es wird von Wichtigkeit sein, die Möglichkeit einer derartigen Erkrankung im Bewußtsein der Fachgenossen festzustellen, da, wie Rosenberg es beschreibt und es mir auch mehrfach vorgekommen ist, bei derartigen Pat. Syphilis oder Tuberkulose oder Carcinom angenommen wurde und dementsprechende Maßnahmen angeraten worden sind.

Es ist ein durchaus nicht seltenes Vorkommnis, daß bei einem akuten Katarrh das eine Stimmband oder ein Teil eines Stimmbandes erheblich stärker entzündet und verdickt ist als das andere Stimmband. Wenn nun die Entzündung im normalen Verlaufe zurückgeht, so kann man gelegentlich beobachten, daß das eine Stimmband schon vollständig im Aussehen und in seiner Beweglichkeit zur Norm zurückgekehrt ist, während das andere Stimmband noch deutliche Zeichen der Entzündung darbietet. Bei weiterer Beobachtung sieht man dann auch das noch erkrankte Stimmband sein normales Aussehen wiedergewinnen. Ebenso kann man bei der akuten Laryngitis Fälle sehen, bei denen von vornherein nur ein Stimmband die Erscheinungen der Entzündung zeigt.

Aber auch bei der chronischen katarrhalischen Entzündung habe ich wiederholtest isolierte Affektionen eines Stimmbandes oder eines Stimmbandteiles zu beobachten Gelegenheit gehaht, welche manchmal monatelang, ja in einem Falle 2 Jahre lang bestanden, um dann während einer länger dauernden Schweigekur oder einer adstringierenden Behandlung zurückzugehen. Man sieht dann das eine Stimmband entweder gleichmäßig walzenförmig verdickt

---

[1]) Letztere Tatsache mündliche Mitteilung.

[2]) Archiv f. Laryng., Bd. XXIII, pag. 40.

[3]) 1, pag. 389 (deutsche Ausgabe).

[4]) pag. 172 bildet Chiari sogar einen Fall von „Catarrhus acutus mit Schwellung der rechten Taschenfalte“ ab.

Digitized by Google
Original from UNIVERSITY OF CALIFORNIA
Generated on 2019-10-24 13:19 GMT / http://hdl.handle.net/2027/uc1.b3252761
Public Domain in the United States, Google-digitized / http://www.hathitrust.org/access_use#pd-us-google

oder von knotiger, unregelmäßiger Form; die Schleimhaut darüber ist gerötet und succulent, das andere Stimmband zeigt ganz normale Verhältnisse, manchmal auch geringere Erscheinungen der Entzündung. Daß derartige Dinge sehr viel häufiger vorkommen müssen, als auch von mir bisher angenommen wurde, geht aus der jedem von Ihnen bekannten Tatsache hervor, daß wir nicht eben selten Phlebektasien[1]) oder Stimmbandknoten oder fibröse Gebilde an einem Stimmband beobachten, deren Herkunft wir doch alle auf vorangegangene Entzündungen zu schieben gewohnt sind. Schon Türck beschreibt und bildet ab Fälle von Laryngitis tuberosa oder nodosa, welche nur das eine Stimmband betreffen.

Wenn ich somit auch das Vorkommen von einseitigen Erkrankungen der Stimmbänder lediglich auf katarrhalischer Basis für durchaus sichergestellt und nicht allzu selten halte, so stehe ich doch nicht an anzuerkennen, daß weitaus die meisten Fälle von Affektionen nur eines Stimmbandes ihre Ursache in einer konstitutionellen Erkrankung haben. Unter den in Frage kommenden Krankheiten Carcinom, Syphilis und Tuberkulose ist sicherlich die letztere die bei weitem häufigste. Erst nach dem Ausschluß dieser konstitutionellen Krankheiten wird man eine katarrhalische Ätiologie anzunehmen berechtigt sein. Ein Zurückgehen der Erkrankung, ja eine Heilung derselben dürfte allein noch kein vollgültiger Beweis sein, daß Tuberkulose nicht vorgelegen hat. Jörgen Möller beschreibt einen dem Scheierschen und den unserigen ganz ähnlichen Fall[2]), bei dem die mit der Zange entfernten Granulationen „typische Tuberkulose“ ergaben und der nach $^3/_4$jährigem Bestehen vollständig zur Norm zurückkehrte; und Freymuth berichtete mir[3]) von einem tuberkulösen Pat., dessen einseitige Stimmbandinfiltration während einer nur auf allgemeine Kräftigung abzielenden Behandlung im Laufe einiger Monate zurückging.

---

[1]) Conf. Imhofer, „Haematoma labi vocalis e Phlebektasie“. Arch. f. Laryngologie, Bd. XVII, pag. 113 und Bd. XXIII, pag. 40.

[2]) Arch. f. Laryngol., Bd. XXIII, pag. 156. — Der Fall von Jörgen Möller dürfte allerdings nicht ganz einwandfrei sein. Die Patientin, eine Lehrerin, war abgesehen vom Kehlkopf gesund und blieb nach Heilung des Kehlkopfes, so lange die Beobachtung reichte (4—5 Jahre), überhaupt gesund. Wenn nun auch J. Möller von „typischer Tuberkulose“ spricht, so möchte ich die Möglichkeit eines Irrtums doch nicht ganz von der Hand weisen. Über den Befund von Bazillen erfuhren wir nichts, und es gibt sicherlich nodulöse und papilläre Gebilde, die den Tuberkeln mikroskopisch sehr ähnlich sehen, sich vielleicht gar nicht von solchen unterscheiden lassen. Nimmt man Tuberkulose an, so steht man vor der doch sehr eigenartigen Beobachtung „primäre Kehlkopftuberkulose, durch einen einmaligen chirurgischen Eingriff geheilt, in 5 Jahren kein Rezidiv“.

[3]) Mündliche Mitteilung.

Digitized by Google
Original from UNIVERSITY OF CALIFORNIA
Generated on 2019-10-24 13:19 GMT / http://hdl.handle.net/2027/uc1.b3252761
Public Domain in the United States, Google-digitized / http://www.hathitrust.org/access_use#pd-us-google

Um zu einem Urteil über die Ursache zu gelangen, weswegen die große Mehrzahl der einseitigen Erkrankungen durch ein spezifisches Leiden bedingt ist, wird man sich die ätiologischen Verhältnisse ihrer Entstehung klar machen müssen. Welche Theorie der Entstehung von Kehlkopftuberkulose man für richtig hält, immer wird eine bestimmte Stelle des Kehlkopfes den Angriffspunkt der Tuberkulose darstellen. Nimmt man an — und das ist die im Augenblick am häufigsten vertretene Ansicht —, daß die Kehlkopftuberkulose durch Kontaktinfektion zustande kommt, so ist, um diese Kontaktinfektion zu erzeugen, auch nach den Untersuchungen von Albrecht, von A. Meyer, von Schoeneberg u. a. eine, wenn auch vielleicht minimale Läsion der Epitheldecke erforderlich, um den Eintritt der Tuberkelbacillen zu ermöglichen. In der intakten Epitheldecke, etwa auf der Durchwanderung durch dieselbe begriffen sind meines Wissens Tuberkelbacillen bisher noch nicht gesehen worden. Diese Verletzung wird sich, wie jede Verletzung, in den weitaus meisten Fällen auf eine einzelne Stelle, also auf eine bestimmte Partie eines Stimmbandes beschränken.

Nimmt man aber an, daß die große Mehrzahl der Kehlkopftuberkulosen ihre Entstehung auf dem Lymph- oder Blutwege findet (Lockard, Getschel nnd andere), so ist es ohne weiteres verständlich, daß die den Infektionsstoff tragende Lymph- oder Blutpartie eben an eine bestimmte Stelle hingelangen muß. Bei der Syphilis findet die Infektion der Kehlkopfgewebe sicherlich auf dem Lymph- oder Blutwege statt, wenn man von den wenigen hier nicht zu berücksichtigenden Fällen eines Primäraffekts im Kehlkopf absieht.

Über die genaue Entstehung der katarrhalischen Entzündung wissen wir bis jetzt recht wenig. Ich nehme in Übereinstimmung mit zahlreichen Kollegen an, daß die katarrhalische Entzündung ihre Entstehung einer bisher unbekannten, wahrscheinlich organisierten Noxe verdankt, welche in unseren Gegenden wenigstens ubiquitär ist, und daß zur Entfaltung der Wirksamkeit dieser Noxe eine Debilitierung der Gewebe, sei es durch thermische, mechanische, chemische oder atmosphärische Einflüsse erforderlich ist. Ist dieser Satz richtig, so können wir annehmen, daß die überall vorhandene Noxe sich auf der ganzen in ihrer Abwehrkraft geschädigten Schleimhaut einigermaßen gleichmäßig verbreiten und somit im Gegensatz zu den konstitutionellen Erkrankungen eine allgemeine, im ganzen gleichmäßige Erkrankung der Schleimhäute herbeiführen wird und daß Fälle, bei denen eine partielle Schädigung, eine partielle Schwächung einer Stelle der Kehlkopfschleimhaut zustande kommen kann, zu den Ausnahmen, welche aber sicherlich vorkommen, gehören.

Anmerkung bei der Korrektur. Während der Drucklegung kam ein weiterer hierher gehöriger Fall zur Beobachtung. Ein 33jähriger Mann erkrankte vor etwa 14 Wochen mit Heiserkeit und stechenden Schmerzen auf der linken Seite des Halses. Der vor etwa 11 Wochen, als Pat. zuerst zu mir

Digitized by Google
Original from UNIVERSITY OF CALIFORNIA
Generated on 2019-10-24 13:19 GMT / http://hdl.handle.net/2027/uc1.b3252761
Public Domain in the United States, Google-digitized / http://www.hathitrust.org/access_use#pd-us-google

kam, erhobene Befund lautete: Beide Stimmbänder mäßig gerötet, auf dem linken Stimmband etwa im vorderen Teile des mittleren Drittels eine ungefähr halblinsengroße Stelle, welche weißlich belegt ist und den Eindruck einer belegten Operationswunde macht (siehe Fig. 1). Eine Operation ist aber nicht gemacht worden. Für Syphilis, an die man eventuell hätte denken können, kein Anhaltspunkt; Wassermannsche Reaktion negativ. Im Laufe von 6 Wochen ist die Entzündung beider Stimmbänder fast ganz abgeklungen, die belegte Stelle kleiner geworden und nahezu geschwunden. Die Untersuchung

Fig. 1.

Kehlkopf etwa 4 Wochen nach Bestehen der Affektion.

eines Stückchens Schleimhaut, welches mit der Zange zu Untersuchungszwecken entfernt wurde, ergab nur einen leichten Epitheldefekt an der entsprechenden Stelle; in der Umgebung derselben zeigte das Epithel leichte nekrotische Veränderungen. Nach weiteren 5 Wochen ist der Belag ganz verschwunden, der Kehlkopfbefund bis auf eine leichte Röte beider Stimmbänder normal. Auch dieser Fall dürfte wohl unter die einseitigen Stimmbandaffektionen auf katarrhalischer Basis eingereiht werden müssen.

Oesophagotracheale Fistel und Recurrenslähmung infolge eines Fremdkörpers im Oesophagus.

Von Dr. **Marek Koenigstein** in Warschau.

Die relative Seltenheit und der eigenartige Verlauf des infolge eines verschluckten Fremdkörpers hervorgerufenen Leidens bewegen mich, den nachstehenden Fall zu veröffentlichen.

Frau R. F., 28 Jahre alt, kam in meine Sprechstunde am 10. VIII. 1909, also vor 3 Jahren, und klagte über Heiserkeit, die seit 3 Wochen bestand. Pat.

Digitized by Google
Original from UNIVERSITY OF CALIFORNIA
Generated on 2019-10-24 13:19 GMT / http://hdl.handle.net/2027/uc1.b3252761
Public Domain in the United States, Google-digitized / http://www.hathitrust.org/access_use#pd-us-google

ist mittelgroß, sehr mager und schwach gebaut. In den inneren Organen wurde nichts Krankhaftes nachgewiesen. Die Mund- und Rachenschleimhaut sind blaß. Im Kehlkopfe sind keinerlei entzündliche Erscheinungen vorhanden. Das rechte Stimmband bewegt sich frei, das linke steht in „Kadaverstellung". Im Bereiche des N. laryngeus superior ist eine bedeutende Anästhesie wahrzunehmen. Die Untersuchung der Lungen, des Herzens und des Mediastinum mittelst Röntgenstrahlen ergab ein negatives Resultat.

Meine Diagnose lautete: „Linkseitige Recurrenslähmung unbekannter Ursache." Die nach 2 Monaten wiederholt vorgenommene Untersuchung konnte keine Ursache für das gelähmte Stimmband feststellen und so gingen die Sachen zu, binnen $2^1/_2$ Jahren, indem Pat. während dieser Zeit verschiedene Laryngo- und Neurologen konsultierte, die jedoch nichts neues in bezug auf die Ätiologie des Leidens konstatierten.

Als Pat. vor 4 Monaten zu husten und sich zu verschlucken begann, begab sie sich aus ihrer Heimat nach Kiew, wo ein Arzt einen „malignen Tumor im Oesophagus 23 *cm* vor der vorderen Zahnreihe" zu entdecken glaubte. Kurz danach konnte Dr. Mintz in Warschau eine ganz dicke Schlundsonde hineinführen, ohne irgendwo auf ein Hindernis zu stoßen. 2 Tage später oesophagoskopierte ich die Pat. und konnte keinen „Tumor" finden. Da ich mir aber erklären wollte, warum Pat. beim Essen sich immer verschluckte, schritt ich zur direkten Laryngotracheoskopie. Nach Passieren des Larynx, als ich mit dem Rohr in der Tiefe der Trachea war, sah ich an der Höhe der Bifurkation einen weißlich-rosigen, walnußgroßen Tumor, der von der hinteren Trachealwand augenscheinlich herrührte. Beim Berühren mit der Sonde schwand der Tumor in der Tiefe der hinteren Trachealwand, als ob er sich in eine tracheooesophageale Fistel hineinpreßte. Pat. war sehr müde und wir verschoben die Untersuchung bis zum nächsten Tage. Die wiederholt in Gegenwart der Kollegen Srebrny und Choronschitzky vorgenommene Tracheoskopie ließ denselben Befund wahrnehmen. Wie erstaunt aber waren wir, als die Oesophagoskopie in der Tiefe von 25—26 *cm* einen vertikal stehenden, fest eingekeilten Fremdkörper, dessen oberer Rand frei emporragte, entdeckte. Ich versuchte ein paarmal, den Fremdkörper mit einer Brüningschen schlanken Zange durch das Oesophagoskop zu fassen, da ich aber keine festere Zange hatte, mußte ich auf das Entfernen des Fremdkörpers verzichten und wollte mir ein geeignetes Instrument schaffen. Inzwischen begab sich Pat. nach Berlin, wo Dr. Sonntag mit einer ad hoc speziell konstruierten festen Zange den Körper entfernte. Er erwies sich als eine Zahnprothese, die im Oesophagusmund der Zange entglitt, die aber von der Pat. herausgespuckt wurde.

Als ich die Pat. wieder sah, konnte sie ebenso schlecht schlucken wie vorher, und obwohl sie sich in horizontaler Lage weniger verschluckte, erkrankte sie an einer Schluckpneumonie, der sie nach 3 Wochen erlag. Der

Digitized by Google
Original from UNIVERSITY OF CALIFORNIA
Generated on 2019-10-24 13:19 GMT / http://hdl.handle.net/2027/uc1.b3252761
Public Domain in the United States, Google-digitized / http://www.hathitrust.org/access_use#pd-us-google

Gatte der Pat. erzählte, daß seine Frau vor 3 Jahren, bevor sie noch heiser war, eine Zahnprothese verschluckte, da Pat. aber „recht ungehindert essen konnte", so lenkten sie beide darauf keine Aufmerksamkeit mehr. Sie hielten es überhaupt für unnötig, darüber den Ärzten zu — erzählen.

Auffallend in unserem Falle ist die besondere Toleranz des Oesophagus. Der seit 3 Jahren eingekeilte Fremdkörper rief weder lokale noch allgemeine Infektion hervor. Es kam aber, als Folge des durch den Fremdkörper ausgeübten Druckes, eine Recurrenslähmung zustande. Erst am Ende des dritten Jahres bildete sich eine Fistel mit Granulationsbildung in der Trachea und Patging infolge einer Schluckpneumonie zugrunde.

Die Zahl der in der Literatur beschriebenen Fälle, die eine längere Zeit im Oesophagus weilten, scheint nicht besonders groß zu sein. So hat Tapia einen Pat. erwähnt (Revista española de laringologia, Juli—August 1910), der eine Zahnprothese angeblich an der Höhe der Cardia trug. Genauere Angaben über den Verlauf dieses Falles fehlen und deswegen scheint der Fall nicht einwandfrei zu sein. Derselbe Autor entfernte aus einem kindlichen Oesophagus eine Münze, die $3^1/_2$ Jahre lang dort lag, ohne irgendwelche Beschwerden zu verursachen.

Arrowsmith beschrieb (The Laryngoscope, März 1911) einen Fall, in dem ein Hemdknopf im Oesophagus 10 Monate liegen blieb.

In unserem Falle übte der zackige Fremdkörper einen Druck auf den Recurrens aus und nach fast 3 Jahren bohrte er einen Fistelgang durch die Oesophaguswand in die Trachea. Da der Fremdkörper parallel zur vertikalen Achse des Oesophagus fest in der Schleimhaut eingebettet saß, ohne das Lumen der Speiseröhre zu verlegen, so ist damit zu erklären, daß eine Sonde und ein Oesophagoskop mit Mandrin frei passieren konnten. Erst als wiederholte Manipulationen den oberen Rand der Prothese dislozierten, konnte man sie mit der Zange auf oesophagoskopischem Wege fassen.

Auf Grund des erwähnten recht seltenen Falles kommen wir zu den nachstehenden Schlußfolgerungen:

1. Ein Fremdkörper kann jahrelang in der Wand des Oesophagus bleiben, ohne den Schluckakt zu beeinträchtigen.

2. Ein verschluckter Fremdkörper kann zur Recurrenslähmung führen.

3. Ein zackiger Fremdkörper kann sich einen Fistelgang durch den Oesophagus in die Trachea bohren und in der letzteren einen Granulationstumor hervorrufen.

4. Wenn nach Entfernung des Fremdkörpers die Fistel sich von selbst nicht schließt oder chirurgisch nicht geschlossen werden kann, so kann infolgedessen eine letale Lungenerkrankung zustande kommen.

5. In manchen Fällen von Recurrenslähmung soll man nach einem Fremdkörper im Oesophagus auf oesophagoskopischem Wege fahnden, wenn sogar anamnestisch nichts darüber nachgewiesen wird.

Generated on 2019-10-24 13:19 GMT / http://hdl.handle.net/2027/uc1.b3252761
Public Domain in the United States, Google-digitized / http://www.hathitrust.org/access_use#pd-us-google
Digitized by Google
Original from UNIVERSITY OF CALIFORNIA

Vereinsberichte.

Wiener laryngo-rhinologische Gesellschaft.

Sitzung vom 4. Dezember 1912.

(Offizielles Protokoll.)

Vorsitzender: Prof. M. Großmann.
Schriftführer: Dr. Schlemmer.

I. Priv.-Doz. Dr. Fein stellt eine Frau vor, welcher er wegen ausgedehnter, jedoch zirkumskripter tumorartiger lupöser Infiltration der Nasenscheidewand den erkrankten Teil des Septums abgetragen hat, so daß derzeit eine große, in Heilung befindliche Perforation zu sehen ist. Das bemerkenswerte Moment in diesem Fall ist das hohe Alter der Kranken. Sie ist nämlich 71 Jahre alt, war vorher niemals krank und hatte erst seit einem Jahre Beschwerden in der Nase. Sonstige Zeichen von Tuberkulose sind bei der Frau weder in der Nase noch auch anderswo nachzuweisen. Das histologische Präparat zeigt typische Tuberkelbildung mit zahlreichen Riesenzellen. So häufig wir lupöse Prozesse bei jugendlichen Individuen sehen, so selten treffen wir sie bei alten Leuten an.

Prof. Dr. Großmann: Nach meinen Dafürhalten sollte man in ähnlichen Fällen, wie der soeben demonstrierte, nicht von Lupus, sondern schlechtweg von Tuberkulose sprechen. Wohl ist bei beiden Prozessen derselbe Krankheitserreger nachzuweisen, trotzdem aber sind die klinischen Erscheinungen dieser beiden Krankheitszustände nicht nur nicht identisch, sondern zeigen so wichtige und kaum zu übersehende Unterschiede, daß man sie, wie ich glaube, nach wie vor auseinanderhalten sollte. Bei Lupus in den großen Luftwegen haben wir in der Regel auch eine gleichartige Erkrankung an der äußeren Haut; ja mit nur sehr seltenen Ausnahmen bildet diese den primären Krankheitsherd. In diesen Fällen ist die Diagnose „Lupus“ nicht schwer und auch nicht zweifelhaft, sie ist sozusagen durch die lupöse Erkrankung der Haut kontrasigniert. — Findet man aber endonasale Veränderungen, welche sich bei der mikroskopischen Untersuchung, wie in dem demonstrierten Fall, als tuberkulöse Erkrankung erweisen, ohne daß auf der ganzen Körperoberfläche auch nur eine Spur lupöser Erkrankung sich nachweisen ließe, erschiene es mir, mit Rücksicht auf die bestehenden klinischen Unterschiede, ratsamer, nur von Tuberkulose und nicht von Lupus zu sprechen. Wird ja auch bei der gleichartigen Erkrankung anderer Organe, wie der Lunge, des Darmes etc. nicht abwechselnd bald von Lupus, bald von Tuberkulose gesprochen. — Zwischen diesen beiden Bezeichnungen und den mit ihnen verbundenen klinischen Begriffen besteht denn doch nicht eine absolute Identität.

Priv.-Doz. Dr. Fein (Schlußwort): Die Ausdrücke Lupus und Tuberkulose wurden mit Absicht abwechselnd von mir gebraucht, weil es ja identische Prozesse sind. Nichtsdestoweniger muß ich feststellen, daß es üblich ist, für die mitigierte Form der Schleimhauttuberkulose die Bezeichnung Lupus zu gebrauchen. Auch für den vorgestellten Fall ist die Bezeichnung Lupus gerechtfertigt, weil es sich um eine knötchenförmig infiltrierte Schleimhaut mit zarten Erosionen ohne tiefe Geschwürsbildung handelte. Besonders wichtig für die Wahl des Ausdruckes Lupus ist der milde Verlauf mit dem Ausgang in Ver-

Digitized by Google
Original from UNIVERSITY OF CALIFORNIA
Generated on 2019-10-24 13:19 GMT / http://hdl.handle.net/2027/uc1.b3252761
Public Domain in the United States, Google-digitized / http://www.hathitrust.org/access_use#pd-us-google

narbung und Heilung. Aber selbstverständlich sind eigentlich beide Bezeichnungen gleichbedeutend.

II. Hofrat Chiari: Meine Herren! Ich demonstriere Ihnen hier einen 53jährigen Pat. meiner Klinik, bei dem ich am 28. November einen Metallsplitter auf operativem Wege aus der Cartilago thyreoidea entfernte.

Der Pat. kam mit einer Empfehlungskarte und einer sehr instruktiven Skizze vom Herrn Dr. Robinsohn am 27. November in meine Ambulanz und gab an, es sei ihm vor zwei Tagen beim Nietenschlagen ein Stahlsplitter gegen die rechte Halsseite geflogen und habe ihn dortselbst verletzt. Der Splitter war verschwunden. Bald darauf traten heftige Schlingbeschwerden auf, außerdem schwoll die getroffene Halspartie stark an, jedoch hat er nie Blut expektoriert — ein Beweis, daß der Fremdkörper nach innen zu die Schleimhaut nicht perforierte. Am folgenden Tage nach der Verletzung trat Heiserkeit auf.

Kollege Robinsohn, der den Pat. zuerst sah, stellte vor dem Röntgenschirm den Sitz des Fremdkörpers fest und können Sie denselben an der Skizze wie auch an den Röntgenbildern, die ich habe anfertigen lassen, genau feststellen.

(Demonstration zweier Röntgenplatten in frontaler und sagittaler Ebene.)

Das laryngoskopische Bild zeigte Ödem der rechten Stimmlippe und des rechten Ventrikels bei vollständig erhaltener Beweglichkeit. Die rechte Taschenfalte und der Aryknorpel waren gerötet, aber kaum geschwollen. Die äußere Haut war entsprechend der rechten Kehlkopfhälfte suffundiert und bestand in der Höhe des rechten Schildknorpelrandes eine schmerzhafte, anscheinend fluktuierende, zirka kirschgroße Schwellung. Ich habe nun am 29. November in lokaler Anästhesie rechts über der erkrankten Partie schräg inzidiert, in die Tiefe präpariert und fand nach Abdrängung der Muskulatur einen platten Eisensplitter von etwa $1^1/_2$ cm^2 Fläche in die untere seitliche Partie der rechten Schildknorpelplatte eingekeilt mit Infraktion der an die durchschlagene Stelle angrenzenden Knorpelpartie. Der Fremdkörper hatte die Schleimhaut nicht verletzt.

Nach Extraktion Einlegen eines Streifens und exakte Wundnaht.

Der Wundverlauf war klaglos. Der Pat. blieb andauernd fieberfrei, konnte am zweiten Tag nach der Operation wieder normal sprechen und sistierten gleichzeitig die Schlingbeschwerden. Er verläßt morgen geheilt meine Klinik.

III. Dr. Marschik zeigt einen Fall von Totalexstirpation des Larynx wegen **Tuberkulose.** Der Pat., ein 22jähriger Kellner, war seit einem Jahre heiser und wurde 14 Tage vor der Operation an die Klinik wegen hochgradiger Dysphagie aufgenommen, verursacht durch diffusse Perichondritis sämtlicher Kehlkopfknorpel und Ulzerationen an der Außen- und Innenfläche der Aryknorpel.

Alkoholinjektionen auf beiden Seiten brachten nur geringe und ganz vorübergehende Besserung und konnte Pat. in der letzten Zeit selbst Flüssigkeiten nur mehr mit Mühe schlucken.

Da das Krankheitsbild erfahrungsgemäß ein solches war, daß in kurzer Zeit der Tod des Pat. infolge Erschöpfung, wenn nicht durch Inanition zu erwarten war, versuchte Vortragender die in neuerer Zeit namentlich von Gluck mehrmals mit Erfolg ausgeführte vollständige Entfernung des tuberkulös erkrankten Organs. Die Operation wurde vor 14 Tagen nach der

Digitized by Google
Original from UNIVERSITY OF CALIFORNIA
Generated on 2019-10-24 13:19 GMT / http://hdl.handle.net/2027/uc1.b3252761
Public Domain in the United States, Google-digitized / http://www.hathitrust.org/access_use#pd-us-google

Gluckschen Methode in Lokalanästhesie ausgeführt und scheint bis jetzt dem Pat. nicht nur nicht geschadet zu haben, sondern sogar von günstigem Einfluß auf sein Allgemeinbefinden gewesen zu sein.

Nicht nur, daß infolge Entfernung des entzündeten Kehlkopfes die Nahrungsaufnahme mittels Schlundsonde nunmehr klaglos vor sich geht, ist auch das Fieber geschwunden und eine deutliche Zunahme der Körperkräfte zu konstatieren. Die Indikation zu diesem so heroischen Eingriff war einerseits durch die Gefahr des drohenden Hungertodes, andrerseits durch die schon von Gluck als Vorbedingung aufgestellte gute Beschaffenheit der Lungen gegeben. Andrerseits war angesichts der hauptsächlich in der Tiefe des Perichondriums bestehenden diffusen tuberkulösen Erkrankung an irgend einen endolaryngealen therapeutischen Eingriff nicht zu denken.

Auch die konservativen Maßnahmen (Orthoforminsufflationen und Morphindarreichung) hatten nicht den geringsten Einfluß auf die rasche und ungünstige Progredienz des Prozesses. Der intelligente Pat. zeigte sich auch vor der Operation über die Schwere seines Zustandes vollständig orientiert und hatte in voller Kenntnis der eventuellen Gefahren und Aussichten der Operation in dieselbe eingewilligt.

Dr. Läufer: Wäre es nicht möglich gewesen, dem Pat., wenn er infolge heftiger Schmerzen nicht selbst schlucken konnte, mehrmals im Tage die Schlundsonde einzuführen. um ihn so nicht nur von der drohenden Inanition zu bewahren, sondern sogar so weit körperlich zu stärken, daß es dann bei der folgenden gesteigerten Widerstandsfähigkeit gelungen wäre, dem Kranken den so radikalen Eingriff zu ersparen?

Priv.-Doz. Dr. Roth: Das täglich mehrmalige Einführen einer Schlundsonde behufs genügender Ernährung des Kranken könnte wegen der großen Schmerzen, mit welchen eine derartige Manipulation bei bestehender Perichondritis universalis verbunden wäre, keineswegs durchgeführt werden, und wären lokal applizierte Anästhetika auch nicht imstande, über dieses Hindernis hinwegzuhelfen, da ja bekanntlich bei so starken Entzündungen die Wirkung der Lokalanästhesie auch sehr bedeutend herabgesetzt ist. Unter solchen Umständen muß die Bemerkung des Dr. Marschik, daß der Kranke unrettbar dem Hungertode verfallen war, entschieden als richtig anerkannt werden.

Priv.-Doz. Dr. Fein: Es müßte auch aus einem anderen Grunde als dem vom Vorredner angegebenen von der Ernährung mit der Schlundsonde bei schweren Formen von Kehlkopftuberkulose abgeraten werden. Wenn auch die Sonde so schonend als möglich eingeführt wird, sind Läsionen nicht zu vermeiden. Dabei wird die ohnedies schwererkrankte Schleimhaut noch mehr verletzt, der ganze Entzündungsprozeß wird gesteigert und außerdem noch eine Propagierung der Krankheitskeime begünstigt. So müßte daher vor jeder mechanischen Reizwirkung gewarnt werden.

Dr. M. Hajek: Die künstliche Ernährung bei Perichondritis des Kehlkopfes ist kontraindiziert, da erfahrungsgemäß die Perichondritis nach mechanischen Reizungen, wie Einführung des Nährschlauches, Intubation etc. sich sehr verschlimmert und zu umfangreicher Absceßbildung führt.

Was die Indikation der totalen Larynxexstirpation betrifft, so präjudiziert der von Dr. Marschik vorgestellte Fall keineswegs unser Verhalten anderen Fällen gegenüber. Daß bei dem vorgestellten Fall angesichts der Unmöglichkeit der Ernährung kein anderer Ausweg vorlag, kann nicht geleugnet werden. In der Mehrzahl der Kehlkopftuberkulosen bei relativ gesunder Lunge

Digitized by Google
Original from UNIVERSITY OF CALIFORNIA
Generated on 2019-10-24 13:19 GMT / http://hdl.handle.net/2027/uc1.b3252761
Public Domain in the United States, Google-digitized / http://www.hathitrust.org/access_use#pd-us-google

wird indes die frühzeitige Tracheotomie behufs kurativer Zwecke in erster Linie zu berücksichtigen sein. Ich selbst verfüge über eine Anzahl von Fällen, wo bei vorgeschrittener Kehlkopftuberkulose nach Tracheotomie dauernde Heilung eingetreten ist. Von fünf Kranken, deren Schicksal ich seit langem verfolge, beträgt bei einem die Dauer der Heilung bereits 15 Jahre.

Prof. Dr. Großmann: Schon vor vielen Jahrzehnten wurde der Vorschlag gemacht, bei Larynxtuberkulose, auch bei ungestörter Atmung, die Tracheotomie vorzunehmen. Dieser Gedanke mußte sich gewissermaßen aufdrängen, als man sah, daß selbst schwere tuberkulöse Erkrankungen des Kehlkopfes nach dem Luftröhrenschnitt sich wesentlich besserten, ja, nach den Berichten einzelner Autoren, sogar gänzlich ausheilten. Die Ruhestellung des Larynx, die Ausschaltung der durch Hustenstöße gesetzten mechanischen Insulte nach Einführung der Atmungskanüle fördern ganz entschieden den Heilungsprozeß. Die Totalexstirpation des Kehlkopfes bei schwerer Tuberkulose dieses Organs ist aber ein Gedanke, der erst in letzterer Zeit aufgetaucht ist und durchgeführt wurde. Zweifellos gibt es gewisse Formen von Tuberkulose im Larynx — wie sie insbesondere bei der miliaren Infiltration vorkommen, bei welcher der Kehldeckel oft das Bild einer Portio vaginalis darbietet, die Aryknorpel zu Tumoren anschwellen, Atmung und Schluckakt in hohem Grade behindert wird und zu der konsumierenden Krankheit die Gefahr der Inanition hinzutritt — Fälle also, bei denen der letale Ausgang mit einer fast absoluten Sicherheit vorausgesagt werden kann. Unter solchen traurigen Umständen erscheint mir — bei dem heutigen Stande der Therapie — der Versuch, ob nicht durch eine Totalexstirpation das sonst fast zweifellos verlorene Leben gerettet werden könne, durchaus gerechtfertigt. Nach den Schilderungen des Dr. Marschik hatte es sich ja auch in seinem Fall um einen Kehlkopfzustand gehandelt, bei dem nach menschlicher Berechnung das Ende nahe bevorstand. Bei einem so geringen Einsatz kommt das Risiko kaum noch in Betracht. Der Kranke hatte nichts zu verlieren.

Indes, weder Gluck noch Marschik, noch irgend jemand wird in der Totalexstirpation bei Larynxtuberkulose etwas anderes als einen verzweifelten Ausweg aus einer verzweifelten Situation erblicken. Wir haben allen Grund zu hoffen, daß die Therapie der Tuberkulose schon in absehbarer Zeit Fortschritte machen wird, die uns und den Kranken derartige düsterernste Erwägungen und Entschlüsse ersparen werden. Eine vielversprechende Mitteilung nach dieser Richtung hat uns die „Wiener klin. Wochenschr.", Nr. 47, 1912, in allerjüngster Zeit gebracht. Dr. W. I. van Stockum, Direktor der chirurgischen Abteilung des städtischen Krankenhauses in Rotterdam, berichtet über ein von ihm ersonnenes Heilverfahren, mit welchem er bei Tuberkulose geradezu glänzende Erfolge erzielt hat. Prof. Hektor Treule in Amsterdam, der das Verfahren geprüft hat, schreibt unter anderem: Ich habe einen anscheinend ganz hoffnungslosen Fall von Genital- und Peritonealtuberkulose mit dem Mittel behandelt und das Resultat war geradezu „unglaublich". Niemals habe ich in meiner jetzt schon 31jährigen Praxis so etwas Wunderbares von irgend einer Medikation gesehen.

Vielleicht haben wir das Glück, schon demnächst zur Behandlung der Tuberkulose ein Mittel à la Salvarsan zu bekommen.

Dr. Marschik (Schlußwort): Ich stimme den Ausführungen der Vorredner bei und betone nur, daß in meiner Demonstration von einer verallgemeinernden Tendenz dieser Radikalmethode nicht die Rede war und die In-

Digitized by Google
Original from UNIVERSITY OF CALIFORNIA
Generated on 2019-10-24 13:19 GMT / http://hdl.handle.net/2027/uc1.b3252761
Public Domain in the United States, Google-digitized / http://www.hathitrust.org/access_use#pd-us-google

dikation nur durch das Zusammentreffen der obenerwähnten Umstände derart radikal gestellt wurde. Ich möchte auch bei dem vorgestellten Fall von dem momentanen günstigen Zustand des Pat. nicht auf eine sichere radikale Heilung oder auch nur Lebensverlängerung des Operierten schließen.

Es war ein Versuch, einem dem sicheren Tode geweihten Kranken das Leben zu retten, analog dem Vorgang der Chirurgen, durch Resektion einer tuberkulös erkrankten Extremität auf den Allgemeinzustand günstig einzuwirken. Wir können selbstverständlich auch bei einem tuberkulös erkrankten Organismus nicht auf die prompte Wundheilung rechnen, wie sie sonst bei den nach Gluck operierten Pat. beobachten.

Ich muß auch mitteilen, daß der obere Teil der primären Pharynx- und Oesophagusnaht bei dem Pat. bereits wieder aufgegangen ist. Immerhin hat der größte Teil der Nähte gehalten. Der Lungenbefund des Herrn Doz. Eppinger lautete: Mit Ausnahme einer beiderseitigen älteren Spitzenaffektion keine frische Affektion. Prognose für einen chirurgischen Eingriff am Kehlkopf nicht schlecht.

IV. Dr. Friedrich Neumann: Meine Herren! Ich stelle Ihnen hier aus der Klinik meines Chefs *a)* eine 48jährige Pat. vor, welche angibt, seit zwei Monaten an Schluckbeschwerden zu leiden. Die Laryngoskopie ergibt, daß beide Aryknorpel in einen grobgranulären symmetrischen Tumor umgewandelt sind. Der Tumor selbst kann nicht sehr tief in den Larynx hineinreichen und kann die Beweglichkeit der Aryknorpel nicht hindern, denn die Stimme der Pat. ist verhältnismäßig noch gut. Die Probeexcision hat ergeben, daß es sich um Plattenepithelcarcinom handelt. Wegen des eigentümlichen Aussehens des Tumors, wegen seiner Symmetrie und wegen der Beweglichkeit der Aryknorpel trotz des Sitzes und der carcinomatösen Natur des Tumors habe ich mir erlaubt, den Fall vorzustellen. Demnächst wird bei dieser Pat. die Totalexstirpation des Larynx mit beiderseitiger Drüsenausräumung vorgenommen werden.

b) Ferner, meine Herren, stelle ich Ihnen eine 60jährige Pat. vor, die vor 14 Tagen an die Klinik Chiari kam, mit heftigen Atembeschwerden, so daß im ersten Moment eine Tracheotomie notwendig erschien. Die Laryngoskopie ergab, daß an der rechten Pharynxhinterwand in der Höhe des Aryknorpels sich eine taubeneigroße Geschwulst vorwölbte, die den rechten Aryknorpel in den Aditus laryngis hineinpreßte, so daß bei jeder Inspiration der Aryknorpel aspiriert wurde — es handelte sich um eine Struma retropharyngealis. Ich nahm bei der Pat. die rechtseitige Strumektomie vor und es gelang leicht, den hinter der Pharynxschleimhaut gelegenen Knoten auszuschälen, an dem Präparat sehen Sie, wie die eine Seite des Knotens, die der Wirbelsäule anlag, flachgedrückt ist, an der konvexen Seite sieht man einen Abdruck, der dem rechten Aryknorpel entspricht. Sofort nach der Operation sistierten die Atembeschwerden und Schluckbeschwerden, an denen die Pat. litt. Die Wunde heilte p. p. und Pat. konnte acht Tage post operationem entlassen werden. Jetzt noch ergibt die Laryngoskopie bei der Pat. ein leichtes Ödem an der rechten Pharynxhinterwand und im rechten Rec. piriformis und eine deutliche Verdrängung des rechten Aryknorpels in medialer und frontaler Richtung.

V. Dr. Hanszel demonstriert das **histologische Präparat** von der in der letzten Sitzung vorgestellten Tonsilla pendula. Es handelt sich um typisches Tonsillengewebe. Bei dem Knaben wurde die Tonsillektomie ausgeführt

Digitized by Google
Original from UNIVERSITY OF CALIFORNIA
Generated on 2019-10-24 13:19 GMT / http://hdl.handle.net/2027/uc1.b3252761
Public Domain in the United States, Google-digitized / http://www.hathitrust.org/access_use#pd-us-google

(Ausschälung mit dem Elevatorium) und es waren die Tonsillen sehr morsch und durch und durch mit Pfröpfen erfüllt.

VI. Dr. Schlemmer: *a)* Meine Herren! Den Pat., den Sie hier sehen, demonstriere ich Ihnen aus mehreren Gründen:

Erstens hat der 71jährige Herr trotz seines hohen Alters eine Oberkieferresektion wegen Ca. antri Highmori in klaglosester Weise überstanden und können Sie den gewiß befriedigenden kosmetischen Effekt der Langenbeckschen Operation, der, wie Sie sich erinnern, in der letzten Sitzung angezweifelt wurde, sehen.

Zweitens ist dieser Fall in ätiologischer wie auch in therapeutischer Hinsicht gleich interessant und erwähnenswert. Der Pat. war anfangs Juni 1912 zum erstenmal klinischer Pat., nachdem er durch lange Zeit wegen einer chronischen Kieferhöhlenerkrankung privatärztlich behandelt wurde. Gelegentlich seines ersten klinischen Aufenthaltes fand sich vor dem linken Tubenwulst ein etwa nußgroßer Tumor, der die linke Choane größtenteils verdeckte und alle Charaktere der Malignität hatte. Die histologische Untersuchung, von Prof. Stoerk ausgeführt, ergab auch Basalzellencarcinom.

Es war nun tatsächlich im Anschluß an die chronischen Reizzustände in der linken Kieferhöhle zur malignen Degeneration gekommen und wurde der Pat., sowie die Geschwulst zum erstenmal gesichtet werden konnte, an die Klinik gesandt.

Dr. Marschik hat nun am 12. Juni primär die Drüsentumoren am Hals exstirpiert, wobei es sich als notwendig erwies, die Vena jugul. interna zu resezieren; später (Anfang Juli) nahm er die Radikaloperation der Kieferhöhle (Sec. Caldwell-Denker) vor und fand die Schleimhaut hochgradig hypertrophisch und hinten innen bereits carcinomatös. Ausräumung des Siebbeins und Curettage der Kieferhöhle. Der Tumor war etwa walnußgroß und hatte seinen Ursprung am Außenrand der linken Choane, griff aber auf den weichen Gaumen über.

Am 7. Juli wurde der Pat. in ambulatorische Behandlung entlassen und kam kurze Zeit darauf überhaupt nicht mehr, weil er sich wohl fühlte.

Am 17. September stellte er sich wieder vor und es zeigte sich die linke Nasenseite von einem exulzerierten, stinkenden, selbst auf leiseste Berührung leicht blutenden Tumor ausgefüllt, der vorn bis zum Naseneingang und rückwärts ins Cavum pharyngonasale reichte, die Choane vollständig verstopfend.

Rechts fanden sich normale Verhältnisse. Subjektiv bestanden sehr heftige Kopfschmerzen und Magenbeschwerden, die offenbar von der in den Magen abfließenden Tumorjauche herrührten.

Außerdem kam es aus dem Neoplasma zu häufigen Blutungen, die neben der restringierten Nahrungsaufnahme den Pat. sehr schwächen mußten.

Da nun seit der Denkerschen Operation erst $2^1/_2$ Monate verflossen waren und trotzdem schon ein so bedrohliches Rezidiv vorhanden war, schlug ich dem Pat. die Radikaloperation nach Langenbeck vor, in die er ob seines desolaten Zustandes auch einwilligte.

Diese habe ich nun in pulmonaler Äthernarkose (Sec. Kuhn) nach vorheriger Skopolamin-Morphiumgabe am 20. September ausgeführt.

Da ich während der Operation sah, daß wie beim ersten Eingriff das Neoplasma von der Choane und der lateralen Nasenwand ausging, konnte ich dem Pat. den harten Gaumen erhalten und beschränkte mich daher darauf,

Digitized by Google
Original from UNIVERSITY OF CALIFORNIA
Generated on 2019-10-24 13:19 GMT / http://hdl.handle.net/2027/uc1.b3252761
Public Domain in the United States, Google-digitized / http://www.hathitrust.org/access_use#pd-us-google

diesen energisch zu cürettieren. In das große Wundcavum habe ich nun zwei Radiumträger eingelegt: den Träger Nr. 6 in die Keilbeinhöhle, den Träger Nr. 8 auf den Kieferhöhlen-, bzw. Nasenboden.

Der Träger Nr. 6 hat 1·5 cm^2 Fläche und enthält 8·2 *mg* Radiummetall; der Träger Nr. 8 hat 4 cm^2 Fläcke und enthält 16·6 *mg* Radiummetall. Im ganzen wirkten dementsprechend 24·8 *mg* Radiummetall auf die Wundhöhle ein, und zwar blieben die beiden Träger jedesmal 24 Stunden liegen und wurden nach einem dreitägigen Intervall wieder appliziert, so daß der Pat. an allen Stellen bestrahlt wurde. Da dies dreimal wiederholt wurde, so blieb die Wundhöhle 72 Stunden unter der Wirkung von 24·8 *mg* Radiummetall. Ich sah keinerlei Nebenerscheinungen. 10 Tage nach der Radikaloperation habe ich den Pat. in ambulatorische Behandlung entlassen und ist die Wundhöhle, so wie sie jetzt sehen, schön ausgeheilt.

Abgesehen von einer geringgradigen Borkenbildung, die aber in Anbetracht der großen Höhle wohl begreiflich erscheint, ist derzeit nichts Abnormes zu sehen.

Der Pat. steht also heute fast drei Monate nach der letzten Operation und hat — im Gegensatz zu früher — bis jetzt noch keine Andeutung eines Rezidivs, eine erfreuliche Tatsache, die ich vor allem der intensiven Radiumbestrahlung zuschreiben möchte.

Prof. Hajek: Es wäre wünschenswert, daß das Radium sich in diesen Fällen bewährt, da doch leider die Oberkiefercarcinome eine sehr schlechte Prognose geben. Von meinen Fällen (es dürften deren 13—15 sein) habe ich nur einen Fall anzuführen, der länger als drei Jahre geheilt geblieben ist, alle anderen sind in kürzester Zeit rezidiviert, obwohl einige von mir operierte Fälle noch recht circumscript an der lateralen Nasenwand begrenzt waren.

Prof. Dr. Grossmann: Bei dieser Gelegenheit möchte ich Ihnen ein höchst bemerkenswertes Erlebnis mitteilen. Vor etwa drei Jahren kam ein Pat. zu mir mit einem haselnußgroßen, sich weich anfühlenden, von der linken unteren Muschel ausgehenden, bei Berührung leicht blutenden, an der Oberfläche granulierenden Tumor. Ich habe mit Bestimmtheit angenommen, daß es sich um Sarkom, eventuell um Lymphosarkom handelt. Die im pathologisch-anatomischen Institut von Doz. Dr. Erdheim vorgenommene mikroskopische Untersuchung ergab Tuberkulose. Ich habe wenige Tage später noch eine zweite Untersuchung vornehmen lassen und das Resultat lautete „Tuberkulose und nicht Sarkom". Ich habe nun diesen Kranken, nachdem ich die linke Nasenhöhle von den tuberkulösen Granulationen gründlich befreit hatte, einer Röntgenbehandlung unterzogen, um eine gründliche und andauernde Heilung zu erzielen. Es wurde die linke Nasenhöhle täglich einige Minuten hindurch mit harten Röhren bestrahlt. Schon nach etwa 3—4 Wochen bemerkte ich, daß in der früher gesunden rechten Nasenhöhle das Septum beiläufig an der Grenze zwischen knorpeligem und knöchernem Abschnitt eine starke Schwellung zeigte, die etwas exulzeriert war. Diese Schwellung und Ulzeration setzte sich in den folgenden Tagen auf den rechten Nasenflügel und auf die homolaterale Hälfte der Oberlippe fort. Der Zustand des Kranken wurde statt besser täglich schlechter und ich hatte die Besorgnis, daß ich mit meinen geringen Erfahrungen auf dem Gebiete der Röntgentechnik die Behandlung nicht sachgemäß geführt haben dürfte. Ich habe nun einen anerkannten Röntgenspezialisten gebeten, die weitere Behandlung zu übernehmen. Der Zustand des Kranken wollte sich aber trotzdem nicht bessern, die Ulze-

Generated on 2019-10-24 13:19 GMT / http://hdl.handle.net/2027/uc1.b3252761
Public Domain in the United States, Google-digitized / http://www.hathitrust.org/access_use#pd-us-google
Digitized by Google
Original from UNIVERSITY OF CALIFORNIA

ration an der Unterlippe nahm zusehends zu. Dieser Verlauf erschien mir in hohem Grade verdächtig. Daß die Röntgenbehandlung der Tuberkulose in diesem Falle nicht nur völlig mißlang, sondern den Zustand von Tag zu Tag verschlimmerte, stand nicht allein mit meinen eigenen, allerdings bloß bescheidenen Erfahrungen, sondern auch mit den bekannten Resultaten anderer im Widerspruche. Dies veranlaßte mich, von der exulzerierten Oberlippe ein Stück zu exzidieren und einer mikroskopischen Untersuchung zuzuführen. Diese wurde von Herrn Prof. Ghon vorgenommen und ergab Plattenepithelcarcinom mit Verhornung. Die Röntgenbehandlung wurde sofort eingestellt und die kranken Teile von da ab mit Radium bestrahlt. Der Erfolg war ein geradezu glänzender. Die Heilung machte rasche Fortschritte und war, wenn auch mit einem kleinen Substanzverlust am rechten Nasenflügel, in zirka sechs Wochen abgeschlossen. Es unterliegt wohl keinem Zweifel, daß wir es in diesem Falle mit einem infolge der Behandlung entstandenen Röntgencarcinom zu tun hatten. Ob ein derartig maligner Verlauf bei dieser Therapie mit Sicherheit zu vermeiden ist, weiß ich nicht. Es wird aber gut sein, daß wir im gegebenen Fall auch an diese Eventualität denken. Bei Radium ist eine solche Gefahr, soweit wis uns auf die bisherigen Erfahrungen stützen können, nicht vorhanden.

D. Schlemmer: Als Ergänzung zu meiner Publikation in der Oktobernummer der Monatsschrift für Ohrenheilkunde und Laryngologie, in der ich über einen operativ geheilten Fall einer Panantritis acuta dextra bei einem 4jährigen Knaben berichtete, referiere ich Ihnen heute über eine zweite Panantritis bilateralis bei einem kaum dreijährigen Knaben, den ich am 5. November 1912 zu operieren Gelegenheit hatte.

Das Kind erkrankte am 30. Oktober unter Fieber, Erbrechen und starken rechtseitigen Kopfschmerzen.

Der am 1. November beigezogene Arzt behandelte den Zustand bis 3. November symptomatisch und empfahl am 4. November die Überführung an die Klinik Dimmer, weil in der Gegend des rechten Tränensackes eine Schwellung sichtbar wurde.

Erst am 5. November brachte die Mutter das Kind in die ophthalmologische Amhulanz, von wo dasselbe miftags in vollkommen kollabiertem, pulslosem Zustande an unsere Klinik transferiert wurde.

Das Befinden des kleinen Pat. war bei der Einlieferung ein so schlechtes, daß vorerst Wiederbelebungsversuche angestellt werden mußten, bevor an etwas anderes gedacht werden konnte. Nach eifriger Applikation von warmen Tüchern, Sauerstoff, Kampfer und schwarzem Kaffee per rectum hatte sich das Kind bis 5 Uhr nachmittags so weit erholt, daß eine Untersuchung möglich erschien. Diese stellte profuse Eiterung in beiden Nasenseiten, rechts mehr als links, fest, und als sinnfälligstes Symptom eine mächtige Schwellung, die, von der rechten Nasenseite ausgehend, sich stirnwärts bis weit unter das Capillitium erstreckte. Die Haut der rechten Gesichtsseite war hochrot, glänzend, sehr druckschmerzhaft und bestand im Bereiche der Stirn über dem mächtigen Tumor ausgesprochene Fluktuation. Lidödem rechts.

Eiter ist auch postrhinoskopisch in reichlicher Menge sichtbar, so daß eine Sicherstellung seiner Provenienz unmöglich ist. Temperatur 40·9. Geringgradige Benommenheit. Puls nicht zählbar.

Trotz des ganz hoffnungslosen objektiven Befundes habe ich mich entschlossen, den Pat. der Radikaloperation zu unterziehen, die in ganz oberflächlicher Äthernarkose gemacht wurde.

Digitized by Google
Original from UNIVERSITY OF CALIFORNIA
Generated on 2019-10-24 13:19 GMT / http://hdl.handle.net/2027/uc1.b3252761
Public Domain in the United States, Google-digitized / http://www.hathitrust.org/access_use#pd-us-google

Typischer Killianschnitt rechts. Es fließt sofort Eiter in reichlicher Menge ab und läßt sich nun ein umfänglicher subperiostaler Absceß über der ganzen Stirnbeinschuppe konstatieren. Das Periost ist bereits auf große Strecken dem Krankheitsprozeß zum Opfer gefallen und erscheint der Knochen schon mißfarbig.

Das rechte Siebbeinlabyrinth ist bloß mehr eine bläulich verfärbte, zum Teil eitrige, belegte, übelriechende Masse, die sich leicht entfernen läßt. Überdies finden sich zwei Perforationsöffnungen in der Gegend der Lamina papyracea rechts. Ausräumung des ebenfalls kranken Siebbeines links nach entsprechendem Hilfsschnitt.

Die Crista gallinaria und die beiden Nasenbeine hängen nur mehr äußerst lose im Gewebe, doch wird davon Abstand genommen, namentlich erstere zu entfernen, um nicht noch ungünstigere Verhältnisse zu schaffen.

Eröffnung beider Kieferhöhlen, von denen die rechte mit einem Eiterklumpen, die linke mit Schleim gefüllt war. Die Stirnhöhlen und Keilbeinhöhlen fehlten noch vollständig.

Nach entsprechender Wundversorgung feuchter Verband.

Am Abend fiel die Temperatur auf 38·8, um am folgenden Morgen (6. November) wieder auf 39·9 anzusteigen.

Der Pat. war stets sehr unruhig, schrie fortwährend, verweigerte die Nahrungsaufnahme und starb $2^1/_2$ Tage nach der Operation.

Die Autopsie stellte folgendes fest (Doz. Dr. Wiesner):

„Periostitis über dem Stirnbein, fortschreitende Vereiterung durch die Siebbeinknochen. Sequestration der rechten Nasenbeinhälfte sowie der Crista gallinaria.

Pachymeningitis purulenta externa in der rechten vorderen Schädelgrube. Durchbruch der Jauchung über dem rechten Siebbein auf die Innenfläche der Dura mater und konsekutive eitrige Pachymeningitis interna und Leptomeningitis insbesondere über der linken Großhirnhemisphäre. Thrombophlebitis des Sinus longitudinalis in seinem vorderen Drittel. Akutes Hirnödem.

Metastatisch verjauchter Absceß im rechten Lungenoberlappen. Fettige Degeneration des Herzmuskels; parenchymatöse und fettige Degeneration der Nieren. Fettleber, Follikelschwellung in der Milz. Entzündliche Hyperplasie der beiderseitigen Submaxillar- und Halslymphdrüsen.

Operative Eröffnung eines großen subperiostalen Abscesses über dem Stirnbein. Ausräumung der Siebbeinhöhlen und der Kieferhöhlen 58 St. a. m.

Drainage des Operationsfeldes beiderseits durch die unteren Wundwinkel zirka fingerbreit oberhalb der Nasenflügelansätze."

Der intra operationem gewonnene Eiter des subperiostalen Abscesses sowie des Kieferhöhlen- und Siebbeinzelleneiters ergab bei der bakteriologischen Untersuchung (Doz. Dr. Wiesner) Diplococcus pneumoniae in Reinkultur.

Das Kind war also den sechsten Tag krank und bereits sterbend, als es der Operation unterzogen wurde, und zeigt dieser Fall wiederum, daß auch im zarten Kindesalter akute Nebenhöhlenerkrankungen bisweilen vorkommen, aber nicht immer rechtzeitig erkannt und dem rettenden Eingriff zugeführt werden.

Prof. Hajek: Bei der Beurteilung ähnlicher Fälle, wie sie Herr Dr. Schlemmer demonstrierte, muß große Vorsicht obwalten. Es sind eine ganze Anzahl von Sinusitisfällen sowohl bei Neugeborenen als auch bei Kindern in den ersten Lebensjahren publiziert worden, bei welchen es mehr

Digitized by Google
Original from UNIVERSITY OF CALIFORNIA
Generated on 2019-10-24 13:19 GMT / http://hdl.handle.net/2027/uc1.b3252761
Public Domain in the United States, Google-digitized / http://www.hathitrust.org/access_use#pd-us-google

als wahrscheinlich ist, daß der Prozeß nicht in der Sinusschleimhaut, sondern im Knochengerüste begonnen hat.

Die Symptome sind die einer fortschreitenden eitrigen Osteoperiostitis, welche vielfach zu mehrfacher Fistelbildung und circumscripter Nekrose führt und im weiteren Fortschreiten auf die Bekleidung der Kieferhöhle und die der anderen Nebenhöhlen übergreift, ähnlich wie dies schon früher vielfach bei Erwachsenen gewöhnlich nach Periostitis des Oberkiefers, gewöhnlich nach Zahnkaries, beobachtet wurde. Der Umstand, daß in dem von Herrn Dr. Schlemmer vorgestellten Fall im Siebbein die hochgradigste Zerstörung vorlag, kann nicht als Beweis dafür angesehen werden, daß der Prozeß dort begonnen hat, da bei einer progredienten Eiterung es oft an der von dem Infektionsherd entfernten Stelle zu ausgedehnter Nekrose kommen kann. Angesichts dieser Erwägungen wird die Frage an den Demonstrierenden gestellt: welche Momente liegen vor, um die Nebenhöhlen als den primären Infektionsherd anzusehen? Es ist zweifellos, daß nur in letzterem Falle von einer primären Pansinusitis gesprochen werden kann.

Dr. Schlemmer (Schlußwort): Auf die Anfrage des Herrn Prof. Hajek möchte ich mir zu bemerken erlauben, daß es in dem terminalen Stadium, in welchem ich die Radikaloperation vornahm, unmöglich war, darüber eine sichere Entscheidung zu treffen, ob der Knochen oder die Schleimhaut das primär Erkrankte war.

Begreiflicherweise wird der überaus zarte kindliche Knochen im Siebbeinlabyrinth bei bestehender heftiger Entzündung der Schleimhaut gar arg in Mitleidenschaft gezogen und sehr früh zugrunde gehen — früher wahrscheinlich als die unter günstigeren Ernährungsbedingungen stehende Schleimhaut. Der Operateur findet dann intra operationem nur einen mißfarbigen matschen Klumpen, wie eben im speziellen Fall, und ist, wenn es sich um die gestellte Frage handelt, lediglich auf die Anamnese und den histologischen Befund der entfernten Gewebsteile angewiesen.

Erstere lautet nun nicht so, daß z. B. an eine primäre tuberkulöse oder periostitische Erkrankung der Schädelknochen gedacht werden kann, und fand sich auch bei der Autopsie kein Anhaltspunkt für diese Annahmen. Die histologische Untersuchung, die ich früher zu erwähnen vergessen habe, ergab folgendes (Prof. Stoerk): „Das Gewebsstück der Kieferhöhlenschleimhaut zeigt eine durch Ödem bedingte mächtige Verbreiterung des subepithelialen Schleimhautanteiles; das Epithel darüber ist unverändert und seiner Oberfläche sind mehrfach Massen zellulären Exsudats aufgelagert.

In der Tiefe des ödematös durchtränkten Bereiches an mehreren Stellen dicht gedrängte Infiltrate mononukleärer Rundzellen, hie und da zwischen diesen Rundzellen eosinophile Elemente.

Polynukleäre Rundzellen zeigen sich nur gelegentlich."

„Die Schleimhaut der Siebbeinzellen zeigt schwere entzündliche Veränderungen längeren Bestandes, deren Verteilung darauf hinweist, daß der Prozeß sich vorwiegend im Tiefenbereiche abgespielt haben muß.

Insbesondere erscheinen die dem Knochen, resp. dem Periost zunächstliegenden Abschnitte im Sinne lebhafter Proliferation der Zwischengewebselemente mit reichlicher Fibroblasten- und Gefäßneubildung verändert.

Die oberen Anteile zeigen Ödem und Infiltration, welche Veränderungen aber, insbesondere der Infiltration, meist in einem gewissen Abstande von der Oberfläche aufzuhören scheinen.

Digitized by Google
Original from UNIVERSITY OF CALIFORNIA
Generated on 2019-10-24 13:19 GMT / http://hdl.handle.net/2027/uc1.b3252761
Public Domain in the United States, Google-digitized / http://www.hathitrust.org/access_use#pd-us-google

Das Epithel scheint bloß etwas aufgelockert."

Diese Befunde scheinen nun freilich eher dafür zu sprechen, daß der primäre Prozeß im Knochen lag, andrerseits darf aber nicht vergessen werden, daß sich im Eiter „Diplococcus pneumoniae" in Reinkultur fand,

Ich würde daher im Hinblick auf den zitierten Befund des Herrn Prof. Stoerk das Krankheitsbild zu deuten, daß die tiefen Schleimhautschichten und der Knochen doch erst sekundär erkrankt sind und das Epithel deshalb so geringgradige Veränderungen zeigte, weil es von Natur aus ein Schutzorgan ist und als solches den eindringenden Krankheitserregern größeren und längeren Widerstand entgegensetzt als die Gewebe in der Tiefe.

Sitzung vom 15. Januar 1913.

Vorsitzender: Prof. L. Rethi.
Schriftführer: Dr. F. Schlemmer.

Der Vorsitzende begrüßt als Gäste die Herren Dr. Erwin aus Philadelphia, Dr. Lando aus Kanada, Dr. Amersbach aus Freiburg und Dr. B. Grossmann, Wien. Ferner gratuliert er im Namen der Gesellschaft Herrn Professor Dr. Roth zur Verleihung des Titels eines außerordentlichen Professors.

Dann macht der Vorsitzende Mitteilung von dem Ableben des namentlich durch die Lehre von der primären Knochenerkrankung bei der Entstehung der Nasenpolypen bekannt gewordenen Dr. Ed. Woakes in London in seinem 75. Lebensjahre; und schließlich erinnert er daran, daß die Deutsche Naturforscher- und Ärzteversammlung heuer, und zwar vom 21.—26. September, in Wien tagen wird.

I. Priv.-Doz. Dr. Fein stellt eine 68jährige Frau vor, bei welcher er ein enorm großes weiches Papillom, das die ganze rechte Nasenseite ausgefüllt hatte und anscheinend benignen Charakter hat, entfernt hat.

Prof. Dr. Réthi sah in zwei Fällen, von denen einer einen Kollegen aus Südamerika betraf und bei dem eine beträchtliche Erweiterung des Nasenrückens erfolgt war, von der unteren äußeren Fläche der mittleren Muschel ausgehende Geschwülste von außergewöhnlichen Dimensionen; sie waren ungefähr 10 *cm* lang und hatten einen Umfang von 9, bzw. 10 *cm*. Die histologische Untersuchung ergab einen gutartigen Charakter.

II. Priv.-Doz. Dr. Emil Glas demonstriert einen seltenen Fall von **primärem Pemphigus des Kehlkopfes.** Der 55jährige Pat. erkrankte vor etwa fünf Wochen an Schluckschmerzen und leichtem Fieber und wurde, da verschiedene Gargarismata nichts genutzt hatten, dem Spezialarzt zugewiesen. Der damalige Befund war folgender: An der Zungenbasis, den aryepiglottischen Falten und dem Kehlkopfdeckel fanden sich oberflächliche, unregelmäßig gestaltete Substanzverluste, an deren Rändern teilweise Epithelfetzchen hingen; an einzelnen Partien kleine Ekchymosen. Auf mehreren Ulcerationen diphtheroide Auflagerungen, unter welchen leicht blutende unebene Basis zu finden ist. Die Auflagerungen sind mehrerenorts festhaftend, in der Umgebung der pharyngoepiglottischen Falten leichtes Ödem. Die Diagnose eines Schleimhautpemphigus war durch das charakteristische Bild gegeben, Herpes mit Rücksicht auf die Irregularität der Blasen, das Decollement, die Farbe der Efflorescenzen auszuschließen, für Tuberkulose keinerlei Anhaltspunkte. Der heutige Befund von dem ersten nicht wesentlich verschieden, an der rechten Tonsille eine geborstene, mit diphtheroiden Auflagerungen versehene Blase. (Zur absoluten Sicherung der Diagnose könnte man, was nun bei der starken Schmerz-

Digitized by Google
Original from UNIVERSITY OF CALIFORNIA
Generated on 2019-10-24 13:19 GMT / http://hdl.handle.net/2027/uc1.b3252761
Public Domain in the United States, Google-digitized / http://www.hathitrust.org/access_use#pd-us-google

haftigkeit kontraindiziert ist, später Probeexcision vornehmen, um durch den histologischen Befund Tuberkulose völlig auszuschließen.) In bezug auf die Therapie wird lokal Orthoform und Anästhesie verwendet, zudem die von Sacher bei Herpes laryngis angegebene Mischung von Cocain und Morphin mit Amylum vor dem Essen genommen. Sollten die schweren dysphagischen Beschwerden anhalten, so wäre eine Alkoholinjektion in den oberen Laryngeus angezeigt, welche therapeutische Maßnahme bei den schweren Fällen von Tuberkulose des Larynx mitunter von sehr gutem Erfolge begleitet ist.

Prof. Dr. Roth macht die sichere Diagnosestellung vom Ausfalle der histologischen Untersuchung abhängig.

Prof. Dr. Glas: Wenn möglich, soll eine solche Untersuchung stattfinden.

III. Dr. Marschik zeigt: *a)* einen Fall von **Larynxstenose** infolge beiderseitiger Ankylose der Aryknorpelgelenke nach Typhus, mit Laryngostomie behandelt. Heilung. Der jetzt 28jährige Patient mußte vor 3 Jahren im Verlauf ein Typhuserkrankung in Amerika wegen plötzlich eintretender Larynxstenose tracheotomiert werden. Vor $1^1/_2$ Jahren kam er in die Klinik und zeigte damals beide Stimmlippen in Adduktionsstellung, die rechte ganz fixiert, der linke Aryknorpel noch etwas beweglich. Eine vorsichtige Dilatationsbehandlung durch mehrere Wochen war ohne Wirkung und daher führten wir, veranlaßt durch die günstigen Erfolge der Laryngostomie bei den Narbenstenosen des Larynx, die Laryngofissur aus und behandelten ihn ungefähr durch fünf Monate mit dem sogenannten Flügelbolzen von Chiari-Marschik. Da die Incision der Aryknorpelgelenke keine Sequestration zeigte, wurden beide Stimmlippen samt dem Processus vocales exzidiert. Nach Ablauf dieser Zeit ist sowohl der Bolzen als auch die Kanüle weggelassen worden, worauf das Laryngostoma sich rasch schloß. Einige Monate noch wurde vom Mund aus mittelst Schrötterscher Hartgummiröhren die Dilatation fortgesetzt; seit sechs Monaten hat Pat. die Bougierung ausgesetzt, ohne daß der Kehlkopf sich wieder verengt hätte.

Die Stimme ist eine sogenannte Pseudostimme: Pat. phoniert mangels seiner Stimmbänder mit den Taschenfalten und hat es durch Übung zu einer zwar heiseren, aber leidlich tönenden Stimme gebracht. Der Erfolg der Laryngostomiebehandlung bei diesem sowie bei anderen Fällen. von Perichondritis laryng. chron. oder Ankylose der Aryknorpelgelenke ist um so bemerkenswerter, als erfahrungsgemäß die einfache Dilatation wie auch die Laryngostomie mit einfacher Dilatation vollständig erfolglos sind, nicht nur daß die Dilatation meistens sehr bald wegen neu auftretender perichondraler Schwellungen abgebrochen werden muß, stellt sich auch für den Fall, daß die Dilatation vertragen wird, nach Aussetzen desselben nach kurzer Zeit wieder die Adduktionsstellung und somit wieder Kehlkopfstenose ein. Der Grund des Versagens der Dilatation bei dieser Art von Stenosen liegt in dem Umstande, daß, abgesehen von der Ankylose der Gelenke, im übrigen eine vollständig normale Kehlkopfschleimhaut vorhanden ist, welche natürlich auch die normale Reaktionsfähigkeit gegenüber mechanischen Eingriffen, wie sie die progressive Dilatation darstellt, zeigt. Ganz anders verhalten sich die Narbenstenosen, wo es sich um ein gefäßarmes, viel derberes und weniger heftig reagierendes Aftergewebe handelt. Soll demnach die Larynxstenose auch in jenen Fällen zum Ziele führen, so bleibt nichts anderes übrig, als durch Excision mindestens einer Seite der inneren Kehlkopfweichteile erstens von vorn-

Digitized by Google
Original from UNIVERSITY OF CALIFORNIA
Generated on 2019-10-24 13:19 GMT / http://hdl.handle.net/2027/uc1.b3252761
Public Domain in the United States, Google-digitized / http://www.hathitrust.org/access_use#pd-us-google

herein ein offenbleibendes Lumen zu schaffen und zweitens durch Erzeugung einer künstlichen Narbe wenigstens auf der einen Seite die Verhältnisse für progressive Dilatation günstig zu gestalten. Am sichersten ist natürlich die Excision beider Seiten, eventuell mit Belassen einer Partie der Taschenfalten, da dann keine normale Kehlkopfschleimhaut mehr vorhanden ist, von der reaktive Schwellungen zu befürchten wären.

Was das derzeitige Kehlkopfbild bei dem vorgestellten Pat. anbelangt, so zeigen die Aryknorpel ungefähr dasselbe Verhalten wie vor der Operation, der rechte vollständig ankylosiert, der linke noch mäßig beweglich, was beweist, daß auch durch Behandlung mit den metallischen Hartbolzen eine Schädigung der Kehlkopfknorpel nicht eintritt.

b) Einen Fall von **Panantritis sinistra** mit Verdacht auf intrakranielle Komplikation. Radikaloperation der Nebenhöhlen, anscheinend Heilung auch der intrakraniellen Komplikation.

Der 52jährige Pat. wurde von Prof. Redlich an die Klinik gewiesen. Prof. Redlich stellte bei ihm den unter dem Namen Korsakow bekannten eigentümlichen psychischen Erscheinungskomplex fest und vermutete mit Rücksicht auf die Anamnese einer seit mehreren Wochen bestehenden Cephalalgie, leichter Anschwellung der linken Stirnhöhlengegend und eitriger Sekretion aus der linken Nase eine rhinogene intrakranielle Komplikation, wahrscheinlich Stirnhirnabsceß. Die neurologische Untersuchung ergab Differenz der Reflexe zwischen beiden Seiten und eigentümlich amnestische Lücken, indem das Gedächtnis nur für gewisse Zeitpunkte funktioniert, für andere, meistens näherliegende, nicht. Da wir eine patente Nebenhöhleneiterung auf der linken Seite fanden, gleichzeitig leichte Anschwellung und Druckempfindlichkeit der Stirnhöhlengegend, führten wir am 22. Dezember 1912 die Radikaloperation sämtlicher Nebenhöhlen dieser Seite unter peroraler Intubation, welche uns seit ihrer Einführung auf der Klinik stets einen ruhigen Verlauf dieser Operation gewährleistete, aus. Nach unseren Erfahrungen über die rhinogenen Hirnabscesse und die rhinogenen intrakraniellen Komplikationen überhaupt hat sich der Standpunkt als zweckmäßiger erwiesen, der auch von anderen Autoren geteilt wird, trotz bestehender Anzeichen intrakranieller Komplikationen in dem ersten Akt vorerst nur die Nebenhöhlen radikal zu operieren und erst bei unverändertem Fortbestehen der intrakraniellen Symptome oder gar Verschlimmerung, trotz normalen reaktionslosen Verhaltens der Nebenhöhlenwunden, die Schädelhöhle zu trepanieren.

Wegen der eventuell zu erwartenden Erkrankung der Stirnhöhlenhinterwand und der Notwendigkeit einer unmittelbaren Trepanation wurde nicht die Killiansche, sondern die Riedlsche Methode angewendet, mit vollständiger Resektion der vorderen und unteren Wand. Es fand sich die Stirnhöhle von mäßiger Ausdehnung und Tiefe, Schleimhaut stark ödematös, wenig Eiter. Durch ein Septum von oben getrennt, fand sich ein orbitaler Recessus von ganz ungewöhnlicher Ausdehnung nach hinten zu, so daß die Orbita bis zum Opticuseintritt ein zweites Dach besaß. Es war auch hier die Schleimhaut ödematös und befand sich reichlich Eiter bis in den hintersten Winkel. Die Ausarbeitung dieses Recessus gestaltete sich infolge der enormen Ausdehnung sehr schwierig. Als im hintersten Winkel der Orbita noch immer Teile des Recessus sich vorfanden und bereits infolge des langdauernden Druckes auf das Orbitalgewebe im Bereiche des Opticus ein Hämatom entstanden war, unterbrach Vortragender das weitere Arbeiten von der Stirn-

Digitized by Google
Original from UNIVERSITY OF CALIFORNIA
Generated on 2019-10-24 13:19 GMT / http://hdl.handle.net/2027/uc1.b3252761
Public Domain in the United States, Google-digitized / http://www.hathitrust.org/access_use#pd-us-google

höhlenwunde aus und versuchte durch Trepanation der lateralen Orbitalwand secundum Krönlein einen bequemeren Zugang zum hinteren Ende des Recessus zu bekommen. Der Schnitt wurde durch die Augenbraue 1 *cm* oberhalb des Jochbogens fast bis zur Ohrmuschel weitergeführt, die Temporalisfasern durchschnitten und ein zirka daumengliedgroßes Stück des Knochens ausgemeißelt, worauf man direkt auf die hintere Spitze der Orbita kam und in wenigen Minuten das hintere Ende des Recessus supraorbitalis glatt und rein ausgearbeitet war. Bei dieser lateralen Trepanation kam es zur Eröffnung der Schädelhöhle und Bloßlegung der leicht hyperämischen, aber gut pulsierenden Dura. Da der Knochen in dieser Gegend vollständig gesund, auch die Dura sich normal zeigte und deutlich pulsierte, hatten wir keine Veranlassung, an dieser Stelle in das Gehirn einzugehen. Zum Schlusse der Operation wurde das gleichfalls ödematöse eiternde Siebbein vollständig ausgeräumt, die Keilbeinhöhle, welche sehr groß und tief, aber fast normal war, ohne Schleimhautresektion breit eröffnet und endlich die stark eiternde Kieferhöhle nach Luc-Caldwell radikal operiert, die Wunden nach außen und gegen die Nase zu drainiert. Unmittelbar nach der Operation wurde Pat. einer konsequenten Urotropin-Behandlung unterzogen, i. e. 2 *g* subcutan zum Schlusse der Operation und weitere 4 *g* täglich per os. Das Urotropin hat uns seit seiner Einführung auf der Klinik Chiari wertvolle Dienste geleistet und trotz der zunehmenden Frequenz der Eröffnungen der Schädelhöhle bei der Behandlung der Nebenhöhlen können wir eine sichtliche Abnahme der intrakraniellen Komplikationen, vor allem der Meningitis feststellen. Intoxikationserscheinungen haben wir bei dieser Dosierung bisher nicht beobachtet.

Der Verlauf war im ganzen ein befriedigender. Nach zwei Wochen leichten Fiebers sank die Temperatur zur Norm ab. Die Operationswunden zeigten tadellose ungestörte Wundheilung. Die intrakraniellen Symptome blieben zwei Wochen lang bestehen und zeigten von da an stetigen Rückgang. Seit einer Woche beginnt auch der Korsakowsche Komplex undeutlicher zu werden.

Obwohl noch zu kurze Zeit nach der Operation verstrichen ist, um den Pat. als sicher geheilt betrachten zu können, sind wir schon jetzt der Ansicht, daß, wenn der Korsakow nicht durch einfaches Senium hervorgerufen ist, es sich eher um eine sogenannte Meningitis serosa als um tatsächlich intrakranielle Eiterung gehandelt hat. Nach unseren Erfahrungen von neun Fällen rhinogener Hirnabscesse verliefen diese Abscesse nicht wie die gewöhnlich in den chirurgischen Lehrbüchern beschriebenen, mit fieberfreiem, jahrelang, manchmal jahrzehntelang dauerndem Verlauf des Latenzstadiums, sondern ihr Verlauf ist bedeutend ungünstiger, immer subfebril und das manifeste Stadium tritt noch vor Ablauf von zwei Monaten ein, wenn es sich nicht unmittelbar an die Nebenhöhlenerkrankung anschließt.

c) Ein Fall von **Fistula frontalis** nach Stirnhöhleneiterung mit Zerstörung des Knochens der Vorderwand und Hinterwand (Antritis perforans atque abscedens). Excision, Heilung. Der 21jährige Pat. gibt an, daß zirka fünf Wochen vor seiner Aufnahme auf die Klinik unter heftigen Kopfschmerzen und Fieber angeblich im Anschluß an eine Gesichtsrose eine enorme Schwellung der rechten Stirnhöhlengegend aufgetreten sei, welche nach einigen Tagen aufgebrochen sei und eine Menge Eiter entleert habe. Nach Abklingen der stürmischen Erscheinungen sei eine eiternde Fistel zurückgeblieben, welche einen Monat danach operiert wurde. Es sollen dabei zwei Knochensequester entfernt worden sein. Die Operation hatte aber keinen Er-

Digitized by Google
Original from UNIVERSITY OF CALIFORNIA
Generated on 2019-10-24 13:19 GMT / http://hdl.handle.net/2027/uc1.b3252761
Public Domain in the United States, Google-digitized / http://www.hathitrust.org/access_use#pd-us-google

folg. Sechs Wochen vor seiner Aufnahme auf die Klinik trat auf der gleichen Stelle neuerlich ein Absceß auf, der von einem Arzt gespalten wurde. Seit dieser Zeit besteht eine Fistel ohne Heilungstendenz.

30. Dezember 1912 Aufnahme auf die Klinik. Die Untersuchung ergab: Entsprechend dem inneren rechten Augenbrauenkopf besteht eine flache Depression der Stirnhöhlengegend, in deren trichterförmig sich vertiefendem Zentrum eine wenig sezernierende Fistel sich befindet. Die innere Nase zeigt geringgradige schleimigeitrige Sekretion aus dem mittleren Nasengang. Keine Kopfschmerzen. Von besonderem Interesse ist in diesem Falle das Röntgenbild. Es zeigt die linke Stirnhöhle von normaler Ausdehnnng und normalem Luftgehalt mit deutlichen Grenzen; die rechte Stirnhöhle erschien von derselben Ausdehnung, die Grenzen verwaschen, dagegen der Luftgehalt bedeutend vermehrt. Wir nahmen nun an, daß diese Vermehrung des Luftgehaltes einerseits durch die Absorption der vorderen Stirnhöhlenwand, andrerseits durch eine abnorm tiefe Stirnhöhle bedingt sei. Die vor zwei Wochen von Hofrat Chiari ausgeführte Operation, ebenfalls mit peroraler Intubation, zeigte nun den wahren Sachverhalt, Nach Umschneidung der Fistel und Zurückschiebung des Periosts ließen sich die Grenzen der Stirnhöhle an verschiedenen Stellen durch kleine überdachte Recessus noch feststellen, doch war eine Höhle nicht mehr vorhanden, indem die Mulde der Depression von der Stirnhöhlenhinterwand gebildet war. Als man nun auch die die Fistel umgebende Schwiele vom Knochen abschob, zeigte sich als Erklärung des abnormen Luftgehaltes eine zirka hellerstückgroße Perforation der Hinterwand, der Knochen des Randes ringsherum verdünnt Die fistelnde Schwiele war mit der bloßliegenden Dura fest verwachsen. Nach Excision der Schwiele im Niveau der Perforation kam es zu geringem Liquorabfluß und es zeigte sich eine kleine schlitzförmige Verletzung der Dura mater. Die Perforation wurde nun mit Knochenzangen überall erweitert, bis allenthalben gesunder und harter Knochen erreicht war, darauf die Lücke in der Schädelwand mit Jodoformgazetampon verschlossen. Man hätte die Duralücke auch nähen können, indes war sie so fein, daß eine primäre Verklebung des Schlitzes mit Sicherheit zu erwarten war, andrerseits eine Naht durch den Fremdkörperreiz die Infektionsgefahr nur erhöht hätte. Die Operation wurde mit Ausräumung des vorderen Anteiles des leicht ödematösen Siebbeines und Eröffnung der normalen Keilbeinhöhle beendet. Die Hautränder wurden über dem Tampon primär genäht, der Streifen am inneren Augenwinkel herausgeleitet. Auch hier setzten wir unmittelbar nach der Operation den Pat. unter konsequente Urotropinmedikation. Der Verlauf war glatt und vollständig fieberfrei. Derzeit besteht nur noch eine leicht fistelnde Dehiszenz der Drainagestellen.

Priv.-Doz. Dr. Glas: Daß manchmal metastatische Abscesse lange Zeit hin völlig latent verlaufen, um plötzlich akute Erscheinungen hervorzurufen, dafür sei folgender, vom Vortragenden beobachteter Fall Beleg. Es handelte sich um ein etwa 20jähriges Mädchen, das lange Zeit an linkseitigen Stirnkopfschmerzen gelitten hatte und den Befund einer linkseitigen Sinusitis frontoethmoidalis darbot. Da endonasale Eingriffe keinen Effekt hatten, entschloß sich Vortragender zur radikalen Operation, welche nach Killian ausgeführt wurde. Hierbei fand man eine kleine Nekrose im Gebiete der hinteren Stirnhöhlenwand. Der Prozeß heilte gut aus, die andauernden Kopfschmerzen verschwanden und Pat. wurde aus dem Spital entlassen. Erst etwa ein Jahr später kam dem Vortragenden die Mitteilung zu, daß Pat.. die sich in der

Digitized by Google
Original from UNIVERSITY OF CALIFORNIA
Generated on 2019-10-24 13:19 GMT / http://hdl.handle.net/2027/uc1.b3252761
Public Domain in the United States, Google-digitized / http://www.hathitrust.org/access_use#pd-us-google

Zwischenzeit wohl gefühlt hatte und nur hie und da über geringe Schwindelsymptome geklagt hatte, plötzlich beim Tanze leblos zusammengesunken sei. Bei der Sektion wurde ein Abscess im Kleinhirn gefunden, der jedenfalls als metastatischer nach dem Empyem der Stirnhöhle (mit Nekrose der hinteren Wand) zu bezeichnen war.

Dr. Weil: Nach meiner Meinung ist der Knochenprozeß in diesem Falle keineswegs unklar. Das ist ein typischer Fall von akuter Osteomyelitis des Stirnbeins, in deren Verlauf es zur Bildung von Sequestern gekommen ist; daher die Knochendefekte. Solche Fälle können nach Abstoßung und Extraktion der nekrotischen Knochenstückchen nach Monaten und Jahren ohne größere Eingriffe ausheilen.

Dr. Marschik (Schlußwort): Die Erfahrung unserer Klinik in den anderen Fällen von Antritis perforans wie die Geschichte des vorgestellten Falles läßt eine primäre Erkrankung der Stirnhöhlenschleimhaut als das Wahrscheinlichere erscheinen.

IV. Dr. Schlemmer: Meine Herren! Die Pat., die Sie hier sehen, kam Ende September in die klinische Ambulanz und gab an, „über Nacht" heiser geworden zu sein. Anamnestisch wurde erhoben, daß bis auf häufige Anginen in früherer Zeit die Pat. stets gesund war. Sie wurde deshalb auch im Februar tonsillektomiert. Die plötzliche Heiserkeit führte sie auf Verkühlung zurück.

Da der Larynxbefund durchaus der Norm entsprach — bei der Untersuchung konnte Pat. gar wohl „e" phonieren — wurde die Diagnose auf Hy. laryngis gestellt und dementsprechend therapeutisch vorgegangen. Elektromassage, Faradisation von außen und endolaryngeal hatten aber nur vorübergehenden Erfolg, insofern als die Pat. im Anschluß an die Behandlung kaum zwei Stunden hörbar sprechen konnte. Nach dieser Zeit war sie wieder aphonisch.

Bis Ende Oktober wurde die vorerwähnte Therapie fortgesetzt, ohne daß sich der Zustand auch nur irgendwie gebessert hätte.

Eines Tages klagte die Pat. unmittelbar nach einer endolaryngealen Faradisation über heftige Schmerzen rechts außen über der Cartilago thyreoidea. Laryngoskopisch war zuerst kein objektiver Befund zu erheben, weshalb bloß die faradische Behandlung unterbrochen und die Pat. angewiesen wurde, sich warme Umschläge zu machen.

Als sie nach drei Tagen wieder kam — die Schmerzen sollen indessen an Intensität zugenommen haben — sah man laryngoskopisch eine geringgradige Schwellung und Rötung des rechten Stimm- und Taschenbandes sowie eine trägere Beweglichkeit des rechten Aryknorpelgelenkes, ohne daß dieses geschwollen gewesen wäre. Unter der vorderen Kommissur war der subglottische Raum etwas gerötet und geschwollen. Es bestand völlige Aphonie und lebhafte Druckschmerzhaftigkeit vorn rechts am Halse an der Cartilago thyreoidea.

Ich war zuerst der Meinung, die Pat. bei der Faradisation mit der Elektrode im Larynx verletzt und damit diese Verschlimmerung verursacht zu haben. Als sich dann aber später der objektive Befund wesentlich besserte, ohne daß die Pat. subjektiv auch nur die geringste Erleichterung verspürt hätte, mußte ich abermals an der eingangs erwähnten Diagnose festhalten.

Dr. Marschik, der die Pat. einige Tage später sah, bestätigte mir meinen mitgeteilten Larynxbefund und stellte die Vermutungsdiagnose auf Perichondritis thyreoidea externa incipiens.

Digitized by Google
Original from UNIVERSITY OF CALIFORNIA
Generated on 2019-10-24 13:19 GMT / http://hdl.handle.net/2027/uc1.b3252761
Public Domain in the United States, Google-digitized / http://www.hathitrust.org/access_use#pd-us-google

Die Pat. wurde vorerst antiphlogistisch behandelt und außerdem Ichthionsalbe appliziert. Die Schmerzen blieben trotzdem andauernd stark, außerdem veränderte sich das laryngoskopische Bild absolut nicht.

Die Pat. konnte weder kalte noch warme Umschläge am Halse vertragen und hatte auch Schluckbeschwerden bekommen. Bald stellte sich eine deutliche Schwellung am Halse ein, die sowohl spontan wie auf Druck schmerzte.

Ich habe nun die Pat. an die Klinik aufgenommen, um sie genau beobachten zu können. Hier veränderte sich unter den konservativen Maßnahmen das Bild nicht, die Schmerzen wurden im Gegenteil so arg, daß ich Morphin in Anwendung bringen mußte. Am 2. Dezember abends war die Pat. auch mit Morphin nicht mehr zu beruhigen, weshalb ich mich entschloß, sofort einen operativen Eingriff vorzunehmen, wobei ich an drei Erkrankungsmöglichkeiten dachte.

Erstens Strumitis, zweitens Perichondritis thyreoidea externa und drittens an eine inflammierte Lymphdrüse.

In allgemeiner Anästhesie präparierte ich nach einem kurzen Kocherschnitt in die Tiefe und fand einen kleinen ödematösen Knoten im Isthmus gland. thyreoid., der exstirpiert wurde. Die Cartilago thyreoidea und cricoidea erschien vollkommen normal, ebenso fand sich keine kranke Lymphdrüse. Die histologische Untersuchung des entfernten Gewebsstückes ergab (Dr. Schopper) ödematöses, zum Teil kolloid degeneriertes Schilddrüsengewebe mit stellenweiser geringgradiger kleinzelliger Infiltration.

Nach dem Eingriff hat sich der Zustand der Pat. sehr rasch gebessert. Sie konnte bereits am dritten Tage nachher laut sprechen, klagte nicht mehr über Schmerzen und ist bis vor wenigen Tagen völlig phonisch geblieben.

Als die Pat. heute zur Demonstration an die Klinik kam, erzählte sie mir, sie sei letzten Sonntag wieder für mehrere Stunden heiser gewesen, jedoch nicht mehr in diesem heftigen Grade wie früher.

Diesmal habe der Zustand bloß ganz kurze Zeit gedauert und kehrte die normale Klangfarbe der Stimme bald wieder zurück.

Wie Sie sich, meine Herren, überzeugen können, ist der Larynxbefund ein absolut normaler.

In diesem Falle hat es sich also wahrscheinlich schon vom Anfang an um eine Hy. laryng. gehandelt. Später war dann allerdings ein Grund für die Aphonie vorhanden, da man annehmen darf, daß der wenn auch kleine Knoten durch Druck auf sensible Nervenäste, reflektorisch den Schmerz und die anderen vorgenannten Symptome bedingt hat.

b) Ich habe abermals Gelegenheit, Ihnen, meine Herren, ein $5^3/_4$ Jahre altes Mädchen vorzustellen, bei dem ich am 10. Januar, also genau vor fünf Tagen, wegen akuter Entzündung und Eiterung die radikale Eröffnung des rechten Siebbeines und der Stirnhöhle vorgenommen habe.

Die Anamnese besagt, daß das Kind am normalen Schwangerschaftsende von einer gesunden Mutter geboren wurde und daß der Vater mit Tuberculosa pulmonalis behaftet ist. Als das Kind acht Monate alt war, erkrankte es an Pleuritis mit Exsudatbildung und stand längere Zeit an der Klnik Escherich in Pflege. Im 3. Lebensjahre überstand es Morbillen, im 5. Pertussis und war damit 4, bzw. 6 Wochen bettlägerig. Sonst soll es stets gesund gewesen sein. Während der Weihnachtsfeiertage erkrankte das Kind und klagte zuerst über Kopfschmerzen, war mißgestimmt und verweigerte die

Digitized by Google
Original from UNIVERSITY OF CALIFORNIA
Generated on 2019-10-24 13:19 GMT / http://hdl.handle.net/2027/uc1.b3252761
Public Domain in the United States, Google-digitized / http://www.hathitrust.org/access_use#pd-us-google

Nahrungsaufnahme. Später (1. Januar) blieb das Kind im Bett und waren die Symptome bis zum 3. Januar im wesentlichen gleichgeblieben.

An diesem Tage bekam das Mädchen unter Schüttelfrost hohes Fieber und klagte zum erstenmal über Brennen im rechten Auge und über sehr heftigen Kopfschmerz. Äußerlich war am Auge noch nichts zu bemerken, weshalb die Mutter das Kind mit Tee und Umschlägen weiterbehandelte, ohne aber in den nächsten Tagen irgendeine Besserung zu erzielen.

Nach den Angaben der Mutter soll das Kind sehr heftig gefiebert haben und oft „wie im Schweiße" gebadet gewesen sein. Dieser Zustand blieb bis zum 8. Januar gleich, insofern damals die Mutter eine Schwellung des Oberlides bemerkte, welches Symptom bis zum kommenden Morgen so sehr zunahm, daß die Kleine das Auge nicht mehr öffnen konnte.

Da sie überdies jegliche Nahrungsaufnahme verweigerte und durch nichts der Zustand sich bessern wollte, entschloß sich die Mutter endlich, ärztliche Hilfe in Anspruch zu nehmen.

Sie brachte ihr Kind am 9. Januar an die Klinik v. Pirquet, wo weiter antiphlogistische Maßnahmen mit der Weisung empfohlen wurden, das Kind am 10. Januar wiederzubringen. Als es nun kam, wurde es sofort zur endonasalen Untersuchung an die laryngologische Klinik gewiesen.

Hier erhob ich um 8 Uhr abends folgenden Status praesens: Seinem Alter entsprechend großes, mittelstarkes, blasses Mädchen. Das rechte Ober- und Unterlid ist stark geschwollen, prall gespannt und etwas livid verfärbt. Beträchtliche konjunktivale Injektion und beginnende Chemosis. Die Gegend des medialen Augenwinkels unter der Nasenwurzel ist rechterseits außerordentlich druckempfindlich. Die rechte Stirn- und Schläfengegend ist klopfempfindlich, jedoch nicht geschwollen. Es bestehen keinerlei cerebrale Symptome. Bei der vorderen Rhinoskopie sieht man rechts eine Schwellung der unteren und mittleren Muschel und aus dem Hiatus semilunaris einen dicken Eiterstreifen nach vorn abfließen, der sich nach dem Abtupfen in kurzer Zeit wieder erneuerte. Linkerseits ist ebenso wie postrhinoskopisch nichts Auffälliges zu sehen. Die Tonsillen sehen normal aus, der Larynx ist frei. Der interne Befund der Thorax- und Abdominalorgane ergibt keine Besonderheiten. Temperatur 37·7°. Puls 120.

Die unmittelbar folgende Radikaloperation habe ich in Kuhn-Narkose mit Billroth-Mischung ausgeführt.

Killian-Schnitt rechts. Die Gewebe bluten auffallend stark und gelingt es erst nach längerer Kompression mit einem Adrenalintupfer, den Eingriff fortzusetzen. Eröffnung des Siebbeines in typischer Weise von außen. Die Lamina papyracea ist knapp hinter dem Tränenbein bereits usuriert und quillt beim vorsichtigen Ableben des zarten erkrankten Knochens ein Tropfen dicken Eiters hervor. Da die Blutung noch immer eine äußerst heftige ist, wird der abfließende Eiter rasch durch das Blut fortgespült und konnte aus diesem Grunde kein eindeutiges Untersuchungsmaterial zur bakteriologischen Untersuchung gesammelt werden.

Endlich gelang es doch, die Blutung zum Stehen zu bringen, das Siebbeinlabyrinth darzustellen und auszuräumen. Es war mit ödematösen und zum Teil eitrigen Polypen prall voll und für das Alter des Mädchens von einer geradezu staunenswerten Ausdehnung. Es reichte bis fast zum Optikuseintritt gegen die Fissura orbitalis nach rückwärts und fand sich überdies, was jedenfalls das Auffälligste bleiben muß, die Stirnhöhle stark entwickelt. Sie war

Digitized by Google
Original from UNIVERSITY OF CALIFORNIA
Generated on 2019-10-24 13:19 GMT / http://hdl.handle.net/2027/uc1.b3252761
Public Domain in the United States, Google-digitized / http://www.hathitrust.org/access_use#pd-us-google

vom Siebbeinlabyrinth durch ein ganz zartes Knochenplättchen getrennt, das beim Entfernen der Siebbeinschleimhaut einriß: nun sah man plötzlich eine geräumige Stirnhöhle, die ebenfalls mit ödematöser, zum Teil polypös degenerierter Schleimhaut ausgefüllt war. Der Eingriff wurde nun in typischer Weise fortgesetzt und konnte man bezüglich der Stirnhöhle de facto von einer Riedelschen Operation sprechen. Einlegen eines Streifens in die Wunde und exakte Hautnaht, nachdem der Streifen beim unteren Wundwinkel herausgeleitet worden war. Gleich nachher bekam das Kind 1·0 Urotropin subcutan und am nächsten Morgen 0·5 per os, welche Gabe im Laufe des Tages sechsmal wiederholt wurde. Irgendwelche Komplikationen zeigte das Kind, das heute fünf Tage rekonvaleszent ist, nicht. Die Beschwerden waren mit einem Schlage geschwunden und ich habe heute Vormittag die Nähte sowie den Streifen entfernt. Daß Lidödem ist geschwunden und das Kind bei bestem Wohlbefinden.

Nach den meisten Autoren (Chiari, Killian, Zarniko u. a.) ist die Stirnhöhle im Alter von etwa sechs Jahren etwa erbsengroß und beginnt sich erst in der Pubertätszeit zu entwickeln. Onodi hat für dieses Alter 6—8 *mm* für die Höhe und Breite als Durchschnittsmaß gefunden. Das Kind hatte aber gut das Doppelte dieser Durchschnittsstirnhöhlengröße.

Es war dies also sehr auffällig, wie denn auch das Zurückweichen der Siebbeinzellen bis zur Fissura orbitalis superior in diesem Alter recht selten beobachtet werden dürfte.

Die Kieferhöhle, die bei der Operation von oben her eröffnet wurde, erwies sich als gesund.

Der histologische Befund (Prof. Stoerk) für die Siebbein- und Stirnhöhlenschleimhaut lautet:

Chronische Entzündung der Schleimhaut mit beträchtlicher ödematöser Schwellung und sehr ausgedehnter Infiltration. Hypersekretion der Schleimdrüsen und reichliche schleimigeitrige Ansammlung an der Epitheloberfläche.

An umschriebenen Stellen findet sich eine dichte zellige Infiltration der Submucosa mit zahlreichen entzündlichen Elementen, in welchen die Schleimdrüsen eingebettet erscheinen. Auch im Lumen der Drüsen finden sich dichtgedrängt analoge zelluläre Elemente.

Der bakteriologische Befund ergab nur Blut. Wie erwähnt, war bei der Eröffnung des Siebbeinlabyrinths die Blutung so reichlich, daß die eitrige Sekretion rasch fortgespült wurde. Die aufgegangene Flüssigkeit enthielt dann eben nur Blut.

Dr. Hanszel: Der von Kollegen Herrn Dr. Schlemmer heute zuerst vorgestellte Fall erinnert mich lebhaft an einen von mir vor zwei Jahren hier besprochenen Fall. Es handelte sich damals um ein angioneurotisches Ödem des Pharynx und Larynx bei einer Hysterica, weswegen zur Tracheotomie geschritten werden sollte. Plötzlich jedoch verschwand das Ödem diesen Ortes und es trat in den nächsten Stunden ein solches der Zehen und einer Mamma auf. Offenbar handelt es sich auch bei der heute vorgestellten Hysterica um ein angioneurotisches Ödem und hätte Herr Kollege vielleicht mit der Strumektomie noch zuwarten dürfen.

Prof. Dr. Réthi: Der Ansicht des Vortragenden, daß es sich wahrscheinlich von vornherein um eine Hysterie gehandelt hat, muß beigepflichtet werden. Es ist geradezu das typische Bild der paralytischen Aphonie auf hysterischer Basis. Jeder Anlaß, jede Erkrankung eines Organs, jeder Eingriff am Hals oder anderswo kann die Symptome auslösen oder zum Verschwinden

Digitized by Google
Original from UNIVERSITY OF CALIFORNIA
Generated on 2019-10-24 13:19 GMT / http://hdl.handle.net/2027/uc1.b3252761
Public Domain in the United States, Google-digitized / http://www.hathitrust.org/access_use#pd-us-google

bringen und es ist wahrscheinlich, daß der operative Eingriff hier auch in derselben Weise wirkte und nur als auslösendes Moment in Betracht kam. Die Veränderungen in der Schilddrüse als solche dürften wohl kaum die Ursache der Erscheinungen gewesen sein; denn auch nach der Operation kam es noch zu Stimmstörungen, die rasch wieder verschwanden. Die Erkrankung der Thyreoidea ging vielleicht nur nebenher und ist vielleicht auch nur als auslösendes Moment zu betrachten.

Dr. Schlemmer (Schlußwort): Zur Diskussionsbemerkung des Herrn Dr. Hanszel möchte ich nochmals erwähnen, daß ich mich spät abends zum operativen Eingriff entschloß, also zu einer Zeit, in der ja stets nur dringende Operationen gemacht werden. Die Pat., die selbst mit Morphium nicht mehr zu beruhigen war, verlangte sehr energisch nach irgendeiner Hilfeleistung. Daß diese nun eine Strumektomie wurde, entschied sich erst bei der Operation. Jedenfalls hat der kleine Eingriff seinen Zweck erfüllt, wenn mir die Pat. auch vor wenigen Augenblicken mitteilte, daß sie vor zwei Tagen durch mehrere Stunden hindurch wieder völlig heiser war. Die Aphonie ging wieder vorüber und kehrte bisher nicht mehr zurück.

Münchener Laryngo-otologische Gesellschaft.

Gemeinschaftliche Sitzung mit der Ophthalmologischen Gesellschaft München am 22. Juni 1911.

Vorsitzende: Prof. Dr. Heine, Prof. Dr. v. Sicherer.
Schriftführer: Privatdozent Dr. Herzog.

Tagesordnung.

Die Beziehungen der Nasen- und Ohrerkrankungen zu den Augenkrankheiten.

Referenten: Herzog, Krumm.

Herzog: Die Bedeutung der Erkrankungen der Nase, insbesondere der Naseneiterungen für eine Reihe von Erkrankungen des Bulbus und des orbitalen Gewebes wurde in erster Linie von den Augenärzten erkannt. Mit der Entwicklung der Rhinologie und der Rhinochirurgie wurde diese Erkenntnis vertieft, die Beziehungen durch operative Aufdeckung der Krankheitsherde sichergestellt und ihre Abhängigkeit durch den therapeutischen Erfolg bewiesen. Diese gemeinsame Arbeit der beiden Spezialwissenschaften hat in den letzten 20 Jahren ein reiches Material zusammengetragen und dadurch die außerordentlich mannigfaltigen Wechselbeziehungen der beiden Organkomplexe illustriert. Zugleich aber wurde dadurch ein festes Fundament geschaffen, auf dem weitere Forschungen mit Zuversicht bauen können.

Die innigen Beziehungen zwischen Auge und Nase sind bedingt einmal durch die freie, offene Verbindung, welche der Tränenkanal zwischen Nasenhöhle und Conjunctivalsack bildet, dann aber durch die enge Nachbarschaft der beiden Organe, dadurch, daß die Nebenhöhlen der Nase oben, innen und unten unmittelbar an die Orbita angrenzen.

Die obere Wand der Augenhöhle wird gebildet vom Augenhöhlenteil des Stirnbeins (Pars orbit. oss. front.). Dieser trennt hier Schädelhöhle und Augenhöhle, enthält aber oft einen Fortsatz der Stirnhöhle, welche die an und für sich nicht dicke Knochenplatte in zwei oft nur papierdünne Lamellen zer-

Digitized by Google
Original from UNIVERSITY OF CALIFORNIA
Generated on 2019-10-24 13:19 GMT / http://hdl.handle.net/2027/uc1.b3252761
Public Domain in the United States, Google-digitized / http://www.hathitrust.org/access_use#pd-us-google

legt. (Das Stirnbein bildet auch den scharfen oberen Augenhöhlenrand, Margo supraorbit., mit der Incis. front. und supraorbit. für die gleichnamigen aus der Augenhöhle zur Stirn tretenden Nerven und Arterien.)

An der medialen Wand der Augenhöhle liegt am medialen Rand der Proc. front. des Oberkiefers, der die Fossa sacci lacrimal. nach vorne zu begrenzt. Nach rückwärts vom Os lacrimale, das in seiner hinteren Hälfte benachbarte Siebbeinzellen gegen die Augenhöhle abgrenzt, schließt die Lamina papyracea des Siebbeins an. Den Boden der Augenhöhle bildet die Facies orbitalis des Oberkieferkörpers, eine fast ebene, dünne Knochenplatte, welche Augenöhle und Kieferhöhle trennt.

Die laterale Wand, getrennt von der unteren durch die Fiss. orb. inf., wird von festeren Knochen gebildet (For. orb. des großen Keilbeinflügels und Orbitalfläche des Jochbeins).

Das Verhältnis der Stirnhöhle zur Augenhöhle hängt von der Größe und Ausdehnung der unteren Stirnhöhlenwand und von der Ausbreitung der Stirnhöhle im horizontalen Teile des Stirnbeins ab. Die Stirnhöhle kann sich vom Supraorbitalrand am Dache der Augenhöhle bis zum Gebiet des Tränenbeines und der Lamina papyr. des Siebbeins erstrecken; sie kann aber auch eine so außergewöhnliche Ausdehnung erreichen, daß sie die ganze Fläche des Daches der Augenhöhle berührt; sie kann sogar das Gebiet des kleinen Keilbeinflügels, der Keilbeinhöhle, des Foram. opt. und der mittleren Schädelgrube begrenzen. Auf diese Weise befindet sich die Stirnhöhle durch den Canalis opticus und das For. opticum in direktem Nachbarverhältnis zum Sehnerven; bei Begrenzung der Fissura orbitalis superior tritt sie in Nachbarverhältnis zu den durch diesen Spalt eintretenden Augennerven. Durch Verbiegung und schiefe Lage des Septum interfront. können Asymmetrien der Höhle entstehen, so daß die Stirnhöhle einer Seite an beide Orbitae grenzt, während die andere auf einen kleinen Hohlraum an der medialen Wand reduziert ist.

Das Siebbeinlabyrinth ist zwischen Stirnhöhle und Keilbeinhöhle in sagittaler Richtung eingekeilt; außen grenzt es an die Augenhöhle. Die allgemeine Bezeichnung teilt die Siebbeinzellen je nach ihrer Mündung in vordere und hintere, das heißt solche, welche in den mittleren und solche, die in den oberen Nasengang münden. Siebbeinzellen, vordere und hintere, können sich weit in das Orbitaldach hinein erstrecken und von hinten und außen die Stirnhöhle umschließen (Orbitalzellen), andrerseits können Siebbeinzellen den medialen Teil des Orbitalbodens bilden. Es kann auch vorkommen, daß die innere obere Orbitalwand von einer Siebbeinzelle eingenommen wird, während die Stirnhöhle erst weiter hinten zum Orbitaldach Beziehung nimmt. (Aus diesem Grunde kann ein Abscеß im inneren oberen Orbitalwinkel durch Siebbeinerkrankung bedingt sein.) Das hintere Siebbeinlabyrinth kann sich ein- oder doppelseitig so weit nach hinten erstrecken, daß es die obere Etage der Keilbeinhöhle bildet. In solchen Fällen wird der hinterste Teil der medialen Orbitalwand oben von der hintersten Siebbeinzelle, unten von der Keilbeinhöhle gebildet und der Canalis opticus tritt in Beziehung zu dieser sphenoidalen Siebbeinzelle. Auf das enge Verhältnis zwischen hinterer Siebbeinzelle und der Keilbeinhöhle einerseits, dem Sulcus opticus und Canalis opticus andrerseits hat besonders Onodi hingewiesen. Siebbeinzelle wie Keilbein sind etwa gleich häufig die unmittelbaren Nachbarn des Nerven. Manchmal grenzt der Canal. opt. der einen Seite sowohl an die Keilbeinhöhle wie an die Cel. sphenoid.; manchmal springt der Canal. opticus als Wulst in die Höhle vor. Diese Beziehungen zeigen außerordentlich

Digitized by Google
Original from UNIVERSITY OF CALIFORNIA
Generated on 2019-10-24 13:20 GMT / http://hdl.handle.net/2027/uc1.b3252761
Public Domain in the United States, Google-digitized / http://www.hathitrust.org/access_use#pd-us-google

starke anatomische Varietäten. Von diesen interessieren uns besonders jene Formverhältnisse, welche die Grundlage der kontralateralen Sehstörung sowie doppelseitigen Sehstörung bei einseitiger Erkrankung abgeben.

a) Die hinterste Siebbeinzelle einer Seite bildet auf beiden Seiten die mediale und untere Wand des Canalis opticus und die ganze Wand des Sulcus opticus. *b)* Die l. hinterste Siebbeinzelle bildet die mediale Wand des r. Canalis opticus.

Bezüglich der Keilbeinhöhle ist noch nachzutragen, daß unter gewöhnlichen Verhältnissen an der oberen Wand die Wurzelteile des kleinen Keilbeinflügels, des Foramen opticum, des Planum sphenoidale und die Sella turcica sich finden; in der letzteren liegt die Hypophysis cerebri, bedeckt vom Chiasma nervi optici.

Die trennenden Knochenwände sind dünn, insbesondere die Wand zwischen der hintersten Siebbeinzelle und dem Canal. und Sulcus opticus; häufig ist die Dicke 1—2 *mm*, während die gelegentlich als Nachbarin auftretende Keilbeinhöhlenwand über 1 *cm* dick sein kann; allerdings ist auch die letztere häufig dünn. Auch die Wand des übrigen Siebbeins ist dünn, besonders der vordere Abschnitt an seiner Verbindung mit dem Tränenbein. Von den Stirnhöhlenwänden ist die dünnste die orbitale Wand und hier wieder die Gegend im inneren oberen Orbitalwinkel. Diese dünnen Scheidewände sind häufig von Dehiscenzen unterbrochen: die orbitale Wand der Kieferhöhle, die orbitale Wand der Stirnhöhle gleichzeitig mit Dehiscenzen in der Papierplatte des Siebbeins, so daß gelegentlich Stirnhöhle, Augenhöhle und Siebbeinzellen miteinander kommunizieren; auch in der Wand des Canalis opticus wurden Dehiscenzen beobachtet. Hierher gehört auch jene wichtige Bildungsanomalie, welche Onodi unter dem Namen Semicanalis ethmoidalis beschrieben hat. In der Norm bilden die korrespondierenden Randfurchen des Stirnbeines und des Siebbeines einen kurzen Kanal — Canalis ethmoidal. —, welcher mit dem For. ethmoid. ant. beginnt und in der vorderen Schädelgrube endigt. (Im Kanal liegen Arterie, Vene und Nerv.) Zeigt dieser Kanal (in einem gewissen Prozentsatz) Dehiscenzen, so spricht Onodi von einem Semicanalis ethmoid. (Dieser Knochendefekt kann an den verschiedensten Stellen lokalisiert sein, in der Stirnhöhle, in den vorderen und hinteren Frontoorbitalzellen.) Die praktische Bedeutung dieser Bildungsanomalie liegt darin, daß in diesem Halbkanal die Ethmoidalgefäße frei von der Schleimhaut bedeckt verlaufen, ferner daß an den betreffenden Enden des Halbkanals die Schleimhaut das orbitale Periost und die Dura mater berührt.

Diese nahen anatomischen Beziehungen zwischen Nasenhöhle und Orbita machen es erklärlich, daß Störungen in dem einen Gebiete sehr oft das andere in Mitleidenschaft ziehen. Fast regelmäßig ist dabei die Nasenhöhle der Sitz der primären Störung.

Für die hievon ausgelösten Erkrankungen des Auges ist die Genese nach Kuhnt dreierlei Art: 1. Sekundär entzündliche Veränderungen durch Verschleppung von Infektionsträgern aus der erkrankten Nasenhöhle. 2. Funktionelle Störungen. 3. Mechanische Ursachen.

Die entzündlichen ocularen Affektionen können von der Nase aus induriert werden: 1. durch direkte Überleitung auf dem Tränenweg; 2. durch direkten Kontakt mit dem kranken Knochen; 3. durch Vermittlung der Blutbeziehungsweise Lymphbahnen.

Der Zusammenhang entzündlicher Nasen- und Augenerkrankungen durch Vermittlung des Tränenkanales und Tränensackes ist seit langem bekannt, doch

Generated on 2019-10-24 13:20 GMT / http://hdl.handle.net/2027/uc1.b3252761
Public Domain in the United States, Google-digitized / http://www.hathitrust.org/access_use#pd-us-google
Digitized by Google
Original from UNIVERSITY OF CALIFORNIA

in seiner Bedeutung nicht gewürdigt worden. Nicht nur, daß die meisten Entzündungen der Tränenwege und der Konjunktiva rhinogenen Ursprunges sind, ganz erschreckend ist die Schwere der hieran sich schließenden orbitalen Komplikationen; nach Kuhnt übertrifft die Zahl der auf diesem Wege zu Verlust gelangenden Sehorgane die Gesamtzahl aller übrigen rhinogenen Erblindungen um das Vielfache.

Ätiologisch kommen hierfür in erster Linie Veränderungen in Betracht, welche das Ost. nasale des Ductus mechanisch verlegen: Rhinitis hypertr. in ihren zahlreichen Formen, wie blasige Schwellung des vorderen unteren Muschelendes, lappige Hypertrophie, starke Einrollung des unteren hypertrophischen Randes, starke Deviation des Septums mit Verdrängung der Muschel nach außen; zirkumskripte Periostitis in der Umgebung des Ostiums; ausgedehnte Borkenbildung mit atrophischer Rhinitis, Verwachsungen der Muschel mit dem Nasenboden nach ulcerösen Prozessen, gelegentlich nach therapeutischen Eingriffen.

Neben diesen nasalen Veränderungen im engeren Sinne, sind ätiologisch die chronisch-entzündlichen Veränderungen der Nebenhöhlen hierfür verantwortlich zu machen, und zwar des Sinus maxillaris, frontalis und ethmoidalis. Das Übergreifen von akuten und chronischen Empyemen der Frontal- und Infundibularzellen auf den Tränenweg vollzieht sich in der Art, daß entweder nur die trennende Knochenwand oder diese und die Sackwand durchbrochen wird. Im ersteren Falle finden wir eine Vorwölbung infolge Eiteransammlung zwischen Sackwand und Knochen oder Knochen und Haut, im letzteren Falle einen Pyosaccus. Ist der Sinus maxill. der ursächliche Herd, so handelt es sich meist um Veränderungen in der knöchernen Ductuswand: Erweichungen, Fistelbildungen oder aber um Obliteration des Lumens durch periostale Knochenneubildung.

Die unmittelbare Folge der mechanischen Verlegung des Ostium ist natürlich eine Erschwerung oder völlige Aufhebung des Tränenabflusses. Hierdurch kann es zu zystischen Erweiterungen des Sackes kommen, die mit der Beseitigung der primären Ursache schwinden und normalen Verhältnissen Platz machen: in der Regel erkrankt bei längerer Einwirkung der Schädigung der Kanal sekundär mit Infiltrationen, Erosionen oder Geschwürsbildung der Schleimhaut. In diesem Stadium sind erneute Infektionen mit virulenten Mikroben besonders gefährlich, da sie in der Regel zu Phlegmonen des Kanales beziehungsweise Sackes führen. Nach Kuhnt ist die Dacryocystitis phlegmonosa fast ausnahmslos ein sekundäres Leiden, erwachsen auf einer bereits chronisch entzündlich veränderten Schleimhaut (Orbitalphlegmone, Neuritiden, Schwachsichtigkeit, Erblinden, cerebrale Komplikationen). Erkrankungen des Tränen ableitenden Apparates sind bis zu 93·7% rhinogenen Ursprungs; eine erfolgreiche Therapie kann demnach nur mit Hilfe des Rhinologen eingeleitet werden.

Die Übertragung von Nebenhöhleneiterungen vollzieht sich in der Regel durch Kontakt mit dem kranken Knochen.

Dieser Weg ist durch klinische Beobachtungen, Sektionsbefunde und histologische Untersuchungen zum Teil geklärt. In der Schleimhaut wurden wiederholt Ulcerationen gefunden, die zum Teil bis auf den Knochen vorgedrungen waren: im Knochen selbst ostitische oder nekrotische Herde. Gelegentlich Bildung größerer Sequester. In anderen Fällen folgt der entzündliche Prozeß den Bahnen kleiner Knochenvenen. In jedem Falle entsteht auf der orbitalen

Digitized by Google
Original from UNIVERSITY OF CALIFORNIA
Generated on 2019-10-24 13:20 GMT / http://hdl.handle.net/2027/uc1.b3252761
Public Domain in the United States, Google-digitized / http://www.hathitrust.org/access_use#pd-us-google

Seite zunächst eine Periostitis mit subperiostalem Absceß. In der Regel gebietet das Periost (Periorbita) dem weiteren Vordringen Halt, besonders dann, wenn es durch frühere änliche, aber geringere Entzündungsattacken an dieser Stelle verdickt ist. Der Eiter breitet sich subperiostal aus und bahnt sich, wenn er nicht spontan zur Resorption gelangt, im günstigsten Falle am Rande der Orbita einen Weg nach außen, es bildet sich eine Fistel. Stets ist daneben ein entzündliches Ödem des Orbitalinhaltes vorhanden mit Schmerzen, Exophthalmus, Bewegungsbeschränkung des Bulbus u. a. In diesem Stadium kann der Nerv entzündlich, mechanisch und durch Kompression der Blutgefäße geschädigt werden.

Die Überleitung der Nebenhöhleneiterungen auf die Orbita kann begünstigt werden:

1. Durch das Vorhandensein von Lücken in den die Nebenhöhlen von der Augenhöhle trennenden Knochenwänden. Die Bedeutung dieser Lücken darf man nicht überschätzen. So sind Fälle bekannt, wo neben der physiologischen Lücke der Durchbruch durch den Knochen erfolgt ist. Auch die Tatsache, daß eine gesunde Stirnhöhle von der schwer erkrankten Schwesterhöhle lediglich durch die beiden Schleimhautblätter bei großem Defekt im Septum interfrontale geschieden gefunden wurde, spricht gegen eine allzu große (ausnahmslose) Bedeutung der genannten Dehiscenzen.

2. Durch Stauung des Sekretes in den Nebenhöhlen infolge Verengerung oder Verlegung des Ausführungsganges. Auch hier mahnt die Erfahrung, daß auch bei freiester Kommunikation der Nebenhöhle mit der Haupthöhle Abscedierung erfolgen kann, zur Vorsicht in der Beurteiung.

3. Durch die Gestaltung des Innern der Höhlen. Durch Scheidewände können die Höhlen in mehr oder weniger vollständige Kammern geteilt sein, die untereinander und mit dem den Ausführungsgang enthaltenden Hauptraum nur durch enge Verbindungen zusammenhängen. Häufig findet man die Stirnhöhle ein- oder mehreremal septiert: stärker hervorspringenden Knochenkämmen und membranösen Leisten begegnet man des öfteren auch in der Kieferhöhle: bekannt ist der bienenwabenartige Bau des Siebbeinlabyrinthes mit kleinen und größeren Zellen: Knochenkämme und Knochenvorsprünge beobachtet man auch in der Keilbeinhöhle.

Für den Durchbruch des Eiters aus den Nebenhöhlen in die Orbita kennt die klinische Erfahrung eine Reihe von Prädilektionsstellen: So finden sich derartige Durchbruchstellen in der orbitalen Wand der Stirnhöhle einmal im inneren oberen Orbitalwinkel, hinter und unterhalb der Fossa trochlearis.

Wird die innere Orbitalwand von Siebbeinzellen eingenommen und beginnt die Stirnhöhle in diesen Fällen weiter hinten, so kann ein Absceß im inneren oberen Orbitalwinkel durch Siebbeinerkrankung bedingt sein), dann etwa 1 *cm* hinter der Incis. supraorbitalis. Bei umfangreichen Stirnhöhlen kommt ferner noch eine weitere schläfenwärts, an der Grenze zwischen mittlerem und lateralem Drittel des Orbitalsackes in Betracht. Meist besteht nur eine Perforation, selten mehrere.

Kieferhöhlenempyeme können nach dem Tränensack durchbrechen: der Durchbruch durch die obere Wand ist in seiner Lage nicht typisch, nahe am Rande oder tiefer. Auch beim Siebbeinlabyrinth lassen sich keine Regeln aufstellen: die Perforation ist bald mehr vorne, bald mehr hinten. Siebbein- wie Stirnhöhlenempyeme entleeren ihren Inhalt gelegentlich in den Tränensack. Auch die laterale Keilbeinhöhlenwand scheint fistulös durchbrochen zu werden.

Generated on 2019-10-24 13:20 GMT / http://hdl.handle.net/2027/uc1.b3252761
Public Domain in the United States, Google-digitized / http://www.hathitrust.org/access_use#pd-us-google
Digitized by Google
Original from UNIVERSITY OF CALIFORNIA

Neben dieser Ausbreitung durch direkte Wegeleitung kennen wir auch den Übergang der Eiterung auf dem Blutwege, während die Knochenwand intakt bleibt, durch Thrombophlebitis. Der Thrombosierung sind in erster Linie ausgesetzt die kleinen Venae perforantes, wodurch der Krankheitsprozeß von der Schleimhaut der erkrankten Höhle direkt auf den Orbitalinhalt übertragen wird: werden größere Gefäße befallen (Venae ethmoidalis, Sinus cavernosus), so entsteht die Schädigung durch Weiterleitung des phlebitischen Prozesses auf die Orbitalvenen. Auch metastatisch kann von einer Höhle aus intraorbitale Entzündung bewirkt werden.

Der Lymphweg und seine Rolle für die Ausbreitung entzündlicher Prozesse vom Naseninneren auf die Nachbarschaft ist völlig unbekannt.

Nach den Feststellungen Andrés und Grünwalds scheint ein Zusammenhang des ganzen Lymphgefäßsystems der Nebenhöhlen unter sich und mit dem der Nase zu bestehen, und zwar direkt im Niveau der Mucosa und nirgends durch Wände hindurch. Dagegen waren keine Verbindungsäste zu den Alveolen oder zur Orbita aufzufinden, so daß die Möglichkeit direkter Verbreitung einer Infektion auf die Nachbarschaft lediglich auf dem Lymphwege zweifelhaft erscheinen muß.

Dem Tränensack muß man als Infektionsquelle für die Orbita wohl die gleiche ätiologische Bedeutung zuerkennen wie den Nebenhöhlen: das heißt ein Pyosaccus führt unter ähnlichen Bedingungen und Erscheinungen zu intraorbitalen Eiterungen.

Über die Häufigkeit der orbitalen Komplikation nach Nebenhöhleneiterungen besitzen wir nur spärliche Angaben. Nach einer Statistik von Birch-Hirschfeld sind etwa 60% von intraorbitalen Entzündungen auf Nebenhöhlenaffektionen zurückzuführen; am häufigsten ist der primäre Sitz der Erkrankung in der Stirnhöhle, dann folgen Kieferhöhle, Siebbein und endlich die Keilbeinhöhle.

In einer Reihe von Fällen trifft man Augenstörungen bei Erkrankung des Naseninnern ohne einen objektiv nachweisbaren Zusammenhang und ohne daß die ophthalmoskopische Untersuchung am Bulbus oder an der Orbita pathologische Veränderungen aufdeckt — Einschränkungen des Gesichtsfeldes, muskuläre Asthenopie, Herabsetzung des Akkommodationsvermögens. Hierzu soll als häufiges Symptom, insbesondere bei entzündlichen Prozessen der hinteren Nebenhöhlen, das Auftreten zentraler Skotome für rot und grün feststellbar sein.

Über die Ursachen dieser funktionellen Störungen bestehen vorläufig nur Hypothesen. Während sie von einer Seite als nervöse Augenreflexe betrachtet werden, soll nach anderen die passive orbitale Hyperämie verantwortlich zu machen sein: eine dritte Anzahl von Autoren glaubt die letzte Ursache in einer Art Intoxikation sehen zu müssen, als Folge der Resorption von eitrigen und fötiden Massen aus den erkrankten Höhlen: in letzter Linie endlich werden sie zurückgeführt auf eine durch die Eiterung unterhaltene kollaterale entzündliche Hyperämie und den damit verbundenen Reizzustand.

Die große Gruppe entzündlicher Affektionen des Uvealtractus — Erkrankungen der Iris und Chorioidea — werden seit dem Vorgange von Ziem in direkte Beziehung zu den entzündlichen Nasenerkrankungen gebracht, wenn auch der Mechanismus dieses Zusammenhanges zurzeit noch dunkel ist.

Als verbindendes Glied zwischen Nasennebenhöhlen einerseits, ocularen Störungen andrerseits, hat Ziem eine Stauungshyperämie der Gefäßhaut ange-

Digitized by Google
Original from UNIVERSITY OF CALIFORNIA
Generated on 2019-10-24 13:20 GMT / http://hdl.handle.net/2027/uc1.b3252761
Public Domain in the United States, Google-digitized / http://www.hathitrust.org/access_use#pd-us-google

nommen. Diese soll dadurch zustande kommen, daß durch zahlreiche Anastomosen zwischen dem Gefäßgebiete der Nase und ihren Nebenhöhlen mit dem der Orbita eine Hyperämie in dem ersteren Gebiete auch nach der Augenhöhle, nach dem Binnenraume des Bulbus und vornehmlich nach dem Schwellgewebe des Auges, dem Ciliarkörper sich fortsetzen könne oder müsse. Hieraus resultiere eine Kreislaufstörung innerhalb des Bulbus und eine Beeinträchtigung der Leistungsfähigkeit der Retina. Die mechanische Verstopfung der Nase verhindere die Ausgleichung in der Zirkulationsstörung, weil sie eine Verminderung der Respirationsgröße und somit auch der Aspirationsgröße der Lungen für das kreisende Blut, das Venenblut und den Lymphstrom herbeiführe.

Gegen diese rein mechanische Erklärung der venösen Stase in der Augenhöhle, bedingt durch entzündliche Prozesse im Naseninnern, werden gewichtige Gründe geltend gemacht und an deren Stelle für die Entstehung der Hyperämie in der Urva reflektorische Prozesse, ausgelöst von den sensiblen Nervenendigungen in der Nasenschleimhaut oder toxische Einflüsse verantwortlich gemacht (Iritis, Chorioiditis, Cyklitis). Wenn auch hier über Ursache und Wirkung die Entscheidung noch nicht gefallen ist, so scheint Kuhnt doch festzustehen, daß das Vorhandensein einer Nasennebenhöhlenaffektion die Heftigkeit und Hartnäckigkeit von Entzündungen der Gefäßhaut außerordentlich erhöhen kann.

Aus der anatomischen Lage ergibt sich gewissermaßen von selbst, daß die Erkrankungen der Nase zumeist mit solchen des Nasenrachenraumes vergesellschaftet sein werden. Es ist deshalb auch eine Trennung beider bezüglich ihrer Rückwirkung auf die Orbita und das Auge nicht möglich. Wegen der praktischen Wichtigkeit sei aber ausdrücklich betont, daß gar nicht aufmerksam genug auf adenoide Wucherungen gefahndet werden kann. Sind sie bei Kindern doch gar zu oft der Grund für den lästigen Blepharospasmus, für stark sezernierende Katarrhe, für hartnäckige Phlyktänen und Pusteleruptionen usw. Auch Tonsillarhypertrophien entfalten zuweilen übelste Folgen am Sehorgan (Neuritis); besonders verderblich kann sich die Tonsillitis phlegmon. erweisen, indem sie durch Thrombophlebitis nicht nur ein-, sondern sogar doppelseitige Erblindung verursacht (Vena palatina, Jugularis int., Sinus petr. inferior. cavernosus, V. ophthalm. und ihre Verzweigungen.

Störungen durch rein mechanische Ursachen kommen, abgesehen von Geschwulstbildungen, die sich von der knöchernen Umrandung, vom Periost oder von der Mukosa entwickeln können, nur bei der Mucocele vor, da ja bei den Empyemen auch die entzündliche Infiltration mit in Rechnung zu setzen ist, daher von einer mechanischen Wirkung allein nicht gesprochen werden kann. Die mechanischen Schädigungen äußern sich in Verlagerung des Augapfels, in Störungen seiner Funktion und der Beweglichkeit sowie in Störungen der Ableitung der Tränenflüssigkeit.

Die Verlagerung des Bulbus ist am ausgesprochensten bei der reinen Mucocele der Stirnhöhle und bei der Kombination einer Mucocele der Stirnhöhle und der des Siebbeinlabyrinthes. Die Mucocelen des Siebbeinlabyrinthes sind gewöhnlich circumscripter Natur, weshalb sie nur selten imstande sind, eine erhebliche Raumbeschränkung der Orbita herbeizuführen. Von einer Einengung der Orbita infolge eines Hydrops der Kieferhöhle ist nichts bekannt und eine Mucocele der Keilbeinhöhle ist bisher nicht beobachtet worden.

Eine Mucocele der Stirnhöhle wird nur dann zu einer Dislokation des Augapfels führen, wenn vorzugsweise das Orbitaldach an der Ausdehnung be-

Generated on 2019-10-24 13:20 GMT / http://hdl.handle.net/2027/uc1.b3252761
Public Domain in the United States, Google-digitized / http://www.hathitrust.org/access_use#pd-us-google
Digitized by Google
Original from UNIVERSITY OF CALIFORNIA

teiligt ist. Da gewöhnlich die innere obere Partie des Orbitaldaches der Resorption anheimfällt, so erfolgt die Dislokation des Augapfels nach außen und unten. In den seltenen Fällen von Resorption der temporalen Seite des Orbitaldaches kann die Verschiebung nach unten und innen stattfinden. Nur bei einem Drucke hinter dem Äquator des Augapfels entsteht Exophthalmus.

Die entzündlichen Infiltrate der Orbita können selbstverständlich auch zu Dislokation des Augapfels führen. Die Art und die Intensität der Dislokation werden freilich von Ort und Größe des entzündlichen Infiltrates der Orbita abhängen, deren Prädilektionsstellen wir bereits kennen gelernt haben. Bei Infiltraten und Abscessen, welche hinter dem Äquator des Bulbus lokalisiert sind, ist eine Protrusio bulbi vorhanden.

Da die Verdrängung sich immer sehr allmählich entwickelt, ist das binoculare Sehen lange Zeit erhalten. Nach und nach treten Veränderungen der Refraktion, Einengung des Gesichtsfeldes, Schwachsichtigkeit, in schweren Fällen totale Amaurose ein.

Wesentlich seltener führen Erkrankungen des Gehörorgangs zu Störungen des Bulbus und seiner Adnexe. Die Gründe hierfür liegen wohl darin, daß die nachbarlichen Beziehungen der beiden Sinnesorgane sehr lockere sind.

Gleichwohl können sich entzündliche Prozesse innerhalb des Schläfenbeins bis zur Orbita und in diese hinein ausbreiten, und zwar durch Kontakt mit dem kranken Knochen.

Die Zellen des Warzenfortsatzes erstrecken sich nicht selten nach vorne bis in die Wurzel des Proc. zygomat. Erkrankungen der Warzenfortsatzzellen können daher auf die des Proc. zygomat. übergreifen und auf diesem Wege, innerhalb des Fortsatzes, kann der entzündliche Prozeß weiterkriechen bis zur Orbita. Mächtige Schwellung der ganzen Fortsatzgegend, Ödem und Schwellung der Lider, Chemosis sind die deutlichen klinischen Zeichen hierfür.

Ein direkter Übergang der Eiterung durch die kranken Knochen findet auch in jenen allerdings seltenen Fällen von schleichender Osteomyelitis des Warzenfortsatzes statt; vom Proc. mast. aus verbreitet sich die Eiterung innerhalb des Markes nach allen Seiten, nach vorn in die Flügel und den Körper des Keilbeins. Von hier aus kann es zur Infektion der Orbita selbst kommen.

Eine indirekte Beeinflussung des Sehorganes vom primären Eiterherd im Warzenfortsatz vollzieht sich gelegentlich durch Erkrankung des Facialis sowie der Augenmuskelnerven.

Der Nerv. facialis wird geschädigt einmal während seines Verlaufes im Warzenfortsatz oder innerhalb der Paukenhöhle, oder schließlich jenseits seines Kniees innerhalb der Pyramide.

Einschmelzung des Knochens bis zur Bloßlegung und Erkrankung des Nerven innerhalb des Warzenfortsatzes bei akuter oder chronischer Mastoiditis ist kein zu häufiges Ereignis; öfter beobachten wir Schädigungen des Nerven in tuberkulösen Erkrankungen, und in diesen Fällen ist der Sitz der Erkrankung in der Regel die Paukenhöhle. Wird der Nervim Verlaufe durch die Pyramide geschädigt, so liegen gewöhnlich sehr ernste Störungen zugrunde, schwere Eiterungen innerhalb des Labyrinthes oder Sequestrierung des Labyrinthes (im letzteren Falle über 80% Facialislähmungen nach Bezold).

In Ausnahmsfällen breitet sich die Eiterung im Warzenfortsatz tief in die Pyramide hinein bis zur Spitze aus und gelangt durch Einschmelzung des Knochens hier unmittelbar an die Dura und damit in direkte Nachbarschaft des

Digitized by Google
Original from UNIVERSITY OF CALIFORNIA
Generated on 2019-10-24 13:20 GMT / http://hdl.handle.net/2027/uc1.b3252761
Public Domain in the United States, Google-digitized / http://www.hathitrust.org/access_use#pd-us-google

Abducens, der zwischen Dura mater und Felsenbeinspitze in einer knöchernen Halbrinne verläuft etwa 1 *cm* lang der äußeren Felsenbeinspitze anliegend. Extradurale Abscesse an der Pyramidenspitze können daher eine Entzündung der Durascheide sowie eine konsekutive Neuritis des Abducens zur Folge haben. Bei derart fortgeleiteten Eiterungen soll auch der Oculomotorius erkranken können.

Kommt es innerhalb der Pyramide zur Sequesterbildung größeren Umfanges, so ist die Möglichkeit einer Erkrankung des Ganglion Gasseri gegeben. Seine Zerstörung kann zu schwersten nutritiven Störungen im Bereiche des sensiblen Trigeminus führen: Conjunctivitis, Pannus und Verwachsung des unteren Lides mit dem Bulbus, Mangel an Lichtempfindung, Schrumpfung der Cornea, totale Empfindungslosigkeit der linken Gesichtshälfte, Ausfall der Zähne an der linken Seite und Geschmacklosigkeit der linken Zungenhälfte.

Außer den hier aufgezählten Wegen für die Überleitung entzündlicher Prozesse vom Schläfenbein auf das Auge kommt wohl auch die Verschleppung infektiösen Materiales auf dem Blutwege in Betracht. Dieser Infektionsmodus vollzieht sich aber wohl in der Regel durch Vermittlung der Blutleiter.

Im Gegensatz zu den spärlichen anatomischen Beziehungen sind die funktionellen Verbindungen der beiden Sinnesorgane um so inniger. Von besonderer klinischer Bedeutung ist das enge Verhältnis des Gleichgewichtsorgans zu der Augenmuskulatur geworden. Jeder Insult, der den vestibulären Endapparat trifft, löst rhythmische Bewegungen der Bulbi aus, und zwar zeigen diese Bulbusbewegungen jeweilig sich zusammengesetzt aus einer langsamen ablenkenden Bewegung und einer entgegesetzten raschen, zuckenden Bewegung, welche die Augäpfel in die frühere Stellung zurückbringt; diese beiden Bewegungen bezeichnen wir zusammen als Nystagmus und sprechen von einer langsamen und raschen Komponente des Nystagmus. Der Nystagmus ist gewöhnlich begleitet von Schwindel, Scheindrehung der Außenwelt und Drehempfindung des eigenen Körpers. Den Weg für die Auslösung dieses Vorganges bilden die Verbindungen der Augenmuskelkerne mit den Vestibulariskernen in der Medulla oblongata.

Der vestibulare Nystagmus gibt uns heute die objektivste Orientierung über das Verhalten des Vestibularapparates, insbesondere dadurch, daß wir diesen Nystagmus experimentell durch adäquate und inadacquate Reize hervorrufen können.

Für eine Unmenge von Einzelbeobachtungen über Wechselbeziehung zwischen Auge und Ohr müssen wir wohl ebenfalls auf eine reflektorische Ursache zur Erklärung hinweisen:

So wird berichtet über Zuckungen der Augenlider und Hemikranie, welche beide dusch Lufteintreibung verschwanden; über Blephorospasmus, der durch Einführung des Ohrtrichters ausgelöst wurde, konvulsivisches Zucken des Auges, bilaterale oscillierende Augenbewegungen, ausgelöst durch Entfernung eines Polypen; Verschlechterung und Besserung eines Strabismus convergens und divergens bei Abnahme und Zunahme eines Mittelohrleidens; Besserung der Akkommodation nach Extraktion von Hammer und Amboß, oder nach Tenotomie; Veränderungen der Pupillen bei Mittelohrentzündung; Veränderungen in der Tonhöhe bei Einwirkung gewisser Farben auf das Auge; so soll gelegentlich violett subjektive Vertiefung, andere Farben subjektive Erhöhung hoher Töne bewirken können; schon seit altersher bekannt sind Schallphotismen; das Empfinden bestimmter

Generated on 2019-10-24 13:20 GMT / http://hdl.handle.net/2027/uc1.b3252761
Public Domain in the United States, Google-digitized / http://www.hathitrust.org/access_use#pd-us-google
Digitized by Google
Original from UNIVERSITY OF CALIFORNIA

Farben bei Einwirkung bestimmter Töne. Reizwirkungen auf das äußere und mittlere Ohr (Lufteinblasung, Anblasen, Reiben des Gehörganges) soll gelegentlich einen auffälligen Einfluß auf das Sehvermögen ausüben, entzündliche Prozesse des äußeren und mittleren Ohres die Sehkraft herabsetzen, die sich nach Ablauf der Entzündung wieder rasch bessern kann.

Bezüglich der vielgestaltigen vorübergehenden und dauernden Störungen des Sehorganes im Anschluß an die cerebralen Erkrankungen otogenen Ursprunges möchte ich mich mit dem Hinweise begnügen.

Diese Erkrankungen, wenn auch vom eitrig-infizierten Schläfenbein induziert, fallen wegen ihrer Selbständigkeit wohl außerhalb des Rahmens unseres Themas.

Sie sehen, m. H.!, der Ophthalmologe bedarf fast ständig der Mitwirkung des Rhinologen. Eine erfolgreiche Behandlung von Augenerkrankungen ist ohne sachgemäße Behandlung des primären Nasenleidens schlechterdings in vielen Fällen unmöglich.

Andrerseits bedarf der Rhinologe und Otologe der gleichen fördernden Unterstützung und Hilfe. Trotz der heute reichlich zur Verfügung stehenden diagnostischen Hilfsmittel kann die Erkennung der Krankheitsursache, insbesondere die Lokalisation von Eiterherden auf die größten Schwierigkeiten stoßen. Bei Erkrankung der hinteren Nebenhöhlen der Nase mit spärlichem oder fehlendem Eiterabfluß, bei tief in der Pyramide sitzenden Herden, kann die ophthalmoskopische Untersuchung von ausschlaggebender Bedeutung werden. Der Nachweis eines zentralen Skotoms, von Veränderungen der Papille, von Doppelbildern schafft uns Klarheit über den Ernst der Situation, wo uns alle anderen Untersuchungsmethoden im Stich gelassen haben.

Für wissenschaftliche Erkenntnis und praktischen Heilerfolg ist ein Zusammenarbeiten der Disziplinen unerläßlich.

Krumm: Besprechung der Genese der Augenkrankheiten bei Nasen- und Nebenhöhlenerkrankungen:

1. Durch mechanische Verhältnisse.
2. Durch Fortleitung oder Verschlepprng infektiösen Materials.
3. Funktionelle Störungen.

Ad 1. Die Verlagerungen des Bulbus und ihre Ursachen.

Ad 2. Die phlyktänulären, katarrhalischen, membranösen Conjunctividen, tuberkulöse, trachomatöse Prozesse, Herpes corneae.

Orbitalabscesse und Nebenhöhleneiterungen, Ursache, Verlauf, äußere Augensymptome, das Verhalten des Sehnerven.

Bedeutung der Gesichtsfeldaufnahmen bei Nebenhöhleneiterungen, die Wichtigkeit derselben bei Sieb- und Keilbeinhöhlenprozessen.

Die Neuritis retrobulbaris, Art der Gesichtsfeldbeschränkung, die zentralen Skotome, Zustandekommen derselben, weiterer Verlauf, ophthalmoskopische Befunde.

Die Gesichtsfelddefekte bei den anderen Höhleneiterungen und Verwendung zur Sicherung der Diagnose.

Ad 3. Flimmerskotom, Muskelinsufficienzen, Herabsetzung des Akkommodationsvermögens bei Nebenhöhleneiterungen.

Diskussion.

Heine geht etwas näher auf die im Verlaufe von akuten Mittelohreiterungen sich einstellende isolierte Abducensparese ein. Er erwähnt kurz die

Generated on 2019-10-24 13:20 GMT / http://hdl.handle.net/2027/uc1.b3252761
Public Domain in the United States, Google-digitized / http://www.hathitrust.org/access_use#pd-us-google
Digitized by Google
Original from UNIVERSITY OF CALIFORNIA

Ursachen, die für sie verantwortlich gemacht werden: circumscripte Meningitis an der Spitze des Felsenbeins (Gradenigo), reflektorische Kernlähmung, von einer Labyrinthentzündung ausgehend (Geronzi), Fortschreiten der Entzündung durch den Can. caroticus usw. Heine ist nicht dafür, sich abwartend zu verhalten und sich mit einer Paracentese beziehungsweise der Erweiterung der Perforation zu begnügen, wenn im späteren Verlauf einer Otit. media acuta purul., zugleich mit heftigen Kopfschmerzen eine Abducensparese auftritt. Welches auch die Ursache sein möge, es müsse für einen genügenden Abfluß des Sekrets gesorgt werden. Dazu genügt nicht die Paracentese, da man ja sowieso bei langem Bestehen der Eiterung einen Herd im Warzenfortsatz annehmen müsse. Er hält daher die Aufmeißelung eventuell sogar die Radikaloperation für indiziert, und zwar letztere dann, wenn die Sekretion profus nach der ersten Operation fortbesteht und man eine Erkrankung der Tube beziehungsweise der tubaren Zellen annehmen müsse.

Heine äußert sich zu dem von Herrn v. Heuß mitgeteilten Falle dahin, daß die Metastasen im Auge entweder durch Vermittlung des Sinus cavernosus und des Felsenbeins zustande gekommen sein, oder falls diese bei der Autopsie frei gefunden wurden, ebenso wie die anderen Metastasen auf dem Blutwege.

Salzer: Ein engeres Zusammenarbeiten von Nasen- und Ohrenspezialisten mit uns Augenärzten ist zweifellos erwünscht. Wenn wir zum Beispiel bei einem Luetischen eine Sehnervenatrophie finden, ist unser Kausalitätsbedürfnis gewöhnlich befriedigt und doch könnte statt der Lues eine Nebenhöhlenaffektion die wahre Ursache bilden. Ähnliche Beispiele ließen sich manche anführen. Ein Feld, auf dem wir schon gewohnt sind, zusammen zu arbeiten, stellen die Erkrankungen der Tränenwege dar. Hier ist unsere Therapie bereichert worden durch die Totische Operation. Ich hatte Gelegenheit, bei zwei meiner Pat. gemeinsam mit Herrn Dr. Grünwald diese Operation auszuführen. Der erste Fall, der durch eine Schußverletzung einen Verschluß des Tränennasengangs und Tränensackeiterung mit wiederholtem Durchbruch nach außen bekommen hatte, ist seit der Operation (27. XI. 1911) geheilt, mit Herstellung des Tränenabflusses in die Nase. Der zweite Fall, der gleichfalls eine mehrmals spontan durchgebrochene Tränensackeiterung betraf, wurde vor 3 Monaten operiert, wie es scheint, ebenfalls mit gutem Erfolg. Herr Dr. Grünwald hat die Operation dadurch etwas vereinfacht, daß er keine Naht anlegt: er wird darüber Näheres berichten. Vorübergehende Verschlüsse der Kommunikationsöffnung durch Granulationsgewebe ließen sich in beiden Fällen leicht von der Nase aus beseitigen. Trotzdem der der Operation zugrunde liegende Gedanke zweifellos richtig ist, wird doch erst weitere Erfahrung lehren müssen, ob sie der einfachen Exstirpation des Sackes vorzuziehen ist. Denn einmal werden Pat., die der letzteren Operation unterworfen wurden, nur ausnahmsweise von Tränen belästigt, und dann bleibt abzuwarten, ob dies nach der Totischen Operation gänzlich ausbleibt, denn auch bei freiem Abfluß nach der Nase kann Tränenträufeln bestehen. Überdies stellt auch die Operation immerhin einen schwereren Eingriff als die einfache Exstirpation dar, dem wir empfindliche Pat. ohne Narkose nicht unterziehen können.

v. Heuss berichtet über einen Fall von chronischer Mittelohreiterung links, akuter Mittelohreiterung rechts mit Warzenfortsatz- und Sinuseröffnung, septischer Sinusthrombose, rechtseitiger Panophthalmitis, multiplen Metastasen. (Ohrenstation des Garni-

Digitized by Google
Original from UNIVERSITY OF CALIFORNIA
Generated on 2019-10-24 13:20 GMT / http://hdl.handle.net/2027/uc1.b3252761
Public Domain in the United States, Google-digitized / http://www.hathitrust.org/access_use#pd-us-google

sons-Lazarettes München: Ordinierender: O.-St.-A. Dr. Hasslauer.) Pat. wurde im Herbst 1910 in das Lazarett wegen chronischer Mittelohreiterung links aufgenommen; kam nach Ablauf derselben in Erholungsurlaub, klagte nach dem Urlaub neuerdings über Schmerzen im linken Ohr, Neuaufnahme in das Lazarett. Warzenfortsatzeröffnung links. Guter Heilverlauf. Entlassung Ende Januar 1911 vorgesehen. Plötzliches Einsetzen von Schmerzen im bisher gesunden rechten Ohr. Ausfluß. Erbrechen. Warzenfortsatzoperation. Eiterentleerung; geringe Besserung. Auftreten von Metastasen in allen Gelenken, 10 Tage nach Beginn des rechtseitigen Prozesses. Sinusoperation. Thrombose. Im Blut und Warzenfortsatzsekret Streptokokken. Nach 14 Tagen plötzliche Klagen über Schmerzen im rechten Auge, nachdem vorher der Spiegelbefund völlig normal war. Einsetzen einer rapid verlaufenden Panophthalmitis mit Einschmelzung von Hornhaut und Sklera. Dauer 3 Tage. Linkes Auge ohne krankhaften Befund. Am 16. Tage nach Beginn des rechtseitigen Ohrenprozesses Exitus. Bei der Sektion fanden sich im Sinus transversus und Sinus cavernosus rechts einige in Erweichung begriffene Thromben. Eine Fortsetzung der Thrombose in den Bulbus der Vena jugul. sup. war nicht nachweisbar. Das Dach der Paukenhöhle war nicht zerstört; ebenso in der Gegend der Felsenbeinpyramide keine krankhaften Veränderungen. Seitenventrikel mit trübseröser Flüssigkeit gefüllt, sonst Gehirn o. B. Augenhöhle frei von Entzündungsprozessen. Zahlreiche Metastasen an Armen, Beinen und den Gelenken. Bemerkenswert ist das unvermittelte Einsetzen des septischen Prozesses auf dem bisher gesunden rechten Ohr während des Lazarettaufenthaltes und der außerordentlich bösartige und rapide Verlauf.

Grünwald: Otitische Abducenslähmung sollte immer den betreffenden Fall ernst ansehen lassen. Die Ursache und Lage der Läsion wird nicht immer dieselbe sein. Auskunft darüber können nur die Sektion oder besonders klärende Umstände geben. Die Vorzugsstelle allerdings scheint, ausgehend von perilabyrinthären Zellen, die Pyramidenspitze zu sein, wie in einem (unveröffentlichten) Fall mit typischem Gradenigoschen Symptom, bei dem sogar nach der Totalaufmeißelung noch ein Durchbruch zum Rachen (Retropharyngealabsceß) stattfand. Auch in einem früheren mehrerwähnten Fall mit Ausgang vom Keilbein und mehrfachen Basalnervenschädigungen kam die Pyramidenspitze oder angrenzende Keilbeingegend in Betracht. Bei günstigem Verlauf hat man wohl das Recht, an circumscripte Pachy-Leptomeningitis, und wäre es nur in Form entzündlichen Ödems, zu denken; ferner sollten künftige Untersuchungen auf die Möglichkeit einer Kompression des Nerven in der Cysterna chyli Bedacht nehmen, die Ach bei seinen Untersuchungen über die Ursache der Abducenslähmung bei Lumbalanästhesierungen als schuldig befunden hat. Bei negativem Befund hat man in Fällen von „Neuritis retrobulbaris“ toxische Schädigung seitens erkrankter Nebenhöhlen angenommen. Daß eine elektive Wirkung von Toxinen allgemein gültiger Art durch die Nachbarlage begünstigt werden soll, ist nicht plausibel; dagegen ist eine elektive toxische Schädigung auf Grund bestimmter Affinitäten auch beim Nervus opticus wie bei anderen Nerven wohl denkbar; die Schwangerschaftsamb'yopien und -Amaurosen mögen zum Teil auf der Resorption solcher Gifte (Oophorine) beruhen; für einen anderen Teil (und zwar nicht bloß für temporale Hemianopsien) mögen Schwellungszustände der Hypophysis in Betracht kommen, wie sie ebenfalls starke Umwälzungen im Genitalleben komplizieren können. In der Behandlung der Tränengangsstenosen und Tränensackentzündungen müssen wir es der Er-

Digitized by Google
Original from UNIVERSITY OF CALIFORNIA
Generated on 2019-10-24 13:20 GMT / http://hdl.handle.net/2027/uc1.b3252761
Public Domain in the United States, Google-digitized / http://www.hathitrust.org/access_use#pd-us-google

fahrung der Augenärzte anheimstellen, ob die Erfolge der Tränensackexstirpation sie und ihre Pat. voll befriedigen. Jedenfalls, auch wenn dabei Tränenträufeln fortbesteht, ist diese Operation bei hochsitzenden Stenosen, jedenfalls bei Tränensackerkrankungen, bisher durch keinen Eingriff, der sich an den Tränengang hält, zu ersetzen gewesen. Konkurrenz erwächst ihr nur in der Totischen Operation, durch die der Tränensack unmittelbar, unter völliger Ausschaltung des Tränenganges, in die Nase abgeleitet wird. Der Erfolg, wenn voll erreicht, ist dann, daß sowohl die Eiterungen im und am Sack definitiv aufhören, als daß die Tränen dauernd und frei, wenn auch an anderer Stelle (im mittleren Gange) in die Nase ablaufen. Die von Toti angegebene Fensternaht habe ich durch eine an 2 Fällen erprobte Lappenplastik vereinfacht. Einer weiteren Vereinfachung der Operation stehen die anatomischen komplizierten Verhältnisse entgegen, deren Analyse ich unterdessen durchgeführt habe.[1]) Wenn von anderer Seite über unbefriedigende Ergebnisse der Totischen Operation berichtet worden ist, so liegt es nahe, diese auf die bisher bestehende Unbekanntschaft mit den erwähnten anatomischen Schwierigkeiten sowie darauf zurückzuführen, daß unter Umständen die originelle Totische Fensternaht an diesen Schwierigkeiten scheitern muß, während die Lappenplastik ihnen gerecht wird. Definitives Urteil über den Wert der modifizierten Methode wird man also erst nach Würdigung dieser neuen, bisher unbekannten Momente und auf Grund größerer, damit gewonnener Erfahrungen fällen dürfen. Daß ich mir ein solches auf dem Boden erst zweier ausgeführter Operationen noch nicht erlaube, ist wohl verständlich. Eine ausführlichere Klarlegung der wohl recht komplizierten Bedingungen der Schaffung freien Nasenabflusses, ihrer andrerseits sehr einfachen Ausschaltung durch das modifizierte Verfahren soll sobald wie möglich erfolgen.

Nadoleczny: Wir müssen nach dem heutigen Stand der Wissenschaft den Heuschnupfen als eine der Anaphylaxie ähnliche Erscheinung auffassen. Lokale Therapie im Gebiete des N. ethmoidalis halte ich für verwerflich. Es fragt sich vor allem, ob die angeblichen Erfolge auch nachhaltig geblieben sind. Das ist mit Rücksicht auf das Wesen der Krankheit zu bezweifeln. Pat., welche früher geätzt oder gebrannt wurden, klagen gewöhnlich über diese Behandlungsmethode. Es ist zweckmäßiger, für jeden Pat. eines jener Palliativmittel herauszusuchen, das ihm gerade nützt (Pollantin, Rhinoculin etc.). Mit der R. Hoffmannschen Therapie macht man vielfach recht gute Erfahrungen. Es ist nicht unwahrscheinlich, daß man dazu kommen wird, den Heuschnupfen in verschiedene Unterarten einteilen zu können, die vielleicht ätiologisch zu trennen sind.

Verhandlungen der Dänischen oto-laryngologischen Gesellschaft.

82. Sitzung vom 2. Oktober 1912.

Vorsitzender: Dr. Jörgen Möller.
Schriftführer: Dr. L. Mahler.

I. E. Schmiegelow: **Documentum humanum zur Geschichte der Mastoidaloperation.**

[1]) Anat. Hefte, Bd. 42, pag. 375, und Bd. IV des Lehmannschen Handatlanten. 3. Aufl., pag. 72.

Digitized by Google
Original from UNIVERSITY OF CALIFORNIA
Generated on 2019-10-24 13:20 GMT / http://hdl.handle.net/2027/uc1.b3252761
Public Domain in the United States, Google-digitized / http://www.hathitrust.org/access_use#pd-us-google

Es war Schmiegelow gelungen, des Schädels Johan Just v. Bergers habhaft zu werden; derselbe, Leibarzt Christian VII., starb am 16. März 1791, 13 Tage nachdem Prof. Kölpin eine Aufbohrung seines rechten Warzenfortsatzes vorgenommen hatte: die Todesursache war eine Septicopyämie. Der Todesfall erweckte großes Aufsehen und die Aufbohrung des Warzenfortsatzes geriet in Mißkredit. Als die alten Grabplätze unter der Friedrichskirche weggeräumt wurden, gelang es Dr. phil. Louis Bobé, den Schädel Bergers zu finden, und das Kultusministerium überließ denselben der Sammlung der otolaryngologischen Klinik des Reichshospitals. Schmiegelow demonstrierte den Schädel als ein interessantes Documentum humanum zur Beleuchtung des operativen Eingreifens am Warzenfortsatze am Ende des 18. Jahrhunderts.

(Der Vortrag wird ausführlicher veröffentlicht werden.)

II. E. Schmiegelow: **Fall von isolierter Tuberkulose der Cartilago cricoidea.**

44jähriger, sonst gesunder Häusner bekam vier Monate vor der Aufnahme ins Reichshospital Respirationsbeschwerden und etwas Husten. Die Respiration jetzt leicht stentisch, die Stimme klangvoll, keine Schluckbeschwerden. Stethoskopie normal. Laryngoskopisch sieht man eine Verengerung des oberen Teiles der Trachea und der Regio subglottica, namentlich links; die Schleimhaut etwas höckerig, blaßrot, ohne Geschwüre; linke Kehlkopfhälfte unbeweglich. Wassermann negativ. Am 6. VIII. wurde Tracheotomie mit nachfolgender Tracheofissur vorgenommen. Die Neubildung zeigte sich als eine submuköse Infiltration, vom unteren Rande der Stimmbänder sich 4 *cm* hinab in die Trachea dehnend; die Schleimhaut von natürlicher Farbe. Es wurde ein Stückchen zur Mikroskopie exzidiert. Die Untersuchung ergab ganz typische seröse und muköse Drüsen. Diagnose: Fibroadenom. Als die Passage durch den Kehlkopf gut war, wurde am 19. VIII. die Kanüle entfernt, wegen Stenoseerscheinungen wurde er aber am 23. VIII. wieder aufgenommen. Eine Schwebelaryngoskopie gab keine weiteren Aufschlüsse und man beschloß am 11. IX. die Neubildung durch eine Tracheo-Laryngo-Fissur zu entfernen. Bei dieser findet man in der linken Regio subglottica eine diffuse Infiltration, während das Lig. vocale nicht ergriffen ist; man fängt an, die infiltrierte Partie zu umschneiden, wobei aber plötzlich dicker, breiiger Eiter entleert wird; man kommt dann direkt auf den nekrotischen Ringknorpel hinein, dessen Platte mit dem größten Teil des linken Ringes entfernt wird. Mikroskopische Untersuchung ergibt leichte Bindegewebsneubildung, Rundzelleninfiltration und Nekrose; ferner zahlreiche epithelioide Zellen und einzelne typische Miliartuberkeln mit Riesenzellen.

Ein solches beschränktes tuberkulöses Leiden des Ringknorpels bei einem Mann mit gesunden Lungen, bei dem sich sonst in den Luftwegen kein tuberkulöses Leiden nachweisen läßt, ist außerordentlich selten. Die Diagnose war schwierig und ließ sich erst dann stellen, nachdem man bei der Operation den tuberkulösen Herd entleert hatte. Der Pat. hatte übrigens ein chronisches Knieleiden, das wahrscheinlich als ein tuberkulöses aufgefaßt werden mußte.

Falls das Kehlkopfleiden ausheilt, wird es wahrscheinlich unter beträchtlicher Stenosenbildung geschehen, indem der größte Teil des Ringknorpels entfernt werden mußte.

III. E. Schmiegelow: **Drei Fälle von Resectio totalis laryngis wegen Cancer laryngis.**

Digitized by Google
Original from UNIVERSITY OF CALIFORNIA
Generated on 2019-10-24 13:20 GMT / http://hdl.handle.net/2027/uc1.b3252761
Public Domain in the United States, Google-digitized / http://www.hathitrust.org/access_use#pd-us-google

1. 31jähriger Mann, am 5. IX. 1912 aufgenommen, mager, bleich, schlecht genährt, hatte eine Neubildung, die den rechten Sinus pyriformis und die ganze rechte Kehlkopfhälfte eingenommen hatte, ferner den Kehlkopf durchbrochen und auch den rechten Schilddrüsenlappen ergriffen hatte, welcher deshalb auch entfernt werden mußte. Er hustet etwas, ferner etwas Nachtschweiß; während der letzten paar Monate hatte er $5^1/_2$ *kg* verloren. Am 7. IX. wurde totale Kehlkopfexstirpation vorgenommen. Man war imstande, einen großen Teil der Schleimhautbekleidung der hinteren Kehlkopfwand zu erhalten, sowie auch ein Teil der Epiglottis und des linken Lig. ary-epiglotticum geschont wurden. Die Trachea wurde in die Haut vernäht, Fascien, Muskeln und Schleimhaut etagenweise geschlossen, in die Speiseröhre eine Sonde à demeure. Nach der Operation Husten und Kurzatmigkeit; die Temperatur stieg schnell bis 40·2 und 24 Stunden nach der Operation trat Exitus ein. In beiden Lungen wurden verschiedene alte verkäste und fibröse tuberkulöse Herde gefunden, ferner eine Myocarditis und Mitralfehler.

2. 59jähriger Mann, am 16. VI. 1912 aufgenommen, $1^1/_2$ Jahr heiser, ferner $^1/_2$ Jahr Schluckbeschwerden und drei Wochen Atembeschwerden; starker Gewichtsverlust. Rechte Kehlkopfhälfte von einer ulzerierenden Neubildung durchwachsen; keine fühlbaren Drüsenschwellungen; die Stimme aphonisch, die Respiration leicht stenotisch. Am 18. VI. wurde wegen stark zunehmender Atembeschwerden Tracheotomie vorgenommen. Am 25. VI. Resectio totalis laryngis. Am 7. VIII. völliges Wohlbefinden, keine Schluckbeschwerden, Kräfte zunehmend. Am 13. VIII. entlassen.

3. 57jähriger Mann, 9. VIII. aufgenommen. Das jetzige Halsleiden fing vor drei Monaten mit Heiserkeit an; keine Schluck- oder Respirationsbeschwerden, kein Husten. Vor 14. Tagen bildete sich an der rechten Seite des Kehlkopfes eine Geschwulst, die seitdem allmählich gewachsen ist. Rechte Seite des Aditus laryngis durch eine große Geschwulst aufgefüllt, die stellenweise ulzeriert ist; rechte Kehlkopfhälfte völlig unbeweglich. Der rechten Schildknorpelplatte entsprechend sieht man eine taubeneigroße, feste, indolente Geschwulst. Probeexcision ergibt Epitheliom. Am 12. VIII. wurde zuerst Tracheotomia inferior, dann Resection totalis laryngis gemacht. Die Geschwulst hat die rechte Kehlkopfhälfte durchbrochen und die nächstliegenden Weichteile infiltriert. Am 16. IX. befindet er sich völlig wohl und wird entlassen.

Keiner dieser drei Fälle eignete sich besonders zur Totalresektion des Kehlkopfes, insofern als das Leiden ein sehr ausgedehntes war; in zwei Fällen war sogar die Krankheit durchgebrochen und hatte die Weichteile außerhalb des Kehlkopfes ergriffen. Durchgehend erzielt man viel bessere Resultate bei den Frühformen, die durch eine einfache Laryngofissur und Excision operiert werden können.

Diskussion.

Mygind, Schmiegelow.

IV. E. Schmiegelow: **Tödlich verlaufender Fall von Corpus alienum pulmonis.**

Ein 19jähriges Mädchen wurde am 9. V. 1912 aufgenommen. Am Abend vorher stand sie mit einer Nadel im Munde; dieselbe war 4 *cm* lang, mit gläsernem Kopf und einer zweipfenniggroßen Tuchrosette versehen. Plötzlich verschwand die Nadel in die Kehle hinab und sie bekam einen heftigen Hustenanfall. Sie hatte das Gefühl, als säße die Nadel in Höhe des Schildknorpels

Digitized by Google
Original from UNIVERSITY OF CALIFORNIA
Generated on 2019-10-24 13:20 GMT / http://hdl.handle.net/2027/uc1.b3252761
Public Domain in the United States, Google-digitized / http://www.hathitrust.org/access_use#pd-us-google

fest, dann aber immer länger hinunterglitt; etwa fünf Minuten später spürte sie nichts mehr und der Husten hörte auf. Seitdem ist Pat. im wesentlichen symptomenfrei gewesen, nur ab und zu bei Anstrengungen kleine Hustenanfälle.

Stethoskopie normal. Kehlkopf: Rechtes Stimmband in seiner ganzen Ausdehnung leicht blutig verfärbt. Bei der Röntgenuntersuchung wurden keine sicheren Zeichen eines Fremdkörpers gefunden. Am 10. V. wurde Tracheoskopie gemacht; Trachea und der Anfangsteil der Bronchien normal. Am 11. bekam sie Husten, Fieber und Kopfweh. 12. V. Temperatur 39·8—38·3, etwas Husten, bringt etwas mukopurulentes, bluttingiertes Expektorat auf; Stethoskopie gibt nichts sicher abnormes. 13. V. Temperatur 39·1—28·1. Deutliche Dämpfung in der linken Infraskapulargegend mit abgeschwächter, bronchialer Respiration und einzelnen trockenen Rasselgeräuschen. — Als der Zustand sich verschlimmerte, die Dämpfung sich über die ganze linke Hinterfläche verbreitete, wobei sie immerfort über Schmerzen am unteren Teil des Sternums und an der Curvatur klagte, fing man an, trotz des bisherigen negativen Befundes, doch an die Möglichkeit eines Fremdkörpers zu denken, weshalb am 14. V. in Chloroformnarkose direkte Bronchoskopie gemacht wurde. Der linke Bronchus war mit blutigem Schleim gefüllt, nirgends wurde aber, trotz reichlicher Verwendung von Aspiration und Adrenalin, ein Fremdkörper entdeckt. Sie war nach der Bronchoskopie etwas cyanotisch, erholte sich aber nach einer Sauerstoffinhalation. Der Zustand wurde immer schlechter und zeitweise wurde reines Blut entleert, dann endlich wurde am 18. V. durch erneute Röntgenuntersuchung der Schatten einer Nadel nachgewiesen, im linken Bronchus, hinter dem Herzschatten. Es wurde sofort in Narkose Bronchoskopie vorgenommen: es gelang, 5 *cm* in den Bronchus hinein zu dringen, wo derselbe durch eine dunkle, übelriechende Masse verschlossen war; dieselbe wurde mit einiger Schwierigkeit entfernt und enthielt die Tuchrosette und den gläsernen Kopf, die Nadel selbst dagegen gelang es nicht aufzufinden. Nachdem die Extraktionsversuche $5^1/_4$ Stunden gedauert hatten, wurden weitere Versuche aufgegeben. Am folgenden Morgen bekam sie eine heftige Hämoptyse mit Atemnot und unter ständigem Aufhusten von Blut trat innerhalb einer $^1/_4$ Stunde Exitus ein. Sektion versagt.

Die Todesursache ist unzweifelhaft ein gangränöses Lungenleiden gewesen, das die Arrosion eines großen Gefäßes herbeigeführt hat. — Der Fall zeigt, daß man einem negativen Röntgenbefunde nicht zu sehr trauen darf, sondern in zweifelhaften Fällen immer lieber die Bronchien genau untersuchen muß. Weshalb die erste Röntgenplatte, die sonst scharf und klar war, keinen Schatten des Fremdkörpers zeigte, während dieser auf dem zweiten acht Tage später aufgenommenen Bilde sehr deutlich war, ist unerklärlich, zudem beide Aufnahmen unter denselben Verhältnissen und von demselben Röntgenologen genommen wurden.

V. L. Mahler: **Intranasal operierte Spina am knöchernen Nasenrücken.**

Mahler demonstrierte ein 18jähriges Mädchen, das seit dem vierten Jahre mitten am Nasenrücken eine Spina getragen hatte, die sowohl en face als en profil sehr deformierend wirkte. Sie soll im Anschlusse an einem Trauma entstanden und namentlich während der späteren Jahre gewachsen sein. Die Haut über der Spina stark gespannt, weiß, verschiebbar. Um eine äußere Narbe zu vermeiden, wurde intranasal operiert, indem knapp über dem unteren

Digitized by Google
Original from UNIVERSITY OF CALIFORNIA
Generated on 2019-10-24 13:20 GMT / http://hdl.handle.net/2027/uc1.b3252761
Public Domain in the United States, Google-digitized / http://www.hathitrust.org/access_use#pd-us-google

Rande der Cart. triangularis eine Incision gelegt wurde; von dieser Öffnung aus wurde die Haut am Nasenrücken und über der Spina abgehebelt, die Spina selbst weggemeißelt und mittelst einer Kornzange extrahiert. Nach der Operation einige Blutausgüsse in der Umgegend, die jetzt aber, sieben Tage nach der Operation wieder verschwunden sind. Das Resultat ist sehr befriedigend.

Diskussion.

Wilh. Waller erwähnt zwei ebenfalls nach Joseph mit gutem Erfolg operierte Fälle, die er später zu demonstrieren gedenkt

VI. L. Mahler: **Fall von Fibroma gingivae.**

Bei der betreffenden Pat. entwickelten sich von dem 8.—10. Jahre an an der Innenseite des Proc. alveolaris sup. einige Leisten, die ganz langsam in horizontaler Richtung anwuchsen, bis sie jetzt, in ihrem 20. Jahre, in der Medianlinie einander erreicht haben. Ihre Sprache ist etwas breiig gewesen, sonst hat sie keine Beschwerden gehabt. Zwei jüngere Geschwister tragen ähnliche Anschwellungen; alle drei haben an Zahnschmerzen gelitten. Man sieht in der Mundhöhle zwei pflaumengroße Neubildungen, die einander in der Mittellinie erreichen und von den Umgebungen recht scharf abgegrenzt sind; sie entspringen der inneren Fläche des Proc. alveolaris der Maxilla sup. in der Strecke vom 2. Prämolar bis zum 3. Molar; sie sind von dem hohen schmalen Gaumen scharf abgesetzt; es sind zahlreiche kariöse Zähne vorhanden, namentlich den Neubildungen entsprechend. Die Neubildungen sind von harter Konsistenz, mit natürlicher Schleimhaut bekleidet; keine Drüsenschwellungen.

Die Neubildungen wurden in Lokalanästhesie entfernt, bestanden aus zellarmen fibrösem Gewebe ohne Zeichen von Malignität, demnach Fibromen der Gingiva.

VII. L. Mahler: **Über die endobronchiale Behandlung von Bronchitis und Asthma.**

Mahler hat die endobronchiale Novokain-Adrenalin-Einspritzung in 30 Fällen chronischen Bronchialkatarrhs verwendet, darunter 3 Fälle von Bronchitis und 27 Fälle von Asthma; 25 wurden stationär, 5 poliklinisch behandelt. Sämtliche Pat. hatten vorher längere Zeit hindurch verschiedene andere Behandlungsweisen, medikamentöse, mechanotherapeutische und klimatische, versucht; ebenfalls waren die meisten schon ohne Erfolg endonasal behandelt worden. $^1/_2$ Stunde vor dem Eingriff wurde $^1/_2$—1 *cg* Morphin subkutan injiziert; Rachen und Kehlkopf wurden mit 10%iger Kokain-Adrenalin-Lösung anästhesiert. In 28 Fällen wurde der bronchoskopische Tubus eingeführt und das Medikament mittelst des Spray von Brünings appliziert, in zwei Fällen wurde der Spray von Ephraim verwendet. Bei den ca. 120 ausgeführten Einspritzungen wurde niemals Intoxication beobachtet und die Pat. vertrugen den Eingriff sehr gut.

1 Fall von Bronchitis wurde geheilt, 1 gebessert, 1 blieb unverändert; unter den 27 Asthmafällen wurden 5 geheilt (Observationszeit bis zu 1 Jahr), 10 gebessert, 12 unverändert.

In den Bronchitisfällen war die Schleimhaut in der Trachea und in den sichtbaren Bronchien dunkelrot, geschwollen, wölbte sich zwischen den Trachealringen hervor; die Bronchiallumina waren durch die Schleimhautschwellung verengt und bisweilen wurde die Verengerung bei der Exstirpation und beim Husten so erheblich vermehrt, daß der Verschluß zeitweise ein vollständiger

Digitized by Google
Original from UNIVERSITY OF CALIFORNIA
Generated on 2019-10-24 13:20 GMT / http://hdl.handle.net/2027/uc1.b3252761
Public Domain in the United States, Google-digitized / http://www.hathitrust.org/access_use#pd-us-google

war. In den Asthmafällen, die sämtliche in den anfallsfreien Perioden untersucht wurden, waren die Verhältnisse völlig normal außer in den Fällen, die von Bronchitis begleitet waren.

Die Erklärung der Wirkung ist in der anästhesierenden und anämisierenden Wirkung der Medikamente zu suchen, doch scheint es, daß man auch der mechanischen Wirkung große Bedeutung beimessen muß, indem in zwei Fällen durch das Injizieren sterilen Wassers die gleiche Wirkung erzielt wurde wie durch die Medicamente.

Die Resultate fordern unbedingt zu weiteren Versuchen auf.

Diskussion:

Mygind, der die endobronchiale Behandlung auch wiederholt versucht hat, meint, man müsse die Versuche hiermit unbedingt fortsetzen.

P. Tetens-Hald fragt, ob in den Kontrollfällen, aus denen Mahler auf eine mechanische Wirkung schließt, nicht zur Anästhesierung des Larynx und der Trachea Cocain verwendet wurde (Mahler: Ja). Als dies der Fall ist und als tatsächlich Cocain und Adrenalin in subkutaner Injektion und in Inhalation eine vorzügliche Wirkung auf die Asthmaanfälle hat, wäre es vielleicht richtiger anzunehmen, daß die Wirkung in diesen Fällen durch die Resorption der betreffenden Medikamente erzielt wurde.

Schmiegelow meint, wenn die endobronchiale Behandlung in den Asthmafällen nicht sofort eine günstige Wirkung hat, soll man nicht damit fortfahren, dagegen kann man in den Bronchitis lange Zeit hindurch damit fortfahren.

VIII. Vald. Klein demonstrierte eine Pat. mit einer fast **hühnereigroßen Anschwellung** hinter der rechten Tonsille, die sich im Laufe von drei Wochen entwickelt hatte. Bei ruhiger Respiration zeigt sich dieselbe in ihrer vollen Größe, während der Würgbewegung aber scheint sie zu verschwinden. — Durch die Probeincision zeigt sich, daß die Schwellung dickflüssigen Eiter enthält. Diagnose: Retropharyngealer Abscеß.

Jörgen Möller.

Sitzungsbericht der Sektion für Laryngologie und Rhinologie der New York Academy of Medicine.

Erstattet von Dr. Otto Glogau, New-York.

Sitzung vom 25. Januar 1911.

H. Smith stellt vor: 2 Fälle von **Rhinosklerom,** beide in Russisch-Polen gebürtig, der eine 18, der andere 20 Jahre alt.

Diskussion: Mauer, Freudenthal.

D. S. Dougherty stellt vor:

1. Fall von **Myxo-Fibrosarcoma der Nase** und des **Nasenrachenraumes,** das durch Bodines Modifikation der Boeckelschen Operation entfernt wurde. Rezidivierte.

2. **Epithelioma der Zunge.**

Diskussion: Quinlan.

J. E. Mc Kenty und G. H. Cocks stellen vor: 5 Fälle von **Stirnhöhleneiterung,** die nach Knapps Methode operiert wurden, bei der von der vorderen Stirnhöhlenwand nichts oder nur sehr wenig entfernt wird.

Digitized by Google
Original from UNIVERSITY OF CALIFORNIA
Generated on 2019-10-24 13:20 GMT / http://hdl.handle.net/2027/uc1.b3252761
Public Domain in the United States, Google-digitized / http://www.hathitrust.org/access_use#pd-us-google

J. E. Mc Kenty stellt vor: 2 Fälle von **Pharynxatresie** luetischen und traumatischen Ursprunges.

Diskussion: Quinlan, Carter, Mc Cullagh.

J. Horn stellt vor: Fall von **Pharynxstenose.**

J. W. Gleitsmann stellt vor: Fall von **Stirnhöhleneiterung,** die 7 Tage nach Killian-Operation geheilt war.

L. M. Hurd stellt vor: 4 Fälle von **äußeren Operationen** an den verschiedenen Nebenhöhlen, die glänzendes kosmetisches Resultat zeigen. Er verwendet niemals Naht, sondern nur Michels Klammern.

Diskussion.

Smith glaubt, daß diese Methode keinen besseren kosmetischen Erfolg bewirke als die Killiansche und daß sie eigentlich nur die ursprüngliche Jansensche Operation darstellt.

Mc Kenty, Carter, Cocks.

J. Horn stellt vor: Fall von **gutartigem Angiolymphoma der Tonsille.** Die kolossal große Tonsille war gestielt und erstreckte sich in den Nasenrachenraum hinein.

Wolff Freudenthal stellt Fall von **primärem Epitheliom der Zunge** vor, das sich auf die Tonsille erstreckt und mit Radium behandelt wird.

S. W. Thurber stellt Fall von **Angiofibroma** des Larynx vor. Purpurrote Geschwulst, 12 *mm* im Durchmesser, vom rechten Ventrikel entspringend.

Diskussion.

Simpson würde mittelst kalter Schlinge entfernen.

Mayer schlägt wegen der zu erwartenden Blutung externe Operation mit Paquelin vor.

Sitzung vom 24. Februar 1911.

E. Mayer stellt vor: Fall von **Trachealstenose** infolge Rhinoscleroma, mittelst bronchoskopischer Dilatation behoben.

J. E. Mc Kenty stellt vor: Fall von **syphilitischer Nekrose** der Gesichtsknochen nach Trauma. Nach Einführung der Sonde in den Tränenkanal wurde der nekrotische Knochen ringsum entfernt, so daß der Tränenkanal erhalten blieb.

J. E. Mc Kenty stellt 2 Kinder vor, an denen er seine **modifizierte submuköse Resektion** vollzogen. Die Operation, unter Äther oder Chloroform vollzogen, besteht in Auskratzung eines Teiles des Septums von der konvexen Seite aus, Incision an der konvexen Seite von unten nach rückwärts und oben, wodurch nach Anlegung der Nasenschiene der deviierte Teil in den knorpellosen Schleimhautsack gepreßt wird.

Diskussion.

Chapell betont den Wert der Operation für Kinder.

Mayer erwähnt einen glänzenden Erfolg mit Aschs Operation.

W. W. Carter warnt davor, bei Kindern zu radikal vorzugehen.

Abraham verwendet selbst bei jungen Kindern nur Cocain-Adrenalin.

D. S. Dougherty: Die **schwereren Typen von Tonsillarinfektion.** (Vortrag.)

L. F. Frissell: **Der Oropharynx als Infektionspforte.** (Vortrag.)

Digitized by Google
Original from UNIVERSITY OF CALIFORNIA
Generated on 2019-10-24 13:20 GMT / http://hdl.handle.net/2027/uc1.b3252761
Public Domain in the United States, Google-digitized / http://www.hathitrust.org/access_use#pd-us-google

Diskussion.

Mayer läßt es dahingestellt, ob die vollständige Ausschälung der Mandel der bloßen Zerstörung der Krypten vorzuziehen sei.

Douglass warnt vor Entfernung entzündeter Mandeln.

Heller glaubt, daß Tonsillektomie unlogisch ist, da ja noch genügend lymphoides Gewebe im Rachen als Infektionspforte übrig bleibt.

Abraham schlägt Auskratzung der Krypten und Behandlung mit Ichthyol vor, warnt jedoch vor Silbernitrat. Bei Peritonsillarabsceß führt er Jodtinktur in die Absceßhöhle ein.

Thurber stellt den in der letzten Sitzung gezeigten Fall von **Angiofibroma des Larynx** vor, nachdem der Tumor mittelst kalter Schlinge entfernt worden war.

Sitzung vom 23. März 1911.

D. B. Delavan stellt vor: Fall von **Erysipelas des Kehlkopfes.**

Diskussion.

Smith glaubt, daß jedes Kehlkopfödem erysipelatösen Ursprunges sei.

Abraham spritzt folgende Lösung von Ichthyol bei Larynxödem mit größtem Erfolge ein: Ichthyoli 25·0, Glycerini 20·0, Olei Anisi 2·0, Olei Cinammoni 1·0, Saccharini 0·15, Aquae Anisi qu. s. ad 100·0.

Otto Glogau stellt vor: Fall, an dem unter Leitung des **Pharyngoskops Kehlkopfpolypen** entfernt wurden. Pat., der äußerst nervös war, konnte selbst nach vollständiger Cocainisierung den Kehlkopfspiegel nicht vertragen. Unter Leitung des illuminierten Pharyngoskops wurden mittelst Landgrafs Instrument beide Polypen leicht vom Stimmband entfernt. Der Vorteil der Methode besteht in ihrer Leichtigkeit und in der Vermeidung des Arbeitens im umgekehrten Bilde.

Diskussion.

Harold Hays bemerkte, daß er seit dieser ersten Anwendung seines Pharyngoskops zu intralaryngealer Manipulation dasselbe erfolgreich zur Kontrolle laryngealer Applikationen und intratrachealer Injektionen verwende.

Sidney Yankauer stellt vor: Fall von **Trachealstriktur** nach Tracheotomie, behoben durch bronchoskopische Dilatation. Pat., 18 Jahre alt, hatte im Alter von 4 Jahren Kehlkopfdiphtherie, der zufolge tracheotomiert werden mußte. Sie trug die Kanüle bis vor ein Jahr. Unterhalb der Stimmbänder ließ sich eine bedeutende Trachealstriktur nachweisen, die erst durch Einführung immer stärkerer Stirnhöhlensonden von der Trachealwunde nach aufwärts und dann von oben durch immer weitere bronchoskopische Röhren erfolgreich dilatiert wurde, ohne daß zur Laryngostomie Zuflucht ergriffen werden mußte.

Diskussion: Delavan.

Fr. W. White stellt vor: Fall von **Haut- und Nasensyphilis,** durch Salvarsan geheilt.

Diskussion: Shmith, Mc Cullagh, Carter, Mc Kenty.

W. W. Carter stellt vor: Fall von **syphilitischer Nasendeformität,** bei dem vor 18 Jahren Martins Brücke operativ eingebettet wurde, die aber 7 Monate später herauseiterte. Er will nun seine Methode der Autotransplantation von Rippenknorpel versuchen.

Smith berichtet ähnlichen Fall von Mißerfolg der alten Methode.

Digitized by Google
Original from UNIVERSITY OF CALIFORNIA
Generated on 2019-10-24 13:20 GMT / http://hdl.handle.net/2027/uc1.b3252761
Public Domain in the United States, Google-digitized / http://www.hathitrust.org/access_use#pd-us-google

H. Hays zeigt neues **Uvulotom** und **Westentaschen-Kopflicht.**
S. Yankauer zeigt sein **naso-pharyngeales Speculum.**

Sitzung vom 26. April 1912.

H. E. Smith zeigt 2 Fälle von **akzessorischer Zungenschilddrüse.** Es soll nur operiert werden, wenn sonst genügend funktionierendes Schilddrüsengewebe vorhanden.

Diskussion: Harris, Chambers.

John Mc Coy stellt vor: Fall von **linkseitiger Kehlkopflähmung.** Wassermann positiv. Beginnende Tabes.

Diskussion: Hoag, Simpson, Harris, Gleitsmann.

L. L. Mial stellt vor: Fall von **Hasenscharte,** verbunden mit **adenoiden Wucherungen.**

Diskussion.

Ledermann sah einen ähnlichen Fall, wo durch die Spalte die Wucherungen entfernt und dann die Hasenscharte geschlossen wurde.

Mc Kenty ist auf Grund mehrerer Erfahrungen derselben Ansicht.

Johnson, Turber.

T. J. Harris stellt vor: Fall von **akzessorischer Schilddrüse,** verbunden mit thyreoglottischer Cyste.

Diskussion: Myles, Ledermann, Mc Kenty.

John Mc Coy berichtet über einen Fall von **Hirnabsceß** nach Siebbeinzellen- und Stirnhöhleneiterung. Bei 10jährigem Kinde mußte wegen Schmerzen und Schwellung Killian-Operation mit Freilegung der Siebbeinzellen vorgenommen werden, wobei bei der ersten Operation ein Epiduralabsceß, bei der zweiten ein großer Absceß im Frontallappen entdeckt wurde, der erst von der Stirnhöhlenwunde aus und dann durch Kontredrainage von der lateralen Schläfengegend aus drainiert wurde. Pat. genas und starb erst einige Monate nach einem Trauma, das wohl einen Einbruch des lateralen Ventrikels in die Eiterhöhle mit Druckerhöhung verursachte.

S. Mc Cullagh: Die **Indikationen für Radikaloperation bei Stirnhöhleneiterung.** (Vortrag.) Zuerst soll immer intranasal operiert und behandelt werden. Falls intrakranielle Komplikationen oder alarmierende Symptome von seiten der benachbarten Nebenhöhlen und Organe sowie Toxämie eintritt, ist radikales Verfahren am Platze; besonders gilt dies von chronischen Fällen.

Diskussion.

Harris ist für konservatives Vorgehen, außer in verzweifelten Fällen.

Myles ließ sich, von Mißerfolgen der zu oft ausgeübten Killian-Operation bewogen, ebenfalls zum Konservativismus bekehren.

H. Hays: **Umschneidung der Uvula.** (Vortrag.)

Sitzung vom 23. Mai 1911.

W. Freudenthal stellt vor: Zwei ungewöhnliche Fälle von **Larynxabsceß.** 1. Bekurrierender Absceß am linken Arytaenoidknorpel, bei dem wegen Dyspnoe znr Tracheotomie geschritten werden mußte. 2. Beiderseitiger Arytaenoidabsceß, bei dem ebenfalls tracheotomiert werden mußte. Pat. ging sechs Stunden später an plötzlicher Anfüllung der linken Lungenhälfte mit Eiter zugrunde.

Digitized by Google
Original from UNIVERSITY OF CALIFORNIA
Generated on 2019-10-24 13:20 GMT / http://hdl.handle.net/2027/uc1.b3252761
Public Domain in the United States, Google-digitized / http://www.hathitrust.org/access_use#pd-us-google

Ferner einen Fall von **subglottischem Tumor,** durch Fulguration zerstört.

Diskussion.

Cocks wendet Fulguration erfolgreich bei Larynxpapilloma an.

Smith berichtet ähnliche Erfolge.

C. D. van Wagenen stellt vor: Fall von **primärer Tuberkulose der Nase.**

Diskussion: Freudenthal, Smith, Mc Kenty, Hurd.

L. M. Hurd stellt vor: Fall von **malignem Adenoma der Nase.** Geschwulst bestand aus blutreicher Masse in der linken Nasenhälfte. Operation: Unterbindung der Carotis externa, radikale Antrumeröffnung, Ausräumung aller Nebenhöhlen und Entfernung der ganzen Nasenschleimhaut, an deren Stelle jetzt eine feuchtglatte, glänzende Membran getreten ist.

Diskussion: Thurber, Smith, Freudenthal.

J. E. Mc Kenty stellt vor: Fall von **Recurrenslähmung,** verbunden mit vollständiger Lähmung der linken Körperhälfte. Röntgenbild zeigt große Masse, die entweder als Aneurysma oder als Mediastinaltumor gedeutet werden kann.

Diskussion.

Simpson hält es für Aneurysma.

Thurber stellt vor: Fall von **Gumma** des weichen Gaumens und des Augenlides.

Mc Kenty berichtet einen Fall, an dem er die Hasenscharte nach seiner neuen Methode geschlossen: Ein aus Platinoiddraht eng geflochtener „falscher" Gaumen wird an den Zähnen oder am Alveolus befestigt, hart unter dem echten Gaumen angebracht.

Sitzung vom 24. Oktober 1911.

E. Mayer stellt vor: Pat., an dem **Amputation der infiltrierten Epiglottis** vorgenommen wurde, um das Fortlassen der wegen akuten Larynxödems eingeführten Trachealkanüle zu ermöglichen. Instrument: ovale Tonsillenbeißzange.

Diskussion.

Oppenheimer zieht die kalte Drahtschlinge vor.

T. J. Harris stellt vor: Fall von **traumatischem Aneurysma der Carotis,** bei dem sich am Halse ein kolossaler Sack bildete.

Diskussion.

Mayer erwähnt Abrams Massagemethode.

Freudenthal warnt davor.

S. W. Thurbe stellt zur Diagnose vor: Fall von **Larynxtumor.** Infiltration des linken echten und falschen Stimmbandes mit Unbeweglichkeit und Verdickung des Arytaenoidknorpels. Wassermann und Tuberkuloseproben negativ.

Diskussion.

Mayer hält ihn für malignen und schlägt Radikaloperation vor.

Ledermann berichtet einen Fall von spontaner Rückbildung eines derartigen malignen Tumors.

Generated on 2019-10-24 13:20 GMT / http://hdl.handle.net/2027/uc1.b3252761
Public Domain in the United States, Google-digitized / http://www.hathitrust.org/access_use#pd-us-google
Digitized by Google
Original from UNIVERSITY OF CALIFORNIA

Diskussion.

Harris warnt vor Radikaloperation.

Dougherty ist für Radikalverfahren, da doch die Möglichkeit einer Heilung vorliegt.

W. W. Carter stellt vor: Fall von **syphilitischer Nasendeformität,** an dem er seine Methode der Einpflanzung von Rippenknorpel ausführen will.

F. M. Law stellt vor: Fall von **Dislokation des Atlas,** verbunden mit Schlingbeschwerden und Heiserkeit.

S. Yankauer berichtet 3 Fälle von **Fremdkörper im Bronchus.**

Al. Voislawsky berichtet: Fall von **Fremdkörper in der Keilbeinhöhle.** Zweimal nacheinander gelangte ein Wattebäuschchen in die Keilbeinhöhle und wurde das erste Mal vom Pat. herausgeschneuzt, das zweite Mal operativ entfernt.

T. J. Harris zeigt Präparat von **laryngealem Tumor,** der aus papillomatöser Anschwellung oberhalb und Hypertrophie des Ringknorpels unterhalb der Stimmritze mit fast vollständigem Verschluß derselben besteht. Das 7 Monate alte Kind konnte von Geburt an nicht schreien. Exitus nach Tracheotomie an Lungenentzündung.

C. D. van Wagenen stellt vor: Fall von **multipler, hereditärer Teleangiektasie** an Zunge, Septum und unteren Muscheln.

Diskussion.

Freudenthal berichtet zwei ähnliche Fälle.

A. Braun zeigt neue Instrumente: Tonsillengreifzange, Nasenmeißelspeculum und Zungenspatel.

Sitzung vom 22. November 1911.

J. W. Gleitsmann stellt vor: Fall von **subglottischer Stenose,** deren Falten mikroskopisch aus Schleimhautfibroma bestanden, bei der aber Wassermann positiv war. Dreimalige Salvarsaneinspritzung behoben die Stenose, nachdem vorher die vorhandenen Nasenpolypen entfernt worden waren.

Diskussion.

Ledermann weist auf die Gefahren hin, die bei Entfernung der Intubationskanüle auftreten können.

W. Freudenthal stellt vor:

1. Fall von **Zylinderzellenepitheliom** des Antrums, das vor 16 Monaten mit Radium behandelt worden war und bei dem kein Rückfall auftrat.

Diskussion.

H. Smith ist skeptisch bezüglich der Prognose.

W. Johnson verweist auf die Wichtigkeit des Röntgenbildes vor und nach Behandlung.

2. Fall von **Epithelioma des Larynx** auf syphilitischer Grundlage. Zuerst trat augenscheinlich syphilitisches Geschwür auf der Epiglottis auf, später bildete sich Geschwulstmasse zwischen Zunge und Epiglottis, die sich mikroskopisch als Epithelioma erwies. Wassermann negativ, antiluetische Behandlung erfolglos.

Diskussion.

Carter schließt Syphilis dabei aus.

H. Abraham stellt vor: Fall von **luetischer Atresie des Pharynx,** die operativ unter Lokalanästhesie behoben wurde.

Generated on 2019-10-24 13:20 GMT / http://hdl.handle.net/2027/uc1.b3252761
Public Domain in the United States, Google-digitized / http://www.hathitrust.org/access_use#pd-us-google
Digitized by Google
Original from UNIVERSITY OF CALIFORNIA

Diskussion.

Yankauer beschreibt sein Verfahren, die nach Tonsillenentfernung auftretenden Atresien zu beheben.

Smith berichtet einen derartigen Fall.

Gleitsmann weist auf Griffins Methode hin.

Mc Kenty bemerkt, daß die von Abraham angewendete Methode die von ihm selbst vor längerer Zeit angegebene sei.

Carter berichtet einen operierten Fall von **Pharynxatresie.**

H. Hays stellt vor: Fall zur **Diagnose.** Pat. mit „paralytischer" Stimme, bei dem nur ein überaus großer Nasenrachenraum festgestellt werden konnte.

Diskussion.

Eagleton und Freudenthal weisen auf die von Kelly angegebene Insuffizienz des weichen und anatomische Abnormalität des harten Gaumens als mögliche Ursache hin.

J. Horn stellt vor: Fall von **multiplen Kehlkopfpolypen.**

H. Hays: **Pneumokokkische Racheninfektionen.** (Vortrag.) Bericht von 7 Fällen, die ganz dem von Sir Felix Semon und John Elliot gezeichneten Symptomenbilde entsprechen.

Diskussion.

Chambers weist auf die Heilerfolge mit Enzymol bei pneumokokkischer Ohrinfektion hin.

Ledermann berichtet mehrere Fälle.

D. B. Delavan: Bericht eines Falles von **Kehlkopfcarcinom.** Bei 62jährigem Pat. wurde ein Teil der carcinomatös erkrankten Epiglottis entfernt. Ein Jahr später stellten sich Halsschmerzen mit Schwellung und später Infektion des Lymphgewebes ein, der bald Hämorrhagien folgten. Alsdann wurde Totalexstirpation des Larynx vorgenommen, doch erweisen sich jetzt die vorderen Halslymphknoten als erkrankt.

Diskussion.

Myles rät zu frühzeitiger Operation und berichtet zwei diesbezügliche Fälle mit günstigem Resultat.

Gleitsmann sah den Fall des Referenten und bestätigt dessen Ausführungen.

Abraham sah den Pat. in Abwesenheit des Referenten von der Stadt. In Konsultation mit anderen Ärzten war damals Radiumbehandlung angeraten worden.

Sitzung vom 27. Dezember 1911.

R. C. Myles stellt vor:

1. Fall von **sekundärer Radikaloperation** bei Stirnhöhleneiterung.

2. Fall von **Rundzellensarcoma** der Stirnhöhle. Nekrose des Bodens, Absceß der Orbita. Vollständige Killian-Operation, ein Teil der Incision blieb offen. 11 Tage nach Operation.

Digitized by Google
Original from UNIVERSITY OF CALIFORNIA
Generated on 2019-10-24 13:20 GMT / http://hdl.handle.net/2027/uc1.b3252761
Public Domain in the United States, Google-digitized / http://www.hathitrust.org/access_use#pd-us-google

Bücherbesprechungen.

Hereditäre Syphilis, deren Prophylaxe und Therapie. Von Prof. Alfred Fournier, Mitglied der Académie de Médecine (Paris). Autorisierte deutsche Übersetzung von Dr. med. Edgar Neumann (Wien), mit 18 Abbildungen und einem Nachwort über Ehrlich-Hata 606. Dresden 1910, Verlag von Theodor Steinkopf.

Der Autor bespricht in klarer Weise das Wesen und die Therapie der hereditären Syphilis. Er warnt eindringlichst vor dem Verkennen der hereditär-syphilitischen Stigmata, ebenso wie vor unzureichenden Kuren. An einer Reihe von Fällen zeigt er uns die Erfolge einer Quecksilberbehandlung bei Menschen mit hereditärer Lues und weiters den Einfluß der Merkurialbehandlung der Mutter auf den Foetus. Frauen, die mehrmals abortierten oder Kinder mit hereditär-luetischen Stigmaten zur Welt brachten, bekommen gesunde Kinder nach Durchführung einer energischen Schmierkur während der Gravidität. Die Broschüre, die viel Interessantes bietet, enthält außerdem mehrere Abbildungen von ererbter Syphilis. Zum Schlusse findet sich ein Nachwort über Ehrlich-Hata 606, das von Dr. Edgar Neumann stammt, der das Buch sehr gut in die deutsche Sprache übersetzt hat. Frühwald.

Stimmbildung und Stimmpflege. Gemeinverständliche Vorlesungen von Prof. Dr. med. Hermann Gutzmann (Berlin).

Der bekannte Spracharzt Prof. Gutzmann wurde im Januar 1905 von der Stadt Hamburg beauftragt, einigen Pädagogen und dem Vertrauensarzt der Stadt eine Vorlesung über Stimmbildung und Stimmpflege zu halten. Seit dieser Zeit hält Gutzmann ein Semestralkolleg über dieses Thema für alle Fakultäten der Universität Berlin ab. Da diese Vorlesungen durch die vorgeführten Versuche nicht nur sehr interessant gestaltet sind, sondern auch den zukünftigen Rednern (i. e. Predigern, Juristen, Lehrern etc.) darin wichtige Hilfsmittel zur Ausbildung und Erhaltung ihrer vollen Stimmitteln gegeben werden, erfreut sich dieses Kolleg eines sehr zahlreichen Zuspruches aus allen Fakultäten, wie ich mich persönlich überzeugen konnte.

Was Gutzmann in diesen Vorlesungen vorliest und demonstriert, hat er schon 1906 herausgegeben.

Im Jahre 1912 mußte der Autor, da das Werk vergriffen war, eine Neuauflage schaffen, die wegen der einstweilen angewachsenen Literatur und wegen neuen Forschungsergebnissen an Umfang zugenommen hat. Es liegt jetzt ein über 200 Seiten starkes Werk vor uns, welches infolge seiner packenden Ausführungen und zahlreichen gutgewählten Abbildungen nicht nur für den Mediziner, sondern auch für den gebildeten Laien eine willkommene Vermehrung seines Wissens bilden wird. In erster Linie ist dieses Buch denjenigen anzuempfehlen, für welche die Stimmorgane auch Berufsorgane sind. Durch die Lektüre dieses Buches wird es manchem möglich sein, seine Stimmittel zu retten vor allzu frühem Verderben. Neumann.

Generated on 2019-10-24 13:20 GMT / http://hdl.handle.net/2027/uc1.b3252761
Public Domain in the United States, Google-digitized / http://www.hathitrust.org/access_use#pd-us-google
Digitized by Google
Original from UNIVERSITY OF CALIFORNIA

Referate.

I. Allgemeines.

Über die ätiologische Bedeutung des Bordetschen Keuchhustenbacillus und den Versuch einer spezifischen Therapie der Pertussis. Von St. Bächer und V. K. Menschikoff. (Zentralbl. f. Bakteriol. etc., I. Abt., Orig., 1911, Bd. 61, H. 3, pag. 218.)

Schlußsätze: Bei vielen Pertussisfällen findet sich im Auswurf das von Bordet und Gengou als Erreger bezeichnete Stäbchen, und zwar auch in den späteren Krankheitswochen. Die isolierten Kulturen stimmen in allen wesentlichen Merkmalen mit den Originalstämmen überein. Allerdings konnten die Angaben über diese betreffs Pathogenität, Toxinbildung, Wachstum auf gewöhnlichen Nährböden nicht in allen Punkten bestätigt werden. Die Identifizierung der Stämme wird durch das Komplementablenkungsverfahren mit Seris immunisierter Kaninchen ermöglicht. Solche Sera enthalten auch reichlich Bakteriotropine. Die Sera von nicht spezifisch behandelten Pertussiskranken und Rekonvaleszenten enthalten in der Regel ebensowenig wie die von Gesunden und anderen Kranken komplementablenkende Antikörper für das Antigen aus Bordetschem Bacillus. Im Serum wiederholt mit Vakzine behandelter Kranker treten solche Antikörper auf, doch ohne Zusammenhang mit dem Verlaufe der Krankheit. Ein Erfolg der Vakzinationstherapie war trotz verschiedenartiger Modifizierung der Behandlung klinisch nicht zu beobachten. Das Fehlen von komplementablenkenden Antikörpern im Serum bei spontanem Verlauf sehließt die ätiologische Bedeutung des Bordetschen Bacillus nicht aus, wenn die Pertussis als fortdauernde Toxinwirkung einer rasch vorübergehenden oberflächlichen Schleimhautaffektion anzusehen ist.

K. J. Schopper (Wien).

Eine kombinierte biologisch-radiologische Methode der Cancerbehandlung. Von Jr. Bagge. (Zeitschr. f. Krebsforsch., 1911, Bd. 10, H. 2, pag. 251.)

Verfasser empfiehlt unter Anführung von 14 teils gebesserten, teils geheilten Fällen aus der Privatpraxis folgende Krebstherapie: Vorerst Röntgenbehandlung mit täglichen Sitzungen. Jeder Sitzung geht eine Applikation von Hochfrequenzströmen voraus. Manchen Pat. wird gleichzeitig Arsenik verabreicht. Damit wird fortgefahren, solange sich eine befriedigende Besserung konstatieren läßt; bei gelinder Reaktion tritt eine Pause von einigen Tagen ein. Bleibt eine Besserung aus oder vollzieht sie sich ungenügend, dann wird Jodkalium innerlich verordnet und Krebsserum injiziert. Die Serumeinspritzungen sind täglich auf der Brust zu geben, und zwar anfänglich mit $^1/_{10}$ cm^3 täglich, welches Quantum allmählich auf 1 cm^3 täglich erhöht wird. Zeigen sich entzündliche Erscheinungen an den Injektionsstellen, so tritt eine Pause ein. Bei Absceßbildungen wird die Kur unterbrochen, bis die Sekretion an den Injektionsstellen aufhört. Hetoleineinspritzungen wurden nur gelegentlich, zum

Digitized by Google
Original from UNIVERSITY OF CALIFORNIA
Generated on 2019-10-24 13:20 GMT / http://hdl.handle.net/2027/uc1.b3252761
Public Domain in the United States, Google-digitized / http://www.hathitrust.org/access_use#pd-us-google

Beispiel bei Aussetzen der Serumbehandlung gemacht. Die Radiumbehandlung kommt zur Anwendung bei Lokalisationen, die mit der Röntgenbestrahlung schwer zu erreichen sind, wie beispielsweise in der Nase, im Schlund usw. Häufig empfiehlt sich eine jeden zweiten Tag alternierende Behandlung mit Radium- beziehungsweise Röntgenbestrahlung. K. J. Schopper (Wien).

L'état actuel de nos connaissances sur l'étiologie du rhinosclérome. Von B. Galli-Valerio. (Zentralbl. f. Bakteriol., 1. Abt., Orig., 1911, Bd. 57, H. 6, pag. 481.)

Beschreibung der kulturellen Eigenschaften des Bacillus rhinoscleromatis, sowie seiner Tierpathogenität. Hervorzuheben ist, daß Verfasser, der den Bacillus im Gegensatz zu Babes in allen Fällen von Rhinosklerom fand, auf Grund der morphologischen Eigenschaften sowie von Komplementbindungsversuchen zur Überzeugung gelangt, daß sowohl der B. rhinoscleromatis und wahrscheinlich auch der B. ozaenae Varietäten beziehungsweise Arten des B. pneumoniae darstellen. Verfasser gibt folgende Zusammenfassung: Le rhinosclérome est une maladie infectieuse contagieuse due à B. pneumoniae = B. rhinoscleromatis = B. ozaenae. Il se développe, fort probablement, sur un terrain particulièrement prédisposé (hérédité? rhinites atrophiques?).

K. J. Schopper (Wien).

Die Bekämpfung der Diphtherie in Schulen und geschlossenen Anstalten. Von E. Seligmann. (Zeitschr. f. Hygiene u. Infektionskrankh., 1911, Bd. 70, H. 1, pag. 35.)

Interessante Mitteilungen aus dem Berliner städtischen Untersuchungsamt über die praktischen Ergebnisse dreijähriger Bekämpfung der Diphtherie in Schulen, Säuglings- beziehungsweise Kinderanstalten städtischen Betriebes. Bedeutungsvoll und für die Epidemiologie der Diphtherie geradezu grundlegend ist neben der Weiterverbreitung von Person zu Person das häufige Vorkommen gesunder Bacillenträger sowie von „Dauerausscheidern", Personen, welche nach Diphtherierkrankung noch längere Zeit Diphtheriebacillen in ihrem Rachen beherbergen. Bezüglich weiterer Details muß auf die Arbeit verwiesen werden. K. J. Schopper (Wien).

Neue Hals-Naseninstrumente. Von Alfred Braun M. D. (New-York). (The Laryngoscope, Februar 1912.)

1. Nasen-Meißelspeculum. Selbsthaltendes Speculum, in dessen einer Branche der Meißel ruht, so daß bei submucöser Resektion der Operateur eine Hand zum Hämmern frei hat.

2. Tonsillenfaßzange, stark und doch schmal genug, um die Drahtschlinge darüber gleiten zu lassen.

3. Mundspatel mit speziellem Handgriff und Biegung zur Schonung der unteren Zähne. Gloga.

Digitized by Google
Original from UNIVERSITY OF CALIFORNIA
Generated on 2019-10-24 13:20 GMT / http://hdl.handle.net/2027/uc1.b3252761
Public Domain in the United States, Google-digitized / http://www.hathitrust.org/access_use#pd-us-google

Der Typus humanus und der Typus bovinus des Tuberkelbacillus. Von Prof. Dr. Meissen (Hohenhonnef). (Auf Anregung der Redaktion verfaßt.) (Zeitschr. f. Tuberkulose, XIX, H. 1.)

Die anfangs von R. Koch in Zweifel gezogenen, später aber von anderen Autoren nachgewiesenen Unterschiede zwischen den vom Menschen oder vom Rinde stammenden Tuberkelbacillen bestehen nicht im morphologischen Aussehen, sondern im verschiedenen Wachstum der Kulturen auf bestimmten Nährböden, besonders aber in der verschiedenen Virulenz für gewisse Tiere. Ob aber beide Typen wirklich streng getrennte stabile Arten sind, ob sie unter Umständen ineinander übergehen können, diese Fragen wurden nach einem gleichen Plane neuerdings seitens des Kaiserl. Gesundheitsamtes, der British Royal Commission on Tuberculosis sowie im Laboratorium des New York Department of Health bearbeitet und die Ergebnisse auf der Internationalen Tuberkulosekonferenz zu Rom 1912 von Calmette (Lille), Kossel (Heidelberg), Sims Woodhead (Cambridge) mitgeteilt. Auch hiernach bleiben obige Fragen noch weiterhin unbeantwortet. Außer anderen einschlägigen Arbeiten führt Meissen die Ergebnisse der von M. Rabinowitsch ausgeführten Untersuchungen an; K. berücksichtigte hierbei außer dem Typus humanus und bovinus auch den Typus gallinaceus der Vögel und den Kaltblüterbacillus; nach ihm erzeugen alle 4 Formen ein qualitativ gleiches Gift und zeigen gleiches gegenseitiges Agglutinationsvermögen, demnach die Tuberkelbakterien verschiedenster Herkunft nur vegetative Modifikationen einer und derselben Art sein sollen. Nach alledem wird daran festzuhalten sein, die Maßnahmen gegen Perlsuchtinfektion nicht außer acht zu lassen; die bovine Infektion im Kindesalter, welche doch mindestens 10% sämtlicher tuberkulösen Infektionen beträgt, läßt die bestehende Gefahr deutlich genug erkennen. Keller.

Über primäres Lungensarkom. Von W. Boschowsky. (Frankfurter Zeitschr. f. Pathol., 1911, Bd. 9, H. 2, pag. 239.)

Nach Verfasser finden sich in der Literatur 63 (72) Fälle von primärem Sarkom der Lunge, denen Boschowsky noch einen weiteren einfügt. Das primäre Sarkom der Lunge kommt etwa in 0·009—0·02% aller Erkrankungen vor. Es ist keine Erkrankung eines bestimmten Lebensalters und tritt beim Manne etwa $2^1/_2$mal häufiger auf als bei der Frau. Von den beiden Lungen wird die rechte Lunge ein wenig häufiger befallen, wobei in der linken Lunge das Sarkom sich meist im Unterlappen, in der rechten Lunge im Oberlappen lokalisiert. Es ist vorwiegend ein Rundzellen-, selten ein Spindelzellensarkom. In ungefähr 71·9% aller Fälle bildet es Metastasen, meist in den benachbarten Organen. Als ätiologisches Moment kommt das Geschlecht, eigentlich der Beruf, in Erwägung. Das Trauma hat keine Bedeutung für die Entstehung des Lungensarkoms. Nach Verfasser ist es wahrscheinlich, daß das Sarkom vom Bindegewebe der Lunge ausgeht. K. J. Schopper (Wien).

Digitized by Google
Original from UNIVERSITY OF CALIFORNIA
Generated on 2019-10-24 13:20 GMT / http://hdl.handle.net/2027/uc1.b3252761
Public Domain in the United States, Google-digitized / http://www.hathitrust.org/access_use#pd-us-google

II. Nase und Nebenhöhlen.

Studien über den bakteriellen Anteil an der Produktion des „Ozaena"-Syndroms. Von L. Grünwald und A. Waldmann. (Zentralbl. f. Bakteriologie etc., I. Abt., Orig., 1911, Bd. 60, H. 5, pag. 337.)

Ausstriche und Kulturen aus 17 Krankheitsfällen ergaben, daß die pathogenetische Bedeutung irgend einer Bakterienart für eine Krankheit Ozaena abzuweisen sei; dagegen ist es sehr wahrscheinlich, daß Bakterien eine wichtige Rolle bei der Gestaltung des „Ozaena"-Bildes zukommt, und zwar zunächst dem Bac. mucosus ozaena Abel in physikalischer Richtung, vermöge seiner schleimbildenden Tätigkeit. Ebenso wahrscheinlich ist die Tätigkeit einer Proteusart von besonderer Bedeutung für die Erzeugung „ozaenösen" Gestankes. Die Tätigkeit der Bakterien bei jenen Herderkrankungen der Nase, die unter dem Bilde der „Ozaena" auftreten, ist also einerseits als saprophytische, andrerseits nur als Mitwirkung anzusprechen. K. J. Schopper (Wien).

Rapid verlaufende Erkrankungen der Nasennebenhöhlen mit cerebralen Komplikationen. Von Dr. Wilhelm Schulze (Berlin). (Passow und Schäfer, Beiträge etc., Bd. V, H. 1.)

Fall I. Influenzaerkrankung mit heftigen Kopfschmerzen, Benommenheit und Blutungen aus dem rechten Ohr (Myringitis bullosa). Exitus nach zwei Tagen ($1^1/_2$ Stunden nach der Einlieferung). Die Sektion ergab eitrige Basalmeningitis, fortgeleitet von einer akuten Keilbeinhöhleneiterung, Empyem beider Stirnhöhlen und Siebbeinlabyrinthe, allgemeine Sepsis.

Fall II. Im Verlaufe von 3 Tagen (nach Influenza?) heftige Stirnkopfschmerzen, Chemosis, Exophthalmus. Eiterstraße von der Siebbeingegend zum unteren Nasengang. Killiansche Operation. Dabei ergibt sich Eiter in den Weichteilen am Orbitaldach, in der Stirnhöhle Eiter unter Druck, Caries der Papierplatte. Exitus nach 10 Tagen. Die Sektion ergab eitrige Meningitis infolge Durchbruches des orbitalen Eiterherdes dicht neben der Crista galli.

Bondy.

Über Heilungsresultate nach operativer Behandlung von Kieferhöhlen. Von Prof. Lange (Greifswald). (Passow und Schäfer, Beiträge etc., Bd. V, H. 1.)

Bericht über 50 Fälle. In einem Falle Operation nach Desault-Küster, anschließend an ein Trauma der rechten Gesichtsseite, Schmerzen in der verletzten Gegend und seit kurzem krampfartige Zuckungen. Die rechte Kieferhöhle auf der Röntgenplatte heller als die linke. Bei der Operation fand sich die ganze Kieferhöhle von spongiösem Knochen ausgefüllt. Nach Ausräumung derselben resultieren kompakte Knochenwände, die anatomisch denen der Kieferhöhle entsprechen.

In 6 Fällen Operation nach Luc-Caldwell. In allen Fällen komplette Heilung.

Die übrigen 43 Fälle wurden endonasal vom unteren Nasengang breit eröffnet. Lange trägt von der unteren Muschel soviel ab, daß das Gebiet der

Digitized by Google
Original from UNIVERSITY OF CALIFORNIA
Generated on 2019-10-24 13:20 GMT / http://hdl.handle.net/2027/uc1.b3252761
Public Domain in the United States, Google-digitized / http://www.hathitrust.org/access_use#pd-us-google

anzulegenden Öffnung gut zu übersehen ist. In diesem wird zuerst die Schleimhaut entfernt und dann der Knochen mit dem Meißel und der Wagnerschen Stanze abgetragen. Der Inhalt der Kieferhöhle wird in Ruhe gelassen. Nach Entfernung der ersten Tamponade (am nächsten oder zweiten Tage) wird die Höhle 3—4 Tage, selten länger ausgespült. Die Patienten spülen die Höhle weiter nicht mehr aus und machen höchstens Nasenspülungen.

Die Resultate sind in allen Fällen, wo das Loch groß und weit geblieben ist, gut. 3mal waren wegen zu starker Verengerung oder Verschluß der Öffnung Nachoperationen notwendig, und zwar 1mal Luc-Caldwell, 2mal Entfernung des neugebildeten membranösen Verschlusses. Bondy.

Ein Fall von Osteom und Mucocele des Sinus frontalis mit Perforation der cerebralen Wand. Aus der Universitätsklinik für Hals-, Nasen- und Ohrenkrankheiten zu Gießen (Direktor: Prof. v. Eicken). Von Dr. Willy Pfeiffer (Frankfurt a. M.). (Zeitschr. f. Ohrenheilk., LXIV, H. 3.)

Beschreibung eines Osteoms, welches wahrscheinlich von dem medialen Teil der cerebralen Wand der rechten Stirnhöhle ausgegangen, nach der Orbita, dem Siebbein, der anderen Stirnhöhle und der Schädelhöhle perforierte, mit Mucocele kompliziert war und vorübergehend zu meningitischen Reizerscheinungen geführt hatte.

Symptomatologie der Stirnhöhlenosteome im allgemeinen: Langsames Wachstum, Knochenauftreibung an der Orbitalwand, typische Verdrängungserscheinungen am Bulbus, Tränenträufeln bei Druck auf die Tränenabflußwege, häufig Diplopie und Gesichtsfeldeinschränkung.

Hierauf Besprechung der Komplikationen: Orbitalphlegmone, Panophthalmie, Opticusatrophie, Sinusthrombose, Meningitis, Hirnabsceß, relativ selten Mucocele — wie es hier der Fall war.

Verfasser wendet sich dann der Differentialdiagnose zu, u. zw.: 1. gegen Chondrom, das dieselben Symptome zeigt, sich aber mit der Punktionsnadel anstechen läßt, was bei den elfenbeinharten Osteomen nicht gelingt, 2. gegen maligne Tumoren, die wegen des raschen Wachstums, wegen der Metastasen der regionären Drüsen und der Kachexie im allgemeinen leicht auszuschließen sind, und schließlich 3. gegen äußere Exostosen, welche gerade an dem inneren Orbitalrand ihren Lieblingssitz haben. In letzterem Falle — Exostosen — gibt das Röntgenogramm prompte Antwort, doch müssen möglichst vollkommene Bilder hergestellt werden, was bei der jetzigen Technik tatsächlich zu erreichen ist.

Nach Besprechung des Operationsverfahres und der Indikation, die gegeben ist, sobald das Osteom festgestellt ist, wirft Verfasser einen Rückblick auf die zahlreichen Theorien bezüglich der Genese der Osteome der Stirnhöhle und ist auf Grund des mikroskopischen Befundes in seinem Falle geneigt, der Ansicht von der Entstehung aus einer bindegewebigen Vorstufe im kausalen Zusammenhange mit Entwicklungsstörungen beizutreten. Lawner.

Digitized by Google
Original from UNIVERSITY OF CALIFORNIA
Generated on 2019-10-24 13:20 GMT / http://hdl.handle.net/2027/uc1.b3252761
Public Domain in the United States, Google-digitized / http://www.hathitrust.org/access_use#pd-us-google

Über Keilbeinhöhlenmucocele, gleichzeitig ein Beitrag zur Ätiologie der Mucocele. Aus der Abteilung für Ohren-, Hals- und Nasenkranke des Krankenhauses der Barmherzigkeit in Königsberg. Von Oberstabsarzt Dr. Rhese. (Zeitschrift f. Ohrenheilk., LXIV, H. 2.)

Verfasser reiht den wenigen bisher publizierten Fällen von Keilbeinhöhlenmucocelen drei selbstoperierte und mikroskopisch untersuchte Fälle an, von welchen einer sicher als Mucocele anzusprechen ist, während bei den zwei anderen diese Diagnose nur mit Rücksicht auf die großen Defekte der oberen Keilbeinhöhlenwand per exclusionem gestellt wurde.

Bezüglich der Ätiologie steht Rhese auf dem Standpunkt, daß als häufigste Entstehungsart die durch Verschluß des Ostiums in Betracht komme, die Zystenbildung sei eine sehr seltene Ursache; vorgetäuscht kann übrigens eine Keilbeinhöhlenmucocele werden, wenn eine Mucocele des Siebbeins sich in die Keilbeinhöhle entwickle.

Der Verschluß des Ostiums kann mannigfache Ursachen haben (traumatische Periostitis, Exostosen, Osteome, Septumdeviationen, Narben und Entzündungen), zur Mucocelenbildung komme es aber im allgemeinen erst dann, wenn zu dem Verschluß noch eine gesteigerte, die Resorptionsfähigkeit der Schleimhaut überschreitende Sekretproduktion hinzutrete, wie dies bei Entzündungen, Kompression der Venen in den verengten Ostien und anscheinend auch bei besonderem Reichtum der Schleimhaut an Drüsen der Fall sein könne.

Hiernach ist die Mucocelenbildung nicht ohne weiteres als ein rein mechanischer Vorgang aufzufassen, vielmehr spielen für die Entstehung der Keilbeinhöhlenmucocelen speziell die chronischen Entzündungen im oberen Nasengang und im Recessus spheno-ethmoidalis, ganz besonders aber die des hinteren Siebbeins eine wichtige Rolle. Lawner.

III. Nasenrachenraum, Pharynx und Mundhöhle.

Ein Fall von teratoider Geschwulst der Gaumentonsille. Von Dr. H. Iwata (Osaka). (Passow und Schäfer, Beiträge etc., Bd. V, H. 1.)

Erbsengroßer, gestielter Tumor der rechten Tonsille, mit einer dicken Pflasterepithelschicht überzogen. Der Hauptbestandteil ist Drüsengewebe, das durch Bindegewebssepten in eine Anzahl von Läppchen zerteilt wird. Die Bindegewebszüge sind von reichlichen, quergestreiften Muskelfasern begleitet.
Bondy.

Otitis externa ulceromembranacea (Plaut-Vincent) mit nachfolgender Stomatitis, Angina und Glossitis ulceromembranacea. Aus der Abteilung für Ohren-, Nasen- und Halskranke des Stadtkrankenhauses Johannstadt-Dresden (Dirigierender Arzt: Dr. R. Hoffmann). Von Dr. Hans Gerlach. (Zeitschr. f. Ohrenheilk., LXIV, H. 4.)

Ein bisher nicht beschriebener, eigenartiger Fall, bei welchem in charakteristischer Symbiose der Bacillus fusiformis und die Spirochaeta Plaut-Vincenti im äußeren Gehörgang und später im Mittelohr anzutreffen waren.

Digitized by Google
Original from UNIVERSITY OF CALIFORNIA
Generated on 2019-10-24 13:20 GMT / http://hdl.handle.net/2027/uc1.b3252761
Public Domain in the United States, Google-digitized / http://www.hathitrust.org/access_use#pd-us-google

Da der äußere Gehörgang für diese anaëroben Erreger absolut keine günstigen Lebensbedingungen besitzt, so nimmt Gerlach zur Erklärung an, daß das aus dem chronisch erkrankten Mittelohr stammende Sekret einerseits kleine Erosionen — Eingangspforten für die Erreger — verursacht hat, andrerseits mit seinen, den Sauerstoff vertilgenden Bakterien und Kokken erst die Lebensbedürfnisse zu ihrem Gedeihen geschaffen hat.

Für die Quelle dieser Infektion nimmt Verfasser das Vorhandensein der Fusiformes und Spirochaeten im Munde an, was nach der Anamnese — vorausgegangene Mundfäule, Zahnfleischblutungen und schadhafte Zähne — als wahrscheinlich anzunehmen ist; die Übertragung auf das Ohr muß durch die Finger erfolgt sein; die der Ohraffektion nachfolgende Stomatitis, Angina und Glossitis wäre dann als Folge einer plötzlich zunehmenden Virulenz der Erreger im Munde aufzufassen.

Verfasser bespricht dann die Ansichten über die Spezifität der beiden Erreger und die Morphologie der Spirochaete und hebt die günstige Beeinflussung der Erkrankung durch Salvarsaninjektionen hervor, die er auch im mikroskopischen Bilde durch das Auftreten von als Erstarrungs- und Totenformen beschriebenen Veränderungen der Spirochaeten nachweisen konnte.

Neuerdings ist bei Plaut-Vincentscher Angina Salvarsan in Form eines Pulvers mit Erfolg angewendet worden.

Im allgemeinen ist diese Angina wohl eine harmlose Erkrankung und geht meist prompt unter geringen Beschwerden für den Patienten zurück, bei schwer verlaufenden Fällen sind Salvarsaninjektionen anzuwenden, die sicheren Erfolg versprechen. Lawner.

Über Reflexhusten, seine Ursachen und seine Behandlung. Aus der Universitäts-Ohren- und Kehlkopfklinik Heidelberg (Direktor: Prof. Dr. Kümmel). Von Dr. Sigmund Marx. (Zeitschr. f. Ohrenheilk., Bd. LXV, H. 4.)

Verfasser lenkt die Aufmerksamkeit auf einen häufig vorkommenden, bis jetzt jedoch wenig beachteten Ausgangspunkt für reflektorisch auslösbaren Husten — nämlich die Gaumenmandel.

Der Symptomenkomplex ist für die Diagnose des Reflexhustens außerordentlich charakteristisch: Krampfartiger, bellender, gewöhnlich in Anfällen auftretender Husten mit reichlicher, wässeriger Sekretion aus Augen und Nase auf der Höhe der Anfälle, fast niemals beträchtlichere Expektoration von Schleim.

Anamnestisch wird ein genau lokalisiertes Gefühl der Trockenheit im Halse angegeben oder ein Stich, wie von einer Nadel oder einer Gräte herrührend.

Der objektive Befund der oberen Luftwege ist im Verhältnis zu der Heftigkeit der Erscheinungen nur gering.

Bei der Berührung der Oberfläche der Mandel mit der Sonde oder dem Häkchen tritt manchmal blitzartig der Hustenanfall mit allen seinen Begleit-

Generated on 2019-10-24 13:20 GMT / http://hdl.handle.net/2027/uc1.b3252761
Public Domain in the United States, Google-digitized / http://www.hathitrust.org/access_use#pd-us-google
Digitized by Google
Original from UNIVERSITY OF CALIFORNIA

erscheinungen auf, selten schon bei dem bloßen Anhaken der Gaumenbogen behufs Freilegung der zu untersuchenden Mandeln oder bei Berührung von Zungenbasis und hinterer Rachenwand.

Häufiger wird der Anfall nur bei Sondierung einzelner Krypten ausgelöst, weshalb ein genaues Absuchen der einzelnen Lacunen notwendig erscheint.

Selbst bei sehr nervösen Menschen kommt es sonst durch Sondierung der Gaumenmandeln nie zu einem Hustenreflex, höchstens zu einem manchmal verstärkten Würgreflex; aus diesem Grunde ist die Diagnose des Reflexhustens in den entsprechenden Fällen ohne Schwierigkeit und mit Sicherheit zu stellen.

Die Behandlung besteht in Schlitzung der Tonsillen, wobei es darauf ankommt, diejenige Lacune zu treffen, von der der Reizzustand ausgeht. Die einfache Entfernung der Pfröpfe genügt nicht; die Amputation der Tonsillen ist zwecklos, da hierbei die tiefen, besonders reizbaren Lacunenteile erhalten bleiben; eher wäre — wenn die Schlitzung versagt — die Tonsillektomie zu empfehlen. Lawner.

De la voie buccale comme voie d'accès sur la région périamygdalienne et l'espace maxillopharyngien. Par Gault (Dijou). (Annales des maladies d'oreille, 8e Livraison.)

Gault empfiehlt die buccale Methode zur Entfernung von Tumoren der Tonsillen, die er an einem Falle mit Erfolg versucht hat. Fröschels.

IV. Larynx.

Über die prophylaktische und effektive Behandlung einiger Formen der chronischen Stenose in den oberen Luftwegen. Von Sargnon. (Bulletin d'oto-rhino-laryngologie, Tome XV, Nr. 1.)

Bei der großen Propaganda, die Sargnon für die Laryngo-Tracheostomie macht, ist es selbstverständlich, wenn er sich in dieser hauptsächlich statistischen Arbeit weniger um die übrigen Behandlungsarten der chronischen Stenose in den oberen Luftwegen als wie um die Technik kümmert, deren Hauptvertreter in Frankreich Sargnon ist. Folgt man Sargnons Ausführungen, so kommt man fast zur Überzeugung, daß es eigentlich bei der chronischen, gut ausgebildeten, das Leben oder wenigstens die Gesundheit des Patienten aufs Spiel setzenden Formen der Stenose nur eine Behandlung gibt, die Schaffung einer äußeren Öffnung, einer Stomie, und die Offenhaltung derselben bei endgültiger Unterdrückung, ob durch Kautschuk- oder Gazedilatation, ist vielfach nur vom Operateur abhängig, alles Narbengewebe. Intubation und jede andere interne Dilatation nutzt in den schweren Fällen gar nichts und soll nur für die allerleichtesten Fälle bewahrt bleiben. Nicht größeres Vertrauen bringt Sargnon den Thostischen Bolzen entgegen, wenn es sich um schwere Fälle handelt. Sargnon scheint selber niemals eine bloße Laryngofissur mit nachfolgender Dilatation zu machen, ein operatives Vorgehen, das namentlich von Pieniazek empfohlen wird.

Digitized by Google
Original from UNIVERSITY OF CALIFORNIA
Generated on 2019-10-24 13:20 GMT / http://hdl.handle.net/2027/uc1.b3252761
Public Domain in the United States, Google-digitized / http://www.hathitrust.org/access_use#pd-us-google

Was die Laryngostomie anlangt oder besser gesagt die Laryngotracheostomie, so bleibt Sargnon noch immer der Kautschukdilatation treu, jedoch erst nach den ersten 8—10 Tagen. Alle übrigen zur Dilatation vorgeschlagenen Mittel haben sich ihm weniger bewährt.

Was des näheren die Indikationen für die eine oder die andere der Behandlungsarten anlangt, so ist nach dem eingangs Gesagten kaum etwas hinzuzufügen, Sargnon erwägt alle Möglichkeiten, um immer auf die Laryngostomie bei den schweren Formen zurückzukommen. Nur die Tuberkulose gibt eine entschiedene Kontraindikation ab. Hingegen geben die rezidivierenden Papillome des Kehlkopfes gerade eine Hauptindikation für die Laryngostomie ab. Nur ist hierzu notwendig, daß die Trachea frei von Papillomen sei und daß die Eltern die Einwilligung geben, das Kind so lange unter der Aufsicht des Chirurgen zu lassen, als dieser für notwendig hält. Nur so wird man üble Zufälle, wie Sargnon selber einen zu verzeichnen hat, vermeiden können.

Interessant ist die Statistik, die Sargnon über die laryngotomierten Fälle gibt und die dank seiner Umfragen auch eine Reihe von nicht veröffentlichten Fällen betrifft. Ein Vergleich über die Resultate, die mit den verschiedenen Methoden erzielt worden ist, hat wenig Bedeutung, da die Fälle untereinander ungleich sind und wahrscheinlich der Laryngo-Tracheostomie die allerschlechtesten Fälle zugeführt worden sind. Was die Laryngostomie anlangt, so hat Sargnon 18 persönliche und 135 fremde Fälle zusammengestellt, die rund eine definitive Heilung von 75% und eine Mortalität von $8^1/_2$% ergeben. Wenn man bedenkt, daß in der Englischen Laryngologischen Gesellschaft die Laryngotracheostomie eine vernichtende Kritik gefunden hat, muß man die Resultate Sargnons als ein wichtiges Gegenargument betrachten. Hierbei muß man noch bedenken, daß die Todesfälle in vielen Fällen nicht der Methode direkt zur Last gelegt werden dürfen, wie in einem Falle von Papilloma alvis laryngis, und in anderen Fällen vermeidbar sind wegen falsch gestellter Indikation (Tuberkulose). In den echten narbigen Stenosen, wo die Methode allein indiziert ist, sinkt die Mortalität noch mehr herunter, namentlich je besser die Technik des Operateurs wird. Sargnon sagt, daß er sicher keinen Fall verliert, wenn er selbst operiert und selbst behandelt. Es ist angezeigt, unter Lokalanästhesie und fern von jedem akuten Stadium zu operieren. Bei kleinen Kindern ist auf die Thymus zu achten, bei allen Patienten auf den Zustand der Bronchien und Lungen. Lautmann.

Über „Pseudorezidive" nach Exstirpation von Larynxcarcinomen. Aus der Universitätsklinik für Ohren-, Nasen- und Kehlkopfkrankheiten zu Breslau. Von Prof. Dr. V. Hinsberg. (Zeitschr. f. Ohrenheilk., LXIV, H. 3.)

Bericht über 4 Fälle, in welchen nach Exstirpation von Larynxcarcinom — nachdem bereits die Epithelisierung der Wunde im Larynxinnern zum Teil erfolgt war — geschwulstartige, circumscripte Granulationen auftraten, welche Geschwulstrezidiven vortäuschten.

Digitized by Google
Original from UNIVERSITY OF CALIFORNIA
Generated on 2019-10-24 13:20 GMT / http://hdl.handle.net/2027/uc1.b3252761
Public Domain in the United States, Google-digitized / http://www.hathitrust.org/access_use#pd-us-google

Die histologische Untersuchung der endolaryngeal entfernten „Tumoren“ ergab jedoch nichts von Carcinom und hielt von übereilten Eingriffen ab.

Andrerseits betont Verfasser, daß es nicht statthaft sei, auf Grund von Probeexcisionen allein die Frage, ob ein Rezidiv vorliege, zu verneinen; man müsse vielmehr den klinischen Verlauf genau beobachten, und teilt zum Beweis einen einschlägigen, selbst beobachteten Fall mit. Lawner.

V. Trachea, Bronchien, Oesophagus.

Klinische und histopathologische Beobachtungen an einem intra vitam diagnostizierten Fall von bronchialem Adenokarzinom mit Hautmetastasen. Von L. Stropeni. (Zeitschr. f. Krebsforschung, 1910, Bd. 9, H. 1, pag. 1.)

Ausführliche Erörterung der klinischen Erscheinungen sowie der pathologisch-anatomischen und -histologischen Befunde in einem Falle von Adenokarzinom des linken Hauptbronchus bei einer 35jährigen Frau. Der Symptomenkomplex lenkte die Diagnose ursprünglich auf Tuberkulose. Erst durch das Auftreten und die histologische Untersuchung einer kleinen Hautmetastase konnte die richtige Diagnose gestellt werden. K. J. Schopper (Wien).

Über einen Fall von Fremdkörper in den tieferen Luftwegen mit spontaner Ausstoßung desselben nach einem Vierteljahr. Von Dr. H. U. Ritter (Bad Salzbrunn i. Schl.). (Med. Klinik, 1911, Nr. 35.)

Verfasser berichtet: Eine Frau „verschluckte“ einen Knochensplitter; es trat Hustenreiz ein, der Knochen konnte aber nicht mehr herausbefördert werden. Nach 1/4 Jahr suchte Pat. wegen Bronchitis „infolge Verkühlung“ obiges Bad auf; während einer Brustuntersuchung bekam die Frau einen heftigen Hustenanfall und hustete dabei den Fremdkörper aus. Kurze Zeit darauf verschwand die Bronchitis. Neumann.

Zur bronchoskopischen Fremdkörperextraktion bei Kindern. Aus der Universitätsklinik für Ohren-, Nasen- und Kehlkopfkrankheiten zu Breslau. Von Professor Dr. V. Hinsberg. (Zeitschr. f. Ohrenheilk., LXIV, H. 4.)

Mit Rücksicht auf die häufigen Fälle, in welchen die Bronchoscopia superior zur Fremdkörperextraktion bei Kindern kontraindiziert erscheint, plädiert Verfasser im Interesse der Sicherheit und Schnelligkeit der Extraktion für die Tracheotomie und anschließende Bronchoscopia inferior.

Als Kontraindikationen für die obere Bronchoskopie gelten: subglottische Schwellung, Konstitutionsanomalien, voraussichtlich lange Dauer der Operation oder die Notwendigkeit, das Rohr wiederholt einzuführen, insbesondere quellbare Fremdkörper und sehr große oder zackige Objekte.

Wenn man noch die nicht seltenen Fälle von sekundären Stenosen nach Bronchoskopie berücksichtigt, die als Folge des durch den Druck des Rohres verursachten subglottischen Ödems oft in bedrohlicher Weise — anschließend oder nach einigen Stunden — entstehen, so scheint der Vorschlag des Verfassers um so mehr berechtigt, als derselbe noch durch zwei andere gewichtige Gründe unterstützt wird.

Digitized by Google
Original from UNIVERSITY OF CALIFORNIA
Generated on 2019-10-24 13:20 GMT / http://hdl.handle.net/2027/uc1.b3252761
Public Domain in the United States, Google-digitized / http://www.hathitrust.org/access_use#pd-us-google

Hinsberg weist nämlich auf zwei große Vorteile der primären Tracheotomie hin; erstens ermöglicht sie die Anwendung viel weiterer und kürzerer Rohre und zweitens erleichtert sie die ganze Operation und kürzt sie ab, was nach des Verfassers Ansicht außerordentlich wichtig ist, weil für die Entwicklung von Pneumonie — an welcher nach Bronchoskopie ein nicht geringer Prozentsatz von Kindern zugrunde geht —, gerade die Fälle am meisten in Betracht kommen, bei denen die Manipulation in den Bronchien lange gedauert. Lawner.

VI. Phonetik und Sprachtherapie.

Stimme und Sprache ohne Kehlkopf. (Hierzu Abbildungen im Text.) Von Privatdozent Alexander Iwanow (Moskau). (Revue mensuelle des maladies de l'oreille etc. [St. Petersburg], 1910, pag. 703—715.)

Auf pag. 703—705 erwähnt der Autor Bekanntes über die Stimmbildung im allgemeinen und geht dann auf die Stimmbildung bei Operierten nach Entfernung des Kehlkopfes über. Nicht ganz verständlich erscheint das Erstaunen Iwanows (pag. 708) darüber, daß in seinen 11 Fällen, wo er eine Laryngotomie gemacht hatte, die Pat. nach der Genesung wiederum Stimme bekamen die bisweilen rein, klar und ziemlich laut war. Hierauf führt der Autor die phonetischen Untersuchungen seiner Pat. an, die er mit Hilfe der Apparate Krügers und Wirts, Kehltonschreiber genannt, anstellte. Auch benutzte er den Phonographen. Jürgens.

Über die Rhinolalia aperta. Von Dr. Emil Fröschels. (Wiener med. Wochenschr., 1911, Nr. 39.)

Die sprachärztlichen Beiträge verdienen jetzt die vollkommene Beachtung. Verfasser bespricht das Wesen der Rhinolalia aperta und hat mit seinem Elektromasseur gute Resultate gehabt. Bei hysterischer Aphonie kann man mit allerlei Behandlungsweisen plötzliche Erfolge erzielen. Baumgarten.

Über einige seltene Sprachfehler und partielle Rhinolalia aperta. Von Doktor Friedrich Neumann. (Wiener klin. Wochenschr., 1911, Nr. 34.)

Zwei nasale Fälle von Sigmatismus, der eine Fall Sigmatismus nasalis functionalis partialis quoad „Sch". Die Fälle sind durch monometrische Untersuchung auf infantile Pseudo bulbärparalyse zurückzuführen.

Baumgarten.

Personalien und Notizen.

Verein Deutscher Laryngologen. Zwanzigste Versammlung zu Stuttgart am Mittwoch den 7. und Donnerstag den 8. Mai 1913.

Tagesordnung: Mittwoch den 7. Mai, 1/2 3 Uhr: Vorstandssitzung in Marquardts Hotel (Plan 1). 4—6 Uhr: Im Landes-Gewerbemuseum (Plan a) 1. Eröffnung. 2. Geschäftssitzung. 3. Demonstrationen. 8 Uhr: Gegenseitige Begrüßung der Mitglieder im Restaurant des Kunstgebäudes, Neuer Schloßplatz 2 (Plan c).

Generated on 2019-10-24 13:20 GMT / http://hdl.handle.net/2027/uc1.b3252761
Public Domain in the United States, Google-digitized / http://www.hathitrust.org/access_use#pd-us-google
Digitized by Google
Original from UNIVERSITY OF CALIFORNIA

Donnerstag den 8. Mai, 9 (pünktlich) bis 1 Uhr: Wissenschaftliche Verhandlungen im Landes-Gewerbemuseum. 1—2 Uhr: Frühstück im Stadtgarten, Kanzleistraße 50 (Plan b). 2 Uhr: Fortsetzung der wissenschaftlichen Verhandlungen. Von 8 Uhr abends an: Zwangloses Beisammensein im Stadtgarten (Eingang Schellingstraße) gemeinsam mit der Deutschen Otologischen Gesellschaft.

Freitag den 9. Mai, abends 7 Uhr: Festessen mit Damen in Marquardts Hotel, zusammen mit der Deutschen Otologischen Gesellschaft. Gedeck 5 Mk. ohne Wein. Es wird gebeten, die Teilnahme zum Festessen tunlichst umgehend anzumelden.

Sonnabend den 10. Mai, Nachmittag: Besichtigung der Lungen-Sanatorien Schönbuch bzw. Schömberg.

Die Manuskripte der wissenschaftlichen Mitteilungen sind noch während der Versammlung dem Schriftführer zu übergeben. Verspätet eingehende Manuskripte können keine Aufnahme finden. Der Anmeldung der wissenschaftlichen Mitteilungen ist zugleich eine kurze Inhaltsangabe für die medizinische Presse beizufügen.

Wegen Demonstrationen mit dem Projektionsapparat (welcher Art, mikroskopische Bilder?) und wegen Mikroskopen wolle man sich an Herrn Dr. Bok, Stuttgart, Schellingstraße 4, wenden.

Die Deutsche Otologische Gesellschaft ladet die Mitglieder zu ihrer am Freitag den 9. und Sonnabend den 10. Mai stattfindenden Tagung ein. Ebenso sind die Mitglieder der Deutschen Otologischen Gesellschaft freundlichst zu unserer Tagung eingeladen.

Siebenmann, Vorsitzender. Boenninghaus, Kassenführer. R. Hoffmann, Schriftführer.

Für das Lokalkomitee:
Hartmann. Bok.

Ernannt: Zu ordentlichen Professoren: Für Rhinolaryngologie der mit dem Titel und Charakter eines Hofrates bekleidete außerordentliche Professor Dr. Ottokar Chiari, Vorstand der Klinik für Kehlkopf- und Nasenkrankheiten in Wien; der außerordentliche Professor für Otologie und Laryngologie Dr. Johann Habermann, Vorstand der Klinik für Ohren-, Nasen- und Kehlkopfkrankheiten in Graz; der außerordentliche Professor für Laryngologie und Otologie Dr. Anton Jurasz, Vorstand der Klinik für Nasen-, Kehlkopf- und Ohrenkrankheiten in Lemberg.

Habilitiert: Dr. Viktor Guttmann für Laryngo-Pharyngo-Rhinologie an der böhmischen Universität in Prag. — In Heidelberg: Der Assistent der Universitätsklinik für Ohren- und Kehlkopfkranke Dr. Karl Beck. Seine Probevorlesung behandelte: Die Störungen der Motilität und Sensibilität des Larynx und ihre Beziehungen zu Allgemeinerkrankungen. — In Turin: Dr. F. Lasagna als Privatdozent für Oto-Rhino-Laryngologie.

Gewählt: In Rostock: Prof. Dr. Körner, Direktor der Klinik für Ohren- und Kehlkopfkranke, für das Amtsjahr 1913/14 zum Rektor der Universität. Es ist dies das erste Mal, daß ein Vertreter des genannten Faches dieses akademische Ehrenamt bekleidet.

Gestorben: Dr. Ed. Woakes in London.

Berichtigungen.

In der Festschrift für Herrn Hofrat Chiari ist richtigzustellen:

Seite 296 u. ff. nicht: Pfannenstiel, sondern: Pfannenstill.
Seite 297 nicht: über 9 geheilten Fällen, sondern: über 9 geheilte Fälle.
Seite 305 nicht: besteht Heiserkeit und Schluckbeschwerden etc., sondern: bestehen Heiserkeit etc.
Seite 305 nicht: Besserung des laryngologischen Prozesses, sondern: Besserung des laryngealen Prozesses.

Digitized by Google
Original from UNIVERSITY OF CALIFORNIA
Generated on 2019-10-24 13:20 GMT / http://hdl.handle.net/2027/uc1.b3252761
Public Domain in the United States, Google-digitized / http://www.hathitrust.org/access_use#pd-us-google

Otologischer Teil.

Original-Artikel.

Widerstandsfähigkeit des Facialis.

Von Hofrat Dr. **E. Jürgens**, Warschau.

(Mit 2 Figuren.)

Es handelt sich in diesem Falle um einen tuberkulösen Pat., der an langdauernder Lungentuberkulose gelitten hatte (anzunehmen ist mindestens ein Jahr lang). Wie lange dabei Pat. an Mittelohreiterung gelitten hat, entzieht sich einer genauen Berechnung, da er über sein Ohr überhaupt nicht geklagt hat, dasselbe auch nicht weiter behandelt worden ist. Bei Tuberkulösen ist das nun freilich nicht allzu auffallend, da ja die Einschmelzung des Trommelfells, namentlich bei sehr kachektischen Kranken, sehr unbemerkt vor sich gehen kann. Einem Zufalle verdanke ich diesen Fall, den ich im Leben nicht gesehen habe und über den ich erst nach seinem Tode das eben Mitgeteilte erfuhr. Bei einem von mir erteilten Operationskurse, wobei es sich um die typische Mastoiditoperation handelte, wurde schon nach wenigen Meißelschlägen und Entfernung der scheinbar wohlerhaltenen Corticalis in der Tiefe des Warzenfortsatzes eine tiefe Zerstörung entdeckt, die sich bis in die Paukenhöhle erstreckte. Die Zerstörung erinnerte mich an die Fälle diagnostizierter tuberkulöser Zerstörung des Warzenfortsatzes, welche ich gesehen habe und von denen ich einige Schläfenbeine noch eben in Formalin aufbewahre. Es handelte sich um eine fungöse Durchwachsung des Warzenfortsatzes mit Granulationsgeweben und buchtige Einschmelzung der Wände der Abscesshöhle. Knochensequester fanden sich nicht vor, auch äußerst spärlicher Eiter, nirgends in freier Ansammlung, überall völlig verdeckt durch die massenhaften fungösen Granulationen. Das Bild der Knochenzerstörung ist an beiligender Zeichnung ersichtlich. Der Einwirkung des Meißels ist auch der oberste Teil des Kraters der Knochenhöhle zuzuschreiben. Völlig zugängig und von Granulationen angefüllt erschien die Paukenhöhle. Eine Configuration derselben freilich war überhaupt nicht mehr zu erkennen. Obere und untere, sowie auch innere und vordere Wand waren dermaßen ausgefressen und ausgebuchtet, daß sie nur ein tiefes Loch mit völlig unregelmäßigen, begrenzenden Wänden zu bilden schien. Nur die hintere, untere Wand zeigte ein auffallend hervorragendes Gebilde, welches seiner Configuration nach ohne weiteres als Facialissporn zu erkennen war, wie ihn nur ein sehr geübter Operateur bei der Radikaloperation auszuarbeiten versteht. An der Hand dieses Spornes

Digitized by Google
Original from UNIVERSITY OF CALIFORNIA
Generated on 2019-10-24 13:20 GMT / http://hdl.handle.net/2027/uc1.b3252761
Public Domain in the United States, Google-digitized / http://www.hathitrust.org/access_use#pd-us-google

ließ sich nun überhaupt anatomisch das Krankheitsbild näher bestimmen. Das Auffallendste aber in diesem ganzen Zerstörungsherde ist unstreitig ein blendend weißer, dicker Strang, welcher quer über die tiefste Stelle des Kraters frei ausgespannt erscheint, und zwar vorne wenige Millimeter über die untere Zygomaticuswurzel beginnt und sich nach hinten in die Spitze des eben beschriebenen Facialissporns hineinsenkt. Dieser Querstrang ist der allseitig freiliegende horizontale Teil des Nervus facialis, und zwar der ganze horizontale Paukenteil bis zum Knie. Die tiefste Kraterstelle direkt unter dem Nervus facialis entspricht dem weit eröffneten Labyrinth. In den obersten Teil des Kraters läßt sich noch eine Eingangsöffnung in einen Bogengang konstatieren, wohl in einem Teil der hinteren Vertikalen. Der horizontale Bogengang ist

Fig. 1.

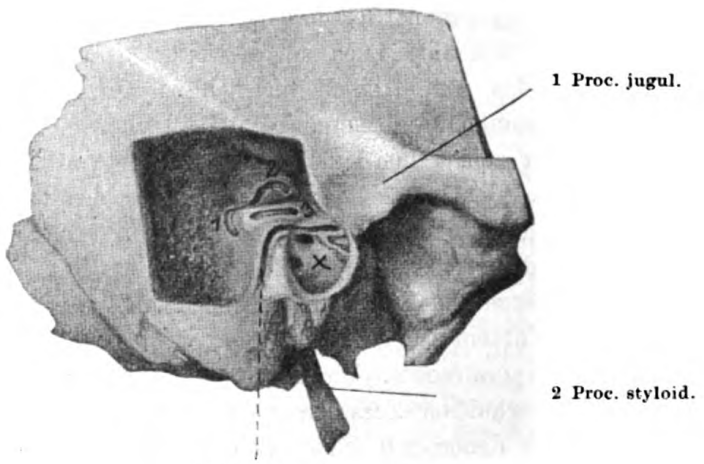

× Paukenhöhlenwand. 1, 2, 3 Eröffnete Bogengänge.

völlig verschwunden, an seiner Stelle ein tiefes Loch, welches unter dem Facialis sich nach unten erstreckend sowohl ovales als rundes Fenster als auch einen Teil der tiefer liegenden Promontorialwand in sich einbegreift. Es liegt also hier eine ausgiebige Eröffnung des Labyrinthes vor, mit Erhaltung des Nervenstranges vom Facialis an der typischen Stelle, wo derselbe auf operativem Wege bei der Labyrinthoperation eröffnet wird. Das Atypische jedoch ist die völlige Entblößung des Nervenstranges von seinem elfenbeinharten Knochenkanale, wie wohl keine Hand eines noch so geschickten Operateurs sie, ohne den Nerv zu verletzen, zu entfernen vermöchte. Das freiliegende Nervenstück sieht etwas gequollen aus, ist aber weder brüchig noch auch schlaff, sondern läßt sich durch Druck mit einer Knopfsonde wie eine gespannte Klaviersaite dehnen. Mechanisch also ist der Nerv keineswegs defekt, übte ich doch einen

Generated on 2019-10-24 13:20 GMT / http://hdl.handle.net/2027/uc1.b3252761
Public Domain in the United States, Google-digitized / http://www.hathitrust.org/access_use#pd-us-google
Digitized by Google
Original from UNIVERSITY OF CALIFORNIA

verhältnismäßig sehr starken Seitendruck auf den Nerven aus, aber auch funktionell war nicht die geringste Störung von seiten des Nerven zu spüren gewesen, kein Schmerz im Ohre, keine Lähmungen der gleichseitigen Gesichtsmuskeln waren beobachtet worden, so daß unstreitig sowohl die sensiblen als auch motorischen Nervenfasern intakt sein mußten bis zum Momente des Todes. Diese ungeheure Resistenz des Nerven erklärt nun auch die von mir und anderen nur zu oft bei den Operationskursen gemachte Erscheinung, daß durch unvorsichtiges Meißeln bei Ausführung der Labyrinthoperation an der Leiche, wie sie beim Operationskurse einem Anfänger leicht passiert, nicht selten wohl der ganze unterminierte knöcherne Facialiskanal an seinen beiden Endpunkten in der vorderen und hinteren Paukenwand abbricht, jedoch an

Fig. 2.

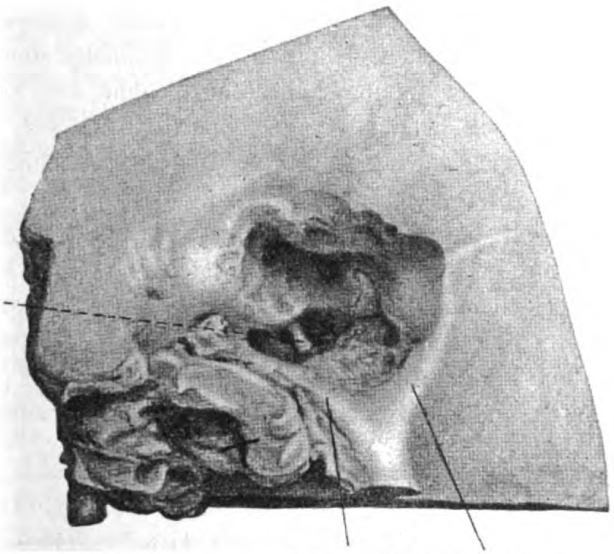

dem in ihm verlaufenden Nerven hängen bleibt, weil merkwürdigerweise letzterer sehr oft nicht abreißt. Hierdurch ist die weitaus größere Überlegenheit der weichen Nervenfaser gegenüber ihrem knöchernen Kanale auf mechanische Einwirkungen, wie Schlag und Stoß, mit schneidendem und stumpfem Instrument wohl unzweifelhaft erwiesen. Ebenso unzweifelhaft aber auch durch den vorliegenden Fall seine bedeutende Überlegenheit dem elfenbeinharten Knochen eines Kanales gegenüber auf chemische, toxische und bakteriologische Einflüsse hin. Während der kariöse Prozeß schon längst die Knochenkapsel weggefressen hat, hat er der von Eiter und Granulationen umgebenen freiliegenden, nur von ihrer Markscheide geschützten Nervenfaser nichts anhaben können, trotz so kolossaler und tiefgreifender Zerstörung des umgebenden

Digitized by Google
Original from UNIVERSITY OF CALIFORNIA
Generated on 2019-10-24 13:20 GMT / http://hdl.handle.net/2027/uc1.b3252761
Public Domain in the United States, Google-digitized / http://www.hathitrust.org/access_use#pd-us-google

Knochens, wie wir sie hier vorliegen sehen. Auf Grund dieser von mir konstatierten kolossalen Widerstandsfähigkeit des horizontalen Facialisteiles, speziell auch gerade in mechanischer Hinsicht, würde ich, wenn, was hoffentlich nie eintreten wird, ich den knöchernen Facialiskanal, wie oben geschildert, einbräche, durch vorsichtiges Zertrümmern mit schmalen Knochenzangen die abgebrochene Knochenröhre um den freischwebenden Teil des horizontalen Facialisstückes zu entfernen wagen, da ich, obgleich mir keine derartigen Beobachtungen bekannt sind, vermute, daß das aus seinem Zusammenhange getrennte Stück der Knochenröhre des Facialiskanales infolge Mangel der Ernährung durch Blutgefäße nekrotisch werden könnte und dann doch leicht in der Operationshöhle speziell am Facialis Schaden anrichten würde. Aus den Zerstörungen am Präparate läßt sich schließen, daß festerer Knochen, wie der der Wurzel des Processus zygomaticus doch einen längeren Widerstand dem tuberkulös kariösen Processe zu setzen vermag. Hieraus läßt sich vermuten, daß die Zerstörung des knöchernen Facialiskanales doch eine beträchtliche Zeit in Anspruch genommen haben muß, ohne der Nervenfaser etwas anhaben zu können. Will man aber annehmen, daß es sich um Dehiszenzen im Knochenkanal gehandelt hat, so ist die Widerstandsfähigkeit des Facialis noch um ein Bedeutendes höher anzuschlagen.

Dem Bilde vom besprochenen Präparat ist eine Zeichnung von einem Knochenpräparat mit künstlich eröffnetem Bogengange und Facialiskanal der gleichen Seite zwecks leichterer Orientierung beigegeben. Man sieht auf der Zeichnung des pathologischen Knochens (das Präparat befindet sich in meiner Sammlung), daß der kariöse Prozeß nach vorne hin erst vor dem viel festeren Knochen der oberen und unteren Zygomaticuswurzeln bis zum Tode des Pat. Halt gemacht hat.

Die Ätiologie der Otosklerose (Osteodystrophia petrosa Bryant).

Von **W. Sohier Bryant**, A. M., M. D., New-York.

(Fortsetzung.)

Kreislaufstörungen und Arteriosklerose.

Otosklerose.

Zirkulationsstörungen.

Die anatomischen Veränderungen bei der Otosklerose, die eine Affektion des gesamten Gehörorganes darstellt, sind auf zirkulatorische Störungen zurückzuführen (O. Mayer, 82). Die Pathologie derselben ruht auf der ätiologischen Grundlage primärer und sekundärer Kreislaufstörungen infolge von ört-

Digitized by Google
Original from UNIVERSITY OF CALIFORNIA
Generated on 2019-10-24 13:20 GMT / http://hdl.handle.net/2027/uc1.b3252761
Public Domain in the United States, Google-digitized / http://www.hathitrust.org/access_use#pd-us-google

lichen oder allgemeinen Ursachen. Der pathologische Zustand hängt ab von vaskulären, die Blutversorgung der Paukenhöhle und ihrer Wandungen betreffenden Störungen und den daraus hervorgehenden veränderten Ernährungsbedingungen. Die veränderte Blutversorgung führt entweder zu Hyperämie oder zu Anämie (Sohier Bryant, 26). Alle Veränderungen werden durch zirkulatorische Störungen erzeugt. Als die Ursache der Zirkulationsstörungen müssen in erster Linie Funktionsunregelmäßigkeiten des vasomotorischen Nervensystems in Betracht gezogen werden. Jedoch kann Otosklerose wahrscheinlich auch durch örtliche zirkulatorische Schädigungen, besonders organische Gefäßveränderungen, erzeugt werden. Auf Grund der charakteristischen Lokalisation und Symmetrie der Herde entsprechen dieselben den Endverzweigungen der Arteriae nutritiae der Felsenpyramide (O. Mayer, 82).

Dieser Verfasser stimmt mit Habermann überein, daß das Auftreten der Veränderungen in otosklerotischen Herden auf Abhängigkeit von der Blutversorgung hinweist. Das Auftreten der Knochenerkrankung in ganz bestimmten Gegenden der Pyramide und die in diesen Fällen beobachtete Symmetrie stützen die Annahme, daß die Herde dem durch die Arteriae nutritiae versorgten Endgebiet entsprechen. Das Erhaltenbleiben gewisser, ganz bestimmter Teile, die Blutungen und die Cystenbildung deuten an, daß Zirkulationsstörungen mit der daraus resultierenden, verminderten Ernährung des Knochens die Ursachen der Strukturveränderung sind. Daraus erklärt sich zugleich die bemerkenswerte Tatsache, daß ganze Abschnitte der Labyrinthkapsel in scharf begrenzten Gebieten völlig unverändert bleiben. Shambaugh zeigte das Eindringen feiner Zweige der Arteria auditiva interna in die Labyrinthkapsel. Mayer nimmt an, daß diese Gefäße die nicht von Otosklerose ergriffenen Teile versorgen. Die umschriebenen Knochenveränderungen der Pyramide erklärt er als die Folge von örtlichen Zirkulationsstörungen in den arteriellen Verzweigungen. Der Vorgang ist wie folgt: Ungenügende Blutversorgung in Endgefäßen infolge von Gefäßverengerung führt zu einem mangelhaften Ernährungszustand in diesem Teil des Knochens. Die Folge hiervon ist eine Zerstörung des kompakten Knochens.

Es bildet sich ein fibröses Mark, welches die Resorbierung des Knochens beeinflußt. Wenn die mangelhafte Ernährung, das heißt die Zirkulationsstörung andauert, so wird das fibröse Mark resorbiert. Hieraus erklären sich die großen Hohlräume (Cysten), die sich im Innern des erkrankten Knochens bilden. Folgt dagegen auf die Periode der Gefäßverengerung eine Periode von normaler oder sogar vermehrter Blutversorgung, so findet nicht nur eine Neubildung von Knochen im fibrösen Mark statt, sondern auch hypertrophische Hyperostose und Exostose des Knochens (O. Mayer, 82). Die Herde werden an folgenden Stellen angetroffen: 1. Innerlich, vom Dach des inneren Gehörganges zur Schnecke von oben bis ungefähr zur Mitte der Schneckenwindung.

Digitized by Google
Original from UNIVERSITY OF CALIFORNIA
Generated on 2019-10-24 13:20 GMT / http://hdl.handle.net/2027/uc1.b3252761
Public Domain in the United States, Google-digitized / http://www.hathitrust.org/access_use#pd-us-google

2. Äußerlich, in der Nähe des Canalis musculo-tubarius und des Facialkanales, einschließlich der Schneckenspitze. 3. An tieferer Stelle, beginnend am Boden des inneren Gehörganges und sich von unten zur Schnecke erstreckend (O. Mayer, 82). Diese beschränkte Blutversorgung der ergriffenen Teile macht es erklärlich, warum die besser versorgten Teile und das spongiöse Knochengewebe nicht erkranken. Ein weiterer Beweis der zirkulatorischen Theorie wird geliefert durch die Blutungen und Hyperämie in gewissen Teilen des erkrankten Knochens, die von zahlreichen Autoren beschrieben worden sind.

Wenn eine ungenügende Blutversorgung die Ursache der Otosklerose ist, so kann jede organische Gefäßveränderung als eine Ursache für verminderte Blutversorgung angeführt werden. Aus den Experimenten von Lexer geht hervor, daß die arteriellen Verzweigungen den Stellen der entzündlichen Knochenherde entsprechen. Daher kann als sicher angenommen werden, daß die Pyramidenherde, die eine bemerkenswerte Gleichförmigkeit in bezug auf ihre Lage zeigen, ebenfalls den Verzweiguegen der arteriellen Gefäße entsprechen (Sohier Bryant). Die Otosklerose scheint aus einer Veränderung des normalen Zustandes des Blutes und Blutkreislaufes hervorzugehen (A. R. Tweedie, 125). Es ist darauf hingewiesen worden, daß die otosklerotischen Herde wesentlich vom Verlauf der Blutgefäße abhängen und dann auftreten, wenn die Blutversorgung gestört ist — Gefäßverengerung, Resorbierung mit darauffolgender Gefäßerweiterung, Knochenhypertrophie und Stapesankylose (O. Mayer, 82). Die Tatsache, daß bestimmte Teile der Schneckenkapsel am stärksten von der Otosklerose ergriffen werden, ist auf Grund ihres vaskulären Charakters erklärt worden (Taniyama, 120). Das Vorkommen ganz bestimmter, scharf begrenzter Teile, die Blutungen und die Cystenbildung deuten auf zirkulatorische Störungen und daraus hervorgehende Ernährungsstörungen als die Ursache der Strukturveränderung des Knochens bei Otosklerose (O. Mayer, 82).

Derselbe schreibt die bei der Otosklerose beobachteten Knochenveränderungen einer Affektion des Gefäßsystems zu, das auf gleiche Weise zu Veränderungen des Knochens und der Weichteile führt, wie die vaskulären Störungen der Stria vascularis die Knochenerkrankung in ganz bestimmten Teilen der Pyramide erzeugt, und die symmetrische Anordnung deutet an, daß die Herde der Endverzweigung der ernährenden Arterie entsprechen. R. Panse teilt Mayers Ansicht, daß die otosklerotischen Knochenerkrankungen aus einer zu Veränderungen des Knochens und der Weichteile führenden Erkrankung des Gefäßsystems hervorgehen (R. Panse, 1912, 94 *a*). Der Verfasser glaubt, daß Zirkulationsstörungen im Schleimperiost der äußeren Labyrinthwand bei prädisponierten Individuen zu Knochenveränderungen in der knöchernen Kapsel führen, die mit den durch eine ähnliche Veränderung der periostalen Blutversorgung in anderen Knochen durch syphilitische Infektion erzeugten identisch sind (Sohier Bryant, 31). O. Mayer behauptet, daß Otosklerose auf Zirku-

Digitized by Google
Original from UNIVERSITY OF CALIFORNIA
Generated on 2019-10-24 13:20 GMT / http://hdl.handle.net/2027/uc1.b3252761
Public Domain in the United States, Google-digitized / http://www.hathitrust.org/access_use#pd-us-google

lationsstörungen im Labyrinth zurückzuführen ist, die in Störungen der vasomotorischen Nerven bestehen. A. E. Maupeti gibt an, daß die Mehrzahl der Fälle von erblicher Otosklerose eine erhöhte arterielle Spannung zeigen. Der Blutdruck muß in Betracht gezogen werden, weil in zahlreichen Fällen eine erhöhte arterielle Spannung vorlag.

Arteriosklerose.

Die Otosklerose entsteht durch Arteriosklerose (P. Cornet, 37; Manasse). Bei der Autopsie von Otosklerotikern findet sich öfters Arteriosklerose (O. Mayer, 82). Brühl fand Arteriosklerose und Gefäßverminderung bei Otosklerose. Aus anatomischen und histologischen Untersuchungen geht hervor, daß Otosklerotiker oft zu gleicher Zeit an Arteriosklerose leiden. Bei der Autopsie fand sich Arteriosklerose in 7 Fällen von Habermann und zahlreichen Fällen von Siebenmann, Katz, Brühl und O. Mayer. Von letzterem wird dies klinisch und histologisch belegt. Auf Grund von klinischen Beobachtungen wird Erkrankung der Gefäßwand (Arteriosklerose, syphilitische Endarteriitis als Ursache von Otosklerose bezeichnet. Besonders von französischen Beobachtern ist Arteriosklerose bei Otosklerose vermerkt worden. Cornet berichtet über Arteriosklerose bei 50% seiner Fälle von Otosklerose. Die Atrophie des Cortischen Organes ist eine Folge der Atrophie der Stria vascularis; diese jedoch wird durch Kreislaufstörungen erzeugt (Arteriosklerose, syphilitische Endarteritis) (O. Mayer, 82). Einige Autoren geben an, daß alle Vorgänge, die zur Entartung der Blutgefäße führen, eine Rolle bei der Otosklerose spielen, besonders Arteriosklerose und Syphilis. Mengotti berichtet über 20 Fälle ohne Bezug auf Blutdruck. Die Blutgefäße des Gehörorgans und die Arteria carotis interna zeigten atheromatöse Veränderungen. Das Lumen der Pyramidenarterien war krankhaft verengt und enthielt Kalkablagerungen (O. Mayer, 83).

Anämie.

Der Beginn der Otosklerose kann regelmäßig auf Anämie zurückgeführt werden (A. R. Tweedie, 125). Blutarmut begünstigt die Entwicklung der Otosklerose (H. Walb, 127). Otosklerose ist der örtliche Ausdruck im Gehörorgan von einem allgemeinen, die Ernährung beeinträchtigenden Leiden, wie Anämie (Th. Heiman, 66). Anämie ist von Bedeutung (Sewell). Anämie ist eine erregende Ursache (Mc Leod Yearsley, 130; G. Brühl, 25). Anämie wirkt prädisponierend (Th. Heiman, 66). Otosklerose hängt mit Chlorose zusammen (B. Heine, 67). Der Beginn der Otosklerose läßt sich regelmäßig auf starken Blutverlust zurückführen (A. R. Tweedie, 125).

Trophotoxische Faktoren.

Die Harnsäurediathese ist eine Ursache von Otosklerose (J. Möller, 89). Die Otosklerose wird öfters einer toxischen Diathese zugeschrieben (Heine,

Generated on 2019-10-24 13:20 GMT / http://hdl.handle.net/2027/uc1.b3252761
Public Domain in the United States, Google-digitized / http://www.hathitrust.org/access_use#pd-us-google
Digitized by Google
Original from UNIVERSITY OF CALIFORNIA

67). Die Otosklerose ist toxischen Ursprunges (G. Paludetti, 93 *c*). Erschöpfende Krankheiten, besonders Syphilis und Tuberkulose, wirken ursächlich bei der Entstehung der Otosklerose (J. Möller, 89).

Ansicht des Verfassers.

a) Der Verfasser betrachtet die Zirkulationsstörung als einen der wichtigsten sekundären Faktoren in der Ätiologie der Otosklerose. Als Grundlage der Zirkulationsstörungen liegt eine wirksame Ursache vor in der Störung der vasomotorischen Innervation und der inneren Sekretion im weitesten Sinne.

b) Arteriosklerose ist eine mögliche Ursache von Otosklerose durch die dadurch bedingte Ernährungsschädigung. Wie bei Anämie und Chlorose liefert die Arteriosklerose eine mangelhafte Blutversorgung. Die Veränderungen werden daher als trophotoxische Knochenveränderungen bezeichnet.

c) Das auffallende Zusammentreffen von Anämie und Otosklerose bei Jugendlichen ist mehrfach vom Verfasser bemerkt worden.

* * *

Die Ursache von Rachitis und Osteomalakie erklärt v. Recklinghausen durch Zirkulationsstörungen infolge vasomotorischer Reizung, die zu anhaltend erneuter Kongestion im Knochenmark führen, mit Zerstörung des alten Knochens und Knochenneubildung (O. Mayer, 82). Zirkulationsstörungen sind nach v. Recklinghausen die Ursache von Ostitis deformans fibrosa. Die Ursache von Osteoarthritis deformans sucht Stollenberg in zirkulatorischen Störungen.

Trophotoxische Faktoren.

Kreislaufstörungen und trophotoxische Störungen durch Nervenläsionen in Verbindung mit toxischen Zuständen führen in manchen Fällen zu Osteomalakie, Rachitis usw. (Sohier Bryant). Die toxische Natur der Osteomalakie und Rachitis geht hervor aus dem Anschwellen der Lymphdrüsen, der Zunahme der eosinophilen Leukocyten, der Vermehrung der Markzellen und der verminderten Anzahl der Blutkörperchen (M. Ogata, 93 *a*). Osteomalakie ist die Folge der gestörten Phosphorsäureausscheidung. Durch Kastration bei Osteomalakie wird die Phosphorsäureausscheidung der normalen genähert (M. Ogata, 93 *a*).

* * *

Nerven.

Otosklerose.

Die Otosklerose entsteht auf Veranlassung von das allgemeine Nervensystem beeinflussenden Faktoren und schweren psychischen Traumen. Der Beginn derselben läßt sich stets zurückführen auf Shock, Schreck, plötzlichen Kummer und andauernde Sorge (A. R. Tweedie, 125; Hammerschlag, 52;

Generated on 2019-10-24 13:20 GMT / http://hdl.handle.net/2027/uc1.b3252761
Public Domain in the United States, Google-digitized / http://www.hathitrust.org/access_use#pd-us-google
Digitized by Google
Original from UNIVERSITY OF CALIFORNIA

Woakes, 129). Die Nervenänderungen bei der Otosklerose sind primärer Natur (Trazzi, 124; Taniyama, 122). Geistige Überanstrengung und körperliche Erschöpfung ist eine Ursache (J. Möller, 88). Nach Brühl führt die Neurasthenie zur Otosklerose. Depressionszustände begünstigen die Entwicklung der Otosklerose (A.Walb, 127). Einige Autoren betrachten die Nervenläsionen als den ursprünglichen Faktor (Manasse, 77, 78, 79; Baginsky, 8). Die Otosklerose trifft man immer mit Nervenläsionen vereint an, und die Knochenläsionen hängen mehr oder weniger mit Nervenläsionen zusammen (P. Cornet, 36). Nach Hegener und Manasse besteht die Otosklerose aus 2 verbundenen Prozessen, den Knochen- und den Nervenveränderungen, die getrennt sind (R. Stern, 119). Die Otosklerose braucht nicht mit gleichzeitigen Knochen- und Nervenveränderungen anzufangen (Boncour, 16, 17). Aus klinischen Beobachtungen geht hervor, daß bei otosklerotischen Individuen vasomotorische Störungen vorkommen. Bei der vasomotorischen Neurose spielt die Erblichkeit eine hervorragende Rolle.

Ursächlich scheinen Funktionsstörungen der Vasomotoren in erster Linie in Betracht zu kommen. Vasomotorische Störungen sind klinisch und histologisch bei Otosklerotikern nachgewiesen worden (O. Mayer, 82). Die Otosklerose ist vasomotorischen Ursprungs (J. Möller, 89; E. Woakes, 129). Von Brühl wird die Otosklerose in verschiedene Gruppen von Nervenläsionsverbindungen eingeteilt. Die Otosklerose ist die Folge eines Mangels in den sympathischen Nerven und kann aus einer Erschütterung des allgemeinen Systems hervorgehen, die an der Stelle mit der schwächsten Widerstandskraft (Zervikalganglien) und an dem von diesen Ganglien aus ernährten Teil zum Ausdruck kommt. Der ursprüngliche Mangel in den Ganglien kann meist auf erbliche Einflüsse zurückgeführt werden (E. Woakes, 129). Die Komplikationen des inneren Ohres in den Fällen von Manasse (77 *a*), Brühl, Panse und anderen Beobachtern deuten auf die nervöse Ätiologie der Otosklerose. In allen Fällen von Otosklerose, die zur Autopsie kamen, fanden sich Nervenveränderungen, obgleich die Knochenherde sehr klein waren und keine Beziehung zu den Labyrinthhöhlen haben konnten (Manasse, 79). Manasse fand otosklerotische Knochenveränderungen, vereint mit atrophischen Veränderungen im häutigen Labyrinth. Labyrinthatrophie findet sich im typischen Bild der Otosklerose (O. Mayer, 83), Labyrinthatrophie begleitet die Knochenveränderungen (O. Mayer, 82). Atrophie des Vestibularnerven (F. Bezold, 13). Atrophie des Cochlearis (F. Bezold, 14). Neuroparalytische oder trophoneurotische Tendenz hat eine ursächliche Beziehung (Katz, 71). Ein neuroparalytischer Zustand begünstigt die Entwicklung der Otosklerose (A. R. Tweedie, 125; H. Walb, 127). Otosklerose findet sich bei neuroparalytischer Anlage (G. Ferreri, 45). Otosklerose scheint immer in Verbindung mit einer Gleichgewichtsstörung zwischen dem autonomischen und sympathischen Nervensystem vorzu-

Digitized by Google
Original from UNIVERSITY OF CALIFORNIA
Generated on 2019-10-24 13:20 GMT / http://hdl.handle.net/2027/uc1.b3252761
Public Domain in the United States, Google-digitized / http://www.hathitrust.org/access_use#pd-us-google

kommen, mit Überwiegen des autonomischen Systems (Sohier Bryant). Der Zusammenhang zwischen der Labyrinthatrophie und den Knochenveränderungen ist nicht klar. Brühl schreibt der Labyrinthatrophie keine besondere Bedeutung zu. Siebenmann nimmt an, daß die Labyrintherkrankung durch die Knochenveränderung hervorgebracht wird (O. Mayer, 82). Die Schwerhörigkeit erklärt sich nicht immer durch die knöchernen Veränderungen, wohl aber durch die Degenerationsvorgänge im Cortischen Organ (J. Möller, 89). Bei Otosklerose findet Taniyama Degenerationsatrophie des Cochlearisapparates und Cortischen Organes (Taniyama, 120). Derselbe findet atrophische Veränderungen der Nervenfibern (Taniyama, 122). Hammerschlag betrachtet atrophische Vorgänge an den Nerven als verantwortlich für Otosklerose, wie beim N. acusticus ersichtlich. Nervenverletzung im Vestibularapparat eine Ursache der Entartung (O. Mayer, 83).

Otosklerose ist die Folge von Kreislaufstörungen im Labyrinth, die Störungen der vasomotorischen Nerven darstellen (O. Mayer). Klinische Erfahrung lehrt, daß viele Otosklerotiker an vasomotorischen Beschwerden leiden (O. Mayer, 52 *b*). Lumbalpunktion linderte die Symptome (Lafite Dupont; O. Mayer, 82). Bing beobachtete eine verringerte Absonderung von Cerumen, Hammerschlag eine verminderte Schweißabsonderung. Der Ursprung des Kitzelreflexes ist in einer Nervenläsion zu suchen (Fröschels, 54 *a*); daher zeigt die Abwesenheit des Kitzelreflexes bei der Otosklerose eine Nervenläsion an, weil das Kitzelgefühl gehemmt ist (Sohier Bryant). Fröschels spricht von einem verminderten Kitzelreflex, was von Urbantschitsch auf trophovasomotorische Beeinflussung zurückgeführt wird. Katz erwähnt eine neuroparalytische und trophoneurotische Veranlagung bei der Ätiologie der Otosklerose. In vier Fällen von Otosklerose fand sich bei der Autopsie eine Degeneration im Cortischen Organ und Stapesankylose, aber keine Knochenveränderung (Panse, 95). Cochleariskanal verengert; Stria vascularis lädiert; Cortisches Organ entartet (O. Mayer, 83). Richter fand Kontraktion der Paukenmuskeln bei Otosklerose (E. Richter, 101). Kongestion sowohl als Anämie kann das Primäre sein, aber nur die Anämie kann sekundär sein. Die primäre Anämie ist vasomotorischen Ursprunges und findet sich meistens bei jugendlichen Personen weiblichen Geschlechts.

Dieser ungewöhnliche Zustand ist als „Ostitis media insidiosa“ beschrieben worden (Sohier Bryant, 26). Nach Mayer sind die Knochenveränderung und die Labyrinthatrophie zwar nicht voneinander abhängig, doch beruhen beide Zustände auf einer gemeinsamen Grundlage (nämlich der vaskulären Störung), und die Otosklerose ist trophoneurotischer Natur. Die begrenzten Knochenherde in der Felsenpyramide sind nach Mayer die Folge von örtlichen Kreislaufstörungen in den vasomotorischen arteriellen Ramifikationen. Die Veränderungen gehen alle aus Zirkulationsstörungen hervor. Als Ursache

Digitized by Google
Original from UNIVERSITY OF CALIFORNIA
Generated on 2019-10-24 13:21 GMT / http://hdl.handle.net/2027/uc1.b3252761
Public Domain in the United States, Google-digitized / http://www.hathitrust.org/access_use#pd-us-google

der Kreislaufstörungen müssen Funktionsanomalien des vasomotorischen Systems zu allererst in Betracht gezogen werden (O. Mayer, 82).

Ansicht des Verfassers.

Die Bedeutung der autonomischen und trophischen Nerven für die Otosklerose erscheint dem Verfasser sehr einleuchtend. Die Wichtigkeit derselben bei der Otosklerose geht hervor aus den vorliegenden zirkulatorischen Veränderungen und den mehr oder weniger ausgedehnten nervösen Störungen in der Umgebung der Otosklerose, die an der Termination des N. acusticus oder in den taktilen und Reflexsymptomen des Ohres und Nasenrachenraumes zum Ausdruck gelangen (Sohier Bryant, l. c.).

* * *

Die Ursache der Osteomalakie besteht in einer Störung des Nervensystems (G. Pommer, 103). Das Nervensystem ist zuweilen bei der Osteomalakie ergriffen, und Osteomalakie ist eine Trophoneurose (D. G. Zesas, 131). Die Trophoneurose hängt ab von den Generationsvorgängen im weiblichen Organismus, besonders von Erkrankungen der Ovarien, und wird nach Fehling auf dem Wege des Sympathicus auf den Knochen übertragen. Die Erblichkeit der Ostitis rareficans erklärt sich in natürlicher Weise durch den Zusammenhang mit nervöser Labilität und morphologischen Anomalien, die bis zu einem gewissen Grade erbliche Faktoren darstellen (Sohier Bryant, 26). Osteomalakie und Rachitis sind trophoneurotischen Ursprunges, wie aus dem Zustand der Ovarien hervorgeht, deren Fortnahme zur Otosklerose sowohl als auch zur Osteomalakie und Rachitis führt (M. Ogata, 93 *a*). Die Ursache der Ostitis fibrosa sucht v. Recklinghausen in Zirkulationsstörungen infolge von vasomotorischer Reizung, die zu beständig erneuter Kongestion im Knochenmark führt, mit Zerstörung des alten und Neubildung jungen Knochens (O. Mayer, 82).

* * *

Infektion.

Otosklerose.

Das Bestehen allgemeiner Infektionszustände ist bei der Otosklerose beobachtet worden (P. Cornet, 34). Es ist zur Beobachtung gelangt, daß die Otosklerose zuweilen auf Infektionskrankheiten folgt (Sohier Bryant). Infektionskrankheiten verursachen sekundäre Periostitis und Ostitis der Labyrinthkapsel (Hammerschlag, 62). Der Beginn der Otosklerose läßt sich regelmäßig auf allgemeine fieberhafte Zustände zurückführen, besonders Influenza (A. R. Tweedie, 125). Zu den wichtigsten Ursachen der Hyperämie gehören Infektionsprozesse in allen Stadien, deren nachfolgende Narbenschrumpfungen örtliche Anämie erzeugen (Sohier Bryant, 26). Die Infektionen haben das

Digitized by Google
Original from UNIVERSITY OF CALIFORNIA
Generated on 2019-10-24 13:21 GMT / http://hdl.handle.net/2027/uc1.b3252761
Public Domain in the United States, Google-digitized / http://www.hathitrust.org/access_use#pd-us-google

Eigentümliche, daß die durch bestimmte Erkrankungen hervorgerufenen Sklerosen auf besondere Gefäßgebiete beschränkt sind, zum Beispiel die Blatternsklerose der Lungenarterien usw. Daher besteht die Möglichkeit, daß gewisse Infektionen die Felsenpyramide in ähnlicher Weise beeinflussen können (O. Mayer, 82). Langwierige Entzündungen in bestimmten Gefäßbezirken erzeugen Sklerose in diesen Gebieten (O. Mayer, 82). Nach Wiesel und Kretz ist Sklerose der Appendixarterien nach Wurmfortsatzentzündung beobachtet worden. Die Ursachen der Arteriosklerose sind identisch mit denen der Otosklerose, wie akute Infektionen, Scharlachfieber (Scheibe, 106); Unterleibstyphus (Scheibe, 106); Diphtheritis, Influenza (Schilling, 107; Katz 71, 72).

Nach Leyden, Romberg, Curschmann und v. Schrötter sind diese Krankheiten die Hauptursachen chronischer Störungen im Gefäßsystem. Außerdem zeigen die meisten Fälle von Otosklerose bei Jugendlichen diese Krankheiten in der Anamnese (O. Mayer, 82). Über die entzündliche Natur der Knochenerkrankung herrscht keine Einigkeit bei den Autoren (O. Mayer, 82). Manasse und Habermann bleiben bei der Ansicht, daß die Otosklerose entzündlicher Natur ist. Manasse demonstrierte einen Fall mit Knochenveränderungen und vorgeschrittener Atrophie des Nerven (Manasse, 78). Kürzlich hat sich Manasse dahin geäußert, daß die Entzündung der wichtigste Faktor sei (O. Mayer, 82). Die Otosklerose ist ein chronischer, entzündlicher, hyperplastischer Prozeß (F. Bezold, 15). Nach Frangenheim kann die Otosklerose entzündlicher Art sein (Frangenheim, 48). Ein Fall, in welchem die gleichen Teile in beiden Ohren Cystenbildung zeigten, ist zur Beobachtung gelangt und deutet darauf hin, daß die Otosklerose entzündlicher Art ist. Die Veränderung beim otosklerotischen Prozeß könnte ein entzündlicher Vorgang, eine Ostitis oder chronische Ostitis sein. Mayer verwirft Manasses Bezeichnung „Ostitis metaplastica", weil keine direkte Umwandlung stattfindet, sondern ein aktiver Prozeß im Knochenmark seinen Ursprung nimmt.

Der Name „vaskuläre Ostitis" ist ebenfalls nicht zutreffend, denn dieser Vorgang besteht in einer charakteristischen Wucherung des fibrösen Marks, nicht in einer Gefäßneubildung (O. Mayer, 82). Es ist allgemein bekannt, daß entzündliche Knochenherde, zum Beispiel in den Extremitätenknochen, eine Vorliebe für bestimmte Gegenden besitzen. Aus Lexers Experimenten geht hervor, daß die arteriellen Verzweigungen mit der Lokalisation des entzündlichen Knochenherds übereinstimmen (O. Mayer, 82). Möller entdeckte die Möglichkeit einer entzündlichen Ursache bei allen Fällen, wie kleine, vom Periost getrennte Herde in den Bogengängen und stimmt Politzers Theorie bei (89). Gray (56) meint dagegen, daß kein Zeichen der Entzündung bei Otosklerose vorliegt. Brühl (23) schreibt, daß spongiöse Hyperostose ohne Entzündung existiert. Ferreri beobachtete einen günstigen Einfluß von Diplokokkenserum

Digitized by Google
Original from UNIVERSITY OF CALIFORNIA
Generated on 2019-10-24 13:21 GMT / http://hdl.handle.net/2027/uc1.b3252761
Public Domain in the United States, Google-digitized / http://www.hathitrust.org/access_use#pd-us-google

auf die Otosklerose. Nach ihm ist die Otosklerose eine primäre Erkrankung der Labyrinthkapsel oder eine Kapselentzündung, die einen angebosenen oder latenten Autointoxikationsprozeß des Knochengerüsts rachitischen oder osteomalakischen Ursprungs darstellt, von unbestreitbar infektiöser Natur (Ferreri, 46*a*). Das aus einem Diploccocus rachitischer Herkunft hergestellte Wrightsche Vakzin lindert die otosklerotischen Symptome (G. Paludetti, 93*c*).

Ansicht des Verfassers.

Der Autor hatte Gelegenheit, zu beobachten, daß die Otosklerose öfters auf infektiöse Zustände des Organismus folgt oder dieselben begleitet; und daß die otosklerotischen Beschwerden öfters in Verbindung mit einem infektiösen Anfall eine bedeutende Verschlimmerung erfahren.

* * *

Aus epidemiologischen und klinischen Beobachtungen sowohl als anatomisch-pathologischen Untersuchungen bei Rachitis und Osteomalakie geht hervor, daß diese Krankheiten infektiösen Ursprungs sind (Morpurgo, 90, 91, 92; Arcangeli, 2). Folgende Ansichten sind über den Ursprung oder die Ursache von Osteomalakie und Rachitis veröffentlicht worden. Die Veränderungen bei Osteomalakie und Rachitis entstehen durch eine Funktionsstörung der Osteoblasten (Arcangeli, 2). Die anatomischen Befunde bei Osteomalakie deuten auf eine medulläre Entzündung derselben Natur wie bei Rachitis (Bernard, 12). Die histologische Untersuchung zeigt, daß Rachitis und Osteomalakie verstärkte Äußerungen des gleichen Vorgangs sind. Die Inoculation von weißen Ratten mit Osteomalakie führte zur Entwicklung von Osteomalakie oder Rachitis, je nach dem Alter der Tiere (Morpurgo, 90, 91, 92). Rachitis wurde künstlich beim Tier mit osteomalakischem Material erzeugt. Im Tierexperiment wurde Osteomalakie durch Verimpfung von osteomalakischem Material erzielt (Manasse, 77, 78, 79). Das epidemische Auftreten von Osteomalakie bei weißen Ratten in Laboratorien ist zur Beobachtung gelangt (Morpurgo, 90). Rachitis hat die gleiche Ursache wie Osteomalakie (Arcangeli, 2; Morpurgo, 90). Die Ätiologie der Rachitis ist auf alle Infektionen und Intoxikationen zurückgeführt worden; bei der Osteomalakie sind gewisse Fälle wahrscheinlich auf das Konto der Infektion zu setzen. Dieselbe spielt vermutlich bei Kindern eine verhältnismäßig wichtige Rolle (L. Bernard, 12). Nach Zuern ist ein Mikroorganismus im osteomalakischen Mark entdeckt worden. Toxische Stoffe mikrobischen Ursprungs und verschiedener Art können Osteomalakie erzeugen (Costa, 40). Die infektiöse Theorie erklärt die Osteomalakie am einfachsten (D. G. Zesas, 131). Demonstration des bakteriellen Ursprungs der Osteomalakie (J. Basset, 9). Osteomalakie eine infektiöse und ansteckende Krankheit (J. Basset, 9). Es ist nicht erwiesen, daß die Osteomalakie eine spezifische infektiöse Krankheit immer gleichen Ursprungs ist; jedoch hat die Isolierung

Generated on 2019-10-24 13:21 GMT / http://hdl.handle.net/2027/uc1.b3252761
Public Domain in the United States, Google-digitized / http://www.hathitrust.org/access_use#pd-us-google
Digitized by Google
Original from UNIVERSITY OF CALIFORNIA

einen auffallend günstigen Einfluß auf die Osteomalakie (L. Bernard, 12). Nach Ferreri folgt Osteomalakie oft auf ansteckende Krankheiten. Die Osteomalakie beim Pferd ist kontagiöser und ansteckender Natur (Elliott, 44). Diplokokken von osteomalakischen Tieren ließen sich erfolgreich auf andere Tiere verimpfen und erzeugten Osteomalakie bei alten, Rachitis bei jungen Tieren (Morpurgo, 90). Diplokokken von Fällen menschlicher Osteomalakie ließen sich erfolgreich auf den Menschen verimpfen (Arcangeli, 2). Diplokokken von rachitischen Kindern wurden mit Erfolg auf ausgewachsene weiße Kaninchen verimpft und erzeugten Osteomalakie, genau wie menschliches osteomalakisches Material.

Nahezu identische Mikrokokken entwickelten sich auf verschiedenen Nährböden aus Kulturen von Knochen osteomalakischer Frauen und rachitischer Kinder. Alte weiße Ratten zeigten nach Diplococcusverimpfung von rachitischen Kindern die gleichen Folgen wie nach Verimpfung von osteomalakischem Material. In der Familie einer osteomalakischen Frau fanden sich typische Symptome von Osteomalakie beim Ehemann und von Rachitis beim Kind (D. G. Zesas, 132). Osteomyelitis folgt zuweilen auf Tonsillitis (Bachhammer, 7). Osteoporose ist endemisch (Elliott, 44). Ostitis fibrosa ist entzündlich (Frangenheim, 48). Die früheste und primäre Veränderung bei Knochenerkrankungen durch pyogene Vergiftung besteht in Entzündung des Endostiums (Sohier Bryant). Es bedarf noch weiterer Untersuchung zur Feststellung des infektiösen Ursprungs und der etwaigen Verursachung der Krankheit durch einen spezifischen Mikroorganismus oder durch die Fernwirkung von Toxinen verschiedener Bakterien, die den Knochen erweichen. Die Anamnese der Osteomalakie umfaßt öfters Infektionskrankheiten, wie Puerperalfieber, Unterleibstyphus, Scharlachfieber, Influenza, Pneumonie, Rheumatismus, Syphilis und Gonorrhöe (D. G. Zesas, 131). Alle infektiösen Knochenerkrankungen beginnen im Knochenmark (Sohier Bryant).

* * *

Rheumatismus, Gicht, Arthritis.

Otosklerose.

Rheumatismus ist eine erregende Ursache der Otosklerose (Mac Leod Yearsley, 130; G. Ferreri, 45; Katz, 71; L. Sewell, 112). Rheumatismus, eine häufige Folge von Ohren- und Nasenkrankheiten, verursacht Otosklerose (T. J. Garris, 65). Die Otosklerose wird häufig der rheumatischen Veranlagung zugeschrieben (Heine, 66*b*). Die Gicht ist eine erregende Ursache der Otosklerose (Mac Lead Yearsley, 130; A. R. Tweedie, 125; Heine, 66*b*: Katz, 71; G. Paludetti, 93*c*). Die Gicht als wichtiger Faktor. Die Gicht begünstigt Thrombose, daher auch Otosklerose (L. Sewell, 112). Manche Fälle von Otosklerose hängen mit der gichtischen Veranlagung zusammen. Bei Gichtikern

Digitized by Google
Original from UNIVERSITY OF CALIFORNIA
Generated on 2019-10-24 13:21 GMT / http://hdl.handle.net/2027/uc1.b3252761
Public Domain in the United States, Google-digitized / http://www.hathitrust.org/access_use#pd-us-google

ist die Otosklerose eine Folge der Autointoxikation, wie aus der Lithämie und Cholämie ersichtlich (G. Ferreri, 45). In der Mehrheit der Fälle findet sich Gicht in der Familie (Lucae, 76). Harnsäure, Gicht und Rheumatismus kommen bei Otosklerose vor. Otosklerose findet sich bei Gicht (G. Ferreri, 45). Gicht und Harnsäurediathese als Ursachen (Hammerschlag, 61, 62, 63; Keller, 73). Alt bestreitet die Harnsäurediathese als ätiologischen Faktor. In der Meinung des Verfassers ist es wahrscheinlicher, daß Rheumatismus und Gicht, die oft bei Fällen von Otosklerose vorkommen, eine gemeinsame Ursache mit letzterer haben, als daß dieselben direkt für die Otosklerose verantwortlich sind (Sohier Bryant).

Arthritis ist eine vorbereitende Ursache (Th. Heiman, 66, 67). Bei Fällen mit Stapesankylose stellt die Ankylose die erste Veränderung dar und ist arthritischer Art (Katz, 71). Arthritis sicca ist ein ätiologischer Faktor (P. Cornet, 37). Gelenkentzündungen, Gicht, krankhafte Veranlagungen wirken als Ursachen der Otosklerose (G. Brühl, 23).

Ansicht des Verfassers.

Die Otosklerose ist ätiologisch mit den sogenannten rheumatischen und gichtischen Zuständen identisch. Die trophotoxische Ätiologie von Gicht und Rheumatismus scheint eine trophotoxische Veränderung im Schläfenknochen zu begünstigen.

* * *

Katz betrachtet Arthritis deformans als die Ursache von Otosklerose mit Stapesankylose. Bei gichtischen, rheumatischen und arthritischen Erkrankungen finden sich unter anderen auch osteomalakische und rachitische Veränderungen (Sohier Bryant).

* * *

Unterernährung.

Otosklerose.

Die Otosklerose kann als eine im Gehörorgan lokalisierte allgemeine Ernährungsstörung betrachtet werden (Th. Heiman, 66). Die Otosklerose entsteht infolge von allen die allgemeine Ernährung störenden Ursachen (Th. Heiman, 66; P. Cornet, 35, 37; Schmiegelow, 115, 116; A. A. Gray, 56). Eine die normale Ernährung störende Infektion findet sich stets bei der Otosklerose (P. Cornet, 37). Fehlerhafte Ernährung ist eine Ursache von Otosklerose (J. Möller, 88). Unvollständige örtliche Ernährung eine Ursache der Otosklerose (Sohier Bryant, 29). Nach Brühl führen Gelenkentzündung, Gicht, krankhafte Veranlagung und Skrofulose zur Otosklerose. Die trophischen Veränderungen bei der Otosklerose können nicht als entzündliche ausgelegt werden (G. Brühl, 25). Die Pathologie beruht wesentlich auf primären und sekundären Zirkulationsstörungen, aus örtlichen oder allgemeinen Ursachen.

Generated on 2019-10-24 13:21 GMT / http://hdl.handle.net/2027/uc1.b3252761
Public Domain in the United States, Google-digitized / http://www.hathitrust.org/access_use#pd-us-google
Digitized by Google
Original from UNIVERSITY OF CALIFORNIA

Die Pathologie des Zustands hängt ab von die Blutversorgung der Paukenhöhle und ihrer Wände betreffenden vaskulären Störungen mit darauf folgenden trophischen Veränderungen. Die veränderte Blutversorgung führt entweder zur Hyperämie oder zur Anämie (Sohier Bryant, 26). Die Anämie verursacht Otosklerose. Alle Veränderungen werden durch Zirkulationsstörungen hervorgerufen. Als eine Ursache der Zirkulationsstörungen müssen funktionelle Unregelmäßigkeiten des vasomotorischen Systems in erster Linie in Betracht gezogen werden. Wahrscheinlich können jedoch die lokalen Zirkulationsanomalien, besonders Gefäßveränderungen organischer Natur, ebenfalls Otosklerose erzeugen. Auf Grund der charakteristischen Lokalisierung der Herde und der Symmetrie derselben entsprechen die Herde den Endverzweigungen der Arteriae nutritiae der Felsenpyramide (O. Mayer, 82). Der genannte Beobachter stimmt mit Habermann dahin überein, daß das Auftreten der Veränderungen in otosklerotischen Herden auf die Abhängigkeit von der Blutversorgung hinweist. Das Auftreten der Knochenerkrankung an gewissen bestimmten Stellen der Pyramide und die in diesen Fällen beobachtete Symmetrie begünstigen die Annahme, daß die Herde dem durch die Arteriae nutritiae versorgten Endgebiet entsprechen. Das Erhaltenbleiben gewisser ganz bestimmter Stellen; die Blutungen und die Cystenbildung deuten darauf hin, daß Zirkulationsstörungen und die daraus hervorgehende Unterernährung des Knochens die Ursachen der Strukturveränderung sind. Hieraus erklärt sich noch eine weitere bemerkenswerte Tatsache, nämlich die, daß ganze Felder der Labyrinthkapsel in scharfbegrenzten Bezirken vollständig von Veränderungen verschont bleiben. Shambaugh hat gezeigt, daß feine Zweige der Arteria auditiva interna die Labyrinthkapsel durchdringen. Mayer nimmt an, daß diese Gefäße die nicht von der Otosklerose ergriffenen Teile versorgen. Die umschriebenen Knochenveränderungen der Pyramide glaubt er durch örtliche Zirkulationsstörungen in den arteriellen Verzweigungen entstanden. Der Vorgang verläuft auf folgende Weise: Die ungenügende Blutversorgung durch die Endgefäße infolge von Gefäßverengerung führt zu einem schlechten Ernährungszustand in diesem Teile des Knochens. Die Folge hiervon ist eine Zerstörung des kompakten Knochens. Es bildet sich ein fibröses Mark und dies beeinflußt die Resorption des Knochens. Dauert die Unterernährung (das heißt die Zirkulationsstörung) fort, so erfolgt Resorption des fibrösen Marks. Hieraus erklären sich die großen im Inneren des erkrankten Knochens entstehenden Hohlräume (Cysten). Folgt dagegen auf die zeitliche Gefäßverengerung eine Zeit normaler Blutversorgung oder auch eine übermäßige Versorgung, so findet nicht nur eine Neubildung von Knochen im fibrösen Mark statt, sondern auch Hypertrophie, Hyperostose und Exostose des Knochens (O. Mayer, 82). Herde finden sich an folgenden Stellen: 1. Innerlich, vom Dach des inneren Gehörgangs zur Schnecke oben bis ungefähr zur Mitte der Schneckenwindung. 2. Äußerlich, in der Nähe des

Digitized by Google
Original from UNIVERSITY OF CALIFORNIA
Generated on 2019-10-24 13:21 GMT / http://hdl.handle.net/2027/uc1.b3252761
Public Domain in the United States, Google-digitized / http://www.hathitrust.org/access_use#pd-us-google

Canalis musculo-tubarius und des Facialiskanals, einschließlich der Schneckenspitze. 3. Eine niedrigere Stelle, vom Boden des inneren Gehörgangs bis zur Schnecke von unten (O. Mayer, 82).

Die beschränkte Blutversorgung der ergriffenen Teile erklärt, warum die besser versorgten Teile und das spongiöse Knochengewebe nicht ergriffen sind. Ein weiterer Beweis für die Zirkulationstheorie besteht in den Blutungen und der Hyperämie gewisser Teile des erkrankten Knochens, wie sie von zahlreichen Beobachtern beschrieben worden sind. Wenn eine mangelhafte Blutversorgung die Ursache der Otosklerose ist, so kann jede organische Veränderung der Gefäße als eine Ursache der verringerten Blutversorgung herangezogen werden. Aus Lexers Experimenten geht hervor, daß die arteriellen Verzweigungen den Lokalisierungen dieser entzündlichen Knochenherde entsprechen. Es darf daher zuverlässig angenommen werden, daß die Herde der Felsenpyramide, die eine bemerkenswerte Gleichförmigkeit in bezug auf ihre Stelle zeigen, ebenfalls den Verzweigungen der arteriellen Blutgefäße entsprechen (Sohier Bryant).

Ansicht des Verfassers.

Die Otosklerose scheint dem Verfasser öfters von Ernährungsstörungen begleitet zu sein, doch glaubt er, daß die Ätiologie der Otosklerose die ursprüngliche Ätiologie der Ernährungsstörung sein kann. Anämie und Otosklerose finden sich in auffallendem Verein bei jugendlichen Kranken. Eine örtliche Behinderung der Blutversorgung scheint in gewissen Fällen zur Ursache von otosklerotischen Veränderungen zu werden.

* * *

Verdauungsstörungen, welche die Resorbierung des Kalks verhindern, und Kalkentziehung führen zur Osteomalakie. Magendarmkatarrh hemmt die Kalkaufnahme (Roloff, 103). Comby hält einen gastrischen Ursprung der Osteomalakie für möglich, auf Grund der häufigen Verbindung mit dyspeptischen Störungen. Nach Seemann und Bunge ist der Mangel an freier Salzsäure im Magen der Grund der mangelhaften Kalkresorbierung. Knochenveränderungen durch Ernährungsstörungen finden sich beispielsweise bei Rachitis, Arthritis sicca, Arthritis deformans progressiva (P. Cornet, 37). Nach Heitzmann erzeugte das Verfüttern von Milchsäure an Tiere je nach dem Alter derselben Rachitis oder Osteomalakie.

Zahlreiche Beobachter schreiben die Osteomalakie der chemischen Entziehung von Kalk durch Milchsäure zu (Schmidt, 108; H, Weber, 128). Eine fehlerhafte Kalkzusammensetzung der eingenommenen Nahrung ist zur Beobachtung gelangt (Roloff, 103). Nach Hofmeister wurden nur prädisponierte Tiere durch Milchsäure beeinflußt. Verschiedene andere Säuren sind als ätiologische Faktoren bei dieser Krankheit bezeichnet worden. Einige Beobachter

Digitized by Google
Original from UNIVERSITY OF CALIFORNIA
Generated on 2019-10-24 13:21 GMT / http://hdl.handle.net/2027/uc1.b3252761
Public Domain in the United States, Google-digitized / http://www.hathitrust.org/access_use#pd-us-google

finden negative Resultate bei Fütterung mit Milchsäure. Manche sprechen von einer alkalinischen Reaktion bei dieser Krankheit.

Roloff (103) behauptet, daß Osteomalakie durch Kalkmangel in der Nahrung erzeugt wird. Rachitis ist die Folge einer Störung des Kalkequilibriums, nämlich des Verhältnisses zwischen der Kalkaufnahme und Kalkausscheidung (Dibbelt, 43). Osteomalakie wird stickstofferzeugenden Mikroorganismen zugeschrieben, deren Stickstoff sich mit den Knochenkalksalzen verbindet. Diese Tatsache wurde durch den erhöhten Stickstoffgehalt des Harns erwiesen (Muenz, Schlossing). Nach Petrone (97) ist diese Beobachtung nicht von anderen Autoren bestätigt worden. Ungenügende Nahrung ist eine Ursache der Osteomalakie (D. G. Zesas, 131). Saurborn untersuchte Knochenmaterial von einem an schweren chronischen Ernährungsstörungen leidenden Kranken und fand eine deutliche Umwandlung von Knochengewebe in Bindegewebe. Die fibröse Atrophie war besonders ausgesprochen bei Fällen bösartiger Erkrankung. Wahrscheinlich spielt dieselbe ebenfalls eine Rolle bei der Brüchigkeit der Knochen im hohen Lebensalter. Osteomalakie und Rachitis sind auf allgemeine Ernährungsstörungen zurückzuführen (M. Ogata, 93 *a*, 93 *b*; K. Menakuchi; K. Kaji). Fortnahme der Ovarien führt zur Heilung der Osteomalakie und Rachitis durch Verbesserung des allgemeinen Ernährungszustands (M. Ogata, 93*a*).

* * *

Syphilis.

Otosklerose.

Syphilis ist wahrscheinlich eine besondere Ursache von Otosklerose Darauf deuten die spezifische Ausdrucksweise der Veränderungen und ihre Übereinstimmung mit syphilitischen Veränderungen (K. Grunert, 57, 58). Syphilis ist eine erregende Ursache der Otosklerose (Politzer, Gradenigo, Mac Leod Yearsley, 130). Syphilis als prädisponierender Faktor (Th. Heiman, 66, 67; Heine, 66*b*; Katz, 71; Shambaugh, 114; Marum, 81; L. Sewell, 112). Otosklerose findet sich bei Syphilis (G. Ferreri, 45; Katz, 72). Allgemeine Folgezustände der Syphilis verursachen Otosklerose (Th. Heiman, 66; L. Sewell, 112; Volkmann, 126). Einige Fälle sind die Folge von ererbter oder erworbener Lues (F. Ferreri, 45; L. Sewell, 112). Nach Ferreri und Gradenigo ist die Krankheit ursprünglich syphilitischer Natur. Andere syphilitische Veränderungen können fehlen (Volkmann, 126; Habermann, 60; Körner; Hammerschlag, 61, 62, 63; Gradenigo; Mac Leod Yearsley, 130, Baginsky, 8). Otosklerose ist parasyphilitischen Ursprungs (J. Paludetti, 93*c*). Die syphilitische Ursache der Otosklerose ergibt sich besonders aus dem histologischen Befund einer chronischen, sich durch die Blutgefäße vom Periost auf den Knochen erstreckenden Entzündung ohne Eiterung

Digitized by Google
Original from UNIVERSITY OF CALIFORNIA
Generated on 2019-10-24 13:21 GMT / http://hdl.handle.net/2027/uc1.b3252761
Public Domain in the United States, Google-digitized / http://www.hathitrust.org/access_use#pd-us-google

oder Nekrose (Habermann, 60; J. Parrot, 96). Die syphilitische Ursache der Otosklerose findet weitere Begründung in der Abwesenheit von Bakterien in den erkrankten Geweben, dem seltenen Vorkommen von Osteoblasten, der Hyperostose und porösen Zusammensetzung des Knochens. Puerperale Otosklerose kann syphilitisch sein. Das anatomische Bild und besonders die histologische Eigenart des neugebildeten Knochens deuten darauf hin, daß der Krankheitsprozeß spezifischer Natur, vielleicht syphilitisch, kongenital syphilitisch ist (K. Grunert, 57, 58). Die durch das syphilitische Gift erzeugten Knochenveränderungen umfassen Osteoporose und Hyperostose (E. Ziegler, 132; J. Parrot. 76; Hochsinger, 69): und diese Zustände finden sich bei der Otosklerose (Sohier Bryant). Syphilis spielt eine Rolle bei der sekundären Periostitis und Ostitis der Labyrinthkapsel (Hammerschlag, 62). Die Krankheit ergreift beide Ohren gleichzeitig. Diese Tatsache weist auf eine spezifische Ursache oder Dyskrasie, vielleicht alte oder angeborene Syphilis (B. Baginsky, 8). Otosklerose ist der örtliche Ausdruck im Gehörorgan einer allgemeinen Infektion, wie Syphilis, unter welcher die Ernährung leidet (Th. Heiman, 66). Zahlreiche Verfasser behaupten mit geschickter Beweisführung, daß die Otosklerose eine echte Knochensyphilis sei; andere leugnen ihr Vorhandensein mit demselben Geschick bei vielen Fällen von syphilitischer Ansteckung. Aus einem Vergleich der fortschreitenden pathologischen Stadien und der histologischen Befunde mit dem Verlauf und Ausgang von syphilitischer Knochenentzündung geht eine vollkommene Identität der Veränderungen und histologischen Bilder hervor (Sohier Bryant, 26).

Die syphilitischen Knochenveränderungen hängen ab von primären Gefäßveränderungen im Periost, die zu einer verminderten Blutversorgung des Knochens führen, gefolgt von Resorbierung des alten Knochens und Knochenneubildung. Auf Grund von klinischen Beobachtungen und histologischen Befunden werden Erkrankungen der Gefäßwand (luetische Endarteritis) als Ursache von Otosklerose bezeichnet (Heine, 66*b*; O. Mayer, 83). Syphilis muß als eine Ursache der Otosklerose betrachtet werden, weil dieselbe zu Gefäßveränderungen führt (O. Mayer, 83). Habermann berichtete über einen Fall mit ausgesprochenen luetischen Gefäßveränderungen. Jedoch scheint aus den neueren serologischen Untersuchungen von Arzt und Beck hervorzugehen, daß die Syphilis keine häufige Ursache darstellt (O. Mayer, 82). Der Einfluß der Syphilis führt zur Otosklerose (G. Brühl, 25; Sohier Bryant, 26). Erschöpfende Krankheiten, wie Syphilis, verursachen Otosklerose (Gradenigo, 56*b*). Busch schloß aus gemeinsamen Forschungen mit Blumenthal und Hoffmann, auf Grund positiver Blutbefunde, daß Otosklerose in 76% aller Fälle auf Syphilis beruht und daß bei Berücksichtigung des Umstands, daß viele andere syphilitisch Erkrankte keine positive Blutreaktion geben, dieser hohe Prozentsatz die Lues zu einem beständigen ätiologischen Faktor erhebt

Digitized by Google
Original from UNIVERSITY OF CALIFORNIA
Generated on 2019-10-24 13:21 GMT / http://hdl.handle.net/2027/uc1.b3252761
Public Domain in the United States, Google-digitized / http://www.hathitrust.org/access_use#pd-us-google

(Busch, 19). Positive Wassermann-Reaktion in 79% aller Fälle von Otosklerose (Busch, 32, 33).

Durch die Wassermann-Reaktion wird Syphilis nur in 5 von 44 Fällen von Otosklerose erwiesen; daher ist Syphilis kein ätiologischer Faktor (Beck. 10). Ein Vergleichen der Resultate hat keinen besonderen Wert wegen der weiten Verbreitung der Syphilis (Katz, 71, 72). Ursächliche Beziehungen der Syphilis werden von Bezold auf Grund seiner Erfahrung mit über 1000 Fällen bestritten (F. Bezold, 15). Katz betrachtet Syphilis als die Ursache von Otoskerose ohne Stapesankylose. Bei Fällen, in welchen keine Ankylose vorliegt, besteht die grundlegende Ursache in Syphilis. Zwischen Tuberkulose und Otosklerose ist keine Beziehung entdeckt worden, auch kein direkter Zusammenhang mit Syphilis und Rheumatismus. Syphilis kommt häufiger bei Männern als bei Weibern vor, während bei der Otosklerose das Umgekehrte zutrifft (A. A. Gray, 56).

Ansicht des Verfassers.

Bei der Otosklerose finden sich chronische, nichteitrige Knochenveränderungen, ähnlich den bei Syphilis zur Beobachtung gelangenden. Die Knochenveränderungen durch syphilitisches Gift umfassen Osteoporose und Hyperostose, Zustände, die sich ebenfalls bei der Otosklerose finden. Die kongenitale Ätiologie der Otosklerose kann mit erblicher Syphilis identisch sein. Der Einfluß von Syphilis führt zu Otosklerose. Die ätiologische Identität mit Syphilis wird ferner bestätigt durch den Nachweis einer positiven luetischen Serumreaktion bei einer bemerkenswerten Anzahl von Otosklerotikern. Die trophotoxische Ätiologie der Otosklerose läßt sich zuweilen als auf einer syphilitischen Grundlage beruhend erklären.

* * *

Syphilitische Ostitis ist die Folge des syphilitischen Giftes. Alle bei kongenitaler Knochensyphilis beobachteten Krankheitsvorgänge lassen sich auf einen von den Blutgefäßen ausgehenden Entzündungsprozeß zurückführen (Hochsinger, 69).

* * *

Ostitis.

Otosklerose.

Nach Politzer ist die Otosklerose eine Erkrankung des Knochens selbst, eine Art von Ostitis, ohne Zusammenhang mit Krankheitszuständen in der Pauke oder anderen Teilen des Schläfenknochens. Die otosklerotischen Herde sind zum Teil ostitischer Natur (Grunert und Schwartze, 59). Die bemerkenswerte pathologisch-anatomische Ähnlichkeit zwischen den gewöhnlichen ostitischen und otosklerotischen Veränderungen deutet auf die Möglichkeit einer

Digitized by Google
Original from UNIVERSITY OF CALIFORNIA
Generated on 2019-10-24 13:21 GMT / http://hdl.handle.net/2027/uc1.b3252761
Public Domain in the United States, Google-digitized / http://www.hathitrust.org/access_use#pd-us-google

identischen Ätiologie. Bei allen mit chronischen, nichteitrigen Entzündungsvorgängen des Knochens verbundenen Zuständen finden sich den otosklerotischen Veränderungen im ganzen oder teilweise gleichende Veränderungen (K. Grunert, 57, 58; Sohier Bryant). Scheibe, Katz und Heiman halten die Knochenerkrankung bei der Otosklerose für eine entzündliche Ostitis. Habermann fand alle ostitischen Veränderungen bei der Otosklerose, was auf einen entzündlichen Knochenprozeß bei dieser Erkrankung deutet. Mayer betrachtet die otosklerotischen Veränderungen als eine fibröse Ostitis und weist auf die unleugbare Ähnlichkeit mit v. Recklinghausens Ostitis fibrosa hin. Otosklerose ist eine Knochenentzündung wie fibröse Ostitis und sollte nach Manasse als chronische metaplastische Ostitis der Labyrinthkapsel bezeichnet werden. v. Recklinghausen betrachtete selbst die otosklerotische Veränderung zuerst als chronische fibröse Ostitis, gab aber nach Untersuchung von Manasses Exemplaren der von Manasse vorgeschlagenen Bezeichnung den Vorzug (Manasse, 77 *a*). M. B. Schmidt nimmt ebenfalls diese Bezeichnung an. Otosklerose ist eine vaskuläre Ostitis (Ferreri, 46 *a*). Die otosklerotische Veränderung ist entzündlicher Natur, daher ist dieselbe eine Ostitis (Manasse, 77 *a*). Nach Bezold ist dieselbe eine chronische, entzündliche Erkrankung. Katz gibt an, daß die Otosklerose entzündlicher Natur ist und zuerst im Ringligament auftritt. Jedoch können sich diese Knochenveränderungen durch mancherlei Einzelheiten unterscheiden. Die bestehende Verschiedenheit hängt ab von der Empfindlichkeit und den anatomischen Eigenschaften der ergriffenen Gegend oder des Krankheitssitzes, von der Wirksamkeit der Ursache und vom Alter des Kranken. Daher sind die vorliegenden Knochenveränderungen nicht für irgend eine besondere spezifische Ursache bezeichnend, sondern für das Alter des Knochens und die ergriffene Stelle. Ostitis, chronische, nichteitrige Entzündungsvorgänge im erkrankten Knochen bieten dieselben anatomischen Kennzeichen dar wie die otosklerotischen Veränderungen, und eine sonstige Veränderung könnte überhaupt nicht stattfinden (Sohier Bryant). Die Otosklerose muß nicht immer eine primäre Erkrankung sein, sondern kann statt dessen eine sekundäre Periostitis und Ostitis sein, ausgehend von der entzündeten Bekleidung des Mittelohres.

Die otosklerotischen Veränderungen sind die Folge von einer chronischen vaskulären Ostitis des Schläfenknochens, wie bei Volkmanns vaskulärer Ostitis; darauf deuten die Havers'schen Kanäle und deren Gefäße in den Medullarräumen (Hammerschlag, 61). Die Spongifizierung kann möglicherweise aus einer chronischen Mittelohreiterung vom Periost des Mittelohres und aus einer Ostitis interna vom Labyrinthendosteum hervorgehen (Scheibe, 106). Ein auf diese Weise (vom inneren und äußeren Periost) zustande kommender Knochenprozeß sollte als eine Ostitis deformans angesehen werden (Katz, 71, 72). Politzer wies als erster auf den Zusammenhang zwischen Otosklerose

Digitized by Google
Original from UNIVERSITY OF CALIFORNIA
Generated on 2019-10-24 13:21 GMT / http://hdl.handle.net/2027/uc1.b3252761
Public Domain in the United States, Google-digitized / http://www.hathitrust.org/access_use#pd-us-google

und Puerperium und hielt die Otosklerose für eine echte infektiöse puerperale Ostitis. Nach Ferreri ist die Otosklerose eine Kapselentzündung (46 *a*).

Ansicht des Verfassers.

Der Verfasser betrachtet die Knochenveränderungen bei der Otosklerose als in jeder Beziehung (anatomisch, pathologisch und klinisch) identisch mit den Veränderungen bei chronischer nichteitriger Ostitis, so daß die otosklerotischen Veränderungen tatsächlich ostitischer Art sind. Auch glaubt er, daß keine sonstige nichteitrige Veränderung in dem Knochen vor sich gehen könnte. Bei Otosklerose sowohl als auch bei Ostitis finden sich vermehrte Vaskularisation, Volkmanns chronische vaskuläre Ostitis, Verdrängung des normalen Knochens durch knochenartiges Gewebe, Exostose und Hyperostose, die Demarkierungsgrenze oder Pommersche Zementlinie, der Ursprung im Endosteum oder vom Periost und Auflösung durch neuen atypischen, festen Knochen.

* * *

Bei Pagets Ostitis deformans findet sich eine ähnliche pathologische Struktur wie bei Ostitis deformans und Leontiasis ossea (H. J. M. Schov, 111). Die Otosklerose findet sich öfters in Verbindung mit Osteoarthritis (Dundas Grant, 50). Ostitis fibrosa oder Osteomyelitis fibrosa sind passendere Bezeichnungen, weil Ostitis das hervorstechendste Merkmal ist. Ostitis deformans ist ebenfalls annehmbar, da sich bedeutende Knochenmißbildungen anschließen können. v. Recklinghausen (1891) beschrieb eine Ostitis fibrosa und eine Osteomyelitis fibrosa in anderen Teilen des Skeletts als dem Schläfenknochen. Es besteht eine gewisse Ähnlichkeit zwischen der Veränderung im Knochen der Felsenpyramide bei der Otosklerose und den Veränderungen bei der von v. Recklinghausen beschriebenen Erkrankung. Die Vorgänge sind identisch. wie besonders aus den Cystenbildungen hervorgeht. Nach v. Recklinghausen besteht der Krankheitsprozeß in einer Desintegrierung des Knochens, die vom Knochenmark ausgeht und von Knochenneubildung gefolgt ist.

* * *

Osteomalakie und Rachitis.

Otosklerose.

Osteomalakie und Rachitis sind die Ursache der Otosklerose und identisch mit derselben (Sohier Bryant). Otosklerose ist osteomalakischen und rachitischen Ursprunges (G. Ferreri, 46 *a*; G. Paludetti, 93 *c*). Bei einem Fall von Otosklerose im Puerperium wurden Kulturen von einem Rippenknochenstück weißen Ratten eingeimpft, und die Tiere wurden innerhalb von drei Monaten osteomalakisch. Das Röntgenbild ergab Rarefizierung der Labyrinthkapsel bei den erkrankten Tieren. In zahlreichen Fällen von angeborener Taubstummheit ist der Verlust des Gehörs eine Folge von kapsulärer Laby-

Digitized by Google
Original from UNIVERSITY OF CALIFORNIA
Generated on 2019-10-24 13:21 GMT / http://hdl.handle.net/2027/uc1.b3252761
Public Domain in the United States, Google-digitized / http://www.hathitrust.org/access_use#pd-us-google

rinthentzündung beim Fötus, im Zusammenhang mit mütterlichen Intoxikations- oder Infektionszuständen, wie Rachitis oder Osteomalakie, die durch Diplokokken erzeugt werden. Osteomalakie ist die Ursache von Otosklerose während der Gravidität. Bei Frauen folgt die Otosklerose öfters auf einen der Osteomalakie analogen Infektionsprozeß. Alle osteomalakisch Erkrankten in der Klinik von Arcangeli hatten manifeste Otosklerose. Osteomalakie und Otosklerose sind am häufigsten bei Schwangeren. Durch das Wrightsche Vakzin wurde der Zustand der osteomalakischen sowohl als der otosklerotischen Kranken gebessert. Günstige Erfolge in der Behandlung der Otosklerose wurden durch die Wrightsche Vaccintherapie erzielt. In einigen Fällen kam autogenes Diplokokkenvaccin zur Verwendung; andere wurden mit Vaccinkulturen von rachitischen Kindern behandelt (G. Ferreri, 45). Ein polyvalentes Serum aus rachitischem Material heilte oder linderte verschiedene Fälle von Otosklerose (G. Ferreri, 46 *a*). Nach Katz besteht die grundlegende Ursache der Otosklerose, wenn keine Ankylose vorliegt, in Osteomalakie. Ein Fall von Otosklerose ist zur Beobachtung gelangt, in welchem außer dem Schläfenknochen noch andere Schädelknochen ergriffen waren (A. A. Gray, 56). Die Neubildung von Knochen im erwachsenen Schläfenknochen ist die Folge von typischer Osteomalakie (H. Frey, 49). Die Eigentümlichkeiten von otosklerotischen Knochenveränderungen könnten sowohl durch Autointoxikationen und Ernährungsstörungen verursacht werden, als andere Knochenerkrankungen auch, zum Beispiel Arthritis deformans progressiva und Rachitis (P. Cornet, 34, 37), Arthritis sicca, Rheumatismus deformans (P. Cornet, 37), Rachitis und Osteomalakie (Sohier Bryant) und rheumatische Infektionen (G. Ferreri, 45). Anatomisch sind Rachitis und Otosklerose identisch (Sohier Bryant). Die Rachitis begünstigt die Entwicklung der Otosklerose (H. Walb, 127). Die Ursache der Otosklerose ist Rachitis, welche infektiöser Natur ist. Rachitis ist die Ursache von Otosklerose bei Jugendlichen (G. Ferreri, 45; P. Cornet, 37). Rachitische Veränderungen der Labyrinthkapsel sind beim Neugeborenen zu erkennen. Die rachitische Infektion durch Diplokokken oder eine zur Intoxikation des mütterlichen Organismus führende Infektion kann mit angeborener Taubheit durch eine kapsuläre Labyrinthentzündung beim Fötus zusammentreffen (G. Ferreri. 45).

Ansicht des Verfassers.

Die Otosklerose gleicht der Osteomalakie und Rachitis in bezug auf anatomische Eigentümlichkeiten, Vorliebe für das weibliche Geschlecht, Vererbbarkeit und in der trophotoxischen Ätiologie der chronischen nichteitrigen ostitischen Knochenveränderungen.

* * *

Digitized by Google
Original from UNIVERSITY OF CALIFORNIA
Generated on 2019-10-24 13:21 GMT / http://hdl.handle.net/2027/uc1.b3252761
Public Domain in the United States, Google-digitized / http://www.hathitrust.org/access_use#pd-us-google

Der eigentümliche Krankheitsprozeß der Osteomalakie kann durch mancherlei Ursachen zustande kommen. Die Ursache ist ebensowenig spezifisch als die Reaktion, da ihr verschiedene Ursachen gemein sind (L. Bernard, 12; Costa, 40). Die einzige Bedingung, unter welcher eine von diesen Ursachen zur Erzeugung der Osteomalakie befähigt wird, ist die, daß ihre Wirksamkeit sich auf die osteopoetischen Zellen erstreckt. Dieses Bindeglied der Wirkung auf die osteopoetischen Zellen vereinigt untereinander so verschiedene Zustände wie das Wochenbett oder eine Infektion, die eine unleugbare Rolle bei authentischen Fällen von Osteomalakie spielt. Wahrscheinlich wird eine ähnliche Wirkung noch von anderen Faktoren erregt (L. Bernard, 12). Rachitis und Osteomalakie sind ätiologisch identisch. Die Unterschiede sind nur solche des Grades, je nach dem Vorherrschen von Halisterese und der Wucherung von knochenartigem Gewebe. Beide Erkrankungen können vereint auftreten und zu Übergangsformen führen (M. Ogata, 93 *b*; K. Minakuchi; K. Kaji). Silvestri glaubt an keine anatomische, ätiologische oder klinische Einheit von Osteomalakie und Rachitis (T. Silvestri, 118); im Gegensatz zur Meinung von Arcangeli, nach dem Osteomalakie bei Erwachsenen und Rachitis bei Kindern durch Ansteckung entstehen, Rachitis durch Ansteckung beim Erwachsenen Osteomalakie erzeugt und beide Krankheiten aus derselben Infektion hervorgehen, unabhängig von mangelhafter Ernährung, anhaltender Diarrhöe, feuchten Wohnungen usw. Osteomalakie und Rachitis sind Ursachen von fibröser Ostitis (Frangenheim, 48).

* * *

Osteoporose.

Otosklerose.

Die Osteoporose ist eines der hauptsächlichen Kennzeichen der Otosklerose. Dieselbe findet sich bei allen Veränderungen, vom Anfang des Stauungszustandes bis zum Ende des otosklerotischen Krankheitsvorganges (Sohier Bryant).

Ansicht des Verfassers.

Anatomisch ist die Otosklerose durch Osteoporose charakterisiert. Der Verfasser glaubt, daß Ursachen, die bei anderen Knochen zur Osteoporose führen, wahrscheinlich auch auf den Schläfenknochen einwirken.

* * *

Chronische Ostitis, trophische Ostitis, Carcinoma, Tuberkulose, Sarcoma, Skorbut, Nervenverletzungen, Quecksilbervergiftung, Syphilis, Osteomalakie, Rachitis und noch viele andere Knochenveränderungen gleichen den otosklerotischen Schädigungen in bezug auf die Anwesenheit von Osteoporose (Sohier Bryant). Gewöhnlich wird die Osteoporose den Altersveränderungen oder der

Generated on 2019-10-24 13:21 GMT / http://hdl.handle.net/2027/uc1.b3252761
Public Domain in the United States, Google-digitized / http://www.hathitrust.org/access_use#pd-us-google
Digitized by Google
Original from UNIVERSITY OF CALIFORNIA

Osteomalakie zugeschrieben (Mc Sweeney, 84). Die ursprüngliche Schädigung bei Ostitis toxischen Ursprunges besteht in Markentzündung wie bei der Otosklerose. Die Osteoporose ist gekennzeichnet durch eine Vermehrung der Knochenhöhlen oder Verdünnung der Knochenbälkchen und der Compacta, die zur Bildung von spongiösem Knochen führt (Sohier Bryant).

* * *

Erblich und angeboren.

Otosklerose.

Die Vererbbarkeit der Otosklerose ist eine klinisch wohl bekannte Tatsache (Manasse, 79; G. Brühl, 22). Die Erblichkeit der Otosklerose scheint auf der Übertragung des ursächlichen Faktors zu beruhen, wie bei der Arteriosklerose und den vasomotorischen Neurosen (O. Mayer, 82). Die otologischen Veränderungen stellen einen erblichen Prozeß dar (G. Ferreri, 46 *a*). Vererbbarkeit ist ein sehr wichtiger ätiologischer Faktor bei der Otosklerose (A. Politzer, 99; A. A. Gray, 56 *a*; Denker, 42; Heine, 66 *b*; L. Sewell, 112; Hammerschlag, 61, 62, 63; Lucae, 76; Bezold, 13, 14, 15; Alexander, 1; O. Mayer, 82). Eine hervorragende Rolle spielt die Erblichkeit (O. Mayer, 82: Yearsley, 130 *a*). Erblichkeit der prädisponierende Faktor (F. Bezold, 15; Th. Heiman, 66, 67). Findet sich nur bei erblich belasteten Individuen (G. Brühl, 23). Körner findet die Anlage zur Otosklerose erblicher Natur. Otosklerose wird erblich-übertragen. In der Mehrzahl der Fälle finden sich Gicht und Taubheit in der Familie (Lucae, 76). Neigt zur Übertragung durch die weibliche Linie (Mc Leod Yearsley, 130). Erblichkeit von hoher Bedeutung bei einigen Familien (A. Politzer, 101). Erblichkeit als Faktor bei primärer Otosklerose (Hammerschlag, 62). Erbliche Otosklerose das Resultat einer Entwicklungsanomalie (Siebenmann, 115).

Das örtliche Symptom einer allgemeinen erblichen Konstitutionsanomalie (Hammerschlag, 62). Die Bezeichnung als spongiöse, zur Ankylose führende Hyperostitis würde die Vererbbarkeit erklären (G. Brühl, 24). Bezold wies die Erblichkeit der Erkrankung in 82% der Fälle nach; Denker spricht von 40·5%, Siebenmann von 35% (115, 116, 117). R. Panse (1912) meint, daß die Ursache der Otosklerose wahrscheinlich auf einen allgemeinen oder konstitutionellen Faktor zurückzuführen ist. Darauf deutet die Zusammensetzung des Knochens und der ergriffenen Weichteile. Die symmetrische Natur der Knochenherde weist auf erblichen Ursprung des Leidens (Panse, 94 *a*). Die Ätiologie ist auf einen konstituellen Zustand zurückzuführen, z. B. eine Dyskrasie, gewöhnlich ein erbliches Leiden oder eine krankhafte Veranlagung, so daß angeborene, erbliche Taubstummheit, erbliche nervöse Taubheit und Otosklerose als verschiedene Formen derselben Erkrankung gelten (Hammerschlag, 62). Die ursprüngliche Schädigung in den das Ohr versorgenden

Digitized by Google
Original from UNIVERSITY OF CALIFORNIA
Generated on 2019-10-24 13:21 GMT / http://hdl.handle.net/2027/uc1.b3252761
Public Domain in the United States, Google-digitized / http://www.hathitrust.org/access_use#pd-us-google

Sympathicusganglien kann meistens auf erbliche Einflüsse zurückgeführt werden (Woakes, 129). Nach denjenigen, welche die Otosklerose als Osteomalakie oder Rachitis des Schläfenknochens betrachten, ist die Autointoxikation oft latenter und erblicher Natur (G. Ferreri, 45). Die Toxämien sind vielfach erblich, so daß eine chronische Blutvergiftung allmählich die verschiedenen organischen Veränderungen nach sich zieht (P. Cornet, 37).

Brühl vergleicht diese Anlage mit der Disposition zur Bildung multipler Osteomata in anderen Körperteilen, einer anscheinend vererbbaren Veranlagung (Hammerschlag, 61). Erbliche Faktoren sollten auf Fälle von primärer Otosklerose beschränkt bleiben (Hammerschlag, 62). Nach diesem Beobachter ist nicht die Erblichkeit eine Eigenschaft der Otosklerose, sondern die Otosklerose hängt von einer erblichen systematischen Schädigung ab, die zu einer Zirkulationsstörung des Schleimperiosts und zu den otosklerotischen Veränderungen disponiert. Otosklerose findet sich beim Embryo (G. Ferreri, 46*a*). Otosklerose ist angeboren (Th. Heiman, 66, 67; F. Bezold, 15; Heine, 66*b*; Hammerschlag, 62; G. Brühl, 22; Alexander, 1; Keller, 73; E. Fröschels, 51) und ist die Folge einer abnormen Differenzierung von Keimzellen (Hammerschlag, 62). Nach Alexander sind die charakteristischen Knochenveränderungen der Otosklerose embryonischer und kongenitaler Natur. Er nimmt eine angeborene Anlage zur Otosklerose an, die sich erst bei Eintritt der Pubertät entwickelt. Die Ursache der Otosklerose ist nach ihm vielleicht in einer angeborenen Schädigung der Labyrinthkapsel zu suchen. Die Ätiologie der Otosklerose ist eine kongenitale Diathese und Veranlagung (G. Brühl, 22). Autointoxikation ist öfters latent und angeboren; aus dieser Tatsache erklärt sich der häufig schleichende Charakter der Otosklerose (P. Cornet, 34).

Mayer leugnet die Möglichkeit von angeborenen Mißbildungen bei der Otosklerose (O. Mayer, 83). Sehr deutliche erbliche Ätiologie. Erblichkeit der ätiologische Faktor der Otosklerose. Taniyama fand beim Fötus von 7 Monaten deutliche Überreste des primitiven Knorpels am Rande des ovalen Fensters; solche fanden sich ebenfalls an der gleichen Stelle im Alter von 6 Monaten, 3 Jahren, 6 Jahren und in vorgerücktem Alter. Dieser Knorpel steht seiner Meinung nach in naher ätiologischer Beziehung zur Otosklerose (A. Taniyama, 122). Ferreri behauptet, die Existenz von Otosklerose beim Embryo entdeckt zu haben und nimmt an, daß die funktionellen und anatomischen Veränderungen der ausgebrochenen Otosklerose ein vorgeschrittenes Stadium eines in ferner Vergangenheit entsprungenen Leidens darstellen (Ferreri, 46 *a*).

Ansicht des Verfassers.

Der Verfasser sieht keinen Grund dazu, die offenbaren erblichen ätiologischen Tatsachen bei der Otosklerose auf einer ungewöhnlichen Grundlage zu erklären. Er hält dieselbe entweder für die Folge der erblichen Übertra-

Digitized by Google
Original from UNIVERSITY OF CALIFORNIA
Generated on 2019-10-24 13:21 GMT / http://hdl.handle.net/2027/uc1.b3252761
Public Domain in the United States, Google-digitized / http://www.hathitrust.org/access_use#pd-us-google

gung eines trophotoxische Veränderungen erzeugenden Giftes oder der Vererbung einer verringerten Widerstandskraft und abnormen Veranlagung zu trophischen Störungen, die besonders auf das anatomische und sympathische Nervensystem einwirken.

* * *

Osteomalakie und Rachitis sind vererbbar (G. Ferreri, 45; D. G. Zesas, 131). Der Infektionszustand des Organismus hat einen direkten Einfluß auf das Knochengewebe, und gelegentlich führt eine erbliche Veranlagung zur osteomalakischen Infektion (G. Ferreri, 45, 46; Sohier Bryant). Die Vererbbarkeit der rarefizierenden Ostitis erklärt sich in natürlicher Weise durch die Abhängigkeit von nervöser Labilität und morphologischen Abweichungen, die bis zu einem gewissen Grade erblich sind (Sohier Bryant, 15). Rachitis ist kongenitalen Ursprunges (A. B. Marfan, 80). Nach Silvestri läßt sich gegen die Theorie der Ansteckung bei Rachitis und Osteomalakie sowie deren identische Ursachen der Einwand der angeborenen Rachitis erheben. Er nimmt die Existenz eines disponierenden Faktors an (T. Silvestri, 118).

* * *

Vorgerücktes Alter.

Otosklerose.

Hohes Alter ist ein disponierender Faktor bei der Otosklerose (Th. Heiman, 66, 67; Heine, 66 *b*). Altersatrophie eine Ursache (Sohier Bryant). Unbekannte senile Veränderung ursächlich bei Otosklerose. Bei Fällen ohne Ankylose kann die grundlegende Ursache in einer senilen Veränderung bestehen (Katz, 72).

Ansicht des Verfassers.

Der Verfasser hat beobachtet, daß die Otosklerose dazu neigt, im vorgerückten Alter aufzutreten. Die Ursache kann auf Altersatrophie oder besser auf trophotoxische Veränderungen bezogen wenden.

* * *

Degenerative und entzündliche Osteoarthritis ist die Folge von Altersveränderungen, neurotischer Osteoarthritis, Tabes dorsalis, Syringomyelia und Stoffwechselstörungen (P. W. Nathan, 93). Fibröse Ostitis spielt wahrscheinlich eine wichtige Rolle bei der Brüchigkeit der Knochen im Alter (W. Saurborn, 105). Osteodystrophie findet sich im vorgerückten Alter (Axhausen, 4, 5, 6). Wie die Otosklerose beginnt die fibröse Ostitis öfters im zweiten Jahrzehnt des Lebens (Frangenheim, 48). Die Altersatrophie ist eine Ursache der Osteomalakie (Sohier Bryant). Der erste Anfang der Ostitis fibrosa findet sich zur gewöhnlichen Zeit der beginnenden Otosklerose (Sohier Bryant).

* * *

Generated on 2019-10-24 13:21 GMT / http://hdl.handle.net/2027/uc1.b3252761
Public Domain in the United States, Google-digitized / http://www.hathitrust.org/access_use#pd-us-google
Digitized by Google
Original from UNIVERSITY OF CALIFORNIA

Tuberkulose.

Otosklerose.

Die Otosklerose ist der örtliche Ausdruck im Gehörorgan von einer allgemeinen Infektion, wie Tuberkulose, die Ernährungsstörungen nach sich zieht (Th. Heiman, 66). Skrofulöse Konstitution steht in ursächlicher Beziehung zur Otosklerose (Katz, 72). Skrofulose begünstigt die Entwicklung von Otosklerose (H. Walb, 127). Manasse findet in der Tuberkulose eine mögliche Ursache der Otosklerose (77 *a*).

Ansicht des Verfassers.

Die Tuberkulose kann als eine Infektion wirken, durch welche die allgemeine und örtliche Widerstandskraft gegen die otosklerotischen Veränderungen herabgesetzt wird. Doch wird nach der Ansicht des Verfassers die Otosklerose nicht merklich von der Tuberkulose beeinflußt.

* * *

Tuberkulose ist die Ursache von metaplastischen Knochenveränderungen, die mit den otosklerotischen identisch sind (Sohier Bryant). Bei Röhrentuberkulosen finden sich reichliche Ablagerungen sehr gefäßreichen Knochengewebes von gemischtem Bau (Axhausen, 6), ähnlich dem otosklerotischen Gewebe (Sohier Bryant).

* * *

Trauma.

Otosklerose.

Trauma ist eine Ursache der Otosklerose (Ruttin, 104; Möller: Passow; Alt; Politzer; Urbantschitsch: bei O. Mayer, 82). Äußere Umstände, andauernde Einwirkung lauter Geräusche und Trauma können als vorbereitende oder erregende Ursache der Otosklerose wirken (J. Möller, 89). Wie Verletzungen bekanntlich Arteriosklerose erzeugen können (Colebiewski, Rivalta, Rupfle), so kann Trauma eine mittelbare Ursache von Otosklerose sein. Vasomotorische Neurosen können auf Trauma folgen (O. Mayer, 82). Brühl teilt die Ansicht von Gebhardt in bezug auf Bedingungen, durch welche die Entwicklung von Veränderungen in der Nähe des ovalen Fensters begünstigt wird. Die Spongiosierung und andere Veränderungen des Knochens sind die Folge von formativen Reizen, als Resultat von Zug- und Druckwirkung (G. Brühl, 25). Zug und Reibung führen zu Hyperämie, Entzündungszuständen (Sohier Bryant) und einer Neigung zu Wucherungsvorgängen im Periost und im Knochen. Die vordere Gegeud des Steigbügelgelenks ist eine geeignete Stelle für das Zustandekommen von Wucherungen, wegen des dazu tretenden Reizes durch die Zugwirkung des M. tensor tympani. Der Steigbügel

Digitized by Google
Original from UNIVERSITY OF CALIFORNIA
Generated on 2019-10-24 13:21 GMT / http://hdl.handle.net/2027/uc1.b3252761
Public Domain in the United States, Google-digitized / http://www.hathitrust.org/access_use#pd-us-google

bewegt sich hauptsächlich an seinem vorderen Rand. Der Ort der Wahl ist der vordere Rand des ovalen Fensters (G. Brühl, 25).

Ansicht des Verfassers.

Der Verfasser besitzt keine Erfahrung mit traumatisch erzeugter Otosklerose.

* * *

Trauma ist eine Ursache der Osteomalakie (D. G. Zesas, 131). Trauma ist eine Ursache von Ostitis (Sohier Bryant). Trauma ist eine Ursache von Ostitis fibrosa (Frangenheim, 48).

* * *

Thrombose.

Otosklerose.

Die Ursache der Otosklerose besteht in Thrombose der kleinen Blutgefäße. Der Knochen stirbt ab und wird resorbiert, da keine Infektion vorliegt. Nekrose findet sich bei den Zellen innerhalb der Demarkierungsgrenze. Das nekrotische Gewebe unterliegt der Resorbierung, da keine Infektion hinzugetreten ist. Nekrose beschränkter Stellen im Knochen könnte unter verschiedenen Umständen zustande kommen, wie bei Syphilis, in welcher die Arterienwände krankhaften Veränderungen unterliegen, gefolgt von Unterernährung des von ihnen versorgten Gewebes (A. A. Gray, 56). Die eine örtliche Thrombose begünstigenden Ursachen sind von Wichtigkeit (L. Sewell, 112). Der schädliche Einfluß des Puerperiums auf die Otosklerose ist wahrscheinlich eine Folge der Blutverhältnisse, die eine Stauung in den Kapillaren begünstigen und auf diese Weise zum Tod des Knochens als Ausgangspunkt der Erkrankung führen (Mc Leod Yearsley, 130). Alle Präparate zeigten Resorbierung durch Osteoklasten und Knochenneubildung durch Osteoblasten besonders deutlich an den jüngeren Stellen. Die erkrankten Stellen bieten gewissermaßen das Aussehen eines ausschälbaren Fremdkörpers (G. Brühl, 25).

* * *

Die verhältnismäßig reichliche Blutversorgung ist in vielen Fällen entscheidend für den Sitz entzündlicher Knochenherde und rechtfertigt die Annahme, daß die embolische oder anatomische Ablagerung im Arteriensystem die Hauptrolle bei der Ätiologie spielt (E. Lexer, 75).

* * *

Idiopathisch-primäre Knochenerkrankung.

Otosklerose.

Die Otosklerose ist nach Politzer (102) eine primäre Erkrankung des Knochens (G. Ferreri, 45; Bezold, 13, 14, 15; Brühl und Politzer, 20;

Digitized by Google
Original from UNIVERSITY OF CALIFORNIA
Generated on 2019-10-24 13:21 GMT / http://hdl.handle.net/2027/uc1.b3252761
Public Domain in the United States, Google-digitized / http://www.hathitrust.org/access_use#pd-us-google

Siebenmann, 115: A. Denker, 42; J. Möller, 88.) Otosklerose ist eine primäre Erkrankung der Labyrinthkapsel (Bezold, 13, 14, 15; J. Möller, 85, 86; Kalenda, 70*a*; Th. Heiman, 66, 67; A. Lucae, 76; A. Politzer, 99, 101; Brühl und Politzer, 70; P. Cornet, 36; Hammerschlag, 61, 62, 63; Grunert und Schwartze, 59; Manasse, 79; Siebenmann, 115; A. Taniyama, 122). Es zeigte sich, daß die Herde durch Lagen normalen Knochens vom Periost getrennt waren (A. Politzer, 99; G. Brül, 23). Die Krankheitsherde im Labyrinth finden sich häufig in einiger Entfernung von der Paukenhöhle (A. A. Gray, 56) und ohne Stapesankylose (G. Brühl, 23; P. Cornet, 36; Manasse, 77, 78, 79). Möller verwirft die Möglichkeit einer entzündlichen Ursache in Fällen von kleinen, vereinzelten, weit vom Periost entfernten Herden, wie in den Bogengängen, und schließt sich Politzers Theorie an (J. Möller, 89). Steigbügelversteifung ist nicht notwendigerweise die Folge von Mittelohrerkrankung, sondern folgt auch auf Veränderungen in der knöchernen Labyrinthkapsel (Politzer; Siebenmann, 115; Katz, 71, 72; Habermann, 60; Bezold, 13, 14, 15; Panse, 94, 95; A.A.Gray, 56). Unterscheidet zwischen Otosklerose und Mittelohrerkrankung (A. Taniyama, 122).

Otosklerose findet sich gewöhnlich ohne vergangene oder gegenwärtige Entzündung in der Pauke; und das Mittelohr bietet kein Zeichen von Erkrankung (A. A. Gray, 56). Findet keine Veränderung in der Paukenhöhle (Taniyama, 122). Weil sich die otosklerotischen Herde im Schläfenbein vorfanden, wo die Überreste des embryonischen Knorpels am reichlichsten vertreten sind, könnte die Otosklerose ein abnormes letztes Entwicklungsstadium darstellen (Siebenmann, 115). Die Veränderungen sind die Folge von Verknöcherungen in den normalerweise zwischen der Labyrinthkapsel und dem umgebenden Knochen gelegenen Knorpelzellen (Siebenmann, 115). Siebenmann und Politzer vertreten den gleichen Standpunkt, daß die Otosklerose eine primäre Knochenerkrankung ist (J. Möller, 89). Siebenmann betrachtet den Prozeß als den letzten Akt eines Entwicklungsstadiums, das normalerweise nicht im Schläfenknochen vorkommt, aber bei anderen Knochen normal ist (O. Mayer, 82). Nur in zwei Exemplaren waren die Veränderungen auf den vom Endochondrium entwickelten Teil des Knochens beschränkt (G. Brühl, 25).

Ansicht des Verfassers.

Es liegt keine Veranlassung dazu vor, meint der Verfasser, die Otosklerose auf einer idiopathischen Grundlage zu erklären, da dies nur ein Bekenntnis von Unwissenheit bezüglich der Ätiologie darstellt und eine bedeutende Anzahl von bestimmten möglichen Ursachen vorhanden ist.

* * *

Viele Knochenaffektionen, besonders Osteomalakie und Rachitis, sind von mehreren Autoren als idiopathisch und primär in den Knochen lokalisiert

Digitized by Google
Original from UNIVERSITY OF CALIFORNIA
Generated on 2019-10-24 13:21 GMT / http://hdl.handle.net/2027/uc1.b3252761
Public Domain in the United States, Google-digitized / http://www.hathitrust.org/access_use#pd-us-google

betrachtet worden (Sohier Bryant). Bei Ostitis fibrosa beginnt der Krankheitsprozeß innerhalb des Knochens, ohne den subperiostitischen Knochen zu ergreifen, und das Periost bleibt unverändert (Frangenheim, 48).

* * *

Steigbügelvibration.

Otosklerose.

Die Otosklerose ist eine Folge von Erschütterung oder Vibration der vor dem ovalen Fenster gelegenen Region, auf Grund von Beweglichkeit des Steigbügnls. Die Otosklerose ergreift in erster Linie einen bestimmten Teil am Rande des ovalen Fensters (W. M. Mollison, 89*a*; P. Manasse, 77*a*; A. A. Gray, 68; G. Brühl, 23). Stapesankylose oder die Knochenverändcrungen der Otosklerose sind auf die Anspannung des Knochens in der Nähe des Vestibularfensters zurückgeführt worden (G. Brühl, 23). Nach Denker ist Stapesankylose in der Nische des Vestibularfensters bezeichnend für Otosklerose. Der Ort der Wahl für Otosklerose ist die Gegend des Stapesfußstücks. Wahrscheinlich kommt das durch abwechselnde Aspirations- und Druckwirkung auf dasselbe durch die Tätigkeit der Sehne des M. stapedius und die Schwingungen des Trommelfells (G. Brühl, 24). Der Knochen vor dem Vestibularfenster erleidet eine Veränderung, weil diese Gegend vor dem Stapesfußstück besonders empfindlich für Veränderungen ist (Reizung, ostitische Zustände, Knochenneubildung) wegen der anhaltenden Erschütterung des Steigbügels, der andauernden Kontraktion des M. tensor tympani, und der Schwingungen des Trommelfells (G. Brühl, 23). Der Autopsiebefund in vier Fällen von Otosklerose zeigte eine Degeneration des Cortischen Organs und Steigbügelversteifung, aber keine Knochenveränderungen.

Anatomische Befunde zeigen eine die Knochenveränderungen begleitende Labyrinthatrophie und Stapesankylose (O. Mayer, 82). Reine Otosklerose ist gleichbedeutend mit Stapesankylose (E. Richter, 101). Der Knorpel am Rand des ovalen Fensters steht in wichtiger ätiologischer Beziehung zur Otosklerose (A. Taniyama, 120). Hyperostose und Exostose führen zur Stapesankylose. Wenn jedoch die Gefäßdilatation und damit die Überernährung abwesend sind, so fehlt die Stapesankylose (O. Mayer, 82).

Ansicht des Verfassers.

Die Otosklerose läßt sich in der Meinung des Verfassers nicht logisch auf die Vibration des Steigbügels und benachbarten Knochens zurückführen, da die Vibration keine anerkannte Ursache von Knochenerkrankungen darstellt und da otosklerotische Veränderungen ohne Zusammenhang mit den Veränderungen in der Nähe des ovalen Fensters zur Beobachtung gelangt sind.

* * *

Digitized by Google
Original from UNIVERSITY OF CALIFORNIA
Generated on 2019-10-24 13:21 GMT / http://hdl.handle.net/2027/uc1.b3252761
Public Domain in the United States, Google-digitized / http://www.hathitrust.org/access_use#pd-us-google

Erschütterung oder Vibration von Knochen als Ursache von Ostitis und Osteomalakie, wie von einigen Autoren in bezug auf otosklerotische Veränderungen angegeben wird, scheint dem Verfasser kein besonders wichtiger Faktor zu sein, da die Vibration nicht als eine Ursache von Knochenerkrankung an anderen Stellen als am Ohr vermerkt wird. Außerdem ist über otosklerotische Knochenveränderungen unabhängig von der Lage des ovalen Fensters berichtet worden.

* * *

Osteodystrophie.

Otosklerose.

Osteodystrophie ist die Ursache von otosklerotischen Veränderungen, denn die Veränderungen der Otosklerose sind dystrophischer Natur (Sohier Bryant).

* * *

Osteodystrophie ist die Ursache von Rachitis in Gestalt von infantiler Osteodystrophie. Dieselbe ist die Ursache von später Pachitis oder früher Osteomalakie, wie bei Osteodystrophia juvenilis. Dieselbe ist die Ursache von Osteomyelitis, wie bei Osteodystrophia senilis. Dieselbe ist die Ursache von puerperaler Osteomalakie, wie bei Osteodystrophia puerperalis. Dieselbe ist die Ursache von Beckenosteomalakie in ihrer leichten stationären Form und von Belastungsdeformitäten, welche besonders als Knochenveränderungen in der Gravidität und im Puerperium vorkommen (Axhausen, 5). Osteodystrophie wirkt ursächlich bei den meisten Knochenveränderungen, wie ersichtlich bei Tuberkulose, Osteitis, Osteitis fibrosa, Osteomalakie, Rachitis und Osteitis deformans (Sohier Bryant).

* * *

Literatur: G. Alexander, Das Gehörorgan der Kretinen. Archiv f. Ohrenheilk., Vol. 78, pag. 54—128. — 1*a*. Derselbe, Pathologische Anatomie der Taubstummheit. II. Leipzig. — 1*b*. Derselbe, Archiv f. Ohrenheilk., Vol. LXXVIII, pag. 54. — 2. Arcangeli, Ulteriori ricerche ed osservazioni sull' osteomalacia umana. Clinica Ostetrica, Roma, 1907, IX, pag. 337. — 3. Arzt, Die Bedeutung der Wassermannschen Reaktion in der Ohrenheilkunde. Archiv f. Ohrenheilkunde, 1910, pag. 180. — 4. Axhausen, Das Wesen des sogenannten osteomalakischen Knochenprozesses. Med. Klinik, 1909, Nr. 25, pag. 922. — 5. Derselbe, Über den Begriff der Halisterese und über die Knochendystrophie. Archiv f. klin. Chir., 1910—1911, Vol. 94, pag. 281. — 6. Derselbe, Über die durchbohrenden Gefäßkanäle des Knochengewebes (Volkmannsche Kanäle). Archiv f. klin. Chir., 1910—1911, Vol. 94, pag. 296. — 7. Bachhammer, Tonsillitis und andere Erkrankungen. Archiv für Laryngol. u. Rhinol., 1910, Vol. 23, pag. 322. — 8. B. Baginsky, Mittelohrerkrankungen. Enzykl. Jahrbuch der gesamten Heilk., 1905, III, pag. 253. — 9. J. Basset, Anatomie pathologique de l'ostéomalacie; spontanée et expérimentale. Archives de

Digitized by Google
Original from UNIVERSITY OF CALIFORNIA
Generated on 2019-10-24 13:21 GMT / http://hdl.handle.net/2027/uc1.b3252761
Public Domain in the United States, Google-digitized / http://www.hathitrust.org/access_use#pd-us-google

Médecine Expérimentale, 1906, 18, pag. 713. — 10. Beck (Wien), Über die Bedeutung der Syphilis für die Pathologie der Otosklerose. Monatsschr. f. Ohrenheilk. etc., Berlin und Wien, 1910, XLIV, pag. 536—542. — 11. Derselbe, Über die Erkrankungen des inneren Ohres und deren Beziehung zur Wassermannschen Serum-Reaktion. Monatsschr. f. Ohrenheilk., 1910, pag. 28. — 12. L. Bernard, Nature de l'ostéomalacie (Ostéopathie myélogène). Revue de Médecine, 1910, Nr. 5, pag. 345—348. — 13. F. Bezold, Ein weiterer im Leben diagnostizierter Fall von doppelseitiger Steigbügelankylose, mit Sektionsbefund. Zeitschr. f. Ohrenheilk., 1894, XXVI, pag. 1 bis 10. — 14. Derselbe, Ein Fall von Stapesankylose und ein Fall von nervöser Schwerhörigkeit mit den zugehörigen Sektionsbefunden und der manometrischen Untersuchung. Zeitschr. f. Ohrenheilkunde, 1893, XXIV, pag. 267; XXVI, pag. 1. — 14*a*. Derselbe, Verhandl. d. Deutschen Otolog. Gesellsch., 1894. — 15. Derselbe, Otosclerosis. Lehrbuch der Ohrenheilk., 1906. — 15*a*. Bloch, Verhandl. d. Deutschen Otolog. Gesellsch., 1908. — 16. P. Boncour, Beitrag zur Kenntnis der frühzeitigen familiären Otosklerose. Archiv f. Ohrenheilk., 1911, Vol. 85, H. 1, pag. 21, Abs. in Internat. Zentralbl. f. Ohrenheilk., 1911, IX, pag. 258. — 17. Derselbe, Beitrag zur Kenntnis der frühzeitigen familiären Otosklerose. Archiv f. Ohrenheilk., Februar 1911, LXXXV, pag. 20; Austrian Otol. Soc., Oktober 1910. — 17*a*. Bossi, The influence of the suprarenal glands on the bony skeleton, in relation to osteomalacia and rickets. British Med. Journal, 19. September 1908, pag. 797. — 18. Derselbe, Chiandole surrenali osteomalacia e rachitismo. XIII Congr. della Soc. Ital. di Ostetria e Ginecol., 1907; Zentralbl. f. Bakteriologie, 1909, Vol. 42, pag. 216. — 19. Brisch, Réaction de Wassermann dans la dureté d'origine nerveuse et dans l'otosclérose. Soc. d'Otol. de Berlin, May 14, 1909; Abstract, Archives internationales die Laryngologie etc., March 1910, XXXIX, pag. 578—579. — 20. Brühl and Politzer, Atlas and Epitome of Otology, edited by S. Mac Guen Smith, Philadelphia and London, 1902. — 21. Gustav Brühl, Beiträge zur pathologischen Anatomie des Gehörorganes. IV. Zwei Fälle von Stapesankylose mit Beteiligung des Gehörnerven, davon einer im Leben diagnostiziert. Zeitschr. f. Ohrenheilk., 1905, Vol. 50, pag. 274. — 22. Derselbe, Zur Otosklerose. Versammlung der Deutschen Otologischen Gesellschaft, Dresden, 13.—14. Mai 1910. Abstract, Internationales Zentralbl. f. Ohrenheilk., 1910, Vol. VIII, Nr. 9, pag. 416. Archives Internat. de Laryngol. etc., September-Oktober 1910, XXX, Nr. 4, pag. 503—504. — 23. Derselbe, Zur knöchernen Stapesankylose oder Otosklerose. Passows und Schäfers Beiträge zur Anat. u. Pathol. des Ohres, 1910, Vol. IV, pag. 71—73. — 24. Derselbe, Über Otosklerose. Berliner klin. Wochenschr., 12. Dezember 1910, pag. 2300—2302. Deutsche med. Wochenschr., 1910, XXXVI, Nr. 2, pag. 2217. — 25. Derselbe, Otosclerosis. The Journal of Laryngol., June 1911, pag. 294. — 26. W. Sohier Bryant, Pathology and Prognosis of Chronic Progressive Hardness of Hearing: Otosclerosis. Annals of Otol., Rhinol. a. Laryngol., September 1908, pag. 652. — 27. Derselbe, Otosclerosis: Treatment. Annals of Otology, Rhinology and Laryngology, St. Louis 1909, Vol. XVIII, Nr. 4, pag. 807. — 28. Derselbe, The Etiology of Otosclerosis. Annals of Otology, Rhinology and Laryngology, St. Louis 1911. — 29. Derselbe, Die Behandlung der Otosklerose. Beiträge zur Anatomie, Physiologie, Pathologie und Therapie des Ohres, der Nase und des Halses, 1911, Bd. V, Heft 1, pag. 15—25. —

Digitized by Google
Original from UNIVERSITY OF CALIFORNIA
Generated on 2019-10-24 13:21 GMT / http://hdl.handle.net/2027/uc1.b3252761
Public Domain in the United States, Google-digitized / http://www.hathitrust.org/access_use#pd-us-google

30. Derselbe, Chronic and Catarrhal Ostitis Media and Otosclerosis. Amer. Journ. of Surgery, 1910, Vol. XXIV, Nr. 10, pag. 309. — 31. Derselbe, Chronic Interstitial Ostitis or Chronic Middle Ear Catarrh and Otosclerosis. Laryngoscope, May 1909, Vol. XIX, Nr. 5, pag. 353—361. — 32. Busch, Wassermannsche Seroreaktion bei nervöser Schwerhörigkeit und Otosklerose. Passows Beiträge zur Anat., Physiologie u. Ther., 1910, Bd. 11.088, pag. 42 (Bd. 3). — 33. Derselbe, Erwiderung auf die Arbeit Zanges: Chronische progressive Schwerhörigkeit und Wassermannsche Seroreaktion. Zentralbl. f. Ohrenheilk., 1911, Bd. 62, pag. 371. Abstract, Internationales Zentralbl. f. Ohrenheilk., April 1911, IX, Nr. 7, pag. 329. — 34. P. Cornet, Otosclérose et auto-intoxication. Congrès de la Société Française d'Otol. de Laryng. et de Rhinol., 10. Mai 1908. Revue hebdom. de Laryngol., d'Otol. et de Rhinol., 28. Februar 1908, pag. 145. — 35. Derselbe, Troisième Contribution à l'étiologie de l'otosclérose. Revue hebdom. de Laryngol., d'Otol. et de Rhinol., November 1910, XXXI, Nr. 7, pag. 177—178. Abd. Archiv Internat. de Laryngol., March-April 1910, XXIX, pag. 690. — 96. Derselbe, Remarques sur le diagnostic de l'otosclérose. Communication au congrès française d'oto-rhino-laryngologie, 10. Mai 1910. Abstract, Archiv Internat. de Laryngol. (etc.), September-Oktober 1910, XXX, Nr. 2, pag. 427—429. — 37. Derselbe, Du rôle possible des autointoxications en particuliar l'autointoxication gastrointestinale, dans l'étiologie de certaines affections du nez, de l'oreille et du larynx. Archiv. Internat. de Laryngol. (etc.), 1908, 25, pag. 220 (Soc. de Laryngol. de Paris, Januar 1910.) — 38. Derselbe, Escat: Otitic Migraine. (Seventh Internat. med. Congress.) Vol. XXIV, pag. 540, Journ. of Laryngol. etc., new series, 1909 (Translation). — 39. Derselbe, Otosclerosis and Autointoxication. (Translated by Maclead Yearsley.) Journ. of Laryngology, Rhinology and Otology, Oktober 1909, Vol. XXIV, Nr. 10, pag. 540. (Cornet quotes Escats communication on otitic migraine made before the 7th intern. Otol. Congress.) — 40. Costa, Intorno a due casi di osteomalacia. Gazetta Med. Italiana, 1907, Nr. 24. Corriere Lan., 1907, XVIII, pag. 350. — 41. Delkeskamp, Das Verhalten der Knochenarterien bei Knochenerkrankungen und Frakturen. Fortschritte auf dem Gebiete der Röntgenstrahlen, 1906, Vol. X, pag. 219. — 42. A. Denker, Die Otosklerose. Die Ohrenheilkunde der Gegenwart u. ihre Grenzgebiete, Wiesbaden 1904, Vol. IV, pag. 1—135. — 43. Dibbelt, Die Bedeutung dnr Kalkstoffwechselstörungen für die Entstehung der Rachitis. Münchener med. Wochenschr., 1910, Nr. 41, 42, pag. 2121 u. 2186. — 44. Elliot, The etiology and prophylaxis of equine osteomalacia. Journal of Comparative Pathology and Therapy, 1908, Vol. 21, Nr. 3, pag. 206. — 45. G. Ferreri, Pathogénese et Siége de l'Otosclérose. Archives Internat. de Laryngol., Rhinol. and Otol., 1910, Vol. 30, Nr. 1, pag. 1. — 46. Derselbe, Pathogenese und Behandlung der Otosklerose. Abst. Internat. Zentralbl. f. Ohrenheilk., 1910, VIII, Nr. 11, pag. 500. 13th Congr. of the Societa Italiana di Laringologia, Otol. e Rhinol., Roma, March-April 1910. — 46*a*. Derselbe, Nouvelles Recherches sur l'Otosclérose. Archives Internat. de Laryngol., d'Otol. et de Rhinol., 1912, Tom. XXXIII, Nr. 1, pag. 1. — 47. H. Finkelstein, Die hereditäre Syphilis. Deutsche Klinik, Berlin 1901, Vol. VII, Kinderkrankheiten, pag. 231—260. — 48. Frangenheim, Ostitis fibrosa im Kindesalter. Beiträge zur klin. Chir., 1911, Vol. 76, H. 1, pag. 227. — 49. H. Frey, Beitrag zur Kenntnis der Knochenneubildung im Mittelohr bei chronischen Eiterungen.

Digitized by Google
Original from UNIVERSITY OF CALIFORNIA
Generated on 2019-10-24 13:21 GMT / http://hdl.handle.net/2027/uc1.b3252761
Public Domain in the United States, Google-digitized / http://www.hathitrust.org/access_use#pd-us-google

Arch. f. Ohrenheilk., 1904, 63, pag. 12. — 49*a*. Friedrich, La question de l'otosclérose. Société de Médecine de Kiel. Archives Internat. de Laryngol., Rhinol. and Otol., 1912, Vol. XXXIII, 30, pag. 914. — 50. E. Fröschels, Nachträge zu dem Sammelreferat über Otosklerose. Intern. Zentralbl. f. Ohrenheilk., April 1911, Bd. IX. Nr. 7, pag. 326—327. — 51. Derselbe, Die seit dem Heimanschen Referate erschienenen Arbeiten über die Otosklerose. Internationales Zentralblatt für Ohrenheilkunde, 1911, Vol. IX, H. 6, pag. 249. — 52. Derselbe, Über ein neues Symptom bei Otosklerose. Monatsschr. f. Ohrenheilkunde, 1910, Nr. 1, pag. 23. Wiener med. Wochenschrift, 1910, Nr. 28, pag. 1642. — 53. Derselbe, Zur Otosklerosefrage. Monatsschrift für Ohrenheilkunde, 1910, Nr. 11, pag. 1216. — 54. Derselbe, Über das Vibrationsgefühl bei Otosklerose. Monatsschr. f. Ohrenheilk., 1910, Nr. 7, pag. 785. — 54 *a*. Derselbe, Über den Grund des Kitzelsymptoms bei Otosklerose. Passows Beiträge, Vol. V, pag. 199; Abs. Internat. Zentralbl. f. Ohrenheilkunde, Vol. X, Nr. 4, 1912, pag. 139. — 55. Dundas Grant, A Clinical Demonstration. A case of sclerosis of middle ear. The Polyclinic, 1909, Vol. III, pag. 49. — 56. Albert A. Gray, The ear and its diseases. New-York, Wm. Wood & Co., 1910, Chapter XIV, otosclerosis, pag. 311—329. — 56 *a*. Derselbe, The problem of otosclerosis and allied conditions. The Laryngoscope, 1912, Vol. XXII, Nr. 1, pag. 1. — 56 *b*. Derselbe, Zur Pathologie der Otosklerose und verwandter Erkrankungen. The Laryngoscope, Januar 1912, Abs. Internat. Zentralbl. f. Ohrenheilk., 1912, Vol. X, pag. 299. — 56 *c*. Derselbe, Changement dans l'oreille dans l'otosclérose. Société Ecossaise d'otologie et de Laryngologie. Glasgow, 11. Mai 1912. Archives Internat. de Laryngologie, d'otol. et de Rhinol., 1912, Vol. XXXIII, pag. 888. — 57. K. Grunert, Über die Ergebnisse in der allgemein-pathologischen und pathologisch-anatomischen Forschung des kranken Mittelohres im letzten Jahrzehnt und den durch sie bedingten Wandel der Anschauungen in der therapeutischen Nutzbarmachung derselben. Archiv f. Ohrenheilk., 1903/04, 60, pag. 124—129, 161—251. — 58. Derselbe, Pathologische und pathologisch-anatomische Forschung des kranken Mittelohres. Archiv f. Ohrenheilk., 1903/04, 60, pag. 161. — 59. Grunert und Schwartze, Die Otosklerose in „Ein Grundriß der Otologie" (XV lecture), pag. 329—345, Leipzig 1905, F. C. W. Vogel. — 60. J. Habermann, Zur Pathologie der sogenannten Otosklerose. Arch. f. Ohrenh., 1903/04, Vol. 60, Nr. 1—2, pag. 37—96. — 60 *a*. Derselbe, Schwartzes Handbuch, pag. 249. — 60 *b*. Derselbe, Archiv f. Ohrenheilkunde, Vol. L, pag. 242. — 60 *c*. Derselbe, Archiv f. Ohrenheilk., Vol. LIII, pag. 52. — 61. Hammerschlag, Beitrag zur Frage der Vererbbarkeit der Otosklerose. Monatsschr. f. Ohrenheilk., 1906, Vol. 40, Nr. 6, pag. 443; Abst. Intern. Zentralbl. f. Ohrenheilk., 1907, V, pag. 24. — 62. Derselbe, Hereditär-degenerative Taubheit; progressive labyrinthäre Schwerhörigkeit und Otosklerose. Monatsschr. f. Ohrenheilkunde, 1910, XLIV, pag. 762—773, 709. — 63. Derselbe, Zur Kenntnis der hereditär-degenerativen Taubheit. Zeitschr. f. Ohrenheilk., Vol. 59, pag. 315. — 63 *a*. Derselbe, Wiener klin. Rundschau, 1904, Nr. 1. — 63 *b*. Derselbe, Zeitschr. f. Ohrenheilk., Vol. XLI, pag. 225. — 63 *c*. Derselbe, Wiener med. Wochenschr., 1908, Nr. 4. — 64. Artur Hanan, Über Knochenveränderungen in der Schwangerschaft und über die Bedeutung der puerperalen Osteophyte. Fortschritte d. Medizin, April 1892, Vol. 10, Nr. 7, pag. 237—238. — 65. Thomas J. Harris, The Etiology of

Digitized by Google
Original from UNIVERSITY OF CALIFORNIA
Generated on 2019-10-24 13:21 GMT / http://hdl.handle.net/2027/uc1.b3252761
Public Domain in the United States, Google-digitized / http://www.hathitrust.org/access_use#pd-us-google

Otosclerosis. Annals of Otol., Rhinol. et Laryngol, September 1908, Vol. XVII, Nr. 3, pag. 645—651. — 65 *a*. Hartmann, Zur Frage der Osteopsathyrosis idiopathica. Deutsche Zeitschr. f. Chir., 1911, Vol. III, pag. 383. — 65 *b*. Derselbe, Zwei neue Fälle von doppelseitiger knöcherner Stapesankylose. Zeitschr. f. Ohrenheilk., 1898, Vol. XXXIII, Nr. 3. — 66. Th. Heiman (Warsaw), Die Otosklerose. Intern. Zentralblatt f. Ohrenheilk., 1910, Vol. VIII, Nr. 6, pag. 285. (VIII. intern. Mediz. Kongreß, Budapest 1909, Sektion XVI: Otologie, pag. 183—251.) — 66 *a*. Derselbe, Die Otosklerose. Monatsschr. f. Ohrenheilk., 1909, pag. 761. — 66 *b*. B. Heine, Über die sogenannte Otosklerose. Therapie der Gegenwart, Januar 1912, pag. 21. — 67. C. Hennig, Die höheren Grade der weiblichen Osteomalakie. Archiv f. Gyn., 1873, Vol. V, Nr. 3, pag. 494—538. — 68. Th. Heiman (de Varsovie), L'Otosclérose. Journal mensuel russe des maladies des oreilles de la gorge et du nez, Dezember 1909, Nr. 12. Abstract. Arch. Intern. de Laryng., d'Otol. et de Rhinol., März-April 1911, XXXI, Nr. 2, pag. 704—705. — 69. Hochsinger, Studien über die hereditäre Syphilis. Leipzig und Wien 1898—1902, F. Deuticke, 2nd Vol. — 70. Hoennicke, Über das Wesen der Osteomalakie. Monograph., Halle 1905. — 70 *a*. Kalenda, Zur klinischen Diagnose der Otosklerose. Zeitschr. f. Ohrenheilk., Mai 1910, Vol. 60, pag. 299. (From Prof. Alexanders Clinic in Vienna.) — 71. Katz, Anatomische Beiträge zur Frage der bei dem chronischen trockenen Mittelohrkatarrh (Sklerose?) vorkommenden Knochenerkrankungen des Schläfenbeines. Archiv f. Ohrenheilkunde, 1901, Vol. 53, pag. 68. — 72. Derselbe, Sogenannte Otosklerose bei der Katze. Archiv f. Ohrenheilk., 1906, Vol. 68, pag. 122—134. Abstract. Zentralbl. f. Ohrenheilkunde, 1907, Vol. V, pag. 19; Deutsche med. Wochenschr., 1890; Arch. f. Ohrenheilkunde, Vol. LII. — 73. Keller, Über die Entwicklung fötaler Knorpelreste in Nase und Ohr. Vereinigung westdeutscher Hals- und Ohrenärzte, 26. November 1905; ref. Zentralbl. f. Ohrenheilk., 1906, Vol. V, Nr. 1, pag. 53. — 73 *a*. Koerner, Zeitschr. f. Ohrenheilk., Vol. L, pag. 98. — 74. Leland, Nasal and Pharyngeal Conditions as Causative Factors in Aural Disease. American Laryngological Association, 1909, pag. 275. — 75. E. Lexer, Weitere Untersuchungen über Knochenarterien und ihre Bedeutung für krankhafte Vorgänge. Archiv f. klin. Chir., 1904, Vol. 73, pag. 481. — 76. August Lucae, Die chronische progressive Schwerhörigkeit, ihre Erkenntnis und Behandlung. Berlin 1907, J. Springer (Monographie). — 77. Manasse, Über die sogenannte Otosklerose. Deutsche Otolog. Gesellsch., Verhandl. 1909, pag. 234. — 77 *a*. Manasse, Die Ostitis chronica metaplastica der menschlichen Labyrinthkapsel (Otosklerose, Stapesankylose, Spongiosierung der Labyrinthkapsel. Monograph. Illustrated, Wiesbaden 1912, pag. 76. Abs. Internat. Zentralbl. f. Ohrenheilk., 1912, Vol. X, Nr. 4, pag. 148. — 78. Derselbe, The osseous lesion is an inflammatory process. Archives Internat. de Laryngologie, d'Otologie et de Rhinologie, September-Oktober 1911, Vol. XXXII, Nr. 2, pag. 538. German Society of Otology, 20th. Meeting, 2. bis 3. Juni 1911. — 78 *a*. Derselbe, Über chronische progressive labyrinthäre Taubheit. Monographie, Wiesbaden 1906. — 78 *b*. Derselbe, Zur Lehre von der Typhustaubheit. Archiv f. Ohrenheilk., Vol. LXXIX, pag. 146. — 79, 77. Derselbe, Über die sogenannte Otosklerose. Verhandl. d. deutschen Otolog. Gesellschaft Basel, Mai 1909, Vol. 18, 1909, pag. 234—238. — 79 *a*. F. Marchand, Über Halisterese der Knochenbälkchen bei perniciöser Anämie. Zentralbl. f. allg. Pathologie u.

Digitized by Google
Original from UNIVERSITY OF CALIFORNIA
Generated on 2019-10-24 13:21 GMT / http://hdl.handle.net/2027/uc1.b3252761
Public Domain in the United States, Google-digitized / http://www.hathitrust.org/access_use#pd-us-google

pathol. Anat., 1912, Nr. 1, pag. 27. (Report of International Pathological Congress, Turin, Italy. Oktober 1911.) — 79 *b*. Derselbe, Verhandl. d. Deutschen patholog. Gesellsch., 1899, pag. 371. — 80. A. B. Marfan, Le rachitisme congénital. La Semaine Médicale, 1906, Nr. 41, pag. 481. — 80 *a*. Markmann, Über Stapesankylose ohne Spongiosierung. Zeitschr. f. Ohrenheilk., 1908, Vol. LVI, pag. 85. — 81. Marum, Beiträge zur Bedeutung der Wassermannschen Reaktion in der Otologie. Monatsschr. f. Ohrenheilk., 44, Nr. 12. — 81 *a*. A. Maurice, Les surdités d'origine nasale et leur traitement rééducateur. Archives Générales de Méd., 1912, Nr. 4, pag. 293. Abs. Journ. Amer. Med. Ass., 22. Juni 1912, pag. 2004. — 82. Otto Mayer, Zur Pathogenese und Ätiologie der Otosklerose. Monatsschr. f. Ohrenheilk., XIV, Nr. 4, pag. 421—437. — 83. O. Mayer, Über einen histologisch untersuchten Fall von Otosklerose. Monatsschr. f. Ohrenheilk., 1911, Nr. 3, pag. 257. — 83 *a*. Derselbe, Die Erkrankung des Gehörorganes bei allgemeiner progressiver Paralyse. Archiv f. Ohrenheilk., 1907, Vol. LXXII, pag. 94. — 84. Mc Sweeney, A case of pronounced general osteoporosis. Proceedings of the New York Pathological Society, April 1905, pag. 36. — 85. Jörgen Möller, Demonstration von mikroskopischen Präparaten, von einem Fall von Otosklerose herrührend. Verhandl. d. Dänischen otolaryngologischen Vereines, 26. Oktober 1904. Monatsschr. f. Ohrenheilk., 1905, Vol. 39, pag. 125. — 86. Derselbe, Über die Otosklerose mit besonderer Rücksicht auf pathologische Anatomie und Diagnose. Nord. Med., Abd. I, Häft 2, Nr. 12, 1905, pag. 1—28. — 87. Derselbe, Neuere Arbeiten über Otosklerose. (Sammelreferat.) Internat. Zentralbl. f. Ohrenheilk, 1906, IV, Nr. 7, pag. 305—311. — 88. Derselbe, Über die Otosklerose mit Berücksichtigung der Pathologie, Anatomie und Diagnose. Nord. Med. Arkiv, Stockholm, 1906, pag. 842. — 89. Derselbe, Om Otosklerosis och andra former of kronisk progressiv döfhet. Hygiea, Stockholm, Folio LXXIII, Nr. 2, 203—235. — 89 *a*. W. M. Mollison, Otosclerosis (Clinical Lecture). Guys Hospital Gazette, London, 23. Juli 1910, pag. 291. — 90. Morpurgo, Eine infektiöse Form der Osteomalakie. Academie zu Siena, März 1906. Zentralbl. f. d. Grenzgebiete d. Med. u. Chir., 1907, X, pag. 853. — 91. Morpurgo, Experimentelles zum Studium der Osteomalakie und Rachitis. Archiv per le Science Med., 1907, Vol. 31. Fortschr. d. Med., 1907, Vol. 25, pag. 660. — 92. Derselbe, Sulla trasmissione della osteomalacia umana ai topi bianchi. Giorn. della R. Acad. di Med. di Torino, 1908, Vol. XIV, pag. 639. — 92 *a*. Mayer und Yoshü, Zeitschr. f. Ohrenheilkunde, Vol. LX, pag. 93. — 93. P. W. Nathan, A New and apparently Successful Method of Healing Metabolic Osteoarthritis, so-called arthritis deformans. Journ. of Amer. Med. Assoc., Juni 1911, Vol. LVI, Nr. 24, pag. 1779. — 93 *a*. M. Ogata, Über das Wesen der Rachitis und Osteomalakie. Beitr. z. Geburtsh. u. Gyn., 1912, Vol. XVII, pag. 23, Nr. 1, pag. 1—136. — 93 *b*. M. Ogata, K. Minakuchi, K. Kaji, Beitrag zu den klinischen und pathologischen Untersuchungen bei der rachitischen Osteomalakie. Beitr. z. Geburtsh. u. Gyn., 1912, Vol. XVII, pag. 55. — 93 *c*. Gaetano Paludetti, Die Otosklerose im Hinblick auf ihre Pathogenese und Behandlung. From the Oto-Rhino-Laryngol. Univ. Clinic in Rome. Internat. Zentralbl. f. Ohrenheilk., 1912, X, Nr. 4, pag. 151. — 94. Panse, The diagnosis of otosclerosis. Arch. Internat. de Laryngol., d'Otol. et de Rhinol., September-Oktober 1911, Vol. XXXII, Nr. 2, pag. 537. German Society of Otologists. 20th Meeting 2. bis 3. Juni 1911. — 94 *a*. Derselbe,

Digitized by Google
Original from UNIVERSITY OF CALIFORNIA
Generated on 2019-10-24 13:21 GMT / http://hdl.handle.net/2027/uc1.b3252761
Public Domain in the United States, Google-digitized / http://www.hathitrust.org/access_use#pd-us-google

Pathologische Anatomie des Ohres. Leipzig 1912. — 95. Derselbe, Rhinologische und pathologische Mitteilungen. Archiv f. Ohrenheilk., 1903, LIX, pag. 84—98. — 95 *a*. Derselbe, Die Schwerhörigkeit durch Starrheit der Paukenfester. Vorträge a. d. Gebiete d. Otol., 1899, VIII. — 96. J. Parrot, Maladies des enfants. La Syphilis héréditaire et le rachitis. Ouvrage publié par les soins du Dr. Troisier. Paris 1886, G. Masson, II, pag. 319. — 97. M. Petrone, Il microgranismo della nitrificazione nell' osteomalacia. Riforma Medica, 1892, Vol. II, pag. 28—31. — 98. Adam Politzer, Über primäre Erkrankung der knöchernen Labyrinthkapsel. Zeitschrift für Ohrenheilk., 1894, Vol. 25, pag. 309—327. — 99. Derselbe, Lehrb. d. Ohrenheilk., Stuttgart 1908, F. Enke. In 1893 Politzer demonstrated scattered foci of new bone formation in the labyrinthine capsule. — 99 *a*. Derselbe, Über das anatomische Verhalten der Stapesplatte bei der Otosklerose. Verhandl. d. Deutschen otol. Gesellschaft, 1908, pag. 117. — 100, 101, Derselbe, Zur Frage der Otosklerose. Österr. otol. Gesellsch., Sitzung vom 30. März 1908. Monatsschr. f. Ohrenheilk., 1908, 42, pag. 419. Abst. Arch. Intern. de Laryng., 1908, Vol. XXVI, pag. 241. — 102. Derselbe, Text-book of Diseases of the Ear. Phila. and New York 1909, Lea and Febiger, pag. 362. Lehrbuch der Ohrenheilkunde, V. Edition. — 103. Gustav Pommer, Untersuchungen über Osteomalakie und Rachitis. Zur Erkenntnis der Knochenresorption und -Apposition in verschiedenen Altersperioden und der durchbohrenden Gefäße. Leipzig 1885, F. C. W. Vogel (Monograph); v. Recklinghausen, Untersuchungen über Rachitis und Osteomalakie. Jena 1910; Derselbe, Festschrift für Virchow. — 103 *a*. E. Richter, Heutiger Stand der Behandlungsmethoden der Otosklerose. Berliner Klinik, Juli 1911, H. 277, pag. 1—18. — 103 *b*. R. Riester, Über die osteomyelitischen Erkrankungen des Schläfenbeines. Zeitschr. f. Ohrenheilkunde, 1907, Vol. 54, pag. 290. — 103 *d*. Roloff, Über Osteomalacia Rachitis. Archiv f. pathol. Anatomie u. klin. Med., XXXVII, Nr. 4, pag. 433—503; C. Rose, Berliner klin. Wochenschr., 1908, Nr. XLVII. — 104. Ruttin, Traumatic Otosclerosis, Austrian Otological Society, meeting, 30. Januar 1911. Archives Internat. de Laryng., d'Otol. et de Rhinol., Mai-Juni 1911, pag. 902. — 105. W. Saurborn, Die fibröse Atrophie der Knochen. Virchows Arch., 1911, Vol. 201, pag. 467. — 106. Scheibe, German Society of Otologists. 20th Meeting, 2. bis 3. Juni 1911. Archives Internat. de Laryngol., d'Otol. et de Rhinol., September-Oktober 1911, Vol. XXXII, Nr. 2, pag. 537. — 106 *a*. Derselbe, Zur Ostitis der Labyrinthkapsel. Verhandl. d. Deutschen otol. Gesellsch., 1908, pag. 175. — 107. R. Schilling, Ein Fall von klinisch und anatomisch untersuchter Stapesankylose. Archiv f. Ohrenheilk.. Leipzig 1906, Vol. 68, pag. 209—222. — 108. Schmidt, Über ein diaphoretisches Heilverfahren bei Osteomalakie. Wiener klin. Wochenschr., 1901, Vol. XIV, Nr. 27, pag. 647 bis 652. — 109. Derselbe, Über angeborene Osteosklerose. Transactions, German Pathological Society, September 1907. Zentralbl. f. allg. Pathol. u. pathol. Anat., 1907. Nr. 20, pag. 817. — 109 *a*. Derselbe, Lubarsch-Ostertag, Ergebnisse, Vol. VII, pag. 551. — 110. Schmiegelow, Discussion of Möllers paper-„Demonstration von mikroskopischen Präparaten, von einem Fall von Otosklerose herrührend". Verhandlungen d. Dänischen oto-laryng. Gesellsch. 26. Oktober 1904. Monatsschr. f. Ohrenheilkunde, 1905, Vol. 39, pag. 125. — 111. H. J. M. Schov, Over Pagets ostitis deformans. Nederl. Tijdschr. voor Geneeskunde, 1910, I, pag. 912. — 111 *a*. Schwa-

Digitized by Google
Original from UNIVERSITY OF CALIFORNIA
Generated on 2019-10-24 13:21 GMT / http://hdl.handle.net/2027/uc1.b3252761
Public Domain in the United States, Google-digitized / http://www.hathitrust.org/access_use#pd-us-google

bach, Über Erkrankungen des Gehörorganes bei Leukämie. Zeitschr. f. Ohrenheilk., Vol. XXXI, pag. 122. — 112. Lindley Sewell, Otosclerosis. The Practitioner, London, Februar 1910, pag. 237—243. — 114. George F. Shambaugh, Blood vessels in the labyrinth of the ear. The university of Chicago, 1903. The Decennial publications. — 115. Siebenmann, Total knöcherner Verschluß beider Labyrinthfenster infolge progressiver Spongiosierung. Versamml. d. Deutschen otol. Gesellsch. Frankfurt a. M., 2. Juni 1911. Abst. Intern. Zeitschr. f. Ohrenheilk., IX, Nr. 9, Juni 1911, pag. 441—442. — 116. Derselbe, Fermeture osseuse totale des deux fenêtres par suite de spongiose progressive de la capsule du labyrinthe. Archives Internat. de Laryng., d'Otol. et de Rhinol., 1911, Vol. 32, pag. 537. — 116 *a*. Derselbe, Multiple Spongiosierung der Labyrinthkapsel. Zeitschr. f. Ohrenheilk., 1899, Vol. 34, pag. 356. — 116 *b*. Derselbe, Verhandl. d. Deutschen otolog. Gesellsch., 1901. — 116 *c*. Derselbe, Die Grundzüge der Anatomie und Pathogenese der Taubstummheit. Wiesbaden 1904. — 117. Derselbe, Spongiosierung der Labyrinthkapsel. Zeitschrift f. Ohrenheilk., 1900, Vol. 36, pag. 291. — 117 *a*. Derselbe, Demonstration mikroskopischer und makroskopischer Präparate von Otospongiosis progressiva. Papers to be presented before the Ninth International Otological Congress a Boston, 12. bis 19. August 1912, pag. 207—212. — 118. T. Silvestri, La Clinica è sfavorevole all' unità etiologica dell rachitide ed osteomalacia. Gazetta degli Ospedali, 1910, Nr. 442, pag. 441. — 119. R. Stern, Zur Klinik und Organotherapie der Osteomalakie, nebst anatomischen Untersuchungen über die interstitielle Eierstocksdrüse. Zeitschr. f. Geburtsh. u. Gyn., Stuttgart, LXVIII, Nr. 1, pag. 1—259; Derselbe, Die Unbeweglichkeit des Steigbügels. Monograph. Wiesbaden 1904. — 119 *a*. Massav Sumita, Über die angebliche Bedeutung von Schilddrüsenveränderungen bei Chondrodystrophia foetalis und Osteogenesis imperfecta. Jahrb. f. Kinderheilkunde, 1911, Vol. 73, Supplement, pag. 50. — 120. A. Taniyama, Réunion Annuelle de la Société Japonaise d'Otol., Rhinol., Laryngol., 1910, Ref. in Arch. Int. de Laryng., d'otol., 1911, XXXII, pag. 205—206. — 121. Derselbe, Concerning the destiny of the cartilage in the osseous labyrinth an the pathogenesis of Otosclerosis. Internat. Zentralbl. f. Ohrenheilk., 1911, Vol. IX, Nr. 11—12, pag. 560. — 122. Derselbe, On the pathological anatomy of Otosclerosis. Intern. Zentralbl. f. Ohrenheilk., 1911, Vol. IX, Nr. 11—12, pag. 557. — 123. V. Tashiro, Histologische Untersuchungen an osteomalakischen Knochen. Zieglers Beitr. z. pathol. Anat. u. allg. Path., 1903, 34, pag. 220. — 124. Truzzi, Über die Kastrierung bei der Osteomalakie. Zentralblatt f. Gyn., 1890, Vol. 14 (Beilage), pag. 6—7. — 125. Alexander R. Tweedie, Otosclerosis: Some points in the Etiology. Diagnosis and Treatment. The Lancet, 9. Dezember 1908, pag. 1808. — 126. R. Volkmann, Verletzungen und Krankheiten der Bewegungsorgane. Handb. d. allg. u. spez. Chir., Pitha-Billroth, Handbuch d. Chir., Stuttgart 1882, Ferdinand Enke, pag. 256. — 127. H. Walb, Krankheiten der Paukenhöhle und der Tuba Eustachii. Schwartzes Handb. d. Ohrenheilk., 1893, Vol. 2, pag. 168. — 128. Otto Weber, Zur Kenntnis der Osteomalakie, insbesondere der senilen und über das Vorkommen von Milchsäure in osteomalakischen Knochen. Arch. f. path. Anat. u. Phys. u. klin. Med., 1867, Vol. 38, pag. 1—15. — 129. Edward Woakes, Post-Nasal Catarrh. Phila, P. Blakiston Son & Co., 1884, pag. 34. — 130. Mc Leod Yearsley, A clinical Lecture on Otosclerosis. The Me-

Digitized by Google
Original from UNIVERSITY OF CALIFORNIA
Generated on 2019-10-24 13:21 GMT / http://hdl.handle.net/2027/uc1.b3252761
Public Domain in the United States, Google-digitized / http://www.hathitrust.org/access_use#pd-us-google

dical Press and Circular, 11. Dezember 1907, pag. 628. — 130*a*. Derselbe, The causation of otosclerosis. Interst. Med. Journ., 1910, Vol. XVII, pag. 251. J. Zange, Chronische progressive Schwerhörigkeit und Wassermannsche Serumreaktion. Zeitschrift f. Ohrenheilk., 1910, Vol. LXII, pag. 1. — 131. D. G. Zesas, Die neueren Forschungen auf dem Gebiete der Osteomalakie. Sammelreferat. Zentralbl. für die Grenzgeb. d. Med. u. Chir., 1907, X, 21, pag. 801. — 132. Ernst Ziegler, Syphilis des Schädeldaches. Lehrb. d. spez. pathol. Anat. Allgemeine Pathologie, Vol. 1, 11. Edition, Jena 1906, pag. 676.

Aus der Ohrenabteilung der Allgemeinen Poliklinik in Wien (Vorstand: Professor Dr. G. Alexander).

Über Noviform in der Ohrenheilkunde.

Von Dr. **Paul Skrowaczewski.**

Die verschiedenen Versuche, für die Behandlung der eitrigen Prozesse in den Ohren ein brauchbares, allen Ansprüchen genügendes Jodoformersatzmittel zu finden, lassen das Interesse für eine Verbesserung eines bereits bekannten Mittels für gerechtfertigt erscheinen.

Das Noviform, die Verbesserung des Xeroforms, wurde in der Medizin erfolgreich geprüft, und auch wir erhielten vor längerer Zeit ein größeres Quantum zu Versuchszwecken zugesendet. Das neue Jodoformersatzmittel wird besonders durch seine austrocknende und aufsaugende Wirkung charakterisiert.

Durch die austrocknende Eigenschaft wurde der Lehm schon im Altertum als Wundheilmittel benutzt und manche ältere Arzneimittellehre empfahl ihn als Streupulver für Wunden. Laut Untersuchung von Megele im hygienischen Institut zu München wurde die austrocknende Eigenschaft des Lehms beobachtet und gefunden, daß zwischen trockenes Lehmpulver gelegte tierische Gewebe durch die wasserentziehende Eigenschaft stark ausgetrocknet wurden.

Megele hielt es für bestimmt, daß Bolus Wundflächen stark austrocknet und antiseptisch wirkt. Langemack fügt noch hinzu, daß es nicht giftig ist und vorzüglich desodorisiert. Durch diese Untersuchung wurde der Beweis erbracht, daß stark austrocknende Mittel für die Wundbehandlung besonders geeignet sind, da sie antiseptisch und desodorisierend wirken und durch ihre aufsaugenden Eigenschaften Fäulnisvorgänge sowie das Bakterienwachstum verhindern.

Das Noviform ist eine Kombination von Wismut und Brenzkatechin. Die Wismutkomponente wirkt aufsaugend und vermindert die Sekretion dadurch und entzieht durch Austrocknung der Wunde geradeso wie der Lehm den Mikroorganismen den günstigen Vegetationsboden; die zweite Komponente (Brenzkatechin) wirkt außerdem auch antiseptisch und zeigt nach Untersuchungen von Bayer dem Jodoform gegenüber auch Tiefenwirkung. Diese Eigenschaften des Noviforms leisten nun hervorragende Dienste sowohl bei der konservativen wie auch bei der chirurgischen Behandlung der Ohreneiterungen.

Wir haben auf unserer Abteilung seit einigen Monaten insbesondere die 10% N-Gaze zur Nachbehandlung der Wunden nach Ohroperationen in Verwendung und

Digitized by Google
Original from UNIVERSITY OF CALIFORNIA
Generated on 2019-10-24 13:21 GMT / http://hdl.handle.net/2027/uc1.b3252761
Public Domain in the United States, Google-digitized / http://www.hathitrust.org/access_use#pd-us-google

können die oben angeführten günstigen Eigenschaften vollkommen bestätigen. Sowohl bei der Behandlung von einfachen Antrotomien und Radikaloperationen als auch bei schweren intrakraniellen Komplikationen (Sinusthrombose, Labyrintheiterungen etc.) hat sich dieses Präparat bestens bewährt. Ganz besonders hervorzuheben ist seine Fähigkeit, das Epithelwachstum anzuregen, so daß die Radikaloperationshöhlen ganz besonders günstig von denselben beeinflußt werden.

Auch bei der Behandlung von nicht operierten Fällen (akute, subakute, chronische Otitis) hat sich diese Gaze zur Drainage des Mittelohres bestens bewährt. Die bei manchen anderen Mitteln auftretenden unangenehmen Reizerscheinungen der Haut (Ekzem, Dermatitis etc.) haben wir in keinem Falle beobachten können.

Seit einiger Zeit verwenden wir auch bei geeigneten Fällen das Noviformpulver und können auch hier wieder seine antiseptische und trocknende Wirkung besonders hervorheben.

Mindestens ebenso wichtig wie das verwendete Antisepticum selbst ist aber die richtige Anwendungsweise.

Es kommt vor allem auf folgende Punkte an:

1. Nie darf es hinter der antiseptischen Gaze auch nur im geringsten zu Retention kommen; wir beugen dem vor, daß wir die Gazestücke erneuern, wenn sie noch vom Wundsekret durchtränkt ist. Die Gaze selbst muß ganz entfettet sein, so daß sie das Wundsekret rasch aufnimmt, eventuell muß die antiseptische Gaze von neuem angefeuchtet werden.

2. Bei Verwendung von Pulver ist darauf zu achten, daß es nur in dünner Schicht eingetragen werde, so daß das Pulver mit dem Sekret keine Borken bilden kann.

Wir sehen somit im Noviform ein neues, vorzügliches Jodoformersatzmittel, welches insbesondere zur Nachbehandlung bei Ohroperationen bestens empfohlen werden kann.

Vereinsberichte.

Österreichische Otologische Gesellschaft.

Sitzung vom 24. Februar 1913.

Vorsitzender: V. Urbantschitsch.
Schriftführer: E. Urbantschitsch.

Vom Präsidenten des III. Internationalen Kongresses für Gewerbekrankheiten (Wien 1914) ist an die Österreichische Otologische Gesellschaft die Einladung erfolgt, sich an den Arbeiten dieses Kongresses beteiligen zu wollen.

In Vorbereitung zu diesen Arbeiten erstattet das von der Österreichischen Otologischen Gesellschaft zu diesem Zwecke gewählte Komitee (Alexander, Alt, Hammerschlag, E. Urbantschitsch) dieser Gesellschaft folgende Vorschläge:

1. Die Österreichische Otologische Gesellschaft betrachtet ihre Beteiligung an obigem Kongreß als eine selbständige Aktion.

2. Aus diesem Grunde erscheint es — behufs eingehender Besprechung — unerläßlich, als Tagesordnung der Sitzung „die Gewerbekrankheiten“ zu bestimmen.

Digitized by Google
Original from UNIVERSITY OF CALIFORNIA
Generated on 2019-10-24 13:21 GMT / http://hdl.handle.net/2027/uc1.b3252761
Public Domain in the United States, Google-digitized / http://www.hathitrust.org/access_use#pd-us-google

3. Die Mitglieder werden aufgefordert, in Betracht kommende Themen anzumelden. Das Komitee empfiehlt besonders Referate und Vorträge, die in der Frage der Gewerbekrankheiten neue Gesichtspunkte bringen (z. B. Statistik, Gewerbe und Unfall, Gewerbe und Konstitution, bzw. individuelle Disposition).

4. Da nach Mitteilung der Kongreßleitung nicht alle Herren, die sich zum Wort melden, auch zu Wort kommen werden, wäre es zu erwägen, ob es nicht vorteilhafter erschiene, statt die Wahl der Redner dem Kongreßleiter zu überlassen, einen Generalredner von der Österreichischen Otologischen Gesellschaft zu bestimmen, der die einzelnen Arbeiten zusammenfassend vorzubringen hätte, während diese in extenso im Kongreßbericht zu erscheinen hätten.

Als Einteilungsprinzipe kämen in Betracht:

I. Nach der Ätiologie: 1. Statistik (Grenzgebiete; Unfall und Gewerbekrankheiten), 2. Chemische Schädigungen (Dämpfe, Gifte etc.), 3. Mechanische Schädigungen (Lärm, Druck [Caisson!]), 4. Thermische Schädigungen, 5. Elektrizität.

II. Nach der Klinik: 1. Äußeres Ohr, 2. Mittelohr, 3. Labyrinth.

III. Nach dem pathologisch-anatomischen Befund: 1. Kontinuitätstrennung, 2. Entzündung, 3. Degenerative Prozesse.

H. Frey wünscht die Aufnahme des Punktes: „Experimentelle Studien". (Angenommen.)

Viktor Urbantschitsch wünscht die Aufnahme des Punktes: „Radium und Röntgen als Unfallsschädigungen." (Angenommen.)

Ernst Urbantschitsch: Da die Österreichische Otologische Gesellschaft als solche die Gewerbekrankheiten in Einzeldarstellung auf dem I. Internationalen Gewerbekongreß besprechen will, wäre von vornherein auf eine Arbeitsteilung hinzuarbeiten. Da aber möglicherweise manche Herren ihr beabsichtigtes Thema nicht vorzeitig verbreitet wissen wollen, so wäre es angezeigt, in dieser Sitzung ein Mitglied unserer Gesellschaft zu nominieren, dem von den einzelnen Herren ihre beabsichtigten Themen anzumelden wären. Der Betreffende wäre natürlich für deren Geheimhaltung verantwortlich.

Die Anmeldungsfrist wäre bis zum 30. Juni 1913 festzusetzen. Nach diesem Zeitpunkt erfolgen Bearbeitungen nicht mehr im Rahmen der Österreichischen Otologischen Gesellschaft, sondern als selbständige Unternehmungen.

Wenn von verschiedener Seite gleiche Themen angemeldet werden, so wäre anzuregen, daß die betreffenden Herren ihr Thema gemeinsam bearbeiten; im Falle dies auf Hindernisse stößt, so gebührt dem der Vorzug, der sich zuerst angemeldet hat.

Da die ganze Aktion von dieser Gesellschaft ausgeht und diese daher doch auch einige Verantwortung trägt, so wäre es angezeigt, die Junisitzung 1914 wieder ausschließlich den Gewerbekrankheiten zu widmen. In dieser letzten Sitzung sollten die einzelnen, in der Hauptsache fertiggestellten Arbeiten von der Gesellschaft zur Kenntnis genommen werden. (Angenommen.)

Als Generalredner wird V. Hammerschlag, als Vertrauensmann E. Urbantschitsch gewählt.

F. Heschl: **Über die Beziehungen der Luft- zur Knochenleitung bei Schalleitungshindernis.** (Erscheint ausführlich in dieser Monatsschrift.)

Digitized by Google
Original from UNIVERSITY OF CALIFORNIA
Generated on 2019-10-24 13:21 GMT / http://hdl.handle.net/2027/uc1.b3252761
Public Domain in the United States, Google-digitized / http://www.hathitrust.org/access_use#pd-us-google

Berliner Otologische Gesellschaft.

Sitzung vom 28. Juni 1912.

Vorsitzender: Herr Passow.
Schriftführer: Herr Beyer.

1. Herr Blumenthal: **Über Radikaloperationen des Ohres** mit Wundverschluß ohne Plastik.

Die Plastik nach Radikaloperationen hat verschiedene Nachteile. Der erste ist die Gefahr der Perichondritis, der zweite eine meist zu große Eingangsöffnung im Gehörgange. Beides wird vermieden, wenn man den Gehörgang nach ausgeführter Radikaloperation nicht schließt, sondern ihn direkt auf den Knochen der Operationshöhle tamponiert. Ein Nachteil ist die schlechtere Übersicht, deshalb eignen sich für diese Methode nur ziemlich weite Gehörgänge. Blumenthal nimmt vom Knochen nicht mehr weg, als unbedingt nötig, zumal außen, da bei sehr großer Knochenhöhle der Gehörgangsschlauch sich nicht so gut anlegt. Auch bei kleiner Knochenhöhle bildet sich hinter dem Gehörgang stets ein Trichter, in dem sich Wundsekrete und Eiter ansammeln können; zweckmäßig wird deshalb der untere Wundwinkel offen gelassen und durch ein Gummirohr drainiert. Bei zehn so behandelten Fällen hat Vortragender gute Erfolge gesehen, doch wurde die Dauer der Nachbehandlung nicht abgekürzt.

Die Diskussion wird bis zur nächsten Sitzung vertagt.

2. Herr Kalischer: Über die **experimentellen Ergebnisse der Hörprüfungsmethode mittelst Dressur;** speziell über die Helmholtzsche Resonanztheorie im Lichte dieser Untersuchungen.

Kalischer hat Hunde so dressiert, daß sie nur bei einem bestimmten, durch ein Harmonium hervorgebrachten Ton (Freßton genannt) ihr Futter nahmen. Bei allen anderen angeschlagenen Tönen verweigerten sie die Annahme des Futters. Das Gehör ist normal so fein, daß Differenzen von einem halben Ton scharf unterschieden werden.

Aus einer großen Anzahl zusammen angeschlagener Töne hören sie den Freßton mit Sicherheit heraus. Um den Einwand zu entkräften, es handle sich nicht um akustische Erregungen, machte er einige Hunde künstlich blind; diese reagierten ebenso, z. T. besser. Wurden bei derart dressierten Hunden beide Labyrinthe total zerstört, reagierten sie auf den Freßton gar nicht mehr. Die Dressur blieb aber erhalten, wenn nur Teile des Labyrinths entfernt wurden, und stand im Verhältnisse zu der Menge der entfernten Teile. Bei Exstirpation eines oder beider Schläfenlappen blieb die Dressur erhalten, so daß man sich vorstellen muß, daß unter Umständen auch vom subcorticalen Hörzentren aus eine Erregung stattfinden kann. Exstirpation des Stirnhirns beseitigte die Dressur. Vortragender glaubt nicht, daß man diese Verhältnisse ohne weiteres auf den Menschen übertragen darf, eher wären schon die Verhältnisse zu vergleichen bei den Labyrinthen. Um diese zu untersuchen, dressierte er Hunde auf einen hohen und einen tiefen Ton. Nach vier Wochen Dressur wurde das Labyrinth einer Seite vollständig entfernt und weiter drei Wochen dressiert. Sodann wunde das andere Labyrinth partiell entfernt, wieder 1—2 Monate dressiert, das Tier getötet, das Gehirn untersucht und das Labyrinth in Serienschnitte zerlegt. Vortragender projiziert eine größere Anzahl von Präparaten, welche die verschiedenartigsten Zerstörungen der Labyrinthe zeigen. In einem Falle, bei dem ein Labyrinth vollständig zerstört

Digitized by Google
Original from UNIVERSITY OF CALIFORNIA
Generated on 2019-10-24 13:21 GMT / http://hdl.handle.net/2027/uc1.b3252761
Public Domain in the United States, Google-digitized / http://www.hathitrust.org/access_use#pd-us-google

und von dem anderen nur der Vestibularapparat erhalten war, war die Tondressur vollständig erhalten, es war kaum ein Unterschied gegen früher zu bemerken. Fälle, bei denen die obere, resp. die untere Schneckenwindung zerstört worden war, verhielten sich genau gleich, sie reagierten beide auf den hohen und den tiefen Freßton. Die meisten Tiere verhielten sich bei der gewöhnlichen Hörprüfung so, daß sie fast taub zu nennen waren, doch reagierten alle die noch auf den Freßton, bei denen noch eine Spur von Labyrinth vorhanden war. Vortragender kommt nach seinen Untersuchungen zu dem Schlusse, daß zum Hören eine Schnecke nicht nötig ist, und daß die Tiere mit dem Vestibularapparat auch hören. Die Helmholtzsche Resonanztheorie besteht sonach nicht zu Recht, der Nerv leitet jeden Ton, erst im Hirn kommt es zur Analyse der einzelnen Töne.

Diskussion:

Herr Gutzmann glaubt, daß die Experimente zwar ohne Tadel ausgeführt sind, hält aber die Schlußfolgerungen für falsch. Das Dressurergebnis ist fast immer etwas, wobei die Tiere keine Überlegung haben, der Erfolg ist mehr mechanischer und automatischer Natur. Zu den Experimenten müssen ihrer Wichtigkeit wegen auch Psychologen hinzugezogen werden.

Herr Passow hält die Anordnung der Versuche nicht ganz einwandsfrei; der Hund muß vom Untersucher so getrennt sein, daß er ihn nicht sehen kann.

Herr Schäfer hält die Folgerungen auch für zu weitgehend, außerdem glaubt er, daß irgend welche psychologische Fehler vorliegen. Er erinnert an den „klugen Hans". Damals seien auch viele Gelehrte getäuscht worden und es bedurfte erst des Urteils geschulter Psychologen, um die Irrtümer zu erkennen.

Herr Rothmann möchte die Dressurmethoden außerordentlich vorsichtig beurteilt wissen. Bei derartig flachen Exstirpationen, wie sie Kalischer an der Rinde des Schläfenlappens vorgenommen hat, ist wohl eine Dressur noch möglich, da sich noch Teile der Rinde in den Windungen in der Tiefe befinden. Nach seinen Versuchen erkennen übrigens auch Hunde ohne Stirnhirn noch Töne. Erst wenn die Corpora geniculata interna zerstört waren, waren die Tiere nicht mehr zu dressieren. Irgend welche Fehlerquellen sind sicher vorhanden, vielleicht handelt es sich um taktile oder andere Reize.

Herr Beyer: Aus den Versuchen scheint hervorzugehen, daß die Schnecke einheitlich funktioniert. Im übrigen würden seine Anschauungen durch die Versuche nur unterstützt, nach denen die Gehörknöchelchenkette nur zur Druckregulierung oder zur feineren Einstellung dient.

Herr Brühl vermißt bei den Versuchen, daß die taktillen Empfindungen vollkommen ausgeschaltet sind. Wenn man viele Taubstumme untersucht hat, weiß man, daß man die sonderbarsten Täuschungen erleben kann. Bei einem Harmonium vibrieren die Töne außerordentlich stark. Gegen die Annahme, daß bei derartig traurigen Resten noch eine Gehörreaktion erhalten sei, spricht schon die anatomische Anordnung der Endstellen. Zu einer einwandfreien Nachprüfung der Untersuchungen ist erforderlich, daß blindgemachte Tiere in einem Laboratorium mit Steinfußboden untersucht werden, und daß das Harmonium sich in einem anderen Zimmer befindet.

Herr Kalischer (Schlußwort) fordert zur Nachprüfung seiner Versuche auf. Für ihn ist beweisend, daß Tiere, denen beide Labyrinthe völlig entfernt sind, gar nicht mehr reagieren, und daß Tiere, denen Teile des Labyrinths

Digitized by Google
Original from UNIVERSITY OF CALIFORNIA
Generated on 2019-10-24 13:22 GMT / http://hdl.handle.net/2027/uc1.b3252761
Public Domain in the United States, Google-digitized / http://www.hathitrust.org/access_use#pd-us-google

entfernt sind, je nach der Menge der entfernten Teile mehr oder weniger stark reagieren. Taktile Bedenken fallen seiner Ansicht nach weg. Ob die Tiere wirklich hören, weiß er nicht, jedenfalls entsteht eine Reaktion, die Tiere haben eine „Wiederempfindung". A. Sonntag-Berlin.

Sitzung vom 8. November 1912.

Vorsitzender: Herr Passow.
Schriftführer: Herr Beyer.

Vor der Tagesordnung demonstriert 1. Herr Claus eine Moulage, die das Bild eines walnußgroßen Atheroms unter und hinter der Ohrmuschel bietet. Bei der Operation zeigte sich jedoch, daß es sich um eine mit serösem Inhalt erfüllte Cyste handelte, deren Innenwand mit Plattenepithel ausgekleidet war. Nach der Ansicht von Hansemann eine Kiemengangscyste, deren Sitz (sonst vor dem Sternocleidomastoideus) etwas ungewöhnlich ist.

Diskussion:

Herr Passow fand vor einiger Zeit bei einem ähnlich aussehenden Fall ein Myxofibrom.

Herr Peyser fragt, ob die Untersuchung des Halses etwas Besonderes ergeben habe. Vielleicht war eine pharyngeale Mündung des Kiemenganges zu entdecken.

Herr Claus: Die Untersuchung des Halses war negativ.

2. Herr Halle zeigt eine Pat., die von anderer Seite dreimal wegen heftiger Schmerzen an der Stirnhöhle von außen operiert wurde. Es zeigt schon die ideale Narbe, daß der Befund bei den Operationen kein großer gewesen sein kann. Es handelt sich bei der Pat. gar nicht um Stirnhöhleneiterung, sondern um typische Myalgien. Herr Halle demonstriert sodann noch eine andere Pat., die von anderer Seite 14mal intranasal operiert worden war, die Operation von außen war verweigert worden. Halle hat nach seiner Methode die Stirnhöhle von innen eröffnet, sie ist noch jetzt breit zugängig und fast ausgeheilt.

Diskussion:

Herr Grossmann hat die zuerst von Herrn Halle vorgestellte Pat. vorher behandelt. Die erste Operation war nur eine probatorische Eröffnung. Wegen der Schmerzen werde die Pat. dann mit Suggestion-Hypnose behandelt, wobei einmal in der Hypnose ein Einschnitt in die Haut gemacht wurde. Die Pat. war damals fast völlig geheilt. Man sieht, wie vorsichtig Erzählungen von Pat. über stattgehabte Operationen zu bewerten sind.

Herr Halle: Gerade um weitere Operationen zu vermeiden, ist die Erkennung von Myalgien sehr wichtig.

3. Herr Großmann: Ein schwerhöriger Pat. zeigte deutlich von außen sichtbare Pulsation der Art. tempor. und maxill. ext. Außerdem hatte er zwei Auricularanhänge und auf beiden Seiten des weichen Gaumens angeborene Spaltbildungen. Ein konsultierter innerer Kliniker konstatierte starkes diastolisches Geräusch und Aorteninsufficienz. Auf nochmaligen Hinweis auf die übrigen kongenitalen Bildungen ließ er jedoch nach erneuter Untersuchung diese Diagnose fallen und kam zu dem Schlusse, daß es sich um kongenitale Defekte in der Anordnung der Sehnenfäden einer Herzklappe handeln müsse.

Generated on 2019-10-24 13:22 GMT / http://hdl.handle.net/2027/uc1.b3252761
Public Domain in the United States, Google-digitized / http://www.hathitrust.org/access_use#pd-us-google
Digitized by Google
Original from UNIVERSITY OF CALIFORNIA

Tagesordnung. Diskussion zu dem Vortrage des Herrn Blumenthal: Über Radikaloperationen des Ohres mit Wundverschluß ohne Plastik.

Herr Passow: Der Vortragende hätte darauf hinweisen müssen, daß die Methode nicht neu ist. Küster und Bergmann, die den ersten Anstoß zur Entwicklung der Radikaloperationen gaben, behandelten den Gehörgang in dieser Weise. Die Einführung der Plastik von Stacke wurde als besonderes Verdienst anerkannt. Die Blumenthalsche Behandlung gibt keinen guten Überblick und erschwert die Nachbehandlung. Außerdem ist der häutige Gehörgang meist nicht als Schlauch zu erhalten, er reißt fast immer ein. Über das Eintreten von Rezidiven nach dieser Behandlungsart ist jetzt noch nichts zu sagen, man müßte die Fälle nach zwei Jahren wiedersehen.

Herr Brühl: Der Granulationszug nach hinten reicht bei einigermaßen großer Höhle nicht aus, um den Gehörgang weit genug nach hinten zu ziehen. Doch kommt dieses Bedenken praktisch kaum in Betracht, da der häutige Gehörgang entweder einreißt oder in seinem tiefsten Stück gangränös wird.

Herr Wagener: Eine Verlängerung der Dauer der Operation kann nicht in Betracht kommen, wenn die Resultate besser sind. Daß eine Verdünnung der Lappen die Epidermisierung vergrößert, wie Blumenthal behauptet, stimmt nicht, die Epidermis wächst genau so gut. Es ist richtig, die Operationshöhle möglichst klein anzulegen, doch reicht selbst eine große Plastik manchmal nicht aus, um die Höhle zu übersehen, man muß dann eine kleine retroaurikuläre Öffnung lassen. Je größer die vordere Öffnung ist, desto besser ist der Luftzutritt und damit auch die Epidermisierung.

Herr Blumenthal: Es sollte nur der Beweis erbracht werden, daß eine Plastik nicht in allen Fällen notwendig ist. Bei geringer Zerstörung und Sitz der Erkrankung im Kuppelraum und Antrum ist keine Plastik nötig. Bei weitem Gehörgang erhält man einen sehr guten Überblick. Nur für diese Fälle ist das Verfahren geeignet. A. Sonntag-Berlin.

Sitzung vom 6. Dezember 1912.

Vorsitzender: Herr Passow.
Schriftführer: Herr Beyer.

Vor der Tagesordnung demonstriert 1. Herr Wagener einen neuen Mandrin, der die Einführung der Kuhntschen Tubus zur peroralen Tubage erleichtert. Der bisherige, von Kuhnt angegebene Mandrin hat eine sehr starke Krümmung, die nach Ansicht von Wagener keine physiologische ist und die Einführung erschwert. Auch die Ausführung des Mandrins ist, da sie nur in einer bestimmten Stellung möglich ist, erschwert, häufig wird dabei der Tubus mit herausgerissen. Der Kopf des alten Mandrins ist so dick, daß neben ihm keine Luft vorbeistreichen kann. Der neue Mandrin sieht aus wie eine etwas dickere kupferne Kehlkopfsonde, er ist nach allen Seiten biegsam. Eine Größe genügt für Erwachsene und Kinder. Da der Kopf durchlöchert ist, kann die Luft gut vorbeipassieren. Die Einführung geschieht in Narkose, nachdem mit einem Dreikantspatel die Epiglottis eingestellt ist, leicht unter Leitung des Auges.

Diskussion:

Herr Sturmann gibt zu, daß die Einführung des Kuhntschen Instrumentes nicht gerade leicht ist, bei etwas Übung jedoch verschwinden die Schwierigkeiten. Die starke Krümmung ist gerade praktisch, da der Larynx in Narkose schwer nach vorn zu ziehen ist.

Generated on 2019-10-24 13:22 GMT / http://hdl.handle.net/2027/uc1.b3252761
Public Domain in the United States, Google-digitized / http://www.hathitrust.org/access_use#pd-us-google
Digitized by Google
Original from UNIVERSITY OF CALIFORNIA

2. Herr Bruck stellt folgenden Fall zur Diskussion: Eine Pat. hatte sich gelbes Bienenwachs von sehr niedrigem Schmelzpunkte als Antiphone in beide Ohren gesteckt. Als sie diese entfernen wollte, gelang es ihr nur teilweise, das Wachs hatte sich verflüssigt und den Gehörgang und Trommelfell mit einer Schicht überzogen, die auch Entfernungsversuchen von ärztlicher Seite trotzte. Da Wachs in Schwefelkohlenstoff und Terpentinöl löslich ist, versuchte Bruck Einträufelungen von letzterem, doch ohne Erfolg, das Resultat war eine Otitis ext. diff. Auch Äthereingießungen erwiesen sich als nutzlos.

Diskussion:

Herr Halle warnt vor der Anwendung von Benzin, das heftige Schmerzen verursache. Als Antiphon empfiehlt Halle einen von Hartparaffin umgebenen Wattekern, an dem ein Seidenfaden befestigt ist.

Herr Passow läßt als Antiphone einfache Gummipfröpfe benutzen.

Herr Beyer bestätigt auf Grund eigener Beobachtungen die Schwierigkeit der Enfernung derartiger Pfröpfe.

Herr Sonntag rät zur kontinuierlichen Spülung mit ca. 50grädigem Wasser, welche Temperatur ja bei kalorischen Prüfungen noch gut vertragen wird.

3. Herr Beyer demonstriert einen Pat., bei dem die Operation ein ausgedehntes Cholesteatom ergab. Der Pat., ein alter Mann, kam wegen einer Schwellung, die sich vom Nacken bis über die Schuppe erstreckte, in Behandlung. Das Trommelfell zeigte außer einer Trübung keine Besonderheiten, Gehör für Flüstersprache stark herabgesetzt, Rinne negativ, kein Fieber. Beyer dachte zuerst an eine nach einer zurückgegangenen akuten Otitis lokalisierte Entzündung im Warzenfortsatz oder ein Gumma. Bei der Operation erwies sich das Mittelohr gesund, dagegen zeigte sich ein Riesen-Cholesteatom, welches nach hinten bis über die Mittellinie des Schädels reichte, nach unten bis zum Foramen magnum, nach oben bis zum Schläfenlappen. Die Tabula vitrea fehlte, die Dura mater lag bis zum Kleinhirn frei, auf ihr war der Sinus als strangförmige Andeutung zu erkennen. Beyer glaubt, daß es sich bei dem Fehlen jeglicher Mittelohrerkrankung um ein Cholesteatoma verum handelt. Man sieht jetzt bei dem Pat. hinter dem Ohre wie in einen Tunnel hinein, der in der Höhe etwa 7, in der Breite etwa 5 *cm* Durchmesser hat. Eine Plastik hat der Pat. abgelehnt.

4. Herr Brühl. Mikroskopische Demonstration eines in vivo diagnostizirten Falles von **beiderseitiger Otosclerose.**

Brühl demonstriert eine Reihe von Präparaten mit dem Projektionsapparat über Otosclerose, die an einer 39jährigen Frau zu Lebzeiten mittelst der Funktionsprüfung diagnostiziert worden war. Die ausgezeichneten Präparate, deren Abbildung in der Monatsschrift für Ohrenheilkunde mißlungen sind, beweisen die Richtigkeit der Diagnose.

Außerdem zeigt Brühl noch 8 von ihm untersuchte Fälle von Knochenalterationen im Felsenbein; 5 ohne Otosclerose (Stapesankylose), 3 mit Otosclerose. Von letzteren waren 2 taub (alte Leute), 1 schwerhörig (jugendlich); auch in diesem Falle wurde in vivo die richtige Diagnose gestellt. Die Prädilektion der Knochenalterationen vor dem Vorhofsfenster erklärt Brühl durch die starke funktionäre Belastung dieser Stelle, dieselbe zeigt sich daraus, daß beim hörenden Menschen das Ringband des Steigbügels vorn breiter

Generated on 2019-10-24 13:22 GMT / http://hdl.handle.net/2027/uc1.b3252761
Public Domain in the United States, Google-digitized / http://www.hathitrust.org/access_use#pd-us-google
Digitized by Google
Original from UNIVERSITY OF CALIFORNIA

wird wie hinten, während es beim nicht hörenden, ungeborenen, vorn und hinten gleich lang ist.

Diskussion:

Herr Wagener: Vielleicht ist es dem Vortragenden aufgefallen, daß bei allen Präparaten, physiologischen und pathologischen, die Stapesplatte nicht gerade im ovalen Fenster steht, sondern schief, und zwar in der Weise, daß der vordere Teil der Stapesplatte mehr nach außen gehebelt erscheint, der hintere Teil jedoch mehr nach innen, vestibularwärts.

Herr Beyer meint, daß dies die Folge des Zuges des M. stapedius wäre.

Herr Brühl schließt sich dieser Meinung an. A. Sonntag-Berlin.

Bücherbesprechungen.

Die Ostitis chronica metaplastica der menschlichen Labyrinthkapsel. Otosklerose, Stapesankylose, Spongiosierung der Labyrinthkapsel. Von Paul Manasse, Straßburg. Mit 20 Figuren auf Tafel I—XIII. Wiesbaden, Verlag von J. F. Bergmann, 1912.

Manasse bringt nach einer kurzen Einleitung den ausführlichen Bericht über das Untersuchungsresultat von zehn histologisch bearbeiteten Krankheitsfällen, für die er als gemeinschaftliches Kennzeichen die „Ostitis chronica metaplastica" der Labyrintkapsel aufstellt. In anatomischer Beziehung unterscheidet er die Alterationen des knöchernen von denjenigen des häutigen Labyrinths. Für alle veränderten Stellen ist das Fehlen der knorpelhaltigen Interglobularräume, die sich in der normalen Labyrinthkapsel finden, charakteristisch. Von vorneherein sieht Manasse in den mit Hämatoxylin stärker gefärbten die jüngeren Partien, in den schwächer gefärbten die älteren. In den Hohlräumen der jüngeren Partien findet sich ein Gewebe, das neben reichlichen Osteoblasten (Rundzellen, Spindelzellen) auch Riesenzellen aufweist. Größere Gefäße und derbes Bindegewebe findet Manasse in dieser Region niemals, desgleichen fehlen Myeloblasten und Fettgewebe. Mit Recht hebt Manasse hervor, daß dieses rundzellenreiche Gewebe nicht dem lymphoiden Mark entspricht. Innerhalb der Knochengrundsubstanz läßt sich an den jüngeren Stellen eine eigentümliche siebartige Durchlöcherung feststellen derart, daß in dem dunkelblauen Gewebe massenhafte kleine rundliche oder längliche und zackige Defekte zu beobachten sind, die von einer Zelle ausgefüllt werden. In den älteren Partien des neugebildeten Knochens finden sich, soweit es sich um kleine isolierte Knochenherde handelt, kräftige Knochenbalken. Die Knochensubstanz enthält Knochenkörperchen, weist jedoch kein Lamellensystem auf. Die Hohlräume in diesem Abschnitte des Knochens enthalten wenige Zellen, dagegen größere Blutgefäße und zartes Bindegewebe. Ich stimme in der histologischen Beschreibung des Bildes mit Manasse überein, kann jedoch die Bezeichnung jüngere und ältere Partien nicht glücklich gewählt finden, denn das Wesentliche ist nicht das verschiedene Alter der Veränderungen, sondern die Frage, ob es sich um abgeschlossene Veränderungen oder um weiter fortschreitende handelt. Die Stellen, die Manasse als die Stellen der älteren Veränderungen bezeichnet, betreffen den in pathologisch-anatomischer Beziehung abgeschlossenen Prozeß, wobei ich bemerken möchte, daß ich als we-

Generated on 2019-10-24 13:22 GMT / http://hdl.handle.net/2027/uc1.b3252761
Public Domain in the United States, Google-digitized / http://www.hathitrust.org/access_use#pd-us-google
Digitized by Google
Original from UNIVERSITY OF CALIFORNIA

sentlichste Veränderungen neben den Veränderungen im Knochen selbst das Auftreten der pathologischen Blutgefäße erblicke. Die blaugefärbten jüngeren Partien sind lediglich das Zeichen, daß an diesen Stellen der pathologisch-anatomische Prozeß noch nicht zu seinem Abschluß gelangt ist und fortschreitet, und es ist nicht zweifelhaft, daß die Endgültigkeit in den Veränderungen dieser Stellen gleichfalls in dem Auftreten der pathologischen Vaskularisation gipfelt. An denjenigen Stellen, an welchen der gesamte Prozeß längst zum Abschluß gelangt ist, ist der Knochen kompakt und wird von reichlichen pathologischen Gefäßen durchzogen. Im gesamten Prozeß der Knochenerkrankung sieht der Autor den Neubildungsprozeß als das primäre, den Resorptionsprozeß als das sekundäre an. Was den Beginn des Prozesses anlangt, so meinte Manasse ursprünglich, daß sich an dem perivaskulären Bindegewebe der Knochengefäße Osteoblasten bilden, die zunächst einen Teil des alten Knochens einschmelzen und dadurch einen Platz schaffen, an dem die Knochenneubildung einsetzen kann. Manasse hat jedoch später diese Ansicht falldn gelassen und kommt zur Anschauung, daß die primäre Knochenneubildung von den Gefäßkanälen der intakten Labyrinthkompakta ihren Ausgang nimmt, wobei ohne vorherige lakunäre Resorption der alte Knochen verdrängt wird. In dem Namen Ostitis metaplastica will der Autor nur zum Ausdruck bringen, daß die Labyrintkapsel umgewandelt worden, daß sie eine neue Art von Knochen erhalten hat und daß an eben denselben Stellen der normale Knochen durch den neugebildeten ersetzt worden ist. Überaus häufig waren in den Fällen Manasses atrophisch degenerative Veränderungen am häutigen Labyrinth zu beobachten.

Anhangsweise berichtet Manasse über drei Fälle von Stapesankylose anderer Herkunft. In dem einem Falle lag der Stapesankylose eine Anhäufung von Kalkkristallen, im zweiten ein chronisch entzündlicher Prozeß an der Paukenhöhlenschleimhaut (Periostitis chronica ossificans) zugrunde.

Im klinischen Teile der Arbeit diskutiert Manasse die Frage über die klinische Wertigkeit der Veränderungen in der knöchernen Labyrinthkapsel und in denjenigen am häutigen Labyrinth. Die Frage der Kongenitalität ist nach dem derzeitig vorliegenden Material endgültig nicht zu entscheiden. Manasse bringt einen kurzen Überblick über die diesbezüglich in der Literatur niedergelegten Fälle. Erwähnen möchte ich, daß der Befund florider ostitischer Herde an einem 84jährigen Individuum nicht unbedingt gegen die Kongenitalität spricht; er ist lediglich ein Zeichen dafür, daß in einzelnen Regionen des veränderten Knochens der pathologisch-anatomische Prozeß noch im hohen Alter progredient, d. h. noch nicht zum Abschluß gelangt ist. Sowohl in der Diskussion seiner eigenen Befunde als auch bei der Besprechung der verschiedenen Theorien über den Ursprung der bei Otosklerese gefundenen anatomischen Veränderungen hebt Manasse die Veränderungen der Felsenbeingefäße gebührend hervor. Er neigt zur Annahme der von O. Mayer aufgestellten Hypothese, daß sowohl die Knochenerkrankung, wie die Alteration des häutigen Labyrinth zurückzuführen seien auf die gleiche Ursache, auf eine Erkrankung des Gefäßsystems und damit in letzter Linie der Felsenbeingefäße. Das Auffallendste im Bilde der vollentwickelten Veränderungen ist entschieden der Befund der neuentwiekelten pathologischen Blutgefäße der Labyrinthkapsel. Es ist deshalb nicht klar, warum Manasse die Nomenklatur Ostitis chronica metaplastica und nicht viel eher die weit klarere und meines Erachtens treffendere Benennung Ostitis vasculosa gewählt hat.

Digitized by Google
Original from UNIVERSITY OF CALIFORNIA
Generated on 2019-10-24 13:22 GMT / http://hdl.handle.net/2027/uc1.b3252761
Public Domain in the United States, Google-digitized / http://www.hathitrust.org/access_use#pd-us-google

Die ausgezeichnete Arbeit, welcher 13 Figurentafeln beigegeben sind, ist ein wertvoller Beitrag für die Lehre von der Otosklerose.

Alexander (Wien).

Lehrbuch der Krankheiten des Ohres und der Luftwege einschließlich der Mundkrankheiten von Alfred Denker und Wilhelm Brünings (mit 365 zum großen Teil mehrfarbigen Abbildungen im Text). Jena, Gustav Fischer, 1912.

In der letzten Zeit sind eine Reihe von Lehrbüchern der Otologie erschienen, so daß einem bange wird, wenn man ein neues angekündigt sieht. Wenn man mit diesem Gefühl das Denkersche Buch aufschlägt, wird man angenehm enttäuscht. Man überzeugt sich durch die Kombination der drei Fächer und die Vorrede, daß der Zweck ein anderer ist. Das Buch „soll den Studierenden in das Sondergebiet einführen und dem praktischen Arzte ein Ratgeber sein". Dieser Zweck wird auch erreicht. Gut und einfach geschrieben sind für den besagten Zweck besonders die Kapitel über die chirurgische Behandlung. Klar und flott das Kapitel über die Taubstummheit. Natürlich unterlaufen in einem größeren Buch auch Unrichtigkeiten, auf die aufmerksam zu machen wohl die Pflicht des Referenten ist. Z. B. S. 8: wird behauptet, das die Shrapnellsche Membran ein aus Mucosa und Cutis gebildeter Teil des Trommelfelles ist, während neuere Forschungen (Bondy) nachgewiesen haben, daß sie entwicklungsgeschichtlich überhaupt nicht zum Trommelfell gehört und auch nicht als Teil des Trommelfelles, dem die Membrana propria fehlt, aufgefaßt werden kann.

Beim Schwabachschen Versuch wäre es wohl besser, statt positiv und negativ verkürzt und verlängert zu sagen, um so mehr, da das Buch für Praktiker bestimmt ist und diese unseligen Bezeichnungen schon beim Rinne dem Anfänger große Schwierigkeiten bereiten.

Störend wirkt eine Reihe von Unrichtigkeiten in dem Kapitel über Labyrinth. Die Prüfung eines Labyrinthes durch quere Durchleitung des galvanischen Stromes von Ohr zu Ohr hat sich als sehr unpraktisch erwiesen, da wir dabei ja beide Labyrinthe ungleichartig reizen. Es kommt da wohl am besten die Versuchsanordnung: ein Pol vor dem Ohre, der andere auf der Stirne in Betracht.

Auf derselben Seite 55 wird eine Perforation des Trommelfelles als Voraussetzung für das Gelingen des Fistelsymptoms hingestellt. Da nur eine Druckschwankung, nicht aber ein direktes Eindringen der Luft in die Trommelhöhle zur Entstehung des Fistelsymptoms nötig ist, so ist selbstverständlich bei verheilter Trommelfellperforation das Fistelsymptom möglich.

Solche Fälle wurden nicht nur vom Referenten, sondern auch von anderen Autoren (Zitowitsch) beobachtet.

Ganz unrichtig ist die Angabe, daß nach einseitiger Labyrinthzerstörung horizontaler Nyst. auftritt. Im Gegenteil, dieser Nystagmus ist stets ausgesprochen rotatorisch, eine Eigenschaft, die differentialdiagnostisch oft von außerordentlichem Werte ist.

Die absoluten Zahlen beim Drehnystagmus sowie die Dauer von acht Tagen, die bei sämtlichen Labyrinthsymptomen angegeben ist (S. 56 und 57), sind wohl als breite Durchschnittszahlen sehr schematisch aufzufassen, sonst wären sie unrichtig. Das merkwürdige, bisher noch nicht aufgeklärte Verschwinden des calor. Nyst. auf der gesunden Seite nach Zerstörung eines Labyrinthes tritt nach Denker erst mehrere Monate später auf, nach unseren Erfahrungen aber schon ganz kurze Zeit nach der Labyrinthzerstörung auf.

Digitized by Google
Original from UNIVERSITY OF CALIFORNIA
Generated on 2019-10-24 13:22 GMT / http://hdl.handle.net/2027/uc1.b3252761
Public Domain in the United States, Google-digitized / http://www.hathitrust.org/access_use#pd-us-google

Bei Fistelsymptom ist der calor. Nyst. auf der erkrankten Seite nicht, wie Denker angibt, verstärkt, sondern im Gegenteil fast immer herabgesetzt. Er kann allerdings scheinbar verstärkt sein, es ist dies aber nur die raschere Wirkung der Temperatur bei der freiliegenden Labyrinthwand. Diese Wirkung tritt aber auch bei anderen Fällen, bei denen die Labyrinthwand freiliegt, z. B. radikal operierten Fällen ohne Fistelsymptom und ohne andere Zeichen von Übererregbarkeit ebenso rasch auf.

Sehr gelungen ist der Teil: Nasenerkrankungen.

Sehr erfreulich ist ein gewisser Konservativismus, der ja bei den effektiven operativen Leistungen des Verfassers auf diesem Gebiete sehr angenehm berührt. Besonders verdienstvoll ist es, daß Verfasser wiederholt auf die Schädigungen hinweist, die durch Eingriffe in der Nase (Tamponade) dem Ohre verursacht werden können.

Daß der Druck und die Ausstattung des Buches ausgezeichnet ist, braucht bei dem Fischerschen Verlag kaum erwähnt zu werden.

Erich Ruttin.

Die Kapitel über die Krankheiten der Mundhöhle, des Mund- und Kehlkopfrachens, des Kehlkopfes, der Luftröhre und der Bronchien stammen aus der Feder W. Brünings. Seine concise und klare Art der Darstellung ist ja jedem Fachkollegen genugsam bekannt und reiht sich dieses sein Lehrbuch würdig an die früheren Arbeiten des Verfassers. Jedes Kapitel enthält entsprechende anatomische und physiologische Vorbemerkungen und wird das jedesmalige genaue Eingehen auf die differenzialdiagnostischen Momente jedem sehr zustatten kommen, der sich dieses ausgezeichneten Buches bedient. So wie dieses den Studierenden rasch und gründlich mit allem Wichtigen in unserem Spezialgebiete vertraut macht, wird es auch dem praktischen Arzte stets ein guter und verläßlicher Ratgeber sein, wenn er sich einmal über etwas im Unklaren befindet und sicheren Aufschluß zu haben wünscht.

Geradezu klassisch ist das Kapitel über die Krankheiten des Mund- und Kehlkopfrachens.

Doch soll damit nicht gesagt sein, daß die folgenden Abhandlungen nicht ebenso ausgezeichnet sind. Bewegen sie sich doch in des Verfasser ureigenem Gebiete, in dem er schon so vieles, dauernd Wertvolles mitgeteilt hat.

Überall wird die Therapie eingehend auseinandergesetzt und, so weit sie eine operative ist, die Indikationsstellung klar präzisiert.

Das Lehrbuch ist überreich an sehr instruktiven, guten und zum Teil farbigen Abbildungen.

Diese sowie die gut gewählte Art des Druckes erhöhen die Übersichtlichkeit und Deutlichkeit des Werkes, das für unser Spezialgebiet als ein Gewinn bezeichnet werden muß.

F. Schlemmer.

Das Gehörorgan und die oberen Luftwege bei der Beurteilung der Militärdienstfähigkeit. Von Oberstabsarzt z. D. Dr. Wilhelm Hasslauer in München. — Verlag von Oskar Coblentz, Berlin, W. 30.

Verfasser hat sich der mühevollen, aber auch dankenswerten Aufgabe unterzogen, dem nicht spezialistisch vorgebildeten Sanitätsoffizier — insbesondere dem musternden, aushebenden und die Rekruten einstellenden — einen Ratgeber an die Hand zu geben, welcher die Beurteilung der Erkrankungen des Gehörorganes und der oberen Luftwege ermöglichen, respektive erleichtern soll.

Digitized by Google
Original from UNIVERSITY OF CALIFORNIA
Generated on 2019-10-24 13:22 GMT / http://hdl.handle.net/2027/uc1.b3252761
Public Domain in the United States, Google-digitized / http://www.hathitrust.org/access_use#pd-us-google

Diese Aufgabe hat der Verfasser in dem verhältnismäßig geringen Umfange von 220 Seiten in mustergültiger Weise gelöst, wobei auch anschließend die Grundsätze erschöpfend besprochen erscheinen, nach welchen die verschiedenen Länder mit stehenden Herren bei der Beurteilung der Erkrankungen des Ohres und der oberen Luftwege für die Militärdiensttauglichkeit verfahren.

In eingehender Weise wird der Vorgang bei der Musterung, bei der Einstellung und im Verlaufe der Dienstzeit an der Hand der bestehenden Vorschriften besprochen, wobei der Verfasser auf Grund seiner langjährigen reichen Erfahrung manch beherzigenswerten Vorschlag einstreut; hierauf findet die Dienstunbrauchbarkeit ohne und mit Versorgung bei der unausgebildeten und der ausgebildeten Mannschaft eine ausführliche Erörterung und ebenso der Zusammenhang zwischen den einzelnen Krankheiten und den Schädlichkeiten des militärischen Dienstes.

Der Behandlung der einzelnen Krankheiten während der Dienstzeit ist für den nicht spezialistisch gebildeten Sanitätsoffizier ein kurzes, aber durchaus genügendes Kapitel, der Beurteilung der Erwerbsunfähigkeit dagegen ein breiterer Raum gewidmet.

Wiewohl das Buch für den deutschen Sanitätsoffizier berechnet und bestimmt ist, so kann das Werk mit Rücksicht darauf, daß im ganzen und großen eine ziemliche Übereinstimmung in der Klassifizierung der einzelnen Krankheitsformen und in der Beurteilung ihres Einflusses auf die Tauglichkeit, bzw. den Grad der Tauglichkeit bei allen Armeen besteht, auch dem nichtdeutschen Militärarzte wärmstens empfohlen werden.

Eine neue Auflage des Buches wird auch die neue „Vorschrift für die ärztliche Untersuchung der Wehrpflichtigen, Wien 1912," zu berücksichtigen haben, die in manchen Punkten von der aus dem Jahre 1906 stammenden Abweichungen aufweist. Lawner.

Festschrift. Höchster Farbwerke vorm. Meister Lucius & Brüning, 1863 bis 1913.

Anläßlich des 50jährigen Bestandes der Höchster Farbwerke gab die Unternehmung eine Festschrift heraus. In kurzen Zügen wird die Entwicklung der Farbwerke von den kleinsten Anfängen bis zu dem heutigen weltumspannenden Unternehmen erzählt, die Erfindung und Darstellung verschiedener Farbstoffe, sowie zahlreicher pharmazeutischer Präparate. Durch die Errichtung einer bakteriologischen und Serumabteilung kam die Fabrik mit der medizinischen Wissenschaft in Kontakt und ihre Firma wurde in weiten ärztlichen Kreisen bekannt. Die Festschrift stellt in ihrer eleganten und vornehmen Ausführung mit zahlreichen künstlerisch vollendeten Zeichnungen und Reproduktionen interessanter Dokumente und Plänen der Fabriksanlagen ein würdiges Gedenkblatt eines großartigen deutschen Industrieunternehmens dar.

Fremel.

Referate.

I. Allgemeines.

Principes de crénothérapie oto-rhino-laryngologique. Par Lermoyez. (Annales des maladies de l'oreille 1911, 11e Livraison.)

Die Therapie mit Mineralwässern ist in der Ohren- und Nasenheilkunde zurzeit fast völlig vernachlässigt. Die einen kümmern sich nicht um sie, die

Digitized by Google
Original from UNIVERSITY OF CALIFORNIA
Generated on 2019-10-24 13:22 GMT / http://hdl.handle.net/2027/uc1.b3252761
Public Domain in the United States, Google-digitized / http://www.hathitrust.org/access_use#pd-us-google

anderen erklären sie sogar für schädlich. Und doch kann eine rationelle Indikationsstellung viel nützen. Die Crenotherapie ist anzuwenden bei eitrigen Katarrhen, bei schleimigen Katarrhen, hydrorrhoischer Ozaena, Nervenschmerzen und Spasmen, Ozaena, Syphilis, Tuberkulose. Gegen eitrige Katarrhe kommen Schwefelwässer in Betracht. Es folgen die Besprechungen einzelner französischer Badeorte; für Kinder wird Challes und Uriage, für Erwachsene Cauterets, Bagnères de Luchon etc. empfohlen.

Schleimige Katarrhe: *a)* bei lymphatischen Kindern: Arsen- und Solwässer, *b)* arthritische Kinder: Für sie ist nur Le Mont-Dore mit seiner dekongestionierenden Wirkung geeignet. *c)* Bei Erwachsenen ist vor allem die lokale Therapie mit Schwefelpulver und Schwefelwasser zu empfehlen; bei Nervösen ist wieder Mont-Dore mit seinen hyperthermalen Arsen- und Siliziumquellen. Besonders Inhalationen tun gute Wirkung. Die Allgemeintherapie: Sie ist bei jenen Nasen-, Hals- und Ohrenleidenden anzuwenden, deren Lokalübel durch Allgemeinleiden bedingt ist (Dyspepsie, Darmstörungen, Adnexerkrankungen, Leber- und Nierenaffektionen, Diabetes, Gicht etc.).

Die Hydrorrhöe ist diuretischen Kuren zugänglich. Für Krämpfe eignen sich Kalkschwefelquellen, die an Ozaena Leidenden werden durch Schwefel momentan erleichtert, auch bei Syphilis wird die Quecksilberkur durch Schwefel wirksamer, während für Tuberkulose alle Bäderkuren schädlich sind.

Fröschels.

Gehäufte Fälle von Facialislähmung in einer Familie. Von Weber (Dortmund). (Münchener med. Wochenschr., 59. Jahrg., Nr. 36.)

Weber berichtet über 4 Fälle von rheumatischer Facialislähmung, welche in einer Familie in 2 Generationen 3 Mitglieder unabhängig voneinander befielen, und zwar jedesmal durch Jahre getrennt und sämtlich rechtsseitig. Es ist möglich, wie Auerbach annimmt, daß eine besonders geringe Widerstandsfähigkeit gerade der Gesichtsnerven vorliegt, es ist nach Verfasser aber auch möglich, daß irgend einer der Knochenkanäle, die der Facialis durchzieht, ganz besonders eng ist, so daß schon die geringste Schwellung der Knochenhaut durch Druck eine Lähmung derselben zur Folge hat. Sämtliche Fälle betrafen weibliche Personen. Reinhard.

II. Äußeres Ohr und Mittelohr.

Der gegenwärtige Stand der Lehre von der Otosklerose. Von Privatdozent Dr. Otto Mayer. (Wiener med. Wochenschr., 1912, Nr. 35 u. 36.)

Sehr anschaulich und übersichtlich geschriebener Überblick über die Entwicklung und den derzeitigen Stand der Otosklerosefrage. E. Urbantschitsch.

Über das Vorkommen von Meningokokken im Ohreiter. Von Döering (Halle a. d. S.). (Münchener med. Wochenschr., 59. Jahrg., Nr. 36.)

Kasuistische Mitteilung über 2 Fälle von Otit. med. pur., bei denen im Eiter, der während der Freilegung des Antrums diesem entnommen war, kulturell und morphologisch Meningokokken nachgewiesen wurden. Doering bezeichnet dies

Digitized by Google
Original from UNIVERSITY OF CALIFORNIA
Generated on 2019-10-24 13:22 GMT / http://hdl.handle.net/2027/uc1.b3252761
Public Domain in the United States, Google-digitized / http://www.hathitrust.org/access_use#pd-us-google

als selten und wegen der Ansteckungsgefahr als wichtig; er empfiehlt daher jedesmal auch die bakteriologische Untersuchung des Ohreiters.

Bei einem dritten Patienten mit Mastoiditis fand sich der Meningococcus intracellularis Weichselbaum zwar nicht im Ohreiter, sondern in der Lumbalflüssigkeit, ebenfalls ohne Zeichen einer Meningitis cerebrospinalis epidemica. Der Fall endete letal trotz Labyrinthoperation und die Sektion ergab als Todesursache: Eitrige Cerebrospinalmeningitis und Sepsis. Auch hier zeigt sich die Wichtigkeit der bakteriologischen Untersuchung bei eitrigen Mittelohrerkrankungen. Reinhard.

Otalgia angiosclerotica. Ein Beitrag zur Pathogenese der Schmerzempfindungen im Gehörorgane. (Aus der Ohrenabteilung der Allgemeinen Poliklinik in Wien [Prof. Dr. G. Alexander].) Von Dr. Conrad Stein. (Wiener klin. Wochenschr., 1912, Nr. 26.)

Verfasser ist auf Grund langjähriger Erfahrungen zur Überzeugung gekommen, daß in der Ätiologie schmerzhafter Empfindungen im Ohr die Arteriosklerose eine nicht unwesentliche Rolle spiele.

Der Schmerz wurde in den bezüglichen Fällen zumeist in die Tiefe des Ohres verlegt, nicht selten aber auch in den Gehörgang oder in den Warzenortsatz projiziert.

Einige Patienten klagten über Empfindungen, die das ganze Ohr betrafen und in den Hinterkopf oder die Schläfe ausstrahlten.

Die Schmerzempfindungen machten sich meistens nur auf einer Seite geltend und waren drückend, spannend, stechend oder krampfartig; sie dauerten entweder kontinuierlich an, jedoch in ihrer Intensität schwankend, oder sie traten intermittierend in wenige Minuten anhaltenden Attacken auf.

Zu den schmerzhaften Sensationen zählt Stein auch den quälenden Juckreiz bei durchaus normaler Hautbeschaffenheit des Gehörganges, ferner Parästhesien in Form von Kribbeln, Hitze- und Kältegefühl.

Als klinisch bedeutsames Moment hebt Stein hervor, daß es sich in der Mehrzahl der betreffenden Fälle um Patienten handelt, die nur von Ohrbeschwerden im allgemeinen belästigt werden; in 4 Fällen war es ausschließlich der Ohrenschmerz, der die Kranken zum Ohrenarzte führte und die Konstatierung des Grundleidens in der Folge veranlaßte.

Die Diagnose der Otalgia angiosclerotica kann nur bei Konstatierung einer Arteriosklerose sowie bei Mangel anderer kausaler Momente der Otalgie gestellt werden, eventuell ex juvantibus, besonders bei kontinuierlichen Schmerzempfindungen, denen ja für den arteriosklerotischen Prozeß nichts Charakteristisches zukommt.

Therapeutisch empfiehlt Verfasser, das Diuretin mehrere Wochen nehmen zu lassen beziehungsweise die Verordnung nach einiger Zeit zu wiederholen.

Lawner.

Digitized by Google
Original from UNIVERSITY OF CALIFORNIA
Generated on 2019-10-24 13:22 GMT / http://hdl.handle.net/2027/uc1.b3252761
Public Domain in the United States, Google-digitized / http://www.hathitrust.org/access_use#pd-us-google

Blutungen bei der Paracentese des Trommelfells. Von Dr. Karl Lüders (Wiesbaden). (Zeitschr. f. Ohrenheilk., Bd. LXVI, H. 1 u. 2, pag. 73—93.)

Stärkere Blutungen in der Paracentese, die sich jedoch durch lockere Tamponade schon stillen lassen, treten bei gewissen Konstitutionsanomalien (Chlorose, Nephritis, Diabetes) auf, bei erhöhtem Blutdruck (Fieber) und infolge entzündlicher Erscheinungen am Trommelfell und an der Paukenschleimhaut bei Otitiden im Verlaufe gewisser Infektionskrankheiten (Influenza, Masern, Scharlach und Diphtherie).

Sehr schwere Blutungen, die einen lebensgefährlichen Charakter annehmen, sind außerordentlich selten.

Verfasser hat 2 solche Fälle selbst beobachtet und auf Grund dieser und der in der Literatur bekannt gewordenen 6 Fälle kommt er zu folgenden Schlüssen:

1. Alle diese Fälle entstammten dem in die Paukenhöhle hinein verlagerten Bulbus venae jugularis, keiner der Carotis interna.

2. Eine Änderung in der Ausführung und Anlage der Paracentese ist wegen der größeren Gefahr einer Carotisblutung nicht anzuraten.

3. Nicht die Gefäßblutung an sich, sondern die Eröffnung eines großen Gefäßes in einer eiternden Höhle ist lebensgefährlich, weil es leichter zu Pyämie kommen kann (in 8 Fällen 2mal).

4. Wenn eine Operation wegen sich wiederholender Blutung nach der Paracentese indiziert ist, so soll die Unterbindung der Vena jugularis vorgenommen werden. Lawner.

Abstehende Ohren. By Ribert T. Morris (New York). (Post Graduate, Vol. XXVII, May 1912.)

Verfasser behebt diesen Zustand folgendermaßen: Entfernung allen Knorpels aus der Concha und manchmal auch aus Anthelix und Antitragus. Ausschneidung eines elliptischen Hautlappens von der rückwärtigen Conchabekleidung und der Warzenfortsatzgegend. Vernähung. In die Haut der Concha wird ein Loch gemacht, um während der Heilung den Abfluß des sich ansammelnden Blutes zu ermöglichen. Otto Glogau.

Ein Fall von Perichondritis gonorrhoica beider Ohrmuscheln. (Aus der dermatologischen Universitäts-Klinik zu Rostock [Prof. Wolters].) Von H. Fischer. (Zeitschr. f. Ohrenheilk., Bd. LXVI, H. 1 u. 2, pag. 112—117.)

Bei einem 22jährigen Mann, welcher innerhalb 6 Jahren viermal an akuter Gonorrhöe — zum Teil mit schweren Komplikationen — erkrankt war, entwickelte sich anläßlich der beiden letzten Infektionen eine Perichondritis beider Ohrmuscheln, welche — wenn auch der Gonokokkennachweis in den Krankheitsprodukten nicht erbracht wurde — als eine gonorrhoische aufgefaßt werden kann.

Die Wahrscheinlichkeit dieser Ätiologie ist durch die Tatsache motiviert, daß die Perichondritis zweimal im Verlauf einer mit schweren Komplikationen einhergehenden Gonorrhöe aufgetreten ist; für die Infektion auf dem Blut-

Generated on 2019-10-24 13:22 GMT / http://hdl.handle.net/2027/uc1.b3252761
Public Domain in the United States, Google-digitized / http://www.hathitrust.org/access_use#pd-us-google
Digitized by Google
Original from UNIVERSITY OF CALIFORNIA

wege spricht überdies die kurz nach der Perichondritis einsetzende Endocarditis.

In der Literatur hat Verfasser einen gleichen Fall nicht finden können, dagegen sind Perichondritiden gonorrhoischen Ursprungs am Kehlkopf schon mehrfach beschrieben worden (Barker). Lawner.

Des Chancres syphilitiques de l'oreille externe. Par Mm. Massia et Charvet (Lyon). (Annales des maladies de l'oreille 1911, 12e Livraison.)

Die Primäraffekte an den Ohrmuscheln sind selten. Die Autoren haben gelegentlich eines selbst beobachteten Falles die Literatur zusammengestellt. Nach Krause kommen unter extragenitalen Infektionen 0·185% auriculäre vor. Die größte Zahl stellen darunter die Kinder und die Leute über 30 Jahre. Von 23 Fällen waren 18 männliche Patienten. Die Infektion erfolgt in der Regel durch Berühren mit dem Munde (Kuß, Biß, Sprechen ins Ohr). Die Symptomatologie deckt sich mit der des Schankers an anderen Körperteilen. Auch die Inkubationsfrist ist die gleiche und die Behandlung nicht verschieden. Es folgen 30 Krankengeschichten, welche von den verschiedensten Autoren stammen. Fröschels.

Comment remédier à l'écartement du pavillon de l'oreille? Par Mermod (Lansanne). (Annales des maladies de l'oreille, 8e Livraison.)

Der Autor empfiehlt, bei der Korrektur der abstehenden Ohren sich nicht der Methode zu bedienen, die er zuerst von Alexander sah, nämlich die Resektion eines halbmondförmigen Stückes der Haut und des Knorpels samt Perichondrium. Bei dieser Methode bleibt auch vorne eine Narbe bestehen. Er empfiehlt das submucöse Ausschälen eines Knorpelstückes, indem man nun an der Hinterfläche der Ohrmuschel inzidiert. Dem Autor ist die Ruttinsche Operationsmethode, welche ausgezeichnete Resultate zeitigt, entgangen; aber auch die anderen einschlägigen Arbeiten würdigt er nicht.

Fröschels.

III. Labyrinth und Hörnerv.

Zur Salvarsanfrage in der Otiatrie. Von Dr. J. Lang, Assistenten der böhmischen Ohrenklinik in Prag. Deutsche med. Wochenschr., Nr. 9, 1913.

An der Hand einer Anzahl ausführlicher, recht interessanter Krankengeschichten zeigt Lang die Licht- und Schattenseiten der Salvarsanbehandlung in bezug auf das Gehörorgan. Gerade zu einer Zeit, wo eine ganze Menge von Fragen noch einer definitiven Beantwortung entbehren, ist ein solches Unternehmen doppelt dankenswert.

Die Dosierung des Salvarsan hat der Autor gemeinsam mit Janowsky derart geübt, daß durchschnittlich 0·01 *g* auf 1 *kg* des Körpergewichtes gerechnet wurde. Maximaldosis beim Manne 0·6 *g*, beim Weibe 0·5 *g*.

Besondere Aufmerksamkeit verdienen die Fälle von congenitaler Syphilis, die der Autor mit Pilocarpin behandelte, zumal es Lang geglückt ist, bei Taubheit durch Pilocarpininjektionen Besserung zu erzielen.

Oscar Beck (Wien).

Digitized by Google
Original from UNIVERSITY OF CALIFORNIA
Generated on 2019-10-24 13:22 GMT / http://hdl.handle.net/2027/uc1.b3252761
Public Domain in the United States, Google-digitized / http://www.hathitrust.org/access_use#pd-us-google

L'inclinaison et la rotation de la tête pendant l'epreuve calorique. Par L. Baldewerk. (Annales des maladies de l'oreille 1912, 3e Livraison.)

Der Autor stellte bei normalen Individuen ein Abweichen des Kopfes bei experimentell erzeugtem Nystagmus fest. Bei Kaltwasserspülung des Ohres Abweichen nach der gespülten Seite; bei Warmwasserspülung umgekehrt. Die Abweichung besteht in einer Neigung und Drehung. Der Pat. muß dabei die Augen geschlossen haben.

Die Neigung und Drehung können zusammen auftreten oder eine kann auf die andere folgen oder es besteht nur eine von beiden Bewegungen. Manchmal tritt Kopfnystagmus auf. Fröschels.

Die durch suppurative Mittelohrentzündungen verursachten Labyrinthkrankheiten. (Referat zum I. skandinavischen oto-laryngologischen Kongreß in Kopenhagen, August 1911.) Von Prof. Dr. V. Uchermann. (Zeitschr. f. Ohrenheilkunde, Bd. LXVI, H. 1 u. 2, pag. 49—68.)

Nach eingehender Erörterung der Wege, denen die Infektion vom Labyrinth nach dem Endocranium und der Schädelhöhle folgt, geht Verfasser auf die Symptome der möglichen Komplikationen über, die er einzeln bewertet. Er befaßt sich umständlich mit der Diagnose der verschiedenen Komplikationen, die eine suppurative Labyrinthitis begleiten können und legt — neben der Analyse der klinischen Symptome und der Funktionsproben — ein besonderes Gewicht auf die bioptischen Zeichen, die durch Untersuchung der Cerebrospinalflüssigkeit, in der Regel also durch Lumbalpunktion und durch Untersuchung des Blutes gefunden werden.

Bezüglich der Behandlung der Labyrinthitis läßt er sich durch folgende Sätze leiten.

Bei akuter Otitis media ohne Mastoidalsymptome genügt bis auf weiteres die Spaltung des Trommelfells; bei Mastoidalabscessen die partielle Resektion, respektive bei chronischen Fällen die totale Resektion, um durch Unterbrechung in der Zufuhr von Infektionsstoffen der spontanen Heilung bessere Chancen zu verschaffen.

Bei Fistelöffnungen ist auf das Aussehen und den Sitz in Verbindung mit dem Resultat der Funktionsprobe zu achten; trockene Fisteln dürfen nicht angerührt werden, eiternde sind bei teilweise erhaltener Hörfähigkeit zu erweitern und von Granulationen zu befreien. Die Dura muß von der Pars petrosa gelöst werden, um auf Komplikationen untersuchen zu können, später abwartendes Verhalten, wenn nötig, partielle Labyrinthoperation.

Bei Cholesteatoma labyrinthi muß die Öffnung erweitert werden zum Zwecke der Reinigung der vorhandenen Höhle.

Im allgemeinen hält er die Indikation für einen operativen Eingriff am Labyrinth erst dann für gekommen, wenn sich die geringsten Anzeichen von Komplikationen bemerkbar machen. Solange die Krankheit sich innerhalb ihres

Generated on 2019-10-24 13:22 GMT / http://hdl.handle.net/2027/uc1.b3252761
Public Domain in the United States, Google-digitized / http://www.hathitrust.org/access_use#pd-us-google
Digitized by Google
Original from UNIVERSITY OF CALIFORNIA

Gebietes hält, will er das Labyrinth in Ruhe gelassen wissen, gleichgültig, ob nun die Krankheit manifest oder latent erscheint.

Treten gewisse cerebrale und besonders meningeale Symptome hinzu, dann wären die objektiven bioptischen Merkmale an dem Lumbalpunktat zu berücksichtigen; ist die Flüssigkeit steril, so wäre die Wirkung der Punktion abzuwarten, gegebenenfalls letztere zu wiederholen; ist sie jedoch nicht steril, so erscheint die breite Labyrinthektomie mit Spaltung der Dura erforderlich.

Bei hinterem tiefen Extraduralabsceß hält er es in der Regel für angezeigt, den anstoßenden Teil der Pars petrosa zu entfernen.

Bei großen Cerebellumabscessen scheint ihm eine Gegenöffnung nach der Regio suboccipitalis sehr zweckmäßig (Trepanation).

Wenn der Verdacht einer cerebralen Komplikation vorliegt, soll stets außerdem die Sinuswand bloßgelegt und auf Sinusphlebitis untersucht werden; ist eine solche zu konstatieren, so soll zunächst nur diese angegangen werden, weil die Symptome danach nicht selten zurückgehen.

Über traumatische Labyrinthitis hat Verfasser keine persönliche Erfahrung, allgemein wird jedoch von den Autoren in solchen Fällen zu sofortiger Labyrinthektomie geraten.

Hinsichtlich der Necrosis labyrinthi steht er auf Seite jener, die sofort operieren. Lawner.

Über Schallschädigung im Gehörorgan bei Tauben. Von Walter Klett. (Dissert., Jena 1912.)

Es gelingt durch intensive Schalleinwirkung, Veränderungen im inneren Ohr von Vögeln zu erzeugen, die als eine degenerative Atrophie gedeutet werden müssen und die den Befunden Wittmaacks und anderer am Säugetierohr gleichzusetzen sind. Der Degenerationsprozeß ergreift gleichzeitig das ganze Neuron, am stärksten werden die Ganglienzellen befallen, eine Tatsache, die sich aus dem Bau der Vogelpapille erklärt. Der Degenerationsprozeß ergreift bei derselben Tonhöhe stets denselben Bezirk der Papilla acustica in ungefähr gleicher Ausdehnung, es werden also die früheren Versuche völlig bestätigt, neue Schlußfolgerungen bezüglich der Helmholtzschen Resonanztheorie dürfen aber auch hieraus nicht gezogen werden. Der Vestibularapparat verhält sich diesen Hörschädigungen gegenüber völlig indifferent, Veränderungen irgend welcher Art lassen sich an ihm durch diese Versuche nicht erzielen. Fritz Loeb.

Examen fonctionell du labyrinthe chez le veillard. Par Patenostre. (Annales des maladies de l'oreille, 2e Livraison.)

Die Untersuchungen des Autors erstrecken sich auf das Labyrinth von 60—70jährigen Leuten. 1. Untersuchung des vorderen Labyrinths: Sowohl bei Männern wie bei Frauen ist das Gehör in der Regel links besser als rechts.

Digitized by Google
Original from UNIVERSITY OF CALIFORNIA
Generated on 2019-10-24 13:22 GMT / http://hdl.handle.net/2027/uc1.b3252761
Public Domain in the United States, Google-digitized / http://www.hathitrust.org/access_use#pd-us-google

Es zeigt sich für die Konversationssprache eine deutliche Abnahme des Gehörs. Flüstersprache wurde von einem Drittel der beobachteten Fälle (im ganzen 24 Männer und 23 Frauen) auf mehr als 6 *m*, von einem Drittel zwischen $4^1/_2$ und 6 *m* und vom letzten Drittel weniger als $4^1/_2$ *m* gehört. Frauen hören im allgemeinen besser als Männer. Es zeigt sich ferner auch eine Abnahme des Gehörs für die Uhr. Die Knochenleitung sollte unter der Verdünnung des alternden Knochens leiden, diese Abnahme kann aber durch die gleichzeitige stärkere Kalkablagerung kompensiert werden. Fünf Sechstel der alten Leute hören die Uhr vom Knochen aus nicht. Eine Abnahme des Gehörs durch Luftleitung besteht auch für Stimmgabeln. Bei Knochenleitung ergibt sich eine völlige Unabhängigkeit beider Labyrinthe voneinander, da die Stimmgabel auf der einen Seite oft viel länger gehört wird als auf der anderen. Oft fehlt der Schwabach überhaupt. 2. Untersuchung des hinteren Labyrinths: Der Nystagmus tritt später auf wie bei jungen Leuten, wenn auch eine Abnahme der Knochenleitung zu verzeichnen ist. Die Dauer des Nystagmus übersteigt nie 80", ist also vermindert, desgleichen das Schwindelgefühl.

Fröschels.

IV. Otochirurgie.

Eitrige Labyrinthitis. Operation. Heilung. Von Torretta. (Arch. internat. d. laryngol., 1912, Nr. 3.)

Bei einem 7jährigen Knaben entwickeln sich im Verlaufe einer chronischen Otorrhöe labyrinthäre Symptome. Eine funktionelle Untersuchung ergibt, daß noch Sprachfehler besteht, während kalorischer Nystagmus auf dem kranken Ohr nicht ausgelöst werden kann. Torretta macht die Radikaloperation, stoßt auf ein Cholesteatom, das er entfernt, und eine Fistel im horizontalen Bogengang, der er folgt. Er eröffnet der Reihe nach die halbzirkelförmigen Bogengänge, die zum Teil vereitert sind, hingegen läßt er sowohl den Vorhof wie die Schnecke intakt. Pat. genest. Torretta benutzt diese Beobachtung, um die Existenz der zirkumskripten Labyrinthitis festzustellen und dann die von ihm gemachte Operation in solchen Fällen zu empfehlen.

Lautmann.

Akute Mastoiditis mit Komplikationen seitens der Hirnhäute und des Gehirns. Operation. Heilung. Von Devincenzi. (Revista de los hospitales. Montevideo, Uruguay, September 1912.)

In diesem Falle wurde der Sinus sigmoideus während der Operation geöffnet: als man im Begriffe war, den Schläfenlappen zu punktieren, entstand eine Apnoë, welche zur Unterbrechung der Operation zwang: trotzdem nahm der postoperative Verlauf einen sehr guten Gang und einige Tage später lief der cerebrale Eiter spontan ab, als man die Tamponade der Meningen entfernte und das Drainrohr ein wenig mobilisierte. Sonst bietet der Fall nichts Besonderes.

Menier.

Generated on 2019-10-24 13:22 GMT / http://hdl.handle.net/2027/uc1.b3252761
Public Domain in the United States, Google-digitized / http://www.hathitrust.org/access_use#pd-us-google
Digitized by Google
Original from UNIVERSITY OF CALIFORNIA

Paraffinum liquidum in der Wundbehandlung. Von Dr. Auerbach (Detmold). (Med. Klinik, 1912, Nr. 48.)

Zur Vermeidung des Anklebens von Verbandstoffen sowie konsekutiver Ekzeme bestreicht Verfasser die Umgebung der Wunde in weiter Ausdehnung, besonders auch die Haargrenzen, tüchtig mit Paraffinum liquidum.

E. Urbantschitsch.

Die Erfahrungen über die otogene „Meningitis" in der Göttinger Ohrenklinik von 1905—1911. (Aus der königl. Universitäts-Poliklinik für Ohren-, Nasen- und Halskranke [Geheimrat Prof. Dr. Bürkner].) Von Privatdozent Dr. W. Uffenorde. (Deutsche Zeitschr. f. Chir., Bd. 117, H. 5 u. 6.)

Die Erfahrungen beziehen sich auf 39 Meningitisfälle, von welchen 22 — also etwa 57% — vom Labyrinth aus induziert waren.

Uffenorde unterscheidet zwischen labyrinthogenen und den übrigen otogenen Meningitiden.

Bei den letzteren, dann bei Fällen von Großhirnabsceß mit Meningitis beschränkt er sich meistens auf die Totalaufmeißelung, Aufdeckung des Eiterherdes (Punktion des Cerebrum) und die Lumbalpunktion, die unter Umständen wiederholt und mit Erfolg angewendet wurde; eine Besserung der meningitischen Erscheinungen nach der Punktien trat jedesmal auch bei jenen Fällen ein, die nicht zur Heilung gelangten.

Betreffs der Duraincisionen verfügt Uffenorde über keine günstigen Erfahrungen; die Hirnsubstanz prolabiert, wodurch die Drainage des Subarachnoidalraumes gestört wird, und überdies verkleben auch die Schnittränder leicht, da in ihrer Umgebung ein entzündlicher Prozeß lokalisiert ist.

Für die Behandlung der labyrinthogenen Meningitis ist nach Uffenordes Erfahrungen die Eröffnung des Fundus des inneren Gehörganges als die wertvollste Methode anzusehen.

Der Liquorabfluß ist außerordentlich abundant und hält oft über eine Woche an.

Für die schwersten Fälle von labyrinthogener Leptomeningitis schlägt er eine Durchspülung des gesamten Duralsackes vom Spinalkanal hinauf nach inneren Gehörgange mit erwärmter Ringerscher Flüssigkeit vor, eine Methode, die er vorläufig noch mit Vorbehalt wiedergibt, weil sie noch nicht spruchreif erscheint, wiewohl ihre technische Durchführung mit dem Instrumentarium von Herschel an der Leiche und am Tier erprobt ist.

Uffenorde meint, daß diese Methode ihm jedenfalls zweckmäßiger erscheine als die Durchspülung mit Ventrikeldrainage im umgekehrten Sinne (Dench, Barr, Horsley).

Von den 22 labyrinthogenen Meningitiden sind 6, außerdem 2 Fälle von Meningitis mit Gehirnabsceß durch die Operation zur Heilung gekommen.

Verfasser glaubt, aus seinen Erfahrungen schließen zu dürfen, daß auch in den noch so desolaten Fällen von otogener eitriger Gehirnhautentzündung

Digitized by Google
Original from UNIVERSITY OF CALIFORNIA
Generated on 2019-10-24 13:22 GMT / http://hdl.handle.net/2027/uc1.b3252761
Public Domain in the United States, Google-digitized / http://www.hathitrust.org/access_use#pd-us-google

eventuell mit Abscedbildung im Gehirn von einem Eingriff nicht abzusehen sei, selbst dann nicht, wenn Streptokokken als Erreger nachgewiesen wurden, da — die infauste Prognose zugegeben — auch solche Fälle schon gerettet wurden.

Für die Labyrinthoperation hält er seine Methode wegen der breiten Eröffnung des Fundus des inneren Gehörganges und der ausgiebigen Drainage als die leistungsfähigste. Lawner.

Die falschen Bezoldschen Mastoiditiden. Von De Sojo. (La oto-rini-laringologia, September 1912.)

Verfasser spricht von einigen Fällen, in welchen man an eine Mastoiditis der Fortsatzspitze hätte glauben können und welche als Ursache eine Eiteransammlung in der Nähe des Sigmoidkanals haben (mit oder ohne Thrombophlebitis des Sinus und andere endokranielle Komplikationen). Bei diesen Fällen beobachtet man ein Caput obstipum, welches entweder von einer Reizung des Accessorius (XI. Nerv) oder von einer Eiterung in der Nähe der Ansätze gewisser Muskeln veranlaßt ist (Sternocleidomastoideus oder Cucullaris). Menier.

Des thrombo-phlebites du golfe de la jugulaire interne. Leur traitement. Procédé altoido-occipital. Par J. Rouget (Paris). (Annales des maladies de l'oreille, 2e Livraison.)

Die Infektion des Bulbus kann primär oder sekundär sein. Die erste Publikation über das Thema stammt aus dem Jahre 1880; erst 1895 erschien eine Arbeit über die Therapie. Ätiologie: Macewen ist der Ansicht, daß der Bulbus als Blutreservoir für das Gehirn in der Zeit der Diastole dient. Durch den relativen Blutstillstand ist er für die Entwicklung von Thrombosen besonders geeignet.

Pathogenese. Primäre Infektion: 1. auf dem Blutgefäßwege, 2. durch den Knochen, 3. bei Verletzungen durch die Paukenhöhlenwand (Paracentese). Sekundäre Infektion: Durch Fortschreiten einer Infektion auf dem Wege der Vasa vasorum (Broca).

Symptomatologie: Es gibt keine spezifischen Merkmale. Die Symptome gleichen denen bei allen venösen Infektionen in dieser Gegend. Der Beginn ist meist stürmisch; Schüttelfröste und Temperaturen bis zu 40° treten auf. Das Fieber ist stark remittierend. Manchmal bestehen starke Kopfschmerzen, Verstopfung, welche von Diarrhöen abgelöst wird. Die Haut hinter dem Ohr kann gerötet sein, doch ist weder das, noch Schmerzhaftigkeit daselbst charakteristisch. Von großer Bedeutung sind: 1. Entwicklung einer oberflächlichen Blutzirkulation und 2. Phlebitis in den oberflächlichen Ästen der Jugularis interna. Gerhardt gibt an, daß die Jugularis externa der kranken Seite weniger gefüllt sei. Eventuell kommen für die Diagnose Nervensymptome in Betracht (Stimmstörungen, Pulsstörungen) und doppelseitige Papillenstauung. Die Blutuntersuchung kann einige Anhaltspunkte geben. Metastasen sind häufig aufklä-

Digitized by Google
Original from UNIVERSITY OF CALIFORNIA
Generated on 2019-10-24 13:22 GMT / http://hdl.handle.net/2027/uc1.b3252761
Public Domain in the United States, Google-digitized / http://www.hathitrust.org/access_use#pd-us-google

rend. Manchmal sind keinerlei Symptome vorhanden. Die Diagnose muß per exclusionem gestellt werden, indem man Erysipel, Typhus, Hirnabsceß, Labyrinthitis, Meningitis, Pyämie, Infektion des Sinus lateralis, cavernosus und longitudinalis ausschließt. Manchmal wird man erst während der Operation die Diagnose stellen können. Meyer-Witthing (New-York) hat angegeben, daß, wenn man den entblößten Sinus mit beiden Zeigefingern drückt, bis das Lumen verschwindet, dann den einen Finger auf seinem Platz läßt und, nachdem alles Blut ausgepreßt ist, den zweiten hebt, bei gesundem Sinus unter dem plötzlichen Einströmen von Blut ein Anschwellen des ganzen Gebildes eintritt. Sachs hat die auf den seitlichen Hals fortgeleiteten Schluckbewegungen sphygmographisch registriert und ihre Veränderungen bei Thrombose des Sinus studiert.

Behandlung: Sie ist ausschließlich chirurgisch. Vor allem muß man das Fortschreiten der Infektion unmöglich machen. Inzision und Tamponade des Sinus an der oberen Grenze. Unten jedoch sind die einen für die Ligatur, die anderen dagegen. Theoretisch müßte man sie vollkommen aseptisch vor Eröffnung des Krankheitsfeldes unterbinden. Praktisch jedoch, sagt der Autor, muß man erst den Sinus untersuchen. Eingriffe gegen die Infektion des Bulbus, ohne ihn zu eröffnen: 1. Waschung, bestehend in doppelter Unterbindung der Jugularis interna mit Abschneiden derselben, Durchspülung, 2. Trans-sinusojuguläre Drainage nach Zaufal, 3. Curettage von oben (Sinus) oder unten (Jugularis) her, 4. Tamponade vom Sinus aus. Grunert, von dem die Methode stammt, beklagt, daß man die Thromben im Bulbus selbst nicht erreicht.

Methoden mit Eröffnung des Bulbus: Jansen hat als erster die Möglichkeit betont, den Bulbus direkt anzugehen. Piffl und Grunert haben den Weg zuerst eingeschlagen. Die beiden klassischen Methoden sind: Der transtympanale Weg nach Piffl und der transmastoidale nach Grunert. Es folgt die genaue Beschreibung der beiden Methoden. Mehrzeitige Methode von Lombard: 1. Unterbindung der Jugularis interna, 2. Mastoidoperation, 3. Zerschneidung der Jugularis, bei der man nur auf den Rückenmarksnerven zu achten hat, welcher die vordere und äußere Wand der Vene kreuzt, 4. Abtrennung der Nackenmuskeln und Eröffnung der Spitze des Warzenfortsatzes. Resektion der unteren Fläche der Schuppe, 5. Freilegung des Bulbus, 6. Einschneiden der Wand des Sinus, Bulbus und der Jugularis, Ausräumung, Tamponade. Es werden eingehend die Gefahren dieser Operation besprochen, nämlich die Läsion des XI., VII. und XII. Hirnnerven und des ersten Cervicalnerven, die Verletzung der Carotis, die Bildung einer Encephalokele: ferner die Verletzung des X. Hirnnerven und die Gefahr der plötzlichen Unterbrechung des venösen Kreislaufes. Der Autor empfiehlt die Operation an der Hand seiner Erfahrung. Kontraindiziert ist sie, wenn nach der Sinusoperation die Temperatur niedrig bleibt. Fröschels.

Digitized by Google
Original from UNIVERSITY OF CALIFORNIA
Generated on 2019-10-24 13:22 GMT / http://hdl.handle.net/2027/uc1.b3252761
Public Domain in the United States, Google-digitized / http://www.hathitrust.org/access_use#pd-us-google

Diagnostic des l'abcès cérébelleux et de la pyolabyrinthide. Par M. Lannois (Lyon). (Annales des maladies de l'oreille, 13e Livraison.)

Die Symptome der Pyolabyrinthitis und des Kleinhirnabscesses sind fast analog, doch gibt es auch Differenzen. Es werden zuerst die bekannten Proben auf Taubheit, also Affektion des Schneckenteiles des Labyrinths aufgezählt und mit Recht darauf hingewiesen, daß gleichzeitig bestehende Gleichgewichtsstörungen nicht unbedingt für einen eitrigen Prozeß im Vestibularapparat sprechen. Es ist vielmehr für eine solche Diagnase die Untersuchung des Bogengangapparates notwendig. Hierher sind die Proben von Rhomberg und Stein zu zählen. Aber sie geben keine spezifischen Resultate. Es bleibt vielmehr die Frage offen, ob eine Labyrinth- oder Kleinhirnerkrankung besteht. Bárány hat folgende Unterscheidungsmerkmale angegeben: Die labyrinthären Gleichgewichtsstörungen bestehen in einem Schwanken in der Ebene des Nystagmus, aber in einer diesem entgegengesetzten Richtung, wobei die Kopfstellung die Fallrichtung beeinflußt. Bei Kleinhirnaffektionen, welche mit Gleichgewichtsstörungen einhergehen, fällt der Kranke auf die andere Seite, ohne daß die Kopfstellung die Fallrichtung ändern würde. Das Symptom von Babinski (Neigung des Kopfes bei Zuleitung eines galvanischen Stromes) ist nicht verläßlich. Sodann folgt eine genaue Besprechung der Bárányschen Probe sowie Drehnystagmus und des galvanischen Nystagmus. Ein spontaner Labyrinthnystagmus auf die kranke Seite wird zu Beginn der Erkrankung durch Ausspritzen des Ohres mit kaltem Wasser verschwinden oder umschlagen. Bei Kleinhirnnystagmus ist das nicht der Fall. Besprechung des Fistelsymptomes und der neuen Bárányschen Zeigeversuche. Für Kleinhirnaffektionen sprechen die konstanten Hinterhauptschmerzen, welche durch Klopfen verstärkt werden, Nackenstarre, Liegen auf der kranken Seite. Die Lumbalpunktion wird bei Labyrinthaffektionen öfter ein positives Resultat geben. Ferner ist auf die Temperatur, den Puls, die Atmung, das Allgemeinbefinden und eventuell auf Facialislähmungen zu achten. Fröschels.

Die operative Behandlung der otogenen Meningitis. Von Herschel (Halle). (Referiert nach einem Selbstreferat des Vortrages im Verein der Ärzte zu Halle a. d. S. am 26. VI. 1912.) (Münchener med. Wochenschr., 59. Jahrg., Nr. 39.)

Verfasser hat den Gedanken, den Subarachnoidalraum bei eitriger labyrinthogener Meningitis, wo dieser nebst dem Porus acusticus internus eröffnet ist, zu durchspülen: er hat diese Idee an der Leiche und einmal am lebenden Menschen versucht und kennzeichnet seinen Standpunkt über den therapeutischen Wert dieser Maßnahme durch folgenden Satz: „In Fällen von otogener eitriger Meningitis, wo der Primärherd operativ ausgeschaltet, wo Labyrintheröffnung, Lumbalpunktionen und eventuell auch Duraspaltungen vorgenommen sind, ohne eine Änderung des schweren Meningitisbildes herbeizuführen, da kommt als letzter Versuch noch die Durchspülung des Subarachnoidalraums

Digitized by Google
Original from UNIVERSITY OF CALIFORNIA
Generated on 2019-10-24 13:23 GMT / http://hdl.handle.net/2027/uc1.b3252761
Public Domain in the United States, Google-digitized / http://www.hathitrust.org/access_use#pd-us-google

in Betracht.“ Um diese Methode praktisch ausführen zu können, konstruierte er einen Bandagenapparat, der dem Patienten die Rückenlage ermöglicht.

Reinhard.

Intrakranieller Bluterguß bei Otitis media acuta, eine beginnende Meningitis vortäuschend. (Aus der Akademie-Klinik für Ohren-, Nasen- und Halskrankheiten zu Köln [Prof. Dr. Preysing].) Von Dr. Heinrich Recken. (Zeitschr. f. Ohrenheilk., Bd. LXVI, H. 1 u. 2, pag. 4—7.)

Bei einem an doppelseitiger, unkomplizierter, akuter Otitis erkrankten Kinde treten plötzlich einseitig heftige Krämpfe bei völliger Bewußtlosigkeit auf, die den Ausbruch einer Meningitis annehmen lassen. Wegen der Unklarheit der Lokalisation und der Wahrscheinlichkeit, daß das Kind einen doppelten Eingriff nicht überstehen dürfte, blieb zur Sicherung der Diagnose und für eine eventuelle therapeutische Wirkung die Lumbalpunktion übrig. Das Ergebnis derselben schloß die Annahme einer Meningitis aus und ließ vielmehr — da die erste Portion leicht sanguinolent und klar, die zweite aber fast rein blutig und hellrot aussah — an eine intrakranielle Blutung durch ein Trauma irgend welcher Art denken. Tatsächlich ergab die Nachforschung nachträglich, daß das Kind am selben Tage aus dem Bette gestürzt war.

8 Stunden nach der Lumbalpunktion Sensorium frei, keine Gehirnerscheinungen.

Lawner.

Un cas d'abcès du cervelet. Opération. Guérison. Par J. Labouré (Amiens). (Annales des maladies l'oreille 1911, 10e Livraison.)

Chronischer Prozeß im linken Mittelohr mit Fieber, Labyrinthitis und Kleinhirnabsceß. Erst einfache Aufmeißelung. Daraufhin starke Gleichgewichtsstörungen, hochgradige Schwerhörigkeit. Labyrinthreaktion (Drehen) fraglich. Die Autoren vermuten eine Labyrinthitis mit Kleinhirnaffektion. Heilung. Ist den Autoren die Bárányesche kalorische Reaktion nicht bekannt?

Fröschels.

Personalien und Notizen.

XVII. Internationaler mediz. Kongreß, London, August 1913. Vorträge, deren vollständiges Manuskript bis 1. Juli 1913 einzusenden ist, sind möglichst bald (unter Beischluß eines Referates) an den Sekretär der XV. Sektion (Rhino-Laryngologie, Dr. Douglas Harmer (45 Weymouth Street, London, W.) bzw. an den Sekretär der XVI. Sektion (Otologie), Dr. Sydney Scott (130 Harley Street, London, W.) anzumelden.

Für den wissenschaftlichen Teil verantwortlicher Redakteur: Dr. E. Urbantschitsch, Dr. H. Marschik.
Herausgeber, Eigentümer und Verleger: Urban & Schwarzenberg.

Druck von Gottlieb Gistel & Cie., Wien, III., Münzgasse 6.

Digitized by Google
Original from UNIVERSITY OF CALIFORNIA
Generated on 2019-10-24 13:22 GMT / http://hdl.handle.net/2027/uc1.b3252761
Public Domain in the United States, Google-digitized / http://www.hathitrust.org/access_use#pd-us-google

MONATSSCHRIFT FÜR OHRENHEILKUNDE
UND
LARYNGO-RHINOLOGIE.

XLVII. Jahrg. 1913. 5. Heft.

Nachdruck verboten.

Otologischer Teil.

Original-Artikel.

Aus der k. k. Universitäts-Ohrenklinik in Wien (Vorstand: Prof. V. Urbantschitsch).

Die diffuse Labyrinthentzündung bei der genuinen akuten Otitis.

Von Dr. **Erich Ruttin**, Assistenten der Klinik.

Als ich mein Buch über die Klinik der serösen und eitrigen Labyrinthentzündungen vollendete, konnte ich mich nicht speziell über die der akuten Otitis zuweilen folgende Labyrinthitis verbreiten. Der Grund dafür war, daß mein Material mir zu einseitig erschien, indem ich nur über bereits mit Meningitis eingelieferte Fälle verfügte. Ich hatte wohl auch andere derartige Fälle gesehen, verfügte aber nicht über genaue Beobachtungen, die sich ja nur in seltenen Fällen außerhalb des Spitals anstellen lassen. Seitdem hatte ich Gelegenheit, solche Fälle an die Klinik aufzunehmen und mich mehr mit diesen Formen der Labyrintherkrankung zu beschäftigen. Immerhin ist die Zahl der beobachteten Fälle gering, so daß ich auch die mir zugänglichen und bekannten Fälle der Literatur heranzog, um Schlüsse für unser Handeln bei dieser wichtigen Erkrankung ziehen zu können.

Diese Zeilen waren bereits niedergeschrieben, als Scheibes Kritik meines Buches erschien. Es freut mich, daß Scheibe so hochgespannte Erwartungen daran knüpfte. Wenn diese Erwartungen in bezug auf die der genuinen Otitis folgenden Labyrinthentzündungen nicht erfüllt wurden, lag es an mir? Trägt nicht vielmehr der Standpunkt Scheibes Schuld an den ungünstigen Resultaten? Wurden nicht alle Fälle von ihren Hausärzten behandelt, wie es Scheibe empfiehlt? Leider! Man wartete bis zum Eintritt meningitischer Symptome![1])

[1]) NB. muß ich richtigstellen, daß von den in meinem Buche mitgeteilten Fällen nur 3 gestorben und einer durch die Labyrinthoperation gerettet wurde. Es sind im Buch irrtümlich alle vier als gestorben gezählt.

Digitized by Google
Original from UNIVERSITY OF CALIFORNIA
Generated on 2019-10-24 13:22 GMT / http://hdl.handle.net/2027/uc1.b3252761
Public Domain in the United States, Google-digitized / http://www.hathitrust.org/access_use#pd-us-google

Nicht die Bekehrung Scheibes liegt mir am Herzen! Vult sibi quisque credi! Im Gegenteil, wenn man die Wahrheit sucht, ist auch der gegenteilige Standpunkt zum Vergleich von größtem Werte. Den Vergleich überlasse ich den Lesern.

Mein Bestreben ist, aus der Funktion und den Vorgängen im Labyrinth selbst die Indikation zum Eingreifen zu gewinnen, bevor meningitische Erscheinungen aufgetreten sind. Scheibes Handeln setzt erst mit den Zeichen der Meningitis ein. Ich kann mich nicht gleichzeitig zur Schlacht und zum Rückzug entschließen! Die einen operieren noch nicht, weil noch keine Meningitis da ist, die anderen nicht mehr, weil sie bereits da ist! Die alten Ärzte haben noch besseren Rat gewußt: Istis signis apparentibus, mors jam sedet in pedibus, medicus statim effugere debet.

Doch gehen wir an unser Thema!

Die erste Frage, die man sich vorlegen muß, ist: In welchem Stadium der akuten Otitis tritt die Labyrinthentzündung auf? Am zweckmäßigsten erschien es mir, die Einteilung folgendermaßen zu treffen: Die Labyrinthentzündung kann auftreten:

1. im Stadium des serösen Exsudats der Otitis,

2. im Stadium des eitrigen Exsudats kurze Zeit nach dem Durchbruch des Trommelfells,

3. 1—4 Wochen nach dem Durchbruch des Trommelfells,

4. bei verschleppten Otitiden (wahrscheinlich meistens durch Streptococcus mucosus oder Diplokokken hervorgerufene Formen).

Betrachten wir die angeführten Fälle nach diesen Gesichtspunkten, so gehören zur ersten Gruppe 13 Fälle (Blohmke, Brock I, Knapp, Marx, Nuernberg, Ruttin I, II, III und V, Shin-izi-Ziba, Uffenorde, Voss (I und V), in die zweite Gruppe 7 Fälle (Brock II, Panse, Scheibe, Schmiegelow, Voss III, IV, Ruttin VIII), in die dritte Gruppe 5 Fälle (Politzer, Ruttin VII, X, Uffenorde I, Voss II), in die vierte Gruppe 14 Fälle (Brock III, IV, Grünberg I, II, Lange I, II, Ruttin IV, VI, X, Schmiegelow, Schötz, Schwabach, Wanner, Wojatschek).

Wir sehen also, daß die Labyrinthbeteiligung bei der akuten Otitis in der ersten Woche und bei langem Bestande am häufigsten ist, und am seltensten in der zweiten bis vierten Woche. Dieses Verhältnis wird erklärlich, wenn wir bedenken, daß es sich bei der Labyrinthitis um ein toxisches, kollaterales Ödem oder um einen wirklichen eitrigen Einbruch ins Labyrinth handeln kann. Ersteres ist um so wahrscheinlicher, je virulenter die Infektion ist und je näher dem Höhepunkt derselben wir uns befinden, letzteres um so wahrscheinlicher, je länger die Eiterung andauert, da zu seinem Zustandekommen eine Zerstörung der Labyrinthkapsel oder der Fenster nötig ist.

Digitized by Google
Original from UNIVERSITY OF CALIFORNIA
Generated on 2019-10-24 13:22 GMT / http://hdl.handle.net/2027/uc1.b3252761
Public Domain in the United States, Google-digitized / http://www.hathitrust.org/access_use#pd-us-google

Die zweite Frage, die wir uns vorzulegen haben, ist die nach der Prognose. Von allen 39 Fällen wurden 16 geheilt, 23 starben. Von den 23 letalen Fällen starben 17 an Meningitis, die mit der größten Wahrscheinlichkeit labyrinthogen war, da in den meisten Fällen entweder Operationsbefund, Obduktionsbefund oder histologischer Befund vorliegt. Bei 3 Fällen ist die Todesursache nicht ganz sicher.

In Fall IV gibt Brock, der den Fall auch histologisch untersucht hat, an, daß es sich nicht mit Sicherheit entscheiden lasse, ob die exsudative Labyrinthitis die Ursache der Meningitis sei.

Fall XVII (Schmiegelow) habe ich auch nicht unter die sicheren Fälle gerechnet, weil kein Obduktionsbefund vorliegt. Allerdings zweifle ich kaum daran, daß auch dieser Fall an einer labyrinthogenen Meningitis gestorben ist.

Bei Fall XXXI (Uffenorde) ist es fraglich, ob das Hirnödem, das die unmittelbare Ursache des Todes war, nicht als eine makroskopisch nicht nachweisbare Meningitis aufzufassen wäre.

Endlich bleiben noch 3 Fälle mit anderen Todesursachen. Von diesen ist ein Fall (Nr. XI, Marx) an Pneumonie, ein Fall (Nr. XXVIII, Schötz) an Extraduralabsceß und Hydrocephalus externus und ein Fall (Nr. XXIX, Schwabach) an Stirnlappenabsceß gestorben. Auch diese beiden letzteren Fälle wären möglicherweise der labyrinthogenen Todesursache beizuzählen. Besonders im Falle Schötz ist es möglich, daß der Extraduralabsceß mit der Labyrintheiterung in ursächlichem Zusammenhang steht.

Betrachten wir nun die Prognose mit Rücksicht auf die oben erwähnten 4 Gruppen: Ein einfacher Blick auf die Verhältniszahlen der Geheilten zu den Gestorbenen lehrt, daß die nach der ersten Woche der Otitis eintretende Labyrinthitis eine ungünstigere Prognose gibt als die in der ersten Woche auftretende und daß anscheinend die Prognose um so günstiger wird, je früher die Labyrinthitis einsetzt.

1. Gruppe: geheilt 8[1]), gestorben 3[2])
2. „ „ 3[3]), „ 4[4])
3. „ „ 1[5]), „ 4[6])
4. „ „ 3[7]), „ 11[8]).

[1]) Die Fälle: Knapp, Nuernberg, Ruttin I, II, III, V, Voss I, II.
[2]) „ „ Blohmke, Brock I, Marx, Shin-izi-Ziba, Uffenorde II.
[3]) „ „ Panse, Voss III, IV.
[4]) „ „ Brock II, Scheibe, Schmiegelow, Ruttin VIII.
[5]) Der Fall: Voss II.
[6]) Die Fälle: Politzer, Ruttin VII, X.
[7]) „ „ Ruttin IV, IX, Wojatschek.
[8]) „ „ Brock III, IV, Grünberg, Lange I, II, Ruttin VI, Schmiegelow, Schötz, Schwabach, Wanner.

Digitized by Google
Original from UNIVERSITY OF CALIFORNIA
Generated on 2019-10-24 13:22 GMT / http://hdl.handle.net/2027/uc1.b3252761
Public Domain in the United States, Google-digitized / http://www.hathitrust.org/access_use#pd-us-google

Die größte Zahl geheilter Fälle finden wir in Gruppe I. Es sind 8 Fälle. Auffallend ist in den meisten dieser Fälle das fast gleichzeitige Einsetzen von Otitis und Labyrinthitis. Oft ist die Labyrinthitis bereits auf dem Höhepunkt, das Sekret aus der Trommelhöhle noch blutig-serös oder, wenn auch eitrig, das Trommelfell noch nicht durchgebrochen.

Es ergibt sich wohl der Schluß von selbst, daß die Labyrinthitis noch kaum eine eitrige sein wird, wenn die sie verursachende Otitis noch nicht einmal eitrig ist. Wir haben den Zeitraum für das Auftreten der Labyrinthitis etwas willkürlich mit einer Woche festgesetzt, meinen jedoch, daß es sich fast immer um das Auftreten in den ersten Tagen handeln wird. In unserem Fall II ist der Zeitraum wohl mit einer Woche angesetzt, aber die Angabe ist nicht ärztlich kontrolliert.

In dieser ersten Gruppe sind nun 5 Fälle gestorben, darunter 2 wohl sicher, 2 nicht ganz sicher an labyrinthogener Meningitis; diese letzteren zwei Fälle sind: Fall Brock I, Uffenorde II.

In Brocks Fall handelt es sich um eine inducierte eitrige Labyrinthitis bei intakten Labyrinthfenstern. Wahrscheinlich war auch hier die Meningitis von dieser inducierten Labyrinthitis verursacht.

Im Falle Uffenordes ist bei der Obduktion keine Meningitis, sondern nur Hirnödem gefunden worden, ob dieses aber nicht durch eine makroskopisch noch nicht nachweisbare Meningitis verursacht wurde, läßt sich jedenfalls nicht ausschließen. Der Fall Marx starb an Pneumonie. Die histologische Untersuchung deckte eine in Heilung begriffene eitrige Labyrinthitis auf. Rechnen wir den Fall Marx zu den geheilten Fällen und die beiden Fälle Brock I und Uffenorde II auf das Konto der eitrigen Labyrinthitis, so bleibt noch immer das sehr günstige Verhältnis der geheilten zu den gestorbenen Fällen 9:4.

Ungünstiger ist schon die zweite Gruppe. Obzwar der Fall Schmiegelow nicht sehr klar ist, scheint es sich doch um eine diffuse Labyrinthitis gehandelt zu haben. Wir hätten dann das Verhältnis der geheilten zu den gestorbenen Fällen wie 3:4.

In der dritten Gruppe ist nur ein einziger geheilter Fall (Voss II) gegenüber 4 Todesfällen, das Verhältnis also 1:4.

Endlich kommt die interessanteste Gruppe IV: 3 Heilungen gegen 11 Todesfälle.

Im Falle Brock sind wir wohl nicht ganz sicher, ob die Labyrinthitis die Meningitis verursacht hat oder umgekehrt, der Fall Schmiegelow wurde nicht obduziert, trotzdem scheint es kaum zweifelhaft, daß es sich um eine labyrinthogene Meningitis handelte. Der Fall Schötz starb an Extraduralabsceß und Hydrocephalus. Die Abhängigkeit von der Labyrintheiterung ist nicht sicher. Im Falle Schwabach war ein Absceß im Stirnlappen die Todes-

Digitized by Google
Original from UNIVERSITY OF CALIFORNIA
Generated on 2019-10-24 13:22 GMT / http://hdl.handle.net/2027/uc1.b3252761
Public Domain in the United States, Google-digitized / http://www.hathitrust.org/access_use#pd-us-google

ursache. Selbst wenn wir so rigoros verfahren wollen, daß wir diese 4 Todesfälle nicht auf die Labyrinthitis beziehen, so bleibt uns noch immer für diese Gruppe das ungünstige Verhältnis 3 : 7 der geheilten zu den gestorbenen Fällen.

Auf die Prognose müßte es natürlich einen großen Einfluß haben, ob eine Labyrinthitis nur seröser beziehungsweise serofibrinöser oder eitriger Natur ist. Untersuchen wir die Fälle nach dieser Richtung: Das Kriterium kann nur die erhaltene oder verlorene Funktion sein. Natürlich könnte auch bei erloschener Funktion eine seröse Labyrinthitis die Ursache gewesen sein. In diesen Fällen können wir zwischen seröser und eitriger nicht unterscheiden, doch neigt man eher der Annahme einer eitrigen zu. Dagegen können wir es wohl als ziemlich feststehend betrachten, daß das Erhaltensein auch nur einer der Labyrinthfunktionen eine diffuse eitrige Labyrinthitis ausschließt. Wir können daher 4 Fälle (Nuernberg, Ruttin II, III, V) ohne weiteres als seröse Labyrinthitiden betrachten.

Fall III stellt allerdings ein Unicum vor, insofern als in verhältnismäßig kurzem Zeitraum die Labyrinthfunktion, die sogleich bei Beginn der Labyrinthitis erloschen war, wiederkehrte, um in nicht viel längerem Zeitraum wiederum vollständig zu verschwinden. In den Fällen Voss I, V, Ruttin I blieb das Labyrinth dauernd ausgeschaltet; trotzdem dürften wohl alle 3 Fälle als seröse Labyrinthitis zu bezeichnen sein, da zur Zeit der vollentwickelten Labyrinthsymptome mit Ausschaltung des Labyrinths noch serös-blutiger Ausfluß aus der Trommelhöhle bestand, also die Otitis noch nicht einmal in Eiterung übergegangen war.

Der Fall Knapps ist ungenügend untersucht.

In den vier an Meningitis gestorbenen Fällen (Blohmke, Shin-izi-Ziba, Brock I, Uffenorde) handelte es sich stets um eitrige Fälle. Eitrig allerdings ist auch der Fall Marx gewesen, der an einer interkurrenten Krankheit gestorben ist, während die Labyrinthitis in Ausheilung begriffen war.

Wir können also sagen: Alle geheilten Fälle bis auf einen waren seröse Labyrinthitiden, alle gestorbenen eitrige. Von diesen sind zwei sicher an otogener Meningitis gestorben, 2 wahrscheinlich.

In der zweiten Gruppe sind 3 Fälle (Voss III, IV, Schmiegelow I) sicher seröser Natur, da die Funktion erhalten blieb beziehungsweise wiederkehrte. Der Fall Panse war wohl eitrig. Die drei gestorbenen Fälle (Brock II, Ruttin VIII, Scheibe) waren eitrig.

In der Gruppe III ist der eine geheilte Fall eine sicher seröse Labyrinthitis, da die Funktion wiederkehrte. Die vier gestorbenen Fälle waren sämtlich eitrig.

Endlich in der vierten Gruppe war der Fall Wojatscheks sicher serös, die Cochlearfunktion, die allmählich verschwand, kehrte wieder, die

Generated on 2019-10-24 13:22 GMT / http://hdl.handle.net/2027/uc1.b3252761
Public Domain in the United States, Google-digitized / http://www.hathitrust.org/access_use#pd-us-google
Digitized by Google
Original from UNIVERSITY OF CALIFORNIA

Vestibularreaktion war entweder nicht erloschen oder ist zum mindesten wiedergekehrt. Die zwei anderen geheilten Fälle waren sicher eitrig.

Bei den 11 gestorbenen Fällen dieser Gruppe ist wohl die klinische Untersuchung zum Teil mangelhaft, da manche derselben erst im meningitischen Stadium zur otologischen Untersuchung kamen; doch ist wenigstens nirgends das sichere Vorhandensein der Funktion bemerkt, im Gegenteil, wo die Autoren darauf geachtet haben, ist entweder das Fehlen der Funktion bemerkt oder diese doch als sehr zweifelhaft bezeichnet. Es scheint sich demnach in allen Fällen bis auf einen (Brock IV) um eitrige Labyrinthitis gehandelt zu haben, wie auch aus den Operations- und histologischen Befunden hervorgeht.

Nur im Fall Brock IV war eine „exsudative", also nicht eitrige Labyrinthitis vorhanden und Brock stellt es auch als zweifelhaft hin, daß diese zur Meningitis geführt habe.

Überblickt man die Gesamtzahlen, so sind von 14 diffusen serösen Labyrinthitiden 13 geheilt und 1 gestorben, von 25 eitrigen 4 geheilt und 21 gestorben. Daraus erhellt wohl der große Unterschied in der Gefährlichkeit der serösen und eitrigen Labyrinthitis.

Es wird sich nun noch fragen, ob die eitrige Labyrinthitis zu irgend einem Zeitpunkte besondere Gefährlichkeit besitzt beziehungsweise ob man irgend welche andere Anhaltspunkte für eine besondere Gefährlichkeit gewisser Labyrinthitiden besitzt. Wenn man die vier Gruppen betrachtet, so scheint die Zahl der serösen Labyrinthitiden mit der Dauer der Otitis ab-, die Zahl der Todesfälle infolge Labyrinthitis mit der Dauer der Otitis zuzunehmen. So daß wir wohl zu dem Schlusse kommen müssen: je früher im Verlauf einer genuinen akuten Otitis eine Labyrinthitis eintritt, desto eher ist sie serös und desto weniger gefährlich ist sie; je später die Labyrinthitis eintritt, desto wahrscheinlicher ist sie eitrig und desto gefährlicher ist sie.

Damit soll natürlich nicht geleugnet sein, daß zuweilen schon sehr früh eine sehr bösartige Labyrinthitis auftreten kann (wie zum Beispiel der Fall Scheibe). Ja, es kann die Meningitis sich schon früher entwickeln als die Labyrinthitis und erst auf dem Wege des inneren Gehörgangs die Labyrinthitis verursachen, wie ein Fall Alexanders beweist.

Oder Otitis, Labyrinthitis und Meningitis können im Sinne der Bingschen Otitis cum Meningitide sich gleichzeitig entwickeln. Auffallend ist, daß bei den Fällen mit letalem Ausgang 5mal Kapselkokken, darunter 3mal Streptococcus mucosus, als ätiologischer Faktor aufgezeichnet ist. Weitere Schlüsse bezüglich der Ätiologie lassen sich nicht ziehen, da die Aufzeichnungen darüber zu spärlich sind. Aber noch eine andere Tatsache fällt auf, daß in einer Reihe von letalen Fällen die Veränderungen an der hinteren Pyramidenfläche im

Digitized by Google
Original from UNIVERSITY OF CALIFORNIA
Generated on 2019-10-24 13:22 GMT / http://hdl.handle.net/2027/uc1.b3252761
Public Domain in the United States, Google-digitized / http://www.hathitrust.org/access_use#pd-us-google

histologischen Bild prädominieren (Brock II, III: Grünberg I, II; Lange. I, II; Schötz). Diese Veränderungen: Extraduralabsceß der hinteren Schädelgrube, Einbruch in das Labyrinth von rückwärts oder vom Trommelhöhlenboden her, lassen sich wohl nur so erklären, daß man hier an Fälle mit retrolabyrinthären pneumatischen Zellen denkt, in denen sich die Eiterung Wochen und Monate halten konnte, bis es zu dem gefährlichen Einbruch ins Labyrinth kommt.

In bezug auf die Möglichkeit einer eitrigen Labyrinthitis wird daher das Zusammentreffen der zwei Faktoren: Kapselkokken und sehr pneumatischer Knochen, besonders unliebsam sein. Die Kapselkokken — besonders der Streptococcus mucosus mit seiner Tendenz, sich bei geringen Symptomen im Knochen weit zu verbreiten — wird in sehr pneumatischen Knochen mit retrolabyrinthären Zellen sehr leicht zu Veränderungen an der hinteren Pyramidenfläche mit schließlichem Einbruch ins Labyrinth führen. Diese Formen von akuter Otitis wird man daher auch in bezug auf das Labyrinth nicht aus den Augen lassen dürfen.

Fall I. Anton S., 9 Jahre.

Wurde am 30. V. 1911 in die Klinik aufgenommen. Angeblich stets gesund. Gestern nachts plötzlich Schmerzen und Stechen im rechten Ohr, und zwar um 12 Uhr nachts, nachdem er noch ganz munter und gesund war, als er sich zu Bett legte. Gleichzeitig bekam er Erbrechen und Schwindel. Seit heute früh sehr heftiger Schwindel, besonders beim Liegen auf der kranken Seite, Erbrechen, Kopfschmerzen und heftige Schmerzen im rechten Ohr. Temp. 38·5.

Befund bei der Aufnahme: Rechtes Trommelfell hinten oben stark vorgewölbt, sieht mehr wie eine Myringitis aus. Warzenfortsatz druckempfindlich. Links normal.

Pat. liegt mehr links. Ny. rot. III. Grades nach links. Rechts total taub für Sprache und alle Stimmgabeln. Kalorische Reaktion (mit heißem Wasser) negativ. Puls 88. Temp. 38·7. Alle Reflexe gut auslösbar. Keine Störung der Intelligenz und Sensibilität. Pupillen reagieren auf Licht und Akkommodation gut. Kein Kernig. Kein Trousseau. Paracentese entleert serös-blutiges Exsudat.

Interner Befund: Leichte Bronchitis.

1. V. Subjektiv bedeutend besser. Schwindel besonders beim Liegen auf der kranken Seite.

2. V. Auch beim Liegen auf der kranken Seite kein Schwindel mehr. Nyst. II. Grades.

3. V. Nyst. I. Grades. Kein Schwindel.

4. VI. Nyst. I. Grades gering. Kein Schwindel. Ausfluß wie früher reichlich eitrig.

6. VI. Kein Schwindel. Spur Nyst. Taub. Kalorisch unerregbar. Unveränderter Status bis 12. VI.

12. VI. Stechen im linken Ohr. Trommelfell gerötet, vorgewölbt, kurzer Fortsatz noch sichtbar. Fl.-Spr. 40 *cm*, Kv.-Spr. 4 *m*. Spontaner Nyst. minimal.

14. VI. Ausfluß links.

Digitized by Google
Original from UNIVERSITY OF CALIFORNIA
Generated on 2019-10-24 13:22 GMT / http://hdl.handle.net/2027/uc1.b3252761
Public Domain in the United States, Google-digitized / http://www.hathitrust.org/access_use#pd-us-google

16. VI. Ausfluß links sistiert. Rechts noch reichlich.

19. VI. Rechte Warzenfortsatzspitze etwas druckempfindlich.

20. VI. Ausfluß beiderseits reichlich. Kalorische Reaktion rechts in Spuren?

9. VII. Ausfluß aus beiden Ohren sistiert. Rechts taub. Links Fl.-Spr. + 7 *m* Kalorisch rechts unerregbar.

13. I. 1912. Rechts taub für Sprache und Stimmgabeln.

Weber im Kopf.
Rinne ∞ —. Kalorisch nicht erregbar.
L. Dr. 3″ kein Schwindel.
R. Dr. 15″ „ „
L. Dr. K. Vgn. 5″ kein Schwindel.
R. Dr. K. Vgn. 14″ „ „

R. Dr. Krgn. ↓ 14″ Schwindel.
R. Dr. lgn. ↑ 5″ etwas Schwindel.
L. Dr. rgn. ↑ 5″ „ „

Fall II. C., Aufnahme 12. X. 1912.

Seit einer Woche Schmerzen im rechten Ohr, seit 2 Tagen Ausfluß, seit einem Tag Schwindel und Erbrechen, und zwar seit gestern Nachmittag. Ohrensausen gering und nur, bevor es anfing zu fließen.

Befund: Akute Otitis rechts. Ny. bald r. ↻, bald ↺ l. sehr heftig, II. und III. Grades. Sehr wechselnd. Hörvermögen $1^1/_2$ *m* (mit Lärmapparat geprüft). Kalorische Reaktion vorhanden. Schwindel bei den leisesten Kopfbewegungen. Pat. liegt auf dem Rücken. W. sehr empfindlich an der Spitze und am hinteren Rande.

13. X. Ny. ↺ l. II. Grades. Schwindel wie früher. Hörvermögen $^1/_2$ *m*. Kalorische Reaktion vorhanden. W. wie früher.

14. X. Ny. ↺ l. II. Grades. Schwindel geringer. Hörvermögen $^1/_3$ *m*. W. vielleicht weniger empfindlich.

15. X. Ny. ↺ l. II. Grades, aber etwas schwächer als gestern. Schwindel gering. Hörvermögen $^1/_4$ *m*. Kalorische Reaktion vorhanden. Zeigeversuch: Typisches Abweichen mit beiden Händen nach rechts. Warzenfortsatz jetzt viel weniger empfindlich.

2. XI. Ausgeheilt. Hört Z. W. Kein spontaner Nystagmus. Kalorische Reaktion gut.

Fall III. Bruno F.

4. I. 1912. Rechts angeblich seit vorgestern Kopfschmerzen, doch klagte er auch öfter über Ohrenstechen. Seit gestern häufig Klage über Ohrenstechen, Kopfschmerz und Drehschwindel. Einmal auch Erbrechen.

Rechtes Ohr: Trommelfell gerötet, geschwollen, mazeriert, im hinteren unteren Quadranten anscheinend eine adhärente Narbe.

Linkes Ohr normal.

Funktion: Rechtes Ohr, mit Lärmapparat geprüft, taub. Weber links, Rinne ∞ —, Schwabach verkürzt. C_1 0, c^4 bei lautem Anschlag. Spontaner Nystagmus III. Grades nach links rotatorisch. Kalorische Reaktion rechts negativ. Kein Fistelsymptom.

Pupillen gleich weit, etwas groß, reagieren auf Licht und Akkommodation gut. Übrige Hirnnerven nichts Besonderes. Insbesondere Facialis vollständig frei. Keine Sensibilitätsstörung. Rechter Warzenfortsatz an der Spitze, über dem Antrum

Digitized by Google
Original from UNIVERSITY OF CALIFORNIA
Generated on 2019-10-24 13:22 GMT / http://hdl.handle.net/2027/uc1.b3252761
Public Domain in the United States, Google-digitized / http://www.hathitrust.org/access_use#pd-us-google

und am hinteren Rand druckempfindlich. Jugularisgegend frei. Nacken druckempfindlich, aber aktive und passive Bewegungen möglich. Dermographie mäßig. Alle Reflexe eher gesteigert. Kein Kernig. Keine Ataxie. Puls 104. Temp. 37·4.

Interner Befund (Dr. Biach): Alte pleuritische Schwarte.

Augenhintergrund (Dr. O. Ruttin): normal.

Lumbalpunktat klar unter hohem Druck.

Diagnose: Entweder diffuse eitrige Labyrinthitis mit beginnender Meningitis oder Tbc. Meningitis mit Exsudat am rechten Nerv. VIII.

Keine Einwilligung zur Operation seitens der Eltern.

Operation: Aufmeißelung des pneumatischen Warzenfortsatzes. Auf den ersten Schlag liegt der vollständig normale Sinus frei. Mäßige Granulationsbildung im Antrum. Der Befund ist der einer akuten Mastoiditis. Trotzdem Totalaufmeißelung. Inspektion der Labyrinthwand unter Tonogenwirkung, keine besonderen Veränderungen nachweisbar. Nach diesem geringen Befund bei der Operation neigte ich eher der Diagnose tuberkulöse Meningitis zu und sah von der Labyrinthoperation ab.

In den nächsten 2 Tagen klingt der Nystagmus vollständig ab und Patient fühlt sich ziemlich wohl. Am dritten Tage 8. I. Temp. 37·8.

Am 9. I. erhalten wir den Befund des Lumbalpunktates. Derselbe ist negativ.

Am 11. I. Verbandwechsel. Die Wunde ist rein. Pat. hört, mit Lärmapparat geprüft, Kv.-Spr. a. c. sehr gut. Weber rechts. Mittlere Gabel vor dem Ohr gut gehört. Rinne —. C_1 +, c^4 +. Kein spontaner Nystagmus. Kein Fistelsymptom. Kalorische Reaktion prompt. Bei Rückbeugung und langsamem Augenschluß leichte Facialparese, die bei gewöhnlicher Prüfung nicht zu sehen ist.

12. I. Facialparese ausgesprochen, aber Pat. kann das Auge schließen, nur etwas schwächer, Mundfacialis ganz leicht paretisch. Pat. hört durch den Verband (mit Lärmapparat geprüft) gut. Kein Nystagmus. Wohlbefinden.

22. I. Spont. Nyst. ↻ l. I. Grades, total taub rechts für Sprache und Stimmgabeln. Kalorische Reaktion negativ. W. r., R. ∞ —, C_1 0, c^4 0.

16. II. Für Sprache und Stimmgabeln auf dem operierten Ohr total taub. Keine kalorische Reaktion. Minimaler spont. Nyst. ↻ l. Drehreaktion: 5″:15″. Kein spontanes Danebenzeigen. Nach Drehung typisches Danebenzeigen, für die nicht operierte Seite jedoch anscheinend stärker.

Fall IV. Herr L.

Am 27. III. 1912 wurde ich von einem Ohrenarzte zum Konsilium gerufen. Der Pat., um den es sich handelte, laborierte seit 8 Wochen an einer linkseitigen Ohrerkrankung mit Eiterung, die der behandelnde praktische Arzt als Furunkel auffaßte. Schon im Anfang der Erkrankung hatte sich neben heftigen Schmerzen auch Ohrenfluß eingestellt. In der letzten Woche trat zu diesen Erscheinungen noch ein heftiger Schwindel hinzu. Die Untersuchung von seiten eines Internisten und Augenarztes war negativ, nur daß dieselben den behandelnden Praktikus auf einen heftigen Nystagmus aufmerksam machten. Daraufhin wurde ein Ohrenarzt gerufen, der meine Zuziehung veranlaßte.

Am 30. III. untersuchte ich den Pat. zum erstenmal. Ich fand eine linkseitige akute Otitis. Das Trommelfell rot, geschwollen, die Perforation nicht sichtbar, sehr

Digitized by Google
Original from UNIVERSITY OF CALIFORNIA
Generated on 2019-10-24 13:23 GMT / http://hdl.handle.net/2027/uc1.b3252761
Public Domain in the United States, Google-digitized / http://www.hathitrust.org/access_use#pd-us-google

profuse, pulsierende Eiterung. Senkung der hinteren oberen Gehörgangswand. Geringe Druckempfindlichkeit am hinteren Rand, an der Spitze des Warzenfortsatzes und in der Antrumgegend. Anscheinend war der Pat. auf diesem Ohre taub. (Da ich jedoch den Lärmapparat nicht mithatte, so konnte ich es nicht sicher entscheiden.) Spontaner Nyst. dritten Grades ausgesprochen rotatorisch nach rechts. Kalorische Reaktion (mit heißem Wasser) negativ. Kein Fistelsymptom.

Ich stellte sofort die Diagnose auf seröse, wenn nicht eitrige Labyrinthitis und riet zur Operation.

Man konnte sich jedoch nicht entschließen. Erst 3 Tage später wurde ich wieder gerufen. Inzwischen hatte sich der Zustand des Kranken bedeutend verschlechtert. Es waren außerordentlich heftige Kopfschmerzen hinzugetreten. Die Temperatur betrug 37·8. Der Schwindel mit Nystagmus bestanden noch wie früher. Ich riet abermals dringend zur Operation. Prüfung mit dem Lärmapparat ergab Taubheit. Kalorische Reaktion negativ. Kein Fistelsymptom.

Der Kranke wurde in ein Sanatorium geschafft, wo ich am nächsten Tage (1. VII. 1912) die Operation ausführen konnte. Der Warzenfortsatz war sklerotisch, nur das Antrum ist sehr groß und mit flüssigem, unter hohem Druck stehenden Eiter gefüllt. Radikaloperation. Inspektion der Labyrinthwand und Sondierung. Das ovale Fenster ist leer. Typische Labyrinthoperation von rückwärts, jedoch ohne Freilegung der Dura. Beim Durchgehen mit der Sonde von rückwärts leichte Facialiszuckung.

Schon am Nachmittag desselben Tages war der Schwindel gering. Der Nyst. nach rechts war geringer. Kopfschmerzen noch vorhanden, leichte Facialparese.

Am nächsten Tage kein Schwindel, Nyst. geringer. Kopfschmerzen geringer.

Innerhalb der nächsten Tage klangen sämtliche Beschwerden ab. Die Facialparese ging fast ganz zurück. Am 15. VII. konnte Pat. mit gut granulierender Wunde in die Behandlung seines Ohrenarztes entlassen werden.

Fall V. Therese St., 25 Jahre, Klinik Piskaček.

Seit 3 Tagen akute Otitis rechts. Kein Ohrenfluß. Trommelfell rotgelb vorgewölbt. Paracentese 18. XI. 1912. Das Sekret ist eitrig.

19. XI. Seit früh etwa 6 Uhr Erbrechen, Schwindel. Linkslage. Ny. ↻ r. dritten Grades. Total taub r. mit Lärmapparat geprüft. Hört mittlere Gabel durch Luft. R —, Weber mehr links, C_1 0, c^4 +. Kalorische Reaktion kann nicht vorgenommen werden.

20. XI. Stat. id.

21. XI. Ny. r. II. Grades. Kein Erbrechen. Schwindel mäßig.

In den nächsten Tagen Abklingen des Nyst. und des Schwindels.

26. XI. Ny. ↻ l. gering. Kein Schwindel. Subjektives Wohlbefinden. Eitrige Sekretion noch vorhanden, rechts total taub, kalorisch ziemlich gut erregbar.

Rücktransferiert. Trommelfell wieder in allen Details sichtbar. Keine Eiterung; rechts taub. Kalorisch erregbar.

Digitized by Google
Original from UNIVERSITY OF CALIFORNIA
Generated on 2019-10-24 13:23 GMT / http://hdl.handle.net/2027/uc1.b3252761
Public Domain in the United States, Google-digitized / http://www.hathitrust.org/access_use#pd-us-google

Fall VI. Sigmund W., 65 Jahre.

Aufnahme am 25. XI. 1910.

Pat. ist auf dem rechten Ohre schon seit frühester Kindheit leidend, indem er, soweit er sich erinnern kann, auf diesem Ohre taub war und an Ohrenfluß gelitten hat.

Auf dem linken Ohre war er bis vor 8 Wochen vollkommen gesund; das Leiden begann plötzlich in der Nacht mit großen Schmerzen, die erst nach 8 Tagen aufhörten, nachdem eine Paracentese vorgenommen worden war.

Er hatte kein Fieber, keinen Schwindel, kein Erbrechen.

Befund bei der Aufnahme: Rechtes Ohr: Der Gehörgang ist ungefähr in der Mitte stenosiert, kaum für die Sonde durchgängig; aus der Öffnung ragt ein kleiner fibröser Polyp heraus.

Linkes Ohr: Schwellung, Rötung und Vorwölbung des Trommelfells. Pulsierender Eiter vorn unten. Senkung der hinteren Gehörgangswand. Warzenfortsatz sehr druckempfindlich.

Funktionsprüfung: Rechtes Ohr taub für Sprache und Stimmgabeln. Rinne nach links. Kein Fistelsymptom. Keine kalorische Reaktion.

Linkes Ohr: Konv.-Spr. 30 *cm*. Weber links, Rinne negativ, C_1 +, c^4 0, kein Fistelsymtom, keine kalorische Reaktion.

Kein spontaner Nyst. Nach Linksdrehung Ny. —➤ 8″. Nach Rechtsdrehung Ny. —➤ l. 10″.

Temp. normal.

Operation am 29. XI. 1910.

Aufmeißelung des Warzenfortsatzes, der eine große, mit rahmigem, unter Druck stehendem Eiter gefüllte Höhle darbietet. Sinus in größerer Ausdehnung freigelegt, da die Knochenerweichung bis an ihn heranreicht. Seine Wand ist normal.

Bakteriologischer Befund des Eiters aus dem Warzenfortsatz (Dr. Wiesner): Streptococcus mucosus.

3. XII. Vordere Wand: Wunde rein, wenig Sekret. Temp. 37·4.

5. XII. Vordere Wand: Mäßige Sekretion. Wunde in der Tiefe etwas belegt. Temp. normal.

10. XII. Entlassen.

4. I. Wiederaufnahme. Temp. 37·8. Kopfschmerz. Total taub. Keine kalorische Reaktion links. Vielleicht etwas spontaner Ny. r. —➤.

Dem Kranken wird die Labyinthoperation vorgeschlagen, aber von ihm auf das Entschiedenste verweigert.

5. I. 38·5 Kopfschmerz.

6. I. 36·5.

Bis zum 3. II. blieb die Temperatur normal. Pat. klagte stets über Kopfschmerz, wollte aber von einem Eingriff nichts wissen.

Am 4. II. mittags plötzlich Verschlimmerung. Nackensteifigkeit, Benommenheit? Klopfempfindlichkeit der linken Schädelseite. Ny r. , bei Druck minimale

(Schluß des Textes auf pag. 674.)

Generated on 2019-10-24 13:23 GMT / http://hdl.handle.net/2027/uc1.b3252761
Public Domain in the United States, Google-digitized / http://www.hathitrust.org/access_use#pd-us-google
Digitized by Google
Original from UNIVERSITY OF CALIFORNIA

Fall	Alter, Geschlecht, Seite	Dauer der Otitis bis zur Aufnahme	Dauer der Otitis bis zum Beginn der Labyrinthsymptome
I. Brock I (Zeitschr. f. Ohrenheilkunde, Bd. 66)	10jähriger Knabe, links	4 Tage	4 Tage bis zur Meningitis
II. Brock II (ibidem)	10jähriges Mädchen, rechts	10 Tage?	—
III. Brock III (ibidem)	Basaltarbeiter, rechts	4 Wochen	4 Wochen
IV. Brock IV (ibidem)	31jähriger Mann, links	einige Tage	$2^1/_2$ Monate (14 Tage nach der Antrotomie)
V. Blohmke (Zeitschr. f. Ohrenheilkunde, Bd. 64)	35jähriger Mann, rechts	—	3 Tage
VI. Grünberg I (Zeitschr. f. Ohrenheilkunde, Bd. 62)	60jähriger Mann, rechts	2 Monate	2 Monate
VII. Grünberg II (Zeitschr. f. Ohrenheilkunde, Bd. 63)	Gutsinspektor, rechts	—	5 Monate
VIII. Knapp (Festschr. für Lucae, Berlin 1905)	53jährige Frau	4 Tage	1 Tag

Digitized by Google
Original from UNIVERSITY OF CALIFORNIA
Generated on 2019-10-24 13:23 GMT / http://hdl.handle.net/2027/uc1.b3252761
Public Domain in the United States, Google-digitized / http://www.hathitrust.org/access_use#pd-us-google

Beschaffenheit des Exsudates zur Zeit des Beginnes der Labyrinthsymptome	Ätiologie und Bakterien	Labyrinthsymptome	Labyrinthfunktion
eitrig	Streptococcus mucosus	—	—
blutig-serös. Paracentese 2 Tage vor Lumbalpunktion, die eitrig war	—	Schwindel in der Anamnese	—
schleimig-eitrig	—	Nystagmus nach links. Weicht beim Gehen nach links ab.	Taub
—	Kapselkokken	Erbrechen, Schwindel, Nystagmus, Liegen auf der gesunden Seite	a_1 durch Luftleitung gehört, am Tage der Labyrinthoperation nicht mehr
Paracentese vor drei Tagen	—	Schwindel, Erbrechen, Nystagmus nach links	Flüstersprache ad concham nicht gehört. 90 Schwingungen und c^1—c^3 werden gehört
Im Warzenfortsatz Eiter und Granulationen 6 Tage, nach der Aufmeißelung Labyrinthoperation	Influenza	Schwindel, Erbrechen, Nystagmus nach der gesunden Seite	Weber nach der gesunden Seite, Schwabach verkürzt. Keine kalorische Reaktion (11 Tage nach Beginn der Labyrinthitis)
—	—	Ohrensausen, Schwindel, Erbrechen, Nystagmus nach links	—
eitrig	Erkältung	Erbrechen, Schwindel, Nystagmus nach rechts, Fallen nach links	—

Generated on 2019-10-24 13:23 GMT / http://hdl.handle.net/2027/uc1.b3252761
Public Domain in the United States, Google-digitized / http://www.hathitrust.org/access_use#pd-us-google
Digitized by Google
Original from UNIVERSITY OF CALIFORNIA

Fall	Ablauf der Labyrinthsymptome	Funktion nach Ablauf der Labyrinthitis	Operation
I. Brock I (Zeitschr. f. Ohrenheilkunde, Bd. 66)	—	—	Antrotomie. Sinusausräumung
II. Brock II (ibidem)	—	—	—
III. Brock III (ibidem)	—	—	Antrotomie (bei bereits bestehenden Zeichen von Meningitis)
IV. Brock IV (ibidem)	—	—	Antrotomie, 14 Tage später weitere Operation unter Schonung des Labyrinths bei meningitischen Symptomen. Lumbalpunktion eitrig. 1 Tag später Labyrinthoperation
V. Blohmke (Zeitschr. f. Ohrenheilkunde, Bd. 64)	—	—	Antrotomie 3 Tage nach Beginn der Labyrinthsymptome
VI. Grünberg I (Zeitschr. f. Ohrenheilkunde, Bd. 62)	in 6 Tagen	—	Antrotomie 3 Monate nach Beginn der Otitis
VII. Grünberg II (Zeitschr. f. Ohrenheilkunde, Bd. 63)	—	—	3 Wochen nach Beginn der Otitis Antrotomie. Weitere 4 Wochen später Nachoperation (noch eitrige Zellen gefunden), nach 5 Monaten Sturz vom Pferde
VIII. Knapp (Festschr. für Lucae, Berlin 1905)	8 Mon. später: zeitw. Schwindel, Sausen anhalt. Erst 10 Monate spät. kein Schwindel	taub	Antrotomie

Digitized by Google
Original from UNIVERSITY OF CALIFORNIA
Generated on 2019-10-24 13:23 GMT / http://hdl.handle.net/2027/uc1.b3252761
Public Domain in the United States, Google-digitized / http://www.hathitrust.org/access_use#pd-us-google

Ausgang	Obduktionsbefund	Besondere Bemerkungen
†	Meningitis. Histologisch: induzierte, eitrige Labyrinthitis. Fenster intakt	Sinusthrombose
†	Meningitis. Histologisch: Labyrintheiterung von einem tiefen Extraduralabsceß aus, der ins Labyrinth eingebrochen war	—
† 4 Tage nach der Antrotomie	Meningitis. Histologisch: Einbruch der Eiterung vom Paukenhöhlenboden aus in den hinteren Bogengang	—
† 3 Tage nach der Labyrinthoperation	Meningitis. Histologisch: Labyrinthitis exsudativa nicht sicher die Ursache der Meningitis	—
†	Meningitis. Histologisch: Akute Labyrintheiterung	—
†	Meningitis. Histologisch: Extraduralabsceß der hinteren Schädelgrube. Eitrige Labyrinthitis	Es ist fraglich, ob die Meningitis durch die Labyrinthitis verursacht war
†	Labyrinthäre Meningitis. Extraduralabsceß der hinteren Schädelgrube in das Labyrinth eingebrochen	—
Heilung	—	—

Generated on 2019-10-24 13:23 GMT / http://hdl.handle.net/2027/uc1.b3252761
Public Domain in the United States, Google-digitized / http://www.hathitrust.org/access_use#pd-us-google
Digitized by Google
Original from UNIVERSITY OF CALIFORNIA

Fall	Alter, Geschlecht, Seite	Dauer der Otitis bis zur Aufnahme	Dauer der Otitis bis zum Beginn der Labyrinthsymptome
IX. Lange I (Passows Beiträge, Bd. 1, Fall 8)	47jähriger Mann, links	4 Wochen	—
X. Lange II (ibidem, Fall 9)	40jährige Frau links	11 Wochen	—
XI. Marx (Zeitschr. f. Ohrenheilkunde, 1910)	64jährig	—	4 Tage
XII. Nuernberg (Archiv f. Ohrenheilk., Bd. 76, 1908)	24jähriger Mann, rechts	—	zugleich mit der Otitis. Am zweiten Tage Facialislähmung
XIII. Panse (Verhandl. d. Deutschen Otolog. Gesellschaft, Dresden 1910)	33jährige Frau, links	—	einige Tage
XIV. Politzer (Archiv f. Ohrenheilk., Bd. 85. 1911)	24jährig, rechts	3 Wochen	2 Wochen
XV. Ruttin I	9jähriger Knabe, rechts	—	gleichzeitig mit der Otitis
XVI. Ruttin II	—	—	1 Woche?
XVII. Ruttin III	—	—	gleichzeitig mit der Otitis

Generated on 2019-10-24 13:23 GMT / http://hdl.handle.net/2027/uc1.b3252761
Public Domain in the United States, Google-digitized / http://www.hathitrust.org/access_use#pd-us-google
Digitized by Google
Original from UNIVERSITY OF CALIFORNIA

Beschaffenheit des Exsudates zur Zeit des Beginnes der Labyrinthsymptome	Ätiologie und Bakterien	Labyrinthsymptome	Labyrinthfunktion
—	—	Schwindel	taub
—	—	—	—
—	Influenza. Im Antrum Streptococcus pyogenes in Reinkultur	Schwindel, Erbrechen, Nystagmus nach rechts	Konversat.-Sprache gehört. Keine Vestibularisprüfung
—	Angina	—	—
Paracentese. (Im Warzenfortsatz wenig schleimiger Eiter)	Sturz	Schwindel, Erbrechen, Nystagmus rotatorius nach rechts	—
eitrig	—	Schwindel, Erbrechen	taub
blutig-serös	—	Schwindel, Erbrechen. Nystagmus rotator. III. Grades nach links	taub, unerregbar
eitrig	—	Nystagmus rotatorius wechselnd, bald rechts, bald links. Schwindel, Erbrechen, Sausen	hört, reagiert
Trommelfell noch nicht durchgebrochen	—	Schwindel, Erbrechen. Nystagmus rotatorius III. Grades nach links	taub, unerregbar

Digitized by Google
Original from UNIVERSITY OF CALIFORNIA
Generated on 2019-10-24 13:23 GMT / http://hdl.handle.net/2027/uc1.b3252761
Public Domain in the United States, Google-digitized / http://www.hathitrust.org/access_use#pd-us-google

Fall	Ablauf der Labyrinthsymptome	Funktion nach Ablauf der Labyrinthitis	Operation
IX. Lange I (Passows Beiträge, Bd. 1, Fall 8)	—	—	Antrotomie. Radikaloperation. Freilegung der Dura
X. Lange II (ibidem, Fall 9)	—	—	—
XI. Marx (Zeitschr. f. Ohrenheilkunde, 1910)	10 Tage	(3 Wochen später) taub, kalorisch nicht erregbar	Antrotomie mit Freilegung beider Schädelgruben
XII. Nuernberg (Archiv f. Ohrenheilk., Bd. 76, 1908)	—	9 Monate später: hört, reagiert	—
XIII. Panse (Verhandl. d. Deutschen Otolog. Gesellschaft Dresden 1910)	—	—	Antrotomie 2 Tage später bei meningitischen Symptomen. Labyrinthoperation
XIV. Politzer (Archiv f. Ohrenheilk., Bd. 85, 1911)	—	—	Labyrinthoperation. Incision beider Schädelgruben
XV. Ruttin I	—	8 Monate später taub, unerregbar	keine
XVI. Ruttin II	—	3 Wochen später, hört Konversationssprache + 7 *m*, reagiert	keine
XVII. Ruttin III	7 Tage	hört, reagiert	Antrotomie

Digitized by Google
Original from UNIVERSITY OF CALIFORNIA
Generated on 2019-10-24 13:23 GMT / http://hdl.handle.net/2027/uc1.b3252761
Public Domain in the United States, Google-digitized / http://www.hathitrust.org/access_use#pd-us-google

Ausgang	Obduktionsbefund	Besondere Bemerkungen
†	Meningitis. Histologisch: Arrosion des hinteren Bogengangs durch rarefizierende Ostitis der Labyrinthkapsel. Vereiterung der peri- und endolymphatischen Räume	Verschleppte Otitis. Wiederholte Aufnahme und Entlassung. Dauer 3 Monate
†	Meningitis. Extraduralabsceß der hinteren Fläche der Pyramide. Arrosion des oberen und hinteren Bogengangs. Hämorrhagisch-eitriges Exsudat im inneren Ohre	—
†	Pneumonie. Keine Meningitis. Histologisch: In Ausheilung begriffene eitrige Labyrinthitis	—
geheilt	—	—
Heilung	1 Jahr später an Frauenkrankheit gestorben. Histologisch: Ausgeheilte Meningitis	—
†	Meningitis. Histologisch: Labyrintheiterung	Zur Zeit der Aufnahme schon meningeale Symptome
Heilung	—	—
Heilung	—	—
Heilung	—	In weiteren 10 Tagen geht das Hörvermögen und die kalorische Reaktion wieder verloren

Digitized by Google
Original from UNIVERSITY OF CALIFORNIA
Generated on 2019-10-24 13:23 GMT / http://hdl.handle.net/2027/uc1.b3252761
Public Domain in the United States, Google-digitized / http://www.hathitrust.org/access_use#pd-us-google

Fall	Alter, Geschlecht, Seite	Dauer der Otitis bis zur Aufnahme	Dauer der Otitis bis zum Beginn der Labyrinthsymptome
XVIII. Ruttin IV	links	—	8 Wochen
XIX. Ruttin V	25jähriges Mädchen, rechts	—	3 Tage
XX. Ruttin VI	65jähriger Mann, links	—	14 Wochen
XXI. Ruttin VII (Klinik der serösen und eitrigen Labyrinthentzündungen, Wien 1912, Fall 54)	Mann, links	—	3 Wochen?
XXII. Ruttin VIII (ibidem, Fall 58)	54jähriger Mann, links	—	8 Tage?
XXIII. Ruttin IX (ibidem, Fall 60)	26jähriges Mädchen, links	—	1 Monat
XXIV. Ruttin X (ibidem, Fall 61)	4½jährig, rechts	—	2—4 Wochen
XXV. Scheibe (Verhandl. d. deutschen Otolog. Gesellschaft Basel 1909)	—	—	4 Tage
XXVI. Schmiegelow I (Archiv f. Ohrenheilk., Bd. 79, 1909, Fall 2)	28jähriger Mann, beiderseits	—	8 Tage
XXVII. Schmiegelow II (Archiv f. Ohrenheilk., Bd. 79, 1909, Fall 10)	35jähriger Mann, rechts	—	Labyrinthsymptome 1 Monat nach Antrotomie

Generated on 2019-10-24 13:23 GMT / http://hdl.handle.net/2027/uc1.b3252761
Public Domain in the United States, Google-digitized / http://www.hathitrust.org/access_use#pd-us-google
Digitized by Google
Original from UNIVERSITY OF CALIFORNIA

Beschaffenheit des Exsudates zur Zeit des Beginnes der Labyrinthsymptome	Ätiologie und Bakterien	Labyrinthsymptome	Labyrinthfunktion
eitrig	—	Schwindel. Nystagmus III. Grades nach rechts	taub, unerregbar
Paracentese: eitrig	—	Schwindel, Erbrechen. Nystagmus rotatorius III. Grades nach links	taub
eitrig	Streptococcus mucosus	—	—
eitrig (Paracentese vor 1 Woche)	—	Ausgesprochene Meningitis	keine kalorische Reaktion
eitrig	—	Schwindel, Erbrechen, Nystagmus rotatorius nach rechts. Meningitische Symptome	taub, unerregbar
—	—	Erbrechen, Schwindel, Nystagmus rotatorius nach rechts	taub, unerregbar
schleimig-eitrig (1 Tag vorher Paracentese)	Streptococcus pyogenes	Erbrechen, Nystagmus rotatorius nach links. Meningitische Symptome	Hörprüfung unmöglich, kalorische Reaktion negativ
—	Influenza	—	—
—	—	Schwindel, Erbrechen	hört, reagiert
—	Im Lumbalpunktat: Streptokokken rein	Schwindel, Erbrechen, Nausea, Nystagmus nach links	Flüstersprache 0, Lateralisation nach links

Generated on 2019-10-24 13:23 GMT / http://hdl.handle.net/2027/uc1.b3252761
Public Domain in the United States, Google-digitized / http://www.hathitrust.org/access_use#pd-us-google
Digitized by Google
Original from UNIVERSITY OF CALIFORNIA

Fall	Ablauf der Labyrinthsymptome	Funktion nach Ablauf der Labyrinthitis	Operation
XVIII. Ruttin IV	—	—	Labyrinthoperation etwa eine Woche nach Beginn der Labyrintherscheinungen
XIX. Ruttin V	1 Woche	taub, kalorisch erregbar	keine
XX. Ruttin VI	—	—	Antrotomie. Später bei meningitischen Symptomen Labyrinthoperation
XXI. Ruttin VII (Klinik der serösen und eitrigen Labyrinthentzündungen, Wien 1912, Fall 54)	—	—	Labyrinthoperation
XXII. Ruttin VIII (ibidem, Fall 58)	—	—	Labyrinthoperation
XXIII. Ruttin IX (ibidem, Fall 60)	etwa 3 Wochen	—	Labyrinthoperation
XXIV. Ruttin X (ibidem, Fall 61)	—	—	Labyrinthoperation bei trübem Lumbalpunktat
XXV. Scheibe (Verhandl. d. Deutschen Otolog. Gesellschaft Basel 1909)	—	—	keine
XXVI. Schmiegelow I (Archiv f. Ohrenheilk., Bd. 79, 1909, Fall 2)	8 Tage	—	Antrotomie rechts
XXVII. Schmiegelow II (Archiv f. Ohrenheilk., Bd. 79, 1909, Fall 10)	—	—	Radikaloperation 4 Tage nach Beginn der Labyrinthsymptome. 3 Tage später bei meningitischen Symptomen und eitrigem Lumbalpunktat Labyrinthoperation

Digitized by Google
Original from UNIVERSITY OF CALIFORNIA
Generated on 2019-10-24 13:23 GMT / http://hdl.handle.net/2027/uc1.b3252761
Public Domain in the United States, Google-digitized / http://www.hathitrust.org/access_use#pd-us-google

Ausgang	Obduktionsbefund	Besondere Bemerkungen
Heilung	—	—
Heilung	—	—
†	Meningitis	—
†	Meningitis	Vor der Labyrinthoperation Lumbalpunktat eitrig. Bei der Operation im Labyrinth Granulationen
†	Meningitis	Deutliche meningitische Symptome vor der Labyrinthoperation
geheilt	—	—
†	Meningitis	—
†	Meningitis. Histologisch: Labyrintheiterung	—
geheilt	—	—
†	Keine Obduktion	—

Digitized by Google
Original from UNIVERSITY OF CALIFORNIA
Generated on 2019-10-24 13:23 GMT / http://hdl.handle.net/2027/uc1.b3252761
Public Domain in the United States, Google-digitized / http://www.hathitrust.org/access_use#pd-us-google

Fall	Alter, Geschlecht, Seite	Dauer der Otitis bis zur Aufnahme	Dauer der Otitis bis zum Beginn der Labyrinthsymptome
XXVIII. Schötz (Archiv f. Ohrenheilk., Bd. 86, 1911)	81 Jahre, links	1 Monat	4 Monate
XXIX. Schwabach (Lucaes Festschrift, 1905)	15jähriges Mädchen, links	—	7 Wochen
XXX. Uffenorde I (Verhandl. d. Deutschen Otolog. Gesellschaft, Dresden 1910)	23jährige Frau, beiderseits	Ohrenschmerzen 14 Tage, Ohrenfluß 3 Tage	—
XXXI. Uffenorde II (Passows Beiträge, V, H. 4)	4jähriger Knabe, links	—	4 Tage
XXXII. Voss I (Verhandl. d. Deutschen Otolog. Gesellschaft, Heidelberg 1908)	15jähriger Mann, links	kommt sogleich zur Aufnahme	2 Tage
XXXIII. Voss II (ibidem)	33jährige Frau, links	—	1 Monat
XXXIV. Voss III (ibidem)	27jähriger Mann, rechts	8 Tage	gleichzeitig
XXXV. Voss IV (ibidem)	21jähriges Mädchen, links	kommt sogleich zur Aufnahme	7 Tage
XXXVI. Voss V	25jährige Frau, links	kommt sogleich zur Aufnahme	1 Tag

Generated on 2019-10-24 13:23 GMT / http://hdl.handle.net/2027/uc1.b3252761
Public Domain in the United States, Google-digitized / http://www.hathitrust.org/access_use#pd-us-google
Digitized by Google
Original from UNIVERSITY OF CALIFORNIA

Beschaffenheit des Exsudates zur Zeit des Beginnes der Labyrinthsymptome	Ätiologie und Bakterien	Labyrinthsymptome	Labyrinthfunktion
—	Streptococcus mucosus	Meningitische Symptome, Facialparese	kalorische Reaktion und Gehör zweifelhaft
nie Ausfluß	—	seit 5 Wochen Schwindel	—
eitrig	Schnupfen, grampositive Stäbchen	Erbrechen	—
eitrig	—	—	—
blutig-serös	Nasenoperation. Streptokokken	Erbrechen, Drehschwindel. Nystagmus nach rechts	taub. Vestibulare Reaktion fraglich
schleimig-eitrig	unbekannt	Schwindel, Übelkeit, Erbrechen	nahezu taub, unerregbar
dick-eitrig	Schnupfen	Schwindel, Übelkeit, Ohrensausen	nahezu taub, unerregbar
eitrig	Influenza	Schwindel, Erbrechen. Nystagmus rotatorius nach rechts	nahezu taub
blutig-serös	unbekannt Diplokokken	Sausen, Erbrechen, Schwindel. Nystagmus rotatorius nach rechts	taub

Generated on 2019-10-24 13:23 GMT / http://hdl.handle.net/2027/uc1.b3252761
Public Domain in the United States, Google-digitized / http://www.hathitrust.org/access_use#pd-us-google
Digitized by Google
Original from UNIVERSITY OF CALIFORNIA

Fall	Ablauf der Labyrinthsymptome	Funktion nach Ablauf der Labyrinthitis	Operation
XXVIII. Schötz (Archiv f. Ohrenheilk., Bd. 86, 1911)	—	—	Antrotomie (ungefähr 7 Wochen vor der Konstatierung der Labyrintherkrankung)
XXIX. Schwabach (Lucaes Festschrift. 1905)	—	—	—
XXX. Uffenorde I (Verhandl. d. Deutschen Otolog. Gesellschaft. Dresden 1910.)	—	—	Antrotomie. Später Sinusincision
XXXI. Uffenorde II (Passows Beiträge, Bd. V, H. 4)	—	—	—
XXXII. Voss I (Verhandl. d. Deutschen Otolog. Gesellschaft. Heidelberg 1908)	2 Monate	(3/4 Jahre später) taub, unerregbar	—
XXXIII. Voss II (ibidem)	7 Wochen	(3 Monate später) Hörvermögen normal. Kalorische Reaktion normal	Antrotomie 5 Tage nach Beginn der Labyrinthsymptome
XXXIV. Voss III (ibidem)	12 Tage	(3 Monate später) hört? kalorisch erregbar	Antrotomie am 9. Tag
XXXV. Voss IV (ibidem)	2 Monate	(2 Monate später) hört. Kalorisch erregbar	Antrotomie am 7. Tag
XXXVI. Voss V	10 Tage	(1 Monat später) taub, unerregbar	—

Generated on 2019-10-24 13:23 GMT / http://hdl.handle.net/2027/uc1.b3252761
Public Domain in the United States, Google-digitized / http://www.hathitrust.org/access_use#pd-us-google
Digitized by Google
Original from UNIVERSITY OF CALIFORNIA

Ausgang	Obduktionsbefund	Besondere Bemerkungen
†	Extraduralabsceß, Hydrocephalus externus. Histologisch: Labyrintheiterung. Extraduralabsceß, davon unabhängig?	anscheinend ohne Symptome
†	Im Warzenfortsatz und in der Trommelhöhle gelber Schleim. Absceß im rechten Stirnlappen. Histologisch: Durchbruch des Ringbands. Mehrfache Arrosion der Labyrinthkapsel	—
† (nach 3 Wochen)	Meningitis. Histologisch: Labyrintheiterung	—
†	Meningitis? Hirnödem	16 Tage alte akute Otitis bis zum Exitus nicht operiert wegen Widerstandes der Eltern
geheilt	—	Der langsame Ablauf ist verursacht durch Retention, welche noch 1 Monat nach Beginn die Paracentese nötig macht
geheilt	—	—
geheilt	—	—
geheilt	—	—
geheilt	—	Tuberkulöse Pleuritis

Generated on 2019-10-24 13:23 GMT / http://hdl.handle.net/2027/uc1.b3252761
Public Domain in the United States, Google-digitized / http://www.hathitrust.org/access_use#pd-us-google
Digitized by Google
Original from UNIVERSITY OF CALIFORNIA

Fall	Alter, Geschlecht, Seite	Dauer der Otitis bis zur Aufnahme	Dauer der Otitis bis zum Beginn der Labyrinthsymptome
XXXVII. Wanner (Verhandl. d. Deutschen Otolog. Gesellschaft, Basel 1909)	27jähriger Mann, rechts	14 Tage	3—4 Monate
XXXVIII. Wojatschek (Ref. de Forestier, Archiv f. Ohrenheilk., Bd. 81)	10jähriges Mädchen, rechts	—	2 Monate
XXXIX. Shin-izi-Ziba (Archiv f. Ohrenheilk., Bd. 87, 1912)	24jähriger Mann,	5 Tage	5—6 Tage

Fall	Ablauf der Labyrinthsymptome	Funktion nach Ablauf der Labyrinthitis	Operation
XXXVII. Wanner (Verhandl. d. Deutschen Otolog. Gesellschaft, Basel 1909)	—	—	Antrotomie 2 Wochen nach Beginn der Labyrinthsymptome: Labyrinthoperation bei bestehender Meningitis
XXXVIII. Wojatschek (Ref. de Forestier, Archiv f. Ohrenheilk., Bd. 81)	zirka 3 Wochen	Gehör gut. Kalorische Reaktion vorhanden	Antrotomie (2 Wochen nach Beginn der Labyrinthsymptome)
XXXIX. Shin-izi-Ziba (Archiv f. Ohrenheilk., Bd. 87, 1912)	—	—	Antrotomie. Incision der Dura beider Schädelgruben (eitriges Lumbalpunktat)

Digitized by Google
Original from UNIVERSITY OF CALIFORNIA
Generated on 2019-10-24 13:23 GMT / http://hdl.handle.net/2027/uc1.b3252761
Public Domain in the United States, Google-digitized / http://www.hathitrust.org/access_use#pd-us-google

Beschaffenheit des Exsudates zur Zeit des Beginnes der Labyrinthsymptome	Ätiologie und Bakterien	Labyrinthsymptome	Labyrinthfunktion
eitrig	unbekannt	Schwindel, Erbrechen. Nystagmus nach links (Facialparalyse)	taub, unerregbar
eitrig	akute Rhinitis. Im Warzenfortsatz Diplococcus Friedländer	Erbrechen, Gleichgewichtsstörungen. Nystagmus nach links	Taubheit (allmählich kommend!)
Paracentese: „profuse“ Sekretion	Im Lumbalpunktat Diplokokken	Sausen. Meningitische Symptome	—

Ausgang	Obduktionsbefund	Besondere Bemerkungen
†	eitrige Meningitis	Sequestration des Labyrinthes
Heilung	—	—
†	Meningitis. Histologisch: Labyrintheiterung	—

Digitized by Google
Original from UNIVERSITY OF CALIFORNIA
Generated on 2019-10-24 13:23 GMT / http://hdl.handle.net/2027/uc1.b3252761
Public Domain in the United States, Google-digitized / http://www.hathitrust.org/access_use#pd-us-google

Augenbewegungen in den Nyst. hinein. Vorbeizeigen mit allen vier Extremitäten. Trommelfell etwas gerötet, sonst intakt. Spärliche Sekretion aus der Wunde.

Lungenbefund (Dr. Neumann): Dämpfung der ganzen rechten Seite. (Ausgeheilte Pleuritis?) An der Basis rasselnde, konfluierende Herde, wahrscheinlich lobuläre hypostatische Pneumonie.

Am Nachmittag erhob ich folgenden Befund: Bewußtlos. Unruhe. Steter Versuch, sich nach rechts zu legen. Deviation des Kopfes nach rechts, Deviation der Augen nach rechts mit Ny r. ←—.

Pupillen gleich weit, reagieren auf Licht. Cornealreflex vorhanden. Nackenstarre. Patellar- und Achillessehnenreflexe gesteigert. Bauchdeckenreflex nicht auslösbar, ebenso Babinsky nicht auslösbar. Kernig positiv. Knie eingezogen, Abdomen eingezogen und gespannt. Dermographie positiv.

Lumbalpunktat: Trüber Liquor unter sehr geringem Druck. Nach Abfluß von etwa 3—4 cm^3 hört der Abfluß ganz auf. Bakteriologischer Befund (Dr. Wiesner): Streptococcus mucosus.

Ich nahm sofort die Operation vor:

Hautschnitt in der alten Narbe. Gegen die Spitze und Tegmengegend einige mit Eiter und Granulationen erfüllte Zellen. Der Knochen gegen die hintere Schädelgrube zu vollkommen morsch, mehrere kleine Sequester werden von hier entfernt. Ausführung der Radikaloperation und Freilegung der Dura der hinteren Schädelgrube und des Sinus. Sinus mit leichten Auflagerungen bedeckt, Dura schwartig verdickt. hochgradig verändert, graurot. Die Veränderungen werden immer stärker, je weiter gegen das Labyrinth vorgedrungen wird. Labyrinthoperation nach Neumann. Kein Liquorabfluß. Der Knochen der hinteren Pyramidenfläche sowie das Promontorium weich, das ovale Fenster leer. Incision der Dura der hinteren Schädelgrube entleert reichlich trüben Liquor unter hohem Druck.

Nachts: Exitus.

Obduktionsbefund (Dr. Schopper): Subakute eitrige Meningitis, besonders der Basis und über dem Schläfelappen und Kleinhirn nach linkseitiger akuter Otitis media. Lobulärpneumonische Herde im rechten Unterlappen. Adhäsive Pleuritis über der rechten Lunge sowie über der linken Lungenspitze, schiefrige Induration daselbst.

Parenchymatöse Degeneration des Myokards, der Leber und Nieren; subakuter Milztumor. Abgelaufene Perisplenitis. Struma adenomatosa colloides. Atheromatose der Aorta.

Nachtrag: Sinus und Dura an der Innenseite frei.

Abkürzungen: R. Dr. 3" = nach Rechts-Drehung Nyst. nach links Dauer 3". L. Dr. = Links-Drehung. K. = Kopf. vgn. = vorgeneigt. rgn. = rechts geneigt. lgn. = links geneigt. W. = Warzenfortsatz. Z. W. = Zimmer-Weite = 7 *m*. ac. = ad concham.

Generated on 2019-10-24 13:23 GMT / http://hdl.handle.net/2027/uc1.b3252761
Public Domain in the United States, Google-digitized / http://www.hathitrust.org/access_use#pd-us-google
Digitized by Google
Original from UNIVERSITY OF CALIFORNIA

Beitrag zum Studium des Drehnystagmus.

Von Dr. **Buys**-Brüssel.

In der Deutung gewisser Befunde auf dem Gebiete des Nystagmus stehen wir noch nicht auf sicherem Boden. So steht der Nachnystagmus, der länger anhält, als der ihm vorausgehende Drehnystagmus, mit Breuers Theorie im Widerspruche. Andrerseits verdanken wir Bárány den Nachweis, daß der am längsten dauernde Nachnystagmus nach zehnmaliger Umdrehung einsetzt, das heißt, ein Vergleich zwischen dem Nachnystagmus nach zehnmaliger Umdrehung mit einem von größerer (20, 30) oder geringerer Tourenzahl (5, 3) zeigt uns, daß die Dauer des Nachnystagmus für die Tourenzahl unter oder über 10 abnimmt. Daß eine Tourenzahl unter 10 einen kürzeren Nystagmus gibt, läßt sich wohl durch die Annahme erklären, daß der Drehnystagmus länger anhält als die beabsichtigte Tourenzahl; dagegen ist für die kürzere Dauer des Nachnystagmus nach einer 10 überschreitenden Tourenzahl keine Erklärung zu finden.

Ich dachte, daß die Lösung dieser Probleme möglicherweise durch ein vergleichendes Studium des Drehnystagmus und Nachnystagmus nach Drehung zu finden wäre.

Diese Untersuchung ist bisher nicht oder zumindest in ungenügender Weise geschehen, was wohl auf die Unzulänglichkeit der angewandten Mittel zurückzuführen ist. Gegenwärtig steht uns in der Nystagmographie eine Methode zur Verfügung, die unsere Untersuchungen unter günstigen Umständen ermöglicht. Der Nystagmograph schaltet das schädliche Moment der seitlichen Richtung und der Fixation aus und verzeichnet noch einen Nystagmus, der bei jeder anderen Untersuchung unserer Beobachtung entgeht; kurz, er verzeichnet, auf dem Drehstuhle montiert, die Phänomene während und nach der Drehung und dies unter Bedingungen, die jenen unserer gewöhnlichen Untersuchungen überlegen sind.

Ich begann deshalb mit Hilfe des Nystagmographen eine Reihe von Versuchen über den horizontalen Drehnystagmus, deren Resultate ich kurz besprechen will.

Ich bediente mich des gewöhnlichen, auf Kugellager laufenden Drehstuhles, der mit der Hand odes mittelst Elektromotors betrieben wird. Mit Hilfe des letzteren erzielte ich eine gleichmäßige Bewegung, wie dies aus dem Nystagmogramme hervorgeht, denn neben der Zeiteinteilung nach $^1/_5$ Sekunden verzeichnete ich das Maß des zurückgelegten Winkels nach der Methode von Heyninx. Zur größeren Sicherheit ist die Drehung überdies nach Serien von 5—10 Touren chronometriert. Antrieb und Arretierung erfolgt mit der Hand.

Ich habe die Nystagmogramme der Rotation und der postrotatorischen Periode bei 30 normalen Individuen einer Prüfung unterzogen.

Digitized by Google
Original from UNIVERSITY OF CALIFORNIA
Generated on 2019-10-24 13:23 GMT / http://hdl.handle.net/2027/uc1.b3252761
Public Domain in the United States, Google-digitized / http://www.hathitrust.org/access_use#pd-us-google

Bezüglich des postrotatorischen Nystagmus hätte ich nichts Neues anzuführen.

Die Fälle von Nystagmus — namentlich nach zehnmaliger Umdrehung — weisen große, individuelle Verschiedenheiten auf. Die von Bárány vorgeschlagene Einteilung in Nystagmus von langer, mittlerer und kurzer Dauer — wobei 41 Sekunden als mittlere Dauer gelten — erweist sich als zweckmäßig; de facto nimmt — wie dies der Wiener Forscher angibt — jeder Nystagmus von langer Dauer nach einer Tourenzahl von 10—60 ab. Nebenbei will ich bemerken, daß der Nachnystagmus von 10 Touren im allgemeinen weniger prompt einsetzt, als einer von höherer Tourenzahl. Báránys „Nachnachnystagmus" setzt nahezu konstant nach einer Tourenzahl über 20 ein. Dies geht zum mindesten aus der Prüfung von 20 graphischen Aufzeichnungen hervor.

Gehen wir jetzt an die Prüfung des Nystagmus während der Drehung.

Ich bemerke zunächst, daß der Nystagmus während der Drehung bei der gewöhnlichen Geschwindigkeit (10 Umdrehungen in 20 Sekunden) konstant länger dauert als 20 Sekunden, das heißt, nach zehnmaliger Umdrehung nicht zu Ende ist, sondern gewöhnlich bis zu 16 oder 17 Umdrehungen anhält. Diese Tatsache ist ja an und für sich nicht überraschend, da auch der Nachnystagmus meist länger dauert als 20 Sekunden. Merkwürdig und unerklärt aber ist es, daß der Nachnystagmus nach 20 Umdrehungen kürzer dauert als der nach 10 Umdrehungen. Theoretisch sollte der Nachnystagmus nach derjenigen Zahl von Umdrehungen am längsten dauern, bei der der Nystagmus während der Drehung gerade zu Ende ist. Die Tatsachen scheinen aber dieser Annahme nicht zu entsprechen, Es dürfte hier ein noch unbekannter Faktor mitspielen, von dem noch die Rede sein wird.

Die Prüfung der während der Rotation erhaltenen Aufzeichnungen ergibt noch eine zweite, gänzlich neue Tatsache, nämlich das Bestehen eines der Richtung des Drehnystagmus entgegengesetzten Nystagmus, der nach dem Verschwinden des letzteren einsetzt. Dieser von mir sogenannte „inverse" Nystagmus ist nicht auf die Verlangsamung der Drehung zurückzuführen, wie dies durch Versuche mittelst Elektromotors nachgewiesen wird; er ist nahezu konstant. In 24 unter 30 Fällen konnte ich ihn beobachten, in den restlichen 6 Fällen war sein Bestehen zweifelhaft.

Er setzt bisweilen unmittelbar nach dem eigentlichen Drehnystagmus ein, in der Regel liegt jedoch zwischen den beiden ein mehrere Sekunden andauerndes Intervall absoluter Ruhe. Der inverse Nystagmus ist schwächer als der Nachnystagmus und Drehnystagmus. Derselbe äußert sich entweder in schwachen, rasch aufeinander folgenden Stößen, und zwar bei Individuen, die von Natur aus einen schwachen Nystagmus aufweisen oder in intensiven, jedoch zeitlich getrennten Stößen, bei Individuen mit kräftigem Nystagmus; er weist eine sehr große Analogie mit Báránys „Nachnachnystagmus" auf.

Generated on 2019-10-24 13:23 GMT / http://hdl.handle.net/2027/uc1.b3252761
Public Domain in the United States, Google-digitized / http://www.hathitrust.org/access_use#pd-us-google
Digitized by Google
Original from UNIVERSITY OF CALIFORNIA

Bezüglich der Dauer desselben konnte ich auf Grund meiner Beobachtungen feststellen, daß er in manchen Fällen in der 220. Sekunde noch nicht vollkommen verschwunden ist, während er bei anderen Individuen viel früher nachläßt.

Dieser Nystagmus kann selbst bei voller Intensität ohne subjektive Erscheinungen verlaufen. Andere Individuen hingegen haben die Empfindung des Drehens in der Richtung des inversen Nystagmus. Diese Empfindung steigt langsam bis zur vollen Intensität, nimmt dann noch langsamer ab, um ohne scharfe Abgrenzung in ein Gefühl absoluter Ruhe überzugehen. Bisweilen tritt als Endphase ein Drehreiz im Sinne der wirklichen Rotation auf, der jedoch immer sehr undeutlich und schwach ist.

Der inverse Nystagmus hängt auch von der Geschwindigkeit der Drehung ab. In einem der von mir beobachteten Fälle trat inverser Nystagmus erst bei einer Geschwindigkeit von 16 Umdrehungen in 16 Sekunden auf; in einem zweiten Falle trat bei einer langsameren Umdrehung als eine Tour in zwei Sekunden kein inverser Nystagmus auf.

Wie wir gesehen haben, nimmt die Dauer des Nystagmus nach mehr als zwanzigmaliger Umdrehung ab. Bárány hat bis zu 60maliger Umdrehung geprüft. Betreffs des Nystagmus von mehr als 60 Umdrehungen konnte ich bei sechs Individuen mit lang anhaltendem Nystagmus nachweisen, daß der auf 60 Umdrehungen reduzierte Nystagmus in der Folge im allgemeinen bis 100 oder 150 Umdrehungen abnimmt, hierauf unverändert bleibt oder wieder etwas zunimmt, um schließlich eine definitive Dauer zu erreichen.

Seine schließliche Dauer kommt jener des primären Drehnystagmus sehr nahe; sie war in fünf Fällen kleiner, einmal etwas größer.

Aus dieser Beobachtung scheint mir hervorzugehen, daß der Nachnystagmus bei Individuen mit lang anhaltendem postrotatorischen Nystagmus nach 10 Umdrehungen ein verlängerter Nystagmus ist und daß der Nachnystagmus nach größerer Tourenzahl die Rückkehr zur Norm darstellt.

Von Interesse war auch festzustellen, ob nicht etwa der Drehnystagmus unter gewissen Umständen, ähnlich dem Nachnystagmus nach 10 Umdrehungen, eine verlängerte Dauer erhalten kann. Zu diesem Zwecke mußte man einen Drehnystagmus unter Bedingungen hervorrufen, welche dem Nachnystagmus nach 10 Touren analog sind. Faßt man die Wechselbeziehungen zwischen der Dreh- und postrotatorischen Periode ins Auge, so erscheinen sie uns als zwei verschiedene Zustände, in welche das Individuum abwechselnd gerät. Um einen lang andauernden postrotatorischen Nystagmus hervorzurufen, unterbrechen wir nach 20 Sekunden (10 Umdrehungen) den Drehnystagmus eines Individuums, das vorher im Ruhezustand war. Nehmen wir ein Individuum, das wir genügend lange gedreht haben, so daß sein Nachnystagmus jetzt ungefähr dem primären Drehnystagmus gleichkommen würde, unterbrechen wir nun die

Digitized by Google
Original from UNIVERSITY OF CALIFORNIA
Generated on 2019-10-24 13:23 GMT / http://hdl.handle.net/2027/uc1.b3252761
Public Domain in the United States, Google-digitized / http://www.hathitrust.org/access_use#pd-us-google

Drehung, rufen wir also Nachnystagmus hervor und drehen wir in der 20. Sekunde des Nachnystagmus den Stuhl in der ursprünglichen Richtung. Was geschieht?

Es entsteht in der Tat ein Drehnystagmus, der länger anhält als der gewöhnliche Drehnystagmus und sich daher mit dem Nachnystagmus nach 10 Umdrehungen vergleichen läßt.

Der Drehnystagmus unterliegt demnach demselben Gesetze wie der Nachnystagmus, indem er wie dieser unter einem speziellen, noch nicht aufgeklärten Einflusse sich verlängert.

Welcher Art ist dieser Einfluß? Offenbar handelt es sich um einen zentralen Effekt und ich denke dabei an das Spiel der beiden Antagonistenzentren, deren Impulse sich gegenseitig beeinflussen.

Ich glaube, daß man das vollkommene Fehlen des Nachnystagmus nach ganz kurzen Drehungen und die offenbar „verlängerte" Dauer des Nachnystagmus nach 10 Drehungen auf Erregbarkeitsveränderungen der Nystagmuszentren zurückführen könnte. Ist ein Nystagmuszentrum in seiner Erregbarkeit herabgesetzt, so wird es auf denselben Reiz gar nicht oder schwächer antworten, als wenn seine Erregbarkeit normal, respektive gesteigert ist. Ich glaube nun annehmen zu dürfen, daß im ersten Moment einer Drehung, z. B. nach rechts, die Erregbarkeit des Zentrums für den Nystagmus nach links herabgesetzt wird und daher kein Nachnystagmus beim Anhalten auftritt. Im Gegensatz hierzu, glaube ich, ist nach 10 Drehungen das Zentrum für den Nystagmus nach links in einem Zustand gesteigerter Erregbarkeit und daher die besonders lange Dauer des Nachnystagmus. Die Annahme eines derartigen, vielleicht periodisch erfolgenden Wechsels der Erregbarkeit beim Normalen würde auch auf die Veränderungen der Erregbarkeit in pathologischen Fällen ein gewisses Licht werfen.

Es wäre, glaube, ich, verfehlt, wollte man auf Grund der vorliegenden Befunde bereits noch weitere theoretische Erwägungen anstellen. Noch ist zu vieles im Dunkeln. So wäre die Dauer des inversen Nystagmus bei verschiedenen Individuen zu prüfen und die gegenseitigen Beziehungen zwischen Dreh- und Nachnystagmus bei Individuen mit kurz dauerndem Nystagmus nach 10 Touren zu untersuchen. Endlich wäre der Grund zu ermitteln, weshalb der Nachnystagmus nach einer großen Tourenzahl bisweilen an Dauer dem Drehnystagmus nachsteht.

Auf Grund meiner bisherigen Beobachtungen ergeben sich folgende Schlüsse:

I. Der Drehnystagmus, der beim klassischen Versuche von 10 Umdrehungen in 20 Sekunden auftritt, ist beim Anhalten noch nicht beendigt: seine normale Dauer beträgt konstant mehr als 20 Sekunden.

Digitized by Google
Original from UNIVERSITY OF CALIFORNIA
Generated on 2019-10-24 13:23 GMT / http://hdl.handle.net/2027/uc1.b3252761
Public Domain in the United States, Google-digitized / http://www.hathitrust.org/access_use#pd-us-google

II. Während der gleichmäßigen Rotation tritt nach Beendigung des Drehnystagmus öfters ein inverser Nystagmus auf, der Bárányschen Nachnachnystagmus analog ist. Dieser von mir zuerst beobachtete inverse Nystagmus stellt ein neues Element dar, das von den Physiologen in Rechnung gezogen werden muß.

Aus der k. k. Universitäts-Ohrenklinik in Wien (Vorstand: Prof. Urbantschitsch).

Tödliche Mediastinitis infolge eines Retropharyngealabscesses durch Otitis media purulenta acuta (Mastoiditis).

Von Dr. **Siegfried Gatscher**, Assistenten der Klinik.

(Mit 2 Figuren.)

Aus der Literatur über diesen Gegenstand führe ich nur die Arbeiten an, die eine Gruppierung der Fälle enthalten nach dem Wege, den der Eiter bei der Bildung des Senkungsabscesses genommen hat. Speziell in der Gruppe der Retropharyngealabscesse otogener Natur finde ich die Durchbruchsstelle des Eiters, auf die es mir besonders ankommt, wegen des Vergleiches mit dem zu publizierenden Falle wenig oder gar nicht erwähnt. G. Engelhardt (Otogene Senkungsabscesse etc., Zeitschr. f. Ohrenheilk., Bd. 54) führt wohl die Paukenhöhle als Durchbruchsstelle an, von wo aus der Eiter ins Kiefergelenk und sekundär in den Retropharyngealraum gelangen kann; ein direkter Durchbruch am Boden derselben ist nicht angegeben. Dagegen spricht R. Leidler (Über die vom Ohr ausgehenden Durchbruchs- etc., Archiv f. Ohrenheilkunde, Bd. 75) von Dehiszenzen am Paukenhöhlenboden, die für eine Eitersenkung in Betracht kommen können. Für die von E. Urbantschitsch (Wiener mediz. Presse, 1904, H. 12 u. 13) in seinem Vortrage betonte Kombination mehrerer Wege der Senkung besteht in meinem Falle ein Anhaltspunkt, wie wir bei der Besprechung des anatomischen Präparates sehen werden.

Krankengeschichte.

J. R., 33 Jahre alt, Hilfsarbeiter, kommt am 27. XII. 1912 in total verwahrlostem Zustand in die Klinik mit der Angabe, seit 5 Wochen nach einer Influenza am linken Ohr erkrankt zu sein. Einige Tage nach Beginn des Ohrleidens, das heißt, nachdem schon Ohrfluß eingetreten war, bestanden auch Schmerzen beim Schlucken, die aber bald wieder aufhörten. Temp. 38.

Die otoskopische Untersuchung ergibt profuse, fötide Eiterung aus dem linken Ohr, Trommelfell gerötet, schwer zu sehen wegen der starken Sekre-

Digitized by Google
Original from UNIVERSITY OF CALIFORNIA
Generated on 2019-10-24 13:23 GMT / http://hdl.handle.net/2027/uc1.b3252761
Public Domain in the United States, Google-digitized / http://www.hathitrust.org/access_use#pd-us-google

tion. Warzenfortsatz ganz wenig druckempfindlich, Spitze desselben vollkommen frei. In den nächsten Tagen zeigt Pat. Temperaturen 37·5—38·7—39·1, fühlt sich aber bei Bettruhe und Applikation von Umschlägen mäßig wohl. Schmerzen weder spontan noch beim Schlucken im Pharynx.

Am 30. XII. 8 Uhr morgens Temp. 38·6: die linke Tonsillargegend ist gerötet, ganz schwach vorgewölbt; Kieferklemme. Drüse vor dem Ohr ange-

Fig. 1.

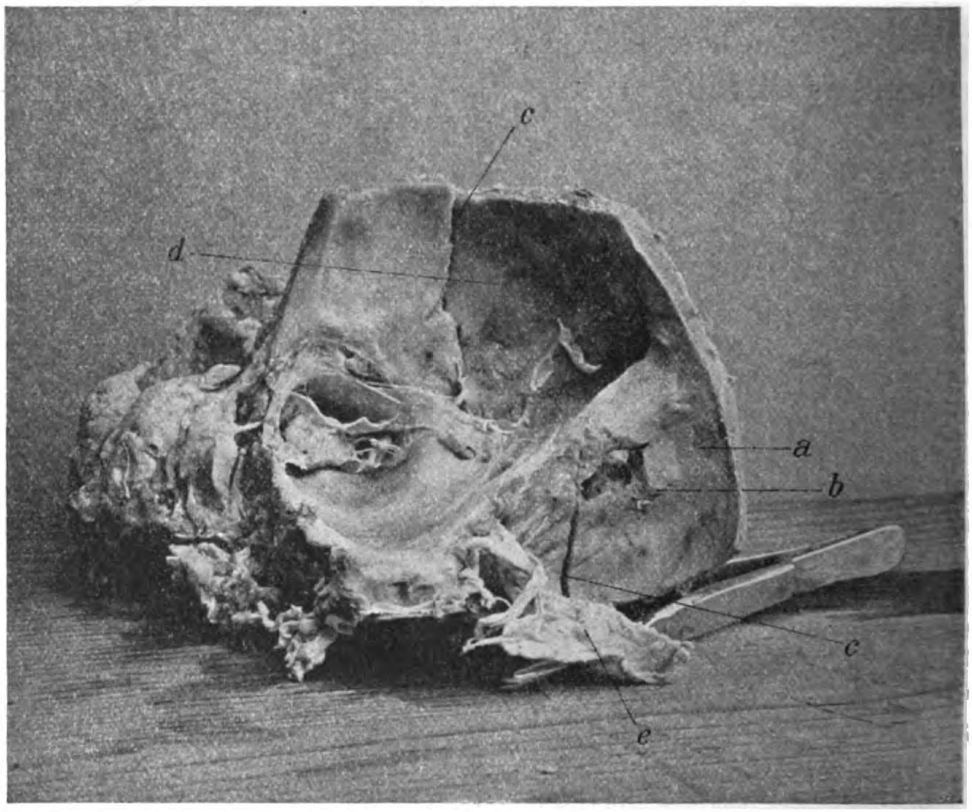

Präparat von der Schädelhöhle aus gesehen.
a mittlere Schädelgrube; *b* Durchbruch im Tegmen, Knochen in der Umgebung weggebrochen zur Orientierung; *c* Sägeschnitt; *d* hintere Schädelgrube; *e* Dura mater.

schwollen, Druckschmerz des Proc. mast. Bei Druck auf die linke Halsseite entleert sich aus dem Gehörgang Eiter. Es gelingt endlich, den Pat., der sich beharrlich bis jetzt geweigert hatte, seine Zustimmung zur Operation zu geben, von der Notwendigkeit eines Eingriffes zu überzeugen.

9 Uhr morgens Operation in Narkose mit Billrothmischung und Äther. Typischer Hautschnitt. Knochen stark hyperämisch, Antrum geräumig, mit

Digitized by Google
Original from UNIVERSITY OF CALIFORNIA
Generated on 2019-10-24 13:23 GMT / http://hdl.handle.net/2027/uc1.b3252761
Public Domain in the United States, Google-digitized / http://www.hathitrust.org/access_use#pd-us-google

jauchigem Eiter und Granulationen erfüllt, reichlich kranke Zellen im Tegmen sowie im ganzen Knochen bis an die Spitze. Die Absicht, den Senkungsabsceß von oben her breit freizulegen, muß wegen plötzlich eingetretener Asphyxie

Fig. 2.



Sagittalschnitt. Lateraler Teil nach oben umgeklappt.
a Paukenhöhle; *b* Eiterkanal; *c* geschlitzte Carotis interna; *d* sondierte Tuba Eustachii (*c* und *d* zeigen keinen Zusammenhang mit der Eiterung); *e* hintere, *f* mittlere Schädelgrube.

aufgegeben werden. Der Eiter wird durch wiederholten Druck auf die linke Halsseite nach Möglichkeit entleert und hierauf Jodoformemulsion in die Knochenhöhle gegossen. Drainage, partielle Naht. Verband.

Generated on 2019-10-24 13:23 GMT / http://hdl.handle.net/2027/uc1.b3252761
Public Domain in the United States, Google-digitized / http://www.hathitrust.org/access_use#pd-us-google
Digitized by Google
Original from UNIVERSITY OF CALIFORNIA

Auch die in Aussicht genommene Incision in die linke Tonsillargegend erscheint zunächst nicht ausführbar.

Nach dem Erwachen aus der Narkose sowie während des ganzen Tages fühlt sich Pat. relativ wohl. Temperatur bis 38·6.

31. XII. früh Temp. 39·3. Pharyngoskopisch in der linken Tonsillargegend, speziell von der hinteren Falte, ein schlaffer Sack. Vom linken Zungengrund kommt reichlich Eiter. Von jetzt ab entwickelt sich in akutester Weise eine pralle Infiltration des Mundhöhlenbodens, so daß Pat. wegen drohender Gefahr des Eintrittes einer Larynxkomplikation auf die laryngologische Klinik transferiert wird.

Assistent Dr. Marschik, der den Pat. in der Klinik Chiari übernahm, notierte in der Krankengeschichte den im Auszug wiedergegebenen Befund und Verlauf.

Am Halse, linke Submaxillargegend, eine flache, schmerzhafte Schwellung. Die Schmerzhaftigkeit reicht bis in die Ringknorpelhöhe. Thoraxapertur nicht mehr schmerzhaft. Im Rachen linke Peritonsillargegend leicht prominent, aber kaum derart, daß ein Abscеß anzunehmen wäre.

Laryngoskopie: In der Höhe des Zungengrundes beginnt eine starke Vorwölbung der linken Pharynxwand bis zur Epiglottis hinab; an einer Stelle eine gelbliche Vorwölbung (Perforation?). Valleculae ödematös, ebenso linker Larynxeingang.

Da ein bereits in Eröffnung begriffener Abscеß anzunehmen ist, wird vorderhand unter Applikation von Thermophor zugewartet.

Pat. fühlt sich abends sichtlich erleichtert. Temp. 38·7.

1. I. 1913. Temp. 37·6 früh, mittags 38·9; Zustand sichtlich verschlimmert. Zunehmende Larynxstenose. Linke vordere Halsseite leicht ödematös und gerötet. Schmerzhaftigkeit etwas gesenkt.

Operation (Mediastinotomie) 12 Uhr mittags (Dr. Marschik). Zuerst Incision zur Mediastinotomie rechts. Zur Überraschung zeigt sich hier, ohne daß Schmerzhaftigkeit und Schwellung vorhanden waren, das Gewebe in Vereiterung; die Infiltration reicht bis in die Apertur, und das Ende ist nicht zu erreichen. Es zeigt sich mehr die Prälaryngealgegend als der Retropharyngealraum vereitert; seitlich der gleichfalls eitrig infiltrierten Thyreoidea geht die Eiterung in den Thorax hinab. Ausgedehnte Eröffnung aller Schichten: Drainage und Tamponade des Mediastinums.

Incision links: Retropharyngealraum affiziert, Mediastinum ganz normal. Tamponade desselben. Spaltung des Retropharyngeallumens bis gegen das Tubenostium; es entleert sich mehr nach vorn zu (gegen den Zungengrund) serös-jauchige Flüssigkeit. Ausgiebige Drainage.

Digitized by Google
Original from UNIVERSITY OF CALIFORNIA
Generated on 2019-10-24 13:23 GMT / http://hdl.handle.net/2027/uc1.b3252761
Public Domain in the United States, Google-digitized / http://www.hathitrust.org/access_use#pd-us-google

Die Eiterung war also abnormerweise vom Retropharyngealraum nach vorn um den Zungengrund herum auf die Vorderseite des Larynx und von da in die rechte Seite des Mediastinums gewandert.

Pat., der schon während der Operationsbeendigung zunehmende Benommenheit zeigte, kommt am 2. I. 5 Uhr früh ad exitum.

Obduktionsbefund (Dozent v. Wiesner): Retropharyngeale, jauchige Eiterung linkerseits und Fortschreiten des Eiterungsprozesses am Mundboden und an der vorderen Halsmuskulatur nach der rechten Seite. Ausgebreitete jauchige Phlegmone des Halses. Beiderseits mehrfache breite Incisionen. Drainage des Halses. Seröseitrige Mediastinitis, Perikarditis und beiderseitige exsudative Pleuritis.

Epikrise.

Wie die beigegebenen Abbildungen des anatomischen Präparates zeigen, erfolgte der Eiterdurchbruch am Boden der Paukenhöhle. Ob eine schmale Dehiszenz oder nur größerer Zellreichtum oder ein anderes Moment ihn provozierten, läßt sich nicht erweisen. Das Präparat zeigt aber auch eine kleine Fistel im Tegmen antri, ohne daß die Dura verändert wäre, also eine zweite Durchbruchsstelle des Eiters.

Der medial vom Processus styloideus in den linken Retropharyngealraum gelangte Eiter nahm dann seine Wanderung vor dem Larynx, überschritt die Mittellinie und erzeugte in weiterer Folge rechts eine Mediastinitis.

Der Mechanismus des Durchbruches und der weiteren Senkung des Eiters geben dem Fall ein interessantes Gepräge.

Vereinsberichte.

Österreichische Otologische Gesellschaft.

Sitzung vom 31. März 1913.

Vorsitzender: V. Urbantschitsch.
Schriftführer: E. Urbantschitsch.

Zum Mitglied wird gewählt Herr Dr. Friedrich Heschl (Wien).

I. F. Alt demonstriert ein 16jähriges Mädchen, bei welchem ein **Schläfenlappenabsceß in die Radikaloperationswunde spontan durchbrach.**

Die Pat. stand wegen ihrer seit frühester Kindheit vorhandenen rechtseitigen Ohreiterung im Ambulatorium des Rudolfspitals in Behandlung. Es wurden ihr zunächst Polypen aus dem Mittelohr entfernt; da putrides Cholesteatom aus dem Antrum abgestoßen wurde, war die Radikaloperation (am 4. IX. 1912) notwendig. Die hintere obere Gehörgangswand war durch das Cholesteatom schon aufgezehrt. Das Tegmen tympani et antri war stellenweise

Digitized by Google
Original from UNIVERSITY OF CALIFORNIA
Generated on 2019-10-24 13:23 GMT / http://hdl.handle.net/2027/uc1.b3252761
Public Domain in the United States, Google-digitized / http://www.hathitrust.org/access_use#pd-us-google

usuriert, so daß bei Entfernung des kranken Knochens die Dura in etwa zweihellerstückgroßer Ausdehnung freigelegt wurde.

Die Pat. war durch drei Tage nach der Operation fieberfrei und bei gutem Befinden. Am vierten Tage war die Morgentemperatur 37·8, mittags 40·1. Es trat ununterbrochenes Erbrechen auf, worauf sofort der erste Verbandwechsel vorgenommen wurde. Die Wunde war außerordentlich übelriechend, so daß eine sorgfältige Durchspülung mit steriler Kochsalzlösung und Eingießungen von Wasserstoffsuperoxyd vorgenommen wurden. Nach dem Verbandwechsel kam das Erbrechen zum Stillstand, die Pat. zeigte aber noch immer meningitische Symptome. Am fünften Tag bestanden hohe Temperaturen, die Nackenstarre war ziemlich ausgesprochen, Kernig beiderseits positiv, allgemeine Hauthyperästhesie, Babinski links angedeutet. Patellarreflexe schwer auslösbar, relative Bradykardie (96 Pulse bei 39·8). Die Lumbalpunktion mit Entleerung von ca. 15 cm^3 unter hohem Druck stehender getrübter Flüssigkeit ergab: zahlreiche Erythrocyten, polynukleäre Leukocyten, etwas zahlreicher, als der Zahl der Erythrocyten entspräche, sehr zahlreiche Lymphocyten. Keine Bakterien, Kulturen blieben steril (Hofrat Paltauf).

Am siebenten Tage war die Pat. fieberfrei, klagte über starke Schmerzen in den Beinen und wies allgemeine Hyperästhesie auf, sonst waren die meningitischen Symptome zurückgegangen. Es wurde täglicher Verbandwechsel der noch immer putriden Wunde vorgenommen.

Im weiteren Verlaufe war die Pat. stets afebril, bei subjektiv gutem Befinden, nur sezernierte die Wunde noch immer sehr reichlich. Wiederholte Untersuchungen nach einem Sequester in der Tiefe waren stets negativ, die Pat. nahm an Körpergewicht zu, sie verblieb weiter im Krankenhause und erschien täglich zum Verbandwechsel im Ambulatorium. Mit Rücksicht auf den außerordentlich protrahierten Verlauf entschloß ich mich am 20. I. d. J., eine neuerliche breite Eröffnung der Wundhöhle vorzunehmen. Die Dura lag in etwa zweihellerstückgroßer Ausdehnung über dem Tegmen antri frei, und war in ihrem lateralen Anteile von Kutis überkleidet, die sich vom oberen Gehörgangslappen vorgeschoben hatte. Diese Kutispartie mußte zunächst lospräpariert werden und nun konnte man wahrnehmen, daß aus dem medialen Teile der freiliegenden Dura Eiter pulsierend hervorquoll. Die Dura wurde in kronenstückgroßer Ausdehnung freigelegt, mit einem Kreuzschnitt inzidiert, sodann wurde in das prolabierende Gehirn gleichfalls ein Kreuzschnitt ausgeführt, die Öffnung mit einer Kornzange erweitert, worauf etwa $2^1/_2$ Eßlöffel Eiters hervorstürzten. Die ungewöhnlich große Wundhöhle wurde mit in Wasserstoffsuperoxyd getränkter Gaze gereinigt und mit einem breiten Drainrohr und Novojodingaze drainiert.

Der Wundverlauf gestaltete sich bei täglichem Verbandwechsel günstig, die Sekretion nahm von Tag zu Tag ab, derzeit ist die Wundhöhle im Gehirn ausgeheilt, die Kranke bei ausgezeichnetem Befinden.

Am vierten Tage nach der Operation zeigte demnach die Pat. das klinische Bild einer Meningitis. Es muß die in breiter Ausdehnung freiliegende Dura von der putriden Wundhöhle infiziert worden sein. Die Erscheinungen gingen auf täglichen Verbandwechsel und sorgfältige Reinigung der Wundhöhle, sowie auf Lumbalpunktionen zurück. Ob schon zu dieser Zeit der Absceß im rechten Schläfelappen vorhanden war, kann jetzt nicht mit Sicherheit ermittelt werden. Es ist aber sehr wahrscheinlich, daß der Absceß von allem Anfang an bestand, symptomenlos verlief (es war auch keine Stauungspapille

Digitized by Google
Original from UNIVERSITY OF CALIFORNIA
Generated on 2019-10-24 13:24 GMT / http://hdl.handle.net/2027/uc1.b3252761
Public Domain in the United States, Google-digitized / http://www.hathitrust.org/access_use#pd-us-google

vorhanden), frühzeitig spontan perforierte und die Ursache für die langwierige reichliche Sekretion und den putriden Charakter der Wundhöhle abgab. Eine Spontanheilung wäre aber ausgeschlossen gewesen und erst der zweite Eingriff mit der breiten Exploration des Gehirns führte die Heilung herbei.

Diskussion.

Ruttin: Ich möchte erwähnen, daß das Symptom, daß die Wunde sehr putrid ist, sehr interessant ist; es findet sich aber nicht nur, wenn der Absceß bereits durchgebrochen ist. Ich habe es wiederholt beobachtet und bin dadurch zur Diagnose geleitet worden bei Hirnabscessen oder Thrombosen, wo die Dura mit Granulationen überreichlich besetzt war. Ich habe beobachtet, daß dort, wo noch eine Eiterung vorhanden ist, die nicht aufgedeckt wurde (wie Hirnabsceß, Sinusthrombose), die freigelegte Dura sich überreichlich mit Granulationen bedeckt und diese nach Entfernung immer wieder aufschießen.

H. O. Beck: **Polyneuritis cerebralis Menieriformis (Frankl-Hochwart).**

Die 26jährige Pat. hatte im Juni 1912 Lues akquiriert und 17./2. Hg. salic.-Injektionen bekommen. Am 4. IX. 1912 neuerliche Aufnahme auf die Abteilung Prof. Ehrmann. Es bestand ein Exanthem am Stamm, Papeln an beiden Tonsillen und erodierte Papeln an den Schamlippen. 28. X. Neosalvarsan 0·2 *g* intramuskulär. Geringe Temperatursteigerung, kein Erbrechen, kein Infiltrat.

28. XI. Neosalv. 0·3 *g* intramuskulär. Kein Fieber.

Am 15. XI. wurde bei der Pat. eine Injektionskur begonnen, die am 26. XII. wegen Stomatitis unterbrochen wurde.

Ohrbefund am 6. IX. 1912 (Dr. Beck) beiderseits trockene Perforation, Gehör normal.

Am 21. III. kam die Pat. wieder in das Spital mit der Angabe, seit sechs Wochen an sehr starken Kopfschmerzen zu leiden. Der linke Facialis ist in allen drei Ästen paralytisch. Vor vier Wochen setzte heftiger Schwindel ein, die Pat. taumelte beim Gehen und wich meistens nach der linken Seite ab. Seit 14 Tagen besteht links Ohrensausen und Abnahme des Gehörs links.

Status praesens: Facialislähmung links in allen drei Ästen. Druckempfindlichkeit der Trigeminuspunkte links.

Beiderseits trockene Perforation der Trommelfelle. Das Gehör rechts normal. W→r., beiderseits Rinne positiv, links Verkürzung der Luft — sehr starke Verkürzung der Kopfknochenleitung. Bedeutende Reduktion der Perception hoher Töne links. Es besteht bloß Schallempfindung.

Geringer spontaner Nystagmus bei Blick nach rechts. Links ist auf thermische Reize (Äthereinblasung) das statische Labyrinth sehr schwach, aber tiefer erregbar.

Drehreaktion: 10 × l. 22″ kräftiger Nystagmus
10 × r. 4—5 Schläge.

Zeigereaktion normal.

Auf Grund dieses Befundes handelt es sich also um eine gleichzeitige Beteiligung des Facialis, Trigeminus, Cochlearis und Vestibularis der linken Seite. Da einerseits das Alter der Lues zu jung ist, andrerseits keine Symptome vorhanden sind, um an ein Gumma im Kleinhirnbrückenwinkel zu denken, so kann man diesen Symptomenkomplex als eine Polyneuritis und wegen des

Digitized by Google
Original from UNIVERSITY OF CALIFORNIA
Generated on 2019-10-24 13:24 GMT / http://hdl.handle.net/2027/uc1.b3252761
Public Domain in the United States, Google-digitized / http://www.hathitrust.org/access_use#pd-us-google

gleichzeitigen Befallenseins von Acusticus und Facialis, als Polyneuritis vom Typus der Frankl-Hochwartschen ansprechen.

Interessant ist der funktionelle Befund des Vestibularapparates: die kalorische Reaktion ist sicher auslösbar, auf Drehreize ist das Labyrinth unerregbar. Dieses merkwürdige Verhalten habe ich mir bei Pat. mit Syphilis schon einigeMale in dieser Gesellschaft zu demonstrieren erlaubt und ich werde demnächst in einer Publikation genauer auf diesen Punkt eingehen.

III. E. Fröschels: **Funktionelle Stimmstörungen im Kindesalter.**

Ich möchte die Gelegenheit ergreifen, um an der Hand zweier Fälle, welche in der letzten Zeit das logopädische Ambulatorium der Klinik Urbantschitsch aufgesucht haben, hier einiges über funktionelle Stimmstörungen im Kindesalter zu besprechen. Dieser 7jährige Knabe redet, wie Sie hören, mit heiserer Stimme. Die Heiserkeit soll seit seinem dritten Lebensjahre bestehen und sich seit Beginn der Schulzeit wesentlich verstärkt haben. Verschiedene Maßnahmen, welche von anderer Seite empfohlen wurden, wie Inhalationen, Elektrisieren des Halses, waren ohne Erfolg. Die laryngoskopische Untersuchung ergibt ein fast völlig negatives Resultat. Mit Ausnahme einer geringen Rötung der Stimmbänder ist nichts Abnormes zu verzeichnen. Diese Rötung ist nicht imstande, die hochgradige Heiserkeit zu erklären und ich möchte vorwegnehmen, daß das Mißverhältnis zwischen dem fast negativen somatischen Befund und der hochgradigen Stimmstörung ein Hauptmerkmal jener Krankheitsgruppe ist, über welche ich heute sprechen will. Erkundigt man sich näher über die Vorgeschichte derartiger Fälle, so erfährt man ausnahmslos, daß die Kinder entweder außerordentlich viel schreien oder geschrien haben, oder daß sie viel Freude am Singen zeigen. Dabei erzählen die Eltern oft mit Stolz, was für Lieder das Kind schon kenne, und berechnet man die Anzahl der in diesen Liedern vorkommenden verschiedenen Töne, also mit einem Wort den Tonumfang, so ergibt sich eine Oktave, ein und einhalb Oktaven oder mehr. Vergleicht man damit den Stimmumfang der Kinder in der vorschulpflichtigen Zeit und zu Beginn des Schufunterrichtes, wie er aus den Untersuchungen von Paulsen, Flatau und Gutzmann sich ergibt, so resultiert ein krasses Mißverhältnis zwischen der natürlichen Anlage und den Anforderungen, welche entweder das Kind selbst oder seine Eltern an seine Stimme stellen: Aber auch die Schulbehörden sündigen in dieser Beziehung. Während nämlich die Stimme eines 6jährigen Kindes durchschnittlich nur fünf (in der eingestrichenen kleinen Oktave liegende) Töne enthält, finden sich schon in den Gesangsbüchern für das erste Schuljahr Lieder vom Umfange einer Oktave und darüber. Nun ist es ja bekannt, daß während eines rationellen Gesangsstudiums der Stimmumfang bedeutend zunimmt und man könnte sich veranlaßt fühlen, das auch vom Schulgesangsunterricht zu erwarten. Nun bestehen aber wichtige prinzipielle Unterschiede zwischen dem Gesangsstudium bei einem Meister und dem in der Schule. Im ersteren Falle wird immer nur Einzelgesang gepflogen und es wird durch Monate und Jahre nur das Singen von Vokalen und von Silben geübt, während das Textsingen oder auch nur das Singen ganzer Lieder auf einen Vokal erst dann gepflogen wird, wenn durch vorherige Übungen der Tonumfang eine entsprechende Ausdehnung erreicht hat. Ich spreche hier nur von rationeller Gesangspädagogik und muß freilich zugeben, daß lange nicht alle Gesangslehrer rationell vorgehen, weshalb gar manche Stimme auch beim Einzelunterricht verdorben wird und nach wenigen Jahren zugrunde geht. In

Digitized by Google
Original from UNIVERSITY OF CALIFORNIA
Generated on 2019-10-24 13:24 GMT / http://hdl.handle.net/2027/uc1.b3252761
Public Domain in the United States, Google-digitized / http://www.hathitrust.org/access_use#pd-us-google

unseren Schulen wird nun aber von vornherein Chorgesang betrieben und die gesangstechnische Bildung unserer Volksschullehrer läßt in der Regel viel zu wünschen übrig. Die Schädlichkeiten des Chorgesanges sind nun mannigfaltige. Vor allem suchen die Kinder einander zu überschreien und der Lehrer, welcher 50 Stimmen zugleich hört, kann unmöglich heraushören, wie der Einzelne singt und ob nicht ein Ton für diesen oder jenen zu hoch ist und nur mit Anstrengung und Pressen im Hals erzeugt wird. Dieses gewaltsame Hervorbringen von Tönen kann nun den Stimmapparat dauernd schädigen, indem das dabei angewendete falsche Muskelspiel der Atem- und Kehlkopfmuskeln habituell wird. Das Endresultat ist dann eine chronische Heiserkeit und es dürfte jetzt verständlich sein, warum sie nur von minimalen organischen Veränderungen begleitet ist. Wenn wir konditional denken, so werden wir eine Disposition einzelner Kinder zu funktionellen Störungen der Stimme, etwa schwache Atemmuskeln, mitberücksichtigen müssen.

Die chronische Heiserkeit der Kinder hat manche Ähnlichkeit mit der sogenannten Phonasthenie. Darunter versteht man eine funktionelle Stimmstörung bei Berufsphonikern, also bei Sängern, Schauspielern, Rednern und kommandierenden Soldaten. Sie ist von der chronischen Heiserkeit der Kinder im Wesen nur dadurch unterschieden, daß sie immer von nervösen Zuständen begleitet ist. Diese äußern sich in Furcht vor der entsprechenden stimmlichen Tätigkeit, in einer spezifischen Hypochondrie und endlich in Schmerzen im Gebiete des Stimmapparates. Auffallend ist, daß die Phonasthenie häufig wenigstens anfänglich nur auf die spezifische Stimmtätigkeit des betreffenden Berufsphonikers beschränkt bleibt. Der Sänger, welcher die Höhe nur mehr unklar herausbringt und vielleicht auch schon in der Mittellage unreine Töne hervorbringt, kann noch völlig rein sprechen. Allerdings scheint dieses Symptom der Phonasthenie nur auf Anfangsstadien beschränkt zu sein und es mag bei der funktionellen Heiserkeit der Kinder deshalb nicht bekannt sein, weil wir sie erst in einem fortgeschrittenen Zustand zu sehen bekommen. Hier wie dort liegt mangelhafte Schulung vor und nur eine Übungstherapie kann zum Ziele führen.

Diese beginnt mit Atemübungen, deren Prinzip es ist, nach einer kurzen, fast unhörbaren Einatmung die Luft so langsam als möglich auszuhauchen.

Unter Aushauchen versteht man, daß sich die ausströmende Luft an den Stimmbändern intensiv reibt. Das kann aber nur bei einer gewissen Annäherung der Stimmlippen aneinander erfolgen, während andrerseits die lautlose Einatmung eine maximal geöffnete Glottis verlangt. Wir werden später an Schemen sehen, wie diese verschiedenen Stellungen zustande kommen. Man begleitet die Atemübungen zweckmäßig mit Armbewegungen, zum Beispiel Heben der Arme während des Inspiriums, Senken während des Exspiriums. Die meisten chronisch-funktionell heiseren Kinder haben ein stark hörbares, rauhes Inspirium, was einer abnormalen Muskeltätigkeit, wohl einem Überwiegen der Adduktoren über die Abduktoren, entspricht. Ferner zeigen die Pat. häufig ein verkürztes Exspirium, was vielleicht darauf beruht, daß sich die Atemmuskel bei der anstrengenden, die Heiserkeit bedingenden Stimmtätigkeit an ein schnelles Auspressen der Luft gewöhnt haben. Wir sehen also, daß es notwendig ist, die Atmung wieder zu üben. Vom Hauchen kann man zum Flüstern übergehen oder man beginnt sofort mit vorsichtigen Vokalübungen, indem man den ersten Teil der Ausatmungsluft aushauchen läßt,

Digitized by Google
Original from UNIVERSITY OF CALIFORNIA
Generated on 2019-10-24 13:24 GMT / http://hdl.handle.net/2027/uc1.b3252761
Public Domain in the United States, Google-digitized / http://www.hathitrust.org/access_use#pd-us-google

um dann ohne Unterbrechung den Vokal anzuschließen. Man übt also: ha, he, hi, ho und hu, und achtet darauf, daß der Beginn des Vokales sehr weich klingt. Erst wenn die Stimme bei diesen Übungen frei klingt, kann man damit beginnen, Vokale ohne vorgesetztes H sprechen zu lassen, also die Ausatmungsluft sofort in die Stimme überzuführen. Dabei haben die Stimmbänder in einem Akte schon einen größeren Weg zurückzulegen als in der früheren Übungsreihe, sie müssen nämlich von der maximalen gegenseitigen Entfernung beim Inspirieren gleich bis zur gegenseitigen Berührung, der Phonationsstellung, übergehen. Wenn auch das ein befriedigendes Resultat ergeben hat, so schreitet man zur Verbindung von Vokalen und Konsonanten fort, wobei wenigstens anfänglich darauf zu achten ist, daß der Vokal sehr weich beginnt. Auf diese Weise gelingt es, die chronisch-funktionelle Heiserkeit im Kindesalter meist in wenigen Wochen zu beseitigen. Dafür ist aber die unbedingt notwendige Voraussetzung, daß jeder stimmliche Exzeß, besonders aber das unrationelle Singen, vermieden wird. Der zweite Pat., über welchen ich heute berichte, ist ein 3jähriger Knabe, welcher seit einem Jahre an Heiserkeit litt. Die Übungstherapie, die seit einigen Wochen mit ihm betrieben wird, hat dazu geführt, daß er bei einiger Aufmerksamkeit mit klarer Stimme sprechen kann.

Wenn wir aus der Therapie einen Schluß auf das Wesen der falschen Muskelaktion ziehen wollen, so dürfte es sich um ein Überwiegen der Schließer über die Öffner der Glottis handeln. (Es folgt die Besprechung des Mechanismus der verschiedenen Stimmbandstellungen an der Hand der Gutzmannschen Schemen). Die Glottis ist also beim Einatmen maximal erweitert, sie verwandelt sich beim Ausatmen in einen wesentlich schmäleren dreieckigen Spalt (weshalb die normale Ausatmung als Reibegeräusch hörbar ist, während die Einatmung fast lautlos erfolgt); beim Flüstern, welches sehr häufig mit dem Hauchen, also dem hörbaren Exspirium, verwechselt wird, besteht nur zwischen den Aryknorpeln eine dreieckige Öffnung, während die übrige Glottis geschlossen ist, und beim Phonieren endlich kommen die Stimmbänder und die Aryknorpeln zur gegenseitigen Berührung. Sorgen wir also für ein unhörbares Inspirium und gehen von der entsprechenden Stellung der Stimmbänder, wie wir es gezeigt haben, allmählich bis zum Phonieren, so haben wir zuerst die Abduktoren und dann der Reihe nach sämtliche Adduktoren zur Tätigkeit herangezogen. Da wir sahen, daß wir die Stimmkorrektur erreichen, wenn wir von der maximalen Weite der Stimmritze ausgehen und daß gerade diese Öffnung von den Pat. vor der Behandlung nicht ausgeführt wird, so werden wir wohl nicht fehlgehen, wenn wir wenigstens für eine Gruppe der funktionellen Heiserkeit eine funktionelle Schwäche der Glottisöffner annehmen.

Wenn es dem Pat. nicht gelingt, die gezeigten Übungen richtig nachzuahmen, so kann man durch Druck von außen her auf den Schildknorpel die auszuführende Bewegung unterstützen. Für unsere Fälle kommt vor allem der schon von Voltolini eingeführte Druck in der Frontalebene in Betracht. Der laterale Druck wird sich bei jenen Formen der Phonasthenie empfehlen, bei denen einem Schwäche der Glottisschließer vorliegt, und wenn die Spanner der Stimmbänder (Musculus vocalis und crico-thyreoideus) versagen, so kann man durch Anbringen von Saugnäpfen am Schildknorpel den Stimmausgleich erzielen (Th. S. Flatau).

Digitized by Google
Original from UNIVERSITY OF CALIFORNIA
Generated on 2019-10-24 13:24 GMT / http://hdl.handle.net/2027/uc1.b3252761
Public Domain in the United States, Google-digitized / http://www.hathitrust.org/access_use#pd-us-google

Wenn es auch heute nicht möglich ist, die gesamte Therapie und Pathologie der funktionellen Stimmstörungen zu besprechen, so mögen Sie doch aus dem Angeführten den Wert der Übungstherapie bei gewissen Erkrankungen der Stimme erschließen.

Zum Schlusse möchte ich noch darauf hinweisen, daß es Gegenstand der Stellungnahme der Ärzte werden muß, die Schulbehörden auf die früher besprochenen Schädlichkeiten des Schulgesangsunterrichtes hinzuweisen. (Nadoleczny und andere empfehlen die Einführung des Gruppengesanges statt des Chorgesanges in der Volksschule.)

IV. E. Ruttin: **Sequester der hinteren Gehörgangswand mit Facialislähmung oder Labyrinthsequester?**

M. B., 2½ Jahre alt. Im September 1912 Scharlach mit linkseitiger Otitis. Im Oktober Schwellung hinter dem l. Ohre, die vom Arzte incidiert wurde. In der letzten Zeit Gesichtslähmung links.

Bei der Aufnahme am 29. III. 1913 links: Eine granulierende, fötid sezernierende, retroauriculäre Fistel, in der ein schmutzig graugrüner Knochensequester festhaftend steckt: er ist sicherlich mehr als pflaumenkerngroß.

Gehörgang mit Polypen ausgefüllt. Fötide Eiterung. Hörprüfung unmöglich. Kalorische Reaktion nicht auslösbar (rechts gut!) Rechts-Drehung: Nystagmus —➤ l. 3", Linksdrehung: Ny. r➤— 12".

Nach diesem Befund muß man wohl annehmen, daß das Labyrinth ausgeschaltet ist. Der Sequester könnte der Form nach, soweit er sichtbar ist, der hinteren Gehörgangswand angehören; dann müßte man gleichzeitig eine vom Sequester selbst unabhängige Labyrintheiterung annehmen. Die Facialislähmung könnte durch den Sequester oder die paralabyrinthäre Knochenzerstörung bedingt sein. Man kann aber auch annehmen, daß der Sequester einen Teil des Labyrinthes enthält, und dann ist die Facialislähmung fast selbstverständlich. Die Operation wird Gewißheit bringen.

V. Ruttin: **Alte ausgeheilte Labyrintheiterung. Seröse Meningitis. Operation. Heilung.**

E. K., 45 Jahre, hat in der Kindheit Typhus durchgemacht. Seit 15 Jahren Ohrenfluß und Gesichtslähmung rechts. Die Krankheit hat mit Ohrenschmerzen und Erbrechen angefangen, sonst kann er sich an nichts erinnern. Das Ohr fließt jetzt zeitweise, auch hat er zeitweilig Kopfschmerzen.

Bei der Aufnahme am 21. VI. 1912: Hintere obere Gehörgangswand gesenkt. Fötide Eiterung. Schwellung, Rötung und Druckempfindlichkeit des Warzenfortsatzes. Total taub für Sprache und Stimmgabeln. Weber links, Rinne ∞ —, kein spontaner Nystagmus, kein Fistelsymptom, keine kalorische Reaktion. Linksdrehung: Ny. —➤ r. 16—18", Rechtsdrehung: Ny. l. ➤— 18 bis 22". Totale Facialislähmung.

Rechtes Ohr: nichts Besonderes.

Nach diesem Befund nahm ich eine ausgeheilte Labyrintheiterung an, da neben der Ausschaltung der Funktion Kompensation des Drehnystagmus vorhanden war.

Am 26. VI. 1912 nahm ich die Operation vor: Radikaloperation, Freilegung der Dura beider Schädelgruben. Extraduralabsceß in beiden Schädelgruben und perisinuöser Absceß. An Stelle des Labyrinthes ein derbes schwartiges Bindegewebe, mit der Sonde eindrückbar, offenbar das ganze Labyrinth ersetzend. Nach der Operation Wohlbefinden. Entlassung am 29. VII. 1912.

Digitized by Google
Original from UNIVERSITY OF CALIFORNIA
Generated on 2019-10-24 13:24 GMT / http://hdl.handle.net/2027/uc1.b3252761
Public Domain in the United States, Google-digitized / http://www.hathitrust.org/access_use#pd-us-google

Am 28. XII. 1912 kam Pat., der inzwischen in die Heimat gereist war, wegen Kopfschmerzen wieder zur Aufnahme. Am 3. II. 1913 entschloß ich mich wegen der heftigen Kopfschmerzen und wegen inzwischen eingetretener Erscheinungen, die auf Meningitis der hinteren Schädelgrube oder Kleinhirnabsceß deuteten (Nackensteifigkeit, Schwindel, Erbrechen, Nyst. rotatorius zur kranken Seite [das spontane Zeigen und die Zeigereaktionen waren normal]) zur Operation. Ich legte die Dura der hinteren Schädelgrube frei. Sie war schwartig verdickt, doch rein. Das das Labyrinth füllende Bindegewebe, das schon bei der ersten Operation aufgefallen war, ist ein solides Bindegewebe, ohne eine Spur Eiter, Cholesteatom oder Detritus. Ich incidierte die Dura der hinteren Schädelgrube nach den verschiedensten Richtungen: negativ!

Auffallenderweise besserten sich die Symptome (Schwindel, Kopfschmerz, Nystagmus) in wenigen Tagen nach der Operation und verschwanden schließlich ganz.

Es kann sich in diesem Falle wohl nur um eine sehr alte, bindegewebig ausgeheilte Labyrintheiterung handeln. Dafür auch die vorhandene Kompensation, die etwas höhere Werte als gewöhnlich zeigt. Neben dieser Labyrinthitis muß außerdem eine seröse Meningitis dagewesen sein, die durch die Incision günstig beeinflußt wurde.

VI. Ruttin: **Fistelsymptom ohne Fistel.**

A. L., 16 Jahre.

Im dritten Lebensjahre erkrankte sie an Masern. Seither Sausen beiderseits. Im achten Lebensjahre angeblich Mittelohrentzündung mit Ohrenfluß beiderseits. Die Mittelohrentzündung wiederholte sich später noch zweimal. Seit mehreren Jahren ist kein auffallender Ohrenfluß mehr vorhanden. Angeblich konstante Kopfschmerzen seit 3 Jahren, selten Schwindelanfälle.

Bei der Aufahme am 9. I. 1912 wird folgender Befund erhoben:

Linkes Ohr: Chronische Adhäsivprozesse.

Rechtes Ohr: Großer Defekt des Trommelfells. Hammer erhalten, retrahiert. Trommelhöhlenschleimhaut feucht, gerötet, derzeit kein Eiter. Konversationssprache 1 *m*. Weber rechts, Rinne —, Schwabach verlängert, C_1 +, c^4 +, kein spontaner Nystagmus, Fistelsymptom +, und zwar deutlich nur bei Aspiration, rotatorisch zur linken Seite. Kalorischer Nystagmus typisch.

Sie blieb nun bis zum 22. I. an der Klinik in Beobachtung. Da der Zustand konstant blieb, sich keine irgend erhebliche Eiterung zeigte, konnte ich mich bei der Art der Perforation und dem guten Zustand der Schleimhaut nicht zur Operation entschließen und entließ die Pat.

Sie stand nun bis zum 27. II. in ambulatorischer Behandlung. Hie und da Klage über Schwindel, häufige Klagen über heftige Kopfschmerzen besonders in der letzten Zeit. Fistelsymptom jetzt deutlicher, und zwar zuletzt bei Kompression und Aspiration gleich deutlich, aber nur aus der typischen langsamen Augenbewegung bestehend.

So entschloß ich mich endlich doch, die Radikaloperation vorzunehmen.

Ich war natürlich bei der am 7. III. ausgeführten Operation darauf bedacht, die Fistel zu finden. Aber im horizontalen Bogengang keine Spur einer Fistel, das Promontorium ganz deutlich, mit Schleimhaut überzogen, intakt: der Stapes sichtbar. Bei Druck auf den Stapes keine Augenbewegung.

In den nächsten Tagen beobachtete ich die Pat. ganz genau. Es trat kein Schwindel, kein Nystagmus auf.

Digitized by Google
Original from UNIVERSITY OF CALIFORNIA
Generated on 2019-10-24 13:24 GMT / http://hdl.handle.net/2027/uc1.b3252761
Public Domain in the United States, Google-digitized / http://www.hathitrust.org/access_use#pd-us-google

Gegenwärtig ist die Hörweite, die sich während der ganzen Zeit der Beobachtung nicht änderte, wie früher, das Fistelsymptom noch ebenso deutlich, kein Schwindel, kein Nystagmus.

Fälle von Fistelsymptom, bei denen man die Fistel nicht finden konnte, habe ich wiederholt gesehen und finden sich auch in meinem Buche erwähnt. In der Literatur liegen solche Fälle von Hennebert, Alexander u. a. vor.

Der gegenwärtige Fall ist besonders deshalb interessant, weil bei der guten Beschaffenheit der Paukenhöhlenschleimhaut eine sehr genaue Inspektion, der in allen Details sehr deutlich sichtbaren inneren Trommelhöhlenwand möglich war. Trotzdem konnte eine Fistel gefunden werden. Da auch Druck auf den Stapes kein Fistelsymptom ergab, bleibt das auch gegenwärtig noch ebenso auslösbare Fistelsymptom rätselhaft.

Finden wir bei einem Falle von Fistelsymptom bei der Operation die Fistel, so können wir mit ziemlicher Sicherheit nach der Operation zum mindesten etwas spontanen Nystagmus und Schwindel erwarten, meist sogar die deutlichen Zeichen einer mehr oder minder starken serösen Labyrinthitis. Dieser Fall jedoch zeigte keine Spur von Nystagmus oder Schwindel nach der Operation.

Diskussion.

Bárány: Wie ist die kalorische Reaktion?

Ruttin: Normal.

Bárány: Aus diesem Befunde kann man die Diagnose machen, daß keine Fistel da ist. Wenn wir das Fistelsymptom haben, nämlich kräftigen Nyst. und normale kalorische Reaktion, so ist natürlich eine Fistel da. Haben wir nur langsame Bewegungen und keine kalorische Reaktion, so ist auch eine Fistel da. Sind aber nur langsame Bewegungen und kalorische Reaktion da, dann ist keine Fistel vorhanden.

VII. Ruttin: **Labyrintheiterung. Labyrinthoperation. Heilung. Verwertung des Nichtkompensiertseins des Drehnystagmus zur Diagnose.**

H. S., 43 Jahre alt, wurde am 29. I. 1913 in die Klinik aufgenommen. Der Kranke hat als Kind Masern durchgemacht, kann sich jedoch nicht erinnern, daß diese Erkrankung irgend eine Folge für das Ohr gehabt habe. Im Alter von 17 Jahren hat er einen Schlag gegen das rechte Ohr erhalten, wovon auch eine mehrere Zentimeter lange und breite eingezogene Narbe hinter dem rechten Warzenfortsatze herrühre. Er war damals bewußtlos, will aber keinen Einfluß dieser Verletzung auf das Ohr bemerkt haben. Erst vor einem Jahre habe er ohne bekannte Ursache begonnen, auf dem rechten Ohre schlecht zu hören. Seit 6 Wochen habe er Ohrenfluß. Vor 5 Wochen starke rechtseitige Kopfschmerzen, Schwindel und Erbrechen. Leichte Schwindelanfälle hatte er in den „letzten Wochen" öfter.

Der Befund bei der Aufnahme ergab im rechten Ohre eine starke Senkung der hinteren oberen Gehörgangswand. Fötide Eiterung. Einblick ins Mittelohr unmöglich. Links nichts Besonderes.

Funktionsprüfung rechts: Taub für Sprache und Stimmgabeln. Weber links, Rinne ∞ —, kein spontaner Nystagmus, kein Fistelsymptom, keine kalorische Reaktion. Linksdrehung: Nystagmus —➤ r. 3—5", Rechtsdrehung: Nystagmus l. ➤— 15".

Wir haben also hier einen Fall von totaler Labyrinthausschaltung bei chronischer Mittelohreiterung. Nach der Anamnese hätte natürlich auch das

Digitized by Google
Original from UNIVERSITY OF CALIFORNIA
Generated on 2019-10-24 13:24 GMT / http://hdl.handle.net/2027/uc1.b3252761
Public Domain in the United States, Google-digitized / http://www.hathitrust.org/access_use#pd-us-google

Trauma die Schuld tragen können. Dann wäre aber die Labyrinthausschaltung wohl eine nicht eitrige oder zum mindesten nicht mehr eitrige gewesen und eine Operation überflüssig. Nahm man dagegen an, daß die Labyrinthitis erst 6 Wochen alt war, dann mußte ich nach unseren Indikationen die Labyrinthoperation vornehmen.

In dieser Frage konnte nun die Kompensation entscheiden. War die Ausschaltung eine traumatische, das heißt 16 Jahre alte, totale Ausschaltung, so wäre Kompensation wohl sehr wahrscheinlich gewesen. Ich entschied mich daher für die Annahme, daß der Labyrintheinbruch und die Ausschaltung erst 6 Wochen alt sei, und schritt an die Labyrinthoperation.

Am 19. II. 1913 (der Pat. hatte indessen auf eigenen Wunsch zur Ordnung seiner Angelegenheiten das Spital verlassen und kam dann wieder zurück) Radikaloperation. Sklerotischer Warzenfortsatz. Cholesteatom. Die Operation zeigte zunächst eine technische Schwierigkeit. Der Sinus war maximal vorgelagert, die Dura der mittleren Schädelgrube stand tief. Beide waren so sehr einander genähert, daß der Raum zwischen ihnen 6 *mm* betrug. Durch Hereintamponieren des Sinus in die Schädelhöhle, wie ich es für diese Fälle angegeben habe, konnte ich mir genügend Raum für die Labyrinthoperation schaffen. Der horizontale Bogengang war zerstört und eine Granulationsmasse ersetzte ihn. Diese Granulationsmasse reicht in die hintere Schädelgrube, wo die rückwärtige Wand des Labyrinthes durch Cholesteatom und Granulationen eröffnet scheint. Bewegt man die Granulation in der hinteren Schädelgrube mit der Sonde, so zuckt der Facialis, woraus natürlich hervorging, daß die Granulationen einen von vorn nach rückwärts durchgehenden Defekt (einen Teil der Labyrinthkapsel inbegriffen) ausfüllen. Die Eröffnung des Labyrinthes wurde, wenn auch nicht ganz typisch nach Neumann, da diese Verhältnisse am Facialis zu berücksichtigen waren, so doch gründlich vorgenommen. Die Operation, die auch nicht einmal von leichter Facialparese gefolgt war, bestätigte somit die früher erwähnten Erwägungen vollständig.

VIII. E. Urbantschitsch: **Apoplektiformer Menière. Otologische Untersuchung im Anfall.**

Die 45jährige Pat. A. D. war bis 15. III. 1913 angeblich stets ohrgesund. An diesem Tage trat ganz plötzlich ohne bekannte Ursache ein sehr heftiger Anfall (hochgradiger Schwindel, Übelkeiten, 10maliges Erbrechen, Ohrensausen und angeblich gegen Schluß des Anfalles Taubheit) auf. Nach einer zweitägigen Pause erfolgte abermals ein Anfall, worauf Pat. die Ohrenklinik aufsuchte, woselbst eine neue Attacke auftrat.

Während letzterer konnte Pat. genauer beobachtet und untersucht werden — ein besonders glücklicher Zufall, da man selten Gelegenheit findet, Pat. im Menièreanfall selbst zu untersuchen; noch seltener ist aber die Gelegenheit, in solch einem Augenblick alle Hilfsmittel zu einer genaueren Prüfung zur Verfügung zu haben.

Der objektive Befund ergab nun: Trommelfelle beiderseits fast normal. Rechts besteht Gehör für Flüsterstimme (bei Anwendung des Lärmapparates links) in 10 *cm*, links fast normal. Am kranken (rechten) Ohr wurden tiefe, mittlere und hohe Stimmgabeltöne perzipiert, alle natürlich verkürzt, besonders die hohen. Rinne positiv, Weber nach links, Schwabach stark verkürzt. Es besteht höchstgradiger, spontaner, rotatorischer Nystagmus ↻ (l.), so stark, daß dieser schon aus weiter Entfernung durch seine Intensität imponiert (auch

Digitized by Google
Original from UNIVERSITY OF CALIFORNIA
Generated on 2019-10-24 13:24 GMT / http://hdl.handle.net/2027/uc1.b3252761
Public Domain in the United States, Google-digitized / http://www.hathitrust.org/access_use#pd-us-google

bei Blick nach rechts). Kalorische Reaktion (einige Minuten Spülung mit 48° Wasser) rechts 0, links auffallend lebhaft.

Bei Pat., die zur Beobachtung auf die Klinik aufgenommen wurde, konnte in der folgenden anfallsfreien Zeit der kalorische Nystagmus nochmals geprüft werden; hierbei ergab sich aber ein positives Resultat.

Diskussion.

Bárány: Ich begrüße es mit Freude, daß hier während einer Attacke die kalorische Reaktion geprüft werden konnte. Das ist ein wichtiger Fall. Ich habe mir schon früher gedacht, daß vielleicht ein Anfall von Nystagmus zur gesunden Seite durch eine temporäre Lähmung des Zentrums für den Nystagmus bedingt sein könnte. In diesem Falle ist nun dieser Nachweis erbracht. Ich hatte auch einmal Gelegenheit, eine Pat. im Anfall zu sehen, hatte aber nicht die Behelfe, die Untersuchung mit aller Sicherheit durchzuführen.

IX. V. Urbantschitsch: **Vertikalnystagmus infolge Empyem der Gehirnventrikel.**

V. Urbantschitsch demonstriert das Gehirn eines Falles, in dem 4 Tage nach der Eröffnung der linken Mittelohrräume plötzlich heftiger rotatorischer Nystagmus zur gesunden Seite mit vollständiger Ausschaltung der Labyrinthfunktionen, ohne Kopfschmerz, ohne Nackensteifigkeit, ohne Erbrechen, bei 40° Temp. eintrat. Einige Stunden später zeigte sich beim Blick geradeaus auch ein vertikaler Nystagmus.

Trotzdem das Lumbalpunktat sich trübe erwies (bakteriologische Untersuchung: Grampositive Kokken zu zweit und in kurzen Ketten) wurde die Labyrintheröffnung mit Bloßlegung der sich normal zeigenden Dura der mittleren und hinteren Schädelgrube vorgenommen; kein freier Eiter.

Nächsten Tages war Pat. apathisch, befand sich am 2. Tag nach der Operation dagegen subjektiv wohl; doch nahm der vertikale Nystagmus bedeutend zu und es trat auch Abducensparese links ein. Am 4. Tage tritt zeitweises Verwirrtsein bei subjektivem Wohlbefinden ein. Der vertikale Nystagmus nach aufwärts wird am 4. Tage seines Bestehens schwächer, so daß er bei Blick nach abwärts aufgehoben erscheint, und geht am 5. Tage vollständig zurück. Exitus am 6. Tag nach der Labyrinthoperation.

In Anbetracht der von Ruttin angestellten Beobachtung (vertikaler Nystagmus bei Einbruch von Eiter in die Gehirnventrikel) nahm Urbantschitsch in diesem Fall als wahrscheinlich eine Meningitis mit Beteiligung der Gehirnventrikel an. Die Autoskopie ergab tatsächlich folgenden Befund: Subakute eitrige Leptomeningitis, insbesonders an der Basis und Pyocephalus internus mit reichlich eitrigem Exsudat, besonders im 4. Ventrikel.

X. Bárány: **Zur Differentialdiagnose zwischen Acusticustumor und multipler Sklerose mit bulbärem Sitz.**

Ich berichte hiermit über den Obduktionsbefund eines Falles, den ich vor 6 Monaten in der Otologischen Gesellschaft vorgestellt habe. Es handelte sich damals um einen Mann, der wegen Acusticustumor operiert worden war. Bei der Operation hatte sich jedoch kein Tumor gefunden. Ich hatte Gelegenheit, den Fall nach der Operation zu untersuchen. Er stellte in Übereinstimmung mit den früheren Untersuchern fest, daß vollständige Taubheit des rechten Ohres und Unerregbarkeit für kalorische Reize in bezug auf Nystagmus bestand, daß dagegen die Fall- und Zeigereaktionen in typischer Weise ausgelöst werden konnten. Daraus konnte ich die Diagnose stellen, daß nur

Digitized by Google
Original from UNIVERSITY OF CALIFORNIA
Generated on 2019-10-24 13:24 GMT / http://hdl.handle.net/2027/uc1.b3252761
Public Domain in the United States, Google-digitized / http://www.hathitrust.org/access_use#pd-us-google

die Faserung des Nervus vestibularis zu den Augenmuskelkernen unterbrochen sein kann, daß dagegen der Nerv an der Basis intakt sein müsse. Prof. Schlesinger stellte die Diagnose auf multiple Sklerose mit bulbärem Sitz. Vor 14 Tagen starb der Pat. an Atmungslähmung. Die Obduktion ergab keine Spur eines Acusticustumors, sondern eine multiple Sklerose mit bulbärem Sitz. Den genauen histologischen Befund wird Prof. Schlesinger erheben.

XI. Bárány: **Kapsel zur temporären Abkühlung der Dura und des Gehirns.**

Ich hatte während meines Aufenthaltes in Berlin Gelegenheit, einen Pat. der Klinik Passow zu untersuchen, welcher wegen eines angeborenen Cholesteatoms operiert worden war, das vom Warzenfortsatz bis zur Mittellinie reichte. Es bestand eine etwa kindsfaustgroße Höhle, die vollständig epidermisiert war. Die Dura war in der Höhle nur von einer papierdünnen Cholesteatommembran bedeckt und war bis zur Mittellinie sichtbar. Der Fall erschien deshalb zur Ausführung des Abkühlungsexperimentes besonders geeignet. In der Tat hatten Beyer und Lewandowsky die Abkühlung bereits vorgenommen. Sie waren jedoch nicht zum Ziele gekommen, da beim Pat. heftiger Niesreiz aufgetreten war und sie die Abkühlung nur eine halbe Minute fortgesetzt hatten. Nachdem ich die Umgebung sorgfältig mit Vaselinwatte abgedeckt hatte, was Beyer und Lewandowsky nicht getan hatten, ließ ich nur die Stelle unmittelbar hinter der Ohrmuschel abkühlen; es trat nach 2 Minuten Vorbeizeigen des rechten Armes nach außen auf. Der Niesreiz war wohl auch vorhanden, aber nicht so stark wie das erste Mal. Nicht deswegen aber spreche ich von dem Falle. Bei diesem Pat. war auch die Möglichkeit gegeben, weiter hinten gelegene Partien abzukühlen. Ich wollte nun die Abkühlung des hinteren Pols versuchen, dessen Läsion in 2 Fällen ja Vorbeizeigen nach oben ergeben hatte. Diese Abkühlung konnte ich nicht mit Chloräthyl ausführen. Wir beschlossen daher, einfach Eisstücke einzulegen. Nachdem die ganze Umgebung wieder mit Vaselin und Watte gut abtamponiert war, wurde lediglich der hintere Pol mit Eisstückchen bedeckt und dann die restliche Höhle wieder tamponiert. Nach 2 Minuten zirka war jetzt eklatantes Vorbeizeigen nach oben vorhanden. Besonders wichtig erscheint mir jedoch der Befund, daß der Patient dieses Mal von der ganzen Abkühlung nicht das Geringste empfand. Er hatte kein Kälte- und überhaupt kein unangenehmes Gefühl. Diese Erfahrung führte mich nun zur Konstruktion dieser Kapsel. Es ist eine Metallkapsel, die in jeder beliebigen Größe hergestellt werden kann und deren Boden beliebig gebogen werden kann. Sie besitzt ein Zu- und ein Abflußrohr, um eine Kältemischung durchzuleiten. Die Kapsel ist so groß, daß einige Eisstückchen darin Platz finden. Sie ist natürlich vollständig sterilisierbar. Sie soll dazu dienen, direkt auf die freiliegende Dura gesetzt zu werden, um das darunter liegende Hirn temporär auszuschalten. Für den Otologen kommt das Studium des Kleinhirns und des temporalen Lappens in Betracht, und ich hoffe, daß es mit diesem einfachen Instrument gelingen wird, in vielen Fällen von Freiliegung der Dura nach ausgeführter Operation oder beim ersten Verbandwechsel Studien über die Lokalisation im Gehirn auszuführen.

XII. H. Neumann: **Akute eitrige Labyrinthitis bei akut-eitriger Mittelohrentzündung.**

Der 36jährige Rechtsanwalt, den ich hier zu demonstrieren die Ehre habe, bekam vor 3 Wochen plötzlich starke Schmerzen im rechten Ohr. Diese waren kontinuierlich und hielten nach Angabe des Pat. 8 Tage lang an, an

Digitized by Google
Original from UNIVERSITY OF CALIFORNIA
Generated on 2019-10-24 13:24 GMT / http://hdl.handle.net/2027/uc1.b3252761
Public Domain in the United States, Google-digitized / http://www.hathitrust.org/access_use#pd-us-google

welchem Tage sich eine Spontanperforation entwickelte. Von nun ab sistierten die Schmerzen. Am zweiten Tage nach Beginn der entzündlichen Affektion im rechten Ohr stellten sich hochgradige Vestibularerscheinungen ein: Schwindel, Nystagmus und starkes Erbrechen. Auch noch heute, also fast 3 Wochen nach Beginn der Affektion, sind statische Störungen vorhanden, allerdings nur angedeutet. Auch im linken Ohr kam es einige Tage nach Erkrankung des rechten Ohres zu einer entzündlichen Erkrankung des Mittelohres mit Ausfluß. Der Patient kam am Tage nach erfolgtem Durchbruch in meine Behandlung und ich konnte folgenden Status aufnehmen: Das rechte Trommelfell hochgradig entzündlich verändert, vorn-unten eine Perforation, aus welcher sich pulsatorisch ein dünnflüssiges, eitriges Sekret entleert, die akustische und statische Funktion des rechten Ohres vollkommen vernichtet, der Gang unsicher, keine Temperaturen und keine Kopfschmerzen. Mit Rücksicht auf den Umstand, daß der vermutete Einbruch ins Labyrinth schon mehrere Tage alt ist, sowie berücksichtigend, daß kranielle Symptome fehlen, beschränkte ich mich auf die konservative Behandlung und bin heute in der Lage, Pat. mit vernarbtem, in Abheilung begriffenem Trommelfell vorzustellen.

Diesem so günstig ausgegangenen Fall bin ich gezwungen, folgenden gegenüber zu stellen: Ein 11jähriges Mädchen bekam Freitag abends plötzlich Schmerzen im linken Ohr. Am darauffolgenden Tage mittags hatte ich Gelegenheit, Pat. zu untersuchen und fand ein hochgradig entzündlich verändertes Trommelfell, starke Schmerzen im linken Ohr, Temperatur von 39·5 und Hörvermögen für Flüstersprache mit Lärmapparat im anderen Ohr auf 20 *cm* reduziert. Die sogleich vorgenommene Paracentese hatte einen eklatanten Einfluß auf die Temperatur und Allgemeinbefinden, indem schon abends die Temperatur 37° und das Allgemeinbefinden ausgezeichnet war. In der Nacht bekam das Mädchen Erbrechen, Schwindel und Gleichgewichtsstörungen. Die am darauffolgenden Morgen von mir vorgenommene Untersuchung ergab eine Temperatur von 36·8, eine profuse Sekretion und das Hörvermögen für Flüstersprache erloschen, für Stimmgabel insofern erhalten, als der Weber noch auf die kranke Seite ging und die Kopfknochenleitung noch verlängert war. Eine 5 Stunden später vorgenommene Untersuchung ergab eine Temperatur von 37·8. profuse Sekretion, taub nicht bloß für Sprache, sondern auch für Stimmgabel, indem der Weber bereits auf die gesunde Seite ging. Die jetzt von mir vorgeschlagene Operation wurde nicht nur von der Familie, sondern auch vom behandelnden Hausarzt abgelehnt. Am nächsten Tage, also kaum 48 Stunden nach der Paracentese, wurde ich vom Hausarzt dringendst gerufen, an der Pat. den tags vorher vorgeschlagenen Eingriff vorzunehmen. Nach sofortiger Transferierung auf die Universitäts-Ohrenklinik (Prof. Urbantschitsch) ergab die Funktionsprüfung eine vollständige Vernichtung der Labyrinthfunktion, starke Kopfschmerzen, leichte Benommenheit und eine Temperatur von 39·6. Die sofort durchgeführte Lumbalpunktion ergab ein milchig-getrübtes, flockiges Punktat. Herr Kollege Bondy hat auf meinen Vorschlag hin in meiner Anwesenheit die sofortige Radikal-Labyrinthoperation nach meiner Methode durchgeführt. Anschließend an die Operation besserte sich das Allgemeinbefinden, die Temperatur sank auf 37·8, um jedoch schon am nächsten Tage neuerlich zu steigen, und die Kopfschmerzen exazerbierten in ihrer früheren Stärke. Nach 6tägigem Wechsel im Krankheitsbilde erlag die Pat. einer diffusen eitrigen Meningitis.

Digitized by Google
Original from UNIVERSITY OF CALIFORNIA
Generated on 2019-10-24 13:24 GMT / http://hdl.handle.net/2027/uc1.b3252761
Public Domain in the United States, Google-digitized / http://www.hathitrust.org/access_use#pd-us-google

Wenn wir nun beide Fälle überblicken, so sehen wir im ersten Falle eine akute Otitis, die noch vor ihrem Durchbruch zur Vernichtung der Labyrinthfunktion und ohne chirurgisches Eingreifen zur Genesung geführt hat, während im zweiten Falle trotz energischen chirurgischen Vorgehens die tödliche Meningitis nicht aufzuhalten war. Ich muß wohl zugeben, daß im letzteren Falle der operative Eingriff, wie die klinischen Symptome und die Lumbalpunktion uns lehrten, verspätet war. Es ist nicht ausgeschlossen, daß, würde die Radikal-Labyrinthoperation tags vorher vorgenommen worden sein, die Propagation der Entzündung vom Labyrinth auf die Meningen zu verhindern gewesen wäre. Die Gegenüberstellung dieser beiden Fälle gibt mir Gelegenheit, neuerlich die Frage zu erörtern, wie haben wir uns bei einer akuten Otitis mit Labyrintheinbruch zu verhalten.

Zunächst ist es zweckmäßig, die akute Otitis mit Labyrintheinbruch in mehrere Formen einzuteilen: 1. in eine solche, bei der die Labyrinthvernichtung und Entzündung im Mittelohr sich gleich am Anfang gleichzeitig entwickeln: 2. in solche, bei denen die Labyrinthzerstörung einige Tage nach Etablierung der Entzündung im Mittelohr sich entwickelt, gleichgültig, ob das Trommelfell perforiert ist oder nicht, und 3. jene Form, bei der die Labyrinthentzündung einige Wochen nach erfolgter Perforation, aber bei noch vorhandener Sekretion sich etabliert. Die letzten 2 Formen sind auf Grund meiner Erfahrung operativ zu behandeln, vorausgesetzt, daß der akustische sowie statische Teil vollständig vernichtet ist. Bei der ersten Form hingegen ist ein abwartendes Verhalten schon deshalb ratsam, weil wir eine sogenannte toxische Neuritis des Octavus nicht mit Sicherheit ausschließen können. 6 Fälle meiner Privatpraxis habe ich von diesem Gesichtspunkte aus beurteilt, und zwar mit folgendem Ergebnis: Von 5 Fällen, bei denen ich die Radikal-Labyrinthoperation durchgeführt habe, sind 4 genesen und einer, bei dem die Lumbalpunktion das Vorhandensein einer Meningitis schon vor der Operation erwies, ist an Meningitis zugrunde gegangen, und 1 Fall, das ist der soeben demonstrierte Rechtsanwalt, ist ohne chirurgischen Eingriff genesen.

Nicht unerwähnt will ich lassen, daß die Prognose bezüglich der postoperativen Epidermisation der Radikaloperationshöhle eine ungünstige ist, da dieselben infolge Ausheilung mit Schleimhaut noch heute sezernieren.

Dieser, mein radikaler Standpunkt wird nicht allgemein geteilt und es wäre von besonderem Interesse, auch die statistischen Resultate eines mehr konservativen Standpunktes kennen zu lernen.

Diskussion.

Ruttin: Ich habe eben eine Arbeit über die Labyrinthitis bei akuter Otitis abgeschlossen, in der ich eine größere Anzahl solcher Fälle beschreibe und die Literatur so ziemlich mit in Rechnung ziehe. Ich habe gefunden, daß im allgemeinen die Prognose um so schlechter ist, je später im Verlaufe der akuten Otitis die Labyrinthitis eintritt, ausgenommen einige wenige Fälle, bei denen, wie in Neumanns Fall, die Labyrinthitis und Meningitis sehr rasch sich angeschlossen haben, die von Bing seinerzeit als „Otitis cum meningitide" bezeichneten Fälle.

Nun zeigt es sich, daß die Fälle, die in der allerersten Zeit der akuten Otitis auftreten und bei denen sogar die Funktion des Labyrinths vernichtet ist, noch seröse Fälle sein können, die wir von den eitrigen nicht unterscheiden können, bei der die Labyrinthfunktion vernichtet ist. Diese Fälle heilen ohne

Digitized by Google
Original from UNIVERSITY OF CALIFORNIA
Generated on 2019-10-24 13:24 GMT / http://hdl.handle.net/2027/uc1.b3252761
Public Domain in the United States, Google-digitized / http://www.hathitrust.org/access_use#pd-us-google

Operation, oft sogar ohne Eröffnung des Proc. mast. Diese Fälle sind in den ersten 2—3 Tagen bei noch seröser Exsudation in der Trommelhöhle. Es ist nicht anzunehmen, daß der sofort einsetzende Funktionsverlust durch eine Eiterung im Labyrinth bedingt ist, wo noch nicht einmal das Exsudat in der Trommelhöhle eitrig ist.

Dann kommen die Fälle bis zu einer Woche, und diese geben schon eine etwas weniger günstige Prognose. Endlich kommen die Fälle bis zu vier Wochen und schließlich die, welche später als nach 4 Wochen Labyrinthitissymptome zeigen.

In dieser Gruppe ist sicher eine große Zahl von Fällen, in denen vereinzelte eitrige Zellen um das Labyrinth liegen, von denen aus später noch ein Einbruch in das Labyrinth erfolgen kann. In der Literatur finden sich einige einschlägige histologisch untersuchte Fälle, besonders mit Einbruch in das Labyrinth von rückwärts.

Ich selbst habe einen solchen sehr interessanten Fall an der Klinik gehabt: Taubheit älteren Datums auf einem Ohr. Im Verlaufe der klinischen Behandlung nach Aufmeißelung der anderen Seite wegen akuter Mastoiditis Ertaubung und totale Labyrinthausschaltung der operierten Seite. Die vorgeschlagene Labyrinthoperation wurde vom Pat. lachend verweigert. Entlassung nach zirka 6 Wochen. In der Nacht danach wurde Pat. mit meningitischen Symptomen wieder an die Klinik gebracht. Das Lumbalpunktat war eitrig. Sofortige Labyrinthoperation. Ich fand eine Labyrintheiterung. In diesem Falle sowie in einem zweiten (auch ein älterer Mann) wurde Streptococcus mucosus gefunden. Also in einem solchen sogenannten „verschleppten" Falle kann, selbst wenn er eine Labyrintheiterung bekommt und diese ganz gut verläuft, noch viel später ein Einbruch erfolgen.

Im Vorjahre wurde ich zu einer 6 Wochen alten Otitis gerufen. In der siebenten Woche traten Labyrinthsymptome auf, weshalb mich ein Ohrenarzt zuzog. Wegen Erscheinungen einer typischen Labyrintheiterung schlug ich die Labyrinthoperation vor, zu der man sich aber nicht sofort entschloß. 3 Tage später wurde ich wieder gerufen: Meningitissymptome und heftiger Schwindel. Jetzt wurde die Operation zugegeben. Ich habe die Labyrinthoperation ausgeführt. Der Fall ist geheilt. Ich bin für die Labyrinthoperation, wenn im Verlaufe einer bereits eitrigen, akuten Otitis eine vollständige Ausschaltung des Labyrinths mit den entsprechenden Labyrinthsymptomen plötzlich eintritt und warte höchstens, wenn die ausgebildeten Labyrinthsymptome mit vollständigem Funktionsverlust schon vor dem Eitrigwerden des Mittelohrexsudates da sind.

Frey: So interessant die Gegenüberstellung beider Fälle Neumanns ist, so möchte ich doch nicht glauben, daß sie als ganz gleichwertig und identisch zu betrachten sind. eben wegen des Ausganges. Ich kann mir beim ersten Falle eine Labyrinthentzündung ohne Anwesenheit von Bakterien im Labyrinth vorstellen, wie sie ja histologisch schon beschrieben sind. Bei genauer Beobachtung der Fälle vom Gesichtspunkt der Labyrinthfunktion findet man noch viele Abstufungen zwischen der vollständigen Labyrinthausschaltung bis zu leichteren Labyrinthreizungszuständen bei der akuten Otitis. So habe ich erst vor kurzem einen Fall gesehen, bei dem am sechsten Krankheitstag innerhalb der ersten 24 Stunden nach der Parazentese ein heftiger Schwindelanfall auftrat, ohne daß das Gehör gelitten hatte. In einem solchen Falle handelt es sich gewiß nicht um eitrige Vorgänge im Labyrinth, und es ist deshalb möglich. daß Vorgänge gleicher Natur, nur ausgebreiteter, auch die ganze Laby-

Digitized by Google
Original from UNIVERSITY OF CALIFORNIA
Generated on 2019-10-24 13:24 GMT / http://hdl.handle.net/2027/uc1.b3252761
Public Domain in the United States, Google-digitized / http://www.hathitrust.org/access_use#pd-us-google

rinthfunktion ausschalten können, ohne daß notwendigerweise die Gefahr des Einbruchs ins Labyrinth besteht. Aber dies erlaubt uns trotzdem nicht, einen solchen günstigen Ausgang vorauszusetzen.

Bárány: Die hier vorliegende Frage ist hauptsächlich die Unterscheidung zwischen der serösen und der eitrigen Labyrinthitis, und diese Entscheidung können wir nicht immer treffen. Nachdem nunmehr festgestellt ist, daß ohne Fistel durch die Fenstermembranen hindurch eine eitrige Infektion erfolgen kann, kann man nur nach dem allgemeinen Eindruck und der klinischen Erfahrung den Fall beurteilen. In dem ad exitum gekommenen Falle hätte man eben an eine seröse Labyrinthitis denken müssen. Bei der serösen Labyrinthitis handelt es sich wahrscheinlich auch um eine Infektion in milderer Form. Ich glaube nicht, daß wir imstande sind, zu ganz strikten Indikationen zu kommen. Eine ganz ähnliche Diskussion war auch in Berlin, dort hat man sich mehr für die konservative Behandlung ausgesprochen. Das Vorgehen in einem speziellen Falle wird stets vom Temperament und der persönlichen Erfahrung des Einzelnen abhängen. Bezüglich der Spätfälle kann ich über einen eigenen Fall berichten: Ich wurde zu einer akuten Otitis mit hohem Fieber gerufen. Nach der Parazentese stieg das Fieber weiter an und am achten Tag war Pat. nahezu taub; er hatte aber keinen Schwindel. Nach der Aufmeißelung fiel das Fieber ab und Pat. schien im besten Wohlbefinden zu sein. Beim Verbandwechsel sah ich, daß die obere Gehörgangswand stark gesenkt war: offenbar waren noch eitrige Zellen da. Ein zweiter Eingriff wurde (in consilio) verweigert und nur eine kleine Inzision an der oberen Gehörgangswand gestattet. Danach ging die Schwellung derselben zurück. Nach acht Tagen Schwindelanfälle bei Kopfbewegungen, keine Kopfschmerzen, kein Fieber. Gehör fast 0, kein Fistelsymptom, kalorische Reaktion normal. Ein weiterer Eingriff wurde verweigert. Nach 14 Tagen war die Wunde verheilt, Pat. ging aus. Plötzlich trat Meningitis ein. Es waren offenbar eitrige Zellen in der Nähe des Labyrinthes vorhanden gewesen, von denen die Meningitis ausgegangen ist.

Bondy: Ich möchte darauf hinweisen, daß der bakteriologische Befund vielleicht bei der Unterscheidung dieser so gefährlichen Fälle von Wert ist. In Ruttins Fällen war Streptococcus mucosus, in meinem mit Neumann beobachteten Falle der in dieselbe Gruppe gehörige Diplococcus lanceolatus der Erreger der Eiterung.

Leidler: Ich habe folgenden für diese Frage interessanten Fall beobachtet: Ein Pat. kam mit sicher drei Wochen alter akuter Otitis an die Poliklinik. Er litt seit einer Woche an sehr starkem Schwindel. Der Befund ergab linkseitige akute Otitis mit Mastoiditis, linkseitige Facialparese, Nystagmus nach beiden Seiten, mehr zur gesunden, mit Schwindel, Ohrensausen, völliger Taubheit links und völliger Ausschaltung des Vestibularis, Fistelsymptom (nur die langsame Komponente). Auf Druck und Kompression heftigster Schwindel. Es bestand kein Fieber, auch will Pat. niemals gefiebert haben. Der 40jährige Pat. ist Diabetiker. Mit Rücksicht auf den Diabetes und da die Labyrinthitis zumindest schon acht Tage bestand, wurde vorläufig nur die einfache Antrotomie vorgenommen, wobei man selbstverständlich bei den geringsten Anzeichen sofort die Labyrinthoperation angeschlossen hätte. Man fand eine große Fistel im hinteren Teile des Bogenganges, die auch den Facialis frei gelegt hatte. Der Fall ist ausgeheilt, ohne irgendwelche weitere Komplikationen. Die Labyrinthfunktion und das Gehör sind nicht wiedergekehrt, der Facialis hat sich teilweise gebessert. Die Ausheilung ist jetzt ca. 4—5 Wochen her. Ich will

Digitized by Google
Original from UNIVERSITY OF CALIFORNIA
Generated on 2019-10-24 13:24 GMT / http://hdl.handle.net/2027/uc1.b3252761
Public Domain in the United States, Google-digitized / http://www.hathitrust.org/access_use#pd-us-google

selbstverständlich mit dem Berichte über diesen nichtoperierten geheilten Fall nicht sagen, daß man solche Fälle prinzipiell nicht operieren soll.

Ruttin: Ganz so hilflos, wie Kollege Bárány meint, sind wir doch nicht. Es muß unser Bestreben sein, möglichst abzugrenzen. Wenn wir schematisch zwischen circumscripter, diffuser, seröser und diffuseitriger Labyrinthitis unterscheiden, so wissen wir sehr wohl, daß die Natur nicht eine so absolute Unterscheidung in den verschiedenen Graden eines und desselben Entzündungsprozesses machen kann. Da wir aber in einem Sinnesorgan die seltene Gelegenheit gegeben haben, die verschiedenen Entzündungsgrade bis zu einem gewissen Maße klinisch auseinander halten zu können, so müssen wir diese Gelegenheit auch zu unserem operativen Vorgehen benützen. Daher muß unser Bestreben sein, die serösen von den eitrigen Labyrinthitiden, so weit es eben aus der Funktion, beziehungsweise aus anderen Merkmalen möglich ist, abzugrenzen.

So lange bei bestehenden Labyrinthsymptomen die Funktion erhalten ist, oder besser, auch nur auf eine der funktionellen Prüfungen, von seiten des Labyrinthes geantwortet wird, können wir eine diffuse eitrige Labyrintherkrankung ausschließen. Diese Fälle machen uns auch keine Schwierigkeiten. Wenn aber die Funktion völlig erloschen ist, kann es sich doch noch um eine seröse Erkrankung handeln. Da kann uns, wenigstens bei der der akuten Otitis folgenden Labyrinthitis, die Zeit des Auftretens einen wertvollen Fingerzeig geben.

Tritt die Labyrinthitis zu einer Zeit auf, wo das Exsudat in der Trommelhöhle noch serös ist (ich habe hier wiederholt solche Fälle vorgestellt), so kann man annehmen, daß zu der Zeit das Exsudat im Labyrinth auch noch nicht eitrig ist; gehen nun nach der Parazentese oder dem Durchbruch des Trommelfelles die Erscheinungen zurück, so kann man von einem weiteren Eingriff zunächst absehen, wenn man natürlich auch keine Garantie dafür bieten kann, daß es keine eitrige Entzündung und daß die Komplikation schon völlig ausgeschlossen ist. Um so bedenklicher aber ist es, mit der Labyrinthoperation zu warten, je später im Verlauf der Otitis die Labyrinthitis auftritt, wie ich vorhin erwähnte.

Es wäre noch die an eine Labyrinthfistel nach der Operation sich anschließende diffuse Labyrinthitis und die ohne Fistel auftretende postoperative Labyrinthitis zu erwähnen.

Bei der Labyrinthfistel ist man wohl kaum im Zweifel, wenn dieselbe von einer diffusen Labyrinthitis gefolgt wird, welcher Art diese Labyrinthitis ist. Ist die Funktion inklusive des Fistelsymptoms erloschen, dann muß man wohl eine eitrige Labyrinthitis annehmen; so lange das Fistelsymptom noch vorhanden ist, kann man wohl eine diffuse eitrige Labyrinthitis ausschließen.

Am schlimmsten sind wir wohl bei der operativen Labyrinthitis daran, da die sehr rasch über das Stadium der serösen zur eitrigen Labyrinthitis führen kann. Ich habe in Hannover die Präparate eines Falles gezeigt, in dem im Labyrinthe zum größten Teil seröses Exsudat mit nur verhältnismäßig spärlichen Eiterzellen vorhanden war. Es war eine Labyrinthitis, die, bevor sie noch recht Zeit hatte, sich in eine diffuseitrige zu verwandeln, zur Meningitis geführt hat. Die Regel ist aber ein derart rapider Verlauf auch bei den postoperativen Fällen nicht

XIII. H. Neumann: Zur **Taubstummheit.** Demonstration der histologischen Präparate.

Digitized by Google
Original from UNIVERSITY OF CALIFORNIA
Generated on 2019-10-24 13:24 GMT / http://hdl.handle.net/2027/uc1.b3252761
Public Domain in the United States, Google-digitized / http://www.hathitrust.org/access_use#pd-us-google

Das Diapositiv, das ich demonstriere, stammt von einem taubstummen Manne, der auf beiden Seiten die gleichen Veränderungen aufwies. Die laterale Attikwand war beiderseits zerstört und das so eröffnete Cavum tympani mit trockenen Cholesteatommassen erfüllt. Anläßlich der histologischen Untersuchung wurde die Schnittebene senkrecht zur Längsachse der Pyramide angelegt. Der Schnitt eröffnet das Cav. tympani und das Labyrinth in ihrem mittleren Anteile senkrecht zu ihrer Längsrichtung.

An der medialen Wand des Vestibulums ist eben der Abgang des Aquaeductus vestibuli angeschnitten; an der medialen Wand des Cav. tymp. ist das Vorhofs- und Schneckenfenster, zwischen beiden das Promontorium getroffen. Im Boden des Cav. tymp. und an der Decke in der Nähe des geschlossenen Canalis fac. ist der Knochen spongiös. Der Can. fac. ist leer. Von Gehörknöchelchen ist nur die Basis stapedis zu sehen. Das Trommelfell ist von seiner oberen Ansatzstelle losgetrennt und durch einen aus dem äußeren Gehörgang gegen die Fossa fen. ovalis vordringenden Tumor eingeknickt worden, so daß es einerseits am Promontorium angepreßt wird, andrerseits seine normale Fixation im Annulus tympanicus beibehalten hat. Daher wird das sonst leere Cav. tymp. in einen oberen, vom Tumor erfüllten Anteil und in einen unteren leeren Anteil unterteilt.

Die Schleimhaut überzieht die Unebenheiten am Boden und Tegmen sowie die großen Konkavitäten an der medialen Wand in dicker Schicht und enthält hier zahlreiche weite Gefäße, Pigment- und Fetteinlagerungen. Über den Konvexitäten bildet sie nur eine sehr dünne, über dem Promontorium keine erkennbare Lage.

Der Tumor ist von einer dicken Kapsel umgeben und besteht aus parallel zu einander gelagerten, in toto wellig verlaufenden Lamellen und Fasern. Zum Teil ist der Inhalt des Tumors verloren gegangen.

Die Wand der Labyrinthkapsel trägt gegen den labyrinthären Hohlraum vorragende knöcherne und bindegewebige Auswüchse, zwei kleinere finden sich an den Nervenaustrittsstellen der horizontalen und unteren Ampulle. Ein großes, teils aus Knochen, teils aus Bindegewebe bestehendes, brückenartig den Schneckeneingang übersetzendes Gebilde, das Septum vestibulo-cochleare, entwickelt sich aus der vorderen lateralen Zirkumferenz der Ampulla inferior, also dem hinteren Ende des Recessus cochlearis; und zieht gegen die Fenestr. ovalis. Es legt sich als mächtige bindegewebige Schwarte auf die labyrinthäre Fläche der Steigbügelplatte und verliert sich, nach oben zu immer dünner werdend, in der spärlichen endostalen Auskleidung des Vestibulums.

Durch dieses, der Lamina spiralis annähernd parallel verlaufende Septum wird die Schnecke gegen den Recessus sphaericus abgeschlossen, so daß sowohl Scala tymp. als auch Scala vestibuli ober der Fenestra rotunda blind enden. Die nervösen Elemente des Verstibularis sind verloren gegangen, die Nervenaustrittsstellen leer. Auch die epithelialen Gebilde des Vestibulums sind hochgradig defekt. Die normale Epitheldecke ist überhaupt nicht mehr vorhanden, sondern nur die Lamina propria, aber auch diese nur teilweise, so daß peri- und endolymphatischer Raum ineinander gehen.

Vom Utriculus ist nur die Dachwölbung erhalten, da, wo die Lamina propria von einem dicken Bindegewebspolster gestützt ist, also die Stelle der Macula acustica und der Abgang der horizontalen Ampulle. Eine mehrfach geknickte, gegen die untere Ampulle ziehende und entlang der medialen Wand des Vestibulums wieder emporlaufende Lamelle dürfte gleichfalls dem Utriculus

Generated on 2019-10-24 13:24 GMT / http://hdl.handle.net/2027/uc1.b3252761
Public Domain in the United States, Google-digitized / http://www.hathitrust.org/access_use#pd-us-google
Digitized by Google
Original from UNIVERSITY OF CALIFORNIA

angehören. Eine andere Lamelle steigt vom Septum vestibulo-cochleare zum Utriculusrest empor und unterteilt das Vestibulum.

In dem unter dem Septum vestibulo-cochleare befindlichen blinden Schneckenanfang findet man die Lamina spiralis ossea primaria, Lam. spir. membranacea, das Lig. spirale, die Stria vascularis und die Crista acustica. Die epithelialen Anteile des Ductus cochlearis, auch die Reissnersche Membran fehlen.

Laryngo-otologische Gesellschaft München.

Sitzung vom 24. Juli 1911.

Vorsitzender: Prof. Neumayer.
Schriftführer: Privatdozent Dr. Herzog.

1. L. Haymann: **Kritisches zur Feststellung einseitiger Taubheit mit a^1.** (Archiv f. Ohrenheilk., Bd. 89, pag. 101.)

Verfasser unterzieht die Feststellung einseitiger Taubheit einer eingehenden kritischen Darstellung. Die Methode darf bekanntlich nur dann verwendet werden, wenn eine Eiterung vorhanden ist und wenn die Taubheit frisch, das heißt im Verlaufe der Behandlung eingetreten ist. Ferner muß noch berücksichtigt werden: Wird a^1 gehört, besteht keine Taubheit, darf das zu prüfende Ohr keine Radikaloperationshöhle aufweisen. Auch muß ausgeschlossen werden, daß a^1 mit dem andern Ohr gehört wird, ein Umstand, der, wie sich Verfasser öfters überzeugen konnte, vorkommen kann. (Bekanntlich soll ja nach Vorschrift bei der Prüfung mit a^1 das andere Ohr nicht verschlossen werden.)

Bei der negativen Formulierung: „Wird a^1 nicht gehört, so besteht Taubheit", muß ausgeschlossen werden, daß sich hinter der Mittelohreiterung eventuell andere Ohraffektionen, bei denen, wie zum Beispiel bei der Otosklerose, ein Mißverhältnis zwischen Gehör für a^1 und Sprache erfahrungsgemäß vorkommen kann, verbergen. Aber auch bei der Beachtung all dieser Einschränkungen sind noch Ausnahmen möglich.

Aus all dem geht ohne weiteres hervor, daß die a^1-Methode zur Feststellung einseitiger Taubheit nur in einer beschränkten Anzahl von Fällen verwertbar ist, daß ihre von verschiedenen Autoren betonte Zuverlässigkeit also nur eine scheinbare ist und daß man demnach die so erlangten Resultate nur mit äußerster Kritik verwenden kann, um so mehr, als sie nicht selten die Grundlage weitgehender Konsequenzen, insbesondere therapeutisch-operativer Natur bilden können.

Diskussion.

Herzog: Über die Verwertung des Prüfungsresultates mit a^1 habe ich mich schon einmal geäußert und betont, daß aus dem Nachweis von Gehör für diesen Ton auf eine funktionsfähige Schnecke geschlossen werden darf. Selbstverständlich müssen bei der Prüfung besondere pathologische Veränderungen bei dem Geprüften berücksichtigt werden, beispielsweise große retroauriculäre Operationshöhlen, bei denen wir fürchten müssen, wegen der veränderten Bedingungen ein Gehör für den Ton a^1 vorgetäuscht zu bekommen.

Warum Scheibe in Abrede stellt, daß Bezold die a^1-Probe in positivem Sinne diagnostisch verwertet hat, ist mir nicht recht verständlich. Abgesehen

Digitized by Google
Original from UNIVERSITY OF CALIFORNIA
Generated on 2019-10-24 13:24 GMT / http://hdl.handle.net/2027/uc1.b3252761
Public Domain in the United States, Google-digitized / http://www.hathitrust.org/access_use#pd-us-google

davon, daß diese Art der Verwertung zwingend aus der Bezoldschen Formulierung hervorgeht, möchte ich hervorheben, daß gerade der positive Ausfall der a^1-Probe in der überwiegenden Zahl der Fälle differentialdiagnostisch in Frage kam. Soweit meine Erinnerung an die Bezoldsche Praxis reicht, wurde in der Bezoldschen Klinik jeder Patient, der wegen entzündlicher Mittelohrerkrankung operiert werden mußte, noch direkt vor der Operation, nicht selten auf dem Operationstisch, auf das Gehör für a^1 geprüft. Der Grund hierfür war, nochmals sich davon zu überzeugen, ob die Schnecke für diesen Ton funktionsfähig ist, das heißt, ob der Entzündungsprozeß noch nicht auf das Labyrinth übergegriffen habe. In diesem Vorgehen und in dieser Schlußfolgerung liegt doch deutlich die positive Verwertung der a^1-Probe.

Ebensowenig kann ich der Auffassung Scheibes beipflichten, daß der bekannte Bezoldsche Satz nur für entzündliche Mittelohrerkrankungen Geltung haben soll. Ein Blick in die Journale der Bezoldschen Klinik widerlegt das ohne weiteres. Die Diagnose „Taubheit für Sprache" begegnet uns da auf Schritt und Tritt, und zwar in der überwiegenden Zahl der Fälle bei Patienten mit normalem Trommelfell. Gewöhnlich war dabei der Ausfall des Gehörs für den Ton a^1 maßgebend; umfangreichere Tonprüfungen sind nur in der Minderzahl ausgeführt.

Schließlich — und das scheint mir besonders wichtig zu sein — hat Bezold die Prüfung mit a^1 und ihre diagnostische Verwertung jederzeit nur als eine vorläufige, grobe Orientierung bezeichnet. Dafür leistet die Methode außerordentliche Dienste.

Wanner: Aus meiner Erfahrung an der Bezoldschen Klinik während 14 Wochen kann ich bestätigen, daß der Versuch mit der a^1-Stimmgabel von Bezold immer in positivem Sinne aufgefaßt wurde.

Ferner möchte ich erwähnen, daß der Ausfall von a^1 durch Luftleitung lediglich Taubheit für Flüstersprache bedingt, nicht aber für laute Sprache; gerade bei chronischen Schwerhörigkeiten, namentlich Sklerosen, finden wir öfters, daß, trotzdem a^1 per Luftleitung nicht mehr gehört wird, noch laute Sprache verstanden wird, natürlich nur, wenn von der Tonskala, namentlich im oberen Teil, noch Reste vorhanden sind.

Was bei dem zweiten Falle Haymanns das Ausfallen des Perzeptionsvermögens für die a^1-Stimmgabel, die noch kurze Zeit gehört wurde, bei Anwendung des Lärmapparates anlangt, so möchte ich doch erwähnen, daß durch den Lärm des Apparates das Hören so geringer Tonintensitäten unmöglich gemacht wird.

Ich möchte doch nochmals hervorheben, daß die Prüfung auf einseitige Taubheit, namentlich auf Labyrintheiterung, mit der unbelasteten a^1-Stimmgabel rascher und zuverlässiger als alle anderen Methoden ist und habe ich innerhalb der 17 Jahre, die ich die Methode anwende, namentlich wenn man noch den Weberschen und Schwabachschen Versuch in Betracht zieht, nie Grund gehabt, von derselben abzugehen.

Haymann. (Schlußwort.)

2. L. Haymann: **Über das Vorkommen von „Kompressionsthrombosen" an Hirnblutleitern.** (Archiv f. Ohrenheilk., Bd. 66, pag. 273.)

Verfasser hat die von manchen Autoren, insbesondere Kramm und Passow, als sogenannte Kompressionsthrombose abgesonderte Form der Sinusthrombose zum Gegenstand einer ausführlichen Darstellung gemacht. Auf Grund

Digitized by Google
Original from UNIVERSITY OF CALIFORNIA
Generated on 2019-10-24 13:24 GMT / http://hdl.handle.net/2027/uc1.b3252761
Public Domain in the United States, Google-digitized / http://www.hathitrust.org/access_use#pd-us-google

der kritischen Verwertung des in der Literatur niedergelegten Materials, eigener experimenteller Untersuchungen und einschlägiger klinischer Erfahrung kommt er zu folgenden Schlüssen:

Kompression, das heißt ein von außen auf den Sinus wirkender Druck, vermag, wenn er eine wohl nur im Versuch erreichbare, in der Pathologie schwerlich je erreichte Stärke erlangt, das Lumen eines Hirnblutleiters zu verengern, aber nur ganz selten, unter besonderen Umständen zu komplettem, streckenweisem Verschluß zu bringen.

Extraduralabscesse vermögen für sich allein rein mechanisch einen Druck von solcher Stärke, wie er zur Erzielung einer Sinuseinengung notwendig ist, kaum jemals, jedenfalls nur unter ganz besonderen, ausnahmsweise einmal gegebenen Bedingungen auszuüben.

Durch Druck allein kann überhaupt eine Thrombose nicht zustande kommen. Auch Thromben, wie sie bei den „Kompressionsthrombosen" an den Grenzen des gedrückten Bezirkes beobachtet wurden, entstehen nie durch Druckwirkung allein. Sie setzen immer die Einwirkung entzündlicher Vorgänge an der Außenfläche des Sinus voraus.

Wenn weder Kompression noch Thrombose durch extradurale Eiteransammlungen mechanisch hervorgerufen werden kann, entfällt die ätiologische Grundlage der als Kompressionsthrombose bezeichneten Form der Sinusthrombose.

Die als Kompressionsthrombose aufgefaßten Fälle von Sinusthrombose stellen auch klinisch eine besondere, durch eigenartige, sonst nicht vorkommende Vorgänge charakterisierte Sonderform der Sinusthrombose nicht dar.

Der Begriff der „Kompressionsthrombose" wird daher, wenn nicht sichere, anatomisch ermittelte Belege ihr Vorkommen späterhin beweisen sollten, besser aufgegeben.

Diskussion: Herzog, Haymann.

3. L. Haymann: **Die Meißelsplittergefahr bei operativer Freilegung der Dura.**

Bekanntlich bleiben bei der operativen Freilegung der Dura leicht Meißelsplitter liegen, die unter Umständen zu Verletzungen mit nachfolgender Infektion führen können. Solche Fälle sind in der Literatur niedergelegt. Die genaue Revidierung des freigelegten Durabezirkes ist daher ein allgemein geübtes Verfahren.

Nicht selten findet man aber bei der anatomischen Untersuchung operativ freigelegter Duraabschnitte doch noch kleinste Meißelsplitterchen, die auf oder unter Umständen auch zwischen den oberflächlichen Bindegewebsbündeln der harten Hirnhaut liegen. Sie sind sehr klein, meist so klein, daß sie nur mikroskopisch erkennbar sind. Sie entstehen anscheinend dadurch, daß beim Abmeißeln der gewöhnlichen Knochenstückchen kleinste Splitterchen durch den Meißel ausgestanzt werden. Daß sie nicht auf postmortale Eingriffe zurückzuführen sind, geht daraus hervor, daß sie meist von Infiltrationsherden umgeben oder auch von Granulationsgeweben eingeschlossen sind. Man kann sich leicht vorstellen, daß unter bestimmten Umständen solche Meißelsplitterchen zu Trägern einer Infektion werden können. Vielleicht erklären sich auf diese Art Fälle, in denen nach Freilegung der normalen Dura endokranielle Komplikationen (zum Beispiel Meningitis) zustande kamen. Die Gefahr, daß auf diese Weise Infektionsstoffe weiter verschleppt werden können, ist besonders dann vorhanden, wenn an der Dura selbst operative Eingriffe, die eine Kontinuitäts-

Digitized by Google
Original from UNIVERSITY OF CALIFORNIA
Generated on 2019-10-24 13:24 GMT / http://hdl.handle.net/2027/uc1.b3252761
Public Domain in the United States, Google-digitized / http://www.hathitrust.org/access_use#pd-us-google

trennung derselben zur Folge haben, wie zum Beispiel Incisionen, vorgenommen werden. Auch im Experiment kann man bei solchen Eingriffen nicht selten innerhalb der Dura kleinste Meißelsplitterchen nachweisen, worauf auch Streit kürzlich hingewiesen hat.

4. Nadoleczny: **Die Nachahmung der menschlichen Sprache.**

a) Demonstration eines einfachen **künstlichen Kehlkopfes,** hergestellt im wesentlichen nach Gutzmanns Angaben. Man kann daran zeigen, wie die Tonhöhe proportional dem Luftdruck und der Stimmlippenspannung steigt und wie das Ansatzrohr den Klangcharakter beeinflußt (Vokale).

b) Demonstration der **Sprechapparate** der Thüringer Sprechpuppen für einfache Vokale und Worte.

5. Herzog: **Kasuistische Mitteilungen.**

a) **Ein retrotonsillärer Absceß.** 46jähriger Patient: nach einer Erkältung — Ende März 1911 — rheumatische Beschwerden; Behandlung mit Moor-, Dampf- und elektrischen Bädern. Anfangs April gelegentlich leichte stichartige Schmerzen in der rechten Halsseite beim Schlucken. Im Laufe der nächsten Wochen allmähliche Zunahme dieser Schmerzen an Intensität wie an Häufigkeit. Schließlich anfangs Mai außerordentliche Steigerung, so daß Pat. mit Angst jeden Schluckakt erwartet. Die Schmerzen bohrend und stechend, von der rechten Halsseite gegen das Ohr ausstrahlend. Auftreten manchmal rasch nacheinander bei jedem Schluckakt, dann wieder stundenlange freie Zeiten. Der Pat. jammert bei ihrem Eintritt laut, hüpft auf einem Bein herum, um dann nach ihrem Abklingen ermattet und schweißbedeckt zusammenzusinken.

Befund: Aspekt und Palpation der äußeren Bedeckung des Halses beiderseits ohne Besonderheit; keine Drüsenschwellungen. Im Rachen und Nasenrachenraum nirgends pathologische Rötung sichtbar; keinerlei Schwellung. Mandeln beiderseits klein, den Arcus kaum überschreitend, Beim Abtasten der rechten Mandel und Umgebung keinerlei Druckempfindlichkeit; auch Cocainisierung des Rachens mit dem Watteträger löst keine Schmerzempfindung aus. Nach Vorziehen der rechten Mandel und Eingehen mit einem Haken in die Fossa supratonsillaris erscheint ein Tropfen rahmigen Eiters und gleichzeitig wird ein Schmerzanfall ausgelöst. Nach weiterem Abdrängen der Mandel entleert sich aus der Tiefe etwa ein Kaffeelöffel Eiter. Enukleation der Tonsille. Heilung.

Diskussion.

Grünwald: Der Absceß ist mit Wahrscheinlichkeit als extrakapsulär und abgekapselt anzusprechen: die Schmerzattacken, die scheinbar bei denselben Bewegungen, die ein andermal schmerzlos verlaufen, eintreten, kommen bei allen sehr tief zwischen sich spannenden Membranen liegenden Entzündungen vor, speziell dort, wo Nerven durch den oder am Entzündungsherd verlaufen. Als Sitz des Abscesses kommt der innere Rand des Interstitium pharyngo-maxillare in Betracht.

b) **Zur Wirkung des künstlichen Trommelfells.** Demonstration eines Hörreliefs, gewonnen von einem Pat., der seit Jahren ein künstliches Trommelfell trägt (Wattebäuschchen). Das zweite Ohr ist absolut taub. Der Pat. versteht Konversationssprache nur, wenn die Prothese richtig liegt.

Im Relief, das ohne und mit künstlichem Trommelfell aufgenommen wurde, zeigt sich die Verbesserung, die durch die Prothese erzielt wurde: Ein

Generated on 2019-10-24 13:24 GMT / http://hdl.handle.net/2027/uc1.b3252761
Public Domain in the United States, Google-digitized / http://www.hathitrust.org/access_use#pd-us-google
Digitized by Google
Original from UNIVERSITY OF CALIFORNIA

Herabrücken der unteren Tongrenze um fast eine Oktave von a^1 bis c^1 (a und h werden unsicher perzipiert), Verlängerung der Hördauer von c^2, g^2 und c^3, zum Teil sehr erheblich (c^2 beispielsweise um das Doppelte); auch die obere Tongrenze im Galtonpfeifchen zeigt eine geringe Verschiebung nach oben von 4·1 auf 3·6.

Diskussion.

Haymann, Nadoleczny, Herzog.

Bücherbesprechungen.

Bericht über die 9. Versammlung des Bundes Deutscher Taubstummenlehrer zu Würzburg (27. bis 30. Mai 1912). Selbstverlag des Bundes.

Ein inhaltsreicher Band von beinahe 300 Seiten Dicke enthält die Ergebnisse der Tagung. Ein Bild von Graser erweckt die Erinnerung an diesen hervorragenden Pädagogen. Das erste Referat über „Vorschläge der Mediziner zur Reform des Taubstummenbildungswesens" hielt Direktor Otto Krafft aus Königsberg i. Pr. Unter diesem Titel wurde über die Hörübungen und den Unterricht vom Ohre aus ein der Form nach sehr höfliches, dem Inhalte nach aber, wie mich dünkt, nicht stichhaltiges Urteil gefällt. Daß sich der Referent mit der Literatur sehr eingehend befaßt hat, dafür gibt sein Vortrag reichlich Beweise: er würdigt die führende Stellung von Urbantschitsch und weist darauf hin, daß alle anderen modernen Ärzte, die sich mit der Frage beschäftigten, nur seiner Führung folgten. Das verdient in Anbetracht dessen, daß diese Tatsache aus Publikationen von anderer Seite nicht immer genügend zu erkennen ist, hervorgehoben zu werden. Wenn Krafft das Recht der Ohrenärzte, sich mit der Erziehung der Taubstummen zu befassen, anerkennt, so hat er andrerseits völlig recht, wenn er das nur unter der Voraussetzung tut, daß die Ärzte auch die Pflicht fühlen, sich wirklich in die einschlägigen Fragen zu vertiefen. Die Befürchtung, daß bei Taubstummen, welche die Lautvorstellung aus optischen und taktilen Eindrücken erhalten, durch den zu übenden akustischen Sinn eine Spaltung und keine Vereinigung im Gehirn erzielt werden könnte, halte ich nicht für berechtigt. Sehen wir doch auch, wie das normale Kind die Mundstellung der Mutter beobachtet, wenn es einen Laut nicht gleich nachahmen kann, und wie sich doch die akustischen mit den optischen Eindrücken zu einer einheitlichen Vorstellung paaren. Passows ungünstiges Urteil über die Lautsprechmethode und ihre Erfolge weist der Referent zurück, wobei er sich auf H. Gutzmann beruft. Bezüglich der Hörstummheit, die Referent auch erwähnt, ist zu bemerken, daß ihre Formen weit zahlreicher sind, als Krafft glaubt. Es sei an dieser Stelle zu erwähnen gestattet, daß den sprachärztlichen Forderungen in bezug auf die Ausgestaltung des Taubstummenbildungswesens nicht gedacht wurde und daß sich das Referat nur mit den Vorschlägen der Otiater befaßt. Mit Recht wird auf die Notwendigkeit rechtzeitiger ohrenärztlicher Behandlung bei jedem Ohrenleiden in der Kindheit hingewiesen.

Bezüglich der Hörübungen und des Unterrichtes vom Ohre kommt der Referent zu folgenden Schlüssen:

Digitized by Google
Original from UNIVERSITY OF CALIFORNIA
Generated on 2019-10-24 13:24 GMT / http://hdl.handle.net/2027/uc1.b3252761
Public Domain in the United States, Google-digitized / http://www.hathitrust.org/access_use#pd-us-google

1. Die Einwirkung des Sprachunterrichtes durchs Ohr ist in bezug auf das technische Sprechen nicht von Dauer; der Erfolg schwindet, sobald die Übung aufhört. Dazu ist zu sagen, daß eben die Übung nicht aufhören darf, da der Unterricht vom Ohre aus nur dann einen Sinn hat, wenn sich der Schüler auch im Leben des Gehöres bedient, indem er die mit ihm Sprechenden auffordert, zu ihm in jener Distanz zu reden, in der er hört. Das machen doch auch die Leute, welche später schwerhörig werden.

2. Der Sprachunterricht durchs Ohr strengt die Schüler außerordentlich an und macht sie in seinen physischen Einwirkungen auf das Hörorgan nervös.

3. Er überanstrengt das Sprachorgan des Lehrers.

4. Es ist nicht immer anwendbar, da erfahrungsgemäß schwerhörige Kinder infolge Ohreiterung nicht selten das Ohr verstopft haben müssen.

5. Es widerspricht dem Schulsystem, da er auf den Einzelunterricht hinweist.

Würde man die Lehren Urbantschitschs genau befolgen, so müßte man vor allem eine Scheidung nach der zu erreichenden Hörschärfe vornehmen. Man würde ferner an eine Überanstrengung des Sprachorgans des Lehrers nicht denken, da Urbantschitsch jedes Schreien ausdrücklich verbietet. Die Kinder mit Ohreiterungen sollten überhaupt für einen Leitsatz nicht in Betracht kommen. Denn solange dieses Übel besteht, darf man sich nicht zufrieden geben. Es muß vielmehr beseitigt werden, ehe man überhaupt die Hörschärfe des Kindes prognostisch bewertet, da nach Heilung der Eiterung oft eine Hörverbesserung von selbst auftritt oder doch durch nachfolgende Behandlung des Mittelohres erreicht werden kann. Was das „Schulsystem" anbelangt, so hat sich dieses nach den vorhandenen Fähigkeiten zu richten und nie und nimmer darf das Umgekehrte der Fall sein.

Endlich sei noch hervorgehoben, daß die Antwort Urbantschitschs auf die von Krafft zitierte Ansicht Politzers, daß Urbantschitsch die Anatomie des zerstörten Gehörorganes nicht genügend beachte, wohl in einem Referate auch hätte angeführt werden müssen. Sie lautet: „Wenn ich aber bei einem Taubstummen mit meinen Hörübungen eine auffällige Hörverbesserung erziele, so geht es doch nicht, daß sich der geehrte Herr Kollege schnell auf seinen pathologisch-anatomischen Standpunkt begibt und mir von dort aus entgegenruft: Das gilt nicht!"

Ich möchte empfehlen, daß man bei Beurteilung der Hörübungen sich über die Funktion des Hörens genügend informiere und nicht zuletzt auf die Ergebnisse der Sprachheilkunde hinweisen.

In der Debatte betonte Direktor Karth (Breslau), daß der Referent den Einfluß der Hörreste auf die Sprache unterschätzt, und auch Hofbauer (München) sprach im selben Sinne.

Als nächster Punkt stand die Schaffung eines encyklopädischen Handbuches und danach der Schulzwang für Taubstumme auf der Tagesordnung. Über Antrag von Rektor Weißhaar wurde eine Resolution angenommen, welche den Behörden in allen Bundesstaaten empfiehlt, für Taubstumme den Schulzwang einzuführen. Die Anregung zur Schaffung einer Jugendschriftliteratur für Taubstumme (Otto Schlechtweg) ist sehr beherzigenswert.

Zwei Referate mit dem Titel: „Gibt es eine unmittelbare Lautsprachassoziation?" beschäftigen sich mit der Frage, welche Rolle den Gebärden in

Digitized by Google
Original from UNIVERSITY OF CALIFORNIA
Generated on 2019-10-24 13:24 GMT / http://hdl.handle.net/2027/uc1.b3252761
Public Domain in the United States, Google-digitized / http://www.hathitrust.org/access_use#pd-us-google

der Taubstummensprache zugewiesen werden solle. Der erste Referent, Matthias Schneider (Braunschweig), sucht die Notwendigkeit zu beweisen, die Gebärden neben der Lautsprache fleißig zu kultivieren. Er bemüht sich, darzulegen, daß alles Denken ein Mannigfaltiges unter Ausgestaltung charakteristischer Bilder sei. Die Gefühle seien äußerlich geradezu nur durch Gebärden gekennzeichnet. „Kein Mensch wäre imstande, Freude und Schmerz ... zu unterscheiden, wenn wir uns nicht jedesmal anders verhielten, das ist anders gebärdeten." Der Unterschied von Bezeichnungsgebärden und Aktionsgebärden sei unstichhältig. Denn wenn man mit der Bezeichnungsgebärde nur andeute, was man meine, so sei doch dieses „Meinen" auch Denken und da im Denken immer etwas zu gestalten sei, seien beide Gruppen identisch. Es gehe ferner nicht an, die Mimik als Gebärde der Gefühle zu gestalten, die Gebärden für „sogenannte objektive Vorstellungen" aber zu verwerfen. Was die Vorstellungen und Begriffe anbelangt, so seien diese nichts Fertiges, sondern immer etwas Werdendes. Der Referent wendet sich mit Recht gegen den „naiven Realismus", welcher behauptet, eine Wahrnehmung erfolge mit den Sinnesorganen, ohne daß es eines Denkvorganges bedürfe. Wahrnehmung sei vielmehr ein inneres Gestalten. Dabei werden von einem Dinge nicht alle Qualitäten erfaßt, wir machen uns vielmehr aus den uns auffallenden Eigenschaften eine Vorstellung und „der von uns besonderte Teil des Gegenstandes verlangt gebieterisch nach einem entsprechenden Ausdruck, das ist nach räumlicher Gestaltung. Die abstrahierende Tätigkeit zu einem Charakterisieren. Dieses ist nun die sinngemäße Darstellung des in der Vorstellung Gedachten in äußeren, leicht beziehbaren Zeichen. Der Charakter der Vorstellungen sei bildartig, und da die Seele nichts Räumliches sei, könne dieses Bild nur in den Raum verlegt werden. Unser Vorstellen sei ganz wesentlich ein Erinnern an unser Verhalten im Auffassungsakte (Bleuler, Freud!!). Schon die Sprache mit ihren vielen Bildern zwinge die Gebärde auf (zum Beispiel der Frühling erwacht — Augen öffnen). Das Wort hat eine ganz andere Bedeutung für ein normales Kind wie für ein taubes. Für jenes webe es sich ein in das gleichzeitige Erlebnis, für dieses sei es nichts als eine kinästhetische Vorstellung (wohl doch nur für den Anfang!). Das wahre Wesen des Taubstummenunterrichtes, so schließt das Referat, besteht in einer organischen Verbindung von Gebärde und Wort.

Nun wird der Leser den Zusammenhang zwischen dem Titel und dem Referat vermissen. Ob es eine direkte Lautsprachassoziation gebe, das heißt, ob es ein völliges Verschmelzen von Wort und Begriff, und zwar mit blitzartiger Promptheit gebe, hat nach meiner Ansicht mit der Frage, ob Gebärden zu gestatten seien, sehr wenig zu tun. Denn wenn sogar eine solche „unmittelbare Lautsprachassoziation" existiert, so existieren sicher auch beim normalen Menschen direkte Assoziationen mit Gebärden und aus der Art der Fragestellung kann daher die Frage nicht beantwortet werden.

Das hat auch der Referent empfunden und hat ja sein Hauptaugenmerk der psychischen Bewertung der Gebärde zugewendet. Das Koreferat von Vahle (Hildesheim) trifft wohl das Richtige. Es weist darauf hin, daß die Bewegungseindrücke vom eigenen Körper (zum Beispiel Augenbewegungen beim Sehen) nur in geringem Maße den Inhalt für die Auffassung der Dinge in der Wahrnehmung bilden. Andrerseits bedingen wieder- beziehungsweise neuerzeugte Bewegungen eine reproduktive Verstärkung des Denkprozesses und sind ein wert-

Digitized by Google
Original from UNIVERSITY OF CALIFORNIA
Generated on 2019-10-24 13:24 GMT / http://hdl.handle.net/2027/uc1.b3252761
Public Domain in the United States, Google-digitized / http://www.hathitrust.org/access_use#pd-us-google

volles Hilfsmittel der geistigen Produktion. Daß das Denken nur in Bildern erfolge, sei nicht wahr. Bei uns Erwachsenen tauche manchmal überhaupt kein Bild mehr auf. Nervenprozesse im Gehirn, welche das Denken begleiten, sind keine Bewegungen, wie das Schneider irrtümlich darstellte. Je größer die geistige Totalität, das heißt die Zusammenfassung zahlreicher Vorstellungen unter einen Gedanken, um so mehr müßten Gebärden sogar störend wirken. Soweit die geistigen Erzeugnisse fertig sind, tut für die Bezeichnung ihrer Gegenstände das Wort prinzipiell dieselben Dienste wie die Bezeichnungsgebärde. Da infolge der Übung das Wort durch den fertigen geistigen Inhalt auch unmittelbar reproduziert werden kann, ist die Bezeichnungsgebärde unnötig und im Interesse der Sprachübung vom Unterricht auszuschließen. Darin erblicke ich den springenden Punkt. Das Sprechen ist für das taube Kind schwer und kann nur durch ewiges Üben zu einer Höhe gebracht werden. Ist die Gebärde erlaubt, so wird die Sprechübung zurückgedrängt und das Ziel, die Taubstummen wenigstens bis zu einem gewissen Grade für den Verkehr mit Vollsinnigen zu erziehen, nicht erreicht.

Es folgt ein Vortrag von A. Hofbauer (München) über die berufliche Ausbildung der Taubstummen. Der Vortr. verlangt die Errichtung von Fortbildungsschulen für Taubstumme. Den Schluß des Buches bilden die Vorträge „Die gottesdienstliche Versorgung der erwachsenen Taubstummen" von Karth (Breslau) und „Über Wechselbeziehung im Gebrauche der Verkehrsmittel zwischen Schulunterricht und kirchlicher Versorgung der Taubstummen" von J. Arendt (Berlin). Fröschels.

Lehrbuch der Lokalanästhesie für Studierende und Ärzte. Von Privatdozent Dr. Georg Hirschel. Wiesbaden, Verlag von J. F. Bergmann.

Verfasser gibt im allgemeinen Teile seines Buches eine kurze Übersicht über die geschichtliche Entwicklung der Lokalanästhesie, bespricht dann kurz die Indikationen und Kontraindikationen, erläutert etwas ausführlicher die Mittel der Lokalanästhesie und unterzieht das Instrumentarium einer kritischen Besprechung. Im speziellen Teile behandelt Verfasser die Anwendung der Lokalanästhesie bei den verschiedenen Operationen nach anatomischen Regionen des menschlichen Körpers geordnet. Im Kapitel „Operation an den Schädelknochen" meint Verfasser, daß „verhältnismäßig selten heute noch Schädeltrepanationen in Narkose vorgenommen werden, nur bei Kindern und psychisch leicht erregbaren Pat.", ein Satz, der in dieser Fassung an den Wiener Kliniken kaum Anwendung finden dürfte. Eingehend wird das Kapitel über Anästhesie des Trigeminus und des Ganglion Gasseri behandelt, ebenso das Anästhesierungsverfahren in der Zahnheilkunde, während die Lokalanästhesie in der Otologie zu kurz und etwas unklar besprochen wird. Verfasser bespricht unter Anästhesierung des „inneren" Ohres die Anästhesierung des Trommelfelles. Es handelt sich offenbar um ein Verschreiben. Die Lumbalanästhesie hat Verfasser nicht in sein Buch aufgenommen. Mehr als 100 Photographien und Abbildungen in präziser Ausführung erläutern den für die Lokalanästhesierung wichtigen Nervenverlauf und die oft sehr komplizierte Technik. Das Werk ist in seinem übersichtlichen Aufbau sicherlich ein Nachschlagebuch zur raschen Orientierung für den Chirurgen und ebenso für den praktischen Arzt bei der Ausübung der kleinen Chirurgie unentbehrlich. Fremel.

Digitized by Google
Original from UNIVERSITY OF CALIFORNIA
Generated on 2019-10-24 13:25 GMT / http://hdl.handle.net/2027/uc1.b3252761
Public Domain in the United States, Google-digitized / http://www.hathitrust.org/access_use#pd-us-google

Referate.

I. Allgemeines.

Die elektrolytische Behandlung der Trigeminusneuralgien. Von Réthi (Königsberg). (Münchener med. Wochenschr., 60. Jahrg., Nr. 6.)

Neben der Berücksichtigung der Otologie bei der Therapie der Trigeminusneuralgien und der Schlösserschen perineuralen Alkoholinjektionen wandte Réthi in 3 Fällen das elektrolytische Verfahren in folgender Weise mit gutem Erfolg an: Eine halbe Stunde vorher 1 *cmg* Morphium subcutan, eine Viertelstunde vorher nach Desinfektion der Haut Injektion von 1 cm^3 Eusemin, dann Einstecken der Nadel, die er sich zu diesem Zweck eigens anfertigen ließ, um die Haut nicht zu lädieren. Die angefeuchtete Elektrode setzt er auf die entsprechende Gesichtshälfte. Jetzt läßt er den Strom durch, und zwar bei 0 angefangen, sehr langsam bis 20—25—30 Milliampere steigend. Die Sitzung dauert 15—16 Minuten; danach wird der Strom vermindert und langsam geschlossen. Auch kosmetisch war das Resultat gut. Die Nadel ist der Kromayrschen Epilationsnadel ähnlich und von der Firma Reiniger, Gebbert & Schall in Erlangen geliefert. Reinhard.

Ohrtupfer. Von Koeppe (Gießen). (Münchener med. Wochenschr., 59. Jahrgang, Nr. 48.)

Verfasser ließ von der Firma S. Immenkamp in Chemnitz Ohrtupfer aus Watte anfertigen, welche, insbesondere bei Kindern, beim Reinigen des Gehörganges keinen Schaden anzurichten vermögen. Dieselben sind 5—6 *cm* lang, von Streichholzdicke, am einen Ende locker gewickelt, so daß dies Wasser und Sekret leicht aufsaugt und Ohrenschmalz wegnimmt. Reinhard.

Ein Fall von objektiv hörbarem, dem Puls gleichzeitigen Ohrgeräusch. Von Milner (Leipzig). Referiert nach dem Sitzungsbericht der medizinischen Gesellschaft zu Leipzig am 19. November 1912. (Münchener med. Wochenschr., 60. Jahrgang, Nr. 5.)

Im Anschluß an eine chronische Scharlacheiterung trat plötzlich ein Ohrgeräusch auf, das sich im Laufe der Jahre verschlimmerte. Dasselbe ist nicht nur mit dem Ohrschlauch im äußeren Gehörgang, sondern auch mit dem Stethoskop auf dem meatus audit. ext. und auf dem Proc. mast. deutlich zu hören; es ist synchron mit dem Puls der Carotis und durch Druck auf die Carotis zum Verschwinden zu bringen. Milner nimmt an, daß das Geräusch in der Arterie entsteht, vielleicht in einem Aneurysma der Carotis, und will dieselbe deshalb unterbinden. Reinhard.

II. Äußeres Ohr und Mittelohr.

Über spitze Condylome im äußeren Gehörgange. Von Dr. C. E. Benjamins aus Java, zurzeit in Utrecht. (Zeitschr. f. Ohrenheilk., Bd. LXVI, H. 1 u. 2, pag. 117 bis 130.)

Verfasser berichtet über 6 Fälle von spitzen Condylomen — histologisch nachgewiesen — im äußeren Gehörgange, welche er auf Java zu beobachten

Digitized by Google
Original from UNIVERSITY OF CALIFORNIA
Generated on 2019-10-24 13:25 GMT / http://hdl.handle.net/2027/uc1.b3252761
Public Domain in the United States, Google-digitized / http://www.hathitrust.org/access_use#pd-us-google

Gelegenheit hatte. Das Symptomenbild läßt sich folgendermaßen zusammenfassen.

Der Gehörgang ist mit blaßrosa oder mehr weißlich gefärbten, bei Berührung mit der Sonde leicht blutenden Polypen ausgefüllt; Sekretion ist mehr oder weniger immer vorhanden und durch einen eigentümlich süßlichen Geruch charakterisiert. Meistens sind beide Gehörgänge von der Krankheit ergriffen. Die Condylome können auf das Trommelfell übergreifen und infolge Durchbohrung der weichen Gehörgangswand und des Trommelfells Komplikationen hervorrufen.

Die Prognose ist günstig; die Therapie besteht in Entfernung der Exkreszenzen mit Schlinge oder Curette und Kauterisation der Ursprungsstelle.

Ätiologisch ist die Krankheit auf eine Unsitte bei den Chinesen zurückzuführen, die in einer eigentümlichen Ohrenreinigung durch den Barbier besteht, der zum Rasieren der Hirci ein Messerchen benutzt, mit welchem er auch die im wärmeren Klima häufig vorkommenden Genitalcondylome abschneidet. Lawner.

Das Ohrringstechen und seine Gefahren, insbesondere die tuberkulöse Ansteckung der Stichöffnungen. Von Prof. Dr. Alois Epstein (Prag). (Zeitschr. f. Kinderheilk., Bd. IV, H. 5.)

Verfasser hat es sich zur Aufgabe gemacht, auf die verschiedenen Folgezustände und Gefahren des Ohrenstechens eindringlich aufmerksam zu machen, um dieser Unsitte soweit als möglich zu steuern, die bei Arm und Reich noch sehr verbreitet ist.

Er schildert, wann, wie und von wem die Prozedur vorgenommen zu werden pflegt und welche Verfehlungen technischer Art hierbei häufig begangen werden.

Unter den Folgezuständen nennt er: die entzündliche Schwellung, Erysipel, phlegmonöse Absceßbildung, dann Ulcerationen der Ohrläppchenstiche, besonders bei Kindern mit exsudativer Diathese, ferner Ekzeme, die sich in die Umgebung ausbreiten und zu Drüsenschwellungen führen können; überdies narbige Unebenheiten, Keloide, Verdickungen und Hämangiome.

Als wichtigste Komplikation des Ohrringstechens hebt er jedoch die Tuberkulose des Ohrläppchens hervor.

Nach einer kurzen Übersicht der einschlägigen Literatur wird auf das allen Fällen Gemeinsame hingewiesen, nämlich: Ergriffensein nur eines Ohres, die Knotenform der fibromähnlichen, nicht ulzerierenden Tumoren und die langsame, jahrelang dauernde Entwicklung.

Während der Mechanismus der Infektion für die meisten der bisher beschriebenen Fälle nicht sicherstellt ist, kann bei den zwei von Epstein beobachteten Kranken wohl nicht bezweifelt werden, daß das Durchstechen der Ohrläppchen die direkte Veranlassung zur tuberkulösen Erkrankung derselben

Digitized by Google
Original from UNIVERSITY OF CALIFORNIA
Generated on 2019-10-24 13:26 GMT / http://hdl.handle.net/2027/uc1.b3252761
Public Domain in the United States, Google-digitized / http://www.hathitrust.org/access_use#pd-us-google

gewesen ist, daß also die Stichwunden die primären Eintrittspforten der Tuberkulose waren.

Verfasser gibt bei dieser Gelegenheit der Vermutung Raum, daß bei Kindern vielleicht die Haut als Eingangspforte der Tuberkulose eine viel wichtigere Rolle spiele, als bisher angenommen wird.

Jedenfalls erlauben die zahlreichen Beobachtungen von verschiedenartigen Komplikationen des Ohrringstechens den Schluß, daß dieser Brauch zu höchst ernsten und das Leben bedrohenden Erkrankungen führen kann.

Lawner.

III. Labyrinth und Hörnerv.

Zur Kenntnis der pathologischen Anatomie und der Pathogenese der Taubstummheit. Von L. Marchand. (Bulletin d'oto-rhino-laryngologie, 1912, Tome XV, Nr. 3.)

Wenn diese Beobachtung vollständig wäre, namentlich eine funktionelle Untersuchung des Ohres gemacht worden wäre, könnte der Fall Marchands sehr belehrend sein. Es handelt sich um einen imbezillen, taubstummen Pat., der seit 1870 Insasse einer Anstalt war, in der er 53jährig 1909 einer Hirnblutung erlegen ist. Bei der Sektion fand man eine frische Blutung im subarachnoidealen Raum und Zeichen einer alten, ausgeheilten, wie der Autor glaubt, kongenitalen Meningitis mit Atrophie des Ramus cochlearis und vollständigem Erhaltensein des Facialis und Ramus vestibularis. Wie gesagt, ist keine otologische Untersuchung gemacht worden, trotzdem der Patient über 42 Jahre in einer öffentlichen Anstalt verpflegt wurde, und bedauerlicherweise ist auch das Ohr nicht histologisch untersucht worden. Lautmann.

IV. Otochirurgie.

Sur cinq cas mortels de méningite d'origine otique. Par Labarrière (Amiens). (Annales des maladies de l'oreille 1911, 11e Livraison.)

Bei der Betrachtung von 5 tödlichen Fällen von otogener Meningitis, welche der Autor operativ und mit Elektrargol behandelt hat, kommt er zu dem Schlusse, daß die Prognose der Leptomeningitis absolut ungünstig sei.

Fröschels.

Über Radikaloperationen des Ohres mit Wundverschluß ohne Plastik. Von Dr. Adolf Blumenthal (Berlin). (Zeitschr. f. Ohrenheilk., Bd. LXVI, H. 1 u. 2, pag. 68—72.)

Die Operation besteht darin, daß mit möglichster Schonung der Corticalis des Warzenfortsatzes die gewöhnliche Radikaloperation am Knochen ausgeführt wird, die hinteren Wundränder bis auf den unteren Winkel mit Michelschen Klammern vernäht werden und die Tamponade der Wundhöhle durch den Gehörgang erfolgt. Die hinter dem äußersten Abschnitt desselben entstehende Tasche wird durch ein Gummidrain so lange drainiert, bis sie sich geschlossen hat. Die Vorteile dieser Operation ohne Gehörgangsplastik sind: Vermeidung einer Perichondritis und ihrer entstellenden Folgen, Vermeidung

Digitized by Google
Original from UNIVERSITY OF CALIFORNIA
Generated on 2019-10-24 13:25 GMT / http://hdl.handle.net/2027/uc1.b3252761
Public Domain in the United States, Google-digitized / http://www.hathitrust.org/access_use#pd-us-google

einer unschönen Ausdehnung der Gehörgangsöffnung und normale widerstandsfähige Epidermisierung der Operationshöhle, da die Epidermis infolge der Erhaltung des Weichteilpolsters besser ernährt wird.

Die Operation eignet sich nicht für alle Fälle mit engem Meat. aud. ext., da die Nachbehandlung vermittelst des Ohrtrichters geübt wird, und für Fälle mit sehr großer Wundhöhle des Warzenfortsatzes; am besten ist sie dort angebracht, wo die Erkrankung hauptsächlich im Kuppelraum und Antrum tympanicum lokalisiert ist und der Knochen des Warzenfortsatzes möglichst geschont werden kann. Lawner.

Beiträge zur Lehre von der otogenen Sepsis und Pyämie. Von Dr. Fritz Ludwig (Bern). (Zeitschr. f. Ohrenheilk., Bd. LXV, H. 4.)

Epikritische Beleuchtung der ausführlichen Krankengeschichten von 14 Fällen otogener Sepsis und Pyämie aus der Privatpraxis des Herrn Professors Lindt.

Statistische Übersicht des Materials nach Alter, Geschlecht der Pat., nach Dauer des Grundprozesses (akute und chronische Otitis media), nach Verlauf und Ausgang post operationem und deren Ursachen.

Anschließend daran stellt Verfasser Erwägungen an über den Wert der Jugularisunterbindung bei Sinuserkrankungen und ist der Meinung, daß nur in den Fällen, wo der Zerfall des Thrombus und die entzündliche Erkrankung der Sinuswand so weit herzwärts fortgeschritten ist, daß eine sichere Erkrankung des Bulbus oder der Jugularis oder der perivaskulären Drüsen vorliegt, die Jugularis unterbunden werden müsse, wobei „jeder Ligatur eine breite Freilegung des unterbundenen Venenabschnittes bis zum Ausgangspunkt der Erkrankung sich anschließen soll“ (Stenger).

In sonstigen — besonders akuten — Fällen von sogenannter otogener Pyämie könne man die Jugularisunterbindung meistens entbehren, wenn nur operativ frühzeitig und gründlich vorgegangen wird. Lawner.

Zur Pathologie und Klinik der otogenen Großhirnabscesse. Von Haymann (München). (Münchener med. Wochenschr., 60. Jahrg., Nr. 2, 3.)

Kasuistische Mitteilung über zwei operierte Fälle, von denen einer geheilt wurde, der andere starb. Bemerkenswert war bei dem ersteren, daß eine amnestische Aphasie erst nach der Operation Symptome machte, obwohl es sich um einen linkseitigen Schläfelappenabsceß bei einem Rechtshänder handelte. Während hier der Absceß gefunden wurde, konnte man ihn im zweiten Falle nicht diagnostizieren, wie das bei Hirnabsceß leicht vorkommt; erschwert wurde die Diagnose dadurch, daß es sich um einen rechtseitigen Schläfelappenabsceß bei einem Rechtshänder handelte. Ferner ergab die Obduktion eine ausgeheilte Thrombose im Sinus transversus, wieder ein Beweis dafür, daß otogene Sinusthrombosen spontan völlig ausheilen können, während der nicht operierte Hirnabsceß in der Regel zum Tode führt. Referent empfiehlt daher

Digitized by Google
Original from UNIVERSITY OF CALIFORNIA
Generated on 2019-10-24 13:25 GMT / http://hdl.handle.net/2027/uc1.b3252761
Public Domain in the United States, Google-digitized / http://www.hathitrust.org/access_use#pd-us-google

in nicht manifesten Fällen die Freilegung der Schädelgruben und Probepunktion respektive Probeincision des Hirns. Reinhard.

Zwei Mastoiditisfälle ohne Perforation des Trommelfells. Von Candela. (Boletin de laringologia, Juli—Dezember 1912.)

Zwei einschlägige Fälle, die wir nur der Vollständigkeit halber erwähnen; sonst bieten sie nichts Besonderes dar. Menier.

Abcès du cerveau d'origine otogène; opération; guérison. Von Brunel (Versailles). (Annales des maladies de l'oreille, 1911, VIII.)

Der Autor beschreibt diesen Fall, um zu zeigen, wie leicht der Pat. die ganze Ohraffektion genommen hat und wie schwere Folgen sich aus ihr ergaben. 20jähriger Mann hatte vor 2 Jahren eine rechtseitige Mittelohrentzündung, die 6 Wochen lang mit Eiterung einherging. Seither angeblich nichts. Zur Zeit der Spitalsaufnahme unerträgliche Kopfschmerzen, 38° Fieber. Lumbalpunktat trüb, enthielt polynukleäre Leukocyten. Rechts und links Druckschmerzhaftigkeit des Warzenfortsatzes. Paracentese rechts; Besserung auf dieser Seite. Links hingegen trotz mangelnder Sekretion Rötung und Perforation des Trommelfells. Die erste Operation ergibt trotz breiter Freilegung der Dura an ihr keine Abnormität; im Warzenfortsatz etwas Eiter. Nach 4 Tagen Bewußtlosigkeit, Puls 52. Einstich in den Schläfelappen, Entleerung von reichlich Eiter. Heilung. Fröschels.

Zur Frage der Heilbarkeit der otogenen Meningitis. Von Kotz (München). (Münchener med. Wochenschr., 59. Jahrg., Nr. 52.)

Bericht über drei geheilte Fälle von otogener Meningitis infolge chronischer Mittelohreiterung mit Cholesteatombildung. Die Diagnose Meningitis wurde gestellt aus den Symptomen: Nackensteifigkeit, Kernigsches Phänomen, heftiger Kopfschmerz, Erbrechen, Schwindel, Augenhintergrundsveränderungen. In allen 3 Fällen wurde wegen der Symptome von seiten des Labyrinths dieses freigelegt und eine Erkrankung desselben nachgewiesen. Die Lumbalpunktion, welche, an die Operation angeschlossen, nicht vor derselben ausgeführt wurde, um das therapeutische Handeln nicht zu beeinflussen, ergab in jedem Falle Eiter, aber keine Bakterien, in 2 Fällen stand der Liquor unter erhöhtem Druck. Auch wenn Eiter und Bakterien im Liquor nachgewiesen werden, soll man nach Kotz dennoch zur Radikal- und Labyrinthoperation schreiten, da dem Liquor eine gewisse Bakterizidie zukommt. Reinhard.

Über die vom Ohr ausgehenden septischen Allgemeinerkrankungen. I. Das Krankheitsbild der Toxinämie. Von Dr. Ella Wolff. (Aus der Universitätsklinik für Ohren-, Nasen- und Kehlkopfkrankheiten [Prof. Dr. W. Kümmel in Heidelberg].) (Zeitschr. f. Ohrenheilk., Bd. LXVI, H. 3 u. 4, pag. 225—266.)

Zur Verfeinerung der Diagnostik und der therapeutischen Indikationsstellung bei den otogenen septischen Allgemeinerkrankungen scheint der Verfasserin die Beachtung leichterer Fälle oder von Frühstadien bei sorgsamster

Digitized by Google
Original from UNIVERSITY OF CALIFORNIA
Generated on 2019-10-24 13:25 GMT / http://hdl.handle.net/2027/uc1.b3252761
Public Domain in the United States, Google-digitized / http://www.hathitrust.org/access_use#pd-us-google

klinischer Beobachtung und genauer Berücksichtigung der Operationsbefunde besonders geeignet zu sein. Sie berichtet die ausführlichen Krankengeschichten von 22 Fällen — darunter 17 Sinusphlebitiden — mit vorwiegend toxinämischem Verlauf.

Die aus diesen hervorgehende günstigere Prognose glaubt sie auf den Umstand zurückführen zu sollen, daß es sich bei der reinen otogenen Toxinämie um einen einzigen operativ zugänglichen Toxinbildungsherd handelt, dessen Ausschaltung die Therapie anzustreben habe, gleichgültig, ob er im Mittelohr oder als perisinuöser Absceß um einen relativ intakten Sinus lokalisiert erscheint oder sich als infektiöser, wandständiger oder obturierender Sinusthrombus oder endlich als Jugularisthrombus präsentiert.

Die Jugularisausschaltung hält Verfasserin bei reiner otogener Toxinämie nur dann indiziert, wenn die Jugularis selbst den Toxinbildungsherd beinhaltet; bei der oft schwierigen Diagnose könne aber aus einer nicht unbedingt notwendig gewesenen Jugularisausschaltung niemandem ein Vorwurf gemacht werden, doch müsse die Jugularis, wenn man sie einmal unterbindet, unbedingt vollständig ausgeschaltet werden.

Druckempfindlichkeit und Drüsenschwellung im Verlaufe der Vena jugularis kann auch lediglich die Folge regionärer Toxinwirkung sein und indiziere die Jugularisausschaltung nur bei Verdacht auf Bakteriämie.

Lawner.

Personalien und Notizen.

Habilitiert: Dr. Johann Zange, Assistent an der Ohrenklinik in Jena, für Oto-Rhino-Laryngologie; Dr. V. Guttmann als Privatdozent an der tschechisch-medizinischen Fakultät in Prag.

Ernannt: Prof. Körner, Vorstand der Ohren-Kehlkopfklinik in Rostock, zum geheimen Medizinalrat.

Gestorben: Hofrat Dr. Erwin Jürgens, Konsultant des Warschauer Ujasdowschen Militärhospitales, Direktor des Taubstummen- und Blindeninstituts in Warschau, im 39. Lebensjahr. Sein Leichnam wurde nach Fennern Livland überführt. Jürgens war ein treuer, bewährter Mitarbeiter dieser Monatsschrift, die ihm stets ein ehrendes Andenken bewahren wird.

Corrigendum: In Sugars Übersetzung der Arbeit von Högyes: „Über den Nervenmechanismus der assoziierten Augenbewegungen“ findet sich pag. 1046, 1912, als erster Beobachter, „daß auf Druck des eitrig entzündeten Cavum tympani nystagmusartige Augenbewegungen entstehen“, Schutzbach statt richtig Schwabach genannt. Der Irrtum entstand dadurch, daß im Original versehentlich ersterer Name steht und aus diesem in die Übersetzung übernommen wurde.

Generated on 2019-10-24 13:25 GMT / http://hdl.handle.net/2027/uc1.b3252761
Public Domain in the United States, Google-digitized / http://www.hathitrust.org/access_use#pd-us-google
Digitized by Google
Original from UNIVERSITY OF CALIFORNIA

Laryngo-Rhinologischer Teil.

Original-Artikel.

Radiumträger für den Larynx.

Von Dr. **Friedrich Neumann,** Assistent an der k. k. Universitätsklinik für Hals- und Nasenkrankheiten, Vorstand Hofrat Chiari.

(Mit 3 Figuren.)

Bei der Applikation von Radium im Larynx stößt man auf gewisse Schwierigkeiten, die sich bei tracheotomierten Personen verhältnismäßig noch leicht überwinden lassen, bei solchen kann man verschieden geformte Radiumträger in den Larynx einführen, ohne für die Atmung des Pat. fürchten zu

Fig. 1.

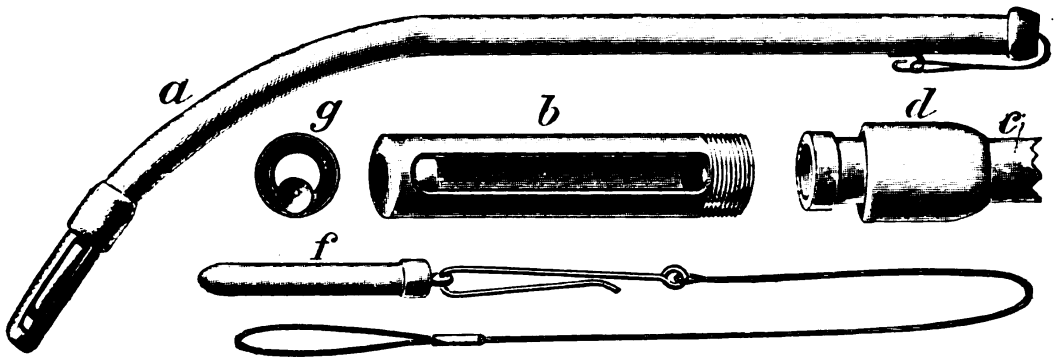

müssen. Da aber an obiger Klinik nicht tracheotomierte Pat. mit verschiedenen Larynxaffektionen mit Radium behandelt werden sollten, war man gezwungen, Radiumträger herzustellen, die es ermöglichen, daß der Pat. während der endolaryngealen Radiumapplikation durch den Larynx atmen kann.

Bei der Herstellung dieser Radiumträger (eigentlich Träger für Radiumträger) mußte man sich an die Formen der Radiumträger der K. k. Wiener Radiumstation halten; von diesen Radiumträgern kommen nur zwei in Betracht, nämlich der Oesophagusträger (Fig. 3 *a*) und das Dominiciröhrchen (Fig. 1 *f*).

Die Firma Leiter in Wien hat nach meinen Angaben drei solcher Radiumträger hergestellt. Der Radiumträger in Fig. 1 dient zur Aufnahme des Dominiciröhrchens, er ist aus Nickelin hergestellt, besteht aus 2 Teilen, dem kurzen Tubus *b* und dem langen Tubus *a*. Der kurze Tubus trägt in sich ein kleines Fach, welches sich mittelst eines schmalen Fensters seitlich öffnet, der kurze Tubus ist vom langen Tubus abschraubbar, nach beiden Seiten hin

Digitized by Google
Original from UNIVERSITY OF CALIFORNIA
Generated on 2019-10-24 13:25 GMT / http://hdl.handle.net/2027/uc1.b3252761
Public Domain in the United States, Google-digitized / http://www.hathitrust.org/access_use#pd-us-google

drehbar und in jeder Stellung durch eine Muffe (Fig. 1*d*) fixierbar. Um sich vor einem Verlust des Dominiciröhrchens zu schützen, ist dasselbe an einem dünnen Drahtseile befestigt, welch letzteres durch den langen Tubus geführt und außen eingehackt wird. Die engste Stelle des Tubus hat im sichelförmigen Querschnitt (Fig. 1*g*) ein hinreichend großes Lumen, so daß ein Erwachsener

Fig. 2.

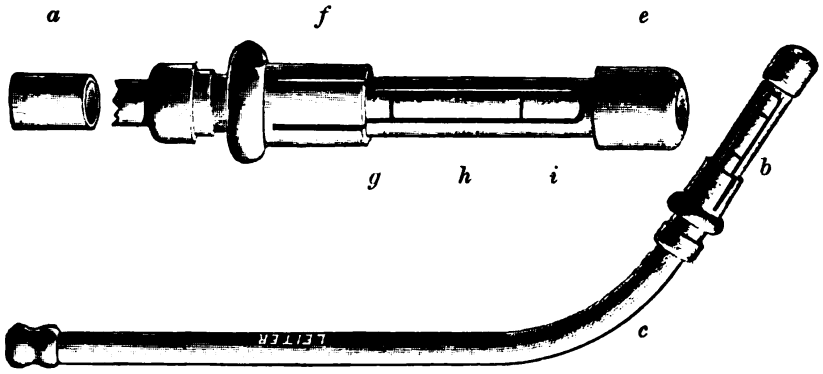

stundenlang hindurch atmen könnte. Die Muffe bei *e* verhindert ein tieferes Einsinken dieses Trägers in die Trachea. Man kann mit diesem Träger sub- und supraglottisch Radium applizieren, allerdings nur an Stellen, die der Größe des Fensters im kurzen Tubus entsprechen. Will man oberhalb der Stimmbänder bestrahlen, so gibt man um den kurzen Tubus in entsprechender Höhe

Fig. 3.



einen Kautschukring, wie in Fig. 2*a*, der auf die Stimmbänder zu liegen kommt und so die richtige Lage des Tubus sichert. Die Größe des Faches für das Dominiciröhrchen ist so gewählt, daß es noch die Aufnahme von Stanniollagen als Filter oder Blende gestattet.

Der kurze Tubus selbst dient auch als Filter bzw. Blende, der die Strahlen, die nicht durch das Fenster hindurch zur therapeutischen Wirkung

Digitized by Google
Original from UNIVERSITY OF CALIFORNIA
Generated on 2019-10-24 13:25 GMT / http://hdl.handle.net/2027/uc1.b3252761
Public Domain in the United States, Google-digitized / http://www.hathitrust.org/access_use#pd-us-google

gelangen, unschädlich macht. Die Wand des kurzen Tubus ist 0·6 *mm* dick, die Wand des kleinen Faches 0·3 *mm*. Versuche haben gezeigt, daß während der Zeiten, die für die endolaryngeale Radiumapplikation in Betracht kommen, durch ein 0·9 *mm* dickes Nickelinblech fast sämtliche wirksamen Strahlen resorbiert werden.

Wenn es nicht nötig ist, die Radiumwirkung genau zu lokalisieren oder man gezwungen ist, alle Wände des Larynx gleichmäßig zu bestrahlen, verwendet man ein Larynxbougie (nach Schrötter), welches an der Biegung einen ovalen Ausschnitt (Fig. 2 *b*) hat; durch diesen Ausschnitt wird das angeseilte Dominiciröhrchen entsprechend tief in den kurzen Schenkel eingeführt und das freie Ende des Drahtseils an der Mündung des Bougies befestigt. Die Hartgummiwand des Bougies läßt die wirksamen Strahlen fast ungeschwächt hindurch. Am kurzen Schenkel des Bougies ist außerdem ein verschiebbarer Gummiring (Fig. 2 *a*) angebracht, der ein Verschieben des Rohres gegen die Trachea verhindert.

In Figur 3 ist der Träger für den Oesophagusträger abgebildet. Er besteht aus 2 Stücken (*b* und *c*). In *d* ist das Stück *b* in natürlicher Größe gezeichnet. Die Muffe *e* ist abschraubbar. Der Tubus *f* verschiebbar gegen *e* und in der jeder Lage fixierbar. Statt der Zylinder *g*, *h* und *i* kann der Oesophagusträger *a* in diesen Tubus eingefügt werden. Man kann mit diesem Instrument sehr genau die Höhe unter den Stimmbändern bestimmen und festhalten, in der man das Radium applizieren will.

Versuche mit allen drei Instrumenten haben gezeigt, daß auch Pat., die gar nicht daran gewöhnt waren, nach mäßiger Cocainisierung das Instrument bis zu einer halben Stunde im Larynx belassen können.

Zur Ätiologie der Recurrenslähmung.

(Ein Fall vom Schlachtfelde.[1])

Von Dr. med. **S. Belinoff** in Bulgarien.

(Mit 1 Figur.)

Unter den verschiedensten Verwundungen, die ich während des Krieges[2]) beobachten konnte und deren Zahl sich auf 789 belief, befand sich nur ein einziger laryngologischer Fall. Dieses seltene Vorkommnis von Larynxverwundungen ist vielleicht ein Zufall, der doch im großen und ganzen den Schluß

---

[1]) Das Militärgesetz verbietet, Name und Sitz des Krankenhauses zu erwähnen.

[2]) Meine Pat. stammten aus zwei großen Schlachten, der bei Ljülé-Burgass und Tschataldja.

Digitized by Google
Original from UNIVERSITY OF CALIFORNIA
Generated on 2019-10-24 13:25 GMT / http://hdl.handle.net/2027/uc1.b3252761
Public Domain in the United States, Google-digitized / http://www.hathitrust.org/access_use#pd-us-google

zuläßt, daß an der modernen Kriegschirurgie die Laryngochirurgie sich sehr wenig zu beteiligen hat.

Im folgenden werde ich mir erlauben, den erwähnten Fall in Kürze mitzuteilen, weil derselbe vom ätiologischen Standpunkte aus ganz eigenartig ist, andrerseits weil ich der hochgeschätzten Einladung des Komitees für die Festschrift für Prof. Chiari Folge leisten wollte.[1])

Anamnese. Nicolas M., 22 Jahre alt, vom 3. Infanterieregiment. Aufgenommen in das Spital am 30. XII. 1912 (neuen Stiles).

Der Pat. erzählt folgendes: Am 28. XI. um 4 Uhr vormittags wurde er von einer Kugel getroffen. Er fiel angeblich sofort in Ohnmacht; als er zu sich kam ($1^1/_2$ Stunden nach der Verwundung) war er in der Moschee von Tschataldja. Hier wurde ihm der erste Verband angelegt und die Blutstillung ausgeführt (die Blutung war angeblich ziemlich beträchtlich). Dann wurde der Pat. in das Lazarett transportiert, wo er die erste Nacht zubrachte. Den nächsten Tag wurde er einem Kriegsspital übergeben, wo er bis zum 29. XII. 1912 verblieb.

Unmittelbar nach der Verwundung war vollständige Heiserkeit eingetreten, die bis jetzt andauert. Gleichzeitig begann sich heftiger Hustenreiz einzustellen, ohne daß es aber zu Erstickungserscheinungen gekommen wäre. Außerdem konnte er die rechte Hand nicht bewegen. In dem Spital wurde der Pat. regelmäßig verbunden, sonst keiner Behandlung unterzogen.

Status praesens. Der Kranke ist groß, gut gebaut, aber sehr abgemagert. Die Haut ist blaß; die Schleimhäute zeigen leicht ikterische Verfärbung. Die inneren Organe stellen keine Besonderheiten dar. Die Stimme ist ganz aphonisch. Der rechte Arm ist vom Schultergelenk abwärts vollkommen gelähmt, die Muskeln atrophisch, insbesondere die Regio antibrachii et bicipitis, die Sensibilität der Haut erhalten.

Unter dem Unterkiefer im Trigonum hyo-maxillare dextrum sieht man eine Narbe länglicher Form, 2 *cm* lang. Beim Umdrehen des Kopfes nach links spannt sich die ziemlich starre Narbe, die dann parallel dem M. omo-hyoideus und quer dem M. sternocleidomastoid. verläuft. Im Zentrum der Narbe befindet sich eine kleine, oberflächliche Wunde, die nicht mehr als 1 *cm* lang ist. Dieselbe liefert kein Sekret. (Es ist die Einschußwunde.) Auf der hinteren Oberfläche des Halses, ungefähr auf der Höhe der Vertebra prominens, 2 Querfinger rechts von derselben, im Zentrum des Musc. cucullaris, befindet sich eine größere Wunde (die Ausschußwunde). Diese ist ca. 3 *cm* lang und 2 *cm* breit, mit Granulationen bedeckt und entleert Eiter in geringer Menge. Eine Sondierung der Wunde wurde nicht vorgenommen.

Laryngoskopischer Befund. Epiglottis o. B. Das linke Stimmband normal beweglich. Das rechte ist vollkommen unbeweglich und verharrt sowohl bei

---

[1]) Ich hatte für die Festschrift meines hochgeehrten Lehrers Prof. Chiari eine größere Schrift über Laryngostomie angefangen. Die Mobilisierung der vaterländischen Armee hat mich gezwungen, die Arbeit zu unterbrechen, um am Kriege teilzunehmen. Meine jetzige kleine Schrift ist auf dem Kriegsfelde geschrieben bei Entbehrung jeglicher Literatur. Dieser Umstand wird alle Defekte der Arbeit erklären, wofür ich um Entschuldigung bitte.

Digitized by Google
Original from UNIVERSITY OF CALIFORNIA
Generated on 2019-10-24 13:25 GMT / http://hdl.handle.net/2027/uc1.b3252761
Public Domain in the United States, Google-digitized / http://www.hathitrust.org/access_use#pd-us-google

Phonation als auch bei Respiration in Kadaverstellung. Der rechte Aryknorpel ist nach einwärts geneigt. Die Mucosa laryngis ist etwas verdickt, gerötet; sonst findet man im Kehlkopfe keine Abnormitäten.

Krankheitsverlauf.

30. XII. 1912. Temp. 37·1. Verband.

31. XII. Temp. 36·7—36·6.

1. I. 1913. 36·5—36·2. Verband.

2. I. 36·8—39·1. Die Milz vergrößert. Schüttelfrost (Malaria). Chinin verordnet.

3. I. 37·9—40·1. Die Einschußwunde geschlossen. Die Ausschußwunde entleert sehr wenig Sekret. Verband.

4. I. 37·5—37·2.

5. I. 36·4—37·2. Verband.

6. I. 36·5—36·9.

14. I. 36·2—36·8. Pat. schaut besser aus. Appetit gut. Die Stimme und die rechte Hand in statu quo ante.

20. I. 36·3—36·9. Der allgemeine Zustand noch besser. Im Larynx keine Veränderungen. Die Ausschußwunde geschlossen. Die Narbe ist ein wenig eingezogen und hat die Größe eines Kronenstückes. Die Stimme ist ganz aphonisch. Nach Sofia evakuiert.

Die Diagnose ist in unserem Falle nicht schwierig. Es handelt sich um eine Paralyse des rechten Stimmbandes und des rechten Armes, die durch eine Schußverletzung der entsprechenden Nerven verursacht ist. Um den Weg zu sehen, den die Kugel durchgemacht hat, genügt es, die Einschußwunde mit der Ausschußwunde durch eine gerade Linie zu vereinigen (siehe das Schema).

Bei aufrechter Kopfstellung ist aber diese Linie, wie aus dem Schema sichtbar, von der Bahn des N. recurrens auf eine Strecke von ca. 2 *cm* entfernt, weil dieser letztere, wie bekannt, rechterseits am rechten Rande der Speiseröhre, neben der Trachea verläuft. Das ist jedoch nur bei aufrechter Kopfstellung. Bei maximaler Umdrehung des Kopfes nach links und gleichzeitiger maximaler Neigung des Kopfes nach unten fallen die Regio hyo-maxillaris (die Einschußwunde), die Bahn des N. recurrens und das Zentrum der Regio M. cucullaris (die Ausschußwunde) zusammen und wir müssen annehmen, daß im Moment der Verletzung der Pat. gerade diese Stellung des Kopfes (nach links maximal umgedreht und nach unten gebeugt) innegehabt hatte.

Die Prognose ist quoad vitam gut; quoad functionem der erkrankten Organe dubiös. Aus der Anamnese erfahren wir nicht, ob in dem Schußkanale Entzündungserscheinungen vorgekommen sind. Diese Frage ist aber für die Prognose wichtig. Waren Entzündungserscheinungen vorhanden, so können wir den Schluß ziehen, daß die Fasern des verletzten Nerven zerstört sind und deshalb ist die Restit. functionis kaum zu erwarten. Hat die Kugel jedoch keine Entzündungserscheinungen hervorgerufen, so kann man hoffen, daß in unserem

Digitized by Google
Original from UNIVERSITY OF CALIFORNIA
Generated on 2019-10-24 13:26 GMT / http://hdl.handle.net/2027/uc1.b3252761
Public Domain in the United States, Google-digitized / http://www.hathitrust.org/access_use#pd-us-google

Falle eine bloße Durchtrennung der Fasern der entsprechenden Nerven stattgefunden hat, und dann wäre eine Herstellung der Funktion denkbar. Der Umstand, daß wir 4 Wochen nach der Verletzung eine wenn auch geringe Eiterung beobachten konnten, daß die Einschußwunde sich mit einer starren und die Ausschußwunde mit einer eingezogenen Narbe verschlossen hat, der langdauernde Verlauf der Wundheilung (67 Tage), die Abnahme des Ernährungszustandes und endlich die fortdauernde Heiserkeit ohne die kleinste Besserung läßt doch den Schluß ziehen, daß Entzündungserscheinungen vorhanden waren.

Fig. 1.

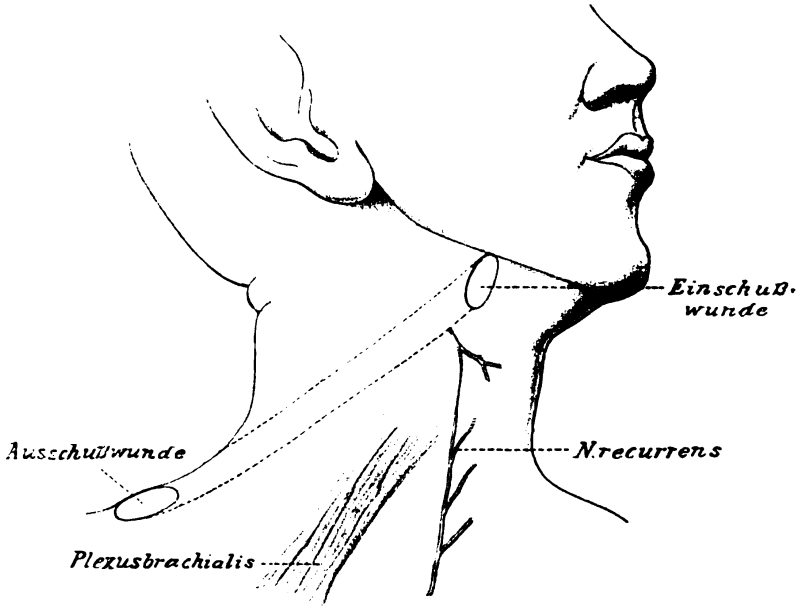

Deshalb stellen wir die Prognose quoad functionem des gelähmten Stimmbandes und Armes reserviert.

Die Therapie, die wir anwenden konnten, hat das einzige Ziel, den allgemeinen Zustand des Pat. zu bessern. Nach dem Kriege werden wir die Elektrotherapie für das gelähmte Stimmband und eventuell eine chirurgische Intervention für den Plexus brachialis vorschlagen. Das Resultat ist doch zweifelhaft.

Es steht mir keine Literatur zur Verfügung, a priori muß man aber denken, daß die Schußverletzungen des N. recurrens sehr selten vorkommen, insbesondere die isolierten, das heißt ohne gleichzeitige Verwundung der Speiseröhre oder der Trachea.

Noch interessanter ist in unserem Falle, daß die Kugel so einen komplizierten Weg und so wichtige Organe passiert hat, ohne das Leben des Pat. zu gefährden.

Generated on 2019-10-24 13:25 GMT / http://hdl.handle.net/2027/uc1.b3252761
Public Domain in the United States, Google-digitized / http://www.hathitrust.org/access_use#pd-us-google
Digitized by Google
Original from UNIVERSITY OF CALIFORNIA

Über die Therapie der Ranula sublingualis.

Von Dr. **A. Zografides**, Vorstand der Laryngo-otologischen Abteilung der städt. Klinik zu Peiräus (Athen).

Eine verhältnismäßig häufige, jedoch immer noch nicht einwandfrei aufgeklärte Krankheit der Mundhöhle ist die Ranula sublingualis, welche, am vorderen Teile des Mundbodens liegend, oftmals eine solche Größe erreichen kann, daß fast die ganze Mundhöhle damit ausgefüllt wird und es durch das Hinaufdrängen der Zunge zu Kau-, Schluck- und Sprachstörungen kommen kann.

Die Entstehung der Ranula bildet ein an Besprechungen reiches Problem, zu dessen Lösung man viel geschrieben hat, ohne zu einem bestimmten Resultat zu kommen, so daß Albert sagt: „Kein Mensch weiß etwas über sie."

Die vielen Theorien, die zur Erklärung der Entstehung der Ranula herangezogen werden, möchte ich übergehen, um mich nur mit der Behandlung dieser Erkrankung zu beschäftigen. Nur das eine will ich betonen, daß die Ranula meines Erachtens nicht als eine Neubildung anzusehen ist, welche dem Verschlusse des Speicheldrüsenausführungsganges ihre Entstehung verdankt, wie es von vielen Seiten geglaubt wird, da eine Unterbindung dessen zu einer allmählichen Atrophie der entsprechenden Speicheldrüse führt, sondern, nach neueren Forschungen, entweder auf eine nach Gewebsmißbildung entstehende Cyste, wie es bei Cystenniere der Fall ist, oder auf einen entzündlichen Prozeß an den Ausführungsgängen mit Obliteration und entzündlicher Sekretbildung zurückzuführen ist.

Auch die vielen Behandlungsmethoden gaben bis jetzt keine befriedigenden Resultate. Albert sagt, daß die Ranula jeder Therapie trotze und bei jeder Methode rezidiviere. Pauli bezeichnet sie mit dem Namen „Krankheit der Wiederkehr".

Alle palliativen Methoden, welche entweder der Flüssigkeit bloß eine Ableitung nach außen zu geben bezweckten oder durch Einspritzungen von medikamentösen Flüssigkeiten die Cystenwände zur Verödung bringen sollten, verfehlten ihren Zweck, denn weder bei einfacher Spaltung hält der Erfolg längere Zeit an — es kommt wieder zum Verschluß und die Sekretbildung wiederholt sich —, noch sind die Einspritzungen von irgend einem Nutzen: im Gegenteil, ihre Folgeerscheinungen (Schluckbeschwerden, Atemnot, Schwellung der submaxillären Drüsen usf.), veranlaßten das Aufgeben dieser Methoden. Zuletzt hat Einspritzungen mit Tanninglyzerinlösung (25%) Mehnert vorgeschlagen.

Die sogenannte radikale Therapie, welche darin besteht, die Cyste in toto auszuschälen, ist meist äußerst schwer durchzuführen, denn die Cysten-

Digitized by Google
Original from UNIVERSITY OF CALIFORNIA
Generated on 2019-10-24 13:25 GMT / http://hdl.handle.net/2027/uc1.b3252761
Public Domain in the United States, Google-digitized / http://www.hathitrust.org/access_use#pd-us-google

wände sind derart mit der Umgebung verwachsen, daß fast regelmäßig eine exakte Herausnahme derselben mißlingt, und das ist von Wichtigkeit, warum sie wiederkehrt und die radikale Therapie bis jetzt mißlungen (Phokas 1907).

Bei zwei Fällen, bei denen ich die radikale Therapie angewendet hatte, sah ich bei dem einen nach 6 Monaten, bei dem anderen nach 1 Jahre die Geschwulst wieder in voller Entwicklung begriffen.

Nach Mißlingen dieser radikalen Versuche glaubte ich mit der Anwendung der Galvanokaustik in Form von Tiefenstichen besser zum Ziele zu kommen, und wirklich gelang es mir, die beiden vorerwähnten Fälle für die Dauer geheilt zu sehen. Dies veranlaßte mich, sie bei einem dritten Falle mit ganz befriedigendem Resultat anzuwenden, bei diesem Falle habe ich vom Anfang an die galvanokaustische Behandlung eingeleitet.

Die Fälle, die ich weiter unten ganz kurz erwähne, zeigten nicht übermäßig große Ranulae, trotzdem versagte bei beiden auch die radikale Therapie.

I.

18. IV. 1908. Helene A., 20 J. alt, Hutmacherin aus Athen.

Die Pat. führt ihre Krankheit auf die schlechte Gewohnheit der Näherinnen, Stecknadeln während der Arbeit im Mund zu halten, zurück. (Vielleicht nicht mit Unrecht.) Ihr Leiden besteht seit mehreren Monaten und, wie sie angibt, hat sie sich wiederholt mit den Stecknadeln in die Zunge gestochen. Die Beschwerden, die ihr die Geschwulst macht, bestehen in nichts anderem als in dem Sprechhindernisse und Vollsein im Munde. Angeblich entwickelte sich das Leiden bald, nachdem ihr das in den Mundstecken von Stecknadeln zur Gewohnheit geworden war.

Status praesens: Gut gebautes, schlankes Mädchen. Ihre Sprache verrät ihr Leiden. Bei der Untersuchung fand sich unter der Zunge links vom Frenulum linguae eine walnußgroße, blau durchschimmernde Geschwulst, die sich beim Palpieren ganz weich anfühlt, mit ausgesprochener Fluktuation. Kein Schmerzgefühl. Es ist kein Zweifel, daß es sich um eine Ranula sublingualis handelt.

Operation. Versuch der Totalexstirpation in Lokalanästhesie mittelst Neumannscher Lösung (Cocain-Tonogen). Keine Blutung. Trotz größter Vorsicht war die Entfernung der Cystenwand nur stückweise und unvollständig zu erreichen.

Für die ersten zwei Tage habe ich fest mit Jodoformgaze tamponiert, später lockerer. Heilung nach 10 Tagen.

Nach 6 Monaten (anfangs September desselben Jahres) kam die Pat. in demselben Zustand wie vor der Operation wieder zu mir. Es blieb nichts übrig, als ein anderes, schonenderes Verfahren anzuwenden, welches außer lokaler Entzündung (welche zu Verwachsungen führen konnte) zu keinerlei Resorptionserscheinungen (seitens der Schluck- und Atmungsorgane) Anlaß gibt. Als solches wählte ich die galvanokaustische Nadel.

Ich machte damit 6 bis 7 Einstiche in die Tiefe hinein, ohne vorher die Cyste geöffnet zu haben.

Generated on 2019-10-24 13:25 GMT / http://hdl.handle.net/2027/uc1.b3252761
Public Domain in the United States, Google-digitized / http://www.hathitrust.org/access_use#pd-us-google
Digitized by Google
Original from UNIVERSITY OF CALIFORNIA

Die Lokalsymptome außer der gewünschten Entzündung waren ganz minimal. Nach 10 Tagen Verschluß per secundam und an der früheren Stelle der Geschwulst ist nur eine kleine Vertiefung zu sehen.

II.

30. V. 1908. Konstantin D., 18 J. alt, Taglöhner.

Seit einigen Jahren kommt es angeblich zu Ranulabildung und nach einem Bestehen von 2 oder 3 Monaten verschwindet sie wieder spontan. Die letzte besteht jedoch 8 Monate ohne jegliche Abweichung betreffs ihrer Größe. Schmerzen hat der Pat. keine, nur ein beträchtliches Hindernis beim Sprechen. Sonst fühlt sich Pat. ganz wohl.

Diagnose: Ranula sublingualis. Totale Exstirpation der Geschwulst in Lokalanästhesie. Nach 15 Tagen Heilung der Wunde.

Pat. kam nach 1 Jahre mit Rezidiv wieder. Nach der beim ersten Pat. gemachten Erfahrung griff ich zur Galvanokaustik und machte einige Tiefenstiche. Die Geschwulst heilte ganz, so daß nach 14 Tagen keine Spur von ihr da war.

III.

10. VI. 1911. Georg K., 20 Jahre alt, Stabskartograph.

Seit einigen Monaten fühlt Pat. etwas im Munde, welches ihm das Sprechen in hohem Maße behinderte.

Pat. leidet hie und da an katarrhalischer Pharyngitis, sonst gibt er an, nie krank gewesen zu sein. Die Größe der Geschwulst, welche als typische Ranula sich charakterisiert, verdrängt die Zunge etwas nach oben.

Ich machte, da die Ranula ziemlich groß war, gegen 10 Tiefenstiche, welche ich, da das Schließen sich verzögerte, nach 14 Tagen wiederholte. Die Stelle, wo die Geschwulst war, zeigte eine Entzündung. Die regionären Drüsen blieben verschont. Nach einer Woche war alles vorüber und der Prozeß heilte nach 3 Wochen per secundam ganz aus.

Meiner Ansicht nach wäre die obgenannte Therapie, was die kleineren Ranulae anbelangt, warm zu empfehlen. Was die größeren betrifft, habe ich keine eigene Erfahrung, es wäre aber der Mühe wert, dieselbe Therapie auch bei den größeren zu probieren und erst nach Mißlingen dieser zur operativen Behandlung zu greifen.

Neue Instrumente.

Von Dr. **J. van der Hoeven Leonhard** in Amsterdam.

(Mit 1 Figur.)

a) Neue Wattenträger.

Die gebräuchlichen Wattenträger für Nase, Epi-, Meso- und Hypopharynx besitzen an ihrem Ende ein Schraubengewinde respektive Unebenheiten. Um letztere wickelt man den Wattetampon unter gewissem Druck mittelst Daumen und Zeigefinger. Diese Wattenträger zeigen den großen Nachteil, daß

Digitized by Google
Original from UNIVERSITY OF CALIFORNIA
Generated on 2019-10-24 13:25 GMT / http://hdl.handle.net/2027/uc1.b3252761
Public Domain in the United States, Google-digitized / http://www.hathitrust.org/access_use#pd-us-google

die Watte, zumal wenn sie feucht ist, so fest am Stäbchen haftet, daß es oft nur nach längerem Manipulieren gelingt, dieselbe zu entfernen. Man ist hierdurch gezwungen, eine größere Zahl solcher Wattenträger bereit zu halten. Die meisten Kollegen überlassen die lästige Entfernung der Watte nach der Sprechstunde respektive der Operation einem Gehilfen.

Es existiert jedoch schon längere Zeit ein Wattenträger für die Nase, dem dieses Übel — das Zufestsitzenbleiben der Watte — nicht anheimfällt, und zwar der dreikantig abgeschliffene Wattenträger.

Nach diesem Prinzip habe ich Wattenträger angegeben, die eine für den Sinus piriformis und den Epipharynx geeignete Biegung besitzen. Ersterer legt sich genau am Zungenrücken an und reicht bis zum Boden des Sinus piriformis. Letzterer entspricht der Lage und Ausdehnung des Epipharynx. Sie eignen sich für Pinselungen aller Art der genannten Stellen und des oberen Teiles des Hypopharynx, nicht aber für den Oesophagusmund und den Larynx.

Diese dreikantig, kaum merkbar konisch abgeschliffenen Wattenträger, besser Pinselstäbchen genannt, werden folgenderweise benutzt.

Man nimmt ein Stückchen Watte von geeigneter Größe, faßt es mit Daumen und Zeigefinger der linken Hand, legt den dreikantigen Teil des Pinselstäbchens mitten drauf, so aber, daß sein Ende die Mitte vom Wattebausch nur wenig überragt, und schlägt die beiden Hälften des letzteren um das Stäbchen zu. Zwischen Daumen und Zeigefinger befindet sich nun das Ende des Pinselstäbchens, ganz von Watte umhüllt. Unter kräftigem Druck dieser zwei Finger führt man sodann mit der rechten Hand, die den Griff des Stäbchens faßt, eine Art rotierende Bewegung aus, wodurch die direkt seinem dreikantigen Teil anliegende Watte steif um das Stäbchen aufgerollt wird. Der freie Teil der Watte wird selbstverständlich nicht zwischen die Finger genommen. In ein paar Sekunden hat man sich derart einen Wattepinsel angefertigt, welcher bei genügend kräftigem Druck während des Rollens ganz einem Haarpinsel ähnelt, fest am Stäbchen haftet und womit man jede Pinselung im Bereich des erwähnten Gebietes vornehmen kann.

Nach Benutzung faßt man den Wattepinsel mit einem Stückchen Baumwolle kräftig zwischen Ventralseite des linken Zeigefingers und Spitze des linken Daumens an, und zieht ruckweise mit der rechten Hand am freien Ende des Stäbchens, wodurch der Pinsel auf einmal gelöst wird.

Durch mehrjährige Erfahrung kann ich diese Wattenträger respektive Pinselstäbchen für Nase, Epi-, Oro- und oberen Hypopharynx den Kollegen als äußerst handlich empfehlen.

b) Fremdkörperhäkchen für das Ohr.

Zur Entfernung von Fremdkörpern im äußeren Gehörgang, von eingedickten Exsudatmassen in der Paukenhöhle bei Trommelfelldefekt und zur

Generated on 2019-10-24 13:25 GMT / http://hdl.handle.net/2027/uc1.b3252761
Public Domain in the United States, Google-digitized / http://www.hathitrust.org/access_use#pd-us-google
Digitized by Google
Original from UNIVERSITY OF CALIFORNIA

Lösung von epidermalen Desquamationsprodukten pathologischer oder artifizieller Art im äußeren Gehörgang sind mehrere Instrumente angegeben. Man kommt jedoch mit ihnen nicht immer aus, hauptsächlich weil dieselben vielfach zu dick sind und zu viel Masse besitzen. Denn je mehr Masse ein Körper besitzt, in diesem Fall je schwerer das Instrument ist, desto weniger ist es geeignet, die feinsten taktilen Druckunterschiede, von seinem die betreffende Stelle berührenden Ende ausgelöst und vom Pat. taktil respektive algetisch empfunden, auf die Fingerspitzen der das Instrument führenden Hand zu übermitteln. Gegen dieses und ähnliche physiologische Gesetze wird in der Instrumentenmanufaktur vielfach gesündigt.

Fig. 1.

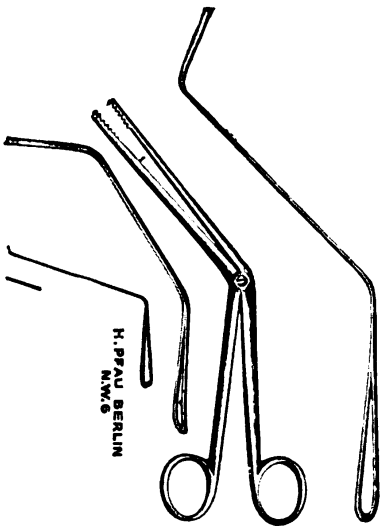

Fremdkörperhäkchen.
Wattenträger für die Zungenbasis.
Gezähnte Nasenzange.
Wattenträger für den Epipharynx.

Seit mehreren Jahren benutze ich für die obgenannten Zwecke ausschließlich kleine, dünne Stahlhäkchen mit aufwärts (s. Fig. 1) und abwärts abgebogenem Ende. Letzteres ist ganz dünn und kurz, aber abgerundet. Verletzung ist somit bei zweckmäßiger Handhabung ausgeschlossen.

c) Gezähnte Nasenzange.

In vielen Fällen reicht die Kraft der gewöhnlichen zangenartigen Nasenpinzetten nicht aus. Besonders wenn es gilt, teilweise gelöste Weich- oder Knochenteile unter Drehbewegungen zu entfernen, lassen die genannten Instrumente vielfach im Stich. Ich war deshalb bemüht, eine einfache, schlanke und doch recht kräftige Greifzange zu konstruieren, womit man eventuell zerren und drehen kann, ohne Gefahr für seitwärts Ausweichen der beiden Griffe, wie dieses regelmäßig mit den meisten Pinzettenzangen stattfindet. Die Figur zeigt den Bau dieser einfachen, gezähnten Nasenzange genügend in Einzelheiten.

Vereinsberichte.

Sitzungsberichte der rhino-laryngologischen Sektion der kgl. ungar. Gesellschaft der Ärzte in Budapest.

I. Sitzung vom 13. Februar 1912.

Vorsitzender: A. Onodi.
Schriftführer: A. Lipscher.

1. J. Safranek: **Subchordal eingekeiltes Prothesenstück.**

Generated on 2019-10-24 13:25 GMT / http://hdl.handle.net/2027/uc1.b3252761
Public Domain in the United States, Google-digitized / http://www.hathitrust.org/access_use#pd-us-google
Digitized by Google
Original from UNIVERSITY OF CALIFORNIA

Einer 26jährigen Frau ist 2 Tage vor dem Erscheinen auf unserer Ambulanz während des Essens das künstliche Gebiß gebrochen, und ein Teil desselben glitt in den Kehlkopf. Es entstand ein durch einige Minuten andauernder Erstickungsanfall, der dann vergangen ist, doch die Atmung blieb erschwert, das Schlucken und Sprechen war nicht möglich. Die Kranke war bei mehreren Ärzten, die ihr jedoch nicht halfen.

Die ziemlich geschwächte und erschöpfte Kranke konnte nicht sprechen, ihr Atmen war stridorös.

Mit dem Kehlkopfspiegel war ein unter dem linken Stimmband hineinragender, bräunlichroter Fremdkörper zu sehen, welcher bei Berührung mit der Sonde sich hart und unbeweglich anfühlte.

Das Röntgenbild zeigte einen etwa 3 *cm* langen und bis $1^1/_2$ *cm* breiten Fremdkörper, welcher der Länge nach beiläufig in vertikaler Lage sich befand. Die Extraktion erfolgte unter Anwendung des Kehlkopfspiegels mittelst der Mackenzieschen Zange.

Der extrahierte Körper erwies sich als ein $4^1/_2$ *cm* langes und in der größten Breite 12 *mm* breites, am Ende mit einer Metallklemme versehenes, aus vulkanisiertem Gummi bestehendes Stück eines künstlichen Gebisses.

Es ist auffallend, daß der Fremdkörper, welcher wahrscheinlich mit der Klemme sich einharkte und zwischen den oberen Trachealringen durch nahezu 48 Stunden eingekeilt war, keine größere lokale Reaktion verursacht hat.

2. H. Zwillinger: **Experimentelles zur Frage der intrakraniellen Infektion.**

Vortragender demonstriert Injektionspräparate, welche den Zusammenhang der Lymphbahnen des oberen Nasenabschnittes mit den perimeningealen Lymphräumen veranschaulichen. Die vom Subarachnoidealraum aus mittelst der Gerotaschen Masse dargestellten Lymphgefäße beweisen diesen Zusammenhang, welche Tatsache bei Tieren seit dem Jahre 1869 bekannt, beim Menschen eigentlich außer den Untersuchungen Marc Andrés durch die gelungenen Injektionen nachgewiesen ist. Wie nachgewiesen, besteht dieser Zusammenhang nicht nur auf dem Wege der perineuralen Scheiden der Olfactoriusfasern, sondern mittelst selbständiger, von diesen ganz unabhängiger Bahnen. Diese Lymphbahnen nehmen beiläufig das obere Viertel der Nasenscheidewand ein und verlaufen vielleicht noch etwas mehr nach unten. Welchen großen, praktischen Wert die Erkenntnis dieser Tatsachen besitzt, zeigen die von Miodovsky aus dem Allerheiligen-Hospital in Breslau publizierten Fälle, in welchen nach submuköser Septumresektion letal endigende Meningitis auftrat. Nachdem Verlauf und Obduktionsbefund geschildert werden, wird der histol. Befund detailliert mitgeteilt; es zeigt sich im ersten Falle, daß längs der Olfactoriusfasern ein perineurales Infiltrat vorhanden war, welches genau verfolgt werden konnte; ähnlich war der Befund im zweiten Falle. Es handelt sich in beiden Fällen um rhinogene Meningitis und ergab die Untersuchung des Siebbeines als wichtigsten Befund die eitrige Infiltration der Olfactoriusfasern. Broeckaert sagt in seinem Referat, daß wir keine genügenden Beweismittel dafür haben, daß dies der Weg rhinogener Komplikationen wäre, und wenn er es ist, viel häufiger die Komplikationen auf diesem Wege stattfinden. In seinen epikritischen Bemerkungen meint Miodovsky, daß im zweiten Falle an mehreren Stellen Periostlamellen am Knochen haften blieben und vielleicht so schon Lymphwege eröffnet wurden; Olfactoriusfasern sind so nahe am Knochen nicht vorhanden.

Generated on 2019-10-24 13:25 GMT / http://hdl.handle.net/2027/uc1.b3252761
Public Domain in the United States, Google-digitized / http://www.hathitrust.org/access_use#pd-us-google
Digitized by Google
Original from UNIVERSITY OF CALIFORNIA

Wie aus den Untersuchungen ersichtlich, werden in diesen Fällen nicht nur die perineuralen Scheiden der Olfactoriusfasern den Gegenstand unserer Untersuchungen bilden, dieselben müssen sich nunmehr auch auf die selbständigen, die Verbindung erhaltenden, nachgewiesenen Lymphbahnen erstrecken. Schließlich erwähnt Zwillinger einen durch ihn beobachteten Fall foudroyant verlaufender letaler rhinogener Meningitis, in welchem aber leider eingehendere Untersuchungen nicht stattfinden konnten.

Diskussion.

Láng: Die Infektion der Hirnhäute und des Gehirns von seiten der Nasennebenhöhlen geschieht nicht nur durch die Lymphgefäße, sondern auch vermittelst der Vv. perforantes. Hatte einen solchen letal endenden Fall.

L. Polyák erwähnt einen Fall, wo trotz baldiger radikaler Operation schon ein epiduraler Absceß war, an dem Pat. nach 2 Tagen starb.

A. Onodi: Die Lehre von den intrakraniellen Komplikationen ist noch nicht erschöpft. Noch viele Fragen warten auf Lösung. Der Weg der postoperativen Infektion ist noch dunkel, da schlechte Fälle nicht publiziert werden. Die nekroskopischen Untersuchungen werden Licht in das Dunkel bringen.

H. Zwillinger: In denjenigen Fällen rhinogener Infektion, welche ätiologisch nicht klar sind, die Ausbreitung des entzündlichen Prozesses in der Kontinuität nicht nachgewiesen werden kann, werden nicht nur die Venae perforantes, sondern auch die Lymphgefäße und die auf diesem Wege fortschreitenden Prozesse den Gegenstand unserer eingehenden Untersuchungen bilden.

3. Arpád Lengyel: **Lymphangiom des Nasenrachens.**

4. D. v. Navratil: **Operierter Fall von intrathorakaler Struma.**

5. A. v. Gyergyay (als Gast): **Die direkte Untersuchung und Behandlung des Nasenrachens und der Ohrtrompete.**

2. Sitzung vom 12. März 1912.

Vorsitzender: A. Onodi.
Schriftführer: A. Lipscher.

1. A. v. Irsay: *a)* **Fall von Kehlkopflues, Sklerom vortäuschend.**

M. J., 20jähriger Taglöhner, ist seit einem Jahr heiser und leidet an Atembeschwerden. Bei der Aufnahme ist seine Atmung dermaßen erschwert, daß eine sofortige Tracheotomie gemacht werden mußte. Die Stimmbänder sind subglottisch stark infiltriert, auch die Wand der Luftröhre. Letztere ist nach abwärts trichterförmig so stark verengt, daß nur hinten eine 4—5 *mm* weite Lücke zu sehen ist. Die histologische Untersuchung ergab nur Rundzelleninfiltration. Die Wassermannsche Reaktion war positiv. Eine Salvarsaninjektion bringt Besserung, und sehr günstig war die Wirkung der darauffolgenden Inunktionskur. Decanulement. Zurzeit besteht nur geringe subglottische Infiltration der Stimmbänder und die Atmung ist nicht mehr behindert.

b) **Fall von Stimmbandlähmung luetischen Ursprunges.**

H. A., 29 Jahre alte Pat., bekam mit 17 Jahren einen Ausschlag. Von einer Primärinfektion hat sie keine Kenntnis. Damals machte sie eine regelrechte Inunktionskur durch. Seit einem halben Jahr ist der Atem erschwert. Bei der Aufnahme besteht drohende stenotische Atmung und mußte deshalb dringend die Tracheotomie gemacht werden. Die Stimmbänder stehen fast in

Digitized by Google
Original from UNIVERSITY OF CALIFORNIA
Generated on 2019-10-24 13:25 GMT / http://hdl.handle.net/2027/uc1.b3252761
Public Domain in the United States, Google-digitized / http://www.hathitrust.org/access_use#pd-us-google

der Mittellinie und bewegen sich bei der Atmung nicht. Diese Lähmung der Stimmbänder ist wahrscheinlich durch eine in den Muskeln sitzende gummöse Infiltration verursacht. Auf Sublimatinjektionen trat wesentliche Besserung ein.

c) **Fall von Gumma des Stimmbandes.**

Z. A., 32 Jahre alte Pat., weiß von einer luetischen Infektion nichts. Sie ist seit 2 Jahren heiser. In der letzten Zeit traten auch Atembeschwerden auf, welche sich zeitweilen bis zum Erstickungsgefühl steigern. Das linke falsche und wahre Stimmband ist in eine glatte Geschwulst, welche in der Mitte ein tiefes Geschwür trägt, umgewandelt. Die Wassermannsche Reaktion war positiv. Auf eine Inunktionskur verschlimmerte sich der Zustand, indem der Tumor sich vergrößerte und Erstickungsgefahr auftrat. Auf Injektion von Salvarsan wurde die Atmung schon am nächsten Tage leichter, und es zeigte sich bald eine Besserung. Die Geschwulst ist in Rückbildung und das Geschwür reinigt sich am 8. bis 10. Tage. In der 4. Woche ist der Tumor abgeflacht und das Geschwür geheilt. Zurzeit besteht nur mehr geringe Rötung des linken Stimmbandes.

Diskussion.

K. Láng: Das klinische Bild spricht für Sklerom, daß Salvarsan wirkt, spricht auch nicht dagegen, so auch, daß kein Sklerombacillus gefunden wurde.

H. Zwillinger: Für Sklerom spricht das Infiltrat in den Choanen und im Kehlkopf. Nochmalige bakteriologische Untersuchung wäre erwünscht.

E. Baumgarten hält den Fall auch für Sklerom.

K. Morelli: Gegen Sklerom spricht die positive Wassermannsche Reaktion. Es kann auch eine Mischinfektion vorhanden sein.

J. Safranek teilt die Ansicht Morellis. Sie hatten an der Klinik mehr als 200 mit Salvarsan behandelte Fälle. Es ist wahrscheinlich, daß sich die Lues besserte und das Sklerom weiter bestehen blieb.

A. v. Irsay hielt den Fall anfangs auch für Sklerom, deshalb machte er Komplementfixation. Von 2 Pathologen wurde die Untersuchung für negativ erklärt quoad Sklerom. Der Fall wird weiter beobachtet.

2. Ladislaus Laub: **Kehlkopfpapillome von seltener Größe und Zahl.**

Bei dem 45jährigen Pat. wuchsen die Papillome vor 11 Jahren zum erstenmal. Sie wurden auf endolaryngealem Wege entfernt. Doch wuchsen sie wiederum, es kamen zur Heiserkeit auch Atembeschwerden hinzu. Vor 4 Monaten mußte deshalb die Tracheotomie gemacht werden. Die Gewächse füllen den ganzen Kehlkopf aus und breiten sich auf die falschen Stimmbänder und auch im subglottischen Raum aus. Ein Teil der Gewächse wurde auf endolaryngealem Wege entfernt. Um eine vollständige Heilung zu erzielen, wird die Laryngostomie und die radikale Entfernung der Papillome vorgenommen werden.

3. Ladislaus Laub: **Selten großer, rezidivierender Nasenrachenpolyp.**

Bei der 18jährigen Pat. kamen die Nasenrachenpolypen vor 7 Jahren zum erstenmal zum Vorschein. Damals wurden sie entfernt, doch wuchsen sie sehr häufig wieder, und es mußten oft gut walnuß- bis kleinapfelgroße Polypen entfernt werden. Zuletzt wurde sie vor 8 Monaten operiert. Jetzt ist ihre Nase seit einigen Wochen wieder verstopft und es trat auch eine starke Blutung aus Nase und Rachen hinzu. Die linke Nasenhälfte und der Rachen ist

Digitized by Google
Original from UNIVERSITY OF CALIFORNIA
Generated on 2019-10-24 13:26 GMT / http://hdl.handle.net/2027/uc1.b3252761
Public Domain in the United States, Google-digitized / http://www.hathitrust.org/access_use#pd-us-google

wieder vollständig durch Polypen ausgefüllt. Einige hängen tief in den Rachenraum herein. Die entfernten Polypen werden vorgezeigt. Der Umstand, daß die Polypen so häufig rezidivierten und so rasch wuchsen, daß der Stiel der Polypen bis zur Mündung der Highmorhöhle zu verfolgen war, läßt darauf schließen, daß ihr Ursprung in der Highmorhöhle ist. Auch die Röntgenaufnahme zeigt über der entsprechenden Highmorhöhle einen ausgesprochenen Schatten. Es ist die Eröffnung der Highmorhöhle durch die Fossa canina geplant. Falls sich die Diagnose bestätigt, wird die Luc-Caldwellsche Radikaloperation vorgenommen.

4. Mor. Klar: **Ein im unteren Nasengang stecken gebliebenes Projektil.**

5. Kornél Láng: **Entfernung eines Projektils aus dem Os ethmoidale.**

Diskussion:

H. Zwillinger hat ein 6—7 Monate altes Kind in Beobachtung, welches von einem Spielgenossen angeschossen wurde. Die Einschußöffnung befindet sich an der Basis des rechten Nasenbeines. Röntgen zeigt das Projektil im obersten Anteil des linken Oberkieferknochens. Eiterung oder sonstige Erscheinungen nicht vorhanden. Von dem weiteren Verlauf wird eventuell der operative Eingriff abhängen.

6. Des. v. Navratil: **Ein Fall von Oesophagospasmus.**

Vortragender stellt einen $5^1/_2$jährigen, schlecht genährten, in seiner Entwicklung stark zurückgebliebenen Knaben vor, der für den ersten Anblick höchstens als 3jähriger Knabe imponiert. Diesen kleinen Jungen sandte sein behandelnder Arzt mit der Bemerkung zum Vortragenden, er möge die vorhandene hypertrophische Rachenmandel entfernen, da der Verdacht besteht, daß dieselbe die Entwicklung ungünstig beeinflußt.

Mit Rücksicht darauf, daß diese Ansicht des behandelnden Arztes auch die Praxis bestätigt, entfernte Vortragender die Rachenmandel. Da aber nach 4 Wochen darauf nicht die geringste Besserung beobachtet werden konnte, stellte die Mutter den Knaben neuerlich Vortragendem vor, der dann den Knaben eingehender untersuchte.

Bei dieser Gelegenheit konnten Symptome beobachtet werden, die darauf hinwiesen, daß die Entwicklungsstörungen mehr den Charakter haben, als wenn der Schluckakt behindert wäre und die Ursache hierfür im Oesophagus liege.

Die Nachfrage über eine etwa vorausgegangene Laugenvergiftung fiel negativ aus.

Bei der Röntgenuntersuchung glitt der in Oblaten gehüllte Bismutbolus anstandslos bis zur Bifurkation herab, dort verweilte er 1—2 Sekunden, dann lief er sehr leicht bis auf etwa 2 Querfinger über die Cardia hinunter und wurde dort vom Oesophagus so stark umschlungen, daß die Oblatenhülle platzte und die Bismutmasse sehr langsam (in etwa 20—25 Sekunden) in einem nadeldicken Strahl in den Magen gepreßt wurde.

Hierauf wurde der kleine Junge mit einer Knopfsonde untersucht, wobei sich herausstellte, daß dieser kleinfingerdicke, einer 24er Charrier entsprechende Langenbecksche Oliven-Oesophagus-Dehner leicht in den Magen glitt.

Generated on 2019-10-24 13:26 GMT / http://hdl.handle.net/2027/uc1.b3252761
Public Domain in the United States, Google-digitized / http://www.hathitrust.org/access_use#pd-us-google
Digitized by Google
Original from UNIVERSITY OF CALIFORNIA

Mit Rücksicht darauf, daß trotz dieses Befundes der Bolus nur nach den oberwähnten Schwierigkeiten in den Magen gelangte, konnte die Diagnose des Oesophagospasmus bei dem auch sonst sehr nervösen Jungen leicht gestellt werden.

Auf Grund der oberwähnten Umstände hielten wir die Ausführung einer Oesophagoskopie nicht für notwendig, da die Diagnose auch ohne dieselbe festgestellt werden konnte.

Was die Therapie betrifft, kann die Sondierung des Oesophagus per os oder eventuell auf retrogradem Wege nach vorheriger Gastrostomie in Betracht kommen. Es könnte selbst die interne Behandlung versucht werden. Die Prognose jedoch quoad sanationem ist leider trotz alledem infaust.

Diskussion.

K. Morelli fragt, mit welcher Sonde konnte Navratil die Verengung passieren? In einem Falle, den er in Berlin anstellte, wurden auch zuerst die Mandeln entfernt wegen Schluckbeschwerden. Er sah guten Erfolg von ständigem Bougieren.

M. Paunz: Bei solchen Kindern ist am wichtigsten das Oesophagoskop. Oft ist die Ursache eine Fissur oberhalb der Cardia. In manchen Fällen ist eine Striktur vorhanden, welche durch Erweiterung behoben werden kann, und Gastrostomie zu vermeiden.

D. v. Navratil: Oesophagoskopie kann versucht werden, jedoch Bismut-Röntgen gibt genügend Aufschluß. Die Langenbeck-Sonde Nr. 4 geht leicht durch. Laugenverätzung ist nicht in der Anamnese. Striktur ist ausgeschlossen.

7. Adolf Onodi: **Der Recessus sphenoethmoidalis der Kieferhöhle.**

Onodi demonstriert ein seltenes Formverhältnis, welches sich auf eine ungewöhnliche Ausbreitung der Kieferhöhle im unteren Teil der inneren Augenhöhlenwand zwischen dem Siebbeinlabyrinth und der Keilbeinhöhle bezieht. Dieser Recessus sphenoethmoidalis ist 6 *mm* hoch, 10 *mm* lang und 15 *mm* breit und bildet einen Teil im hinteren Abschnitt der inneren Augenhöhlenwand. Die praktische Wichtigkeit dieses Recessus sphenoethmoidalis besteht darin, daß infolge der Erkrankung der Kieferhöhle die Fortleitung des krankhaften Prozesses oder der Perforation in die Augenhöhle auch von der inneren Augenhöhlenwand geschehen kann, ferner daß dieselbe sich auch auf die Scheide des naheliegenden Sehnerven erstrecken und auf diese Weise die Erklärung der durch eine Kieferhöhlenerkrankung bedingten direkten Sehstörung geben kann.

Diskussion.

E. Baumgarten: Die Anomalie ist sehr interessant. Er sah viele Fälle von Sehstörungen nasalen Ursprunges ohne besondere Veränderungen. In einem Falle kehrte das Sehvermögen sofort zurück, nachdem der Eiter aus der Highmorhöhle entfernt wurde.

8. Elemér Tóvölgyi: **Der Bacillus bulgaricus in der Therapie der oberen Luftwege und der Bronchien.**

3. Sitzung vom 21. Mai 1912.

Vorsitzender: A. Lipscher.
Schriftführer: J. Safranek.

Vorsitzender: Einer traurigen Aufgabe habe ich mich zu entledigen, indem ich den Verlust unseres gewesenen Zweitvorsitzenden Egmont Baum-

Digitized by Google
Original from UNIVERSITY OF CALIFORNIA
Generated on 2019-10-24 13:26 GMT / http://hdl.handle.net/2027/uc1.b3252761
Public Domain in the United States, Google-digitized / http://www.hathitrust.org/access_use#pd-us-google

garten anzeige. Seine wissenschaftliche Tätigkeit wie seine Verdienste in unserer Fachwissenschaft sichern ihm ein unverwüstliches Andenken.

Ich stelle den Antrag, die Verdienste Baumgartens in unserem Protokoll zu verewigen.

Tagesordnung.

1. J. Safranek: **Operierter Fall eines in die linken Nasennebenhöhlen sich erstreckenden Sarkoms.**

Der 61jährige Kranke bekam seit mehreren Wochen durch die linke Nasenhälfte keine Luft, hatte wiederholt heftige Blutungen aus dieser Seite und auf die linke Kopfhälfte ausstrahlende Schmerzen. Bei der endonasalen Untersuchung fand sich die linke Nasenhälfte fast ganz ausgefüllt von einer ziemlich weichen, sehr sanguinolenten, tumorartigen Masse, welche einesteils den mittleren Nasengang ausfüllte, andrerseits sich gegen das Nasendach erstreckte und in das Antrum hineinbrach, jenseits der Choane aber in den Nasenrachen nicht hinabreichte. Das Röntgenbild zeigte die Nebenhöhlen verdunkelt. Das durch Excision gewonnene Stück erwies sich bei der histologischen Untersuchung als ein rundzelliges Sarkom.

Der Kräftezustand des Kranken war befriedigend, die Drüsen waren nicht infiltriert, eine Metastase konnte man sonst nirgends nachweisen.

Radikale Operation des Tumors vor 3 Wochen unter Lokalanästhesie.

Behufs einer möglichst weiten Zugänglichkeit und guten Übersicht wählten wir den äußeren Weg und verfuhren im großen und ganzen nach Moures Methode.

Der Tumor griff in das Antrum, nach dessen Ausräumung sich herausstellte, daß derselbe teilweise die Orbitalwand sowie auch den Processus frontalis und das Os lacrymale destruiert, das Siebbein gänzlich zerstört hatte, so daß in dem medialen und unteren Teile die knöcherne Wand der Augenhöhle zum Teil fehlte und der Bulbus frei lag.

Nach einer gründlichen Ausräumung der erwähnten Partien ergab sich, daß der Tumor auch in den Sinus frontalis eindrang, und so haben wir auch dessen breite Öffnung vollzogen, indem der Hautschnitt in Bogenform in die Augenbraue verlängert und die vordere Wand des Sinus frontalis aufgemeißelt wurde.

Der Sinus, welcher am seitlichen Ende einen separierten Recessus hatte, war vom Tumor ganz ausgefüllt. Nach Ausräumung desselben wurde die Wundhöhle gegen die Nase zu mit Jodoformgaze tamponiert, die äußere Wunde geschlossen.

Die Heilung ging glatt vor sich; der kosmetische Erfolg ist sehr gut und man sieht innen eine granulierende Wundfläche. Die ganze Masse des Tumors hatte die Größe eines kleinen Apfels.

Diskussion:

D. v. Navratil: Trotz radikalsten Vorgehens haben Nebenhöhlentumoren große Neigung zu Rezidiven.

2. Z. v. Lénárt: **Mittelst Laryngofissur und Transplantation geheilter Fall von Larynxstenose.**

37jährige Pat. wurde wegen unbekannter Ursache vor 3 Jahren endolaryngeal operiert und konnte nach 2—3 Wochen immer schwerer atmen. Die Stimmbänder sind verwachsen und nur eine minimale Öffnung ist sichtbar.

Generated on 2019-10-24 13:26 GMT / http://hdl.handle.net/2027/uc1.b3252761
Public Domain in the United States, Google-digitized / http://www.hathitrust.org/access_use#pd-us-google
Digitized by Google
Original from UNIVERSITY OF CALIFORNIA

Die Narbe schien derb, weshalb Laryngofissur gemacht wurde, und da die Narben sich tief in den Larynx erstreckten, mußten Thierschsche Lappen eingelegt werden.

Wundverlauf normal, Entfernung der Kanüle nach 2 Wochen.

Diskussion.

D. v. Navratil: Es handelte sich wahrscheinlich um Tuberkulose: in diesem Falle sind Stenosen auch ohne endolaryngealen Eingriff möglich. Das Anwachsen der Thierschschen Lappen hängt von der Ausbreitung der Narben und der präzisen Blutstillung ab.

Z. Donogány hatte zwei ähnliche Fälle, bei beiden blieben die Thierschschen Lappen gut haften.

Z. v. Lénárt: Die Stenose trat in der dritten Woche nach dem endolaryngealen Eingriff auf, sonach ist die Entstehung zweifellos. Es waren wahrscheinlich tuberkulöse Granulationen, deren Exstirpation zur Stenose führte. Die Thierschschen Lappen müssen gut fixiert sein, damit sie haften bleiben.

3. M. Paunz: **Über die Verwendung der direkten Laryngoskopie und Tracheobronchoskopie bei Kindern.**

Die direkte Laryngoskopie und Tracheobronchoskopie ist bei kehlkopfkranken Kindern sowohl in diagnostischer als auch in therapeutischer Beziehung unentbehrlich. Paunz benutzt hauptsächlich die Brüningsschen Instrumente, manchmal auch die Ch. Jacksonsche Röhre mit Innenbeleuchtung. Bei Kindern ist die tiefe Chloroformnarkose für gewöhnlich unentbehrlich. Nur größere, vernünftige Kinder können gelegentlich in reiner Lokalanästhesie untersucht werden. Die Einstellung und das Passieren gelingt am leichtesten bei sitzender Position des Kindes. Man kann das chloroformierte Kind ohne jeglichen Schaden aufsetzen und den Kehlkopf ebenso einstellen wie bei Erwachsenen. Die Zunge muß dabei mit einer Kugelzange gefaßt und gut hervorgezogen werden.

Die direkte Laryngoskopie ermöglicht eine exakte Diagnose bei chronischen Kehlkopfleiden, bei schweren Stenosen jeglicher Art, bei syphilitischen Erkrankungen, auch wurde sie beim Stridor inspiratorius congenitus angewendet. Bei Papillomen kann die direkte Laryngoskopie zur Entfernung der Warzen ohne vorherige Tracheotomie gut verwendet werden und gelang es Paunz bisher in 6 Fällen, auf diese Weise die Tracheotomie zu umgehen. In 4 Fällen konnten Fremdkörper aus dem Kehlkopf entfernt werden. Die obere Bronchoskopie kam wegen Aspiration von Fremdkörpern 12mal zur Anwendung. Nur in einem einzigen Falle wurde der Fremdkörper nicht gefunden. Das platte Knochenstückchen stak bei dem einjährigen Kinde im rechten Oberlappenbronchus. Die untere Bronchoskopie wurde in 11 Fällen, die obere und untere in 2 Fällen angewendet. Von insgesamt 29 Fremdkörperfällen starben 5, davon 4 Fälle mit Tracheotomie. Die Todesursache war zweimal septische Pneumonie, zweimal Erschöpfung, einmal septische Mediastinitis. Es zeigen die Erfahrungen, daß es besser ist, wenn man bei kleineren Kindern die Tracheotomie nicht ausführen muß, jedoch soll man sich nicht unbedingt auf die obere Bronchoskopie verlassen, namentlich darf mit dieser bei organischen Körpern (Fruchtkerne), die aufquellen und sich leicht zersetzen, nicht zu lange experimentiert werden, sondern man soll diese Fremdkörper je früher, wenn auch mit Hilfe der Tracheotomie und unterer Bronchoskopie entfernen. Eine bereits bestehende Pneumonie gibt keine Kontraindikation zur Operation.

Generated on 2019-10-24 13:26 GMT / http://hdl.handle.net/2027/uc1.b3252761
Public Domain in the United States, Google-digitized / http://www.hathitrust.org/access_use#pd-us-google
Digitized by Google
Original from UNIVERSITY OF CALIFORNIA

im Gegenteil, es muß schleunigst der Fremdkörper entfernt werden. Es gelang in 2 Fällen, auf diese Weise die Kinder zu retten (einmal mit oberer, einmal mit unterer Bronchoskopie). Nachträgliche bronchitische Entzündungen und Pneumonien kommen namentlich bei kleineren Kindern häufig vor.

Bei deszendierendem Croup können mit der unteren Tracheo-Bronchoskopie die das Lumen der Trachea und Bronchien verlegenden Pseudomembranen erfolgreich entfernt werden.

Sehr schöne Erfolge werden auch bei tuberkulösen tracheobronchialen Lymphdrüsen und bei peribronchialen Abscessen mit Hilfe der unteren Tracheobronchoskopie erzielt. Es wurden 6 derartige Fälle behandelt und gelang es in 2 Fällen, durch Entfernung der in der Trachea und im rechten Hauptbronchus durchgebrochenen Lymphdrüsenteile die Kinder dem sicheren Tode zu entreißen.

Diskussion.

M. Mohr benutzt bei kurzdauernden Operationen den Ätherrausch nach Sudeck, bei länger anhaltenden die Äthernarkose, da die Patienten bald erwachen.

L. Polyák: Die Papillome können circumscript und diffus auftreten, können aber auch Übergangsformen zeigen. Das Radium kann auch bei Kindern angewendet werden, da wir schon ein solches Präparat besitzen, welches in 1—2 Minuten wirkt. Polyák hatte einen Fall, wo nach zweimaliger Laryngofissur die Papillome sich erneuerten und Narben im Larynx zurückblieben.

Er machte nachher Laryngostomie, um das Tragen einer Kanüle zu vermeiden, dann wendete er Radium an. Später wird der Kranke mittelst Transplantation gänzlich herzustellen sein.

Z. Donogány: Unter den Papillomen kann man benigne und maligne unterscheiden, das heißt solche, die nicht rezidivieren, und solche, die nach jedem Eingriff in erhöhtem Maße auftreten. Man sollte erst mit Hilfe des Kehlkopfspiegels operieren, bevor man tracheoskopiert. Vortragender versuchte nicht die Methode nach Escat.

M. Paunz: Was den Äther betrifft, verursacht derselbe Salivation und Bronchitis, er hält das Chloroform für das Beste. Es können die diffusen Papillome von den circumscripten nicht immer unterschieden werden. Die Erfolge mit Radium sind sehr schön und auch ich werde es gelegentlich anwenden; nur ist es sehr teuer. Semon macht keine Tracheotomie, operiert von oben, weil Kinder mit Kanüle schwer sprechen erlernen. Die Kanüle soll je früher entfernt werden.

4. B. Freystadtl und H. J. Stranz: **Durch Verengerung des linken Ostium venosum verursachte Recurrenslähmung.**

Oto-rhino-laryngologische Gesellschaft in Rumänien.

Sitzung vom 2. Oktober 1912.

Für das Jahr 1912/13 wurden einstimmig Prof. Dr. Eugen Felix zum Vorsitzenden und Dr. Mayersohn zum Schriftführer gewählt.

Seligmann demonstriert einen 55jährigen Kranken, der mit **multiplen syphilitischen Geschwüren der Zunge** behaftet, mit massiven

Digitized by Google
Original from UNIVERSITY OF CALIFORNIA
Generated on 2019-10-24 13:26 GMT / http://hdl.handle.net/2027/uc1.b3252761
Public Domain in the United States, Google-digitized / http://www.hathitrust.org/access_use#pd-us-google

Dosen von Jodkalium behandelt wird. Pat. hatte vor 15 Jahren Lues akquiriert, die er gar nicht behandelt hat; trotzdem wies er bis zu seiner jetzigen Erkrankung keine Symptome von Syphilis auf. Vor 10 Tagen bemerkte Pat., daß seine Zunge aufgeschwollen ist; 2 Tage nachher kam Pat. in mein Ambulatorium. Die Zunge war doppelt so groß als gewöhnlich; an der Zungenspitze und in der Mitte der Zunge nahe am Rande konnte man je eine haselnußgroße Infiltration fühlen: regionäre Drüsenschwellung fehlte gänzlich. Das Sprechen und das Schlingen ist in großem Maße erschwert.

Diagnose: Gummata der Zunge.

Behandlung: Anfangs 5, bald 10 *g* Jodkalium pro die. Nach achttägiger Behandlung sind beide Tumoren der Zunge zur Hälfte verschmolzen; Pat. kann gut sprechen und schlingen, was vorher nur mit Mühe peinvoll geschah.

Diskussion.

Felix meint, daß es nicht vernünftig sei, so große Dosen von Jodkalium zu verabreichen, wenn dieselben vom Pat. nicht vertragen werden; er glaubt mit viel kleineren Dosen den gleich guten Erfolg zu erreichen.

Seligmann (Schlußwort): Ich beginne stets mit 2—3 *g* Jodkalium pro die, um die Toleranz der Kranken auszuprobieren. Pat. hat in diesem Falle irrtümlicherweise 10 *g* Jodkalium an einem Tage genommen, und nachdem ich bei ihm keine unangenehmen Nebenerscheinungen sah und die Geschwüre augenscheinlich heilten, wurde mit derselben Dosis Jodkalium fortgesetzt; im allgemeinen verschreibe ich nicht mehr als 3—5 *g* Jodkalium täglich.

Sitzung vom 6. November 1912.

Vorsitzender: Eugen Felix.
Schriftführer: Mayersohn.

1. Costiniu zeigt ein kleines **Larynxfibrom** bei einem 55jährigen Pat., der im August heiser wurde. Der behandelnde Arzt verordnete Gurgelungen und Prießnitzumschläge am Halse, die er aus Eigensinn mit kalten Duschen und Übergießungen wechselte. Seine Heiserkeit wurde immer ausgesprochener und er blieb seit 2 Monaten im gleichen Zustand. Bei der Laryngoskopie wird am linken Stimmbande ein kleiner, rötlicher, etwas gestielter und gallertartiger Tumor bemerkt, der linke Aryknorpel etwas gerötet.

Diskussion.

Felix meint, daß es sich hier um ein unter dem Stimmband befindliches, vom Morgagnischen Ventrikel ausgehendes Fibrom handeln dürfte.

2. Costiniu: 45jähriger Pat., der seit 22 Jahren bei der Eisenbahn bedienstet ist und seit 8 Jahren von einem spärlichen, jedoch bestehenden Hustenreiz geplagt wird. Seine Stimme ist zergliedert und zweitönig; obzwar er sehr kräftig ist, ermüdet er leicht, schreit und spricht viel. Larynx normal, kein Herzfehler, Lungenbefund negativ; zu bemerken sind noch die seit Jahren bestehenden Schmerzen an der linken oberen Brustgegend.

Diskussion.

Felix findet bloß leichte Parese der Stimmbänder, die jedoch die Klagen des Pat. nicht rechtfertigen, und denkt deshalb an eine mediastinale Affektion.

Digitized by Google
Original from UNIVERSITY OF CALIFORNIA
Generated on 2019-10-24 13:26 GMT / http://hdl.handle.net/2027/uc1.b3252761
Public Domain in the United States, Google-digitized / http://www.hathitrust.org/access_use#pd-us-google

3. Seligmann berichtet, daß Pat. mit syphilitischen Geschwüren der Zunge, den er in der vorigen Sitzung demonstriert hat, nach intensiven Jodkaligaben (etwa 150 *g* in 3 Wochen) vollständig geheilt ist und daß derselbe gegenwärtig einer Quecksilberinjektionskur unterliegt.

4. Wachmann: Fall von **Meningitis, durch Otitis bedingt.**

Vortr. sah den Pat., als er seit 2 Tagen an akuter, linkseitiger, eitriger Mittelohrentzündung erkrankt war; es wurden H_2O_2 und zweimal täglich Verbandwechsel angeordnet. 6 Wochen nachher besteht noch Ohrenfluß; im Eiter werden Pneumokokken erkannt. Trotz gutem Allgemeinbefinden und Fieberfreiheit treten bei Pat. in der 7. Woche Schmerzen im Warzenfortsatz auf; letzterer wurde eröffnet, wobei sich viel Eiter entleerte. Temperatur 37°, Puls 80. 5 Tage nachher plötzliches Auftreten von Kopfschmerzen in der linken Temporalgegend. Temp. 38°. Kopfschmerzen werden trotz reichlichem Eiterfluß aus Wunde und Gehörgang immer größer. Temp. 37·3°, Puls 60. Keine meningeale Erscheinungen, kein Kernig, keine Nackenstarre. Bei der Lumbalpunktion kein vermehrter Druck. Polymorphe Leukozyten 90%. Es wird an extraduralen Abscess gedacht. Röntgenphotographie zeigt eine pfirsichkerngroße, verschleierte Stelle im linken Gehörgang. 18 Tage nachher entleert sich spontan aus der Wunde eine große Quantität Eiter; nachher bedeutende Erleichterung mit vollständigem Verschwinden der Kopfschmerzen, die leider nach 12 Stunden wieder aufgetreten sind. Kein Nystagmus, kein Erbrechen, keine Gleichgewichtsstörungen; das Hörvermögen war stets gut.

Es wird zum zweiten Male eingegriffen; Totalaufmeißelung des Warzenfortsatzes, bis zur Scala media zeigt sich die Dura unverändert. Kein Eiterherd wurde gefunden. Pat. starb 3 Tage nachher an Meningitis.

Bei der Sektion: Frontallappengegend entzündet; Pyramide und Encephalen intakt.

Es entstehen 2 Hypothesen: Entweder ist hier die Rede von einer postoperativen Meningitis oder wurde letztere durch Eiterkollektion hervorgerufen. An der Pia mater gefundene entzündete Stelle entspricht topographisch der operierten Stelle, so daß anzunehmen ist, daß Meningitis vor dem zweiten Eingriff entstanden war.

Diskussion.

Felix und Costiniu meinen, daß hier die Meningitis durch das innere Ohr entstanden sei, was leider durch den mangelhaften Sektionsbefund hätte bewiesen werden können.

Sitzung vom 4. Dezember 1912.

Vorsitzender: Eugen Felix.
Schriftführer: Mayersohn.

1. Costiniu demonstriert den Pat., den er in der vorigen Sitzung vorgeführt hat. Nachdem er den kleinen **Tumor** von dem **linken Stimmbande** exstirpiert hat, scheint ein ähnliches auch am rechten Stimmband aufgetreten zu sein, weshalb nun an eine syphilitische Affektion gedacht wird.

Diskussion.

Felix empfiehlt, Pat. mit mäßigen Jodkaligaben zu behandeln und darauf zu achten, daß kein Larynxödem auftreten soll.

Digitized by Google
Original from UNIVERSITY OF CALIFORNIA
Generated on 2019-10-24 13:26 GMT / http://hdl.handle.net/2027/uc1.b3252761
Public Domain in the United States, Google-digitized / http://www.hathitrust.org/access_use#pd-us-google

2. Eugen Felix stellt 56jährigen, mit **Kehlkopfkrebs** behafteten Pat. vor, der großer Raucher ist; er fühlt seit 10 Monaten ein Kitzeln im Halse, seit 8 Tagen ist er etwas heiser geworden und seitdem ist auch sein Atem ein wenig erschwert. Hat keine Schmerzen, schluckt gut, hat guten Appetit. Sputum öfters rosafarbig, hat nie Hämoptoe gehabt. Wassermann negativ: Sputum zeigt keine Kochbacillen, war sonst nie krank.

In der rechten Submaxillargegend ist ein haselnußgroßer Lymphknoten tastbar, den Pat. seit 6 Monaten bemerkt hat; seit 3 Wochen magert Pat. ab. Bei der Laryngoskopie sieht man, von dem rechten Taschenband ausgehend, eine halbkugelige Geschwulst von glatter Oberfläche, an einer kleinen Stelle exulzeriert; der Tumor nimmt die Hälfte der Larynxgegend bis zur Linea mediana bis zum Teil der laryngealen Kehldeckelfläche respektive Pharynxportion ein; rechtes Stimmband ist nicht sichtbar. Bei Phonation bleibt die rechte Kehlkopfseite unbeweglich. Die aryepiglottische Falte ist im Tumor aufgegangen. Chirurgischer Eingriff (Laryngectomia totalis) wird von Pat. abgewiesen.

Pat. ist deshalb interessant, weil trotz fortgeschrittenem Stadiums des Krebses er beinahe keine subjektiven Beschwerden hat, und glaube ich, daß Pat. eben deshalb in die Operation nicht einwilligt.

3. Eugen Felix demonstriert eine 40jährige Kranke mit einem **Pharynxtumor,** der höchstwahrscheinlich ein **Fibroadenom** ist. Pat. war niemals krank; vor 4 Jahren Hustenanfälle. Hat 6 gesunde Kinder, keine Fehlgeburt. Vor 2 Jahren empfand sie einen Lymphknoten an der Kehlkopfgegend am Halse, der langsam größer wurde. Vor 7 Monaten spürte Pat. unter dem Kinn eine anfangs weiche, bald darauf steinhart werdende Tumefaktion, die seither nicht größer wurde. Seit 1 Monate hat sie Schlingbeschwerden, seit 2 Jahren magert sie ab. Kehlkopfgegend ist unter der Haut gut sichtbar: Schwund des Fettgewebes. Sternocleidomastoideusmuskeln dünn, Kopf in jeder Richtung bewegbar. Zwischen Thyreoid- und Cricoidknorpel findet man einen haselnußgroßen Lymphknoten, der hart und schmerzlos ist. In der Regio submentalis sitzt eine holzharte, diffuse Tumefaktion von der Größe einer Mandarin (kleine, platte Orange), an der vorderen Seite eines jeden Ratherrnmuskels je eine mandelgroße Lymphdrüse tastbar. Pharynx etwas prominent in der Zungenwurzelgegend, sonst nichts abnormales. Bei der Laryngoskopie sieht man einen unter der Schleimhaut befindlichen Tumor, welcher an der hinteren Pharynxwand seinen Ursprung hat; bloß Epiglottis und vorderes Drittel der Stimmbänder sichtbar.

Stimme ist rein, Atmen gut, keine Schlingbeschwerden. Bei direkter Laryngoskopie wird die Arygegend sichtbar; Oesophagoskopie kann nicht vollführt werden. Die Röntgenphotographie zeigt in der Gegend des 3.—4. Halswirbels einen Tumor.

Diskussion.

Felix erinnert sich an einen analogen, vor 20 Jahren von Luc publizierten Fall, wo die histologische Untersuchung ein Fibroadenom entdeckte. Pat. verweigert einen chirurgischen Eingriff.

4. Mayersohn demonstriert eine 38jährige Pat., mit einem **Zungentumor** behaftet. Mutter von 11 Kindern, wovon 4 an intermittierenden Krankheiten in frühestem Kindesalter gestorben sind Vor 2 Jahren empfand Pat. einen Tumor am rechten Zungenrand; dieser Tumor wuchs seither derart, daß

Digitized by Google
Original from UNIVERSITY OF CALIFORNIA
Generated on 2019-10-24 13:26 GMT / http://hdl.handle.net/2027/uc1.b3252761
Public Domain in the United States, Google-digitized / http://www.hathitrust.org/access_use#pd-us-google

bloß ein kleiner Teil des linken Zungenrandes normal geblieben ist. Der rechte Zungenrand, etwas exulzeriert, bedeckt die Zahnreihe und die untere Hälfte der Zunge ist mit der Diaphragma oris verschmolzen. Zwischen dem Kinn und den zwei Maxillarästen befindet sich eine bedeutende Lymphdrüsenmasse, die mit der Zungenbasis zusammengewachsen ist. Pat. schluckt hinreichend gut, kann aber wegen Unbeweglichkeit der Zunge nicht sprechen; der Tumor ist wegen seiner Größe inoperabel.

Diskussion.

Felix stellt die Diagnose auf Fibroadenom.
Costiniu empfiehlt die Radiumtherapie.
Neumann empfiehlt die intraparenchymatöse Injektion mit Radiogen.

Polnische Oto-laryngologische Gesellschaft in Lemberg.

Sitzung vom 7. November 1912.

Vorsitzender: Prof. Jurasz.
Schriftführer: Wieser.

Prof. Jurasz demonstriert das anatomische Präparat einer Zunge mit **weit vorgeschrittenen luetischen Veränderungen.**

Der Pat. starb kurz vor der Sitzung. Er erkrankte vor 7 Jahren an Lues und wurde mit Quecksilber behandelt. Vor 9 Monaten traten Schluckbeschwerden auf, Schmerzen im Halse und reichlicher Speichelfluß. Neuerliche Quecksilberbehandlung verblieb ohne Erfolg, und als sich der Kranke am 24. X. im Ambulatorium meldete, wurden bei vorhandenem Trismus breite Ulcerationen der Gaumenmandeln und der Zunge konstatiert.

Der hintere Teil der Zunge zeigte rechterseits einen tiefen Zerfall, der scharf gerändert bis an die rechte vordere Zungengrenze reichte und so den Schwund fast $^1/_3$ Teiles der ganzen Zunge verursachte.

Der Kehlkopf und die Nase waren ohne Veränderungen.

Der Kranke wurde in die dermatologische Klinik aufgenommen, wo er jedoch nach einigen Tagen einer gangränösen Pneumonie erlag. Die vorher vorgenommene Wassermannsche Reaktion fiel positiv aus.

Die demonstrierte Zunge weist weit größere Veränderungen auf, als klinisch zu diagnostizieren möglich war. Die Zungenwurzel ist besonders rechts ganz vernichtet und findet man hier eine Höhle vor, in die man ganz bequem ein Hühnerei hineinlegen könnte. Erst jetzt kann man an dem Präparate erkennen, daß fast $^2/_3$ der Zunge fehlen. Die Epiglottis und der Kehlkopf blieben intakt. Mikroskopisch wurde Lues (Gumma) konstatiert.

Die gummösen Geschwüre im Verlaufe einer Lues gehören nicht zu den sehr seltenen Erscheinungen. Zweckmäßig behandelt, können sie schwinden; vernachlässigt, können sie entweder härter werden und lange Zeit als harte Geschwüre bestehen oder sie ulcerieren und zerfallen. Der Zerfall ist jedoch gewöhnlich beschränkt, ein so weit vorgeschrittener wie dieser ist sicher ein ungewöhnlicher.

Bei Durchsicht der Literatur fand Redner, daß Harris (1888) bei einem 14jährigen Knaben mit Lues hereditaria zuerst eine Vernichtung des weichen

Digitized by Google
Original from UNIVERSITY OF CALIFORNIA
Generated on 2019-10-24 13:26 GMT / http://hdl.handle.net/2027/uc1.b3252761
Public Domain in the United States, Google-digitized / http://www.hathitrust.org/access_use#pd-us-google

Gaumens und später einen gummösen Zerfall der Zunge beobachtet hat, der zum Schwunde ihres vorderen Teiles führte.

Lehm stellt einen Kranken vor mit **Infiltrationen der Nasenmuschel** und der **Nasenscheidewand beiderseits.**

Der rechte Nasenflügel fehlt. Die Infiltration greift auf den harten und weichen Gaumen über. Im Kehlkopfe dicke und reichliche, nicht ulcerierende Wucherungen. Die klinische Diagnose schwankt zwischen Lupus und Sklerom, worüber die noch nicht beendete histologische Untersuchung entscheiden wird.

Diskussion.

Reinhold glaubt, es handle sich um Lupus.

Jurasz hält es für eine Kombination, nämlich Lupus nasi und Scleroma laryngis.

Wieser: Vorstellung eines **Rhinoskleromfalles.**

Der 33jährige Mann erkrankte angeblich vor 6 Jahren an Nasenverstopfung mit Borkenbildung. Die Nasenbeine sind stark auseinander gedrängt durch ein hartes Infiltrat, das beide Nasenhöhlen ausfüllt und bis an die Choanen reicht, auf den weichen und harten Gaumen übergeht und derart den vorderen Teil des Oberkiefers und das Zahnfleisch angegriffen hat, daß alle vorderen Zähne locker wurden und ausgefallen sind.

Sitzung vom 26. November 1912.

Vorsitzender: Prof. Jurasz.
Schriftführer: Wieser.

Prof. Jurasz: Vorstellung einer **Kiefercyste** bei einem 20jährigen Mädchen.

Pat. ließ sich vor 6 Monaten wegen Zahnschmerzen rechts oben 2 Prämolares und 1 Molaris extrahieren. Nachher bildete sich eine Verhärtung in der Wange und eine nicht schmerzhafte, aber entstellende Schwellung. Eine Salbenkur blieb ohne Erfolg. Am 9. X. meldete sich die Kranke ins Ambulatorium. Ich konstatierte eine Schwellung der rechten Wange und eine Verhärtung über der Fossa canina von der Größe einer flachen Pflaume. Auch war eine unmerkliche Fluktuation vorhanden. Die Verhärtung war auch von der Mundhöhle aus fühlbar, auf Druck nicht schmerzhaft. Die Durchleuchtung zeigte einen Schatten an der rechten Wange. Nase und Hals ohne Veränderungen, das Allgemeinbefinden gut. Nach erfolgter Punktion ergoß sich eine ziemlich reichliche Menge dunkelbraunroter Flüssigkeit. Die Verhärtung schwand. Nachdem ich eine Cyste diagnostiziert habe, eröffnete ich sie von der Mundhöhle aus mit einem Skalpell und kratzte sie mit dem scharfen Löffel aus. Die Zyste war genug breit, da man die Sonde auf 6—7 *cm* bis zum Proc. zygomaticus und den unteren Orbitalrand einführen konnte. Der Knochen war nirgends entblößt. Die ziemlich reichliche Blutung wurde mit einer Vioformgazetamponade gestillt.

Die weitere Behandlung beruhte auf täglicher Ausspülung der Cyste, Einspritzen von Jodtinktur oder Auspinseln der Höhle mit 5%igem Chlorzink.

Da sich bis zum 18. XI. der Prozeß nicht zurückbildete und die Öffnung sich derart verengt hat, daß nur ein schmales Röhrchen eingeführt werden konnte, eröffnete ich nochmals breit die Cyste, entfernte Stücke des Cystengewebes, kratzte den Rest mit einem scharfen Löffel aus und tamponierte mit Gaze für einige Tage. Die Ausspülungen dauern fort und die Cystenhöhle

Digitized by Google
Original from UNIVERSITY OF CALIFORNIA
Generated on 2019-10-24 13:26 GMT / http://hdl.handle.net/2027/uc1.b3252761
Public Domain in the United States, Google-digitized / http://www.hathitrust.org/access_use#pd-us-google

scheint sich zu verringern und zu heilen. Näheres über die Art der Cyste kann ich vor Beendigung der mikroskopischen Untersuchung nicht angeben.

Redner bespricht bei dieser Gelegenheit verschiedene Arten der Kiefercysten.

Lehm: Vorstellung eines **geheilten Falles** von **Nasenlupus** nach Anwendung der **Pfannenstielschen Methode.**

Die Anwesenden beobachten den Kranken vor Beginn der Behandlung und überzeugen sich, wie die Infiltrationen der Muschel und der Nasenscheidewand geschwunden sind. Die Nasenschleimhaut zeigt ein normales Bild und die lupösen Knötchen der äußeren Haut sind gegenüber der genannten Behandlung resistent geblieben.

Spalke beschreibt einen Fall eines **Highmorempyems** mit **Durchbruch der vorderen Knochenwand,** einem **Wangenabsceß** und einer äußeren **Wangenfistel** (dentalen Ursprunges).

Die 20jährige Pat. erkrankte im Juli an Kopfschmerzen, Schwellung der linken Wange, Zahnschmerzen und Fieber. Nach Umschlägen wurde die Schwellung kleiner, die Schmerzen hörten auf, aus der linken Nasenhöhle zeigte sich ein eitriger Ausfluß. Bis Ende September schwand die Schwellung nicht gänzlich, ein Nasenausfluß war nicht vorhanden, nur traten heftigere Zahnschmerzen zeitweise auf.

Pat. ließ sich daher den I. Prämolaris extrahieren, wobei die gebrochene Wurzel zurückgeblieben ist. Anfangs Oktober begann die Schwellung zuzunehmen. Am 10. XI. entfernt der Zahnarzt die zurückgebliebene Wurzel und den zweiten kariösen Prämolaris, wonach sich reichlich Eiter entleerte. An demselben Tage meldete sich Pat. beim Ref., der folgenden Zustand konstatierte: Starke Schwellung der linken Wange, das untere Augenlid mitinbegriffen, in der Mitte der Schwellung ist die Haut bläulichrot verfärbt, fluktuierend. Durch die Wunde des II. Prämolarzahnes läßt sich die Sonde auf einige Zentimeter in die Kieferhöhle einführen, wobei sich reichlich Eiter entleert. Die Nase ohne Veränderungen. In eine vorgeschlagene Operation willigt Pat. nicht ein und fährt nach Hause.

Am 12. XI. meldete sich Pat. zum zweiten Male. Ref. fand die Schwellung der Wange kleiner. Unter dem unteren Rande des Proc. zygomaticus befand sich eine granulierende Wunde von der Größe eines Zweihellerstückes, in der Mitte der Wunde eine 3 *mm* breite Öffnung, durch die man eine Sonde 8—10 *cm* tief einführen konnte. Der mittlere Nasengang ziemlich mit Eiter gefüllt.

Bei der am 18. XI. ausgeführten Desault-Küsterschen Operation (Professor Jurasz) wurden reichliches Granulationsgewebe und Stücke verdichteten Eiters entfernt.

Diskussion.

Prof. Jurasz glaubt, solcher Verlauf eines Kieferempyems komme am häufigsten beim Vorhandensein von Cysten in der Highmorshöhle vor, wobei die sich ausbreitende Cyste durch Druck eine Atrophie des Knochens mit nachfolgender Fistelbildung hervorruft.

Litwinowicz demonstriert ein mikroskopisches Präparat einer **tuberkulösen Rachenmandel** bei einer 30jährigen Pat. Makroskopisch war kein Unterschied von einer gewöhnlichen Hyperplasie der Rachenmandel zu bemerken, nur waren die submaxillären Lymphdrüsen stark geschwollen. Die

Digitized by Google
Original from UNIVERSITY OF CALIFORNIA
Generated on 2019-10-24 13:26 GMT / http://hdl.handle.net/2027/uc1.b3252761
Public Domain in the United States, Google-digitized / http://www.hathitrust.org/access_use#pd-us-google

Blutuntersuchung ergab 13% eosinophile vor der Adenotomie, nach derselben 19·5% bei 10.300 beziehungsweise 11.900 Leukocyten.

Die Diagnose schwankte zwischen Lymphosarcoma tonsill. pharyngea. Granuloma malignum und Tuberkulose. Die histologische Untersuchung ergab zerstreute submiliare Tuberkel im hyperplastischen adenoidalen Gewebe.

Wieser demonstriert eine $3^1/_2$ *cm* lange **Nadel** mit rotem Faden, die er aus der **Glottis** eines 19jährigen Mädchens entfernt hat. Die Nadelspitze saß in der hinteren Kehlkopfwand, das Nadelohr mit dem Faden in der vorderen Kommissur.

Verhandlungen der Dänischen Oto-laryngologischen Gesellschaft.

85. Sitzung vom 5. Februar 1913.

Vorsitzender: Dr. Jörgen Möller.
Schriftführer: Dr. Willaume-Jantzen.

I. K. Nörregaard demonstrierte einen 36jährigen Mann mit **Ulcerationen der beiden Tonsillen,** vorwiegend der rechten sowie der rechten Seite des Zäpfchens. Die Geschwüre sind wahrscheinlich tuberkulösen Ursprungs. Das Geschwür der rechten Tonsille ist kaum 2 Monate alt; vor 2—3 Wochen trat Schwellung des Zäpfchens auf und das Geschwür hier ist nur eine Woche alt. Die Geschwüre haben einen grauweißen Belag; dasjenige der rechten Tonsille sitzt ziemlich tief (mit Paquelin behandelt).

II. Holger Mygind: **Fall von Epitheliom des Nasenrachens, mit Radium behandelt.**

III. Vald. Klein: **Diplacusis echoica.**

Es handelte sich um eine 57jährige Lehrerin, die früher nicht an Schwerhörigkeit gelitten hatte. April 1912 bemerkte sie, daß das Gehör am rechten Ohre im Anschluß an eine Erkältung etwas geringer war als früher. Gleichzeitig trat schwaches Sausen auf, ferner Schwindel, wenn sie sich ins Bett legte oder sonst ihre Stellung änderte. Der Zustand verschlimmerte sich allmählich, bis sie im Herbst zur Behandlung kam. Das Ohrensausen war jetzt so erheblich, daß es das Gehör in hohem Grade beeinträchtigte. Ferner war Hyperaesthesia acustica vorhanden, indem namentlich Pfeiftöne sie schmerzten, und Autophonie. Weiter klagte Pat. über Schwere und Verschlossensein. Am auffallendsten war jedoch der Widerhall, den jeder Schall im Ohre hervorbrachte. Alles Sprechen und Musik wurde mit beiden Ohren gleich aufgefaßt, unmittelbar nachher aber wurde derselbe Laut wiederum, nur schwächer, im linken Ohre empfunden.

Otoskopie und Rhinoskopie ergaben nichts abnormes. Die aërotympanale Perzeption war für tiefe Töne etwas herabgesetzt, die craniotympanale dagegen unverändert. Weber nicht lateralisiert. Luftdusche im linken Ohre kaum hörbar, jedoch dringt die Luft in die Paukenhöhle hinein, ohne daß man besonders hohen Druck zu verwenden braucht; keine Rasselgeräusche.

Die Behandlung bestand anfangs in Luftdusche und Pinselungen der Tubenmündung mit Argentum. Die Behandlung schaffte vorübergehende Linderung, jedoch nur für wenige Stunden; es wurde dann mit der Luftdusche aufgehört und nur mit den Pinselungen fortgesetzt, wobei auch die Tubenmün-

Digitized by Google
Original from UNIVERSITY OF CALIFORNIA
Generated on 2019-10-24 13:26 GMT / http://hdl.handle.net/2027/uc1.b3252761
Public Domain in the United States, Google-digitized / http://www.hathitrust.org/access_use#pd-us-google

dung energisch massiert wurde. Der Zustand wurde durch diese Behandlung langsam, aber fortwährend gebessert, so daß Pat. erst jetzt als geheilt entlassen werden konnte.

IV. Wilh. Waller: **Otitis media chronica bei einem 4jährigen Kinde. Komplikationen mit pyämisch-septischem Charakter. Heilung.**

Seit ein paar Jahren Ohreiterung rechts und zeitweise Schmerzen und Empfindlichkeit des Warzenfortsatzes, das Gehör verschlechtert. Das Kind wurde am 20. VI. 1912 in ziemlich schlechtem Zustande in die Klinik aufgenommen: Temp. 40·5. Kein Erbrechen, kein Schwindel: Druckempfindlichkeit über dem rechten Warzenfortsatz. Am folgenden Tag Schüttelfrost. Am 22. wurde sie operiert: es wurden Antrum, Zellen und Aditus in weiter Ausdehnung freigelegt, in den hinteren Zellen eine ziemliche Menge Eiter: die Gehörknöchelchen wurden geschont, weil intakt. Es wurde Plastik vorgenommen und die Wunde teilweise verschlossen. Temp. nach der Operation 37·7, hielt sich während der folgenden 3 Tage niedrig. Am vierten Tag Temp. 41·1 und dann während 10 Tage typisches pyämisches Fieber mit intermittierenden Schüttelfrösten. Von seiten des Herzens und der Lungen nichts abnormes. Am 29. wurde das Operationsfeld behufs Freilegung des Sinus wieder geöffnet: die Sinuswand frisch, weich, mäßig gespannt, bei Punktion dünnflüssiges Blut. Während der folgenden Tage Schmerzen in den Artikulationen der unteren Extremitäten, speziell in den Kniegelenken; am 3. VII. über dem Sternoclaviculargelenk ein haselnußgroßer Absceß, der incidiert wurde. Die Temperatur ging jetzt allmählich nieder und am 20. VII. konnte das Kind als geheilt entlassen werden.

Daß hier schon bei der Aufnahme eine Pyämie vorlag, mag unzweifelhaft sein, fraglich ist nur die Ätiologie. Es wurde durch eine schonende Radikaloperation der Herd im Felsenbein möglichst vollständig entleert in der Hoffnung, daß hiermit auch die Ursache der Pyämie weggeräumt wäre; während der ersten Tage schien auch diese Hoffnung erfüllt zu sein, dann aber traten erneute pyämische Anfälle auf; es wurde dann eine Sinusthrombose als Ursache angenommen, der Sinus aber zeigte sich gesund. Vielleicht kann ein wandständiger Thrombus vorhanden gewesen sein, unter den vorliegenden Verhältnissen aber wurde von weiteren, vielleicht allzu eingreifenden Vorgängen abgesehen.

Diskussion.

P. Tetens Hald fand auch, es sei von Wichtigkeit, solche zweifelhafte Fälle zu diskutieren. Die Erklärung konnte in dem vorliegenden Falle außer einer wandständigen Thrombose vielleicht in einer Bulbusthrombose oder einem osteophlebitischen Prozesse gesucht werden. Es wäre in dieser Beziehung von Bedeutung gewesen, die Bakterienmenge im Sinusblut und im Blut irgend einer anderen Vene zu vergleichen; bei einer Bulbusthrombose sollen ja im Sinusblut mehr Bakterien vorhanden sein als im Blute aus einer Vene der Extremitäten. Die Frage, ob man in solchen Fällen die V. jugularis unterbinden soll, ist schwierig zu beantworten, jedoch wäre Hald am ehesten für eine Unterbindung gestimmt, indem die Unterbindung ja doch keinen ernsten Eingriff bildete.

Jörgen Möller wäre am meisten geneigt, in einem solchen Falle das Vorhandensein einer Osteophlebitispyämie anzunehmen.

Generated on 2019-10-24 13:26 GMT / http://hdl.handle.net/2027/uc1.b3252761
Public Domain in the United States, Google-digitized / http://www.hathitrust.org/access_use#pd-us-google
Digitized by Google
Original from UNIVERSITY OF CALIFORNIA

V. Jörgen Möller: **Demonstration eines Nasenrachenvibrators.**

Das Prinzip ist ein altes: eine Sonde, in einem Excenterhandgriff befestigt; verwendet man aber eine gewöhnliche gebogene Sonde, bekommt man eine stoßende Bewegung, die bisweilen recht lästig sein kann; es wurde deshalb die Sonde im rechten Winkel seitwärts abgebogen und der Handgriff selbst frontal vor dem Pat. gehalten, so daß man eine Bewegung von Seite zur Seite erzielt. Auch haben die gewöhnlichen dünnen Knopfsonden Möller nicht befriedigt, weshalb er eine besondere hölzerne Pelotte verwendet, etwa von Form und Größe einer Fingerpulpa; die Pelotte wird mit einer Kautschukhülse überzogen, am bequemsten verwendet man ein gewöhnliches kleines Saughütchen, das leicht ausgewechselt werden kann. Es ist leicht, diese Pelotte in den Nasenrachen einzuführen, und die Vibration wirkt bei den meisten Pat. nicht besonders lästig, jedenfalls nur das erste paar mal; Möller verwendet niemals vorheriges Cocainisieren, indem bei der ischämisierten Schleimhaut die Massagewirkung kaum zur vollen Geltung gelangt. Ein großer Vorteil ist, daß diese Pelotte während der Vibration nicht sehr viel zu dislozieren braucht, sie wirkt an einer so großen Oberfläche, daß man im wesentlichen nur braucht sie erst in die eine Seite, dann in die andere Seite des Nasenrachens einzuführen; man vermeidet in dieser Weise die lästigen Würgbewegungen, die die Schleimhautmassage sonst so unangenehm machen. Falls eine gleichzeitige medikamentelle Einwirkung erwünscht ist, taucht man ganz einfach die Pelotte in die betreffende Lösung; falls nicht, wird sie mit Paraffinum liquidum benetzt. Die Sonde mitsamt Pelotte und Gummihülse wird jedesmal nach dem Gebrauch gekocht.

Diskussion.

Vald. Klein fand die Pelotte mit dem Kautschuküberzug sehr praktisch.

VI. Jörgen Möller: **Fall von Parulis mit Antrumempyem und Senkungsabsceß. Kollaps. Heilung.**

Es handelt sich um ein 7jähriges Mädchen, das am 15. XI. 1911 in das Frederiksberg Hospital aufgenommen wurde; vor 7 Tagen war eine Schwellung der linken Wange und des Zahnfleisches am Oberkiefer entstanden; am Tage vor der Aufnahme wurde eine Parulis incidiert; am Tage der Aufnahme hatten sich noch starke Schwellung der Wange, Ödem der Augenlider und Chemosis dazu gesellt. Das Kind war bei der Aufnahme ziemlich heruntergekommen, Temp. 38·9; aus der Incision entleert sich übelriechender, blutiger Eiter und in der Tiefe fühlt man entblößten Knochen; in der Nasenhöhle links Röte und Schwellung der Schleimhaut und im mittleren Nasengang Eiter. Das Kind war etwas dösig, es waren aber keine Hirnerscheinungen vorhanden. Nachts um 3 Uhr war die Temp. 44 und das Kind kollabierte, erholte sich jedoch wieder nach einer Kampferinjektion. Am folgenden Tag wurde Resektion der linken Kieferhöhle vorgenommen. An der Außenseite des Proc. alveolaris findet man gangränöses Gewebe und weiter nach hinten strömt stinkender Eiter aus einer subperiostalen Tasche hervor, die sich bis an die Hinterwand des Oberkiefers herum dehnt; kein Defekt in der Kieferhöhlenwand. Die Kieferhöhle wird jetzt geöffnet, sie enthält Eiter, die Schleimhaut geschwollen, die Granulationsbildung aber nicht erheblich; die vordere und die seitliche Wand werden in großer Ausdehnung entfernt, auch teilweise der Proc. zygomaticus, damit der Senkungsabsceß genügend drainiert werden kann; der hintere Teil des Processus alveolaris stark kariiert, folgt mit, als der erste Molar, von dem der ganze

Generated on 2019-10-24 13:26 GMT / http://hdl.handle.net/2027/uc1.b3252761
Public Domain in the United States, Google-digitized / http://www.hathitrust.org/access_use#pd-us-google
Digitized by Google
Original from UNIVERSITY OF CALIFORNIA

Prozeß auszugehen scheint, gezogen wird. Beide Augenlider ödematös, es scheint aber keine periostale Infiltration dem Orbitalrand entlang zu sein: recht beträchtliche Chemosis, die Hornhaut aber ist klar. Nachdem man sich überzeugt hat, daß keine direkte Fortsetzung des Prozesses gegen die Orbita besteht, wird die Höhle mit Jodoformgaze tamponiert.

Das Kind befand sich nach der Operation völlig wohl und das Ödem der Augenlider nahm ab: dagegen fand sich etwas stärkere Rötung des unteren Augenlides ein und nach ein paar Tagen hatte sich hier ein Absceß gebildet, der incidiert wurde und in 5—6 Tagen heilte. Schon am 24. konnte das Kind entlassen werden und 10 Tage später war alles geheilt.

Das Kind war, als es aufgenommen wurde, zwar etwas heruntergekommen, jedoch nicht in solchem Grade, daß man Bedenken hegen konnte, die Operation bis auf den folgenden Tag zu verschieben, namentlich da auch keine Zeichen drohender cerebraler oder oculärer Komplikationen vorhanden waren; es wäre aber diese Verzögerung beinahe verhängnisvoll gewesen: zum Glück gelang es aber, die kleine Pat. in solcher Weise zu stimulieren, daß die Gefahr abgewehrt wurde. Bemerkenswert bei dem Fall war ferner die erhebliche subperiostale Senkung an der Hinterfläche des Os maxillare. Endlich kam als eine letzte Überraschung einige Tage nach der Operation der kleine Absceß im Augenlid, der mit der Abscßhöhle in keinerlei Verbindung stand, also kein Senkungsabsceß, sondern ein metastatischer Absceß war.

Jörgen Möller.

Bücherbesprechungen.

Handbuch der speziellen Chirurgie des Ohres und der oberen Luftwege. Herausgegeben von Katz, Preysing und Blumenfeld. Verlag von Curt Kabitzsch, Würzburg 1913. III. Band, Lieferung 3/4 (14 Mk.), Lieferung 5 (7 Mk.); IV. Band, Lieferung 5/6 (Mk. 8·50), Lieferung 7 (7 Mk.), Lieferung 8 (4 Mk.).

Lieferung 3/4 des III. Bandes bringt zunächst den Schluß von Boenninghaus' „Die Operationen an den Nebenhöhlen der Nase". Mit der Ansicht des Verf., Hirnabscesse breit zu öffnen, stimmt Ref. vollständig überein und hat aus diesem Grunde auch breite Hirnmesser angegeben (s. Monatsschr. f. Ohrenheilk., 1910, pag. 721); doch möchte Ref. nicht ganz dem Prinzip zustimmen, jedesmal den Absceß mit dem Finger auszupalpieren, da hierdurch in manchen Fällen unnötig viel Hirnsubstanz grob gequetscht und eine eventuelle Nekrotisierung dieser Partien gefördert wird. Auch könnte sich Ref. mit dem Thermokauterisieren der vorliegenden Hirnpartie bis in den Absceß hinein gleich anfangs nicht befreunden. Der Rat, mit der Drainage des Hirnabscesses „so lange wie möglich" fortzufahren, könnte leicht zu einer Übertreibung in dieser Richtung führen, da schließlich ja auch konstantes Tamponieren der Ausheilung hinderlich entgegentreten kann.

An Boenninghaus schließt sich das umfangreiche Kapitel der intranasalen Chirurgie von L. Katz (Ludwigshafen a. Rh.), das „die Rhinologie als chirurgische Disziplin", die Untersuchungsmethoden, die Nasenblutungen, die Lehre von der Tamponade, die Chirurgie der Nasenmuscheln, die Difformitäten der Nasenscheidewand, die nasalen Reflexneurosen, die gutartigen und

Digitized by Google
Original from UNIVERSITY OF CALIFORNIA
Generated on 2019-10-24 13:26 GMT / http://hdl.handle.net/2027/uc1.b3252761
Public Domain in the United States, Google-digitized / http://www.hathitrust.org/access_use#pd-us-google

malignen Tumoren, die Ozaena, Tuberkulose, Syphilis, Frakturen, Luxationen, intranasale Synechien und Atresien sowie die Fremdkörper behandelt.

Ob die Empfehlung des Verf., womöglich in einer Sitzung beide Nasenhälften zu operieren, ganz einwandfrei ist, scheint bei den Nachteilen einer eventuellen bilateralen Tamponade immerhin etwas fraglich, wenngleich auch Polyak hierfür eintritt.

Unverständlich ist Ref. die Warnung des Verf. vor einem Holzhammer, der doch genau so gut sterilisiert werden kann wie ein metallener: auch kommt das Holz mit der Wundfläche weit weniger in Kontakt als ein Bügel aus Holz. der wenige Seiten vorher von Boenninghaus zur Verhütung, daß ein Hirnabsceßdrain zu tief eindringt, empfohlen wird.

In dem Kapitel Sterilisation verdiente das so einfache Anbrennen der Watte eine Erwähnung. Zur Erhöhung der Blutgerinnung wäre Calcium lacticum dem Calciumchlorat vorzuziehen.

Von Arzneipräparaten hat sich dem Verf. Lenirenin vermöge seiner adstringierenden, austrocknenden und anämisierenden Eigenschaften besonders gut bewährt.

Von Pulverbläsern möchte Ref. an den von ihm angegebenen, wegen dessen Handlichkeit, vollständiger Sterilisierbarkeit und der genauen Dosierbarkeit des Pulvers erinnern (s. Monatsschr. f. Ohrenheilk., 1912. pag. 43). Zur Entfernung einer Spina sowie zur Durchtrennung von Synechiesträngen hat sich Ref. ein halbkreisförmiges Messer konstruieren lassen, das die Spina (beziehungsweise die Synechie) von hinten umgreift und vor dem Messer nach Moure den Vorzug besitzt, daß es sich besser anlegen läßt.

Bei der Salvarsantherapie lenkt Verf. schon die Aufmerksamkeit auf das von Ehrlich in allerneuester Zeit angegebene Neosalvarsan, das tatsächlich nicht zu unterschätzende Vorzüge zu besitzen scheint.

Verblüffend sind die Erfolge mit Elektrolyse bei Luxation des vorderen Knorpelrandes bei höchstens zweimaliger Anwendung. Verf. verwendet hierzu die elektrolytische Doppelnadel, die so eingelegt wird, daß eine Nadelspitze in die Falte, die andere in dem luxierten Knorpel zu liegen kommt, und durch ungefähr 8 Minuten bei der ganz ungewöhnlich starken Stromstärke von 25 bis 30 M.-A. angewendet wird.

Jedenfalls enthält die ganze Arbeit, die auf dem modernsten Standpunkte steht, eine Unmenge von Wissenswertem und von Anregungen, für die wir dem Autor Dank wissen müssen.

Selbstverständlich unterstützen auch hier zahlreiche Textabbildungen und färbige Tafeln — zusammen nicht weniger als 157 — die Ausführungen.

Die Lieferung 5 des III. Bandes beinhaltet zum größten Teil „die orbitalen Komplikationen der Nebenhöhlen“ von Prof. Dr. R. Hoffmann (Dresden). Verf. bespricht sub A zunächst eingehend die Beziehungen der Venen der Nebenhöhlen zu denen der Orbita. Unter den operativ-therapeutischen Maßnahmen erfährt besonders die Krönleinsche Operation eine eingehende Würdigung.

Als besondere Kapitel behandelt Verf.: 1. die orbitalen Komplikationen bei Sinuisitis frontalis (am häufigsten vorkommend); 2. bei Sinusitis maxillaris (besonders infolge Zahnkaries); 3. bei Sinusitis ethmoidalis; 4. bei Entzündung der hinteren Nebenhöhlen und 5. bei gleichzeitiger Entzündung mehrerer Höhlen.

Digitized by Google
Original from UNIVERSITY OF CALIFORNIA
Generated on 2019-10-24 13:26 GMT / http://hdl.handle.net/2027/uc1.b3252761
Public Domain in the United States, Google-digitized / http://www.hathitrust.org/access_use#pd-us-google

Sub B erörtert Verf. „die orbitalen Komplikationen bei Ektasien der Nebenhöhlen", wie solche durch Verdrängung des Orbitalinhaltes auf mechanischem Wege entstehen. Hierfür kommen nur Ektasien der Stirnhöhle und des Siebbeinlabyrinthes in Betracht, wogegen solche infolge Ektasie der Kieferhöhle noch nicht, der Keilbeinhöhle sehr selten beobachtet wurden. Die angeführten Komplikationen werden gesondert besprochen.

An obige Arbeit schließt sich „Der Hypophysistumor und seine operative Behandlung" von Prof. Dr. A. Kuttner. Der Besprechung der topographischen Anatomie folgt die Anatomie und Physiologie der Hypophyse, deren Patho- und Symptomatologie. Von besonderer Wichtigkeit erscheint die Lagebeziehung der normalen und vergrößerten Hypophyse zum Chiasma, das nicht im Sulcus chiasmatis des Keilbeines, sondern weiter rückwärts liegt. Niemals reicht die Hypophyse über den hinteren Rand des Chiasma hinaus.

Die Symptome lassen sich in lokale Störungen (Herdsymptome) und allgemeine Störungen (trophische Fernsymptome) teilen. Zu letzterer gehören die Akromegalie, die Dystrophia adiposo-genitalis und die Sehstörungen. Eine wesentliche Unterstützung in der Präcision der Diagnose bietet die Radiographie.

Als Operationsmethoden kommen in Betracht: 1. die intrakranielle, die sich wenig bewährt hat, und 2. die transsphenoidale. Letztere ist, je nachdem der Zugang von der Mundhöhle oder der Nase geschaffen wird, als bucconasale oder nasale Methode zu bezeichnen. Eine besondere Würdigung erfährt die Methode von Hirsch.

In der 5./6. Lieferung des IV. Bandes bespricht Felix Blumenfeld die endolaryngealen Operationen. Bevor Verf. zur eigentlichen Therapie übergeht, erörtert er eingehend die in Betracht kommenden Formen der endolaryngealen Erkrankungen mit Berücksichtigung deren Ätiologie, Entwicklung, Symptome etc.

Bei der Therapie führt Verf. zunächst die allgemeinen Indikationen in Betracht, um dann zur „lokalen Therapie" überzugehen, der die Besprechung der „chirurgischen Behandlung" folgt.

Tuberkulose, Syphilis, parasyphilitische Erkrankungen, Aktinomykose, gutartige Larynxtumoren — wie die Pachydermien, die Eversion des Morgagnischen Ventrikels, die „Kehlkopfwarze", Fibrome, die Laryngitis nodulosa („Sängerknötchen"), Cysten, Angiome, Lipom, Amyloid, leukämische und pseudoleukämische Infiltrate und Tumoren, Drüsentumoren, bösartige Tumoren — wie Carcinom (deren Differentialdiagnose mit anderen häufigen Kehlkopferkrankungen ausführlich abgehandelt wird, Sarkom und Endotheliom —, ferner Blutungen, wie Fremdkörper finden hier eine klassische Erörterung. Die Nachbehandlung endolaryngealer Operationen (Diät) beschließt die ausgezeichnete, höchst lesenswerte Arbeit, die ebenso wie die übrigen durch vorzügliche Bilder glänzend illustriert ist.

Im 7. Heft des IV. Bandes behandelt zunächst Ph. Bockenheimer (Berlin) die Tracheotomie, die in anschaulicher Weise, unterstützt von mehreren sehr guten Textabbildungen und Tafeln, dargestellt wird. Auf 3 Tafeln findet sich zum Schluß das Instrumentarium übersichtlich vor Augen geführt. Hieran schließt sich das Kapitel „Tracheo-Bronchoskopie" von M. Mann (Dresden). Verf. beginnt nach einigen geschichtlichen Bemerkungen mit dem Instrumentarium zur Tracheo-Bronchoskopie, wobei er insbesonders Killian und „die Wiener" hervorhebt: unter letzteren würdigt er vor allem H. v. Schrötter

Digitized by Google
Original from UNIVERSITY OF CALIFORNIA
Generated on 2019-10-24 13:26 GMT / http://hdl.handle.net/2027/uc1.b3252761
Public Domain in the United States, Google-digitized / http://www.hathitrust.org/access_use#pd-us-google

und Chiari. Das ganze Heer von Instrumenten wird hier in Wort und Bild vorgeführt. Dann folgt die Schilderung des Eingriffes. Narkose ist nur Notbehelf, nicht Regel; als Narkoticum dient ausschließlich Chloroform; kleine Cocaindosen dienen dazu, eine tiefe Narkose unnötig zu machen.

Nur bei kleinen Kindern sind Narkose und Cocaindosen vorzuziehen. Wenn schon narkotisiert wird, so ist gleichzeitig Sauerstoffinhalation anzuraten. Keinesfalls ist aber bei schwerer Dyspnoe zu narkotisieren. An die Schilderung der Methode schließt sich eine ausführliche Berücksichtigung der verschiedenen Fremdkörper, die bisher extrahiert wurden. Von großer Bedeutung ist stets die genaue Anamnese.

Hierauf schildert Verf. die durch Anlage und Erkrankungen bedungenen Anomalien von Trachea und Bronchien, soweit selbe für die Tracheo-Bronchoskopie von Bedeutung sind. Den Schluß dieser interessanten Arbeit bildet das Kapitel über direkte und Schwebe-Laryngoskopie.

Den Schlußstein des IV. Bandes bildet die Oesophagoskopie von Professor Dr. Hugo Starck (Heidelberg-Karlsruhe). Der allgemeine Teil umfaßt das Geschichtliche, die Anatomie und Physiologie, das Instrumentarium (wobei besonders das des Autors berücksichtigt wird; es findet sich hier sogar ein Preisverzeichnis der einzelnen Instrumente!) und die Technik, worauf besondere Methoden der Oesophagoskopie geschildert werden. Im speziellen Teil spricht Ref. zunächst über Fremdkörper, den Verlauf der Oesophagoskopie, über Fremdkörper in Stenosen und über Therapie. Hierauf werden die Entzündungen und Geschwüre besprochen, die Erweiterungen und Divertikel sowie Neubildungen.

So ist also endlich wieder ein Band dieses Prachtwerkes abgeschlossen und wir wollen nur hoffen, daß der III. und schließlich auch der II. Band in nicht allzu ferner Zeit diesem Beispiele folgen werden!

Ernst Urbantschitsch.

Die Verengerung der oberen Luftwege nach dem Luftröhrenschnitt und deren Behandlung. Von Dr. Artur Thost. Mit einem Vorwort von Prof. Dr. Kümmel (Hamburg-Eppendorf). Mit 42 Textabbildungen, einer Röntgentafel und dem Porträt von Leopold v. Schrötter. Wiesbaden, Verlag von J. F. Bergmann, 1911.

In dem durch ein Vorwort Kümmels eingeleiteten, 557 Seiten starken Bande werden die Erfahrungen von 65 eigenen Beobachtungen niedergelegt. Mit der dem Verf. eigenen Gründlichkeit ist dieses Material durchgearbeitet und wir sehen ein Buch vor uns, dessen Lektüre kein Chirurge und kein Laryngologe unterlassen sollte.

Nach einem historischen Überblick über die Behandlung der Kehlkopfstenosen wird zunächst ausführlich die pathologische Anatomie, die Ursache und Form der einzelnen Stenosen besprochen. Im I. Abschnitt dieser vorzüglichen pathologisch-anatomischen Darstellungen werden die Veränderungen in Schleimhaut, Muskel, Knorpel und Weichteilen bei den Stenosen der oberen Luftwege geschildert.

Abschnitt II behandelt die Kehlkopfstenosen bei den einzelnen Krankheitsformen. Hier sind namentlich die Papillome des Kehlkopfes eingehend behandelt. Der Verf. fand häufig bei Papillomen des Larynx die Disposition von Papillombildungen an anderen Körperteilen und ist mit Werner ein Anhänger der warzigen Diathese.

Digitized by Google
Original from UNIVERSITY OF CALIFORNIA
Generated on 2019-10-24 13:26 GMT / http://hdl.handle.net/2027/uc1.b3252761
Public Domain in the United States, Google-digitized / http://www.hathitrust.org/access_use#pd-us-google

Im Abschnitt III werden die bei erschwertem Decanülement vorkommenden Stenosen besprochen. Verf. unterscheidet hier 3 Formen:

1. Die Verbiegungsstenose, 2. die diffuse Granulationsstenose, 3. die Narbenstenose.

Krampf, Lähmung der Muskeln und Nerven als Ursache der Stenose steht Verf. mehr skeptisch gegenüber; er meint, daß häufiger durch Angstzustände, die bei Kindern zu Abwehrbewegungen führen, Krampfzustände vorgetäuscht werden.

Sehr lesenswert ist das Kapitel „Die mechanischen Verhältnisse bei den Stenosen" und das folgende über die Tracheotomie. Eingehend werden hier die Fehler bei der Tracheotomie gewürdigt, die Gefahren der Verletzung des Ringknorpels und die Verbiegungen der Trachealknorpel geschildert. Um den durch das Auseinanderbiegen der Trachealknorpel entstehenden Stenosen vorzubeugen, empfiehlt Verf. eine Excision der vorderen Trachealwand mit dem Conchotom, um die Kanüle ohne Schädigung des Knorpels einführen zu können. Im nächsten Kapitel werden die verschiedenen Kanülen kritisch besprochen. Wer die oft so unzweckmäßigen Kanülen gesehen hat, wie sie manchmal noch auf chirurgischen Kliniken verwendet werden, wird es dem Verf. besonders zu Dank wissen, daß er dieses Kapitel so ausführlich behandelt. Am geeignetsten erscheint Thost die Gersunysche oder Durhamsche Kanüle. Der Beschreibung der Untersuchungsmethoden wird besondere Sorgfalt gewidmet. Die Untersuchung des Allgemeinzustandes, die Untersuchung der Stenose vom Munde und von der Trachealwunde aus wird getrennt behandelt. Mit Recht tritt der Verf. der Ansicht entgegen, daß Kinder schwer zu laryngoskopieren seien. Mehr betont möchte Referent die Vorteile der direkten Untersuchungsmethoden wissen, mit denen man doch oft rascher zum Ziel gelangt als mit den indirekten.

Am lesenswertesten ist der therapeutische Teil des Buches, der mit dem VII. Kapitel beginnt. Zunächst werden die älteren bisher üblichen Verfahren beschrieben, wobei Verf. den Dilatationsmethoden gegenüber den chirurgischen der Laryngotissur und Laryngostomie den Vorzug gibt. Dann beschreibt er sein eigenes Dilatationsverfahren, das in der Einführung von Bolzen aus Duranametall von der Tracheotomiewunde aus besteht. Die Vorteile der Methode sieht Verf. darin, daß die Bolzen leicht, ohne Narkose, selbst bei widerspenstigen Kindern eingeführt werden können, daß sie nicht reizen, sicher liegen, sehr kräftig durch Druck wirken. Mit dieser Methode wird meist ohne operativen Eingriff das Ziel erreicht. Gegenüber den Schrötterschen Bolzen haben sie den Vorteil, daß der Mundfaden wegfällt, daß die Bolzen nicht an der Kanüle befestigt werden müssen und so das zur Granulationsbildung Veranlassung gebende Kanülenfenster unnötig wird. Da die Bolzen den Larynx völlig abschließen, kann weder Schleim noch Speichel aus dem Munde in die oberen Luftwege gelangen; Pneumonien sind daher ausgeschlossen. Von 50 mit dieser Methode behandelten Fällen wurden 38 geheilt. Wenn man 6 dieser Fälle, 3, die noch in Behandlung stehen, und 3 Verstorbene mit schwerer, auch so letaler Prognose ausscheidet, ergibt sich 86% Heilung. Tuberkulose, Carcinom, Sarkom sind Kontraindikationen für die Dilatation mit Bolzen; bei multiplen Papillomen hat Verf. gute Resultate erzielt.

Den Schluß des Buches bilden Krankengeschichten, deren ausführliche Wiedergabe (sie umfassen fast 200 Seiten) mir besonders dankenswert er-

Generated on 2019-10-24 13:26 GMT / http://hdl.handle.net/2027/uc1.b3252761
Public Domain in the United States, Google-digitized / http://www.hathitrust.org/access_use#pd-us-google
Digitized by Google
Original from UNIVERSITY OF CALIFORNIA

scheint. Wer schon Larynxstenosen behandelt hat, weiß, wie schwierig oft diese Behandlung ist, wie man oft verzweifeln möchte, wenn es nicht vorwärts geht. Aus den Krankengeschichten kann man nun lernen, wieviel man durch geduldiges, langsames Vorgehen erreichen kann. Dem Verf. wird vielleicht der Vorwurf gemacht werden, daß einige Kapitel kürzer gefaßt werden könnten. Wir können in der Gründlichkeit der Arbeit keinen Fehler erblicken; die Behandlung der Narbenstenosen des Kehlkopfs ist eine spezialistische Feinarbeit, es kommt bei ihr auch auf Kleinigkeiten an. Die Chirurgen können aus dem schön ausgestatteten Werke lernen, daß mit Gewalt und Schnelligkeit bei den Kehlkopfstenosen nichts auszurichten ist, der Laryngologe wird, wenn er verzweifelt vor einem Fall steht, bei dem es nicht vorwärts geht, es als Ratgeber gerne zur Hand nehmen und wird, wenn er so vorsichtig und zielbewußt vorgeht, wie Verf. es schildert, seine Bemühungen noch von Erfolg gekrönt sehen.

Kahler (Freiburg i. Br.).

Manuel pratique de Kinésithérapie, fascicule III. Von Georges Rosenthal. (Felix Alcan, Paris 1912; mit 50 Textabbildungen.)

Unser Pariser Kollege Herr Dr. G. Rosenthal hat die Freundlichkeit gehabt, uns das dritte Heft des praktischen Handbuchs der Kinesitherapie zu übersenden: in diesem Hefte behandelt er die Krankheiten der Luftwege, und als Spezialisten dürfen wir nicht vergessen, daß der erste Anteil jener in unser Gebiet fällt. Die große Wandlung, welche die physikalischen Behandlungsmethoden in die Heilkunst gebracht haben, interessieren auch den Fachmann, da er danach trachten muß, zuerst vorzubeugen und dann alles zu versuchen, um seine Pat. mit allen neuen Methoden zu behandeln. Selbstverständlich müssen wir in dieser Fachzeitschrift die Vorteile mit Stillschweigen übergehen, welche die Allgemeinkrankheiten von der normalen, d. h. physiologischen Ausübung des Respirationsaktes ziehen können. Manches auf diesem Gebiete war uns neu und der Praktiker kann vielen Nutzen daraus ziehen.

Die Kapitel, in welchen das Werk an unsere Spezialität streift, sind diejenigen, in welchen Verf. von der Nasenatmung spricht. Wir finden darin eine sehr interessante und einfache Methode der Untersuchung der Atmung. Sie besteht darin, daß Pat. 20 Atmungsbewegungen durch die Nase macht, zuerst mit beiden Nasenlöchern, dann mit je einem Nasenloch. Je nach dem Ergebnis dieser Untersuchung kann man die Pat. in 3 Klassen teilen: die normalen (Pat., die mit beiden Nasenlöchern die Untersuchung perfekt bestehen), zweitens diejenigen, welche diese Prüfung nur unvollkommen bestehen, und drittens diejenigen, welche mit beiden Nasenlöchern atmen können, deren aber eine Nasenseite ungenügend ist. Diese sinnliche Methode ist den anderen unserer Ansicht nach weit überlegen, weil sie einfach und von jedem äußeren Einfluß unabhängig ist, ein Mangel, der der Glatzelschen Spiegelplatte zum Beispiel anhaftet.

In dem Kapitel „Étiologie des insuffisances respiratoires" ruft uns Verf. ins Gedächtnis, daß wir nicht allein Operateure sein sollen, sondern auch Beobachter: wir erwähnen die Kategorie der sogenannten „Abouliques de la respiration nasale", welche durch einen Willensmangel durch die Nase nicht atmen können, obgleich dieses Organ vollständig durchgängig sei.

Was die klinische Anwendung der respiratorischen Kinesitherapie betrifft, beschäftigt sich Verf. mit den Lungenkrankheiten, den Larynxkrank-

Digitized by Google
Original from UNIVERSITY OF CALIFORNIA
Generated on 2019-10-24 13:26 GMT / http://hdl.handle.net/2027/uc1.b3252761
Public Domain in the United States, Google-digitized / http://www.hathitrust.org/access_use#pd-us-google

heiten, in welchen die Atmungsübungen, rationell ausgeführt, und die Massagebehandlung große Dienste leisten können.

Die Nasenatmung bei den Pat. mit adenoiden Wucherungen ist eines der interessantesten Kapitel des Heftes. Die Technik der Übungen ist eingehend geschildert sowie die klinischen Indikationen; darunter ist die Adenopathie der Tracheobronchialdrüsen berücksichtigt, bei welcher die Atmungsbehandlung große Erfolge zeitigen kann.

Bei der Atmungsbehandlung können drei Zufälle auftreten, die ohne Bedeutung sind und die man richtig zu deuten wissen muß: der anfängliche Schnupfen, die Betäubung, die Besserung, welche ein Zeichen ist, daß die Behandlung wirksam ist, und endlich die Verminderung des Brustumfanges, auf welche Rosenthal zuerst aufmerksam machte: diese Erscheinung, die nur am Anfang der Behandlung eintritt, hat folgende Ursache: Die Atmung wird mit der Behandlung vollkommener und mehr vollständig, so daß die Rippen eine Drehung und ein Herabfallen um die sternovertebralen Gelenke erfahren; das ist also ein günstiges Zeichen, wenn der Brustumfang anfangs abnimmt, anstatt zuzunehmen, wie man erwarten sollte.

Dieses Kapitel der Nasenatmung und der Übungen mit seinen Abteilungen: die Aboulie der Atmung; die nasale Apnoe durch Anpassungsmangel, sind für uns Spezialisten sehr lesenswert; hierin haben wir einen Leiter, um unseren operierten Pat. die richtigen Übungen vorzuschreiben sowie um bei geeigneten Fällen schöne Erfolge ohne Operation zu erringen.

Verf. wird uns erlauben, einen kleinen Irrtum zu rügen: pag. 174 sagt er Ziem von München; unser Freund Karl Ziem, der 1880 seine Experimente ausführte, würde dagegen protestieren; er ist überall als Ziem von Danzig gekannt.

Verf. verhält sich sehr skeptisch der Ozaenafrage gegenüber: und meiner Ansicht nach mit Recht. Natier (Paris) behauptet, Heilerfolge mit Atmungsübungen und allgemeiner Behandlung erlangt zu haben. Mit Recht sagt Rosenthal, daß ein Ozaenakranker einen großen Nutzen von der Atmungsgymnastik ziehen kann; aber nach wie vor bleibt er mit seinem Leiden behaftet. Sehr vernünftig, sagt Rosenthal, daß die Atmungsübung keine Wirkung weder auf die Nasenknochen noch auf die Infektion haben kann. Und die Ozaenafrage bleibt immer eine strittige: Tuberkulose, spezifische (beziehungsweise luetische) Infektion: Krankheit der Nebenhöhlen (Hajek)? Wie sollte eine Gymnastik, so physiologisch sie auch sein mag, auf einen dieser drei Faktoren wirken können?

Dieses Werk ist die Frucht einer 10jährigen Erfahrung auf diesem Gebiete klinischer sowie physiologischer Erfahrung; manche werden darin eine Lehre finden und der Spezialist auch in erster Linie. Man soll sich hüten, zu meinen, daß Verf. die anderen Heilmethoden verwirft, im Gegenteil, er nimmt sie auch hinzu. Die Auszeichnungen, welche seinen Arbeiten zuteil wurden (von seiten des Institut de France und der Académie de Médecine), sind auch ein Beweis der Wandlung, welche die Heilkunst (obgleich langsam) auch bei uns erfährt.

Menier.

Generated on 2019-10-24 13:26 GMT / http://hdl.handle.net/2027/uc1.b3252761
Public Domain in the United States, Google-digitized / http://www.hathitrust.org/access_use#pd-us-google
Digitized by Google
Original from UNIVERSITY OF CALIFORNIA

Referate.

I. Allgemeines.

Ozaena und Syphilis. Von Dr. Wilh. Sobernheim (Berlin). (Archiv f. Laryngol., Bd. 22, H. 3.)

Mitteilung zweier Fälle, in denen bei bestehender Ozaena frische Lues erworben wurde. Die Ozaena hat also mindestens einen syphilisfreien Organismus befallen. R. Hoffmann.

Die Verbreitung des Skleroms in Böhmen. Von Prof. Dr. O. Frankenberger (Prag). (Archiv f. Laryngol., Bd. 22, H. 3.)

Das Sklerom ist im nordöstlichen Teil Böhmens zu Hause, und gerade in jenen Gebieten, welche böhmische Bevölkerung haben.

R. Hoffmann.

Sur une méthode personnelle, relativement simple, d'hypophysectomie par les voies naturelles. Par P. Citelli. (Annales des maladies de l'oreille etc., 8. Livr.)

Der verdienstvolle Forscher auf dem Gebiete der Pharynxhypophyse bespricht zuerst die Geschichte der Pathologie und Therapie der Hypophysentumoren. Er beschreibt die Hypophysenoperation nach Schloffer, die Modifikationen von v. Eiselsberg und Hochenegg und erwähnt sodann das rhinologische Ereignis, die endonasale Hypophysenoperation von Oskar Hirsch. Er erörtert die ursprüngliche unilaterale Eröffnung der Keilbeinhöhle und dann die zweite Hirschsche Modifikation der bilateralen Operation mit submuköser Resektion des Septum und teilweiser Amputation des Vomer und der Lamina perpendicularis. Gleichzeitig mit dieser Modifikation hat West einen ähnlichen Vorgang beschrieben. Er incidiert die Ala nasi der Seite, von welcher aus er operiert, und macht ein viereckiges Fenster in den hinteren 2 Dritteln des Septums. Citelli empfiehlt die Belassung der unteren und mittleren Muschel der Gegenseite, welche von West abgetragen werden. Er entfernt ebenfalls nur ein Stück des Septums und ist der Ansicht, daß die Dauer der Hirschschen Operation damit vermieden wird.

Zum Schluß bespricht er die Vorteile der intranasalen Methode, welche Hirsch wiederholt hervorgehoben hat.

Zu erwähnen ist, daß Citelli die Operation bisher nur an der Leiche ausgeführt hat.

Wir glauben, daß die Frage, welche der intranasalen Methoden der Vorrang gebührt, heute noch nicht zu entscheiden ist. Die Hirschsche Methode hat vorläufig einen bedeutenden Vorsprung vor den anderen, da sie an einer großen Zahl von Pat. mit ausgezeichnetem Erfolge geübt wurde, und daß Hirsch in einem Schleimhautsack operiert, während die beiden anderen die Mukosa des Septums mitentfernen und daher der Gefahr der Blutung ausgesetzt sind. Fröschels.

Digitized by Google
Original from UNIVERSITY OF CALIFORNIA
Generated on 2019-10-24 13:26 GMT / http://hdl.handle.net/2027/uc1.b3252761
Public Domain in the United States, Google-digitized / http://www.hathitrust.org/access_use#pd-us-google

Die pharyngeale Tubenmündung mit Beschreibung eines Speculums und anderer Instrumente zur direkten Untersuchung und Behandlung derselben. Von S. Yankauer. (Zeitschr. f. Laryngo-Rhinologie und ihre Grenzgebiete, 1911, IV, 361.)

Beschreibung eines Röhrenspeculums zur Besichtigung der Gebilde des Nasenrachenraumes und der Möglichkeit seiner Verwendungen. Verf. gibt dann noch eine Beschreibung des Tubenwulstes und seiner Umgebung, wie sie sich in seinem Speculum zeigt. Henrich.

Zur Anwendung des Tuberkulins bei der Lungentuberkulose unter Berücksichtigung des Kindesalters. Von Simon. (Zeitschr. f. Laryngo-Rhinologie und ihre Grenzgebiete, 1911, IV, 437.)

Zusammenfassender Vortrag über den derzeitigen Stand der Tuberkulinreaktionen und Tuberkulintherapie auf der Tagung der westdeutschen Hals-, Nasen- und Ohrenärzte zu Köln. Der Vortrag bringt nichts Neues.
Henrich.

Die Tuberkulinbehandlung der Tuberkulose der oberen Luftwege bei Erwachsenen. Von Blumenfeld. (Zeitschr. f. Laryngo-Rhinologie und ihre Grenzgebiete, 1911, IV, 425.)

Die Tuberkulinreaktion gibt als lokale Reaktion in unserem Spezialgebiete nach dem Verfasser keine zuverlässigen Resultate, da Rötung und Schwellung auch sonst bei hustenden Patienten wechseln. Zur Therapie führt er aus, daß er entgegen anderer Ansicht nach Tuberkulininjektion Ulcerationsbildung in geschlossenen Infiltraten nicht häufiger auftreten sah. Große Infiltrate durch Tuberkulin zur Heilung zu bringen, dazu besteht wenig Aussicht, da von den geringen Dosen die dabei bestehenden, weit größeren Lungenaffektionen mehr Tuberkulin anziehen werden. Es kann dann die operative Behandlung nicht entbehrt werden. Das kleine, flache Geschwür reinigt sich meist gut, die Längsgeschwüre der Stimmbänder können der Behandlung trotzen. Während im Anfangsstadium auftretende Tuberkelgeschwüre des Rachens gut heilen, ist dies bei größeren Zerstörungen dort nie der Fall, ebensowenig bei ausgedehnter ulcerativer Kehlkopftuberkulose.

Über die äußeren Bedingungen spricht er sich dahin aus, daß während der Kur der Patient nur für seine Gesundheit leben soll, dann kann die Kur auch zu Hause gebraucht werden.

Die Dosierung ist die übliche wie bei der Lungentuberkulose.

Nach seinen Erfahrungen ist die Heilung der mit Tuberkulin lokal behandelten Tuberkulose etwa 5—6% und nicht 50—60%. Bei dieser Zahl muß man annehmen, daß „sie (die anderen Autoren) sich über das, was sie als Larynxtuberkulose angesehen haben, in einem fundamentalen Irrtum befanden".
Henrich.

Zur Erinnerung an Friedrich Hoffmann. Von Blumenfeld. (Zeitschr. f. Laryngo-Rhinologie und ihre Grenzgebiete, 1911, IV, 237.)

Lebensbeschreibung des Erfinders des Reflektors nebst Bild Hoffmanns und des von ihm gebrauchten Reflektors. Henrich.

Digitized by Google
Original from UNIVERSITY OF CALIFORNIA
Generated on 2019-10-24 13:26 GMT / http://hdl.handle.net/2027/uc1.b3252761
Public Domain in the United States, Google-digitized / http://www.hathitrust.org/access_use#pd-us-google

Über Blutgefäßgeschwülste in den oberen Luftwegen. Von J. Safranek. (Zeitschrift f. Laryngo-Rhinologie und ihre Grenzgebiete, 1911, IV, 353.)

Einteilung und Beschreibung des Sitzes der Blutgefäßgeschwülste in ihren verschiedenen Erscheinungsformen. Verfasser gibt dann die neuere Literatur seit der Arbeit Hirschs von 1908 und beschreibt 3 Fälle:

1. Kleinkirschgroßer, dunkelbläulich-roter, die Umgebung überragender Tumor in der Mitte des rechten hinteren Gaumenbogens. Ein ähnlicher, etwas größerer Tumor befindet sich lateral von der aryepiglottischen Falte im linken Sinus pyriformis.

2. Im mittleren Drittel der linken Stimmlippe eine kleinpfeffergroße, hellrote, gestielte Geschwulst mit glatter Oberfläche, von kleinen ektatischen Gefäßen umgeben.

3. Auf dem rechten Aryknorpel sitzt breitbasig eine kleinhellergroße, tief dunkelblaue, brombeerartige, die Umgebung überragende Geschwulst mit unebener, höckeriger Oberfläche.

Ferner gibt der Verfasser die verschiedenen Operationsmöglichkeiten an.

Henrich.

Der perorale Weg zur Schädelbasis, zur hinteren Nasenapertur und zum Keilbein. Von Fr. Kuhn. (Zeitschr. f. Laryngo-Rhinologie und ihre Grenzgebiete, 1911, IV, 161.)

Nachdem der Verfasser zuerst die der peroralen Operationsmethode entgegenstehenden Mängel besprochen und auf die Schwierigkeiten der Chirurgie des Mundes, der Nase und des Nasenrachenraumes hingewiesen hat, beschreibt er die Vorzüge der peroralen Operation, die in Intubationsnarkose sicherer und ausgedehnter ausgeführt werden kann wie bei Lokalanästhesie. Er gibt dann eine genaue anatomische Beschreibung des Operationsweges zur Schädelbasis und schildert unter höhnischer Polemik gegen Zarniko den Vorteil dieser Methode zur Entfernung der Nasenrachenfibrome. 2 Krankengeschichten (1 Nasenrachenfibrom, 1 Sarkom des Rachens) werden angeführt. Dann plädiert er für eine geräumigere Ausführung der Keilbeinöffnung bei bestimmten Arten von Ozaena.

Zum Schluß empfiehlt er den peroralen Weg zur Hypophyse.

Henrich.

Über Pemphigus. Von O. Seifert. (Zeitschr. f. Laryngo-Rhinologie und ihre Grenzgebiete, 1911, IV, 403.)

Über Diagnose, Lokalisation, Heilungsvorgänge und Prognose des isolierten Schleimhautpemphigus mit kasuistischem Beitrag berichtet der Verfasser auf Grund 22jähriger Tätigkeit als Laryngologe und Dermatologe.

Henrich.

Vibrationsmassage bei Nasen- und Rachenleiden. Von U. Rh. Blegvad. (Zeitschrift f. Laryngo-Rhinologie und ihre Grenzgebiete, 1912, V, 1.)

Verfasser rühmt die Massage bei chronischem Katarrh des Rachens mit einem von ihm angegebenen Instrument. Seine Krankengeschichten sind für

Generated on 2019-10-24 13:26 GMT / http://hdl.handle.net/2027/uc1.b3252761
Public Domain in the United States, Google-digitized / http://www.hathitrust.org/access_use#pd-us-google
Digitized by Google
Original from UNIVERSITY OF CALIFORNIA

seine Ansicht nicht mehr stichhaltig, da manche Kranke auch auf anderem Wege schneller geheilt hätten werden können, und können wir nur Chiaris scharfe Kritik unterschreiben. Henrich.

Behandlung des Asthma nasale durch Nervenresektion. Von Neumayer. (Zeitschrift f. Rhino-Laryngologie und ihre Grenzgebiete, 1911, IV, 303.)

Verfasser empfiehlt zur Heilung des nasalen Asthmas die Exzision eines Stückes des Nerv. ethmoidalis anterior, den er von außen durch einen der Killianschen Schnittführung bei Stirnhöhlenoperationen ähnlichen Schnitt aufsucht. Henrich.

Unser Wissen und Nichtwissen von der Plaut-Vincentschen Angina. Von Gerber. (Zeitschr. f. Laryngo-Rhinologie und ihre Grenzgebiete, 1911, IV, 321.)

Verfasser bespricht die Stellung der fusiformen Bacillen und der Spirochäten zur Entstehung der Angina. Er bespricht, wie der Titel sagt, „Wissen und Nichtwissen", erwähnt 3 Heilungen durch Salvarsan und kommt zu dem „einen Schluß": „daß eine ganze Reihe der membranös-ulcerösen Erkrankungen der Mundrachenhöhle spirochäto-fusiformer Natur ist und daß die Plaut-Vincentsche Angina nur eine besondere klinische Form aus dieser Reihe darstellt, denen alle das gleiche mikroskopische Bild gemeinsam ist".

Henrich.

Die Nasenheilkunde des Mittelalters. Von K. Kassel. (Zeitschr. f. Laryngo-Rhinologie und ihre Grenzgebiete, 1911, IV, 573 und 1912, V, 79.)

Umfassende geschichtliche Arbeiten, die sich zu kurzem Referat nicht eignen. Henrich.

Eine sterilisierbare Stirnlampe. Von A. Kuttner. (Zeitschr. f. Laryngo-Rhinologie und ihre Grenzgebiete, 1912, V, 75.)

Technische Mitteilung. Henrich.

Über mein Verfahren zur direkten Untersuchung des Nasenrachens und der Ohrtrompete. Von Gyergyai. (Zeitschr. f. Laryngo-Rhinologie und ihre Grenzgebiete, 1912, V, 57.)

Polemik gegen Yankauer und ausführliche Verbreitung über die Vorzüge seiner Methode. Henrich.

Zur direkten Untersuchung des Nasenrachens und der Ohrtrompete. Von Yankauer. (Zeitschr. f. Rhino-Laryngologie und ihre Grenzgebiete, 1912, V, 67.)

Verfasser vertritt seinen Standpunkt gegenüber Gyergyai.

Henrich.

Über postdiphtherische Lähmungen. Von Dransfeld (Hannover). (Münchener med. Wochenschr., 59. Jahrg., Nr. 25.)

Unter Anlehnung an die einschlägige Literatur und an der Hand von 4 eigenen Beobachtungen stellt Dransfeld folgende Sätze bezüglich der Therapie und Prophylaxe auf:

1. Die beste Behandlung postdiphtherischer Lähmungen besteht in Einspritzung von Heilserum, je schwerer die Lähmung, um so höher sei die Anzahl der I.-E., eine schädliche Wirkung ist nicht zu erwarten, und

Digitized by Google
Original from UNIVERSITY OF CALIFORNIA
Generated on 2019-10-24 13:26 GMT / http://hdl.handle.net/2027/uc1.b3252761
Public Domain in the United States, Google-digitized / http://www.hathitrust.org/access_use#pd-us-google

2. diphtherische Lähmungen lassen sich mit Wahrscheinlichkeit vermeiden, wenn frühzeitig genügend I.-E. zur Einwirkung kommen.

Nach dieser von dem Franzosen Comby gemachten Entdeckung der erneuten Serumeinspritzungen kann man bis zu 3000 I.-E. pro Injektion gehen und diese bis zu 10 Spritzen ein über den andern Tag geben, bis der gewünschte Erfolg eintritt. Daneben sind natürlich die übrigen bisherigen Heilmittel nicht zu vergessen, möglichst lange und strenge Bettruhe, Fernhalten von körperlichen und Gemütsbewegungen, Analeptika, Digalen und Strychnin bei Herzlähmungen, Somatose, Fleischsäfte und Eisen zur Hebung der Kräfte, der elektrische Strom bei Extremitätenlähmungen. Reinhard.

Calciumsalze bei Bronchialasthma und Heufieber. Von R. Hoffmann (München). (Münchener med. Wochenschr., 59. Jahrg., Nr. 21.)

Gleichzeitig und unabhängig von Chiari und Januschke empfahl Hoffmann die Darreichung von Calciumsalzen bei Heufieber und Bronchialasthma, jedoch ohne den glänzenden Erfolg, wie ihn Kayser erzielte. Er nimmt an, daß seine Dosis zu gering war und empfiehlt daher für Heufieber folgende Medikation: 8 Tage vor Eintritt der Gräserblüte mit 3 Eßlöffel der Lösung Calc. chlorat., Calc. lact. aa 10·0, Sir. simpl. 40·0, Aq. dest. 400·0 zu beginnen und bei Eintritt der Erscheinungen das Calcium nach dem Vorschlag Kaysers 2stündl. zu geben, bis im ganzen 40—50 *g* Calcium verbraucht sind. Beim Bronchialasthma unterscheidet Hoffmann zwei Gruppen, erstens Fälle von Reflexasthma, bei welchen das Naseninnere nicht normal ist, zweitens Fälle mit normalem Naseninnern. Bei ersteren hat man zu unterscheiden, ob das Asthma lediglich durch die pathologischen Veränderungen der Nase bedingt ist oder unabhängig von diesen auftritt; danach hat man einmal von einer operativen Therapie Besserung zu erwarten, das andere Mal von der Darreichung des Calciums und Verf. erhofft vom Calcium, daß es sich als Kriterium erweist für diejenigen Fälle von Bronchialasthma, welche sich zur Nasenbehandlung eignen, sowie daß das Mittel gleichzeitig sich als eine die Nasenbehandlung unterstützende Medikation bewähren wird. Die Wirkung des Calcium besteht in Erhöhung des Vasotonus; diese Wirkung wird ausgenutzt beim Heufieber, das aufzufassen ist als eine Vasodilatationsneurose und Spasmus der glatten Muskulatur im Bereich der oberen Luftwege. Eine andere Wirkung des Mittels, daß nämlich durch Calcium das Auftreten von Pleuraergüssen nach Jodnatrium bei Kaninchen zu verhindern ist, ermöglicht es, die Asthmakur bei jodempfindlichen Pat. mit dem wirksamen Jodkalium durchzuführen. Reinhard.

Les dangers du menthol en rhinologie. Par Robert Leroux (Paris). (Annales des maladies de l'oreille etc., 11. Livr.)

Das Menthol ist keineswegs immer unschädlich. Es kann sogar den Tod zur Folge haben. Es gibt subakute, akute und chronische Schädigungen. Die

Digitized by Google
Original from UNIVERSITY OF CALIFORNIA
Generated on 2019-10-24 13:26 GMT / http://hdl.handle.net/2027/uc1.b3252761
Public Domain in the United States, Google-digitized / http://www.hathitrust.org/access_use#pd-us-google

subakuten sind am häufigsten und am schwersten und wurden bisher bei Säuglingen und Kindern beobachtet. Es folgt eine Zusammenstellung der bisher publizierten Fälle. Es handelt sich um Einträufelungen von Mentholöl oder Einführen von Mentholvaseline in die Nasenhöhle, gefolgt von plötzlichen Erstickungsanfällen und Kollapsen, die auch in einem Falle zum sofortigen Tod führten. Die Lehre, welche daraus zu ziehen ist, lautet, daß jedes Mentholpräparat bei kleinen Kindern absolut zu vermeiden ist. Akute Erscheinungen: Hierher gehören die Schmerzen, akute Conjunctivitis, Pseudoerysipel des Gesichtes, Otalgie und Larynxhusten. Die chronischen Schädigungen bestehen in Erythemen, Gewöhnung an das Menthol und chronische Hypertrophien, besonders an der Spitze der unteren Muschel. Der Autor rät daher zu vorsichtigem, nicht zu häufigem Gebrauch. Fröschels.

Chirurgische Prophylaxe des akuten Schnupfens mit Salicyl. Von Sick (Leipzig). (Münchener med. Wochenschr., 59. Jahrg., Nr. 29.)

Sick betont, wie wichtig es für den Chirurgen ist, einen Schnupfen zu coupieren, wegen der Infektionsgefahr bei Operationen. Er fand, daß dies möglich sei durch 1—2 Dosen von 1 *g* Aspirin, durch die sofort die beginnenden Symptome, Kitzelgefühl im Hals und Rachen, zu unterdrücken sind. „Hat man das rechtzeitige Einnehmen versäumt, so sind 2—3 weitere Dosen imstande, den Schnupfen wirklich zu beseitigen." Reinhard.

Zur Verordnung von Wasserstoffsuperoxydlösungen. Von Althoff (Attendorn i. W.). (Münchener med. Wochenschr., 59. Jahrg., Nr. 26.)

Althoff empfiehlt, um die unklare Ausdrucksweise bei Verordnungen von Wasserstoffsuperoxydlösungen aus der Welt zu schaffen, folgende Rezepte als Gurgelwässer:

Rp. Perhydrol . . . . . 2—3·0
Aq. dest. ad 300
M. d. ad vitr. nigr.
S. Gurgelwasser,

oder:

Rp. Hydrogen. peroxyd. . . 20·0—30·0
Aq. dest. ad . . . . 300·0
M. d. s. wie oben,

oder:

Rp. Hydrogen. peroxyd. . . 200·0
D. ad vitr. nigr.
S. 1 Tee- bis $^1/_2$ Eßlöffel voll auf 1 Glas Wasser.

Er verwirft die Ausdrucksweise nach Prozentgehalt. Reinhard.

Sur un cas de médiastinite sypilitique. Par Gault et Lucien (Dijon). (Annales des maladies de l'oreille etc., 10. Livr.)

Ein 40jähriger Gärtner zeigt alle Symptome eines Mediastinaltumors. Da er Lues durchgemacht hat, wird er mit Jod und Quecksilber behandelt und rasch geheilt. Fröschels.

Digitized by Google
Original from UNIVERSITY OF CALIFORNIA
Generated on 2019-10-24 13:26 GMT / http://hdl.handle.net/2027/uc1.b3252761
Public Domain in the United States, Google-digitized / http://www.hathitrust.org/access_use#pd-us-google

II. Nase und Nebenhöhlen.

Die intrakraniellen Komplikationen nasalen Ursprungs. Von Dr. W. Freudenthal (New-York). (Archiv f. Laryngol., Bd. 22, H. 3.)

Bericht über einige vom Verf. operierte Fälle.

1. Akutes Empyem des Sinus frontalis. Diffuse eitrige Erkrankung des Frontallappens. Exitus letalis.

2. Sinusitis frontalis nach Influenza. Absceß des Frontallappens. Heilung.

3. Akutes Empyem des Sinus sphenoidalis. Absceß des Schläfenlappens. Exitus.

4. Sinusitis frontalis. Metastatischer Eiterherd im Gehirn. Exitus.

5. Sinusitis chron. front. Leptomeningitis chron. Exitus.

R. Hoffmann.

Ein neues, selbsthaltendes Nasenspeculum. Von Dr. A. Shiga (Tokio). (Archiv f. Laryngol., Bd. 22, H. 3.)

Der eigenartige Teil des Instrumentes ist ein Mundstück, das vom Pat. zwischen der Zahnreihe festgehalten wird. R. Hoffmann.

Die einfache Fensterresektion. Von Dr. Johann Fein (Wien). (Archiv f. Laryngol., Bd. 22, H. 3.)

Der Verf. sucht der einfachen Resektion der Nasenscheidewand (mit beiderseitiger Opferung der Schleimhautblätter) neuen Platz neben der submukösen sicherzustellen. Nachteile der submukösen sind:

1. Technische Schwierigkeit.
2. Lange Operationsdauer.
3. Häufiges Zustandekommen mangelhafter Resultate.

Hingegen werden gegen die einfache Resektion die Einwände erhoben, daß sie zu:

1. Krustenbildung,
2. Blutung,
3. Atemgeräuschen

Veranlassung gebe.

Diese Mängel bestehen nach Fein nur bei kleinen, vorn gelegenen, unregelmäßigen, nicht rundlichen Perforationen. Die Gefahr des Einsinkens des Nasenrückens und die Verminderung der Widerstandskraft der äußeren Nase gegen Gewalteinwirkungen sind in gleicher Weise auch bei der submukösen Resektion vorhanden. Der Verlust der abgetragenen Schleimhaut für die physiologische Funktion ist nicht zu hoch zu veranschlagen, da sie nur einen kleinen Teil der gesamten Schleimhaut darstellt und gegenüber der Muschelschleimhaut von geringerer Bedeutung ist. Die einfache Resektion wird von Fein deshalb in solchen Fällen empfohlen, in welchen

1. mit Rücksicht auf die Schwierigkeit der Ablösung der Schleimhaut ein unbeabsichtigtes Zustandekommen von Perforationen zu erwarten,

Digitized by Google
Original from UNIVERSITY OF CALIFORNIA
Generated on 2019-10-24 13:26 GMT / http://hdl.handle.net/2027/uc1.b3252761
Public Domain in the United States, Google-digitized / http://www.hathitrust.org/access_use#pd-us-google

2. infolge weit nach hinten reichender Abweichung des Septums ein gutes Resultat ohne ausgiebige Abtragung der vorspringenden Teile nicht zu erwarten ist,

3. mit Rücksicht auf den Kranken eine bedeutende Verkürzung der Operationsdauer erwünscht ist,

4. der Operateur aus irgend welchen Gründen fürchten muß, die submuköse Resektion nicht vollkommen kunstgerecht und mit vorzüglichem Resultate ausführen zu können. R. Hoffmann.

Les sinusites frontales et leurs complications chez les enfants. Par Louis van den Wildenberg (Auvers). (Annales des maladies de l'oreille etc., 9. Livr.)

Die Stirnhöhlenentzündungen der Kinder unterscheiden sich von denen der Erwachsenen durch ihre relative Seltenheit und ferner durch diagnostische Eigenheiten. Der Autor meint, daß das erste Moment nur ein scheinbares ist, weil man bei Kindern selten daran denkt und weil die Diagnose auch schwer ist. Die Probespülungen sind kaum durchführbar, hingegen ist die Röntgenuntersuchung viel aussichtsreicher wie bei Erwachsenen. Die bisher bekannten Stirnhöhleneiterungen bei Kindern waren nach Scharlach entstanden. Der Autor berichtet vor allem über einen Fall nach Parotitis epidemica mit meningitischen Symptomen und subperiostalem Frontalabsceß. Stirnhöhlenoperation; Heilung. Ein zweiter Pat. erlitt ein schweres Schädeltrauma mit Verletzung des Gehirns und verschiedenen Nebenhöhlenaffektionen. Hier wie auch bei den weiteren zwei beschriebenen Fällen ist die radiologische Untersuchung für die Diagnose einer Bauchhöhlenentzündung von ausschlaggebender Bedeutung.

Fröschels.

Ein langdauernder Fall von Sarcoma nasi. Von Dr. Robert Sonnenschein (Chicago). (Archiv f. Laryngol., Bd. 22, H. 3.)

Kasuistische Mitteilung aus der Gerberschen Klinik in Königsberg. Der Tumor, ein kleinzelliges Rundzellensarsarkom, vom Septum ausgehend, besteht bei der noch lebenden Frau seit $11^1/_2$ Jahren, seit ihrem 48. Lebensjahre. Durch intranasale Eingriffe in Schranken gehalten, hat die Geschwulst weder dem befallenen Organ noch dem Gesamtorganismus etwas anhaben können. Erst im 12. Jahre des Bestehens beginnen ein rapideres Wachstum und Verdrängungserscheinungen einzutreten. R. Hoffmann.

L'Électrolyse en Rhinologie (1). Par Lautmann (Paris). (Annales des maladies de l'oreille etc., 9. Livr.)

Die Elektrolyse ist in der Rhinologie bisher ziemlich vernachlässigt worden. Sie ist jedoch leicht zu applizieren und zu kontrollieren und besonders die so freiliegende Nasenschleimhaut ist für sie sehr geeignet. Denkt man an die chemisch zerstörende Wirkung, welche die Elektrolyse auf Tumoren ausübt, so ergibt sich ihre rhinologische Indikation von selbst, da doch in der Nasenheilkunde so oft schwer erreichbare Tumoren vorkommen. Daß sie doch

Digitized by Google
Original from UNIVERSITY OF CALIFORNIA
Generated on 2019-10-24 13:27 GMT / http://hdl.handle.net/2027/uc1.b3252761
Public Domain in the United States, Google-digitized / http://www.hathitrust.org/access_use#pd-us-google

nicht angewendet wurde, hat seinen Grund in der mangelhaft ausgearbeiteten Indikationsstellung, in der langsamen Wirkungsweise und in der nicht genügend bekannten Technik.

A. Die chemische Wirkung. Die belgischen Ärzte haben sie gegen Ozaena empfohlen; doch hat sich die Cuprolyse nicht bewährt. Hingegen hat sie Lautmann, lange bevor die tonisierende Eigenschaft des konstanten Stromes bekannt wurde, in folgender einfacher Weise angewendet. Nach leichter Cocainisierung wurde ein Salzwassertampon in eine Nase eingeführt; in den Tampon war die positive Elektrode eingebettet; den negativen Pol hielt der Pat. in der Hand oder am Nacken. Der Strom war schwach, die Dauer hingegen bis zu einer halben Stunde. Später leitete er eine Elektrode über alle Teile der Nase: diese Methode kann nur unter der Bedingung mit stärkeren Strömen angewendet werden, daß der Operateur durch Übung erlernt, kontinuierlich die Schleimhaut zu berühren, weil der Pat. sonst bei wiederholtem Verlassen und Wiederberühren der Schleimhaut mit der Elektrode Schläge erhält. Da der Autor die Fälle von Eiterungen damals nicht genügend sonderte, sind die Resultate unklar geblieben. Doch hat er zweimal sehr günstige Erfolge erzielt, einmal bei einer Trigeminusneuralgie, ein zweites Mal bei Anosmie nach Influenza.

B. Destruktive Wirkung. Blutungen sind bei Anwendung der Elektrolyse nicht zu befürchten; sogar die Abtragung von Polypen im Nasopharynx bei Erwachsenen ging unblutig aus.

Bei Septumdeviationen besteht ihre Indikation heute hauptsächlich in der Behandlung von postoperativen Narben und Synechien. 30 M.-A. in das Gewebe geleitet und durch mehrere Minuten angewendet, zeitigen glänzende Resultate. Bei Deviationen beim Naseneingang, zumal bei kleinen Kindern (Katz), kann man auch mit Vorteil elektrolytisch vorgehen. Auch kann man die Elektrolyse noch bei jenen doppelseitigen kleinen Tumoren anwenden, welche weit hinten im Vomer sitzen, ohne meist die Respiration zu verhindern (ailerons du vomer).

Endlich sind die knöchernen Atresien der Choanen dieser Therapie zugänglich. Der Autor kommt sodann auf den Vortrag Bresgens in Budapest 1909 zu sprechen und befaßt sich vor allem mit den Schwellungen der unteren Muschel. Er erwähnt die nervöse Komponente dieses Zustandes und auch die so schlecht gekannten flüchtigen Schwellungszustände des Organes. Die Abtragung der ganzen Muschel ist nur bei Mikrorhinie erlaubt. Der partiellen Entfernung ist die Elektrolyse sicher an die Seite zu stellen. Es folgt eine Besprechung der Bresgenschen Technik und hierauf die Mitteilung eigener Erfahrungen, welche zu folgenden Schlüssen führen. Bei frischen hypertrophischen Rhinitiden ist sie von ausgezeichneter Wirkung. Ist jedoch die Schwellung schon permanent, so kann man auf elektrolytischem Wege nur mehr sehr langsame Resultate er-

Digitized by Google
Original from UNIVERSITY OF CALIFORNIA
Generated on 2019-10-24 13:27 GMT / http://hdl.handle.net/2027/uc1.b3252761
Public Domain in the United States, Google-digitized / http://www.hathitrust.org/access_use#pd-us-google

reichen, dann soll man die Elektrolyse mit der Schlinge und dem Messer zusammen anwenden. Bei den nervösen Rhinitiden, welche sich nicht in Verlegung des Luftweges äußern, ist sie ebenfalls zu empfehlen. Endlich soll man nach der Adenotomie elektrolytisch vorgehen, um die Verlegung der Nase, welche nach der Operation aufzutreten pflegt, hintanzuhalten.

Fröschels.

Über die Frühformen der Ozaena. Von Dr. Egmont Baumgarten (Budapest). (Archiv f. Laryngol., Bd. 22, H. 3.)

Als charakteristisches Frühsymptom der Ozaena schildert Baumgarten eine bei kleinen Kindern beobachtete, wechselnde, einseitige Kontraktion der unteren Muschel. Die Atrophie und Borkenbildung lokalisiert sich zuerst im hinteren Anteil des unteren Nasenganges. Die Ozaena kann angeboren vorkommen. Therapeutisch empfiehlt Baumgarten, besonders bei Frühformen, Massage der Nasenschleimhaut mit einer 30%igen Lösung von Phenolum natro-sulforicinosum, 2—3mal wöchentlich, 1—3 Monate fortgesetzt.

R. Hoffmann.

Operative Behandlung chronischer Kieferhöhleneiterungen. Von Dr. B. Choronshitzky (Warschau). (Archiv f. Laryngol., Bd. 22, H. 3.)

Das Verfahren des Verf. besteht in Wegnahme des unter dem Ansatz der unteren Muschel gelegenen Anteils der medialen Kieferhöhlenwand von einem Bohrkanal im Alveolarfortsatz aus, am besten entsprechend der Alveole des 1. Molaris, ferner in gründlicher Entfernung sämtlicher fungöser Massen aus der Kieferhöhle und Nachbehandlung durch Tamponade. Die Operation wird vom Verf. unter lokaler Anästhesie und unter Kontrolle des Auges durch vordere Rhinoskopie ausgeführt. Er hat 15 Fälle mit Erfolg operiert.

R. Hoffmann.

Zur Behandlung und Prognose der entzündlichen Erkrankungen der Nasennebenhöhlen. Von A. Reusch. (Zeitschr. f. Laryngo-Rhinologie und ihre Grenzgebiete, 1911, IV, 705.)

Verfasser gibt zunächst eine Übersicht über Desinfektion, Anästhesie, Nachbehandlung usw. und bespricht dann das ganze Gebiet der Nebenhöhlenerkrankungen, wobei der Verfasser von allen anderen Methoden den an der Göttinger Poliklinik (Geheimrat Brückner) geübten den Vorzug gibt.

Henrich.

Wie sollen wir bei der Radikaloperation kombinierter chronischer Nebenhöhlenempyeme vorgehen? Von G. Ritter. (Zeitschr. f. Laryngo-Rhinologie und ihre Grenzgebiete, 1911, IV, 733.)

Verfasser gibt unter Kritik der bis jetzt üblichen Jansenschen Methode bei Kieferhöhlen- und Siebbeinempyemen eine neue Operationsmethode an, die darin besteht, daß der Verfasser das Siebbein nicht von der Kieferhöhle aus angreift, sondern die beiden Höhlen getrennt hält, indem man das Siebbein von der Nase oder von außen operiert, wodurch eine Kommunikation der Höhlen vermieden wird.

Henrich.

Digitized by Google
Original from UNIVERSITY OF CALIFORNIA
Generated on 2019-10-24 13:27 GMT / http://hdl.handle.net/2027/uc1.b3252761
Public Domain in the United States, Google-digitized / http://www.hathitrust.org/access_use#pd-us-google

Beitrag zur Lehre von den Kiefercysten. Von H. Bautze. (Zeitschr. f. Laryngo-Rhinologie und ihre Grenzgebiete, 1911, IV, 99.)

Verfasser gibt eine fast vollständige Übersicht über die Veröffentlichungen nebst den Theorien über die Entstehung der Kiefercysten. Er führt dann 45 Fälle der Gerberschen Klinik an und gibt von einigen genauere Krankengeschichten. Er kommt auf Grund seiner Beobachtungen zum Schluß, daß die meisten Kiefercysten zwischen 2—6 Jahren bestehen, ehe sie zur Beobachtung kommen, daß das dritte bis fünfte Dezennium am häufigsten daran beteiligt ist, und zwar überwiegend das weibliche Geschlecht, daß sie meist von den Incisivi ausgehen und fast nur im Oberkiefer vorkommen. Den Gerberschen Wulst fand er in fast der Hälfte der Fälle, doch erwähnt er, daß auch Gerber ihn nicht mehr für spezifisch für die Kiefercyste hält. Er bespricht den anatomischen Bau der Wand und die Operationsmethode nach Partsch und Gerber. Henrich.

Nebenhöhlensyphilis und Nebenhöhlenkomplikation. Von Gerber. (Zeitschr. f. Laryngo-Rhinologie und ihre Grenzgebiete, 1911, IV, 56.)

Die Arbeit bezweckt lediglich den Nachweis, daß Verfasser seinen Standpunkt in der obigen Frage, wie Kuttner behauptet, nicht geändert hat. Er habe stets gesagt, daß die Nebenhöhlenerkrankungen bei Syphilis selten seien und daß „der Syphilis bei den Zerstörungen der Stirnhöhlenwände eine besondere Rolle nicht zukomme". Henrich.

Sollen wir nach endonasalen Eingriffen tamponieren? Von D. v. Navratil. Vortrag in der Sektion für Rhinologie des königl. ungarischen Ärztevereines, Budapest 28. März 1911. (Zeitschr. f. Laryngo-Rhinologie und ihre Grenzgebiete, 1911, IV, 177.)

Verfasser steht auf dem Standpunkte, zwecks Ermöglichung ambulanter Nasenoperationen zu tamponieren zur Verhinderung von Blutung und Synechie. Gegen die Gefahren der Otitis media, Temperaturanstieg glaubt er in dem Gebrauche von Gaze mit Mikuliczscher Lapissalbe ein Mittel gefunden zu haben, wie seine große Statistik zeigt. Er empfiehlt für die Nasentamponade wärmstens noch den Laurensschen Rhinorhynter. Den Bellocq will er nur für Blutungen im Nasenrachenraum reserviert wissen und hilft sich oft bei Blutungen dieser Stelle mit einem einfachen, als gut befundenen Mittel: Der Pat. gießt durch den offenen Mund sehr kaltes Wasser in den Pharynx und läßt es ohne Räuspern wieder herauslaufen. Henrich.

Über das sogenannte „harte Papillom" der Nase mit Beschreibung eines Falles der Stirnbeinhöhle. Von G. Herxheimer. (Zeitschr. f. Laryngo-Rhinologie und ihre Grenzgebiete, 1911, IV, 249.)

Nach einer Einteilung der Papillome und besonders der Stellung der harten, auf der Grenze zwischen gutartigen und malignen, beschreibt Verfasser klinisch und anatomisch einen Fall von „hartem Papillom" der Stirnhöhle, das nach seiner Ansicht „ein völliges Unikum" sei. Henrich.

Digitized by Google
Original from UNIVERSITY OF CALIFORNIA
Generated on 2019-10-24 13:27 GMT / http://hdl.handle.net/2027/uc1.b3252761
Public Domain in the United States, Google-digitized / http://www.hathitrust.org/access_use#pd-us-google

Über submuköse Behandlung der Muschelhypertrophie. Von Rabotnow. (Zeitschrift f. Laryngo-Rhinologie und ihre Grenzgebiete, 1911, IV, 137.)

Verfasser bespricht seine Erfahrungen mit der Linhartschen Operationsmethode und kommt zu dem Resultat, daß sie nur bei vasomotorischer Rhinitis von Erfolg begleitet ist. Henrich.

Ein kasuistischer Beitrag zur doppelseitigen Stirnhöhlenerweiterung. Von B. Karborski. (Zeitschrift f. Laryngo-Rhinologie und ihre Grenzgebiete, 1911, IV, 551.)

Zunächst bespricht der Verfasser die mechanischen Möglichkeiten des Entstehens der seltenen Sinuitis frontalis cum dilatatione, wodurch die Knochenwände infolge Eiterretention arrodiert werden. Verfasser kann einen Fall doppelseitiger Stirnhöhlenerweiterung aus der Neumayerschen Poliklinik zu München anführen. Stereoskopische Aufnahme vor und nach der Operation und mikroskopische Bilder erläutern den Fall. Henrich.

Die Ablösung der Schleimhaut bei der submukösen Septumresektion. Von G. Ritter. (Zeitschr. f. Laryngo-Rhinologie und ihre Grenzgebiete, 1911, IV, 565.)

Beschreibung eines geknöpften Elevatoriums zur Ablösung der Schleimhaut bei Septumresektion. Henrich.

Neue Instrumente zur submukösen Entfernung des knöchernen Septums. Von O. Glogau. (Zeitschr. f. Laryngo-Rhinologie und ihre Grenzgebiete, 1911, IV, 569.)

Angabe einer Säge zur Resektion knöcherner Teile bei Septumresektion. Henrich.

Meine gegenwärtige Technik bei der Radikalbehandlung der chronischen Stirnhöhleneiterungen. Von Luc. (Zeitschr. f. Laryngo-Rhinologie und ihre Grenzgebiete, 1911, IV, 273.)

Verfasser gibt eine Übersicht über die Methoden der Stirnhöhlenoperationen, die er durchprobiert hat, und über seine Erfahrungen bei den verschiedenen Abarten. Henrich.

Über üble Zufälle bei der Anbohrung der Oberkieferhöhle und deren Verhütung. Von E. Kronenberg. (Zeitschr. f. Laryngo-Rhinologie und ihre Grenzgebiete, 1911, IV, 285.)

Außer einer neuen Kanüle zur Ausspülung der Kieferhöhle vom unteren Nasengang bietet die Arbeit nichts neues. Henrich.

Über gleichzeitige bilaterale Nasenoperationen und deren Nachbehandlung. Von L. Polyák. (Zeitschr. f. Laryngo-Rhinologie und ihre Grenzgebiete, 1911, IV, 293.)

Verfasser schlägt vor, gleichzeitig beide Seiten der Nase zu operieren, nichts ambulant zu machen und nach dem Vorschlage Denkers die Nase nicht zuzustopfen. Henrich.

Zur Radikaloperation der Carcinome der Orbita und Nase. Von E. Pólya. (Zeitschr. f. Laryngo-Rhinologie und ihre Grenzgebiete, 1911, IV, 313.)

Verfasser bespricht eine Methode, um bessere kosmetische Erfolge bei Ausräumung der Orbita infolge Carcinoms zu erzielen, und fügt einige Bilder bei. Henrich.

Digitized by Google
Original from UNIVERSITY OF CALIFORNIA
Generated on 2019-10-24 13:27 GMT / http://hdl.handle.net/2027/uc1.b3252761
Public Domain in the United States, Google-digitized / http://www.hathitrust.org/access_use#pd-us-google

Beiträge zur pathologischen Anatomie der Stirnhöhlenschleimhaut im Zustande der Sinuitis frontalis purulenta. Von F. Froning. (Zeitschr. f. Laryngo-Rhinologie und ihre Grenzgebiete, 1911, IV, 543.)

Beschreibung der mikroskopischen Bilder der Schleimhaut bei akuter und chronischer Stirnhöhleneiterung nebst Zeichnungen solcher Zustände.

Henrich.

Rhinitis sicca postoperativa. Von E. P. Friedrich. (Zeitschr. f. Laryngo-Rhinologie und ihre Grenzgebiete, 1911, IV, 263.)

Verfasser warnt vor zu ausgiebiger Resektion oder Kaustik der Muscheln, wodurch ein der Rhinitis atroph. ähnlicher Zustand hervorgerufen wird, den er Rhinitis sicca postoperativa nennt. Henrich.

Kurze Bemerkung zur Technik der Kieferhöhlenradikaloperation. Von Engelhard. (Zeitschr. f. Laryngo-Rhinologie und ihre Grenzgebiete, 1911, IV, 769.)

Angabe einer klinischen Modifikation der Denkerschen Methode.

Henrich.

Ein Beitrag zur submukösen Nasenscheidewandoperation. Von B. Schultz. (Zeitschr. f. Laryngo-Rhinologie und ihre Grenzgebiete, 1912, V, 75.)

Verfasser macht die Loslösung der einen Seite der Schleimhaut des Septums vom Munde aus, während er die konvexe Seite von der Nase aus macht.

Henrich.

Die Eröffnung der Schädelhöhle und Freilegung des Gehirns von den Nebenhöhlen der Nase aus. Von Onodi. (Zeitschr. f. Laryngo-Rhinologie und ihre Grenzgebiete, 1911, IV, 1.)

Ausgehend von der Tatsache, daß die Nase immer häufiger als Weg zur operativen Inangriffnahme der Gebilde an der Schädelbasis genommen wird, hat Verfasser versucht, „mit Berücksichtigung der bezüglichen klinischen Erfahrungen und Kenntnisse ein übersichtlich klares Bild zu schaffen über alle topographisch-anatomischen und chirurgischen Verhältnisse und Beziehungen, welche die Grundlage der Freilegung der Schädelhöhle und der einzelnen Gehirnbilder bilden". Ein großes Bildermaterial erläutert die einzelnen Verhältnisse und die Größe und Verschiedenheit der Höhlen. Dann untersucht der Verfasser die Nachbarverhältnisse der Stirnhöhle und ihre Lage zum Gehirn, wobei besonders der konvexe Teil des Stirnlappens in Betracht komme. Röntgenbilder auf das Gehirn projiziert und Präparate von freigelegten Stirnhöhlen geben ein anschauliches Bild der Verhältnisse. Es folgt ein Abschnitt über die Lage von Komplikationen (Hirnabscessen), bei dem für die Hirnpunktion wichtige Fingerzeige gegeben werden. Verfasser beschreibt einen Weg zur Erreichung des Sehnerven durch die Killiansche Operation.

Es folgt die Beschreibung der Lage, Größe und Form der Keilbeinhöhle, ihr Verhältnis zum Sehnerv und den Gefäßen und zur Hypophyse. Namentlich der letzteren wird große Beachtung geschenkt.

Digitized by Google
Original from UNIVERSITY OF CALIFORNIA
Generated on 2019-10-24 13:27 GMT / http://hdl.handle.net/2027/uc1.b3252761
Public Domain in the United States, Google-digitized / http://www.hathitrust.org/access_use#pd-us-google

Es ist nicht möglich, in einem kurzen Referat all das aufzuzählen, was an der Hand der vielen Bilder vom Verfasser erörtert wird, und wird keiner, der sich mit den Verhältnissen vertraut machen muß, an dem Studium der Onodischen Arbeit vorbeikommen. Henrich.

Ein Endotheliom der Nasenscheidewand. Von Trautmann (München). (Münchener med. Wochenschr., 59. Jahrg., Nr. 25.)

Zu den 4 publizierten Fällen von Endotheliom der Nasenscheidewand fügt Trautmann einen fünften hinzu. Es handelte sich um eine 66jährige Frau, bei der in der Mitte des Septums ein gefurchter, mit glatter Schleimhaut überzogener Tumor sichtbar war von der Größe und Gestalt zweier Haselnüsse. Die mikroskopische Untersuchung ergab Endotheliom. Trautmann ging daher radikal vor mit Septumresektion nach Aufklappen der Nase und resezierte auch noch die mittlere und untere Muschel derselben Seite.

Die histologische Untersuchung ergab, daß Verf. im Gesunden operiert hatte. Die Heilung verlief glatt in 8 Wochen ohne Deformation von außen.

Die Heilung dauert bereits über 1 Jahr an. Reinhard.

Contribution au traitement de l'ozène par la rééducation respiratoire nasale. Par R. Foy (Paris). (Annales des maladies de l'oreille etc., 10. Livr.)

Alle Ozaeniker haben eine fehlerhafte Nasenatmung. Foy hat deshalb die Wiedererziehung zur Nasenatmung empfohlen. Die Technik besteht einerseits in Eintreibung von erst trockener, dann feuchter Luft unter Druck von 0—5 *kg*, andrerseits in Atemübungen durch die Nase. Je mehr die Nasenatmung zurückkehrt, desto deutlicher wird die Sensibilität der Schleimhaut; der Geruch verschwindet, die Krusten fallen ab; der Geruchssinn kehrt zurück, das Allgemeinbefinden hebt sich. Die Atrophie wird aufgehalten und die Schleimhaut nimmt an Kaliber zu. Die zwei Haupttheorien sind heute die infektiöse und die trophoneurotische.

Für die Aufnahme des Status gibt Foy ein umfassendes Schema. Vor der Behandlung macht der Pat. durch 1 Woche täglich 2 Waschungen mit 1 *l* heißem Wasser, 2 Löffel Glyzerin und 5—40 Tropfen Jodtinktur. Aufziehen von Perubalsam 0·5, Borpulver 1·0, Menthol 0·1, Vaseline 25·0. Dann kommen die Sitzungen. Angabe des Instrumentariums. Verordnungen: Bewegen der Nasenflügel beim Atmen (eventuell mit einem Dilatateur) 3mal täglich durch 10 Minuten mit freiem Bauch und Oberkörper sitzend, liegend, stehend Atemübungen durch die Nase nach angegebenem Rhythmus (langsame Ein- und Ausatmung). Dann je nach den Fortschritten früher oder später gleichzeitig Rumpfbewegungen. Allgemeine hygienische Vorschriften; eventuell Medikamente (Arsen, Ovarin). Schneuzen nach tiefer Inspiration einer Nasenhälfte nach der anderen. Heilung nach frühestens 2 Monaten. Es folgen Krankengeschichten, welche von den besten Erfolgen berichten. Fröschels.

Digitized by Google
Original from UNIVERSITY OF CALIFORNIA
Generated on 2019-10-24 13:27 GMT / http://hdl.handle.net/2027/uc1.b3252761
Public Domain in the United States, Google-digitized / http://www.hathitrust.org/access_use#pd-us-google

III. Nasenrachenraum, Pharynx und Mundhöhle.

Die vollständige Ausschälung der Gaumenmandeln. Von Eugen Hopmann (Köln). (Münchener med. Wochenschr., 59. Jahrg., Nr. 12.)

Hopmann schildert die von seinem Vater angegebene und seit Jahrzehnten verbreitete Operationsmethode der vollständigen Ausschälung der Gaumenmandeln mittelst Hakenzange und Mandelschere. Wichtig zu beachten ist bei der Operation folgendes:

1. Weites Umfassen der Mandel durch kräftiges seitliches Eindrücken des Maules der Hakenzange; 2. das starke Vorziehen der Mandel; 3. die Erhaltung der Gaumenbögen; 4. die möglichst stumpfe Lösung der Mandel.

Die Beachtung der letzten beiden Punkte ist das beste Vorbeugungsmittel gegen Blutungen. Eine besondere Blutstillung, abgesehen von einer vorübergehenden Tamponade, ist meist nicht notwendig. Indiziert ist die Totalexstirpation bei häufig wiederkehrenden Mandelentzündungen mit oder ohne Absceßbildung, die mit üblem Geruch verbunden sind oder von Allgemeinerkrankungen gefolgt sind. Reinhard.

Chirurgische Methode zur Kontrolle der Nachblutungen bei Mandelentfernung. Von Dr. Lee Cohen (Baltimore). (Archiv f. Laryngol., Bd. 22, H. 3.)

Verf. wendet die Methode der Auslösung an. Wie bei jeder anderen Operation wird jedes Gefäß, das eine stärkere Blutung verspricht, unterbunden. Hierzu gebraucht Verf. Tacksons Hemostatzange, zur Spreizung der Fossa supratonsillaris eine lange Kornzange. R. Hoffmann.

Über 10 Fälle von primär malignen Tumoren des Nasenrachens (4 Sarkome, 5 Carcinome, 1 Endotheliom). Von Citelli. (Zeitschr. f. Laryngo-Rhinologie und ihre Grenzgebiete, 1911, IV, 331.)

Kasuistik. Henrich.

Über die behaarten Rachenpolypen. Von Oppikofer. (Zeitschr. f. Laryngo-Rhinologie und ihre Grenzgebiete, 1911, IV.)

Ergänzung der Statistik Bastgens durch einige ältere und neuere Fälle aus der Literatur nebst Mitteilung eines eigenen Falles, der operiert und geheilt wurde. Henrich.

IV. Larynx.

Rheumatische Entzündung des Cricoarytaenoidgelenks. Von Calamida. (Arch. internat. de laryngol., 1912, Nr. 3, Mai-Juni.)

Nicht mit Unrecht lenkt Calamida die Aufmerksamkeit der Laryngologen auf diese offenbar seltene Lokalisation des Rheumatismus, da die Diagnose nicht immer sehr einfach sein dürfte. Wenn wie im ersten der beiden Fälle mit einer typischen Schwellung im Cricoarytaenoidgelenk, Unbeweglichkeit der betreffenden Stimmlippe noch andere sichtbare Gelenkschwellungen existieren und die Krankheit prompt auf Salicyltherapie reagiert, dürfte die Diagnose nicht schwer sein. Anders aber liegt die Sache, wenn, wie im zweiten

Digitized by Google
Original from UNIVERSITY OF CALIFORNIA
Generated on 2019-10-24 13:27 GMT / http://hdl.handle.net/2027/uc1.b3252761
Public Domain in the United States, Google-digitized / http://www.hathitrust.org/access_use#pd-us-google

Falle, der Pat., ein 40jähriger Kellner, über Schlingbeschwerden klagt, die seit einem Monate bestehen, so daß die Nahrung nur in flüssiger Form genommen werden kann, und über stechende Schmerzen, die ins Ohr ausstrahlen. Die laryngoskopische Untersuchung, die eine Schwellung und Rötung des Arygelenkes mit Unbeweglichkeit der betreffenden Stimmlippe zeigt, ist unzuverlässig für die Diagnose, und wenn man sich von dem Symptom der Dysphagie zu sehr blenden läßt, riskiert die Diagnose, in falsche Bahnen zu geraten. Es ist in solchen Fällen dann entschieden nötig, sich um kortische Schwellungen in anderen Gelenken zu erkundigen. Diese bestanden im Falle Calamidas. Hingegen reagierte unser Pat. nicht prompt auf die Salicylbehandlung, was die rein rheumatische Natur der Arthritis sehr in Frage stellt.

Lautmann.

Die chirurgische Behandlung der laryngo-trachealen Stenosen. Von Prof. V. Uchermann (Christiania). (Archiv f. Laryngol., Bd. 22, H. 3.)

Ausführliche Kasuistik der im Reichshospitale zu Christiania seit dem Jahre 1892 beobachteten 115 laryngo-trachealen Stenosen. Sie werden nach den beiden Hauptgruppen der extra- und der intralaryngotrachealen Stenosen gesondert besprochen. R. Hoffmann.

Isolierte „rheumatische" Entzündung des Crico-arytaenoidalgelenks. Von Dr. Alfred Bruck (Berlin). (Archiv f. Laryngol., Bd. 22, H. 3.)

Die Klagen der 20jährigen Pat. bestanden in linkseitigen, ins Ohr ausstrahlenden Schluckschmerzen, Heiserkeit und nächtlicher Atemnot. Es fand sich laryngoskopisch eine auf die Gegend des linken Crico-arytaenoidalgelenks ziemlich scharf beschränkte Rötung und Schwellung; die linke Stimmlippe stand in Kadaverstellung. Die Funktionsstörung überdauerte die periarthralen Erscheinungen, woraus auf eine Erkrankung des Gelenkes selber geschlossen wird. Die übrigen Körpergelenke wurden gesund befunden. R. Hoffmann.

Die Appendix ventriculi Morgagni (Tonsilla laryngis). Von Dr. Oswald Levinstein (Berlin). (Archiv f. Laryngol., Bd. 22, H. 3.)

Die Appendix ventriculi Morgagni charakterisiert sich auf Grund der Präparate des Verf. als eine von der Tiefe des Ventriculus Morgagni ausgehende Tonsille. Das adenoide Gewebe in ihr ist in etwas geringerer Ausdehnung vorhanden, als dem Normalzustande der anderen Tonsillen entspricht. Mit der Appendix steht eine erhebliche Anzahl von Drüsen und Drüsenausführungsgängen in Verbindung. Ihre Aufgabe ist die, welche ihr schon Morgagni, dann auch B. Fränkel zugeschrieben hat, nämlich eine Flüssigkeit abzusondern, welche geeignet ist, die Stimmbänder geschmeidig zu machen.

R. Hoffmann.

Über Knorpelgeschwulst des Kehlkopfes, nebst Mitteilung eines Falles von Chondroma myxomatodes. Von Dr. Mansfeld (Liebau). (Archiv f. Laryngol., Bd. 22, H. 3.)

Verf. fügt der von Alexander stammenden Statistik der Kehlkopfknorpelgeschwülste einen an der Gerberschen Klinik in Königsberg beobachteten

Digitized by Google
Original from UNIVERSITY OF CALIFORNIA
Generated on 2019-10-24 13:27 GMT / http://hdl.handle.net/2027/uc1.b3252761
Public Domain in the United States, Google-digitized / http://www.hathitrust.org/access_use#pd-us-google

Fall hinzu. Dieser betraf einen 50jährigen Mann. Bei der Laryngotracheotomie zeigte sich subglottisch die Hinter- und Seitenwand erfüllt mit traubigen, grauroten Massen. 20 Stunden post operationem Exitus an einer Lungenkomplikation. Histologisch erwies sich die Geschwulst als Chondroma myxomatodes. Kennzeichen der Knorpelgeschwülste sind: Intaktheit der übrigen Kehlkopfschleimhaut; Dünnheit, Blässe und rosaähnliches Aussehen der den Tumor selbst überziehenden Schleimhaut; Härte des Tumors. R. Hoffmann.

Über einseitige Stimmbanderkrankung. Von Dr. Max Scheier (Berlin). (Archiv f. Laryngol., Bd. 22, H. 3.)

Die vom Verf. geschilderte Erkrankung verursachte seit 5 Monaten Heiserkeit. Das linke Stimmband war stark gerötet, geschwollen, mit kleinen, höckerigen, granulationsähnlichen Exkrescenzen besetzt, am stärksten am Processus vocalis und unterhalb des Stimmbandes. Die Beweglichkeit des erkrankten Stimmbandes war nicht beschränkt. Die Behandlung bestand in Mentholeinträufelung, Schweigekur und einer Emser Kur. Schließlich zeigte das linke Stimmband nur noch ganz geringe Rötung. Unter Ausschließung einer spezifischen Erkrankung rechnet Verf. die Affektion, ohne eine bestimmte Diagnose zu stellen, zu den gutartigen. R. Hoffmann.

Über chirurgische Eingriffe bei Kehlkopftuberkulose. Von Th. Gluck und J. Soerensen. (Zeitschrift f. Laryngo-Rhinologie und ihre Grenzgebiete, 1911, IV, 371.)

Richtige Auswahl der Patienten vorausgesetzt (1. das Allgemeinbefinden des Kranken muß noch ein relativ gutes sein und die Tuberkulose der Lunge noch nicht so weit vorgeschritten, 2. Trachea und Rachenorgane müssen gesund sein und 3. die Larynxtuberkulose hat sich bei geeigneter Behandlung verschlimmert), raten die Verfasser zu energischeren operativen Methoden, da ihre Versuche nach ihrer Ansicht dazu ermuntern. Von 43 Fällen von Larynxtuberkulose, die sie mit Tracheotomie, Larynxfissur, halber oder totaler Larynxexstirpation behandelt haben, sind 2 an der Operation gestorben, 11 sind dauernd geheilt, bei 7 trat eine Besserung, die länger als 1 Jahr dauerte, ein, während bei 14 ein relativer Mißerfolg der Operation zu verzeichnen war, da die Kranken, trotzdem sie den Eingriff überstanden, vor Ablauf eines Jahres der Tuberkulose erlegen sind. Henrich.

Beitrag zur operativen Behandlung der Kehlkopftuberkulose. Von Th. Ruedi. (Zeitschr. f. Laryngo-Rhinologie und ihre Grenzgebiete, 1911, IV, 449.)

Der Verfasser gibt seine Erfahrungen über operative Behandlung der Kehlkopftuberkulose wieder und beschreibt eine Methode zur Entfernung tuberkulöser Taschenbandtumoren mit Elektrokauter zur Verhinderung der Blutung. Henrich.

Ein Fall spontaner Heilung eines malignen Tumors (hyalines Zylindrom) des Larynx. Von J. Broeckaert. (Zeitschr. f. Laryngo-Rhinologie und ihre Grenzgebiete, 1912, V, 51.)

Krankengeschichte mit 2 mikroskopischen Bildern. Henrich.

Digitized by Google
Original from UNIVERSITY OF CALIFORNIA
Generated on 2019-10-24 13:27 GMT / http://hdl.handle.net/2027/uc1.b3252761
Public Domain in the United States, Google-digitized / http://www.hathitrust.org/access_use#pd-us-google

Über die Sensibilität des Kehlkopfes. Von A. Iwanoff. (Zeitschr. f. Laryngo-Rhinologie, 1911, IV, 145.)

Gibt die verschiedenen Arten der Empfindungen des Kehlkopfes wieder und die Methoden der Untersuchung und zum Schluß eine Auseinandersetzung und Würdigung der Untersuchung Masseis. Henrich.

Die ambulante Behandlung der Kehlkopftuberkulose. Von A. Meyer. (Zeitschr. f. Laryngo-Rhinologie und ihre Grenzgebiete, 1912, V, 35.)

Verfasser bespricht zuerst die Behandlung der Tuberkulose mit Tuberkulin und kommt zu dem Resultat, daß das Tuberkulin die lokale Behandlung gut unterstützt. Ja, mancher schwere Fall von Kehlkopftuberkulose wurde nach Tuberkulin besser und konnte lokal in Angriff genommen werden. Dann führt der Verfasser die verschiedenen lokalen Behandlungsmethoden an, Galvanokaustik, Milchsäure, lobt die Schweigekur, die am wirksamsten durch die Tracheotomie erreicht werde. Verfasser glaubt, daß unter günstigen familiären Verhältnissen die kombinierte Behandlung auch ambulant gemacht werden könne. Henrich.

Klinische Erfahrungen mit der Kehlkopfexstirpation, Laryngofissur etc. bei Kehlkopfkrebs. Von Preysing. (Zeitschr. f. Laryngo-Rhinologie und ihre Grenzgebiete, 1911, IV, 739.)

Vortrag über die Erfahrungen bei 2 Laryngofissuren, 1 partiellen Kehlkopfresektion und 5 Laryngektomien, der beim III. Kongreß gehalten wurde. Henrich.

Über Mißbildungen des Larynx und der Trachea mit einem Fall von angeborener Spaltbildung der Stimmbänder. Von Oertel. (Zeitschr. f. Laryngo-Rhinologie und ihre Grenzgebiete, 1911, IV, 125.)

Außer einer reichen Literatur Beschreibung des im Titel aufgeführten Falles. Henrich.

Über Schwangerschaftsveränderungen im Larynx. Von R. Imhofer. (Zeitschr. f. Laryngo-Rhinologie und ihre Grenzgebiete. 1911, IV, 745.)

Anatomische Untersuchungen von Kehlköpfen Gravider, unter Polemik gegen Hofbauer, die an Tierexperimenten (graviden Meerschweinchen) nachgeprüft wurden. Verfasser kommt zu dem Schluß, daß:

1. die von Hofbauer gefundenen Veränderungen als nicht zu vermeidende Nebenbefunde aufzufassen sind. Entzündliche Veränderungen gehören nicht zu den Schwangerschaftsveränderungen;

2. die Tierbefunde zeigen „Quellung und Auflockerung des Bindegewebes bis zu leichtem Ödem, vermehrte Abstoßung und Leukocytendurchwanderung des Epithels“;

3. die Veränderungen lassen sich meist an der von Kreibich beschriebenen vasodilatatorischen Hyperämie der Haut in Parallele stellen;

4. diese Veränderungen können nicht die besondere Empfänglichkeit für Tuberkuloseinfektion des Larynx der Graviden erklären, machen aber den raschen und deletären Verlauf derselben verständlich. Henrich.

Digitized by Google
Original from UNIVERSITY OF CALIFORNIA
Generated on 2019-10-24 13:27 GMT / http://hdl.handle.net/2027/uc1.b3252761
Public Domain in the United States, Google-digitized / http://www.hathitrust.org/access_use#pd-us-google

Über Blutstillung im Kehlkopf durch Klammernaht. Von Blumenfeld. Vortrag im Verein Deutscher Laryngologen, 1911. Zeitschr. f. Laryng., 1911, IV, 299.)

Mitteilung einer Krankengeschichte. Nach einer Operation tuberkulösen Gewebes trat eine starke Blutung auf, die Verfasser unter großer Mühe durch Anlegung einer Michelschen Klammer mit dem Avellischen Instrument stillte. Es erfolgte glatte Heilung. Verfasser beschreibt die von ihm konstruierten Ansätze zum Krausschen Griff zwecks Anlegung und Entfernung von Klammern im Larynx. Henrich.

Beitrag zur Klinik der Larynxtuberkulose. Von H. Lewis. (Zeitschr. f. Laryngo-Rhinologie und ihre Grenzgebiete, 1911, IV, 455.)

Statistik und Kasuistik der in der Würzburger Poliklinik (Prof. Seifert) während ihres 5jährigen Bestehens beobachteten Kehlkopftuberkulose nebst Anfügung reichen Literaturnachweises und Besprechung der Therapie.

Henrich.

Über Epiglottisamputation bei der Kehlkopftuberkulose. Von J. Möller. (Zeitschrift f. Laryngo-Rhinologie und ihre Grenzgebiete, 1911, IV, 509.)

Kasuistik und Beschreibung der Alexanderschen Operation. Ferner führt Verfasser noch seine schon 1908 aufgestellte Indikation zur Epiglottidotomie an. Henrich.

Über Larynx pulsans (isolierter Teil des Zungenbeinhebers). Von E. Ruediger. (Zeitschr. f. Laryngo-Rhinologie und ihre Grenzgebiete, 1911, IV, 761.)

Die Krankengeschichte eines Studenten, dessen Kehlkopf rhythmische Pulsationen unabhängig vom Herzen ausführte, die wohl auf nervöser Basis beruhen. Ein ähnlicher Fall wurde von Litten beschrieben. Henrich.

Eine neue Methode zur Behandlung der Stimmbandlähmung. Von Kretschmann (Magdeburg). (Münchener med. Wochenschr., 59. Jahrg., Nr. 24.)

Nach dem Vorgang von Brünings injizierte Kretschmann bei einem Pat., welcher seit 3 Jahren an linkseitiger Recurrenslähmung litt, Paraffin, und zwar 3mal je 0·3 cm^3 in 8tägigen Zwischenräumen ins vordere, mittlere und hintere Drittel des l. exkavierten Stimmbandes. Dadurch rückte dasselbe in die Mittellinie, die Exkavation schwand und der vorher aphonische Pat. konnte, wenn auch mit etwas rauher Stimme, laut sprechen. Die Atemverschwendung hörte auf, das Allgemeinbefinden hob sich. Über die Dauer der Heilung vermag Kretschmann nichts Sicheres zu sagen. (Referiert nach dem offiziellen Protokoll der Med. Gesellschaft zu Magdeburg.)

Inzwischen berichtete Brünings selbst über den ersten derart behandelten Fall, der über 1 Jahr geheilt blieb und dessen Stimme sich sogar noch besserte, sowie über 5 weitere Fälle mit ebenfalls mehr weniger vollkommenem Resultat. Reinhard.

Cinq cas de laryngostomie. Par Sieur et Rouvillon (du Val-de-Grâce). (Annal. des maladies de l'oreille etc., 10. Livr.)

4 Fälle hatten durch Kehlkopftyphus und der fünfte durch ein Trauma Narbenstrikturen im Kehlkopf akquiriert. Sie wurden laryngostomiert. Bezüg-

Digitized by Google
Original from UNIVERSITY OF CALIFORNIA
Generated on 2019-10-24 13:27 GMT / http://hdl.handle.net/2027/uc1.b3252761
Public Domain in the United States, Google-digitized / http://www.hathitrust.org/access_use#pd-us-google

lich der Krankengeschichten muß auf das Original verwiesen werden. Die Autoren kommen zu folgenden Reflexionen. Die Laryngostomie ist, wenn alle entzündlichen Erscheinungen abgelaufen sind, ungefährlich. In 4 Fällen genügte die Lokalanästhesie. Durch geeignete Lagerung des Kranken kann die Blutung in die Luftröhre auf ein Minimum reduziert werden. Keiner von den Patienten zeigte irgend welche pathologische Lungenerscheinungen nach der Operation. Die einfache Dilatation, sei es auf dem Mundwege, sei es durch die Trachea, verwerfen die Autoren; sie ist eine brutale Operation, sie führt immer zu Verletzungen der Schleimhaut und der Stimmbänder, der Gießbeckenknorpel etc. Beim vierten Pat. wurde die Heilung durch vorhergehende Intubierung verzögert. Die wichtigste Zeit für den Eingriff ist die der Dilatation. Sie muß mit Geduld und Vorsicht durchgeführt werden. Auch darf man den Larynx nicht zu sehr ausdehnen; in einem Falle traten dadurch Schluckbeschwerden auf. Die Schließung der laryngotrachealen Öffnung hängt weniger vom operativen Vorgehen als von den Läsionen im Larynx ab. Fröschels.

Fall von Laryngitis phlegmonosa haemorrhagica. Von Schötz (Magdeburg). (Referiert nach dem offiziellen Sitzungsprotokoll der Med. Gesellschaft zu Magdeburg.) (Münchener med. Wochenschr., 59. Jahrg., Nr. 26.)

Demonstration des Larynx eines an Laryngitis phlegmonosa verstorbenen 64jährigen Mannes. Klinisch standen im Vordergrund hohes Fieber, heftige Hals- und Kopfschmerzen und hochgradiger Stridor, der die Tracheotomie erforderlich machte. Unter zunehmender Herzschwäche erfolgte der Exitus. Die Untersuchung mit dem Spiegel ergab beträchtliche Schwellung beider Sinus pyriformes, an der Vorderwand der Epiglottis, der aryepiglottischen Falten und dem vorderen Teil beider Taschenbänder. Die Stimmbänder waren nur leicht verdickt und rot, frei beweglich, Glottis und subglottischer Raum frei. Mikroskopisch wurden erhebliche Rundzelleninfiltration und Hyperämie der Submucosa festgestellt, als mutmaßliche Erreger Streptokokken.

Reinhard.

V. Trachea, Bronchien, Oesophagus.

Ein Fall von Diphtherie mit Fremdkörpersuffokation durch eingedicktes Sekret. Von Langenstrass (Jena). (Münchener med. Wochenschr., 59. Jahrg., Nr. 20.)

Bei einer 5jährigen diphtheriekranken Pat. bestand trotz der Tracheotomia inferior und Injektion von 8000 I.-E. folgender Symptomenkomplex, welcher dem Verf. bedeutsam erscheint für alle derartigen Fälle: 1. Euphorie, trotz klinisch sicherer Fortdauer der Krankheit, abwechselnd mit tiefer Somnolenz; 2. hochgradige Atemnot und Cyanose trotz völlig frei passierbarer und richtig gewählter Trachealkanüle; 3. Tiefstand der Lungen und Fehlen der Atemgeräusche, und 4. hohes Fieber. Mittelst Pinzette wurde versucht, die Membranen, die sich bei der Inspektion der Trachea zeigten, zu entfernen,

Digitized by Google
Original from UNIVERSITY OF CALIFORNIA
Generated on 2019-10-24 13:27 GMT / http://hdl.handle.net/2027/uc1.b3252761
Public Domain in the United States, Google-digitized / http://www.hathitrust.org/access_use#pd-us-google

wobei ein lederartiger, derber Pfropf ausgehustet wurde, der sich als Ausguß der Trachealbifurkation darstellte und aus Fibrin, Schleim, Detritus und Mikroorganismen bestand. Das Gebilde zeigte konzentrische Schichtung um eine Längsachse und war entstanden infolge fehlender Kraft zum Expektorieren.

Reinhard.

Über hohen Speiseröhrenkrebs und seine Behandlung. Von Sanitätsrat Doktor Pernice (Frankfurt a. O.). (Deutsche med. Wochenschr., 1911, Nr. 45.)

Zusammenfassung: 1. Bei einer Oesophagusstriktur im oberen Drittel ist, falls die Oesophagoskopie den Charakter der Erkrankung nicht erkennen läßt, eine probatorische Oesophagotomie vorzunehmen, welche zur Oesophagostomie führen soll, falls es sich um ein Carcinom bei stark reduzierten Personen handelt; bei leidlich kräftigen Personen mache man sofort die Radikaloperation.

2. Der Kochersche Kragenschnitt mit zwei nach unten gehenden Längsschnitten, also der ⊓-Schnitt, ist der Übersichtlichkeit und Asepsis wegen der beste.

3. Bei nachgewiesenem Übergreifen des Oesophaguscarcinoms auf Kehlkopf oder Luftwege ist radikal mit Entfernung der mitbeteiligten Teile der Luftwege vorzugehen.

4. Der Trachealstumpf ist vor Eröffnung der Speiseröhre aus der Wunde herauszunähen.

5. Die Mediastinaltasche ist bei der Operation durch zuverlässige Tamponade vor Infektion zu schützen.

6. Der peripherische Oesophagusstumpf ist möglichst entfernt von der Trachealöffnung in den untersten Wundwinkel des linken Längsschnittes einzunähen.

7. Die oberste Schlundöffnung ist vollständig submukös zu vernähen.

8. Es sind nach der Operation häufig kleine Mahlzeiten zu reichen.

Neumann.

Meine Statistik der Fremdkörperfälle des Oesophagus und meine neue, vereinfachte Technik für die Untersuchung der Speiseröhre. Von E. Botella. (Archives Internat. de laryngol., Tome XXXIII, Nr. 1, 1912.)

Die Statistik umfaßt 24 Fälle, die sehr kurz mitgeteilt sind. Die Vereinfachung der Technik betrifft namentlich die Position des Patienten. Nach Botella sitzt der Patient auf einem niedrigen Stuhl, dessen Lehne etwas nach vorn geneigt ist. Patient stützt den Nacken auf den Rücken des Stuhles, während der Operateur hinter dem Patienten steht. Das Oesophagoskop wird mit einem metallenen Mandrin versehen eingeführt, wobei mit einem geraden „Depressor" die Zunge hinübergedrückt wird. Dadurch wird ein Assistent überflüssig und sieht der Operateur in jedem Augenblick die Stelle, in der er sich befindet. Bei Erwachsenen ist weder allgemeine, noch lokale Anästhesie nötig.

Lautmann.

Digitized by Google
Original from UNIVERSITY OF CALIFORNIA
Generated on 2019-10-24 13:27 GMT / http://hdl.handle.net/2027/uc1.b3252761
Public Domain in the United States, Google-digitized / http://www.hathitrust.org/access_use#pd-us-google

Fremdkörper im Oesophagus. Von Sanitätsrat Reuter (Altenburg). (Zeitschr. f. Ohrenheilk., LXIV, H. 3.)

Ein beim Essen einer Geflügelsuppe in der Speiseröhre steckengebliebenes Knochenstück wurde von dem sofort zugezogenen Arzt, der dasselbe mit einer Sonde in den Magen hinabzustoßen versuchte, bis zu einer Tiefe von 35 *cm* herabgedrückt und konnte nicht weiterbewegt werden.

Reuter extrahierte das mit einer Knochenzacke in der Vorderwand des Oesophagus steckengebliebene Knochenstück mittelst einer Krallenzange durch das 14 *mm*-Rohr von Brünings.

Der Fall beweist wieder die Gefährlichkeit, Fremdkörper im Oesophagus blindlings mit Sonden in den Magen hinabzustoßen. Lawner.

Fremdkörper in der Speiseröhre. Von O. Körner. (Zeitschr. f. Ohrenheilkunde, LXIV, H. 3.)

Verfasser berichtet einen Fall, in welchem eine von einem Arzt in den Magen eingeführte steife Sonde nicht an den in der Speiseröhre steckenden Fremdkörper gestoßen war; und doch handelte es sich um ein $3^1/_2$ *cm* im Quadrat messendes, $^1/_2$ *cm* dickes, hartes Stück geräucherter Speckschwarte, das mit der Kante nach aufwärts gerichtet war und nach vorgenommener Oesophagoskopie von Körner mit der Krallenzange leicht extrahiert wurde.

Der Fall beweise, daß die Sonde selbst zum einfachen Nachweis eines in der Speiseröhre festsitzenden Fremdkörpers ganz unbrauchbar sein kann.

Lawner.

Oesophagoskopie bei Fremdkörpern. Von Laboure. (Archives Internat. de laryngologie, Tome XXXIII, Nr. 1, 1912.)

Im allgemeinen bringen diese Mitteilungen nichts mehr Neues. Auch wenn der Fremdkörper endoskopisch entdeckt wird, ist seine Extraktion noch immer nicht gewährleistet, doch glaubt Laboure, daß das nur von der Übung des Operateurs abhängt. Möglich, doch auf die 6 Fälle, die Laboure mitteilt und in denen er den Fremdkörper einstellen, ja sogar fassen konnte, ist ihm die Extraktion nur dreimal gelungen, während dreimal der mobil gemachte Fremdkörper in den Magen gerutscht ist, von wo er dann auf natürlichem Wege abgegangen ist. Lautmann.

Weitere bronchoskopische Erfahrungen. Von E. Mayer und S. Yankauer. (Zeitschr. f. Laryngo-Rhinologie und ihre Grenzgebiete, 1911, IV, 395.)

Kasuistik: 1. Eine Erdnuß im Bronchus, die teils ausgehustet, teils durch Bronchoskopie entfernt wurde,

2. bei einem 3jährigen Kinde fand sich an der Bifurkation über dem Eingang zur linken Lunge ein Papillom (Lues?). Entfernung. Heilung.

3. Heilung eines Hustens, der durch Luftröhrenstenose bedingt war, durch einmaliges Bronchoskopieren.

4. Trachealsklerom. Besserung durch Bronchoskopieren.

Digitized by Google
Original from UNIVERSITY OF CALIFORNIA
Generated on 2019-10-24 13:27 GMT / http://hdl.handle.net/2027/uc1.b3252761
Public Domain in the United States, Google-digitized / http://www.hathitrust.org/access_use#pd-us-google

5. Entfernung einer Stecknadel aus dem rechten Bronchus bei einem 4jährigen Knaben.

6. Pflaumenkern in der linken Bronchialwand, seit 8 Monaten eingekeilt. Entfernung gelingt leicht.

7. Behandlung einer Trachealstenose nach Diphtherie. Henrich.

Seltene Fälle von Fremdkörper des Rachens. Von Th. Guthrie. (Zeitschrift f. Laryngo-Rhinologie und ihre Grenzgebiete, 1911, IV, 385.)

Bei einem Falle war mit dem Münzenfänger der Versuch, eine Münze zu entfernen, gemacht worden, was nicht gelang. Mittelst der Oesophagoskopie gelang die Entfernung der Münze, die hinter der Schleimhaut des Oesophagus steckte, indem ein Einschnitt gemacht wurde.

Bei dem zweiten Falle handelte es sich um eine eingespießte Stecknadel. Henrich.

VI. Phonetik und Sprachtherapie.

Galens Lehre von der Stimme. Von K. Kassel. (Zeitschr. f. Laryngo-Rhinologie und ihre Grenzgebiete, 1911, IV, 243.)

Geschichtliche Studie über die Experimente, Beobachtungen anatomischer Studien, Physiologie und Behandlung der Stimme durch Galen, der „als erster Arzt das Studium der normalen Vorgänge als den einzigen Ausgangspunkt für die Erkenntnis von krankhaften Störungen und für deren Verhütung systematisch betrieben“ hat. Henrich.

Personalien und Notizen.

Habilitiert: Dr. Zange in Jena wurde für das Fach der Otologie und Rhino-Laryngologie mit einer Habilitationsschrift: „Die Entstehung der tympanogenen Labyrinthitis“ als Privatdozent zugelassen. — Dr. A. Bianco und Dr. F. Capaldo (Oto-Rhino-Laryngologie) in Neapel. — Dr. A. Poppi (Oto-Rhino-Laryngologie) in Bologna.

Für den wissenschaftlichen Teil verantwortlicher Redakteur: Dr. E. Urbantschitsch, Dr. H. Marschik.
Herausgeber, Eigentümer und Verleger: Urban & Schwarzenberg.

Druck von Gottlieb Gistel & Cie., Wien, III., Münzgasse 6.

Digitized by Google
Original from UNIVERSITY OF CALIFORNIA
Generated on 2019-10-24 13:27 GMT / http://hdl.handle.net/2027/uc1.b3252761
Public Domain in the United States, Google-digitized / http://www.hathitrust.org/access_use#pd-us-google

MONATSSCHRIFT FÜR OHRENHEILKUNDE
UND
LARYNGO-RHINOLOGIE.

XLVII. Jahrg. 1913. 6. Heft.

Nachdruck verboten.

Laryngo-Rhinologischer Teil.

Original-Artikel.

Sechs Fremdkörper in den Bronchien und in der Trachea, geheilt durch die Bronchoskopie.

Von **Dr. Louis von den Wildenberg.**
(Übersetzt von Dr. Friedrich Neumann.)

I. Eine Nußschale im rechten Bronchus eines sieben Monate alten Kindes. Von meinem Kollegen van Damme aus Hoboken wurde mir am 4. X. 1910 ein asphyktisches, cyanotisches Kind zugewiesen. Die Cyanose und Asphyxie war eine solche, wie wir sie nur bei den schwersten Croupfällen zu beobachten Gelegenheit haben. Die Anamnese erzählt, daß das Kind mit Nüssen gespielt und plötzlich den Erstickungsanfall bekommen hätte.

Da keine Zeit zu verlieren war, wurde das Kind sofort in meinem Ordinationszimmer ohne Narkose und ohne Asepsis tracheotomiert. Dieser Eingriff erleichterte das Kind nur wenig. Ein Bronchoskoprohr mit 5 *mm* Durchmesser wurde eingeführt, wobei das Kind Nußstückchen aushustete. Ich sichtete den Fremdkörper im rechten Bronchus, er war so fixiert, daß er das Lumen des Bronchus in zwei Teile teilte. Es war ein dreieckiges Stückchen Nußschale, welches sich mit zwei Spitzen in die Bronchialschleimhaut eingebohrt hatte. Um diese beiden Fixationspunkte konnte sich der Fremdkörper wie um eine Türangel drehen.

Ein stumpfer Haken wurde eingeführt, aber er fixierte höchstens den Fremdkörper fester.

Eine Pinzette mit flachen Branchen wurde eingeführt, der Fremdkörper gefaßt, die Pinzette glitt aber ab. Der Fremdkörper wurde ein zweitesmal gefaßt und mit kombinierten Bewegungen seitlich und longitudinal gelüftet. Da der Fremdkörper zu groß war, um durch das Rohr extrahiert werden zu können, zog ich nach kurzem Zögern Fremdkörper und Rohr zugleich heraus.

II. Wirbelkörper eines Aales mit Gräten drei Monate in der Trachea eines 11 Monate alten Kindes (in der Höhe der Bifurkation).

Generated on 2019-10-24 13:27 GMT / http://hdl.handle.net/2027/uc1.b3252761
Public Domain in the United States, Google-digitized / http://www.hathitrust.org/access_use#pd-us-google
Digitized by Google
Original from UNIVERSITY OF CALIFORNIA

Auf Rat des Herrn Dr. Rademaeker kamen die Eltern des Kindes zu mir, um mich wegen der plötzlich eingetretenen und sich steigernden Dyspnose ihres Kindes zu konsultieren.

Der Fremdkörper wurde bis zu dem Zeitpunkt meiner Konsultation gut vertragen. Durch die obere Tracheoskopie konnte ich unmittelbar oberhalb der Bifurkation einen Tumor an der Hinterwand der Trachea feststellen, er hatte die Größe und das Aussehen einer Himbeere. Ohne Anamnese von seiten des Hausarztes hätte man unter diesem Tumor nie einen Aalwirbelkörper vermutet. Mit einer Pinzette gelang es mir, den Tumor zu entfernen und es zeigte sich, daß er einen Fremdkörper einschloß, der sich als der besprochene Wirbelkörper erwies. Granulationen waren zwischen die Wirbelkörper und die Gräten, die sich in die Schleimhaut der Trachea eingespießt hatten, hineingewuchert und deckten dieselben so zu, daß der Fremdkörper darunter sicher geborgen war.

III. Der Kopf einer Crevette im linken Bronchus eines 11 Monate alten Kindes.

Das Kind wurde mir von Herrn Dr. de Beul in einem schweren asphyktischen Anfall mit der Anamnese gebracht, daß es einige Stunden zuvor Crevetten gegessen habe.

Ohne jede Anästhesie führten wir die obere Bronchoskopie durch; da die rechte Lungenuntersuchung negativ ausfiel, ging ich gleich in den linken Bronchus ein. Nachdem ich das Verlängerungsrohr eingeschoben hatte, konnte ich ganz in der Tiefe den Kopf einer Crevette sehen, ich faßte ihn, zog ihn heraus, dabei brachen beide Fühler ab. Ich führte die Tube ein zweitesmal ein und holte einen Fühler heraus, den zweiten konnte ich nicht mehr finden. Das Kind ist völlig genesen.

IV. Zwei Fischwirbelkörper im linken Bronchus eines 11 Monate alten Kindes.

Das Kind wurde mir von den Herren Dr. Moorhens und Dr. Nandaerts zugewiesen. Es hat angeblich Fischwirbelkörper verschluckt. Das Kind zeigte eine leichte Dyspnoe. Der Versuch einer Tracheoskopie scheiterte an dem oftmaligen Erbrechen des Pat., wir gaben daher den Versuch auf, ließen den Pat. während des Tages husten und wiederholten abends die Bronchoskopie in Chloroformnarkose. Die Inspektion des rechten Bronchus war ohne positiven Erfolg, im linken Bronchus konnte man zwei kleine Wirbelkörper mit $^1/_2$ *cm* Durchmesser sichten, welche noch miteinander gelenkig verbunden waren. Die Extraktion ging leicht von statten. Das Kind ist geheilt.

V. Ein Stück einer Kastanie in der Tiefe der Trachea.

Das Kind von zehn Jahren trug den Fremdkörper $1^1/_2$ Jahr in sich. Jetzt zeigt das Kind eine erschreckende Dyspnose. Unter Chloroformnarkose wird die Extraktion per tracheoscopiam superiorem vorgenommen. Heilung.

Digitized by Google
Original from UNIVERSITY OF CALIFORNIA
Generated on 2019-10-24 13:27 GMT / http://hdl.handle.net/2027/uc1.b3252761
Public Domain in the United States, Google-digitized / http://www.hathitrust.org/access_use#pd-us-google

VI. Ein Molar $2^1/_2$ Monate in einem Bronchus 3. Ordnung mit einem gefährlichen lokalen und allgemeinen Krankheitsbild.

Es handelte sich um einen $9^1/_2$ Jahre alten, wohlerzogenen, intelligenten Knaben. Von seiner Schwester begleitet, ging er zum Zahnarzt, der ihm links unten einen Molar extrahierte. Nach der Extraktion lachte der Knabe erfreut auf, förmlich im Reflex, in dem Moment sprang der Zahn aus der Zange, gellte am Supraorbitalrand des Zahnarztes und fiel wieder in den Mund des kleinen Pat. und kam so in die Luftwege. Es trat eine kurze Apnoe ein mit starken Schmerzen auf der Brust. Nach kurzer Zeit kam das Kind wieder zu sich.

Es zeigte nun oft Erstickungsanfälle, welche die Mutter sehr erschreckten. Ärzte wurden berufen. Um sich der verschiedenen Ratschläge und Meinungen zu erwehren, erzählte das Kind, es hätte den Zahn im Stuhl gesehen. Der Knabe bekam eine rechtseitige Pneumonie, welche bis zum Schulterblattwinkel reichte; mehrere Wochen später begann auch die Pneumonie links, das Vesiculäratmen schwand immer mehr und mehr.

Der Pat. zeigte nun ein veritables hektisches Fieber (37° des Morgens, 40° am Abend. Vier- bis fünfmal des Tages hustete er große Mengen Eiter aus. Man mußte sich die Frage stellen, ob nicht eine miliare Tuberkulose vorliege.

Endlich nahm man auf Rat eines Kollegen eine Röntgendurchleuchtung vor, welche zur Diagnose „Fremdkörper" verhalf.

Damals, an einem Montag, brachte man mir das Kind behufs Tracheoskopie, bzw. Extraktion.

Auf Grund so unbestimmter Vermutungen und einer unsicheren Röntgendiagnose konnte ich mich nicht entschließen, bei dem moribund aussehenden Kind einen so schweren Eingriff zu machen.

Kollege Klyneus machte daher eine zweite Röntgenographie, auf der man deutlich einen Fremdkörper sah.

Daraufhin nahm ich am Mittwoch, unterstützt durch die Liebenswürdigkeit der behandelnden Ärzte, die Extraktion per tracheoscopiam inferiorem vor.

In diesem schwierigen Falle wollte ich nicht die Tracheoscopia superior anwenden, welche mir sonst bei gesunden Pat. und frischen Fremdkörpern so gute Dienste geleistet hatte.

Nach Injektion von $^1/_2$ *cg* Novocain nahm ich die Tracheotomie in der Höhe des Isthmus vor, das Kind ertrug tapfer den Eingriff. Wir ließen dem Kinde eine Viertelstunde Zeit zur Erholung und leiteten nun eine ganz schwache Chloroformnarkose ein. Als ich ein Rohr mit 7 *mm* Durchmesser einführte, erwachte das Kind und reagierte mit krampfartigem Husten und Bewegungen, wobei es große Mengen Eiter und Schleim auswarf, der den Spiegel beschmutzte und die Tracheoskopie sehr erschwerte, da man fortwährend pumpen und reinigen mußte. Das Kind mußte festgehalten werden und es gelang

Digitized by Google
Original from UNIVERSITY OF CALIFORNIA
Generated on 2019-10-24 13:27 GMT / http://hdl.handle.net/2027/uc1.b3252761
Public Domain in the United States, Google-digitized / http://www.hathitrust.org/access_use#pd-us-google

in der Tiefe des linken Bronchus unterhalb einer sekundären Bifurkation die Krone des Zahnes einzustellen.

Fünf Minuten lang bemühte ich mich, den Zahn mit einer Pinzette zu fassen, sie glitt immer ab, aber endlich glaubte ich den Fremdkörper fest gefaßt zu haben, zog Tube und Pinzette heraus, letztere war aber leer. Ich führte das Rohr ein zweitesmal ein, um es noch ein letztesmal mit einer Hakenpinzette zu versuchen, auf die ich meine ganze Hoffnung setzte, wohl war ich mir klar darüber, daß ich, wenn ich daneben fasse, viel Schaden anrichten kann. Ich schob nun die Haken der Pinzette tief unter die Krone des Zahnes und schloß die Pinzette kräftig, in diesem Moment kam ein Guß Eiter und Schleim aus der Tiefe, daß ich nichts mehr sehen konnte.

Ich zog nun an der Pinzette und fühlte einen kräftigen Widerstand, so daß ich befürchtete, Lungengewebe mitgefaßt zu haben. Ich machte nun drehende und luxierende Bewegungen und fühlte das Instrument steigen, aber immer mit einem deutlich fühlbaren Widerstand.

Endlich erschien Zahn und Pinzette. Da keine Hämorrhagie folgte, konnten wir eine Verletzung des Lungengewebes durch die Pinzette ausschließen. Der gefühlte Widerstand kam daher, daß die Zahnwurzeln fest in das Lungengewebe eingedrungen waren. Durch Resorption des Zahngewebes waren auch die Wurzeln sehr spitz; da der Zahn außerdem noch schief in dem Bronchus lag, ergaben diese Umstände den kräftigen Widerstand.

Daß das Kind diesen langwierigen Eingriff ohne unangenehme Komplikationen überstand, muß in erster Linie dem Umstand zugeschrieben werden, daß wir während des Eingriffes keine Narkose dauernd angewandt haben.

Die Folgen der Operation waren außerordentlich erfreulich, das hektische Fieber, der Eiterauswurf, all das nahm rasch ab, das Kind erholte sich. Die völlige Genesung kam sehr bald zustande. Nach einem Monat waren die Lungen völlig normal.

Die Extraktion eines Fremdkörpers aus den Bronchien.

Von **Dr. Savin** aus Poitiers.
(Ehemaliger Hospitant der Klinik Chiari in Wien.)

(Mit einem Röntgenogramm.)

Übersetzung von Dr. Friedr. Neumann.

Das 7jährige Kind René L. wurde mir von seinem Hausarzte Dr. de Lavergne mit der Diagnose „Fremdkörper der Luftwege" gebracht.

Das Kind hatte eine Perle im Munde, wurde gestoßen und aspirierte in diesem Moment die Perle.

Am 31. I., fünf Stunden nach dem Vorfall, wurde das Kind, welches nur hie und da heftig hustete, mit dem Spiegel untersucht und dabei ein normaler Befund erhoben.

Digitized by Google
Original from UNIVERSITY OF CALIFORNIA
Generated on 2019-10-24 13:27 GMT / http://hdl.handle.net/2027/uc1.b3252761
Public Domain in the United States, Google-digitized / http://www.hathitrust.org/access_use#pd-us-google

Die Auskultation ergab abgeschwächtes Vesiculäratmen links mit pfeifenden und giemenden Atemgeräuschen.

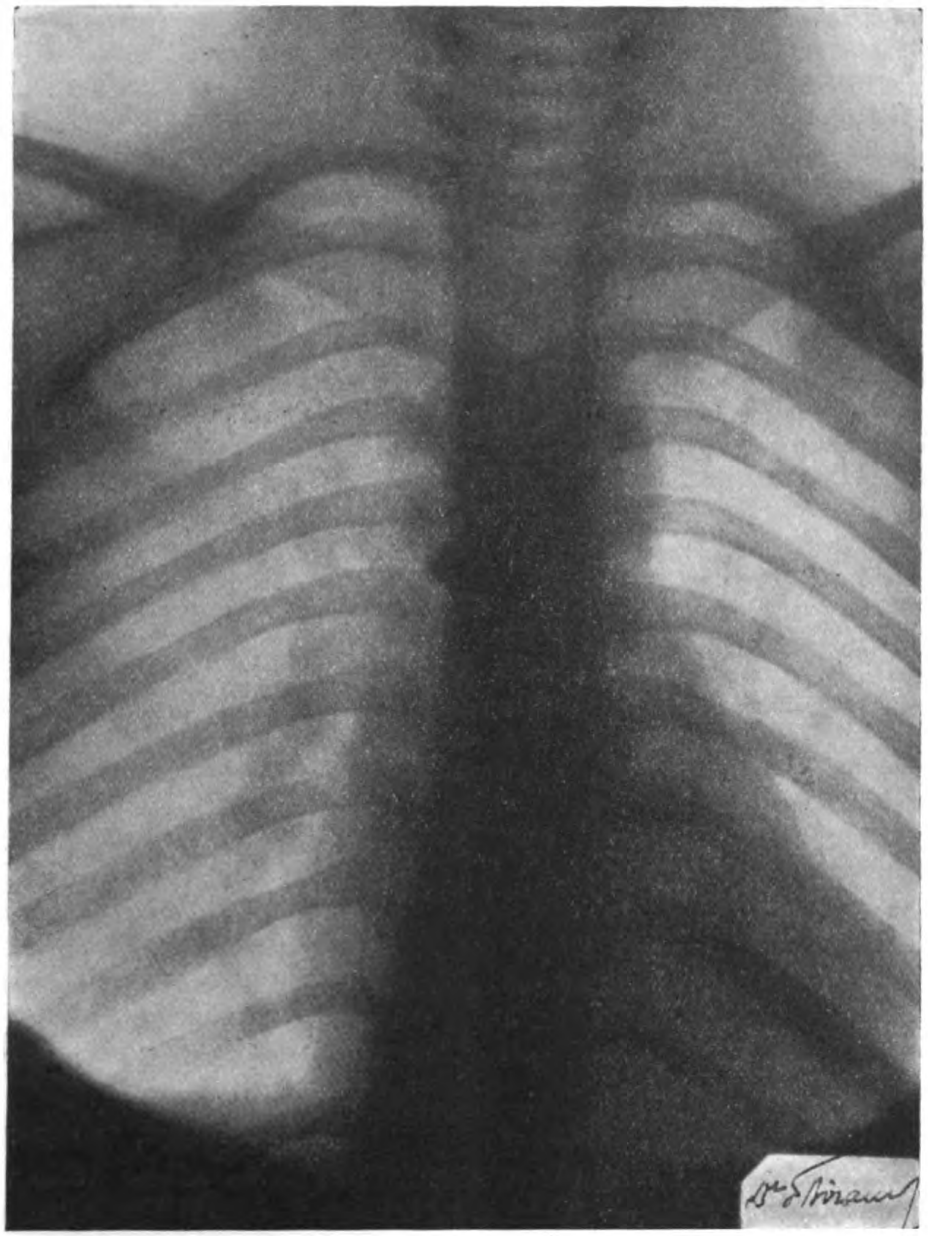

Die von Dr. Francis Biran angefertigte Röntgenographie ließ uns ebenso wie die anderen Symptome daran denken, daß der Fremdkörper im linken Bronchus unweit seiner Abgangsstelle von der Trachea festsitzen müsse.

Generated on 2019-10-24 13:27 GMT / http://hdl.handle.net/2027/uc1.b3252761
Public Domain in the United States, Google-digitized / http://www.hathitrust.org/access_use#pd-us-google
Digitized by Google
Original from UNIVERSITY OF CALIFORNIA

In der Nacht vom 1. zum 2. II. bekam das Kind heftige Erstickungsanfälle, die die Familie sehr beunruhigten, man schlug die Tracheoskopie vor.

Dr. Savin, Dr. Bessonnet und Dr. Leblage beschlossen, daß, wenn die obere Tracheoskopie unbefriedigend ausfallen sollte, man die untere Tracheoskopie ausführen würde.

Die obere Bronchoskopie wurde in Rückenlage in Narkose ausgeführt.

Das Rohr Nr. 7 wurde bis zur Bifurkation eingeführt, man sieht den Sporn.

In dem Moment, als man das Rohr neigt und es in den linken Bronchus einführt, stößt man auf einen schwarzen Fremdkörper, der den Bronchus fast verschließt.

Wir führten nun an Stelle des Rohres Nr. 7 das Rohr Nr. 8·5 ein; als wir in die tieferen Partien der Trachea kamen, fühlten wir einen harten Gegenstand gegen das Rohr schlagen, es war die Perle, die durch das erste Rohr, welches dilatierend wirkte, aus dem linken Bronchus herausluxiert war. In diesem Rohr 8·5 war nun die Perle vollständig sichtbar. Es gelang ohne Schwierigkeit, die Perle mit einer Hakenpinzette zu fassen und mitsamt dem Bronchoskop zu extrahieren.

Die Perle stellt schier für das Kind einen relativ großen Fremdkörper vor, der nicht tief in den Bronchialbaum eindringen konnte. Die Perle war mattschwarz, hatte im Durchmesser 8 *mm* und in der Mitte ein großes Loch, dadurch erschien die Perle im Radiogramm viereckig, durch das Loch aber konnte das Kind doch etwas atmen, daher die Atemgeräusche auf der linken Seite.

Am 3. II. wurden wir zu dem Kinde gerufen, welches ein akutes Larynxödem bekommen hatte, so daß wir gezwungen waren, die Tracheotomie vorzunehmen. Man muß bedenken, daß die Perle bei der Extraktion mit den Löffeln der Hakenpinzette einen Körper von 11—12 *mm* Durchmesser bildete, der natürlich beim Passieren des Kehlkopfes daselbst Verletzungen setzte. Der Larynx zeigte auch Ödem in der Gegend der Taschenfalte und an den Aryknorpeln. Man sah auch drei Ulcera, die der Pinzette entsprachen, zwei symmetrische in der Aryknorpelgegend und eine größere an der hinteren Partie des rechten Taschenbandes.

Am sechsten Tage (9. II.) konnte das Kind decanüliert werden, der Larynx war bereits wieder normal.

Am 12. II. demonstrierte ich das Kind in der Gesellschaft der Ärzte in Poitiers.

Epikrise: Die Fremdkörper der Bronchien sind, ohne eine besondere Rarität vorzustellen, doch nicht gar so häufig, so daß es angezeigt erscheint, eine genaue Statistik aufzustellen, die in sich fassen soll die Symptome, den Zustand des Pat. bei der Untersuchung, die Extraktion und die sich daraus ergebenden Komplikationen.

Bei vorliegendem Falle erscheint es wichtig und interessant, zu notieren:

1. Daß der Fremdkörper matt schwarz war, so daß er eine Höhle vortäuschte, als man durch das Rohr Nr. 7 blickte, und daß die Extraktion mit Rohr 8·5 leicht vor sich ging.

2. Das Loch durch die Perle gestattete eine gewisse Atmung, in dem Moment aber, wo das Loch nicht mit der Längsrichtung des Bronchus korrespondierte, trat Suffokation ein.

Digitized by Google
Original from UNIVERSITY OF CALIFORNIA
Generated on 2019-10-24 13:27 GMT / http://hdl.handle.net/2027/uc1.b3252761
Public Domain in the United States, Google-digitized / http://www.hathitrust.org/access_use#pd-us-google

3. Die relative Größe der Perle bedeutete eine Schwierigkeit bei der Extraktion und hatte Komplikationen zur Folge.

Wenn als Komplikation ein Ödem eintritt, so kommt dies meistens nicht von der Bronchoskopie selbst, sondern von der Extraktion, ein Umstand, auf den schon Killian hingewiesen hat (Gesellschaft Deutscher Laryngologen, Frankfurt 1911). So hatte auch im vorliegenden Falle der voluminöse Fremdkörper und die schwierige Extraktion das Glottisödem zur Folge.

Deshalb ziehen viele Autoren die Tracheotomie und die untere Tracheoskopie vor (Poryet, Archich intern. de Laryngol., Mars 1912).

Man kann annehmen, daß bei der heutigen Verfeinerung der Methode, ich erwähne nur die Konstruktion der nach der Körperlänge abgestuften Kinderrohre durch Killian, das konsekutive Larynxödem nach oberer Tracheoskopie ein seltenes Vorkommnis ist. In unserem Fall waren wir berechtigt, auch das Rohr Nr. 8·5 einzuführen, dagegen bedeutete die Passage des Fremdkörpers samt Pinzette ein entschiedenes Trauma der subglottischen Schleimhaut. Wenn es in einzelnen Fällen dennoch zum Larynxödem kommt, so sind dies Ausnahmen, die uns nicht dazu berechtigen, eine allgemein gültige Regel zu mißachten, die besagt, daß, die Beibehaltung einer gewissen Tubusgröße vorausgesetzt, eine obere Bronchoskopie auch für einen kindlichen Larynx gefahrlos ist.

Wie schon Marschik in der erwähnten Diskussion am Frankfurter Laryngologentag 1911 betont hat, ist der Verlauf eines Fremdkörperfalles nie vorher abzusehen und wird oft durch unvorhergesehene, kleine, ja äußerliche Zufälle wesentlich beeinflußt. Man weiß oft nicht, ob die Bronchoskopie im einzelnen Fall sich über die kanonische Zeit ausdehnen wird. Andrerseits bedeutet eine Tracheotomie, speziell für ein Kind, immer ein Plus an Gefährdung des Organismus, das man nur gezwungen wird mit in Kauf nehmen. Im vorliegenden Fall zwang uns das Ödem des Larynx, nur sechs Tage die Kanüle zu belassen. Es ist wahrscheinlich, daß Ödeme dieser Entstehungsart. d. h. traumatische Ödeme, keine sehr lange dauernden Komplikationen bedingen.

Neue Gefäßklemme für Ligaturen in der Tiefe.

Nach Dr. **Viktor Frühwald,** Assistent an der k. k. Universitätsklinik für Kehlkopf- und Nasenkrankheiten in Wien. (Vorstand Hofrat Chiari.)

(Mit 2 Figuren.)

Ein neues Instrument, welches bei Gefäßunterbindungen das Zurückgleiten des Fadens verhindern soll. Besonders bei Ligaturen, die in der Tiefe anzulegen sind, ist es oft mit großen Schwierigkeiten verbunden, den Faden über die Spitze der Gefäßklemme herumzulegen, dort festzuhalten und dann den

Digitized by Google
Original from UNIVERSITY OF CALIFORNIA
Generated on 2019-10-24 13:27 GMT / http://hdl.handle.net/2027/uc1.b3252761
Public Domain in the United States, Google-digitized / http://www.hathitrust.org/access_use#pd-us-google

Knoten zu schließen. Diesem Übelstand hilft dieses von mir angegebene Instrument in der Weise ab, daß man nach Fassung des blutenden Gefäßes um die Klemme einen lockeren Knoten legt, diesen dann mit Hilfe des an der einen Branche befindlichen Schiebers an die Spitze rückt, wo er fixiert bleibt

Fig. 1.

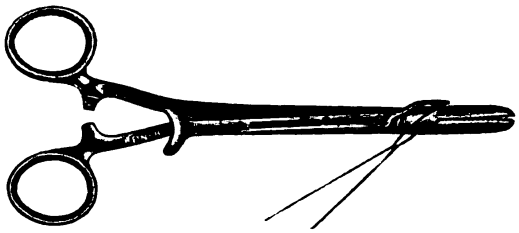

Fig. 2.

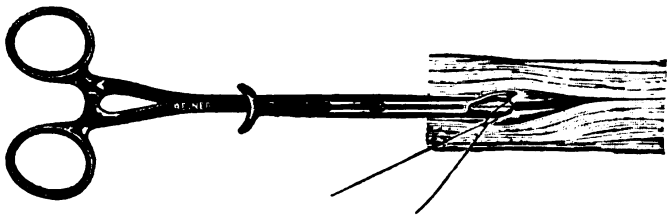

und dann einfach den Knoten zuzieht. Die Abbildung 1 zeigt das Instrument nach Anlegung des lockeren Knotens, bei Abbildung 2 sieht man diesen an Ort und Stelle gebracht. Die Klemme ist erhältlich bei Firma H. Reiner, Wien, IX., Van Swietengasse 10.

Vereinsberichte.

42. Versammlung der Deutschen Gesellschaft für Chirurgie zu Berlin.

(Berichterstatter: Privatdozent Dr. M. Katzenstein.)

Müller (Rostock): **Zur Entstehung und Behandlung der Gasphlegmonen.**

Die Ätiologie der Erkrankung ist keine einheitliche, jedoch wird sie meistens durch den Bacillus caps. aerogenes hervorgerufen. Die schweren Fälle (meist nach Schußverletzungen) geben eine schlechte Prognose. Günstiger stehen die mittelschweren Fälle, die nach Verletzungen der Mundhöhle sowie nach Operationen der Magen-Darmschleimhaut, auch nach der Intervalloperation der Appendicitis vorkommen. Hier liegt meistens eine Mischinfektion vor. Die Therapie der Erkrankung bestand bisher in frühzeitigen und ausgiebigen Inzisionen.

Generated on 2019-10-24 13:27 GMT / http://hdl.handle.net/2027/uc1.b3252761
Public Domain in the United States, Google-digitized / http://www.hathitrust.org/access_use#pd-us-google
Digitized by Google
Original from UNIVERSITY OF CALIFORNIA

Die Mortalität betrug im ganzen 30%. Berücksichtigt man nur die schweren Fälle allein, so liegt eine Mortalität von 80% vor. Vortragender selbst hat im Anschluß an eine aseptische Kniegelenksoperation eine derartige Gasphlegmone entstehen sehen. Wie die bakteriologische Untersuchung ergab, lag eine Reinfektion durch den Bacillus aerogenes vor. In diesem Falle brachten die von Thiriard eingeführten Sauerstoffinsufflationen momentan eine Besserung des schweren Allgemeinzustandes. Vorübergehend wurde dieser jedoch wieder schlechter, um bei nochmaliger Anwendung der Sauerstoffinsufflationen in eine endgültige Heilung dieser gefährlichen Komplikation überzugehen.

Diskussion.

Kirschner (Königsberg) hat auf dem Kriegsschauplatz des Balkankrieges zwei solcher Fälle von Gasphlegmone gesehen. Im ersten im Anschluß an die Zerschmetterung des Unterschenkelknochens. Heilung durch Amputation. Im zweiten Falle trat die Gasphlegmone im Anschluß an einen Schulterschuß auf, breite Spaltungen führten zur Heilung.

Wohlgemuth (Berlin) hat auch bei anderen Eiterungen günstige Erfolge durch die Sauerstoffinjektion gesehen.

W. Kausch (Berlin): **Über Collargol.**

Bei echter Sepsis mit remittierendem Fieber hat Kausch das Collargol Credé nie im Stich gelassen. Kausch demonstriert zunächst eine Anzahl solcher Temperaturkurven; die Temperatur steigt zuerst meist noch an, fällt dann entweder rapid zur Norm oder auch allmählich. Gegen ein zufälliges Zusammentreffen von spontanem Temperaturabfall und Collargolinjektion spricht die Regelmäßigkeit dieses Vorkommnisses. Noch beweisender sind die Fälle, in denen Collargol nochmals eingespritzt werden mußte, weil es zunächst nur vorübergehend half. Demonstration von fünf solcher Kurven.

Geringen oder keinen Erfolg sah Kausch bei Sepsis mit kontinuierlichem hohen Fieber. Demonstration zweier solcher Kurven.

Bei kleinen Eiterherden hilft Collargol auch, nicht bei größeren. Ausgezeichnet wirkt es, wenn das Fieber nach Eröffnung der Eiterherde bestehen bleibt. Demonstration dreier solcher Kurven (Diphtheriehalsabsceß, Ohrsepsis, Empyem).

Prophylaktisch hat Kausch bisher Collargol noch nicht angewandt, wird es aber tun.

Kausch verwendet ausschließlich das von Credé angegebene Heydensche Präparat. Die intravenöse Injektion ist die einzig rationelle Methode, die rectale kommt nur in Betracht, wenn die intravenöse nicht gelingt oder nicht gestattet wird.

Bei kleineren Dosen, bis 20 cm^3, versucht Kausch die percutane Einspritzung in die Vene, bei der geringsten Schwierigkeit wird die Vene freigelegt. Die gewöhnliche Dosis ist 10 cm^3 der 2%igen Lösung, bei ausbleibender Wirkung und schwerster Sepsis täglich oder jeden zweiten Tag 20 bis 30 cm^3. Die Injektion muß außerordentlich langsam geschehen, dann ist sie völlig gefahrlos.

Dann hat Kausch 11 Fälle von inoperablem Krebs mit großen Collargoldosen behandelt, bis 100 cm^3, einen Teil davon kombiniert mit Röntgenstrahlen. Geheilt wurde kein Fall; die Pat. ließen allerdings auch nicht energische Fortsetzung der Behandlung zu.

Generated on 2019-10-24 13:27 GMT / http://hdl.handle.net/2027/uc1.b3252761
Public Domain in the United States, Google-digitized / http://www.hathitrust.org/access_use#pd-us-google
Digitized by Google
Original from UNIVERSITY OF CALIFORNIA

Ein Fall von Leberkrebs, solitäre, freigelegte Metastase nach Magencarcinomresektion, wurde deutlich vorübergehend gebessert. Ein Fall zeigte bei der Sektion in den multipeln Knochenmetastasen überall hämorrhagische Cysten (Demonstration); ein Zusammenhang mit der Collargolbehandlung ist nicht von der Hand zu weisen. Ein Fall starb im Anschluß an die Collargolinjektion (80 cm^3) drei Tage nach derselben. Die Niere war mit Silber vollgepfropft.

Die Versuche mit Collargol bei Carcinom wurden fortgesetzt, außerdem solche mit anderen Schwermetallen.

Diskussion.

Pflugrad (Salzwedel) hat in vier Fällen von inoperablem Carcinom große Dosen von Callargol nach dem Kauschschen Vorschlage injiziert und danach stets eine Reaktion, bestehend in abnormen Sensationen im Tumor und Euphorie gesehen. Auch traten Besserungen auf. Bei einem Falle von Struma maligna trat jedoch eine hämorrhagische Nephritis, die zum Tode führte, danach ein. Die Drüsenmetastasen waren in diesem Falle zurückgegangen.

Eyff (Nimptsch) hat von der Anwendung des Collargols bei puerperaler Sepsis keine sicheren Erfolge gesehen. Dagegen hat er mit gutem Erfolg bei Erysipel zweimal das Collargol intravenös angewendet. Es wurden mehrere Tage hintereinander 10 g Collargol intravenös injiziert.

Bier (Berlin) warnt vor der Überschätzung der Reaktion, die nach Anwendung irgendwelcher Mittel bei Carcinom auftritt. Er hat solche Reaktionen bei den verschiedensten Anwendungen beobachtet, ohne aber je eine Dauerheilung zu sehen.

Schlossmann (Tübingen): **Welchen praktischen Wert haben Blutgerinnungsbestimmungen für die Chirurgie?**

Die Grundlage zur praktischen Verwertung von Blutgerinnungsbestimmungen ist das Vorhandensein eines möglichst einfach zu handhabenden, dabei möglichst genau arbeitenden Gerinnungsapparates. Redner hält für die Praxis den von Bürker angegebenen für am zweckmäßigsten.

Gerinnungsbestimmungen sind in diagnostischer Beziehung chirurgisch wertvoll zur Erkennung verkappter und unvollständiger Hämophiliefälle, bei denen die klinischen Bluterscheinungen mehr oder weniger fehlen, trotzdem Schwergerinnbarkeit des Blutes vorhanden ist.

Als differentialdiagnostisches Hilfsmittel für klinisch zweifelhafte Fälle von Hyper- oder Hypothyreoidismus (Kocher) bewährten sich die Gerinnungsuntersuchungen des Blutes nicht. Nur bei ausgesprochenen Fällen von Basedow oder Myxödem fanden sich schwache Gerinnungsveränderungen in dem von Kottmann festgestellten Sinne.

Prognostisch sind Gerinnungsbestimmungen sehr bedeutungsvoll bei chirurgischen Eingriffen bei Cholämie. Sie geben einen guten prognostischen Anhalt sowohl für die allgemeine Widerstandskraft des cholämischen Organismus als auch für die Größe der eventuell zu erwartenden Nachblutungsgefahren.

Die therapeutischen Folgewirkungen der Gerinnungsuntersuchungen sind bisher praktisch noch wenig befriedigend. Mittel zur allgemeinen Beeinflussung von Gerinnungsstörungen sind durchaus unsicher in ihrer Wirkung. Fortschritte hat nur die lokale Blutstillung gemacht durch Anwendung gerinnungsfördernder Gewebssäfte. Die nach der Methode des Redners steril und haltbar bereiteten Preßsäfte aus menschlichen Strumen und tierischem Organgewebe

Digitized by Google
Original from UNIVERSITY OF CALIFORNIA
Generated on 2019-10-24 13:27 GMT / http://hdl.handle.net/2027/uc1.b3252761
Public Domain in the United States, Google-digitized / http://www.hathitrust.org/access_use#pd-us-google

haben ihre gute blutstillende Wirkung bei parenchymatösen Operationsblutungen und besonders bei Blutungen infolge krankhafter Gerinnungsverhältnisse bewährt.

Diskussion.

Unger (Berlin) weist darauf hin, daß bei vergleichenden experimentellen Untersuchungen über den Einfluß gewisser Substanzen auf die Gerinnbarkeit des Blutes das zu untersuchende Blut in der Weise dem Gefäß entnommen werden muß, daß es nur das Endothel berührt. Es muß die Vermischung des Blutes mit auch nur geringen Mengen von Gewebssaft vermieden werden. Die Gerinnungsfähigkeit des Blutes wird durch konzentrierte Salzlösungen außerordentlich erhöht.

Petroff (Petersburg): Es ist praktisch, nicht nur die zu langsame, sondern auch die zu rasche Gerinnung des Blutes, besonders bei der Extremitätengangrän zu berücksichtigen. Die gerinnungsbeschleunigende Eigenschaft des Preßsaftes kann auch er bestätigen.

Wrede (Jena): **Über Herzmassage.**

Bei plötzlicher Herzsynkope bezweckt die direkte Herzmassage zunächst eine Blutzirkulation, durch die das Chloroform den Gewebszellen entrissen werden soll. Daß tatsächlich eine solche Zirkulation möglich ist, hat Vortragender durch ein Experiment erwiesen. Beim toten Hunde wurde eine solche Herzmassage ausgeführt und ein Farbstoff in die Vena jugularis injiziert. Dieser Farbstoff konnte in Arterien, sowie auch in der Vena portarum nachgewiesen werden.

Weiterhin soll durch die Herzmassage eine mechanische Erregung auf das Herz ausgeübt werden, vor allem aber soll damit eine Zirkulation in den Gefäßen des Herzens erzielt werden. Die Vorbedingung hierfür ist, daß ein hoher Druck in der Aorta vorhanden ist, damit das aus dem Herzen ausströmende Blut nicht nur in diese, sondern auch in die Herzgefäße fließt. Diese Druckerhöhung in der Aorta wird erreicht durch Hochlagerung, Abbindung der unteren Extremitäten, Injektion von Nebennierenpräparaten, sowie auch durch Erregung der Medulla oblongata.

Sehr wichtig ist die künstliche Atmung, weil hierdurch vor allem das Narkoticum eliminiert wird. Die verschiedenen Gewebe sind verschieden empfindlich gegenüber dem Aussetzen des Blutstromes. Das Großhirn kann schätzungsweise nur 15 Minuten der Blutzirkulation entbehren, ohne abzusterben, während das Herz bei künstlicher Durchblutung noch 24 Stunden nach Aufhören der Blutzirkulation rhythmisch zu schlagen beginnt. Demnach muß spätestens zehn Minuten nach Beginn der Herzsynkope mit der Herzmassage begonnen werden wegen der Gefahr des Gehirntodes. Die Herzmassage muß möglichst lange fortgesetzt werden. Vortragender hat bei einem Pat. noch nach $1^1/_2$ Stunden das Auftreten normaler Herzkontraktionen beobachtet. Der Kranke ging allerdings gleichwohl nach drei Tagen unter den Erscheinungen des Herztodes zugrunde. Bei der Sektion fanden sich circumscripte Nekrosen, die Vortragender auf eine zu kräftige Herzmassage zurückführt. Einschlägige Experimente, die noch nicht abgeschlossen sind, bestätigen diese Auffassung. Auf Grund dieser Beobachtung empfiehlt Vortragender in allen Fällen schwerer Herzsynkope die Anwendung der direkten Herzmassage.

Digitized by Google
Original from UNIVERSITY OF CALIFORNIA
Generated on 2019-10-24 13:27 GMT / http://hdl.handle.net/2027/uc1.b3252761
Public Domain in the United States, Google-digitized / http://www.hathitrust.org/access_use#pd-us-google

Diskussion.

Kümmell (Hamburg) hat in zwei Fällen von Herzsynkope, die nach Ausführung der Laparotomie auftrat, die direkte Herzmassage vom Zwerchfell aus ausgeführt und in beiden Fällen eine Heilung erzielt.

Sievers (Leipzig) hat Experimente ausgeführt über den Einfluß der künstlichen Atmung, Sauerstoffinjektion in das Blut, sowie von Natrium percarbonicum. Die Experimente bezweckten die Beantwortung der Frage, wie lange Aorta und Art. pulmonalis bei der Trendelenburgschen Operation ohne Tod des Tieres komprimiert werden können. Ohne künstliche Atmung: $2^1/_2$ Minuten. Mit künstlicher Atmung: $3^1/_4$—4 Minuten. Sauerstoffinjektion: $5^1/_2$ Minuten. Herzmassage: $6^1/_2$ Minuten. Natrium percarbonicum in die Blutbahn: $3^1/_2$ Minuten. Sauerstoffinjektion in die Blutbahn plus Adrenalininjektion ins Herz: 7—8 Minuten.

Wendel (Magdeburg) hat bei einer Herzsynkope, die während einer Laparotomie auftrat, durch Herzmassage vom Zwerchfell aus die Pat. retten können. In einem zweiten Falle, bei dem er die Herzmassage nach Eröffnung des Thorax ausführen mußte, lebte zwar der Pat. noch 24 Stunden, ging aber dann, ohne das Bewußtsein wieder erlangt zu haben, zugrunde.

Stammler (Hamburg): **Behandlung bösartiger Geschwülste mit dem eigenen Tumorextrakt. Demonstration eines geheilten Falles.**

Demonstration einer 65jährigen Pat., bei der ein rezidivierendes Uteruscarcinom mit Metastasen durch Behandlung mit dem eigenen Tumor vollkommen zum Verschwinden gebracht wurde. Der Tumorextrakt wurde aus einer Drüsenmetastase hergestellt und stellt einen sterilen wässerigen Auszug dar, der mit etwas Toluol versetzt wurde. Injiziert wurde, nachdem das Extrakt zwei Tage der Autolyse überlassen war. Vortragender berichtet über seine Erfahrungen mit dieser Methode und erwähnt einige Fälle, bei denen eine deutliche Einwirkung auf den Tumor zu beachten war. Ein Fall von Schleimkrebs des Netzes ist sehr gebessert. Vortragender erinnert daran, daß schon einige Fälle publiziert sind, wo maligne Tumoren durch Behandlung mit dem eigenen Tumorbrei geheilt wurden.

Wenn er auch dieser Therapie keine allzu große Bedeutung beilegen möchte, so empfiehlt er sie doch in allen Fällen, wo es möglich ist, steriles identisches Tumormaterial zu bekommen, und in Kombination mit anderen Methoden.

Oehlecker (Hamburg): **Demonstration einiger interessanter und seltener Röntgenbilder.**

Oesophaguscarcinommetastasen in den Knochen beider Schultern und im Nasenseptum. — Übersichtsbilder von der ganzen Halswirbelsäule mit einer neuen Kassette mit Schulterausschnitt. — Verdrängung des Mediastinums und des Oesophagus bei akutem Hämatopneumothorax.

Vorschütz (Cöln): **Behandlung septischer Prozesse durch Darreichung von Alkalien.**

Die Darreichung der Alkalien bei septischen Prozessen auf Grund der im Körper auftretenden Säuren und der physiologischen Wirkung der Alkalien wurde seit Jahren in der chirurgischen Klinik von Herrn Geheimrat Tilman vorgenommen, indem bei schweren Eiterungen mit septischem Charakter hohe Alkalidosen verabreicht wurden, 10—20 *g* bei Erwachsenen, 5—10 *g* bei Kindern. Um im Experiment die Anschauung am lebenden Tier zu beweisen, welche von Ehrlich an Serumplatten schon im Jahre 1890 auf Grund seiner Ex-

Digitized by Google
Original from UNIVERSITY OF CALIFORNIA
Generated on 2019-10-24 13:27 GMT / http://hdl.handle.net/2027/uc1.b3252761
Public Domain in the United States, Google-digitized / http://www.hathitrust.org/access_use#pd-us-google

perimente ausgesprochen wurde, daß die baktericide Kraft des Blutes abhängig sei von seinen Salzen, wurde das Blut von Kaninchen angesäuert und dann eine bestimmte Menge Ricin eingespritzt. Hierbei zeigte sich — es wurden 50 cm^3 einer $^1/_{10}$-Normalsalzsäurelösung eingeführt —, daß das so angesäuerte Blut nicht imstande war, dieselbe Menge Gift zu binden als das normale Blut. Wenn man durch entsprechende Mengen Alkali die Ansäuerung behob, blieben die Tiere am Leben.

Die günstigen Erfolge der Alkalien beruhen 1. auf ihrer katalytischen Wirkung, 2. auf Wasserzurückhaltung im Gewebe (Turgescenz, Ödem), 3. auf ihrer Nierenwirkung, indem eine starke Vermehrung des Urins auftritt, 4. auf der starken Sekretion der Drüsen, die für den Verdauungstractus einen größeren Appetit bedeuten, 5. in der Erhöhung des Blutdruckes.

Ch. Girard (Genf): **Dysphagia und Dyspnoe lusoria.**

Als Dysphagia lusoria bezeichnete der englische Arzt Bayford vor ungefähr einem Jahrhundert die Dysphagie, welche entsteht, wenn die Arteria subclavia dextra auf der linken Seite des Aortenbogens entspringt und als Subclavia dextra recurrens, zwischen Speiseröhre und Wirbelsäule oder Trachea, quer verläuft, um zur rechten oberen Extremität zu gelangen. Der Druck des Gefäßes auf den Oesophagus, namentlich bei starker Arterienfüllung, kann Schlingbeschwerden verursachen. Diese Dysphagia lusoria (ex lusu naturae, wie man damals die angeborenen Anomalien nannte) ist in Vergessenheit geraten, nachdem eine Reihe von Autoren das Vorkommen eines solchen Zustandes leugneten. Im Jahre 1880 äußerte sich Franz König dahin, daß es in der damaligen neueren Literatur kein einziges verbürgtes Beispiel dieser Art gebe.

Girard hat jedoch in den letzten Jahren Gelegenheit gehabt, zwei Fälle von Dysphagia lusoria zu beobachten und operativ zu behandeln. Aber diese Fälle zeichneten sich dadurch aus, daß die Arteria subclavia recurrens nicht hinter der Trachea oder dem Oesophagus, sondern, was siel seltener ist, prätracheal verlief, so daß es nicht nur zu einer Dysphagia infolge indirekten Druckes, sondern auch, durch direkte Kompression der Luftröhre, zu einer Dyspnoe lusoria gekommen ist.

In einem Fall, Frau von 22 Jahren, bestand außerdem noch die Thymusdrüse. Die Diagnose war übrigens darauf gestellt worden. Bei der Exstirpation der ziemlich dünnen Thymus mußte man sich überzeugen, daß die Druckerscheinungen durch die Anwesenheit der Drüse nicht erklärlich seien. Beim weiteren Nachforschen fand sich, auf der Trachea direkt aufliegend, die quer verlaufende Arteria subclavia dextra recurrens. Durch eine Arteriopexie gegen das Manubrium, Umschlingung des Gefäßes mittelst eines gestielten Streifens aus dem sehnigen Rande des linken Musculus sternomastoideus mit Naht des freien Endes am unteren Ansatz des rechten Sternomastoideus konnte die Arterie von der Trachea entfernt gehalten werden. Die Pat. ist sofort von ihren Beschwerden befreit worden.

Im anderen Falle (48jähriger Mann) waren früher die vorhandenen Erscheinungen von Tracheostenose und Dysphagie auf die Anwesenheit eines bilateralen Kropfes zurückgeführt worden. Ein Chirurg entfernte die eine Kropfhälfte, aber unter Zurücklassung einer Stimmbandlähmung (Recurrensverletzung) und ohne jede Besserung der Beschwerden.

Ein anderer Chirurg entfernte später den größten Teil der anderen Kropfhälfte, ebenfalls ohne Erfolg. Darauf trat eine ausgesprochene Cachexia thyreoipriva ein.

Digitized by Google
Original from UNIVERSITY OF CALIFORNIA
Generated on 2019-10-24 13:27 GMT / http://hdl.handle.net/2027/uc1.b3252761
Public Domain in the United States, Google-digitized / http://www.hathitrust.org/access_use#pd-us-google

Girard entschloß sich, den Pat. operativ zu behandeln, in der Absicht, durch successive Eingriffe zuerst die Cachexia thyreoipriya durch Implantation von gesundem Schilddrüsengewebe vor der Luftröhre zu heben, dann eine Anastomose des Stumpfes vom Nervus recurrens mit dem Nervus descendens hypoglossi vorzunehmen und zuletzt die vermeintlich durch Kropfdruck entstandene Trachealstenose plastisch zu korrigieren. Der letzte Eingriff wurde nicht ausgeführt, weil als Ursache der Schluck- und Atmungsbeschwerden der abnorme Verlauf der Arteria subclavia dextra vorgefunden wurde. Eine Arteriopexie half auch hier in vollkommener Weise, soweit es sich nur um die Dysphagie handelte. Die Dyspnoe hingegen wurde in diesem Falle nur auf einige Monate gebessert und stellte sich später wieder ein, so daß Pat. in einer anderen Stadt, wo er sich damals aufhielt, schließlich tracheotomiert werden mußte. Offenbar war beim Alter des Pat. die von narbigen Geweben umgebene Trachea außerstande, sich zu erholen.

Klapp (Berlin): **Über einen neuen Überdruckapparat.**

Klapp hat den Vorversuch gemacht, die bisher nicht völlig gelösten Forderungen bei seiner Konstruktion zu berücksichtigen, und zwar hauptsächlich die Vermeidung des Erbrechens und die Vermeidung der Aufblähung des Magens. Diese beiden Forderungen sind dadurch gelöst, daß die Luft durch zwei in die Nase eingesteckte elastische Röhrchen eingeblasen und eine Magensonde in den Magen eingeführt wird. Nach dem Prinzip der kommunizierenden Röhren wird eine Ansammlung von Luft im Magen verhindert, der Mageninhalt fließt durch den Katheter ab. Im übrigen ist auf möglichste Einfachheit Rücksicht genommen. Der Luftdruck wird durch einen Blasebalg erzeugt, die Gleichmäßigkeit des Luftstromes durch einen am Anfang und Ende der Schlauchleitung eingeschalteten elastischen Beutel gewährleistet.

Plastische Chirurgie.

Hildebrand (Berlin): **Über die Behandlung der Facialislähmung mit Muskelplastik.**

Ein junges Mädchen litt infolge einer Ohrenoperation an einer Facialislähmung, zu deren Heilung schon vorher neun Operationen der verschiedensten Art ausgeführt worden waren. Vortragender hat durch Verlagerung der sternalen Partie des Sternocleidomastoideus an den Mundwinkel eine wesentliche Besserung des Zustandes zu erzielen vermocht. Die Pat. wird demonstriert.

Stein (Wiesbaden): **Operative Korrektur der Facialislähmung.**

Vortragender hat in einem Falle, in welchem ohne Erfolg von anderer Seite eine Nervenplastik bei kompletter, seit vielen Jahren bestehender Facialislähmung versucht worden war, die kosmetische Korrektur des Leidens durch eine freie Fascienplastik vorgenommen. Ein aus der Oberschenkelfascie präparierter, 20 *cm* langer und 2 *cm* breiter Fascienstreifen wurde von der Jochbeingegend her mit einem besonderen Instrument durch die Wange zu dem Mundwinkel der gelähmten Seite geführt und von dort wieder durch die Wange nach dem Jochbogen zurückgeleitet. Auf diese Weise wurde der herabhängende Mundwinkel mit Hilfe der Fascie an dem Jochbogen aufgehängt. Am Mundwinkel war als Voroperation drei Wochen vor Vornahme des Haupteingriffs ein kleines subcutanes Paraffindepot geschaffen worden, welches dem um dasselbe herumgeführten Fascienstreifen als Widerlager diente. Der Erfolg der Operation war gut und hat sich bisher ein Jahr lang erhalten. Die Operation eignet sich sowohl für Fälle, in denen eine Heilung der kompletten Facialis-

Generated on 2019-10-24 13:27 GMT / http://hdl.handle.net/2027/uc1.b3252761
Public Domain in the United States, Google-digitized / http://www.hathitrust.org/access_use#pd-us-google
Digitized by Google
Original from UNIVERSITY OF CALIFORNIA

lähmung auf andere Weise nicht gelang, als auch als Ersatz dieser Methoden, solange sichere chirurgische Methoden zur Heilung der Lähmung noch nicht zur Verfügung stehen. In psychischer Beziehung ist der Eingriff außerordentlich wirksam, und in sozialer Hinsicht ist er in vielen Fällen sehr vorteilhaft.

Diskussion.

Kofmann (Odessa) hat in einem Falle von Ostitis fibrosa der rechten Augenhöhle durch plastische Operation eine wesentliche Besserung erzielt.

Schmieden (Berlin): **Ersatz von Unterkieferdefekten.**

Der Vortragende hat sehr viel Gelegenheit gehabt, Erfahrungen über die freie Knochenverpflanzung zu sammeln, und bevorzugt dieses Verfahren auch für den Ersatz von Kontinuitätsdefekten des Unterkiefers. Er zeigt einen Pat., dem durch Knocheneiterung mit Sequesterbildung fast der ganze linkseitige horizontale Unterkieferast verloren gegangen war und bei dem Operationen von anderer Hand zur Wiederherstellung der Kontinuität des Knochens versagt hatten. Mit Prothesenbehandlung war nichts mehr zu erreichen, da kaum noch Zähne vorhanden waren. Unter Vorlegung einer schematischen Zeichnung erörtert Vortragender, wie er durch sechs feste Drahtnähte eine starke Knochenspange zum Ersatz des Defektes einfügte, nachdem die stark atrophischen Stümpfe unter peinlicher Vermeidung einer Eröffnung der Mundhöhle freigelegt waren. Während der Operation und später bis zum Festwerden des Implantats wurde durch eine von Prof. Schröder angefertigte Prothese die richtige Stellung des ganzen Unterkiefers garantiert. Ideale Heilung mit voller knöcherner Festigkeit. In einem zweiten Falle von traumatischem Defekt des Unterkiefers wurde ebenfalls die freie Knochenplastik angewandt mit Einsetzung eines ganz besonders nach Modell geformten Knochenstückes aus der Tibia, welches durch seine Gestalt eine Spreizung der zu der typischen Dislokation der losen Unterkieferfragmente neigenden Stümpfe gewährleistete. In dieser Stellung wurde das an einer Zeichnung illustrierte Knochenersatzstück mit Drahtnähten fest fixiert. Leider verstarb der Kranke vor der Heilung an Pneumonie.

Der Vortragende fordert, Unterkieferdefekte nach Möglichkeit durch freie Knochenverpflanzung zu decken, die beim Geschlossenbleiben der Mundhöhle während der Operation beste Chancen für Einheilung und spätere knöcherne Festigkeit bieten. Die Knochenstücke müssen durch absolut sichere Drahtnähte eine primäre, hochgradige Festigkeit erlangen und müssen sorgfältig nach Form zugeschnitten sein. Während und längere Zeit nach der Operation muß eine Prothese für Normalstellung der Unterkieferfragmente Sorge tragen.

Carl (Königsberg i. Pr.): **Eine neue Anwendungsweise der Hochfrequenz in der Chirurgie.**

Vortragender berichtet über die Erfolge der Hochfrequenzbehandlung der Angiome. Nach der ersten Mitteilung von Hoffmann (Meran) über die blutstillende Wirkung der Hochfrequenzströme hat Vortragender diese Therapie auf angiomatöse Bildungen verschiedenster Art angewendet.

Ausgewählt wurden hauptsächlich solche Pat., bei denen die bisher üblichen Behandlungsmethoden nicht anwendbar schienen. Es folgt Demonstration von Bildern.

1. Ausgedehntes Cavernom an Zunge und Unterlippen eines dreijährigen Knaben, sechsmal behandelt.

Digitized by Google
Original from UNIVERSITY OF CALIFORNIA
Generated on 2019-10-24 13:29 GMT / http://hdl.handle.net/2027/uc1.b3252761
Public Domain in the United States, Google-digitized / http://www.hathitrust.org/access_use#pd-us-google

2. Teleangiektasien am rechten Schultergürtel und am ganzen rechten Arm bei einem zehnjährigen Knaben.

3. Circumscriptes Cavernom an der rechten Hälfte der Unterlippe und ausgedehnteres an der rechten Zungenhälfte.

Außerdem noch andere Fälle, die nicht im Bilde vorgeführt werden. Demonstration von Bildern nach der Behandlung. Als Stromquelle dient ein Diathermieapparat von Reiniger, Gebbert und Schall. Bei Beginn der Behandlung Verwendung kleiner Funken, dann steigend. Bei Kindern bipolare Abnahme des Stromes.

Schilderung der Wirkung auf das Gewebe: Schorfbildung mit anämischer Peripherie, die nach einigen Minuten abklingt. Später Abstoßung der Schorfe. Vernarbung und Schrumpfung der cavernösen Teile in der Umgebung.

Bei der Behandlung erfolgt meist keine Blutung, Schmerzen gering. Schilderung der Einwirkung auf die Gefäßwände, physikalische Erklärung der Wärmeentwicklung.

Darstellung der Unterschiede gegen die Paquelin-Behandlung. Demonstration einer durch Emaille gegen die Umgebung isolierten Nadel zur Behandlung von Angiomen mit normaler Hautbedeckung.

Klapp: **Über eine Methode der Tonsillektomie.**

Die technische Frage der Tonsillektomie ist noch nicht als gelöst zu betrachten. Die Indikation zur vollständigen Entfernung erkrankter Tonsillen würde weiter gesteckt werden können, wenn die Operation einfach und nicht gefährlicher als die Tonsillotomie wäre.

Vortragender gebraucht zur Tonsillektomie ein Instrument, welches der Luerschen Hohlmeißelzange am nächsten kommt. Es mit zwei hohlmeißelartigen Fortsätzen ausgestattet, die ober- und unterhalb der Tonsille in die Gaumenpfeilernische eingesetzt werden. In einer größeren Reihe von Fällen hat es sich ergeben, daß die Tonsillen ganz radikal entfernt werden können. Es gehört natürlich eine gewisse Übung dazu, das Instrument zu führen.

Ach (München): **Beitrag zur Oesophaguschirurgie.**

Vortragender führt folgendes aus: Dem endothorakalen Speiseröhrenersatz nach Resektion des Oesophagus hängen verschiedene Mängel an, einerseits sind es die technischen Schwierigkeiten bei der Operation selbst, andrerseits postoperative Störungen, so die erhöhte Gefahr der Pneumonie, die Zwerchfellhernien und vor allem die Infektion der Pleurahöhle, die zum Teil bedingt ist durch die langdauernde Operation, vor allen Dingen aber auf die Nahtinsuffizienz zurückzuführen ist. Da diese erwähnten Punkte nicht mit Sicherheit ausgeschaltet werden können und der blinde Verschluß des oberen Resektionsstumpfes erfahrungsgemäß zur Perforation führt, kam Vortragender auf den Gedanken, den oberen Teil des Oesophagus überhaupt in toto zu entfernen. Dies erreichte er dadurch, daß er den oberen Oesophagusstumpf unter Invagination desselben nach oben extrahierte. Er baute die Extraktionsmethode an einer großen Versuchsreihe beim Hunde für alle Möglichkeiten aus, die uns das Oesophaguscarcinom beim Menschen bieten konnte, und übertrug schließlich das Verfahren auch auf den Menschen, wo es bei vier Pat. Anwendung fand.

Die Extraktion des Oesophagus läßt sich leicht bewerkstelligen, erfolgt bei langsamer Extraktion ohne Nebenverletzungen und geht ohne eine nennenswerte Blutung einher. Als Kontraindikation für die Extraktionsmethode sieht er stark ausgedehnte, eventuell verkalkte Bronchialdrüsen an, worüber eine Röntgenaufnahme Aufklärung verschafft. Bei der Extraktionsmethode besteht

Generated on 2019-10-24 13:29 GMT / http://hdl.handle.net/2027/uc1.b3252761
Public Domain in the United States, Google-digitized / http://www.hathitrust.org/access_use#pd-us-google
Digitized by Google
Original from UNIVERSITY OF CALIFORNIA

die Möglichkeit, durch das Vorgehen von Abdomen und vom Halse aus die Eröffnung der Pleurahöhlen bei den meisten Carcinomen des thorakalen Oesophagusabschnittes zu vermeiden. Je nach dem Sitze des Carcinoms ist natürlich die Art des operativen Vorgehens eine verschiedene. Die Cardiacarcinome sowie die Oesophaguscarcinome des unteren Abschnittes sind unbedingt auf abdominalem Wege operativ anzugreifen, da uns der abdominale Weg für die Operabilität dieser Carcinome am besten aufklärt und auch die Entfernung dieser Carcinome leichter auf abdominalem Wege erfolgt. Bei den reinen Cardiacarcinomen ist die direkte Vereinigung des Oesophagusstumpfes mit dem Magen oder Darm das erstrebenswerte Ziel. Gelingt dies aber nicht oder bei den Carcinomen des Oesophagus, deren obere Grenze bis in die Nähe der Bifurkation reicht, ist die Resektion mit nachträglicher Extraktion des oberen Oesophagusstumpfes zu empfehlen. Die Operation gestaltet sich folgendermaßen:

Mittelst eines großen Rippenbogenschnittes wird der linke Rippenbogen aufgeklappt, und man kann sich nun eventuell nach Durchtrennung des Zwerchfells am Hiatus oesophageus davon überzeugen, ob das Carcinom operabel ist oder nicht. Ist das Carcinom operabel, so wird der Oesophagus in seinem Halsteil circulär freigelegt, wobei besonders auf die Nervi recurrentes zu achten ist. Nach Anlegen des Brauerschen Überdruckapparates bei 1 *cm* Überdruck und Zuleitung von Sauerstoff wird nun abdominell vorgegangen und der Tumor mobilisiert; wenn es sich notwendig erweisen sollte, werden die beiden Nervi vagi durchtrennt, was nach des Vortragenden Erfahrung von den Kranken auch ohne Cocainisierung anstandslos vertragen wird. Der Oesophagus wird nun oberhalb des Carcinoms abgebunden und die Abbindungsfäden werden lang gelassen. Hierauf wird ein Stahldraht mit einer Öse vom Munde aus in den Oesophagus nach unten vorgeschoben. Es wird nun der Oesophagus mit einer Naht oberhalb der Unterbindungsstelle durchstochen, und zwar derart, daß die Nadel durch die Öse durchgeführt wird. In einer Entfernung von etwa 12 *cm* von der Öse wird nun der Faden geknotet und der Oesophagus abermals circulär abgebunden. Nach Resektion des Tumors beginnt nun die langsame Extraktion; sobald in der Halswunde der Invaginationstrichter erscheint, ist die Extraktion beendet. Die aus dem Invaginationstrichter hervorragenden langgelassenen Fäden des Oesophagus werden nun zur Halswunde herausgezogen und nach Abschneiden des die Drahtöse fassenden Fadens vor dem Munde durch den Narkotiseur wird der Oesophagus retrahiert, d. h. aus der Halswunde herausgezogen und in seine frühere Lage gebracht und antethorakal subcutan verlagert. Konnten die beiden Nervi vagi erhalten werden, so wird eine Gastrostomie angelegt, mußten sie beide durchtrennt werden, so ist nach den Erfahrungen Achs dringend anzuraten, den Magen zum antethorakalen Oesophagusersatz zu verwenden.

Sitzt das Carcinom im Jugulum und reicht etwa 5—6 *cm* unterhalb des Jugulums, so geht man mittelst Kragenschnittes vor, reseziert den Tumor und extrahiert den unteren Oesophagusschnitt von einer Magenfistel oder von einer Gastrotomiewunde aus nach abwärts und verwendet ihn durch subcutane Lagerung zum anthethorakalen Oesophagusersatz. Nur die Carcinome in der Gegend der Bifurkation selbst sind endothorakal anzugreifen unter Extraktion des oberen Resektionsstumpfes nach oben und des unteren nach unten.

Vortragender hatte Gelegenheit, bei vier Pat. diese Extraktionsmethode durchzuführen, und es ist ihm damit gelungen, ausgedehnte Carcinome des

Digitized by Google
Original from UNIVERSITY OF CALIFORNIA
Generated on 2019-10-24 13:29 GMT / http://hdl.handle.net/2027/uc1.b3252761
Public Domain in the United States, Google-digitized / http://www.hathitrust.org/access_use#pd-us-google

unteren Oesophagusabschnittes, welche zum Teil auf den Magen übergriffen, zu exstirpieren; in einem Falle handelte es sich um ein kleines Carcinom, 12 *cm* oberhalb der Cardia, das er vom Abdomen aus ohne Eröffnung der beiden Pleurahöhlen entfernt hat. Sämtliche Fälle verliefen letal, einer an Dilatation des Herzens mit sekundärer Pneumonie, einer an Mediastinitis, der Pat. mit dem kleinen Carcinom, welcher einen starren Thorax mit Emphysem und Bronchiektasien aufwies, ging an eitriger Bronchitis und Pneumonie zugrunde. Der erste von Ach operierte Pat., bei dem er beide Nervi vagi durchtrennen mußte und welcher körperlich außerordentlich heruntergekommen war, überstand die Operation gut, bekam jedoch eine Hypersekretion des Magens, einen Pylorospasmus und eine Insuffizienz der Magenfistel, Momente, die sicher auf die Durchtrennung der Nervi vagi zurückzuführen sind. Er ging am 17. Tage infolge von Inanition zugrunde. Der antethorakal subcutan verlagerte Oesophagus war fest eingeheilt, die Schleimhaut normal verfärbt. Auch bei den übrigen Fällen war der vorgelagerte Oesophagus und Magen mit der Umgebung verklebt und gut ernährt, ein Zeichen, daß sie sich zur antethorakalen Oesophagoplastik sehr gut verwerten lassen.

Gerade mit Rücksicht auf den letzterwähnten Fall glaubt Ach zu der Annahme berechtigt zu sein, daß mit dieser Extraktionsmethode schließlich doch gute Resultate gezeitigt werden. Verschiedene Momente müssen jedoch Berücksichtigung finden. Seines Erachtens nach ist es nötig, daß bei der Operation die Allgemeinnarkose möglichst ausgeschaltet wird, speziell bei Kranken mit Lungenemphysem und starrem Thorax. Vielleicht ist die Anwendung der oberen und unteren Rachyanästhesie nach Jonnescu angezeigt; ferner muß der Überdruck auf ein Minimum beschränkt werden wegen der Gefahr der Dilatation des Herzens und außerdem müsse dafür Sorge getragen werden, daß die Pat. nicht in einem derart desolaten Zustande kommen, und dies ist nur zu erreichen, wenn die Chirurgen an alle Ärzte, speziell an die Ärzte auf dem flachen Lande, ein Rundschreiben erlassen, worin sie über die Symptome des Oesophaguscarcinoms aufgeklärt und angehalten werden, Kranke, welche die ersten Symptome, wie leichtes Druckgefühl, Schmerz oder Brennen beim Schlucken aufweisen, sofort dem Chirurgen zur Oesophagoskopie zu überweisen. Unbedingtes Erfordernis ist es allerdings hierzu, daß auch die Oesophagoskopie Allgemeingut sämtlicher Chirurgen wird.

Rehn (Jena) hat ähnliche Versuche beim Tier und an der Leiche gemacht, nur mit dem Unterschied, daß er den Muskelschlauch des Oesophagus stehen läßt und nur seine Schleimhaut durch eine Wunde am Halse hervorholt. Das Ziel muß sein: alle Cardiacarcinome per laparotomiam, alle oberhalb des Zwerchfells gelegenen extrathorakal zu entfernen.

Röpke (Barmen) demonstriert an Zeichnungen die Bildung eines Schlauches aus einem Teil des Magens zum Ersatz des Oesophagus unter der Haut der vorderen Brustwand.

Kümmel (Hamburg) hat außer vier Rouxschen Operationen elf Oesophaguscarcinome reseziert. Davon sind drei Cardiacarcinome geheilt, die er per laparotomiam entfernt hat. Auf Grund seiner Erfahrungen ist er durchaus gegen jede primäre Vereinigung, und der Meinung, daß die Möglichkeit einer Heilung nur in der zweizeitigen Operation gegeben ist. Falls bei der Operation ein Vagusast verletzt wird, muß auch der zweite durchschnitten werden.

Heller (Leipzig) hat interessante Tierversuche gemacht, mit Hilfe deren es ihm gelungen ist, durch Cocainisierung des intrathorakalen Vagusabschnittes

Generated on 2019-10-24 13:29 GMT / http://hdl.handle.net/2027/uc1.b3252761
Public Domain in the United States, Google-digitized / http://www.hathitrust.org/access_use#pd-us-google
Digitized by Google
Original from UNIVERSITY OF CALIFORNIA

Reflexe, die sich auf dessen Lungen- und Herzabschnitt bezogen, auszuschalten.

Ernst Unger (Berlin) hat wiederholt versucht, das Carcinom im Thoraxteil der Speiseröhre zu operieren, bisher ohne Erfolg.

Er benutzt als Druckdifferenzverfahren die Meltzersche Insufflation; sie hat als Vorteil, daß der Thorax ruhig steht, ebenso die Lungen, und der Mund des Kranken zu Manipulationen des Narkotiseurs frei bleibt.

Schnitt durch den 7. oder 8. Zwischenrippenraum; meist genügt die Resektion einer einzigen Rippe. Weder Knopf noch Naht sind brauchbar, man versenkt den unteren Stumpf in den Magen, den oberen zieht man mittelst Sonde, vom Munde eingeführt, hinaus bis ans Jugulum; in einem Falle riß der Oesophagus ab von der Sonde, man mußte vom Thorax und Jugulum zusammenarbeiten.

Tod infolge Nachblutung nach vier Tagen. Die Durchschneidung der Vagi in der Nähe des Zwerchfells ist unschädlich.

Stieda (Halle) demonstriert eine Pat., bei der er ähnlich wie Lexer wegen Verätzung des Oesophagus einen künstlichen Oesophagus unter der Haut der vorderen Brustwand gebildet hat. Wie die Demonstration ergibt, funktioniert die neugebildete Speiseröhre gut.

Wiener laryngo-rhinologische Gesellschaft.

Sitzung (Hauptversammlung) vom 5. Februar 1913.

(Offizielles Protokoll.)

Vorsitzender: Hofrat Prof. O. Chiari.
Schriftführer: Dr. Hugo Stern.

I. Wissenschaftlicher Teil.

Prof. Réthi teilt zu Beginn der Sitzung mit, daß die laryngo-rhinologische Gesellschaft von den Schülern des Hofrates O. Chiari zu der anläßlich des 60. Geburtstages desselben am 1. II. d. J. an der Klinik veranstalteten Feier eingeladen wurde, an derselben teilzunehmen und daß sich die Funktionäre Prof. Roth als derzeitiger Vizepräsident, Prof. Réthi als derzeitiger Sekretär und Priv.-Doz. Fein als derzeitiger Ökonom daselbst eingefunden haben, um den Jubilar als Präsidenten der laryngo-rhinologischen Gesellschaft zu beglückwünschen.

I. Prof. Dr. M. Hajek: Der 17½jährige junge Mann, den ich hier vorstelle, erkrankte im Juni 1911 an Influenza mit heftigen Kopfschmerzen. Zuerst wurden die Kopfschmerzen als Neuralgie gedeutet. Erst im September 1911 kam er in Reichenberg in spezialistische Behandlung, wo die Stirnhöhle mit dem Sondermannschen Ballon angesaugt und dann mittelst Kanüle ausgespült wurde. Auch die mittlere Muschel wurde reseziert. Der Kranke blieb drei Monate in Behandlung, ohne eine Besserung zu verspüren. Ende Dezember 1912 kam er in Tetschen in spezialistische Behandlung, wo er in derselben Weise mittelst Ansaugens und Ausspülungen behandelt wurde. Während der sechswöchentlichen Behandlung nahm die eitrige Sekretion immer mehr und mehr ab, so daß er vom behandelnden Arzt als geheilt angesehen wurde. Da er jedoch immer heftigere Schmerzen bekam, welche nunmehr nicht nur bei Tag,

Digitized by Google
Original from UNIVERSITY OF CALIFORNIA
Generated on 2019-10-24 13:29 GMT / http://hdl.handle.net/2027/uc1.b3252761
Public Domain in the United States, Google-digitized / http://www.hathitrust.org/access_use#pd-us-google

sondern auch bei Nacht unerträglich wurden, kam er zu mir am 18. I. 1913. Äußerlich zeigte die Stirn keinerlei Veränderungen. Die rechte vordere und untere Wand sind druck- und klopfempfindlich. Die Durchleuchtung zeigte rechts gegenüber links eine leichte Verdunklung. Im Inneren der Nase keinerlei Sekret sichtbar. Die mittlere Muschel ist in ihrem vorderen Ende reseziert, die Stirnhöhle sondierbar und leicht auszuspülen, enthält jedoch kein Sekret. Nach der Röntgenaufnahme ist jedoch deutliche Verdunklung der geräumigen rechten Stirnhöhle sichtbar. Infolge der heftigen Beschwerden wird die Radikaloperation beschlossen.

Der Kranke wurde von mir am 23. I., also vor 13 Tagen, in dem vor kurzem eröffneten Spital des Kaiser Franz Josef-Ambulatoriums operiert. Ich habe bei ihm die typische Killiansche Methode ausgeführt, drainierte außen und nasalwärts. Die Ablösung der Trochlea war nicht nötig. Der Befund war insofern eigentümlich, als fast gar kein Sekret vorhanden, dagegen die ganze Stirnhöhle von stark ödematöser Schleimhaut vollkommen ausgefüllt erschien, so daß ein Lumen fast gar nicht mehr vorhanden war. Die Heilung erfolgte anstandslos und Sie sehen heute nur eine zarte Narbe. Natürlich läßt es sich erst nach Monaten mit Sicherheit feststellen, ob die Heilung eine definitive wird.

Der Fall verdient deshalb besonderes Interesse, weil es nach der vorhergegangenen Anamnese recht wahrscheinlich ist, daß die starke Verschlimmerung des Prozesses auf das Ansaugen zurückzuführen ist. Besonders beachtenswert ist die Angabe des Kranken, daß er beim Ansaugen stets ein starkes Stechen in der Stirngegend empfunden hat. Dieser Schmerz ist auf die Verdünnung der Luft in der Stirnhöhle und auf die dadurch bewirkte Hyperämie und Anschwellung der Stirnhöhlenschleimhaut zurückzuführen.

Mit dem fortgesetzten Ansaugen nahm die Schwellung stetig zu, bis die ganze Höhle von der Schwellung ausgefüllt war und für Sekret kaum mehr Platz übrig blieb. Einer derartig hochgradigen Schwellung begegnet man sonst bei der Stirnhöhlenentzündung kaum je und es ist daher naheliegend, in dem wiederholten Ansaugen hierfür die Ursache zu erblicken. Daß bei Anwendung des Saugens Schmerz und Anschwellung der Stirnhöhlenschleimhaut entstehen kann, habe ich schon vor Jahren erfahren. Ich verwende deshalb das Sondermannsche Saugverfahren nur äußerst selten für diagnostische, niemals aber für therapeutische Zwecke.

Des weiteren zeige ich hier zahlreiche Polypen aus dem Siebbeinlabyrinth einer 42jährigen Frau, welche vor zwei Jahren zum erstenmal in meiner Sprechstunde erschien. Sie gab an, in der Gegend des Bodens der rechten Stirnhöhle und im inneren Augenwinkel intensive Kopfschmerzen zu haben, welche gelegentlich der Schnupfenanfälle sich so steigern, daß sie nahezu unerträglich werden. Einen dickschleimigen oder gar eitrigen Ausfluß aus der Nase habe sie niemals bemerkt. Die äußere Untersuchung ergab eine wenig vermehrte Druckempfindlichkeit im inneren Augenwinkel der rechten Seite gegenüber der gleichnamigen Stelle der linken Seite. Die Rhinoskopie zeigte nicht die geringste Veränderung. Insbesondere die Gegend der mittleren Muschel und des rechten mittleren Nasenganges, auf welche ich begreiflicherweise hauptsächlich meine Aufmerksamkeit lenke, zeigte keinerlei abnormen Befund. Ich hatte große Neigung, die Klagen der Pat. als hochgradige Übertreibung anzusehen, doch beteuerte sie fortwährend, daß sie furchtbare Schmerzen auszustehen habe. Ich habe sie dreimal in kurzen Zeit-

Digitized by Google
Original from UNIVERSITY OF CALIFORNIA
Generated on 2019-10-24 13:29 GMT / http://hdl.handle.net/2027/uc1.b3252761
Public Domain in the United States, Google-digitized / http://www.hathitrust.org/access_use#pd-us-google

intervallen mit stets negativem Erfolg untersucht. Die Kranke kam indes nach mehreren Wochen gelegentlich eines Schnupfenanfalles zur Untersuchung und diesmal gelang es mir, an der konkaven Seite der mittleren Muschel der rechten Seite einen ödematösen Wulst wahrzunehmen, der auf der linken Seite nicht vorhanden war. Die Durchleuchtung der Kiefer- und Stirnhöhle, welche vor Wochen keinen merklichen Unterschied zwischen beiden Seiten ergab, ließ diesmal bei der Kieferhöhlendurchleuchtung eine merkliche Beschattung des unteren Lides rechts erkennen. Die hierauf vorgenommene Punktion der rechten Kieferhöhle ergab ein negatives Resultat. Noch ließ ich zur Ergänzung des Befundes eine Röntgenphotographie anfertigen, welche eine mäßige, aber nicht sehr deutliche Beschattung der rechten Seite ergab.

Hauptsächlich auf Grund des Befundes des ödematösen Wulstes am rechten mittleren Naseneingang entschloß ich mich zur hohen Resektion der mittleren Muschel. Nach Entfernung letzterer quollen aus der Gegend des Daches des mittleren Naseneinganges, wo bekanntlich konstant ein größeres Ost. ethmoidale liegt, polypöse Massen hervor. Der Überzug der Bulla und des Processus uncinatus waren ihrem Aussehen nach vollkommen normal. Ich eröffnete hierauf mit meinem Siebbeinhaken vom Dache des mittleren Nasenganges aus das Siebbeinlabyrinth, aus dessen Inneren ich alle die hier vorgezeigten Polypen entfernte. Die mikroskopische Untersuchung zeigt, wie Sie es aus dem hier mittelst des Projektionsapparates an die Leinwand geworfenen Bilde erkennen, gewöhnliches Polypengewebe.

Nach Ausräumung des Siebbeines hörten die Kopfschmerzen vollkommen auf und ich hatte wieder einmal die Überzeugung gewonnen, daß die beste Methode, um Fehldiagnosen auszuweichen, nur durch wiederholte, unter verschiedenen Umständen erfolgte genaue Untersuchung verbürgt ist.

Was die klinische Bedeutung des Falles betrifft, so ist zu bemerken, daß es sich in diesem Fall um den seltenen Fall gehandelt hat, wo eine polypöse Degeneration der Innenbekleidung des Labyrinths vorgelegen hat, ohne daß die äußere, d. h. nasale Partie der Schleimhaut verändert gewesen wäre. Sonst begegnen wir einer hochgradigen polypösen Degeneration des Inneren des Siebbeines nur mit einer gleichzeitig mehr oder weniger ausgesprochenen Verdickung der mittleren Muschel und der Constituentia des mittleren Nasenganges.

Das zweite, nicht sehr seltene, aber interessante Moment ist durch den Umstand gegeben, daß keinerlei schleimige oder eitrige Sekretion in dem Siebbeinlabyrinth vorhanden war. Fehlte es dadurch einerseits an einem wichtigen, die Diagnose ermöglichenden Symptom, so ist andrerseits wieder dargetan, daß Sekretion und entzündliche Schwellung nicht parallel miteinander gehen müssen und dann die Polypenbildung sicherlich nicht direkt die Folge der Sekretionsanomalie sein kann.. Was insbesondere diesen letzten Punkt betrifft, habe ich in den letzten Jahren zahlreiche Erfahrungen bei der radikalen Operation der Kieferhöhle gemacht, welche beweisen, daß mitunter bei geringfügiger Sekretion zahlreiche polypöse Wucherungen und hypertrophische Wülste vorhanden sind.

Dr. Marschik bestätigt die Erfahrungen Hajeks, weist auf die Wichtigkeit der Röntgenuntersuchung hin und betont, daß man in derartigen Fällen, wenn man kein Sekret sieht, die Nebenhöhlen unberührt lassen soll.

Dr. Weil: Ich erlaube mir, an einen Vortrag „Über die Lokalisation der Kopfschmerzen bei den Nebenhöhlenaffektionen“ zu erinnern, den ich vor

Generated on 2019-10-24 13:29 GMT / http://hdl.handle.net/2027/uc1.b3252761
Public Domain in the United States, Google-digitized / http://www.hathitrust.org/access_use#pd-us-google
Digitized by Google
Original from UNIVERSITY OF CALIFORNIA

etwa 15 Jahren hier gehalten habe. Auf Grund meiner diesbezüglichen Erfahrungen lege ich in solchen Fällen, wie Prof. Hajek sie hier beschrieben hat, auf die konstanten gleichartigen Schmerzen an der charakteristischen Stelle das größte Gewicht und entschließe mich leicht zu der gänzlich ungefährlichen Resektion des vorderen Teils der mittleren Muschel (wobei mit dem von mir angegebenen, vorn zugespitzten Konchotom mit demselben Griff auch ein Teil des Siebbeins eröffnet wird) auch in Fällen, wo man in der Nase nichts Besonderes findet; natürlich müssen andere Ursachen für die Kopfschmerzen, wie Obstipation, Nephritis, Anämie, nervöse Erkrankungen, durch sorgfältige Untersuchung ausgeschlossen werden. Häufig verschwinden die Schmerzen sofort nach dem Eingriffe: man findet oft in den Knochentrümmern Verdickungen und kleine Polypen an der Innenfläche. Ich glaube nämlich, daß die Schwellung oder Verdickung allein nur dann konstante Kopfschmerzen verursacht, wenn sie die Siebbeinzelle vollkommen ausfüllt und auf die Knochenwand einen Druck ausübt: dabei braucht man in der Nase gar nichts zu sehen.

Prof. Roth: Ich bin prinzipiell bei größeren Höhlen mit einem engeren Ausführungsgange gegen die Ansaugung, weil dabei entweder die Gefahr der Blutung der Schleimhaut oder (wie dies eben im Hajekschen Fall der Fall war) die Gefahr einer ödematösen Schwellung der Schleimhaut vorliegt, und ziehe es mehr vor, wenn es irgendwie möglich ist, ein Röhrchen einzuführen und komprimierte Luft einzublasen, um die Höhle zu entleeren. Gelingt es aus anatomischen Verhältnissen nicht, das Röhrchen einzuführen, dann verwende ich die komprimierte Luft in Form der Politzerschen Luftdusche.

Prof. O. M. Hajek (Schlußwort): Hinsichtlich des diagnostischen Wertes der auftretenden Kopfschmerzen bei Nebenhöhlenempyemen ist nur insofern auf eine Konstanz zu rechnen, als die einmal auftretenden Kopfschmerzen immer an derselben Stelle auftreten und niemals wandern, höchstens von der ursprünglichen Stelle her weiter irradiieren. Sonst ist auf die Lokalisation der Empyeme auf Grund der schmerzhaften Stellen wenig zu geben. Nur bei Stirnhöhlenaffektion ist der Schmerz an der betreffenden vorderen und unteren Wand, wenn er überhaupt vorhanden ist, einigermaßen konstant.

II. Dr. Menzel: Meine Herren! Ich möchte mir erlauben, quasi als Bestätigung der eben gehörten Worte meines Lehrers, des Herrn Prof. Hajek, über einen zur Demonstration in der heutigen Sitzung bestimmt gewesenen, leider jedoch nicht erschienenen jungen Mann zu berichten, welcher große atypische Hypertrophien in der Nase aufweist, ohne abnorme Sekretion sei es der gesamten Nasenschleimhaut, sei es irgend einer Nebenhöhle zu zeigen. Man findet in dem erwähnten Falle bei der Rhinoscopia anterior am Septum beiderseits in der Höhe des mittleren Nasenganges, also unterhalb beider mittleren Muscheln enorme, flügelförmig aufsitzende Schleimhautwülste von blasser Farbe, glatter Oberfläche und derber Konsistenz (Schäffersche Wülste). Sie sind nach abwärts zu konvex gestaltet und reichen nahezu bis zur lateralen Nasenwand, so daß von den darüberliegenden mittleren Muscheln nichts wahrgenommen werden kann. Bei oberflächlicher Betrachtung wäre man versucht, die erwähnten hypertrophischen Schleimhautwülste für mittlere Muscheln zu halten. Die Untersuchung mit der Sonde zeigt jedoch sofort, daß die Wülste vom Septum ausgehen und gegen die laterale Nasenwand zu frei sind. Nach gehöriger Kokainisierung kann man auch die darüberliegenden, relativ kleinen mittleren Muscheln wahrnehmen.

Digitized by Google
Original from UNIVERSITY OF CALIFORNIA
Generated on 2019-10-24 13:29 GMT / http://hdl.handle.net/2027/uc1.b3252761
Public Domain in the United States, Google-digitized / http://www.hathitrust.org/access_use#pd-us-google

Pat. hatte auch an anderen Partien der Nasenschleimhaut, namentlich an den unteren Muscheln Hypertrophien, die ich bereits abgetragen habe. Diese Form der Schleimhauthypertrophie der Nase gehört wohl zu den am seltensten anzutreffenden. Ich habe bisher etwa drei analoge Fälle beobachtet, in denen die Wülste allerdings nicht von so großer Ausdehnung waren, wie in unserem Falle. Die Ätiologie scheint in dem vorgestellten Falle deshalb nicht ganz klar zu sein, weil Pat. so gar keinen Eiterungsprozeß in der Nase erkennen läßt, der ja sonst durch Reizung der von dem Sekrete fortwährend bespülten Schleimhaut zu einer derart lokalisierten Wucherung führen könnte. Wir müssen uns nur vorstellen, daß vielleicht ein chronischer Eiterungsprozeß aus dem mittleren Nasengang, bzw. aus der Fissura olfactoria bestanden hat, der als die provozierende Ursache für die Entwicklung der Septumwülste anzusehen wäre.

Die histologische, von Prof. Iovanovics ausgeführte Untersuchung ergab eine von mehrschichtigem Zylinderepithel ausgekleidete Schleimhaut mit reichlicher Drüsenproliferation. Die Drüsen tragen ein hohes Zylinderepithel, das sich allenthalben gegen die Umgebung vollkommen scharf abgrenzt. Vielfach fingerförmig verzweigt, findet sich um dieselben eine besonders starke Anhäufung von Leukocyten und lymphocytären Elementen, die sich an manchen Stellen zu lymphfollikelartigen Bildungen vereinigen. Das bindegewebige Stroma ist stark gelockert und ödematös durchtränkt von mäßigem Gefäßreichtum. Es handelt sich somit um eine Hypertrophie der Drüsenschläuche der Schleimhaut mit Bildung lymphknötchenartiger Anhäufungen von Rundzellen auf entzündlicher Basis entstanden.

Als zweiten Fall erlaube ich mir einen 38jährigen Bäcker zu zeigen, welcher eine angeborene Membranbildung im Nasenrachenraum darbietet.

Bei Untersuchung des Nasenrachenraumes zeigt sich ausgehend von der hinteren Umrandung des linken Tubenwulstes eine frontal gestellte, kulissenartig vorspringende Membran, welche nach unten zu mit dem Velum palatinum, nach oben mit dem Rachendach verwachsen ist und medialwärts mit ihrem Rande halbmondförmig sich begrenzend mehr als die Hälfte der linken Choane bedeckt. Es erscheint demnach die linke Hälfte des Nasenrachenraumes durch die erwähnte Membran in eine vordere und hintere Partie geteilt. Selbstredend ist die Membran auch bei der Rhinoscopia anterior zu sehen, wobei ihre Zartheit und freie Beweglichkeit beim Schlucken und Sprechen konstatiert werden kann. Wie es in derartigen Fällen häufig vorkommt, hatte auch unser Pat. von seiner Membranbildung keinerlei Beschwerden, so daß dieselbe nur als zufälliger Nebenbefund von mir konstatiert wurde.

Was die Ätiologie anlangt, so scheint es sich hier um eine kongenitale Bildung zu handeln, angesichts der ganzen Beschaffenheit der Membran, ihrer Zartheit, leichten Beweglichkeit sowie der Konfiguration ihres freien Randes. Sie würde, wenn wir uns an das Schema von Kayser halten, der bekanntlich die hinteren Synechien in intranasale, marginale und retro- oder extranasale eingeteilt hat, in die dritte Gruppe fallen. In Anbetracht der großen Seltenheit derartiger Mißbildungen hielt ich mich für berechtigt, den Fall vorzustellen. Ich behalte mir vor, über die histologische Beschaffenheit der Membran zu berichten.

Drittens will ich den von Prof. Iovanovits erhobenen histologischen Befund des vor einigen Monaten hier demonstrierten keulenförmigen Tumors des Nasenrachenraumes mitteilen, welcher von der unteren Zirkumferenz des

Digitized by Google
Original from UNIVERSITY OF CALIFORNIA
Generated on 2019-10-24 13:29 GMT / http://hdl.handle.net/2027/uc1.b3252761
Public Domain in the United States, Google-digitized / http://www.hathitrust.org/access_use#pd-us-google

Tubenwulstes ausging und entlang der seitlichen Wand des Epipharynx sich bis in den Mundteil des Rachens erstreckte.

Der Tumor zeigt histologisch eine Schleimhaut, die, von einem Plattenepithel überkleidet, reichlich lymphfollikelähnliche Anhäufungen lymphocytärer Elemente enthält. Besonders stark sind diese Anhäufungen der erwähnten Zellen um einige ziemlich stark erweiterte Drüsenschläuche, doch finden sie sich auch in breiter Schicht in der obersten Lage der Schleimhaut knapp unter dem Epithel gelegen. Das bindegewebige Stroma ist ziemlich reich an Grundsubstanz und von derber Beschaffenheit. In der Tiefe finden sich Partien, welche zum größten Teil aus Fettgewebe zusammengesetzt erscheinen.

Es handelt sich also um eine adenoide Vegetation der Schleimhaut in Form eines gestielten adenoiden Polypen mit reichlicher Fetteinlagerung, eine recht seltene Geschwulstform.

III. Dr. Hanszel demonstriert eine Pat. mit Lupus am kartilaginösen Septum nasi rechts, am hinteren Ende der linken unteren Naseomuschel und am vorderen linken Gaumenbogen. Klinisch in den Lungen keine sichere Tuberkulose nachweisbar. Bemerkungen über die Bestrahlungstherapie.

IV. Dr. Kofler: Demonstration von zwei Instrumenten für die submuköse Septumoperationen nach Killian, u. zw. 1. einer scharfen, schneidenden Zange für die obersten Partien des Septum cartilagineum, 2. einer Zange zur Entfernung der vordersten Partien des Vomer, beide Instrumente hergestellt von F. X. Erhardt in Wien, und einer Ösophagusbougie mit verschiedenen, am Ende derselben anschraubbaren Kapseln, welche, mit dem Dominiciröhrchen versehen, zur Bestrahlung von Tumoren und anderen Erkrankungen der Speiseröhre dienen sollen (hergestellt von Josef Leiter in Wien).

Vor Beginn der administrativen Sitzung fordert Hofrat Chiari die Mitglieder der Gesellschaft auf, für die heuer in Wien tagende Naturforscherversammlung Referate oder Vorträge anzumelden.

Für den internationalen Kongreß in London wird Hofrat Chiari als Delegierter gewählt.

II. Administrativer Teil.

1. Bericht des Sekretärs. Prof. Réthi gibt einen ausführlichen Bericht über die Verhandlungen und sonstigen wichtigen Vorkommnisse der Gesellschaft im abgelaufenen Vereinsjahre, insbesondere gedenkt er in warmen Worten der Feier anläßlich des 60. Geburtstages Hofrat Chiaris. Hofrat Chiari dankt für die ihm dargebrachten Glückwünsche und für die verdienstvolle Tätigkeit Prof. Réthis.

Im abgelaufenen Jahre haben sich innerhalb des Vereines keine großen Begebenheiten zugetragen und keine wesentlichen Veränderungen stattgefunden. Es fanden 8 Sitzungen statt; dieselben wurden gut frequentiert und es knüpften sich an die Demonstrationen lebhafte Diskussionen. Es wurden 47 (bzw. 63) Demonstrationen abgehalten, u. zw. von Hofrat Chiari 1, Prof. Kahler 1, Doz. Fein 3, Doz. Glas 6 (bzw. 10), Braun 1, Hanszel 2, Heindl 1, Hirsch 1, Hutter 3, Kofler 4, Marschik 5 (8), Menzel 4 (5), F. Neumann 2 (3), Schlemmer 4 (8), Stern 3, Tschiaßny 4 (7) und Fröschels (Wien) a. G. und Pischel (San Franzisko) a. G. je 1.

Im Jahre 1912 wurde der Assistent des Hofrates Chiari an der Wiener Universitätsklinik für Kehlkopf- und Nasenkrankheiten, das ordentliche Mit-

Generated on 2019-10-24 13:29 GMT / http://hdl.handle.net/2027/uc1.b3252761
Public Domain in the United States, Google-digitized / http://www.hathitrust.org/access_use#pd-us-google
Digitized by Google
Original from UNIVERSITY OF CALIFORNIA

glied Otto Kahler, als Nachfolger Killians nach Freiburg i. Br. als Extraordinarius und Leiter der Klinik berufen.

In der Hauptversammlung des abgelaufenen Jahres wurden gewählt zu Ehrenmitgliedern die Herren Professoren F. Mattei in Neapel und M. Lermoyez in Paris, zu korrespondierenden Mitgliedern die Herren Primarius Dr. Catti in Fiume, Prof. Ferreri in Rom, Prof. Ganghofner in Prag, Prof. H. Gutzmann in Berlin, Prof. Juffinger in Innsbruck, Hofrat Prof. E. v. Navratil in Budapest und St. Clair Thomson in London.

Zu ordentlichen Mitgliedern wurden gewählt die Herren DDr. D. v. Bleiweiß in Laibach, J. Eberstaller in Linz, J. Fischer in Meran, Professor O. Frankenberger in Prag, Primarius E. Germonig in Triest, Primarius W. Mager in Brünn, Primarius O. Mayer in Wien, F. Möst in Wien, Prof. F. Pick in Prag, Popovici (als auswärtiges Mitglied) in Bukarest, J. Poras in Czernowitz, A. Rocco in Triest und F. Schlemmer in Wien.

Die Gesellschaft zählt jetzt 56 ordentliche Mitglieder, 1 auswärtiges Mitglied, 9 Ehrenmitglieder und 24 korrespondierende Mitglieder, zusammen 90 Mitglieder.

Für das abgelaufene Jahr wurden gewählt zu Vorsitzenden die Professoren M. Großmann und L. Réthi und als Funktionäre gingen aus der Wahl hervor: als Präsident Hofrat Prof. O. Chiari, Vizepräsident Professor W. Roth, Sekretär Prof. L. Réthi, Ökonom OStA. Doz. J. Fein, Bibliothekar H. Marschik, Schriftführer: F. Schlemmer, H. Stern und Tschiaßny, Revisoren: Dr. V. Läufer und A. Heindl.

2. Es folgt der Bericht des Ökonomen OStA. Doz. Dr. J. Fein. Die Kassagebarung wurde von den Herren Dr. Heindl und Dr. Läufer geprüft und wird Doz. Dr. Fein mit dem Danke der Gesellschaft für seine Mühewaltung das Absolutorium erteilt.

3. Auch dem Bibliothekar Dr. Marschik wird der Dank votiert und nach einer lebhaften Diskussion, an der sich Roth, Hajek, Marschik, Menzel und Braun beteiligten, ein Komitee (bestehend aus den Herren Prof. Roth, Prof. Hajek und Assistent Dr. Marschik) gewählt, welches sich mit der Bibliotheksangelegenheit (Adaptierung eines zweckentsprechenden Raumes etc.) zu befassen hat und ein diesbezügliches Referat ausarbeiten soll.

Prof. O. Kahlers Ansuchen um Anerkennung als auswärtiges Mitglied (Freiburg i. Br.) der Gesellschaft wird stattgegeben.

Hofrat Chiari schlägt Prof. Gerber in Königsberg, indem er dessen große Verdienste um die Laryngologie betont, als korrespondierendes Mitglied vor. (Angenommen.)

Zu ordentlichen Mitgliedern werden gewählt die Herren DDr. Siegfried Tenzer, Viktor Frühwald, Bruno Großmann, Eduard Kellner, Johann Pöllhofer, Eugen Pollak (Graz) und Hugo Neumann.

Der Jahresbeitrag per 6 K wird auch für das neue Vereinsjahr beibehalten.

Hierauf folgt die Wahl von zwei Vorsitzenden für das Vereinsjahr 1913/14. Über Vorschlag des Präsidenten Hofrat Chiari werden zu Vorsitzenden die Herren Prof. Harmer und Dr. Läufer gewählt.

Für die nun folgende Wahl werden die Herren Dr. Weil und Dr. Heindl zu Skrutatoren gewählt.

Als Funktionäre für das nächste Vereinsjahr gehen aus der Wahl hervor: Präsident Hofrat Prof. O. Chiari, Vizepräsident Prof. W. Roth, Sekretär

Digitized by Google
Original from UNIVERSITY OF CALIFORNIA
Generated on 2019-10-24 13:29 GMT / http://hdl.handle.net/2027/uc1.b3252761
Public Domain in the United States, Google-digitized / http://www.hathitrust.org/access_use#pd-us-google

OStA. Doz. J. Fein, Ökonom Dr. Hanszel, Bibliothekar Dr. Marschik. Schriftführer: die DDr. Schlemmer, Kofler und Braun.

Sitzung vom 5. März 1913.

(Offizielles Protokoll.)

Vorsitzender: Hofrat Prof. O. Chiari.
Schriftführer: Dr. Kofler.

Der Vorsitzende begrüßt als Gäste die Herren: Dr. Ferero aus Kolumbia, Dr. Chakir aus der Türkei, Dr. Good, Dr. Hardy und Dr. Mc Gibbon aus Amerika, Dr. Amersbach und Dr. Schwarzbach aus Wien.

Der Vorsitzende bringt eine Einladung des XVII. Internationalen medizinischen Kongresses in London zur Verlesung, in der die Sektion für Laryngologie und Rhinologie das Regulativ zur Beschickung des Museums für die Ausstellung mitteilt. Hierauf bringt der Vorsitzende zwei Zuschriften zur Verlesung, welche die Demission des früheren Sekretärs der Gesellschaft Prof. Dr. L. Réthi und des in der letzten Sitzung neugewählten Sekretärs Priv.-Doz. Dr. J. Fein anzeigen. Es wird hierauf zur Neuwahl des Sekretärs geschritten. Es erscheint nach 3 Wahlgängen Priv.-Doz. Dr. J. Fein gewählt, welcher erklärt, nunmehr die Wahl anzunehmen.

I. Doz. Dr. Emil Glas: Demonstration eines Falles von **Chorditis vocalis hypertrophica (Gerhardt) oder Laryngitis hypoglottica chronica hypertrophica (Ziemssen).**

Bei dem 27jährigen Pat., der wegen akuter Laryngitis in Behandlung kam, konnte man stark vorspringende, am Rande abgekantete subglottische Wülste konstatieren, welche auch nach dem Schwinden der akuten Reizerscheinungen blieben. Pat. ist anamnestisch nicht belastet, für Sklerom keinerlei Anhaltspunkte. Wassermann negativ. Nun sind bereits seit 5 Wochen die akuten Entzündungserscheinungen geschwunden, trotzdem bleiben die stark vorspringenden subglottischen Wülste gleich. Da Pat. angibt, bereits früher hie und da etwas schlecht geatmet zu haben, ist die Annahme gerechtfertigt, daß es sich in diesem Falle um eine Chorditis vocalis hypertrophica handelt. Da diese Wülste dem Pat. sonst keinerlei wesentliche Beschwerden machen, besonders da die Einengung des subglottischen Raumes eine Stenose unter normalen Verhältnissen bei Pat. nicht bedingt, bedarf es keiner besonderen therapeutischen Maßnahmen. Wäre dies der Fall, müßte man an die Bougierung mit Schroetterschen Röhren (aufsteigend dilatierende Behandlung) oder an die Thyreotomie schreiten, um die subglottischen Wülste nach Spaltung von außen zu entfernen.

Diskussion.

Priv.-Doz. Dr. Fein: Der vorgestellte Fall ist außerordentlich selten und sehr interessant. Allein der Erklärung für die Entstehung der subglottischen Wülste, die der Vortragende gegeben hat, möchte ich nicht zustimmen. Ich glaube vielmehr, daß es sich um einen angeborenen Zustand handelt. Gegen die Annahme eines akuten oder chronischen entzündlichen Prozesses spricht vor allem andern der Umstand, daß die Schleimhaut über den Wülsten vollkommen normal aussieht und daß auch sonst keine Entzündungserscheinungen wahrnehmbar sind. Zweitens kann nicht angenommen werden, daß eine Entzündung, welche derart schwere Veränderungen gesetzt haben sollte, ohne sub-

Generated on 2019-10-24 13:29 GMT / http://hdl.handle.net/2027/uc1.b3252761
Public Domain in the United States, Google-digitized / http://www.hathitrust.org/access_use#pd-us-google
Digitized by Google
Original from UNIVERSITY OF CALIFORNIA

jektive Symptome verlaufen sein könnte. Der Kranke ist nicht heiser, hat keine lokalen Beschwerden, keinen Husten und atmet ohne den geringsten Stridor. Wenn sich das Lumen erst in der letzten Zeit zu dem gegenwärtig bestehenden schmalen Spalt verengt hätte, wäre die Atmung gewiß nicht so unbehindert.

Prof. Dr. M. Grossmann: Einen ähnlichen Fall von Chorditis vocalis hypertrophica inferior habe ich vor vielen Jahren an der Klinik von weil. v. Schrötter gesehen. Es betraf ein etwa 16—17jähriges Bauernmädchen, bei welchem die subglottische Schwellung so hochgradig gewesen ist, daß man wegen imminenter Erstickungsgefahr die Tracheotomie ausführen mußte. Nun sollte die mechanische Dilatation vorgenommen werden, die jedoch die Kranke wegen der damit verbundenen Schmerzen — Cocain war damals noch nicht bekannt — nach einigen Versuchen abgelehnt hat. Sie wurde mit einer Trachealkanüle entlassen. Nach Verlauf von etwa 6 Monaten kam die Kranke zurück und erklärte, da sie von den Bauernburschen wegen der Kanüle verspottet werde, sich der unterbrochenen Behandlung trotz der damit verbundenen Schmerzen nunmehr unterziehen zu wollen. Bei der laryngoskopischen Untersuchung zeigte es sich, daß die subglottische Schwellung vollkommen verschwunden war. Nach Entfernung der Kanüle hat sich die Fistelöffnung rasch geschlossen und man konnte die Kranke schon nach wenigen Tagen geheilt entlassen.

Derartige Schwellungen entstehen in der Regel durch den mechanischen Insult, den ein langandauernder Husten auf die untere Fläche der Stimmbänder ausübt. Das ist ja die Stelle, welche dem Anprall des Hustenstoßes am meisten ausgesetzt ist. Zu dieser mechanischen Schädigung gesellt sich in einzelnen Fällen — wie bei Tuberkulose, Syphilis, Lupus und Sklerom — auch noch ein spezifisches Irritationsmoment, welches das ausgehustete, an der erwähnten Stelle sich ansammelnde Sekret ausübt.

Am sichersten werden demnach derartige Schwellungen durch eine Tracheotomie geheilt, weil dadurch die Stimmbänder gegen beide Schädlichkeiten geschützt werden. Wenn aber durch die Schwellung die Respiration, wie in dem demonstrierten Falle, kaum oder überhaupt nicht gestört erscheint, wird man selbstverständlich, insolange nach dieser Richtung keine Verschlimmerung eintritt, an eine Tracheotomie nicht denken und, wie ich glaube, am besten auf jedwede Therapie verzichten.

Prof. Dr. Hajek (Referat nicht eingelangt).

Prof. Dr. Roth (Referat nicht eingelangt).

Priv.-Doz. Dr. Fein: Gegenüber der Annahme, daß es sich um einen Folgezustand nach einer akuten Laryngitis mit Bildung von subglottischen Wülsten, wie wir sie bei Kindern zu sehen gewohnt sind, handelt, möchte ich neuerlich betonen, daß die Wülste im vorgestellten Falle keine Entzündungserscheinungen zeigen. Natürlich darf die Farbe dieser Wülste nicht mit der weißen Farbe der oberen Fläche der Stimmlippen, sondern muß mit der Farbe der Trachealschleimhaut verglichen werden. Da ist wohl kein Unterschied zu konstatieren. Ich möchte daran festhalten, daß hier ein kongenitaler Zustand vorliegt, und den Kollegen Glas ersuchen, den Fall im Auge zu behalten und ihn nach einiger Zeit wieder vorzustellen. Es wird sich dann zeigen, ob die Wülste als Folgeerscheinungen passagerer Entzündungen oder als Dauerzustand aufzufassen sind.

Digitized by Google
Original from UNIVERSITY OF CALIFORNIA
Generated on 2019-10-24 13:29 GMT / http://hdl.handle.net/2027/uc1.b3252761
Public Domain in the United States, Google-digitized / http://www.hathitrust.org/access_use#pd-us-google

Doz. Dr. Glas: Was den Einwand von Herrn Prof. Hajek anlangt, bin ich absolut nicht seiner Ansicht, und zwar aus folgendem Grunde: subglottische Schwellungen als Rest eines abklingenden Katarrhs akuter Natur können wohl nicht eine solche Größe annehmen, ohne daß der Pat. irgendwelche Momente akuter Reizerscheinungen, vor allem Stenose, zeigen würde. Unser Pat. ist jedoch ganz wohl, hat keinerlei subjektive Beschwerden, was bei einer derartigen Einengung des subglottischen Raumes nach akutem Katarrh unbedingt sein müßte und dann, wenn sich Pat. nicht bereits durch einen langen Bestand dieser Stenose angepaßt hätte. Was die Bemerkung des Herrn Doz. Fein betrifft, glaube ich nicht, daß bis nun ein derartig kongenitaler Zustand (starke subglottische Wülste) beschrieben worden ist, was im übrigen nur schwer von Fall zu Fall nachzuweisen wäre. Sicher ist nur, daß dieser Zustand bei dem Pat. bereits lange bestehen muß, daß diese subglottischen Wülste mit dem vor 4 Wochen bestandenen Kehlkopfkatarrh nichts zu tun haben und daß sie eine Folge wiederholter, im Laufe der Jahre stattgehabter Entzündungen im subglottischen Gebiete (Laryngitis hypoglottica chronica hypertrophica) darstellen. Im übrigen werde ich mir erlauben, den Pat. für das nächste Mal wieder herzubitten, damit wir zu beobachten vermögen, ob eine wesentliche Änderung in dem subglottischen Raume vor sich gegangen ist.

II. Doz. Dr. Glas: Demonstration eines Pat. mit sehr stark ausgebildetem **Torus palatinus.**

III. Dr. Menzel zeigt einen **Glasbläser,** welcher an korrespondierenden Stellen des Larynx analoge Veränderungen in Form von **Laryngocelen** aufweist. Der Pat. erzeugt seit vielen Jahren in einer Glasfabrik Flaschen, übt also eine Tätigkeit aus, welche an die Atmungsorgane die größten Anforderungen stellt. Es zeigen sich bei der laryngoskopischen Untersuchung über erbsengroße, circumscripte, halbkugelige Vorwölbungen an den Taschenbändern, welche breit aufsitzen, glatte Oberfläche und die Farbe der umgebenden Schleimhaut aufweisen. Anfangs war dem Vortragenden die Affektion noch ein wenig unklar; er hielt die Vorwölbung für eine Zyste. Bei der Sondierung derselben konnte man die Dünnheit ihrer Wände und ihre leichte Eindrückbarkeit konstatieren. Nach Aufhören des Sondendruckes nahm die Vorwölbung wieder ihre frühere Form an. Eine Inzision in die Geschwulst ergab vollends das Fehlen irgend eines Inhaltes, sei es in fester oder flüssiger Form. Man kam mit dem Messer einfach in einen Hohlraum, dessen Vorhandensein nunmehr auch mit einer in die Inzisionsöffnung eingeführten Sonde konstatiert werden konnte. Es handelt sich demnach um zwei halbkugelige Hohlräume in beiden Taschenbändern, die offenbar aufzufassen sind als Ausbuchtungen des Ventriculus Morgagni, hervorgerufen durch die lange Zeit hindurch betriebene, an die Atmungsorgane hohe Anforderungen stellende Beschäftigung. Ähnliche Ventrikelblähungen wurden von anderer Seite u. a. bei Oboebläsern beobachtet, wobei offenbar die gleiche Ursache wie bei dem vorgestellten Fall obwaltete. Bei Glasbläsern ist derartiges bisher noch nicht beschrieben. Vortragender hält nach alldem die vorstehend beschriebene Ventrikelblähung für eine Berufsschädigung der Glasbläser, eine Behauptung, die Dr. Menzel mit der durch die Unizität des Falles gebotenen Reserve ausspricht. Dr. Menzel behält sich vor, die Arbeiter in Glasfabriken systematisch zu untersuchen, um über die näheren Details der Affektion genaue Aufschlüsse zu erhalten und darüber zu berichten. In dem demonstrierten Falle ist auch sehr schön die bereits von

Digitized by Google
Original from UNIVERSITY OF CALIFORNIA
Generated on 2019-10-24 13:29 GMT / http://hdl.handle.net/2027/uc1.b3252761
Public Domain in the United States, Google-digitized / http://www.hathitrust.org/access_use#pd-us-google

anderer Seite, so besonders von Scheier beobachtete Ektasie des Ductus Stenonianus und des M. buccinator der einen Seite zu sehen, welche sich in einer halbkugelförmigen Vorwölbung der einen Wange beim „Aufblasen" des Mundes dokumentiert.

Diskussion.

Hofrat Prof. Dr. Chiari bemerkt dazu, daß es nicht verwunderlich ist, wenn während der Phonation diese Vorwölbungen weniger hervortreten als während der Respiration, denn bei fast geschlossenen Stimmlippen kann nur sehr wenig Luft in die Ventriculi Morgagni hineingetrieben werden, während bei offener Glottisspalte die Exspirationsluft in großem Maße in die Ventrikel gelangen kann und so Gelegenheit hat, die Säcke aufzublähen. Chiari erinnert auch an einen Fall von Türck, bei welchem sich während der Exspiration die beiden narbig veränderten Taschenfalten in Form von Segeln aufblähten, in noch viel höherem Maße als im Falle Menzels.

IV. Ferner stellt Dr. Menzel ein 19jähriges Mädchen vor, welches angeblich seit vielen Jahren an Atemnot leidet. Die laryngoskopische Untersuchung der tatsächlich leicht stridorös atmenden Pat. ergibt etwa 3—4 *cm* unterhalb der Glottis ein horizontal gelagertes narbiges Diaphragma, welches das Tracheallumen in der Dicke etwa eines Bleistifts freiläßt. Das Loch ist etwas exzentrisch gelagert, dadurch, daß seine Begrenzung nur auf 3 Seiten, nämlich vorn, hinten und links von Narbenmassen gebildet wird, während rechts die nahezu normale Trachealwand seine Grenze darstellt. Aus der Anamnese geht hervor, daß Pat. im Alter von 3 Jahren eine Diphtherie des Larynx akquirierte, welche in einem hiesigen Kinderspital mit Intubation behandelt wurde. Das ist offenbar die Ursache der Entstehung des Diaphragma. Dr. Menzel hält zur Beseitigung derartiger Narbenmassen die Elektrolyse für das zweckmäßigste Verfahren.

Diskussion.

Dr. Hanszel plädiert auf Grund eines erst kürzlich beobachteten und behandelten analogen Falles für die Dilatationsbehandlung mit eigens gekrümmten Schrötterschen Röhren.

Prof. Dr. Chiari hat vor vielen Jahren einen Fall von Trachealstenose veröffentlicht: hier trat viele Jahre nach einer in frühester Kindheit wegen Diphtherie vorgenommenen Tracheotomie die Stenose in Form von 2 sagittal stehenden Wülsten in der Höhe des dritten und vierten Ringes auf. Die Anamnese hatte ergeben, daß die Kanüle lange Zeit liegen blieb, welcher Umstand auf eine schwere Form der Diphtherie schließen ließ: es war hier offenbar in der Tracheotomiewunde eine teilweise Nekrose der Knorpel aufgetreten, welche an dieser Stelle eine mäßige Stenose verursachte; nach Entfernung der Kanüle konnte das Kind frei atmen; später aber wuchs die Trachea nach allen Richtungen, nur an dieser verengerten Stelle aber blieb das Wachstum bedeutend zurück. Als nun das Individuum heranwuchs und die Lungen bedeutend größer wurden, war auch die Trachea überall bis auf die erwähnte Stelle größer geworden; diese Stelle aber wuchs nur in sehr geringem Maße und stellte also ein Atmungshindernis dar; Chiari konnte den Zustand durch die Einführung von Schrötterschen Röhren bedeutend bessern.

Dr. Menzel glaubt, daß die elektrolytische Beseitigung der Narben in dem vorliegenden Falle nicht von ungebührlich langer Dauer sein werde, daß etwa 4—5 Sitzungen ausreichen dürften.

Digitized by Google
Original from UNIVERSITY OF CALIFORNIA
Generated on 2019-10-24 13:29 GMT / http://hdl.handle.net/2027/uc1.b3252761
Public Domain in the United States, Google-digitized / http://www.hathitrust.org/access_use#pd-us-google

V. Dr. Marschik zeigt eine 21jährige Pat., bei der er wegen **fötider Rhinitis atrophica** mit gutem Erfolg **beide mittleren Muscheln reseziert** hat.

Die Pat. litt seit drei Jahren an Krustenbildung in der Nase und Kopfschmerzen, seit zwei Jahren an kontinuierlicher Heiserkeit und lästiger Austrocknung des Rachens. Bei der Aufnahme konstatierte Vortragender eine hochgradige atrophische Rhinitis mit subsequenter Pharyngitis und Laryngitis sicca. Mit Rücksicht auf die Kopfschmerzen und das häufig im mittleren und oberen Nasengang sichtbare zähe eitrige Sekret vermutete man eine Nebenhöhlenerkrankung. Da Röntgenogramm und Ausspülung der Stirn-, Kiefer- und Keilbeinhöhlen negativ waren, mußte die Erkrankung in den Siebbeinlabyrinthen zu suchen sein. Einige Monate konservativer Behandlung mit Jodglyzerin brachten keine Besserung. Schon anfangs war die eigentümliche Hyperämie der sonst gleich den unteren atrophischen mittleren Muscheln aufgefallen, von denen anscheinend der ganze Prozeß ausging. Behufs Behandlung des Siebbeins resezierte Vortragender nun vor zwei Jahren zunächst in zwei Sitzungen die mittleren Muscheln, sie zeigten sich stark entzündet, aber ohne Anzeichen von Ulzeration oder Knochennekrose. Beobachtung der Nase nach der Resektion gab keinen Anhaltspunkt für Erkrankung des Siebbeins. Aber bald nach der Operation war der Pat. selbst eine wesentliche Besserung ihres Zustandes aufgefallen. Die Heiserkeit ging ohne lokale Behandlung rasch zurück, das Sekret der Nase wurde flüssiger, bildete weniger Krusten und Pat. war daher nicht mehr zu weiteren operativen Eingriffen (Ausräumung des Siebbeins) zu bewegen. Seit einem Jahr ist Pat. ohne nasale Behandlung und fühlt sich geheilt, sie hat keine Krusten mehr, ist nicht mehr heiser und hat nicht mehr Austrocknungsbeschwerden. Im Dezember 1912 nahm Vortragender wegen der chronischen Tonsillitis, die sich im Laufe der Nasenerkrankung entwickelt hatte, die beiderseitige Tonsillektomie vor. Objektiv kann man nun zwar noch immer trockenen Katarrh und Atrophie der Nase konstatieren, doch sind die Erscheinungen bedeutend gebessert. Besonders auffallend ist für den Vortragenden, der die Erkrankung von Anfang an beobachtet hat, die Änderung im Aussehen der Nasenschleimhaut: sie ist gegen vordem entschieden sukkulenter und vor allem blasser geworden, auch die unteren Muscheln haben wieder an Volumen zugenommen. Vortragender zeigt den Fall, da es hier bei einfacher atrophischer Rhinitis ohne Knochennekrose und ohne Nebenhöhlenerkrankung merkwürdigerweise gelungen ist, durch Resektion von Muscheln in der bereits atrophischen Nase, also durch Vergrößerung des ohnehin schon zu weiten Lumens, eine wesentliche Besserung des objektiven Befundes, Heilung der subjektiven Beschwerden zu erzielen.

Diskussion.

Dr. Kofler: Ich konnte häufig einen günstigen Einfluß der endonasalen Eröffnung des Sieb- und Keilbeins auf die mit Ozaena einhergehenden Beschwerden konstatieren: sowohl der Fötor als insbesondere die Krustenbildung nahmen stark ab. Ich muß erwähnen, daß ich hauptsächlich Ozaenakranke mit Kopfschmerzen behaftet operierte und die Kopfschmerzen durch die Operation in den meisten Fällen fast völlig zum Verschwinden brachte.

Prof. Dr. Hajek (Referat nicht eingelangt).

Dr. Marschik: Auch die Untersuchung auf Lues war negativ. Die Erkrankung dürfte wahrscheinlich von einer chronischen Entzündung nichtspe-

Digitized by Google
Original from UNIVERSITY OF CALIFORNIA
Generated on 2019-10-24 13:29 GMT / http://hdl.handle.net/2027/uc1.b3252761
Public Domain in the United States, Google-digitized / http://www.hathitrust.org/access_use#pd-us-google

zifischer Art der mittleren Muscheln ausgegangen sein. Ich betone nochmals, daß der jetzige subjektive und objektive Zustand jetzt schon fast $1^1/_2$ Jahre andauert und die Pat. trotz Aussetzens endonasaler Behandlung schon seit einem Jahre unveränderlich beschwerdefrei ist, man also von einem postoperativen Reaktionszustand nicht mehr sprechen kann.

VI. Dr. Friedrich Neumann: Ich gebe Ihnen hier die **Instrumente** herum, welche nach meinen Angaben von der Firma Leiter angefertigt wurden und dazu bestimmt sind, endolaryngeal Radium zu applizieren. Die exakte Erklärung dieser Instrumente würde Ihnen jetzt nur Ihre kostbare Zeit rauben, bitte sich daher nur die Instrumente zu besichtigen. Im Märzheft der Monatsschrift für Ohrenheilkunde und Laryngologie erscheint deren ausführliche Beschreibung.

VII. Dr. Friedrich Neumann: Hier stelle ich Ihnen das 18jährige Mädchen G. M. vor, welches eine **Rhinolalia aperta** aufweist. Dieselbe kommt durch Insuffizienz des weichen Gaumens zustande. Befühlt man den harten Gaumen unserer Pat., so merkt man daselbst eine breite Knochenspalte unter der Schleimhaut, es besteht also ein von der Schleimhaut gedecktes knöchernes Uranoschisma. Auf das Zusammentreffen der Insuffizienz, d. h. der Kürze des weichen Gaumens mit verdeckten knöchernen Gaumenspalten hat Fein schon 1899 und später 1905 abermals Gutmann aufmerksam gemacht. Meine Herren! Ich stelle Ihnen die Pat. nicht wegen dieses nicht allzu seltenen Befundes vor, sondern damit Sie nach einiger Zeit meinen therapeutischen Erfolg an der Pat. beobachten können. Ich werde der Pat. unter die Schleimhaut der Rachenhinterwand Paraffin (von 42° Schmelzpunkt) injizieren und so die Rachenhinterwand dem gut beweglichen, aber zu kurzem Gaumensegel entgegenbringen. Kleine Portionen Paraffin sind bereits injiziert. Der Zeigefinger fühlt in der Höhe des Passavantschen Wulstes unter der Schleimhaut den harten querverlaufenden Paraffinwulst, der jetzt noch zu nieder ist, um mit dem erhobenen Gaumensegel einen Abschluß des Epipharynx vom Mesopharynx herzustellen.

VIII. Dr. Frühwald: Gestatten Sie mir, meine Herren, daß ich Ihnen eine Pat. aus der Klinik meines Chefs vorstelle, die vor zwei Tagen mit der Diagnose **Perichondritis laryngea externa et interna** aufgenommen wurde. Da es sich in diesem Falle um eine Erkrankung des am seltensten befallenen Knorpels, nämlich des Schildknorpels mit großer Absceßbildung handelt, so glaube ich, einiges Interesse bei Ihnen für meine Demonstration zu finden.

Anamnese: A. B., 26jährige Artistin. Familienanamnese belanglos. Bis zu ihrem 23. Lebensjahr war Pat. vollständig gesund. Damals hatte sie einen Abortus und gleichzeitig einen Spitzenkatarrh, der aber in zehn Tagen geheilt gewesen sein soll.

Zu Weihnachten vorigen Jahres zog sich Pat. eine Erkältung zu und war in der Folge stark heiser. Mäßige Nachtschweiße und leichter Husten. Umschläge und Aspirin hatten keinen Erfolg, die Heiserkeit nahm vielmehr bis zu völliger Aphonie zu. Pat. wurde dann von Anfang Januar bis Mitte Februar an einer laryngologischen Station täglich gepinselt und bekam Insufflationen eines gelben Pulvers (Orthoform??). Ihr Zustand hatte sich derart gebessert, daß sie jetzt wieder, wenn auch mit heiserer Stimme, so doch vernehmlich sprechen konnte. Eines Abends traten plötzlich sehr starke Schmerzen im Kehlkopf auf der rechten Seite auf, die besonders beim Schlucken und Husten äußerst qualvoll waren, und gleichzeitig stellte sich Schüttelfrost

Digitized by Google
Original from UNIVERSITY OF CALIFORNIA
Generated on 2019-10-24 13:29 GMT / http://hdl.handle.net/2027/uc1.b3252761
Public Domain in the United States, Google-digitized / http://www.hathitrust.org/access_use#pd-us-google

und Fieber ein. Angewendete Dunstumschläge hatten die Schmerzen nach zwei Tagen fast vollständig zum Verschwinden gebracht, doch bemerkte Pat. jetzt eine taubeneigroße Vorwölbung in der Mitte ihres Halses, die hart war und auf Druck schmerzte. Vorher soll Pat. nichts Abnormales an ihrem Halse gefunden haben. Die Geschwulst nahm stets an Größe zu, Pat. hatte wieder hohes Fieber, starke Kopf- und Ohrenschmerzen, arge Schluckbeschwerden und suchte jetzt unsere Klinik auf. Lues negiert. Sie bot bei ihrem Eintritt folgendes Krankheitsbild: Große, gut entwickelte Pat. mit krankhaftem Gesichtsausdruck. Mäßig entwickelte Muskulatur. Panniculus adiposus vorhanden. Temperatur 38·2. Puls 84. Interner Befund (Klinik v. Noorden): Links eine geringe, rechts eine bedeutende Spitzeneinschränkung nachweisbar: ein älterer, fast abgeklungener Spitzenprozeß rechts, ein noch recenter Prozeß links; daneben Bronchitis. Status localis: In der Mitte des Halses, etwas mehr nach rechts reichend ein kindsfaustgroßer Tumor, die Haut darüber gerötet und gespannt. Bei der Palpation findet man deutliche Fluktuation und außerdem zeigt der Tumor große Druckschmerzhaftigkeit. Gegen das Os hyoides ebenso wie gegen das Jugulum ist die Geschwulst deutlich abgesetzt und entspricht ihrer Lage nach genau dem Larynx, und zwar hauptsächlich dessen rechter Seite. Laryngoskopischer Befund: Die linke Larynxhälfte ist vollständig normal und gut beweglich, während die rechte Hälfte in ihrer Beweglichkeit stark beeinträchtigt ist. Aditus ad laryngem und rechte Taschenfalte sind normal, die rechte Stimmlippe dagegen ist in einen gleichmäßig roten Wulst mit glatter Oberfläche umgewandelt, der sich in den subglottischen Raum fortsetzt und in der Mitte, entsprechend seiner oberen Fläche, eine hanfkorngroße gelbliche Prominenz trägt. Die Glottis ist etwas verengt. Operation: In Ätherrausch 5 *cm* lange Incision über der größten Erhebung des Tumors. Man gelangt schnell auf den Absceß, aus dem sich eine große Menge Eiter (ca. $^1/_4$ *l*) entleert. Bei der Sondierung stößt man auf eine rauhe Knorpelfläche, welche der rechten Schildknorpelplatte entspricht. Zwei Gummidrains, feuchter Verband. Bakteriologischer Befund: Gram-positive Staphylo- und Streptokokken. Tuberkelbazillen vorhanden. Am Abend desselben Tages fühlt sich Pat. bedeutend erleichtert. 37·2 Temperatur. Am folgenden Tage sieht man bei der laryngoskopischen Untersuchung, daß der Wulst an Größe abgenommen und die gelbliche Prominenz sich abgeflacht hat. Am zweiten Tage nach der Operation sieht man, daß Rötung und Schwellung der rechten Stimmlippe weiter zurückgegangen sind und daß die gelbliche Prominenz vollständig verschwunden ist Die rechte Larynxhälfte ist besser beweglich. Reichliche Sekretion aus der Wunde. Differentialdiagnostisch wäre eventuell zwischen Strumitis, Bursitis und Perichondritis laryngea zu entscheiden gewesen, doch war durch den laryngoskopischen Befund die Diagnose bereits gegeben, die durch die Operation ihre Bestätigung fand. Im ersten Falle hätte es sich um einen Entzündungsprozeß im Lobus pyramidalis oder in einer Struma aberrans handeln müssen, da der Tumor seiner Lage nach nicht der Glandula thyreoidea entsprach und außerdem eine sehr regelmäßige Form hatte. Da man eine deutliche Absetzung der Geschwulst gegen das Os hyoides konstatieren konnte, so mußte auch die Diagnose einer Bursitis fallen gelassen werden, ganz besonders, da man keinen Stiel des Tumors gegen das Zungenbein, an dessen hinterer Seite sich bekanntlich ein Schleimbeutel befindet, bemerken konnte. Es blieb somit nur mehr die Annahme einer Perichondritis laryngea externa et interna der rechten Schildknorpelplatte übrig. Nach der bakteriologischen Untersuchung des Eiters

Digitized by Google
Original from UNIVERSITY OF CALIFORNIA
Generated on 2019-10-24 13:29 GMT / http://hdl.handle.net/2027/uc1.b3252761
Public Domain in the United States, Google-digitized / http://www.hathitrust.org/access_use#pd-us-google

handelt es sich bei der Pat. um eine Mischinfektion, und zwar möchte ich die im Dezember v. J. aufgetretene Heiserkeit für eine beginnende Perichondritis tuberculosa interna auffassen, dann kam es zu einer Knorpelnekrose und in der Folge zu einer Perichondritis externa mit Absceßbildung.

Diskussion.

Prof. Dr. M. Großmann: Die soeben vorgestellte Pat. stand vom 13. I. d. J. bis vor wenigen Tagen in meiner Behandlung. Sie wurde mir von der Abteilung des Prof. Ehrmann, wo sie wegen Lues in Behandlung stand, zugewiesen. Zufolge von exulzerierten Papeln an beiden wahren Stimmbändern war sie nahezu aphonisch. Auf Pinselung mit Ol. cinereum sind die luetischen Erscheinungen im Kehlkopf rasch zurückgetreten. Das linke wahre Stimmband verheilte fast vollständig und auch die Geschwüre am rechten Stimmband zeigten eine fortschreitende Heilung. Vor etwa 14 Tagen trat in der Gegend der Incisur des Schildknorpels eine kleine, kaum walnußgroße, von normaler Haut bedeckte, leicht verschiebbare, elastische, bei Druck etwas empfindliche Geschwulst auf. Ich vermutete, daß es sich um einen cystisch vergrößerten Schleimbeutel, der sich ganz unabhängig von der syphilitischen Erkrankung entwickelt hat, handeln dürfte. Im weiteren Verlaufe, den ich während der letzten Tage zu verfolgen nicht mehr die Gelegenheit hatte, kam es, wie ich nun höre, zur Vereiterung dieser Geschwulst und demzufolge zur rapiden Volumszunahme. Nach dem bakteriologischen Befunde muß wohl angenommen werden, daß hier eine tuberkulöse Infektion mit im Spiele war.

Prof. Dr. Chiari erwähnt, daß man nach dem Befund von Tuberkelbazillen im Eiter des perichondritischen Abscesses diesen als tuberkulösen annehmen müsse, wenn auch nach den Mitteilungen Großmanns gewiß Lues vorhanden ist; Lues und Tuberkulose sind ja nicht selten gleichzeitig vorhanden.

Dr. Hanszel sah vor einigen Wochen einen ganz ähnlich verlaufenden Fall, bei welchem sich der perichondritische Absceß wahrscheinlich im Anschluß an eine traumatische Verletzung der Schleimhaut infolge außerordentlich heftigen Hustens mit folgender Wundinfektion entwickelte. Für eine tuberkulöse Infektion lag kein Verdachtsmoment vor.

Dr. Frühwald: Auf die Einwendung des Herrn Prof. Großmann möchte ich erwidern, daß mir von einer luetischen Erkrankung der Pat. nichts bekannt war. Trotzdem aber glaube ich, daß sowohl der interne Befund ebenso wie der bakteriologische die Diagnose einer tuberkulösen Perichondritis mit sekundärer Infektion eindeutig erscheinen lassen.

IX. Prof. Dr. Chiari demonstriert eine 35jährige Frau mit stridorösem Atmen, welche früher öfter an **Lungenkatarrhen** litt; seit sechs Wochen stellen sich allmählich zunehmende **Atembeschwerden** ein, vor 14 Tagen trat mäßige Hämoptöe auf, welche auf eine Lungenerkrankung bezogen wurde: vor zehn Tagen wurde in einer medizinischen Ambulanz Asthma diagnostiziert; nach Bepinselung des Kehlkopfes mit einer 20%igen Cocainlösung traten hysterische Zustände auf, welche aber die Einführung des Bronchoskops nicht hinderten; die anwesenden Herren konnten alle in der Höhe des 8. Ringes einen blaßroten, rundlichen, höckerigen, teilweise beweglichen Tumor sehen, welcher von der linken Wand ausgehend das Lumen fast völlig verlegte; der Tumor wurde zwei Tage darnach mit Hilfe der direkten oberen Bronchoskopie mit einer scharfen Pinzette fast völlig entfernt.

Digitized by Google
Original from UNIVERSITY OF CALIFORNIA
Generated on 2019-10-24 13:29 GMT / http://hdl.handle.net/2027/uc1.b3252761
Public Domain in the United States, Google-digitized / http://www.hathitrust.org/access_use#pd-us-google

Aus den Verhandlungen polnischer medizinischer Gesellschaften in den Jahren 1911 und 1912.

Laryngo-otiatrische Sektion des XI. Kongresses polnischer Ärzte und Naturforscher in Krakau, 18. bis 20. Juli 1911.

Jurasz (Lemberg): **Über die physiologischen Beziehungen der drei Sprachlaute — i, y, j — in der Phonetik.**

Jurasz bespricht die Schwierigkeiten, auf welche die Linguisten von jeher bei Feststellung der Schreibweise dieser 3 Laute stießen, und findet, daß diese Schwierigkeiten besonders aus der oft unrichtigen oder irrtümlichen Beurteilung dieser Laute resultiere. Erläuterung des physiologischen Standpunktes derselben in phonetischer Beziehung mit Hinweis auf nahestehende, ähnliche und nahe miteinander verwandte Mechanismen. I als Vokal ist Grundlaut und gehört mit a und u zu den drei Säulen des Vokalsystems. Y hingegen ist ein sekundärer Vokal, welcher eine Stelle in der Mitte zwischen i und u einnimmt, ähnlich wie e zwischen a und i und o zwischen a und u. Diese primären und sekundären Selbstlaute finden sich in der Phonetik sämtlicher Sprachen, wenngleich dies in der Graphik nicht immer hervortritt. So fehlt das y im lateinischen, italienischen und deutschen Alphabet, obgleich es in der Phonetik der Römer unzweifelhaft enthalten war und auch die Italiener und Deutschen es besitzen. Was das j betrifft, stellt dasselbe einen phonetischen Laut von einer dreifachen Bedeutung vor. Vor allem bildet es einen flüssigen Mitlaut, dann ein Atmungselement und schließlich ein Artikulationselement. Diese Eigenschaften werden an Beispielen erläutert.

Heryng (Warschau): **Die Behandlung der Kehlkopftuberkulose mittelst Galvanokaustik.**

Bei tuberkulösen Infiltrationen des Kehlkopfes wie der Epiglottis, der Hinterwand oder der Gießbeckenknorpel wendet Heryng die Galvanokaustik in der Weise an, indem er den weißglühenden Brenner an einer oder an mehreren Stellen, je nach der Größe des Infiltrates, in dasselbe einsticht. Diese Methode hat Heryng in einer großen Zahl von Fällen mit fast immer befriedigendem Erfolg angewendet. Die Schlingbeschwerden wurden bald bedeutend geringer oder hörten ganz auf. Heryng empfiehlt diese Behandlung aufs wärmste.

Batawia (Częstochau): **Chronische fieberhafte Prozesse tonsillaren Ursprunges.**

Auf Grund von 12 von ihm beobachteten Fällen gelangt Redner zu folgenden Schlußfolgerungen: 1. Wenn auch nicht bestritten werden kann, daß pathogene Keime auch durch die gesunde Mandel gelangen können, so können doch chronische Fieberzustände in krankhaften Veränderungen der Tonsille ihre Quelle haben. 2. Diese Veränderungen stellen das Bild der sogenannten Tonsillitis chron. desquamativa dar und beruhen auf der Bildung von Pfröpfen und Abscessen in den Mandeln. 3. Nicht nur Pharyngitiden, sondern auch andere Infektionen können die in den Pfröpfen und Abscessen eingeschlossenen Mikroorganismen zu neuem Leben erwecken und kontinuierliche Temperatursteigerung bewirken. 4. Fieberzustände tonsillären Ursprunges sind kontinuierlich, erreichen keinen hohen Grad und überschreiten gewöhnlich nicht 37·5°. 5. Die einzige rationelle und gründliche Behandlung chronischen Fiebers tonsillarer Herkunft besteht in der radikalen Beseitigung der kranken Ton-

Digitized by Google
Original from UNIVERSITY OF CALIFORNIA
Generated on 2019-10-24 13:29 GMT / http://hdl.handle.net/2027/uc1.b3252761
Public Domain in the United States, Google-digitized / http://www.hathitrust.org/access_use#pd-us-google

sille. 6. Auch pathologische Veränderungen in den Rachen- und Zungenmandeln können ständige Temperatursteigerung bedingen.

Litwinowicz (Lemberg): **Zur intranasalen Operation von Hypophysistumoren.**

Litwinowicz hebt hervor, daß das Operationsterrain von Türkensattel für die intranasale Methode in gleicher Weise zugänglich ist, wie für die sogenannten extrakraniellen chirurgischen Methoden und bespricht einen von ihm auf dem Wege der submukösen Septumresektion und der Eröffnung der Keilbeinhöhle operierten Fall von Akromegalie. Die Pat. starb am neunten Tage nach der Operation unter Symptomen von Coma diabeticum. Die Sektion ergab gar keine entzündlichen Veränderungen an den Meningen. Ein bedeutender Teil des Tumors war außerhalb des stark erweiterten Türkensattels zurückgeblieben. Zwar bildete die 3 Wochen vor der Operation infolge Adrenalininjektion hervorgerufene Glykosurie eine Kontraindikation gegen einen operativen Eingriff. Doch ließ die rasch fortschreitende Abnahme der Sehschärfe auf dem rechten Auge neben vollständigem Verlust derselben auf dem linken Auge einen raschen Eingriff behufs Herabsetzung des Druckes auf den noch erhaltenen Teil des Sehnerven angezeigt erscheinen. In einem solchen Falle reicht die angewandte Methode vollständig zur Verminderung des Druckes auf die Sehnervenkreuzung aus und ist ihre Anwendung schon dadurch allein gerechtfertigt. Zwar kann auf diese Weise eine vollständige Entfernung eines Tumors aus dieser Gegend nicht erreicht werden, wohl aber eine vollständige Zerstörung desselben, wenn diese Methode mit der Anwendung von Radium oder Röntgenstrahlen verbunden wird.

Wieser (Lemberg): **Die geographische Verteilung der Sklerom-fälle in Ostgalizien.**

Wieser gibt eine statistische Zusammenstellung von 144 Fällen von Sklerom der oberen Luftwege, die im Verlaufe von $2^1/_2$ Jahren im Ambulatorium des Prof. Jurasz in Lemberg zur Beobachtung gekommen sind, gruppiert nach Alter, Konfession, Profession und Krankheitslokalisation. Die Skleromfälle stammten zum größten Teil aus den östlichen Bezirken, wurden meist bei der ärmeren Volksklasse angetroffen und betrafen am häufigsten den Kehlkopf. Von den Behandlungsmethoden erwiesen sich am wirksamsten außer der Auskratzung und der Dilatationsbehandlung der Stenosen mit den Schrötterschen Hartgummidilatatoren die Beleuchtung mit Röntgenstrahlen in Verbindung mit Elektrolyse.

Logucki (Warschau) demonstriert ein **Röntgenogramm mit einem sichtbaren Fremdkörper** im rechten Bronchus. Es war ein Zahnfragment, welches Redner mit Hilfe der Bronchoskopie entfernte.

Nach jedem Referat folgte eine lebhafte Diskussion.

Am 20. Juli demonstrierte Prof. Pieniążek an der laryngologischen Klinik verschiedene interessante klinische Fälle. Der nachlässigen, unerfahrenen Leitung der Sektion muß es zugeschrieben werden, daß wegen übereilten, vorzeitigen Schlusses der Sitzungen einige angekündigte Vorträge entfallen mußten. Unerklärlich ist es auch, daß im Gedenkbuch des Kongresses, welches erst $1^1/_2$ Jahre später erschien, von dieser Sektion gar keine Erwähnung sich findet.

Aus den Sitzungen der Warschauer ärztlichen Gesellschaft.

Pechkranz: **Spontane Oesophagusdilatation.**

Auf Grund von 7 von ihm beobachteten Fällen und von aus der Literatur geschöpften Daten bespricht Redner den gegenwärtigen Stand unseres

Digitized by Google
Original from UNIVERSITY OF CALIFORNIA
Generated on 2019-10-24 13:29 GMT / http://hdl.handle.net/2027/uc1.b3252761
Public Domain in the United States, Google-digitized / http://www.hathitrust.org/access_use#pd-us-google

Wissens über diese seltene Krankheit. In der Ätiologie nehmen die erste Stelle physische und psychische Traumen ein, in zweiter Reihe kommen Infektionen und Intoxikationen. Die Pathogenese dieser Krankheit scheint in der Mehrzahl der Fälle auf einem tonischen Spasmus des unteren Oesophagusabschnittes zu beruhen. Die Symptomatologie besteht hauptsächlich in Dysphagie und Regurgitation und deren Folgeerscheinungen. Die Diagnose ist oft schwierig und Verwechslungen kommen oft vor mit Tumoren, Stenosen, Divertikeln usw. Pechkranz macht auf die große diagnostische Bedeutung des speziellen Typus der Dysphagie, der bei organischen Affektionen des Oesophagus niemals vorkommt, aufmerksam, beschreibt die verschiedenen Methoden, die dazu dienen, den spastischen Charakter der Störung zu bestimmen (Sondenprüfungen, Probefrühstück usw.), die diffuse Dilatation des Oesophagus direkt nachzuweisen und die Kapazität des Oesophagus festzustellen, betont die diagnostische Bedeutung der Untersuchung mit Hilfe der Röntgenstrahlen, der Oesophagoskopie und der Diaphanoskopie und bespricht die Prognose und die Therapie der Krankheit. In therapeutischer Beziehung am wichtigsten sind Spülungen des Oesophagus und systematische Entfernung der stagnierenden Speisereste. Pharmakodynamische und andere Heilmittel nützen nicht viel. Verhältnismäßig am besten wirkt zeitweises Zurücklassen einer Schlauchsonde im Oesophagus auf einige Tage und Sondenernährung. Manchmal wirken auch dilatatorische Apparate (Cardiodilatator Einhorn) günstig. In schweren, gefahrdrohenden Fällen muß zu chirurgischen Eingriffen Zuflucht genommen werden.

Diskussion.

Tuchendler erwähnt einen Pat. mit dieser Krankheit, der sich 3 Jahre lang gut ernähren konnte und erst vor 7 Wochen wegen fortschreitender Inanition gastrostomiert werden mußte.

Szmurło stellt einen Fall mit einem ungewöhnlich **großen Sarkom der Halsdrüsen und der rechten Tonsille vor.**

Seit 3 Jahren Vergrößerung der Halsdrüsen, seit 8 Monaten zunehmendes Wachstum derselben links, seit letzter Zeit auch rechts, wo sie an der Seite des Halses einen vorderarmdicken, von gedehnter, glänzender Haut bedeckten Wulst bilden. Bewegungen des Kopfes und des Halses erschwert, Schlingbeschwerden, Halsschmerzen. Die linke Tonsille vergrößert, sonst nicht verändert. Die rechte Tonsille stellt einen großen, weißlichen Tumor dar. Die histologische Untersuchung ergab lymphosarkomatöse Struktur.

Handelsman: **Experimentelle Untersuchungen über Gehirnhypophysis.**

Handelsman hat unter Leitung und Mitwirkung Horsleys in London an Hunden, Katzen und Affen 62 Versuche ausgeführt, welche auf partieller und totaler Abtragung der Hypophyse beruhten und den Zweck hatten, zu konstatieren, welchen Einfluß der Mangel dieses Organes auf den Organismus ausübe und ob dasselbe für das Leben der Tiere unbedingt notwendig sei. Es ergab sich, daß nach vollständiger Entfernung der Drüse oder auch bei Zurücklassung nur ganz kleiner Teile der zentralen Partie des Infundibulum die Tiere unbeschränkt lange leben können. Die Zellen der Drüsenreste nach partieller Entfernung verhalten sich wie normale Zellen. In 2 Fällen wurde lange Zeit nach der Entfernung der Drüse eine unbedeutende Menge Zucker im Urin gefunden. In einem Falle wurde ein Zurückbleiben der Entwicklung der Genitalien beobachtet.

Generated on 2019-10-24 13:29 GMT / http://hdl.handle.net/2027/uc1.b3252761
Public Domain in the United States, Google-digitized / http://www.hathitrust.org/access_use#pd-us-google
Digitized by Google
Original from UNIVERSITY OF CALIFORNIA

Diskussion.

Pechkranz: Glykosurie tritt in zwei direkt entgegengesetzten Zuständen der Hypophyse auf: bei Hypo- respektive Apituitarismus und bei Hyperpituitarismus. Es ist möglich, daß an der Entstehung der Glykosurie hier auch andere Drüsen mit innerer Sekretion beteiligt sind. Unter 3 von ihm beschriebenen Fällen von Hypophysenerkrankung hat er zweimal Albuminurie und sogar Symptome einer diffusen Nierenentzündung (vielleicht toxischen Ursprunges) beobachtet. Den Einfluß von Hypophysenerkrankung auf atrophische Veränderungen der Genitalorgane hat Pechkranz einige Male beobachtet und nach seiner Ansicht kann das Vorhandensein solcher Veränderungen auf die Diagnose entsprechender Fälle führen.

Bychowski betont, daß wir gegenwärtig zwei Krankheitsformen kennen, welche von Veränderungen der Gehirnhypophyse abhängig sind: Akromegalie und adiposo-genitale Dystrophie, welche durch Entfernung dieser Drüsen geheilt werden können. Nach seinen Erfahrungen ist dieses Organ zum Leben der Tiere nicht unbedingt notwendig. Glykosurie bei Graviden kann von der Vergrößerung dieser Drüse während der Schwangerschaft abhängig sein.

Kopczynski betrachtet die klinischen Untersuchungen über die Wirkung des Pituitrin als wichtig zur Aufklärung über die Rolle dieser Drüse, erwähnt die günstige Wirkung, die er in einem Falle von myxödematösem Infantilismus von der Anwendung von Thyreoidea erhalten hat, und die Unwirksamkeit von Pituitrin in der Purkinsonschen Krankheit.

Kryaski meint, daß die Technik der Abtragung der Hypophyse fast unmöglich zu beherrschen sei.

Sokołowski: **Erkrankt bei uns die jüdische Bevölkerung häufiger als die christliche an Lungenphthise und einigen anderen Erkrankungen der Luftwege?**

Sokołowski untersuchte 10.000 Pat. mit Erkrankungen der Luftwege. Diese betrafen in 37% Lungentuberkulose, und zwar waren damit behaftet unter 5000 Christen 40·26%, unter 5000 Juden 35·48%. Pharynxkatarrh fand sich bei 23·5%, davon 60% bei Juden. Dann kamen Bronchialkatarrh mit 20%, davon 49% Juden, Bronchialasthma 133 Fälle, davon 53% Juden, adenoide Vegetationen mit 181 Fällen, 71% Juden, Larynxpolypen 176 Fälle, davon 54 Juden. Lues von Nase, Rachen, Kehlkopf 48 Fälle, darunter 16 Juden, maligne Neubildungen dieser Organe 38 Fälle, darunter 21 Juden, gutartige Neubildungen 35 Fälle, davon 19 Juden, maligne Neubildungen von Lunge und Pleura 11 Juden auf 15 Fälle, Sklerom der oberen Luftwege 4 Juden auf 10 Fälle, Erkrankungen der Pleura 168 Fälle, davon 38% Juden. Schlußfolgerungen: 1. Juden erkranken seltener an Tuberkulose als Christen, 2. bei den sonstigen Erkrankungen der Luftwege zeigt sich kein auffallender Unterschied mit Ausnahme von Parästhesien des Pharynx, die vorwiegend bei Juden auftreten, was mit der übermäßigen Nervosität der jüdischen Rasse erklärt werden kann.

Diskussion.

Heurelke behauptet, daß der Begriff der Rasse selbst in der Anthropologie nicht genau umschrieben ist. In Europa gibt es überhaupt keine reine Rasse. Die jüdische Rasse ist nicht überall gleich. Die Merkmale unserer jüdischen Bevölkerung unterscheiden sich von jenen der spanischen Juden. Das

Generated on 2019-10-24 13:29 GMT / http://hdl.handle.net/2027/uc1.b3252761
Public Domain in the United States, Google-digitized / http://www.hathitrust.org/access_use#pd-us-google
Digitized by Google
Original from UNIVERSITY OF CALIFORNIA

Material des Vorredners kann daher keine unfehlbare Grundlage zu Schlußfolgerungen über die ganze jüdische Bevölkerung bieten.

Pechkranz meint, daß die jüdische Rasse reiner sei als andere Rassen. Der schon in Palästina bekannt gewesene rothaarige Typus der Juden verfällt leichter der Phthise.

Rybicki hat in zwei Choleraepidemien eine gleiche Morbidität und Mortalität bei Juden und Christen beobachtet.

Lubliner meint, der rothaarige Typus spricht eher für eine Vermischung der jüdischen Rasse mit der germanischen. Lubliner glaubt auch nicht, daß die rote Haarfarbe einen Einfluß auf die Entstehung der Tuberkulose habe. Dafür, daß die Juden schon in Palästina rothaarig waren, liegt kein Beweis vor.

Puławski: Zur Entscheidung einer so wichtigen Frage wie die Resistenz der Juden gegen die Tuberkulose müssen auch andere Faktoren berücksichtigt werden, wie geringere Häufigkeit der Lues, von Alkoholismus, die größere Schonung der Gesundheit usw.

Bregman stellt eine 35ährige Pat. mit einem **Hypophysistumor** vor, welcher zwei von lokalem Druck abhängige Hauptsymptome darbietet: 1. Sehstörungen (Blindheit rechts, temporale Hemianopsie und Einschränkung der Gesichtshälfte rechts), 2. Vergrößerung des Türkensattels. Eine weitere Reihe von Erscheinungen waren eine Folge der gestörten Funktion der Hypophyse: Ausfallen der Haare, Abmagerung, Polyurie, Atrophie der Geschlechtsorgane, allgemeine Schwäche, Sekretion einer milchartigen Flüssigkeit aus beiden Brustdrüsen, beschleunigter Puls, Schlaflosigkeit. Es handelt sich da um einen gutartigen Tumor, der sich seit 12 Jahren entwickelt. Seit 3 Monaten Verschlimmerung. Die Entscheidung der Frage, ob in ähnlichen Fällen die Symptome von einer gesteigerten oder verminderten Funktion der Hypophyse herrühren, ist sehr schwer, da die Versuchsergebnisse widersprechend, die klinischen Daten unsicher sind. Im vorgestellten Falle wurde nach 16 Injektionen von Pituitrin eine bedeutende Besserung erreicht. Der Haarausfall hörte auf, der Schlaf und das Befinden wurden besser. Trotzdem rät Bregman mit Rücksicht auf die Bedrohung des Sehorganes zur Operation.

Goldberg: **Über Obturation des harten und weichen Gaumens und künstliche Nasengänge.**

Demonstration eines Pat. mit einem eigenen, vom Vortragenden angegebenen Obturator, der sich von anderen derartigen Apparaten dadurch unterscheidet, daß er für eine hinreichende Luftmenge durchgängig ist, ohne jedoch Speisen durchzulassen. Der ganze Obturator kann leicht auseinandergenommen, gereinigt und ausgebessert werden. Die Sprache des Pat. ist deutlicher als bei den bisherigen Obturatoren, und die Atmung durch die Nase ist ganz frei.

Aus den neurologisch-psychiatrischen Sitzungen.

Bychowski demonstriert das **Präparat** von einem Falle mit einer **Neubildung im Kleinhirn-Brückenwinkel.**

Die Krankheit begann bei dem 53jährigen Pat. 4 Jahre ante mortem mit unangenehmen Sensationen im rechten Ohr. Später trat Taubheit auf, nach 2 Jahren Einschlafen der rechten Zungenhälfte, seit einem Jahr Kopfschmerzen und Übelkeiten. Damals wurde Stauung im Augenfundus, Nystagmus, Sehschwäche, Lähmung des rechten Abducens, Speichelfluß aus dem rechten Mundwinkel, Anästhesie der rechten Wange und der rechten Zungenhälfte gefunden.

Digitized by Google
Original from UNIVERSITY OF CALIFORNIA
Generated on 2019-10-24 13:29 GMT / http://hdl.handle.net/2027/uc1.b3252761
Public Domain in the United States, Google-digitized / http://www.hathitrust.org/access_use#pd-us-google

Diagnose: Tumor im rechten Kleinhirn-Brückenwinkel. Bei der Operation wurde kein Tumor gefunden. Die Obduktion ergab eine nußgroße Neubildung zwischen der vorderen Oberfläche der rechten Kleinhirnhälfte und dem Felsenbein (Fibrom). Während der Operation stieß man in dieser Gegend auf ein Flüssigkeitsreservoir und wurde eine Meningitis serosa vermutet.

Krukowski demonstriert einen Fall von **Fraktur der Schädelbasis.**

Der 56jährige Pat. wurde mit einem Ziegelstein auf das rechte Hinterhaupt geschlagen. Bewußtlosigkeit, Erbrechen, Taubheit rechts, Verziehung des Gesichtes nach links. Von da an heftiger Schwindel. Objektiv: Parese des linken Facialis, rechtseitige Taubheit. Redner vermutet Fraktur der Basis des Felsenbeines, was vom Röntgenogramm bestätigt wird. Dem Patienten geht es besser.

Diskussion.

Kopczynski warnt vor einer absolut günstigen Prognose, indem er sich auf einen eigenen Fall beruft, in welchem 6 Wochen nach einer Schädelbasisfraktur und nach günstigem subjektiven Befinden plötzlich Erscheinungen einer eitrigen Meningitis und Tod erfolgten.

Krynski nimmt die Möglichkeit eines Extravasates in der inneren Partie des Felsenbeines ohne Basisfraktur an.

Indt weist auf den Spalt in der Klische hin, welcher das Vorhandensein einer Fraktur beweist.

Lubelski demonstriert einen Pat., welcher wegen **Kleinhirnabsceß** mit Erfolg operiert worden ist.

Der 12jährige Pat. litt seit 2 Jahren an Mittelohreiterung. In den letzten Wochen Schüttelfröste, Kopfschmerzen, Vomitus. Erst wurde die Radikaloperation ausgeführt, nachher die ganze Vena jugularis communis exzidiert und zuletzt wegen Kleinhirnabsceß der Schädel in der Hinterhauptgegend trepaniert. Darauf allmähliche Besserung bis zur Heilung.

Kopczynski: **Fall einer Erkrankung (Neubildung) der Hirnhypophyse.**

Der 18jährige Pat. klagt seit $1^1/_2$ Jahren über übermäßigen Durst und Sehschwäche. Schon seit einigen Jahren hat er aufgehört zu wachsen. Objektiv: Aussehen wie von einem 10jährigen Knaben. Keine Spur von Behaarung an den sehr kleinen Genitalien. Tägliche Urinmenge gegen 5 *l* ohne Eiweiß. Symptome von Hypostenurie. Verblassen der Papillen, linkseitige Hemianopsie beiderseits. Das Röntgenogramm zeigt eine Vertiefung der Sella turcica und einen Schatten in der Mitte der Vertiefung. Kopczynski diagnostizierte eine Affektion der Hypophyse, wahrscheinlich eine das Chiasma und die Sehnerven komprimierende Neubildung. Klinisch wird Infantilismus et Dystrophia adiposogenitalis konstatiert.

Diskussion.

Sterling möchte die Bezeichnung „Infantilismus" nur für einen angeborenen Zustand reserviert wissen.

Flatau möchte hier die Möglichkeit einer serösen Meningitis in den Ventrikeln nicht ausschließen.

Higier erinnert an einen ähnlichen Fall, in welchem bei der Obduktion ein Psammom gefunden wurde.

Generated on 2019-10-24 13:30 GMT / http://hdl.handle.net/2027/uc1.b3252761
Public Domain in the United States, Google-digitized / http://www.hathitrust.org/access_use#pd-us-google
Digitized by Google
Original from UNIVERSITY OF CALIFORNIA

Kopczynski: Gegen eine Meningitis serosa spricht hier der Mangel allgemeiner Hirnerscheinungen und die einfache progressive Sehnervenatrophie.

Aus den gastrologischen Sitzungen.

Tuchendler demonstriert einen Fall mit **Oesophagusstenose infolge syphilitischer Narben.** (S. Referat.)

Diskussion.

Grundzach betrachtet die obere Verengerung als eine organische, die untere als eine spastische und schlägt eine gemischte Behandlung mit Fibrolysin und Sondierung vor.

Zawadzki betrachtet als charakteristisch für einen syphilitischen Prozeß im Oesophagus das Vorkommen einer Stenose an mehreren Stellen und schlägt eine energische spezifische Behandlung vor.

Reichmann hebt hervor, daß eine syphilitische Erkrankung des Oesophagus äußerst selten vorkommt.

Aus den oto-laryngologischen Sitzungen.

Koenigstein demonstriert einen Fall mit **maligner Syphilis der Nase und des Rachens,** der mit Salvarsan behandelt worden ist. Die ausgebreiteten Ulcerationen an der hinteren Wand und am Fundus des Rachens, an den Wangen und am Oberkieferknochen vernarbten im Verlaufe von einigen Wochen. Obgleich 6 Monate seit der Heilung verflossen sind, ist kein Rezidiv aufgetreten, während ehedem alle paar Wochen Rezidiven in Form von Geschwüren an verschiedenen Stellen aufzutreten pflegten und dann Pat. im Verlauf einiger Jahre spezifischer Behandlung 600·0 graue Salbe eingerieben worden war neben innerlicher Darreichung von Kalium jodatum. Bei dem Pat. kann man wegen vollständigen Mangels des weichen und harten Gaumens genau wie an einem anatomischen Präparat der Nase, die Nebenhöhlen und die Mündungen der Keilbein- und Stirnhöhlen und der Eustachischen Trompeten überblicken. Die Wassermannsche Probe ist noch immer positiv, weshalb der Pat. noch lange beobachtet werden muß.

Chorążycki demonstriert eine 18jährige Pat. mit **Lues hereditaria,** bei der die Nase so eingesunken gewesen war, daß sie ein Knötchen darstellte. Es wurden 15 *g* Paraffin vom Schmelzpunkte von 56° an vier Stellen in drei Sitzungen injiziert und ein guter kosmetischer Erfolg erreicht.

Meyerson stellt eine Pat. mit **Sklerom in der Nase und im Pharynx** vor. An der Nasenspitze beiderseits symmetrische Ulcerationen, im Pharynx Ulcerationen, Narben und Infiltrate. Meyerson vermutet, daß die Ulcerationen als eine Folge der übrigens erfolglos angewandten Beleuchtung mit X-Strahlen entstanden sind.

Diskussion.

Sakołowski und Polanski finden, daß Ulcerationen dem Wesen des Skleroms widersprachen.

Meyerson zeigt weiters zwei aus der **Nase entfernte Polypen,** von denen einer an einem ungewöhnlich langen Stiel hängt, daher wahrscheinlich aus der Highmorshöhle stammt.

Swiątecki demonstriert einen Pat. mit einem ungewöhnlichen Larynxbild. Über den falschen Stimmbändern ist eine Membran zu sehen, welche

Generated on 2019-10-24 13:30 GMT / http://hdl.handle.net/2027/uc1.b3252761
Public Domain in the United States, Google-digitized / http://www.hathitrust.org/access_use#pd-us-google
Digitized by Google
Original from UNIVERSITY OF CALIFORNIA

an der Kehldeckelbasis beginnend nach hinten zieht und sich in zwei Teile teilt und gleichsam ein dickes Bandpaar darstellt. Die Stimme ist von jeher gedämpft. Swiątecki hält den Zustand für angeboren.

Swiątecki zeigt ein rundes **Bleigewicht,** das von einem vierjährigen Mädchen verschluckt wurde und 4 Tage später per vias naturales abging.

Jankowsi demonstriert: 1. einen 24jährigen Pat., bei dem wegen Larynx- und Trachealstenose nach einer posttyphösen Perichondritis **Laryngostomie** ausgeführt worden ist, 2. einen Pat., dem vor 5 Jahren der **Larynx** wegen Karzinom total **exstirpiert worden** ist.

Sokołowski: **Einige Bemerkungen über das Klima von Sizilien in bezug auf Erkrankungen der oberen Luftwege.**

Sizilien besitzt ungewöhnlich günstige klimatische Bedingungen. Die durchschnittliche Wintertemperatur beträgt 9° R, der jährliche Durchschnitt 14° R. Die Vegetation der Insel ist sehr reich und stellt im ganzen gleichsam einen Garten vor. Die Reversseite bilden Staub und Winde, was für die Kranken schädlich ist. Unter den einzelnen Ortschaften zeichnen sich aus: Palermo, Syrakus, Catania, Taormina u. a.

Polanski demonstriert mikroskopische Präparate von Sklerom der Bronchien, der Trachea und der Nasenrachenhöhle und hält einen Vortrag unter dem Titel: **Ein Fall von Stenose beider Bronchien infolge von Sklerose samt postmortaler anatomischer Untersuchung und einige Bemerkungen über Sklerom überhaupt.** (S. Referat.)

Sokolowski demonstriert zum zweitenmal einen Pat., der im vorigen Jahre **2 Salvarsaninjektionen** erhalten hat. Damals fanden sich an der hinteren Rachenwand ein Gumma, im Larynx beträchtliche Infiltrationen an beiden Stimmbändern. Der allgemeine Zustand war schlecht, große Abzehrung, Herzschwäche usw. Gegenwärtig besteht ein guter Allgemeinzustand. Pat. ist arbeitsfähig, auf der hinteren Pharynxwand findet sich eine strahlige Narbe, die Stimmritze ist von normaler Weite, die Stimmbänder sind normal.

Szmurło demonstriert das **Röntgenogramm** eines im Oesophagus eines 4jährigen Kindes befindlichen **Fremdkörpers** (Zweikopekenmünze), der mit Hilfe des Kirmissonschen Hakens entfernt worden ist. Mit demselben Haken hat Szmurło vor kurzem auch eine Fünfkopekenmünze mit Leichtigkeit aus dem Oesophagus extrahiert. Mit Rücksicht auf seine Erfahrungen empfiehlt Szmurło zur Entfernung von Münzen oder überhaupt runder und glatter Fremdkörper dieses Instrument, das er dem Oesophagoskop vorzieht.

Diskussion.

Lubliner rät im Gegenteil, immer das Oesophagoskop anzuwenden und jede Art von Haken oder scharfer Instrumente zu vermeiden, da durch solche die Schleimhaut leicht beschädigt und eine Mediastinitis verursacht werden kann.

Dobrowolski rät, bei der Entfernung von Münzen aus der Speiseröhre, besonders bei Kindern, den Graefeschen Korb anzuwenden. Bei anderen Fremdkörpern ist die Anwendung des Oesophagoskops notwendig.

Erbrich empfiehlt für alle solche Fälle Oesophagoskopie und Durchleuchtung. Jedes Handeln im Dunkeln kann unangenehme Überraschungen bringen.

Sokołowski demonstriert das **mikroskopische Präparat von Vincentschen Bacillen,** die von einem 18jährigen Pat. stammen, der halb be-

Digitized by Google
Original from UNIVERSITY OF CALIFORNIA
Generated on 2019-10-24 13:30 GMT / http://hdl.handle.net/2027/uc1.b3252761
Public Domain in the United States, Google-digitized / http://www.hathitrust.org/access_use#pd-us-google

wußtlos mit einer Temperatur von 39° und einem Belag auf der rechten Mandel ins Spital kam. Es erfolgte eine circumscripte Gangrän der Tonsille und Pat. genas.

Lubliner stellt 4 Pat. vor:

1. ein 8jähriges Mädchen mit der Diagnose **Osteomyelitis maxillae sup. idiopathica,** welche unter Erscheinungen von Fieber und Anschwellung der linken Wange erkrankte. Nach 2 Wochen fiel ein Zahn aus, es entleerte sich Eiter und die Temperatur sank. Der Proc. alveolaris des linken Oberkiefers ist entblößt, nekrotisch, locker, Highmorshöhle gesund. Allgemeinzustand gut:

2. eine 18jährige Pat., die vor 2 Jahren **skleromatöse Veränderungen** in Form von Infiltrationen an der hinteren Kehlkopfwand bei freier Nase besaß und jetzt einen charakteristischen harten Tumor in der rechten Nasenhöhle aufweist. Im Larynx skleromatöse Infiltrationen der wahren und falschen Stimmbänder. Lubliner will hier Salvarsan versuchen;

3. ein 64jähriger Pat. mit der Diagnose **Gangraena tonsillae.** Seit 3 Wochen krank. Im Pharynx ein kraterförmiges, die ganze Tonsille und den vorderen Gaumenbogen einnehmendes Ulcus. Lues wird negiert Wassermann schwach positiv. Salvarsan injiziert;

4. 30jähriger Pat. mit **Otitis med. supp. chron. dextra** und **Fistula labyrinthi.** Seit 10 Jahren krank. Aus dem rechten Ohr zeitweise spärlicher Eiterfluß. Bei Neigung des Kopfes nach hinten starke Kopfschmerzen. Das Trommelfell infiltriert, vorgewölbt, im vorderen oberen Abschnitt kommt Eiter unter starkem Druck zum Vorschein. Fundus oculi ohne Veränderung. T. 39·90. Bei der Radikaloperation wird eine Fistel am horizontalen Bogengang gefunden. Guter Verlauf.

Erbrich stellt 3 Pat. vor:

1. Einen 50jährigen Patienten mit einer **Neubildung der Nebenhöhlen.** An dem vorgeführten Röntgenogramm ist zu ersehen, daß die Neubildung die Siebbeinzellen einnimmt und sich bis zur Keilbeinhöhle und vielleicht auch in die Stirnhöhle erstreckt.

2. Eine Pat. mit **skleromatösen Veränderungen** in den **Choanen** und **unter den Stimmbändern.** Der Pat. wurde 0·5 Salvarsan intravenös injiziert.

3. Einem 40jährigen Pat. mit kompletter rechtseitiger **Larynxlähmung** infolge eines rechtseitigen **Aneurysma** der Aorta ascendens (Röntgenogramm demonstriert).

Przygoda stellte eine im siebenten Monat gravide Pat. vor, die Speisen erst schlucken kann, wenn sie sich nach rückwärts neigt. Im Röntgenogramm ist im Mediastinum ein Schatten zu sehen, der ein sich entwickelndes **Neoplasma** anzeigt.

Tuz stellt einen Fall von **Speichelstein** vor. Unter der Zunge hinten rechts kommt Eiter zum Vorschein, besonders bei Druck auf die Glandula sublingualis. Bei Einführung der Sonde ist ein gewisser Widerstand zu fühlen und ein schwacher metallischer Klang zu hören.

Oppenheim zeigt einen **langgestielten,** aus dem Nasenrachenraum entfernten, aus der Highmorshöhle stammenden **Polypen.**

Szmurło zeigt einen aus dem mittleren Nasengang einer 42jährigen Frau entfernten Tumor — **Papilloma cylindricum.** Die Anwesenheit eines

Digitized by Google
Original from UNIVERSITY OF CALIFORNIA
Generated on 2019-10-24 13:30 GMT / http://hdl.handle.net/2027/uc1.b3252761
Public Domain in the United States, Google-digitized / http://www.hathitrust.org/access_use#pd-us-google

aus Zylinderzellen sich zusammensetzenden Papilloms an dieser Stelle kann als Übergang zu Carcinom erklärt werden.

T. Heiman stellt einen Pat. vor, der vor $1^1/_2$ Jahren Lues akquiriert hatte, nach 30 Quecksilberinjektionen Ohrenrauschen und Schwerhörigkeit bekam und nach einer Lufteintreibung vollständig taub wurde. Salvarsaninjektion ohne Erfolg. Heiman fand **Labyrinthtaubheit,** Schwindel, unsicheren Gang. Auch nach 30 Inunktionen und Jodkali 2·0 pro die keine Besserung des Gehörs. Nach 5 Pilocarpininjektionen eine geringe Hörverbesserung. Heiman warnt vor unvorsichtiger Anwendung der Lufteintreibung, die schädlich sein und vollkommene Taubheit verursachen kann.

Diskussion.

Koenigstein behauptet, daß Labyrinthsyphilis schwer zu heilen ist. Er glaubt nicht an eine positive Wirkung von Pilocarpin und empfiehlt eher ausdauernde Anwendung von Hydrargyrum und Jodkalium. Koenigstein glaubt auch nicht, daß eine einmalige Lufteintreibung Taubheit bewirken kann.

Lubliner meint im Gegenteil, daß Diaphoretica, wie Sassaparilla, Tct. Zittmanni, Pilocarpin, von jeher in solchen Krankheiten mit gutem Erfolg angewendet wurden.

Meyerson empfiehlt bei Labyrinthleiden Vorsicht in der Anwendung von Lufteintreibung und die Applikation schweißtreibender Mittel.

Heiman beruft sich auf die von Palchrer bei Syphilis des Gehörorganes empfohlene Anwendung von Pilocarpin.

Lubliner teilt mit, daß in dem in der vorigen Sitzung vorgestellten Fall mit **Sklerom** die Anwendung von Salvarsan ohne Erfolg geblieben ist. Es ist bereits der dritte von ihm mit Salvarsan erfolglos behandelte Fall von Sklerom.

Koenigstein zeigt 1. ein aus dem **Sinus pyriformis entferntes,** 3 *cm* langes, 2 *cm* breites **Knochenstück,** 2. einen großen, dreieckigen, scharfrandigen, aus der Tiefe von 28 *cm* von den Schneidezähnen aus dem Oesophagus mit dem Korb entfernten Knochen, 3. einen aus der Fissura olfactoria eines Kindes entfernten Knochen.

Meyerson: **Über die Behandlung der akuten Mittelohrentzündung.** (S. Referat.)

Diskussion.

Lubliner bemerkt, daß auch er günstige Wirkung bei der Anwendung der Aspiration gesehen hat. Von den Medikamenten zieht er das Adrenalin dem Cocain vor, aus Furcht vor der allgemeinen Wirkung des letzteren.

Szmurło wendet, wenn die Kranken Kälte nicht vertragen, warme Umschläge und anstatt Wasserstoffsuperoxyd das viel reinere Mercksche Perhydrol an.

Heiman drückt sich negativ über die Biersche Methode aus und lobt als Medikament Resorzinlösung.

Mesz stellt eine 59jährige Pat. mit vollständiger **Verwachsung** der linken und partieller der rechten **Choane** vor.

Diskussion.

Meyerson ist der Ansicht, daß die Atresie der Choanen hier durch syphilitische Veränderungen verursacht worden ist. Dafür spricht die gleichzeitige Adhäsion des Gaumensegels.

Generated on 2019-10-24 13:30 GMT / http://hdl.handle.net/2027/uc1.b3252761
Public Domain in the United States, Google-digitized / http://www.hathitrust.org/access_use#pd-us-google
Digitized by Google
Original from UNIVERSITY OF CALIFORNIA

Erbrich stellt eine Pat. mit **Trachealstenose** infolge skleromatöser Veränderungen vor, welche mit Hilfe des Bronchoskops entfernt wurden. Es finden sich noch Veränderungen in der Nase und im Nasopharynx, aber keine mehr im Larynx.

Erbrich zeigt:

1. ein **Tracheotomierohr,** welches von der Platte abgebrochen in den rechten Bronchus gefallen war und nach vorausgegangener Durchleuchtung entfernt worden ist;

2. einen mit Hilfe des Bronchoskops aus dem **rechten Bronchus entfernten Knochen,** der dort einen ganzen Monat gelegen war;

3. ein **Oesophagoskop,** durch welches er eine Sonde mit Mandrin in den Oesophagus von Kranken nach Laugenverätzung einführt.

Eliasberg stellt einen 19jährigen Pat. mit **Lichen ruber planus der Mundhöhle** vor. Die Schleimhaut der Wangen, der Lippen, der Zunge und des weichen Gaumens mit unebenen, weißlichen, silberglänzenden Knötchen besetzt, welche ein mosaikartiges Netzwerk bilden, in welchem rote Effloreszenzen zu sehen sind. Dieser Ausschlag ist zu unterscheiden von Plaques opalines bei Syphilis, wo der Ausschlag keinen Silberglanz hat und kein Netzwerk bildet und von der squamösen Mundentzündung und der Psoriasis der Wangen, wo nur matte Flecke gefunden werden. Die Behandlung besteht in der Anwendung von Arsenik, die gute Resultate gibt.

Szmurło stellt vor: *a)* eine Pat., die seit der Kindheit an einer **Nebenhöhleneiterung** gelitten hatte, welche eine Sehnervenentzündung und Abnahme der Sehschärfe auf $^1/_4$ zur Folge hatte. Pat. sah sämtliche Gegenstände in leichengrüner Farbe. Szmurło entfernte die mittlere und die obere Muschel, eröffnete die Siebbeinzellen und gelangte zur Keilbeinhöhle. Das Resultat war ein gutes. Das Gesicht besserte sich, die Eiterung sistierte:

b) einen 63jährigen Pat. mit einer bedeutenden **Vergrößerung der Schilddrüse,** welche die Wände der Trachea komprimierte und Atemnot verursachte. Eine Operation ist angezeigt.

Diskussion.

Meyerson und Lubliner bestätigen das günstige Resultat der operativen Eröffnung der Sieb- und Keilbeinhöhlen auf intranasalem Wege.

Kaczynski führt einen Fall aus seiner eigenen Praxis an, in welchem ein Struma nach einer Flasche Jod sich bedeutend verkleinerte.

Mesz empfiehlt die Anwendung von Röntgenstrahlen.

Morażycki, Zamenhof und Meyerson behaupten im Gegenteil, daß die Beleuchtung bei Struma keine Wirkung hat, und raten unverzügliche Operation.

Erbrich empfiehlt. zuerst Tracheotomie auszuführen, dann zu untersuchen, welcher Teil der Drüse vergrößert ist, um nur diesen Teil auszuschneiden.

Marcinkowski: **Nystagmus als klinisches Symptom.**

Beschreibung der verschiedenen Nystagmusformen. Akute Labyrinthentzündung bewirkt Nystagmus nach der anderen Seite, Eiterung in der hinteren Schädelgrube, Nystagmus zur selben Seite. Ebenso bewirken Blutungen aus Labyrinth, Kleinhirn- und Acusticustumoren Embolie der Arteria auditiva, Sclerosis multiplex, Tabes dorsalis, gewisse Vergiftungen (Abs. Alkohol). Nystagmus. Bei Sclerosis multiplex ist das Labyrinth auf Kalorisation überemp-

Digitized by Google
Original from UNIVERSITY OF CALIFORNIA
Generated on 2019-10-24 13:30 GMT / http://hdl.handle.net/2027/uc1.b3252761
Public Domain in the United States, Google-digitized / http://www.hathitrust.org/access_use#pd-us-google

findlich, bei Tumoren des N. VIII. geht diese Erregbarkeit sehr bald verloren. Einseitige Übererregbarkeit des Labyrinths kommt bei Hirntumoren vor. Bei Verlust des Bewußtseins geht der Nystagmus in Strabismus über. Auch Kalorisation bewirkt bei Bewußtlosen Schielen. Bei der fulminanten Meningitis dauert ein großer, unregelmäßiger Nystagmus sogar während der Agonie an. Spontaner Nystagmus kann als Frühsymptom der sogenannten Otosklerose auftreten. Auch in Infektionskrankheiten kommt Nystagmus als Symptom einer Labyrinthkomplikation vor. Bei Labyrinthfisteln bewirken Druckveränderungen im Mittelohr Nystagmus.

Dobrowolski stellt einen 25jährigen Pat. mit rechtseitiger **Facialislähmung** vor, der über seit 2 Wochen bestehende Ohrenschmerzen, Ohrensausen und Schwerhörigkeit klagt. Gegenwärtig ist die Gesichtslähmung geringer, das Gehör besser. Dobrowolski diagnostiziert eine seröse Mittelohrentzündung und betrachtet die Facialislähmung als Folge einer Kompression des Facialis durch das angesammelte Exsudat.

Diskussion.

Heiman sieht hier zwei Prozesse: Neuritis n. facialis und exsudative Mittelohrentzündung, die beide die Folgen einer Erkältung sein können.

Dobrowolski meint, daß diese beiden Prozesse nicht gleichzeitig mit einer Erkältung erklärt werden können.

Marcinkowski vermutet eine Dehiszenz im Nervenkanal als Ursache der Kompression des Nerven durch den Paukenhöhleninhalt.

Lubliner stellt einen 26jährigen Pat. mit ausgeheiltem **otitischen Kleinhirnabsceß** vor. Die linkseitige Eiterung hatte 7 Jahre gedauert. Die Untersuchung ergab: Kein Fieber, geringe Lähmung des unteren Facialisastes, Defekt des Trommelfells, hinten oben eine blutende Granulation. Gehör fast Null. Die Röntgenuntersuchung zeigte ausgedehnte Caries der Pyramide um die Paukenhöhle herum, Erweiterung des Knochens längs der Sutura occipitotemporalis in der Richtung des Confluens sinuum. Báránys Symptome an beiden Extremitäten und Romberg. Puls 80. Bei der Radikaloperation fanden sich längs des Sinus Eiterherde und Granulationen. Der Knochen über- und unterhalb des Sinus wurde mit dem scharfen Löffel ausgekratzt und die Dura des Kleinhirns und des vorderen Teiles des Hinterhauptlappens bloßgelegt. Am dritten Tage wurde Probepunktion ausgeführt und ein Zerebellarabsceß in der Wurmgegend aufgedeckt, inzidiert und drainiert. Nach 2 Wochen Sistieren der Eiterung. Gegenwärtig nach 5 Wochen bestehen noch Strabismus, Schwindel, Romberg und Diplopie.

Diskussion.

Marcinkowski ist der Ansicht, daß hier mit Rücksicht auf das Bárányesche Symptom a priori ein Absceß in der Wurmgegend angenommen werden konnte und daß die bis jetzt noch bestehenden Symptome vom Kleinhirn herrühren. Dafür spricht der Umstand, daß Pat. immer in derselben Richtung fällt ohne Rücksicht auf die Lage des Ohres im Raume.

Lubliner spricht auf eine Anfrage Heimans die Vermutung aus, daß die Stelle des früheren Abszesses von einer Bindegewebsmasse ausgefüllt wurde und daß die noch bestehenden Symptome die Folge einerseits einer Labyrinthreizung, andrerseits von Veränderungen im Sehnerven sein können.

Generated on 2019-10-24 13:30 GMT / http://hdl.handle.net/2027/uc1.b3252761
Public Domain in the United States, Google-digitized / http://www.hathitrust.org/access_use#pd-us-google
Digitized by Google
Original from UNIVERSITY OF CALIFORNIA

Heiman bittet den Vortragenden mit Rücksicht darauf, daß dauernde Heilungen nach Kleinhirnabscessen selten sind, den Pat. nach längerer Zeit wieder vorzustellen.

Szmurło stellt einen 20jährigen Pat. vor, der einen den hinteren Teil der rechten **Nasenhöhle und die Nasenrachenhöhle ausfüllenden Tumor (Fibroma)** hatte. Nach der Operation ist noch ein Teil des Tumors in der hinteren Partie der Nase zurückgeblieben. Auf Grund dieses Falles und anderer früher beobachteter Fälle behauptet Szmurło, daß solche Tumoren zumeist vom hinteren Teil der Nase ihren Ursprung nahmen.

Diskussion.

Oppenheim behauptet, daß Neubildungen in der Nasenrachenhöhle bei jugendlichen Individuen immer daselbst und nicht im hinteren Teil der Nase, wie Szmurło annimmt, ihren Ursprung nehmen.

Lubliner ist gleichfalls der Ansicht, daß solche Tumoren bei jugendlichen Personen von der Fibrocartilago basilaris ausgehen und deshalb gewöhnlich rasch in zwei Richtungen wachsen, in der Nasen- und in der Nasenrachenhöhle.

Meyerson macht darauf aufmerksam, daß solche Tumoren bei ihrer Abtragung sehr stark zu bluten pflegen, weshalb dabei Elektrolyse anzuwenden ist. Die Prognose ist dabei nicht immer gut, da solche Tumoren oft in maligne überzugehen pflegen und nur selten spontan verschwinden.

Sokołowski stellt einen 22jährigen Pat. mit seit 6 Monaten in der **Nase und im Pharynx bestehenden Ulcerationen** vor. Keine Syphilis vorausgegangen, in der Familie keine Tuberkulose. Wassermann und Pirquet negativ. Auch die Untersuchung auf Kochsche Bacillen und auf Sklerom ergibt ein negatives Resultat. Nur die Probe von Mantoux fiel positiv aus. Man hat es also mit einer gelinden Tuberkuloseform zu tun. Sokołowski betont die Wichtigkeit der Mantoux-Probe, die sehr empfindlich ist und selbst da nicht im Stiche läßt, wo andere Proben negativ ausfallen.

Erbrich stellt einen 42jährigen Pat. mit einem **malignen Tumor (Sarkom) der Nase** vor. Vor 20 Jahren Lues überstanden. Seit $1^1/_2$ Jahren die Nase verlegt und häufiges Nasenbluten. Gegenwärtig ist der Tumor bereits auf den harten Gaumen übergegangen.

Erbrich und Jankowski stellen einen Pat. vor, bei dem die **Totalexstirpation des Larynx** mit gutem Erfolge vorgenommen worden ist. Zur Plastik wurde ein Teil **der Halshaut in den Oesophagus eingenäht.** Nun wachsen dem Pat. Haare im oberen Oesophagusabschnitt und verursachen ihm ein sehr lästiges Jucken. Bei der Untersuchung mit dem Oesophagoskop sind die vorstehenden Haarbüschel leicht zu sehen.

Diskussion.

Jankowski meint, daß mit der Zeit eine Metaplasie der Haut und eine Assimilation derselben mit der Schleimhaut erfolgen wird, wie dies in einem Falle von Gluck geschah.

(Fortsetzung folgt.)

Digitized by Google
Original from UNIVERSITY OF CALIFORNIA
Generated on 2019-10-24 13:30 GMT / http://hdl.handle.net/2027/uc1.b3252761
Public Domain in the United States, Google-digitized / http://www.hathitrust.org/access_use#pd-us-google

Bücherbesprechungen.

Die perorale Intubation, ein Leitfaden zur Erlernung und Ausführung der Methode, mit reicher Kasuistik. Von Dr. F. Kuhn. Mit einem Vorwort von Prof. O. Hillebrand. 162 Seiten, 22 Figuren. Berlin 1911, S. Karger.

Die Bedeutung, welche die Methode der peroralen Intubation in der Chirurgie des Kopfes und Halses gewonnen hat, erhellt am besten aus dem Vorwort, welches ein Chirurg vom Rufe Hillebrands sich nicht nehmen ließ, dem Werk voranzusetzen, und mit dem Verfasser selbst sagen wir: Wenn die Anwendung der peroralen Intubation trotz der einmütigen Bewunderung aller Chirurgen, die dem Verfahren einmal näher getreten sind (Bier, Hillebrand, Rotter etc.), in Chirurgenkreisen immer noch eine relativ geringe ist, so kann man das im Interesse der Pat. nur bedauern. F. Kuhn, der seit 15 Jahren an der Eroberung des so ungemein produktiven mechanischen Prinzips der biegsamen Spirale für die Medizin arbeitet, hat, wie wir aus dem Werk ersehen, diesem Prinzip ganz ungeahnte Verwendungsmöglichkeiten erschlossen. Während er früher mehr aus Lust am Konstruieren, als er die überraschenden Eigenschaften der beweglichen Metallspirale erkannt hatte, für fast alle röhrenförmigen Körperorgane Instrumente angegeben hatte, die auf diesem Prinzip beruhen, hat er später mehr und mehr an der Vervollkommnung von dessen wichtigstem Vertreter gearbeitet, der biegsamen Spirale für die oberen Luftwege, id est der peroralen Intubation. Begründet wurde diese Ausbildung durch die unter Killians genialer Führung am Ausgang des vorigen Jahrhunderts ihren Siegeszug in die Medizin nehmende, direkte Laryngo-Tracheo-Bronchoskopie, welche mit dem alten Schreckgespenst der Chirurgen, dem Glottisödem, welches man ehedem bei jeder Einführung eines Instrumentes in die Luftwege befürchtete, gründlich aufgeräumt hat. Hiermit wurde auch die Trendelenburgsche Kanüle mit Tracheotomie in den meisten Fällen entbehrlich gemacht, in denen sie früher stets zur Anwendung kommen mußte. Während aber der Hauptteil des Buches den noch später zu besprechenden Anwendungsmöglichkeiten der peroralen Intubation bei Operationen gewidmet ist, zeigt uns der Verfasser selbst durch die Voranstellung des Kapitels von der „Intubation im Dienste der Wiederbelebung und des Rettungswesens“ sowie des Kapitels von der „Intubation bei der pulmonalen und Preßnarkose“, eine wie große Bedeutung er dieser Erweiterung der Anwendung seiner Methode beimißt.

In ersterem überzeugt uns Kuhn von den prinzipiellen Fehlern der derzeitigen Wiederbelebungsmethode, vor allem von der Wertlosigkeit der Anwendung des Sauerstoffes durch die übliche Maske; denn das Wesentliche ist nicht die Einverleibung von Sauerstoff, wie sie durch die Maske in ganz ungenügender Quantität geschieht, sondern die Lufterneuerung. Laut Versuchen können in einer Luft noch 50% Sauerstoff vorhanden sein und die Tiere gehen trotzdem in geschlossenen Räumen zugrunde, sie sterben trotz Sauerstoffüberschusses eben an Kohlensäurevergiftung. Die Zufuhr von reinem Sauerstoff hat also nur begrenzten Wert und wird leicht überschätzt.

Was das dritte Kapitel (Intubation bei der Narkose) betrifft, so zeigt uns der Verfasser auch hier den Wert der Intubation zufolge des Wegfalls der für die Narkose belanglosen, aber störenden und oft auch gefährlichen Einwirkung des Narkoticums auf die oberen Luftwege (Nase, Rachen

Digitized by Google
Original from UNIVERSITY OF CALIFORNIA
Generated on 2019-10-24 13:30 GMT / http://hdl.handle.net/2027/uc1.b3252761
Public Domain in the United States, Google-digitized / http://www.hathitrust.org/access_use#pd-us-google

und Kehlkopf). Den Beweis sehen wir in der ungleich ruhigeren und gleichmäßigeren Narkose unter peroraler Intubation. Wer je den ganz überraschend ruhigen, gleichmäßigen, man möchte sagen idealen Verlauf einer Narkose unter peroraler Intubation angesehen hat und ihn mit dem einer gewöhnlichen Narkose, mit dem häufigen Pressen, Aufwachen, Würgen, Erbrechen, Aspiration. Hinabsinken der Zunge etc. vergleicht, Störungen, wie sie auch der geübteste Narkotiseur oft nicht vermeiden kann, muß die Überlegenheit des neuen Verfahrens anerkennen, für welches der Verfasser selbst folgende 6 Punkte als Vorzüge anführt:

1. Der Verbrauch an Chloroform ist äußerst gering, man erzielt mit kleinsten Mengen rasche Wirkung.

2. Da Überdosierung weit sicherer ausgeschlossen ist, ist auch bei der Promptheit des Wiedereinschlafens keine größere Narkosetiefe nötig, als daß Pat. eben nicht reagiert.

3. Die geringere Narkosebreite des Chloroforms gegenüber dem Äther ist wegen der leichteren Regulierfähigkeit weniger gefährlich.

4. Fortfall der Reflexe der Nase (Olfactorius- und Trigeminusreizung).

5. Fortfall des Würgens und Erbrechens während der Narkose.

6. Absolute Garantie für das Freisein der oberen Luftwege. Auch wenn durch Überdosierung Asphyxie eintreten sollte, hat man den Vorsprung durch Wegfall der sonst möglichen Manipulation behufs Freimachen der Luftwege: die künstliche Atmung kann sofort beginnen. Auch die vom Verfasser als Ersatz der pulmonalen Narkose eigens besprochenen Verfahren: hängender Kopf (Rose), endonasale Narkose (Rose, Page, Crile), endorale Narkose (Souchon, Kocher, Lenghurst, Rockey) bedeuten nach seiner Meinung nur Verfahren, welche auf halbem Wege der Frage stehen geblieben sind.

Ein eigenes Kapitel handelt von der Preßnarkose, die nach den Ergebnissen zahlreicher Tierversuche und Untersuchungen an Pat. hauptsächlich durch Reizung der Olfactorius- und Trigeminusfasern erzeugt wird. Mehrere Krankengeschichten illustrieren den gewaltigen Unterschied von gewöhnlicher und Intubationsnarkose bei Pat., welche zuerst mit der einen und dann mit der anderen narkotisiert worden waren.

Den größten Abschnitt bildet das Kapitel „Die perorale Intubation in der Klinik des Kopfes", vor allem für die Eingriffe im Bereiche der Nase und des Rachens, für die sie tatsächlich die Methode der Wahl ist. Die Mannigfaltigkeit der Anwendung bezeugt die Unterteilung in 14 ausführlich behandelte Kapitel mit den Untertiteln:

1. Nase, Siebbein, Stirnhöhle und Intubation.
2. Ein neuer Weg zur Schädelbasis.
3. Nasenrachentumoren und Intubation.
4. Operationen der Keilbeinhöhle und Intubation.
5. Hypophyse und Intubation.
6. Andere Prozesse der Schädelbasis und Intubation.
7. Wolfsrachen und Intubation.
8. Pharyngotomien und Intubation.
9. Ober- und Unterkieferoperationen und Intubation.
10. Zungenoperationen und Intubation.
11. Blutungen im Munde und Intubation.
12. Gaumenoperationen und Intubation.

Digitized by Google
Original from UNIVERSITY OF CALIFORNIA
Generated on 2019-10-24 13:30 GMT / http://hdl.handle.net/2027/uc1.b3252761
Public Domain in the United States, Google-digitized / http://www.hathitrust.org/access_use#pd-us-google

13. Ausgedehnte Verletzungen am Schädel und Intubation. Operationen im Munde.
14. Hirn- und Rückenmarksoperationen und Intubation.

Alle Kapitel weiß Kuhn durch einschlägige Krankengeschichten besonders lebendig und eindringlich zu gestalten.

Den Schluß macht die ausführliche Schilderung der Technik, durch eine Anzahl von instruktiven Bildern, meist Durchschnitten, wirksam unterstützt, wobei man dem Verfasser das Bestreben ansieht, das Verfahren, namentlich für die Chirurgen, möglichst bequem und einwandfrei darzustellen, die immer noch zu wenig die Vorzüge dieser Methode einsehen wollen. „Es ist schade, daß meist nur der eine ungewohnte Handgriff der Einführung es ist, der sie von dem Verfahren zurückhält. Haben sie diesen Handgriff einmal heraus, dann sind sie begeisterte Anhänger der Methode.“ Verfasser vergißt auch nicht, die wichtigsten gegen sein Verfahren gemachten Einwände eingehend zu besprechen und zu widerlegen, als da sind: Beförderung der Aspirationspneumonie durch die Intubation, Würgen und Erbrechen bei derselben (wenn nötig, kann sogar der Oesophagus bis tief hinab tamponiert werden) und endlich der wichtigste, ob die Intubation Verletzungen und Ödeme im Kehlkopf setzt. Dieser letzte Einwand wird sowohl durch die allgemeine Erfahrung des Autors, der in den ungünstigsten Fällen eine leichte Heiserkeit, aber nie stärkere Ödeme gesehen hat, als auch durch die Zeugnisse namhafter Chirurgen und Rhinologen glänzend widerlegt.

Durch manchmal vielleicht zu gut gemeinte Betonung der persönlichen Note in der Diktion leidet das Buch keineswegs, im Gegenteil, es gewinnt an Eindringlichkeit und Lebendigkeit.

Wenn dieses Referat etwas weitschweifig geraten ist, möge man dies dem Referenten zugute halten, denn er hat zwei Gründe hierfür. Erstens ist gerade die Rhino-Laryngologie dem Schöpfer der peroralen Intubation besonderen Dank schuldig, da er einer Anzahl von ehedem gefährlichen und undankbaren großen Operationen die Gefahren genommen und einen glatten, ungestörten Verlauf verschafft hat. Der Operateur, durch die Narkose stets gehindert und oft in den wichtigsten Momenten unliebsam unterbrochen, kann sich jetzt mit ungeteilter Aufmerksamkeit seiner eigentlichen Tätigkeit hingeben. Andrerseits kann Referent aus eigener Erfahrung sprechen und hat auch des öfteren (Gesellschaft der Ärzte in Wien und Wiener Laryngo-rhinologische Gesellschaft) Gelegenheit genommen, der Methode ein warmer Fürsprecher zu sein. Seit $1^1/_2$ Jahren an der Klinik Chiari eingeführt, hat sie sich von Anfang an dermaßen bewährt, daß man sich die Narkose erfordernden Operationen unseres Faches kaum mehr ohne sie denken kann. Fast alle der unter dem vierten Abschnitt des Buches angeführten Operationen wurden mit Hilfe dieses Verfahrens an der Klinik ausgeführt, Operationen an sämtlichen Nebenhöhlen, bei Angiofibromen, an der Hypophyse, Oberkieferresektionen, Zungenoperationen und Uranoplastiken, Schädeltrepanationen, und jedesmal konnten wir uns von neuem von den unwiderleglichen Vorzügen der Methode überzeugen. Aber auch wir beobachteten bei keinem Falle stärkere Ödeme, nur in einigen Fällen, namentlich in der ersten Epoche der Anwendung der peroralen Intubation, leichte Heiserkeit. Unter den bisher damit narkotisierten Fällen hatten wir einen Todesfall (Oberkieferresektion, vorgeschrittene Myodegeneratio cordis) und eine Pneumonie. Der letztere Fall scheint der Methode zur Last zu fallen, erklärt sich jedoch wahrscheinlich

Digitized by Google
Original from UNIVERSITY OF CALIFORNIA
Generated on 2019-10-24 13:30 GMT / http://hdl.handle.net/2027/uc1.b3252761
Public Domain in the United States, Google-digitized / http://www.hathitrust.org/access_use#pd-us-google

durch einen technischen Fehler. Es handelte sich um einen Pat. mit beiderseitiger Panantritis und profuser Eiterung aus sämtlichen Nebenhöhlen. Während der Operation war noch massenhaft Eiter in den Rachen geflossen und wahrscheinlich nicht genügend entfernt worden. Auch war der Tubus entfernt worden, als der Pat. noch ziemlich tief narkotisiert und noch nicht genügend reflexerregbar war. Die Pneumonie war in kurzer Zeit geheilt. Sicher ist jedenfalls, daß diese Komplikationen mit der gewöhnlichen Narkose noch viel sicherer eingetreten wären.

Das Buch sei jedem Chirurgen angelegentlichst empfohlen, es sollte auf keiner chirurgischen Station fehlen. Marschik.

Ren juvenum. Beiträge zur Kenntnis der orthostatischen Albuminurie. Von Doktor Hans Pollitzer. Wien 1913, Urban & Schwarzenberg.

In einer 180 Seiten umfassenden, ausführlichen Monographie bespricht der Autor zuerst die Literatur über dieses Thema seit dem Jahre 1841 und beleuchtet im zweiten Kapitel „die Rolle der Lordose in der Pathologie der orthostatischen Albuminurie". Er kommt zu dem Schlusse, daß „Orthotiker nicht deshalb orthostatisch albuminurisch sind, weil sie eine Lordose haben, sondern sie haben oft eine orthostatische Lordose und eine orthostatische Albuminurie und andere noch zu besprechende Erscheinungen, weil sie „Orthotiker" sind".

Nach genauer Beschreibung der subjektiven Beschwerden und der funktionellen Störungen dieser Kranken — dem Habitus orthostaticus — kommt Pollitzer auf den „läsionellen Typus der orthostatischen Albuminurie" zu sprechen, der für unser Fach von besonderem Interesse ist.

Für diesen Typus der orthostatischen Albuminurien werden die verschiedenen Formen der Tonsillarerkrankungen und die „verminderte Resistenz des lymphatischen Rachenringes" mitverantwortlich gemacht. „Bei den bekannten Beziehungen, die zwischen tonsillogener Infektion und Nierenläsion bestehen, kann man die Veränderung der Niere als eine läsionelle ansehen. Dadurch erscheint es erklärt, daß in solchen Fällen schon die bloße Zirkulationsverlangsamung beim Aufstehen, kombiniert mit mäßigem orthostatischen Reflex, den Grund bilden kann, warum hier gleichfalls der orthostatische Typus der Eiweißausscheidung auftritt."

Die Prognose und Therapie dieser Individuen liegt in den Tonsillen als dem exponiertesten Punkte des lymphatischen Systems und hält es der Autor „für die Grundforderung, zunächst einmal dieses Punctum minoris resistentiae zu beseitigen". „Die Methode der Wahl zu bestimmen, ist Aufgabe der Laryngologen." Schlemmer.

Die ambulante Therapie der Lungentuberkulose und ihre häufigsten Komplikationen. Von Dr. Karl Blümel. 204 Seiten, Abbildungen im Text und zahlreiche Temperaturkurven. Wien 1913, Urban & Schwarzenberg.

Dem Praktiker vor allem ist dieses Buch gewidmet, der seit dem Einsetzen der Heilstättenbewegung sich gedrängt fühlt und oft auch gedrängt wird, jeden Fall, der nur irgend anzubringen ist, der Heilstätte zuzuweisen, der aber auch in der neuen Zeit durch den Aufschwung der spezifischen und chirurgischen Therapie erst recht unter dem Eindruck steht, die Tuberkulose gehöre in die Hand des Spezialisten, id est Heilstätte oder Spital. Blümel, der bekannte Tuberkuloseforscher und -Praktiker, führt nun in seinem Buche den Nachweis,

Digitized by Google
Original from UNIVERSITY OF CALIFORNIA
Generated on 2019-10-24 13:30 GMT / http://hdl.handle.net/2027/uc1.b3252761
Public Domain in the United States, Google-digitized / http://www.hathitrust.org/access_use#pd-us-google

daß die größte Anzahl der leichten und mittelschweren Fälle aber auch ganz gut ambulant behandelt und geheilt werden könne, so gut wie in der Heilstätte. Wenn man berücksichtigt, daß der größere Teil der Tuberkulosekranken wegen der Überfüllung der Heilstätte, also aus äußeren Gründen, der Segnungen derselben nie teilhaftig werden kann, wenn man andrerseits bedenkt, daß die Heilstätte erfahrungsgemäß bei einem Teil der arbeitenden Klasse wohl ihre Tuberkulose heilt oder wesentlich bessert, aber auch durch die langdauernde Arbeitsenthaltung und das gleichzeitige Wohlleben eine oft unüberwindliche Arbeitsscheu und -Unlust erzeugt, so daß hierdurch bei der Entlassung des Kranken aus der Anstalt soziale Existenzschwierigkeiten entstehen, die rückwirkend wieder einen ungünstigen Einfluß auf seinen physischen Zustand üben, so kann diese Schrift Blümels nicht genug begrüßt werden, welche den Wert und die Notwendigkeit der ambulanten Behandlung trotz Heilstätten dartut und dem praktischen Arzt wieder das Vertrauen in seine Tätigkeit gibt. Der Verfasser, der das Motto: „Aus der Praxis für die Praxis“ seinem Werke voranstellt, schließt sein Vorwort mit den Worten: „Die Neubelebung einer sachgemäßen Tuberkulosebehandlung des Allgemeinpraktikers soll der Zweck des Buches sein, denn die Beschäftigung mit der Therapie der Lungentuberkulose ist kein so undankbares Feld der Betätigung, wie es manchem scheint. Es muß nur in der rechten Weise gearbeitet werden, dann wird die Wahrheit von Brehmers Lehre von der Heilbarkeit der Schwindsucht sich in jeder Praxis oftmals erweisen lassen.“ Trotz aller Fortschritte der neuen Tuberkulosebehandlung sieht er immer noch in dem hygienisch-diätetischen Heilverfahren, von Hermann Brehmer in Görbersdorf begründet, die Grundlage der Therapie und stellt es demnach auch an die erste Stelle. Alle in dieses Kapitel gehörigen Maßnahmen, Liegekur, Luftbäder, Hydrotherapie und diätetische Behandlung, werden mit liebevollem Eingehen ins Detail dem praktischen Arzt sozusagen handgerecht gemacht und dadurch aufs wirksamste die immer wiederkehrende Forderung unterstützt, man dürfe nicht glauben, leichte Fälle von Tuberkulose seien mit dem Rat abzutun: „Essen Sie viel und gehen Sie fleißig in die frische Luft.“ Zahlreiche Temperaturkurven und Krankengeschichten aus des Verfassers eigener Erfahrung belehren den Leser über die Erfolge, Aussichten und möglichen Komplikationen des Verfahrens.

Ein zweites großes Kapitel ist der spezifischen Behandlung gewidmet, entsprechend der enormen Bedeutung, welche dieser Zweig der Therapie im allgemeinen und der Tuberkulosetherapie im besonderen in neuester Zeit gewonnen hat. Trotz streng wissenschaftlicher und objektiver Begründung und Erläuterung der verschiedenen Methoden dieser Art von Behandlung strebt doch auch hier wieder der Verfasser durch sorgfältige Behandlung des Technischen, der Indikationen und der Vorteile dem praktischen Arzt zu demonstrieren, daß er auch diese anfangs vielleicht etwas zu heikel erscheinende Methode sich zu eigen machen soll und kann. Temperaturkurven und Krankengeschichten machen auch hier wieder das Wesentliche der Methode anschaulich und haben für den, der das Buch studiert, geradezu die Bedeutung eines Kurses am Krankenbett.

Drei weitere Kapitel behandeln die medikamentöse Therapie, vom Autor weit in die zweite Linie gestellt, die operative Therapie (Pneumothorax) und die Komplikationen. Was das den Laryngologen besonders interessierende Kapitel der Larynxtuberkulose anbelangt, so wäre hier des

Digitized by Google
Original from UNIVERSITY OF CALIFORNIA
Generated on 2019-10-24 13:30 GMT / http://hdl.handle.net/2027/uc1.b3252761
Public Domain in the United States, Google-digitized / http://www.hathitrust.org/access_use#pd-us-google

Autors Forderung, bei Lungentuberkulose, auch bei klarer Stimme, nie den Larynxbefund zu vergessen, hervorzuheben. Weiters sein ziemlich ausgeprägter Optimismus bezüglich ihrer Heilbarkeit und sein warmes Eintreten für eine energische Lokalbehandlung, insbesondere bei den beginnenden Fällen, am besten mit Curette und Kauter, während die hygienisch-diätetische und die spezifische Methode weniger Bedeutung haben. „Das Klima allein hat speziell bei Kehlkopftuberkulose keinen besonderen heilkräftigen Einfluß, wenn nicht andere Faktoren hinzukommen. Ja, der noch vielfach dem Kranken gegebene Rat, wegen seines Halsleidens „nach dem Süden zu gehen", ist manchmal für den Kranken verderblich, viel mehr angebracht wäre es, den Larynx rechtzeitig spezialistisch örtlich behandeln zu lassen, ehe das Leiden „im Süden" Fortschritte macht." Trotzdem warnt er bei der Lokalbehandlung vor Polypragmasie, besonders was die Inhalationen und die Einblasungen betrifft.

Jedenfalls kann das Buch jedem Praktiker wärmstens empfohlen werden, der sich mit ambulanter Tuberkulosetherapie befaßt, und das dürfte doch wohl jeder, um so mehr, als man dem Buche anmerkt, daß jeder Satz dem Autor von seiner eigenen tausendfältigen Erfahrung eingegeben ist.

Marschik.

Referate.

I. Allgemeines.

Die Gefahren des Radiums bei tuberkulöser Lungenerkrankung. Aus der Königin Elisabeth-Heilstätte Budapest. Von Dr. O. Ország. (Zeitschr. f. Tuberkulose, Bd. XVIII, 6, 1912.)

Der Autor wurde bei seinen therapeutischen Versuchen mit Radium bei Lungentuberkulose von der Erwägung geleitet, daß das Radium, in der Form von Trinkkuren in den Organismus aufgenommen, in die Lunge gelange und dieselbe durch Emanation verlasse; er erhoffte dadurch einmal eine günstige Beeinflussung der Erkrankung selbst, das andere Mal die Linderung der die Krankheit begleitenden Schmerzen. Tatsächlich aber schien das Mittel nicht nur keine Heilwirkung auszuüben, vielmehr die Disposition zur Hämoptoë zu erhöhen, eine Beobachtung, die mit der bekannten Tatsache in Einklang zu bringen ist, daß die Radiumemanation die Blutgefäße überhaupt in starkem Maße beeinflußt, so daß während einer Radiumkur profusere Menses, oft auch Nasenbluten aufzutreten pflegen. Was den schmerzlindernden Erfolg betrifft, so dürfte derselbe nur nach längerer Behandlung zu erwarten sein: eine solche aber verbietet sich nach dem Gesagten von selbst. Nach alldem würde also die Lungentuberkulose den Kontraindikationen der Radiumbehandlung zuzuzählen sein.

Keller.

Technik der Leitungsanästhesie in der Rhino-Laryngologie. Von J. Broeckaert. (La Presse Oto-Laryngologique Belge, 1911, Nr. 11.)

Der nächste große Schritt, den wir in unserer Spezialität machen müssen, ist der Ersatz der allgemeinen Anästhesie durch die Lokalanästhesie und namentlich die Leitungsanästhesie. Hierzu sind Vorbedingung ein so wenig gif-

Digitized by Google
Original from UNIVERSITY OF CALIFORNIA
Generated on 2019-10-24 13:30 GMT / http://hdl.handle.net/2027/uc1.b3252761
Public Domain in the United States, Google-digitized / http://www.hathitrust.org/access_use#pd-us-google

tiges Anästheticum wie nur möglich und eine gute Technik, die uns gestattet, die anästhesierende Flüssigkeit so rasch als möglich an den betreffenden Nerven heranzubringen. Was nun die erste Frage anbelangt, so wendet ihr Broeckaert vorläufig keine besondere Aufmerksamkeit zu. Selber bleibt er dem alten Cocain mit Adrenalinzusatz treu, wenngleich er auch das Novocainadrenalin als brauchbar miterwähnt. Was die Technik des näheren anlangt, hat Broeckaert bei Pfau eine Spritze oder besser gesagt eine eigene Kanüle angegeben, die ihre Vorteile haben mag. Was uns aber als das interessanteste an der Arbeit Broeckaerts erscheint, ist die ausgezeichnete Zusammenstellung der anatomischen Daten, die man unbedingt vollinhaltlich besitzen muß, ehe man daran denken kann, an diese — wir sagen es im Gegensatz zu Broeckaert — ziemlich schwierige oder wenigstens delikate Ausführung zu gehen. Bedenken wir zum Beispiel, daß man nur einen Luc-Caldwell vollkommen schmerzlos in lokaler Anästhesie ausführen kann, wozu aber unbedingt die Anästhesierung des Stammes des Nervus maxillaris superior nötig ist, so ist es klar, daß das Auffinden dieses Nerven schon eine gewisse Übung voraussetzt.

Broeckaert hat sich der Mühe unterzogen, alle in unserer Spezialität in Betracht kommenden Nerven einer detaillierten Besprechung zu unterziehen, was ihre Erreichbarkeit für die Anästhesierung anlangt und so den äußeren wie den inneren Nasennerven berücksichtigt, wie die verschiedenen Wege, um an den N. maxillaris sup. wie inferior heranzukommen. Miterwähnt ist die jetzt allerdings schon vielgeübte Anästhesie des Nervus laryngeus superior und die des nur ausnahmsweise anästhesierten Recurrens. Selbstverständlich sind diese anatomischen Daten allein nicht ausreichend, um eine tadellose Anästhesie für die einzelnen Operationen zu erzielen. Vielleicht unterzieht sich bald ein erfahrener Rhinologe der Arbeit, eine spezielle Technik der lokalen Anästhesie für die verschiedenen Operationen: Septumresektion, Stirnhöhleneröffnung, Luc-Caldwellsche Operation etc. zu schreiben. Lautmann.

Über einige Fälle von Endoskopie und Chirurgie der oberen Luftwege. Von Sargnon. (Arch. int. de lar. Tome XXXIII, 1912. Nr. 3.)

Die hier mitgeteilten Fälle sind, wie bei manchen Autoren so beliebt, schon in verschiedenen anderen Veröffentlichungen mitgeteilt. Ohne daher auf das Detail einzugehen, seien nur einige allgemeine Erfahrungen mitgeteilt. So zum Beispiel zeigen zwei Fälle Sargnons, daß die Behandlung des kindlichen Kehlkopfpapilloms auch trotz der Laryngostomie an seiner Unsicherheit nichts eingebüßt hat. Man darf der Papillomatosis bei jugendlichen Individuen niemals allzuviel trauen, da die Fälle von unvermutetem, plötzlichem Erstickungstod nicht selten sind. Intern ist in letzter Zeit gebrannte Magnesia vielfach empfohlen worden. Neben dem klassischen Arsenik soll es jedenfalls stets benutzt werden. Eine Aufblasung des Pulvers ist selbstverständlich nur empfehlenswert.

Digitized by Google
Original from UNIVERSITY OF CALIFORNIA
Generated on 2019-10-24 13:30 GMT / http://hdl.handle.net/2027/uc1.b3252761
Public Domain in the United States, Google-digitized / http://www.hathitrust.org/access_use#pd-us-google

Der lokalen Anästhesie in der Chirurgie des Kehlkopfes gebührt unsere größte Aufmerksamkeit. Kombiniert mit der Leitungsanästhesie gestattet die Schleichsche Anästhesie eine schmerz- und fast blutlose Ausschneidung des Kehlkopfes, das heißt ermöglicht eine Operationsdauer von $1^1/_2$ Stunden, wie sie in einem Falle von Laryngektomie, den Sargnon durch Bérard hat operieren lassen, nötig geworden ist.

Fremdkörperextraktionen aus dem Oesophagus werden auf dem endoskopischen Wege in sehr eleganter Weise entfernt. Zwei Fälle von Sargnon jedoch beweisen, daß man von dieser Methode eben nicht alles unter allen Umständen erwarten darf. Die Oesophagotomie und Gastrostomie können noch nötig werden, auch wenn der Oesophagoskopiker noch so viel Erfahrung hat.

Lautmann.

Anästhesierungsmethoden bei Operationen an den oberen Luftwegen. Von James T. Gwathmey M. D. (Annals of Otology etc., Dezember 1911.)

In den letzten zwei Jahren hat sich in Amerika eine neue Spezialität herausgebildet, deren Vertreter sich nur mit Anästhesie befassen. Verfasser ist einer der ersten und bekanntesten amerikanischen „Anästhetisten", der sich außerdem vorzüglich nur mit der Anästhesie bei Hals-, Nasen- und Ohrenoperationen befaßt.

Nach Besprechung aller vorherrschenden Methoden (spinale, rektale, intravenöse, regionale, intratracheale, Morphin-, kombinierte lokale und allgemeine sowie hypnotische Anästhesie) entscheidet sich Verfasser für die pulmonäre als die geeignetste bei Operationen an Ohr und oberen Luftwegen.

Dabei sind folgende Punkte zu beachten:

1. Präliminare Medikation: 2 Stunden vor der Operation Hyoscin 0·0006. eine halbe Stunde vor der Operation Hyoscin 0·0006, zusammen mit Morphin 0·015 subcutan. Dadurch wird Patient beruhigt, Reflexe, wie Erbrechen, nicht ausgelöst, Speichelsekretion verringert und bedeutend weniger Anästheticum benötigt. Knapp vor Beendigung der Operation wird 1 *l* physiologischer Kochsalzlösung per rectum gegeben.

2. Der Apparat soll derart konstruiert sein, daß der Übergang von einem Anästheticum zum andern oder eine Kombination derselben rasch und ohne Beeinträchtigung der Operation erfolgen kann. Die Narkose soll mit Lachgas und Sauerstoff begonnen, mit warmen Dämpfen von Äther oder Chloroform und Sauerstoff fortgesetzt und — bei längerer Dauer — mit Lachgas und Sauerstoff beendet werden.

3. Der Apparat soll so konstruiert sein, daß die Gase oder Dämpfe unter normalem atmosphärischen oder positiven Druck, feucht oder mit Äther, mit oder ohne Inanspruchnahme von Klappen gegeben werden können.

4. Die Tropfmethode hat keine wissenschaftliche Berechtigung. Bei Mastoidoperation ist tiefe Anästhesie nur im Beginne nötig. Hammer und Meißel haben anästhetischen Effekt.

Digitized by Google
Original from UNIVERSITY OF CALIFORNIA
Generated on 2019-10-24 13:30 GMT / http://hdl.handle.net/2027/uc1.b3252761
Public Domain in the United States, Google-digitized / http://www.hathitrust.org/access_use#pd-us-google

Falls bei submuköser Resektion des Septums allgemeine Narkose nötig ist, eignen sich warme Chloroformdämpfe und Sauerstoff am besten.

Bei Tonsillen und adenoiden Wucherungen verwendet Verfasser zu Beginn Lachgas und fährt mit warmen Äther- und eventuell Chloroformdämpfen, die durch eine an dem Mundöffner befestigte Röhre inhaliert werden, fort. Eine Saugpumpe, um das Operationsfeld von Speichel und Blut frei zu halten, ist mit dem Apparat verbunden. Glogau.

Über Entzündungshemmung. Von Dr. Hans Januschke. (Wiener klin. Wochenschrift, 1913, Nr. 22.)

Mitteilung einer längeren Versuchsreihe, bei welchen Kaninchen ein Tropfen Senföl in den unteren Bindehautsack geträufelt wurde, wobei es nach entsprechender Vorbehandlung stets gelang, die zu erwartende Reaktion, id est schwere Conjunctivitis mit starker Chemosis, erfolgreich zu unterdrücken. Januschke verwendete der Reihe nach Kalziumchlorid, Atophan, Magnesiumsulfat, Chloralhydrat, Äther, Morphium, Antipyrin, salicylsaures Natrium, Chinin, Natriumbromid und Adrenalin.

Er kommt zu dem Schlusse, daß „fast alle im Tierversuch geprüften Substanzen beim Menschen in der Therapie der Entzündungen Wertvolles leisten können".

So sei die erfolgreiche Bekämpfung von Entzündungen durch systematische Anwendung der Lokalanästhetica (Orthoform, Nirvanin, Novocain u. a.) seit G. Spiess' Abhandlung 1906 bekannt.

Bei den menschlichen Rhinitiden (Säuglinge und Erwachsene), beim Heuschnupfen und beim Bronchialasthma habe sich die systematische Darreichung von Calc. lact. in Dosen von 4—5 *g* pro die (Roth) beziehungsweise 8—14 *g* pro die (Januschke) vortrefflich bewährt.

„Fast über sämtliche experimentell geprüfte Stoffe lägen Beobachtungen aus der menschlichen Klinik und Therapie vor, wonach dieselben in bestimmten Gefäßprovinzen und gegen gewisse Infektionserreger antiphlogistisch zu wirken vermögen." Schlemmer.

II. Nase und Nebenhöhlen.

Zange zur Erweiterung der Fissura olfactoria. Von Dr. Ed. Richter (Plauen i. V.). (Zeitschr. f. Ohrenheilk., LXIV, H. 4.)

Da in vielen Fällen bei der Behandlung von eiternden Keilbeinhöhlen die Resektion der mittleren Muschel sich vermeiden lasse, wenn man die Fissura olfactoria gewaltsam auf andere Weise erweitere, so hat zu letzterem Zwecke Richter eine Zange konstruiert, die sich ihm sehr bewährte. Dieselbe besteht aus zwei schmalen Armen, die vorn in zwei dünne Platten übergehen, welche es ermöglichen, die Zange selbst bei anormalen, nicht zu exzessiven Krümmungen des Vomer — auch in eine äußerst enge Riechspalte hineinzubringen.

Digitized by Google
Original from UNIVERSITY OF CALIFORNIA
Generated on 2019-10-24 13:30 GMT / http://hdl.handle.net/2027/uc1.b3252761
Public Domain in the United States, Google-digitized / http://www.hathitrust.org/access_use#pd-us-google

Das Instrument wird von der Firma Walbs Nachf., Heidelberg. angefertigt. Lawner.

Zur Operation von Hypophysentumoren und zur Freilegung des Sinus cavernosus. Von Dr. Levinger (München). (Zeitschr. f. Ohrenheilk., LXIV, H. 4.)

Nach Abwägung aller Vor- und Nachteile der chirurgischen und rhinologischen (endonasalen und paranasalen) Operationsmethoden zur Entfernung von Hypophysentumoren kommt Verfasser zu der Ansicht, daß alle diese Methoden bezüglich des Enderfolges — wenn die Operation selbst gelungen ist — gleichwertig erscheinen und die rhinologischen Operationsverfahren nur darum vorzuziehen sind, weil sie am gefahrlosesten sich gestalten, minimalen Blutverlust bedingen, die leichteste Orientierung ermöglichen und keine äußere Entstellung hinterlassen.

Bei keiner der Methoden jedoch ist eine exakte Exstirpation des größten Teiles des Tumors garantiert.

Eine breite Freilegung der ganzen Hypophysengegend erfordere, auf den seinerzeitigen Vorschlag Schloffers zurückzukommen, nämlich den einen Bulbus zu opfern und die Orbita auszuräumen, um durch Resektion der medialen sowie eines Teiles der unteren Orbitalwand einen besseren Überblick in der Tiefe zu erhalten.

Levinger hat diesbezüglich Leichenversuche angestellt und beschreibt ausführlich den Gang der Operation; im Original nachzulesen.

Auch für die infektiöse Thrombose des Sinus cavernosus wäre nach Ansicht des Verfassers diese Methode die sicherste. Einwände gegen die Aufopferung des Bulbus weiß er auf Grund von Mitteilungen gewichtiger Augenärzte zu zerstreuen und auch gegen das Bedenken, daß durch die Ausräumung einer Orbita bei Panophthalmie Meningitis entstehen könnte, gelingt es ihm, die maßgebende Ansicht von Pincus entgegenzustellen, welcher sich für die Enukleation von der Panophthalmie verfallenen Augen trotz der Warnungen der alten Schule einsetzt.

Da die Lider und ebenso die vordere Umrahmung der Orbita erhalten werden können, so ist die spätere Verwendung einer Prothese eventuell mit Plastik möglich. Lawner.

Latente Sinusitis. Von G. F. Cott M. D. (Buffalo). (The Laryngoscope, Februar 1912.)

Latente Sinusitis ist bedingt durch eine vorangegangene Attacke von Pansinusitis, die mehrere, manchmal oft bloß eine Nebenhöhle in krankhaftem Zustande zurückläßt, dessen pathologische Grundlage die Zerstörung der Schleimhaut und Freilegung der sensitiven Nerven ist. Im subakuten Stadium, meist bei Patienten im Alter von 20—40 Jahren, finden wir folgende Symptome: Schmerz und manchmal Schwellung über dem Nasenfortsatz des Oberkiefers, öfters von Rötung begleitet, Schwellung des Oberlides, einseitiger Exophthal-

Digitized by Google
Original from UNIVERSITY OF CALIFORNIA
Generated on 2019-10-24 13:30 GMT / http://hdl.handle.net/2027/uc1.b3252761
Public Domain in the United States, Google-digitized / http://www.hathitrust.org/access_use#pd-us-google

mus oder retrobulbäre Cellulitis, Sehstörungen, Rhinorrhöe schleimig-eitriger Natur, Eiterfluß in Nasenrachen, Kehlkopf und Luftröhre oder in Magen und Eingeweide, furchtbare Kopfschmerzen, Ecchymosis und Infektion der Conjunctiva, Husten, Trockenheit, Herzschwäche, Eiterfluß aus dem Tränenkanal, Ohrschmerzen mit Myringitis oder akuter Eiterung, teilweise Taubheit, Tinnitus, Sehfeldstörungen, Pseudokleptomanie und Wahnsinn.

Die Behandlung besteht in „exsudativer und pneumatischer Drainage". Pneumatische Drainage besteht in der Beiseiteschiebung von Gebilden behufs besserer Luftzirkulation. Antiseptische Auswaschungen und — im Falle von Streptococcusinfektion — Radikaloperation sind am Platze. Auch hier, wie leider in fast allen amerikanischen Arbeiten, fehlt jeder Hinweis auf die diesbezügliche Literatur. Glogau.

III. Nasenrachenraum, Pharynx und Mundhöhle.

Tonsillotomie oder Tonsillektomie? Von Prof. Dr. A. Kuttner (Berlin). (Mediz. Klinik, 1913, Nr. 21.)

Prof. Kuttners Ausführungen, die sicherlich auf einer langjährigen Erfahrung begründet sind, gipfeln in dem Satze, daß in „allen Fällen, wo weder konstitutionelle noch maligne Erkrankungen vorliegen und wo die technische Möglichkeit zu einer ausreichenden Tonsillotomie gegeben ist, die Tonsillektomie ungerechtfertigt erscheint, da die Tonsillotomie das bei weitem mildere Verfahren, bei ordnungsgemäßer Ausführung auch unter den schwierigsten Bedingungen — exempla docent — allen Anforderungen genügt". Kuttner führt 3 Krankengeschichten an, die zeigen, daß die Tonsillotomie jedesmal ausreichte, um jenes Leiden zu beseitigen, dessentwegen ärztliche Hilfe in Anspruch genommen wurde. Einmal sah er auch vollen Erfolg bei Schlitzung der lacunären Gänge und galvanokaustischer Verätzung. Kein Wunder, wenn der Autor ein überzeugter Anhänger der Tonsillotomie beziehungsweise der konservativen Methoden ist, zumal er mit der Tonsillektomie nach seinen Mitteilungen wenig Freude erlebt hat.

Es sei daher gestattet, diesbezüglich auf die reichen Erfahrungen der Klinik Chiari zu verweisen, deren übergroßes Material tagtäglich des öfteren Gelegenheit zur Tonsillektomie gibt und woselbst, „selbst wenn nicht alles glatt ging", niemals Folgezustände in jener Schwere beobachtet wurden, wie sie Kuttner schildert: „Die reaktiven Entzündungserscheinungen können sich bis zum Kehlkopf und bis zum Ohr fortsetzen und führen des öfteren (!) zu Abscessen und ausgebreiteten phlegmonösen (!) Prozessen. Starke und anhaltende Drüsenschwellungen, septische Allgemeinerkrankungen (!) und vor allem Nachblutungen wurden nicht eben selten beobachtet." An großen Kliniken, deren wesentlichste Aufgabe das „Lehren" ist, erscheint es nur zu begreiflich, daß ab und zu irgendeiner der alltäglichen Eingriffe weniger formvollendet oder sagen wir kunstgerecht ausgeführt wird.

Generated on 2019-10-24 13:30 GMT / http://hdl.handle.net/2027/uc1.b3252761
Public Domain in the United States, Google-digitized / http://www.hathitrust.org/access_use#pd-us-google
Digitized by Google
Original from UNIVERSITY OF CALIFORNIA

Die Folge davon ist dann gewiß ein etwas atypischer Heilverlauf, der in etwas länger dauernden Schlingbeschwerden, in Stechen im Ohr oder etwa in stärkerem postoperativem Bluten besteht. Das ist aber auch alles, was wir an unserer Klinik beobachten konnten. Zu schwereren Folgezuständen kam es niemals.

Was speziell das Nachbluten anbelangt, möchte der Referent erwähnen, daß er erst vor kurzem, unmittelbar nach einer Tonsillektomie, eine arterielle Blutung erlebte, bei welcher die Arteria tonsillaris unter starkem Druck quer über den Pharynx von der einen zur anderen Seite spritzte.

Die Blutung stand nach zirka 20 Minuten prompt, nachdem der Pat. ein Stück steriler, in H_2O_2 getränkter Gaze in das Wundbett gelegt wurde, die sie sich selbst mit einem Holzspatelchen gegen die Wunde preßte.

Auch weniger starke Blutungen werden an der Klinik nach diesem Prinzip behandelt und hat sich dieses Verfahren in der überwiegenden Mehrzahl der Fälle stets bewährt. Übrigens war nur in der ersten Zeit der Tonsillektomieära an unserer Klinik das Nachbluten eine öfters gesehene Komplikation, während wir es im Laufe der 5 Jahre teils durch Vervollkommnung des Instrumentariums, teils durch eine verbesserte Technik so weit brachten, daß selbst postoperative Hämorrhagien zu den selteneren Beobachtungen gehören.

Warum gerade Kuttner so üble Erfahrungen machte, erklärt sich Referent zum Teil in der anderen Technik, namentlich aber damit, daß Kuttner nach der Tonsillektomie „beide Nischen gründlichst mit Jodtinktur auspinselt"!

Referent hält dafür, daß diese „Gründlichkeit" sehr zum Schaden für die reaktionslose Wundheilung ist und erlaubt sich diesbezüglich auf die in Nr. 23 der Wiener klinischen Wochenschrift, 1913, erschienene Publikation Eiselsbergs zu verweisen, in der dem Jodtinkturabusus entsprechende Schranken gezogen werden.

Und es leuchtet ohne weiteres ein, daß eine so große Weichteilwunde mit einer solchen Menge offener Lymphspalten in einen ganz besonderen Reizzustand versetzt wird, wenn man sie „gründlichst" mit Jodtinktur behandelt!

Diese „Gründlichkeit" erklärt uns zwanglos die durch starken Wundschmerz anfangs gestörte Nachtruhe, die Temperatursteigerungen, die Progredienz der Entzündungserscheinungen und namentlich die Drüsenschwellungen.

Kuttner berichtet ferner über eine Phlegmone nach einer Tonsillektomie mit einer vom Ohr bis fast zur Schulter reichenden Ausdehnung.

Diesbezüglich kann Referent nur wieder an die mahnenden Worte Eiselsbergs erinnern, der vor jedem „zu viel" bei frischen Wunden warnt. Denn gerade bei der Tonsillektomie ist hinsichtlich der primären Wundinfektion und Gewebsvulnerabilität besondere Vorsicht am Platze.

Generated on 2019-10-24 13:30 GMT / http://hdl.handle.net/2027/uc1.b3252761
Public Domain in the United States, Google-digitized / http://www.hathitrust.org/access_use#pd-us-google
Digitized by Google
Original from UNIVERSITY OF CALIFORNIA

Wir arbeiten in einem nicht sterilisierbaren Gebiete und obendrein an einem zu entfernenden Organ, dessen vielfache Krypten und Nischen zahllose pathogene Keime bergen.

In einer solchen Wunde darf daher weder mit dem Finger herumgearbeitet werden, wie auch alles zu unterlassen ist, was die natürliche Widerstandskraft derselben in Frage stellt. Es ist daher jegliches Quetschen, Zerren und Wischen mit dem Finger oder auch mit einem Jodtinktur-Wattebäuschchen als schädlich zu vermeiden.

Wir glauben damit die Hauptursachen der bösen Erfahrungen Kuttners hervorgehoben zu haben und möchten weiterhin betonen, daß wir es zu wiederholten Malen gesehen haben, daß selbst nach Tonsillektomien jene Zustände, die zur Operation die Veranlassung gaben, wiederkehrten, wenn, wie dies so häufig geschieht, die Tonsille am unteren Pol mit der kalten Schlinge abgetragen wird, wobei oft ein letzter Rest kranken Mandelgewebes zurückbleibt.

Dieser Rest war es nun immer, der ein erneutes Aufflackern der ehemaligen Erkrankung, wenn auch meist in geringerem Grade, verursachte. Erst die endgültige Entfernung dieses Restchens schaffte Ruhe und zeigte sich so, daß in diesem Falle eine Tonsillotomie ganz zwecklos gewesen wäre.

Über diese Beobachtungen wird jedoch an anderer Stelle berichtet werden.

Nach unseren Erfahrungen möchte Referent also zusammenfassend hervorheben, daß wir niemals so schwere Folgezustände im Sinne Kuttners gesehen haben, daß es uns dagegen schon recht oft gelang, „septische Allgemeinerkrankungen", Nephritiden, Polyarthritiden u. dgl. durch die Tonsillektomie zu heilen. Schlemmer.

Hämorrhagien nach Mandeloperationen. Von Rabé. (Bulletin d'oto-rhino-laryngologie, Tome XV, 1912, Nr. 1.)

Es fällt uns sicher nicht ein, nach den vielen ähnlichen Publikationen über die Behandlung der Blutungen nach Mandeloperationen diese neue Arbeit im Detail zu analysieren. Wenn man aber in Erinnerung hält, daß viele und der berufensten Chirurgen bei Blutungen nach Mandeloperationen von einer medikamentösen Behandlung nichts wissen wollen und nur chirurgische Mittel der Blutstillung: Kompression, Umstechung, Naht der Gaumenbögen, Unterbindung der Carotis, gelten lassen wollen, so ist es immerhin interessant zu vernehmen, daß Rabé nicht nur aus prophylaktischen Gründen bei Hämophilen, Lymphatischen, Arteriosklerotikern, sondern auch bei profuser Hämorrhagie das Pferdeserum und in dessen Ermanglung das antidiphtheritische Serum in subcutaner Injektion empfiehlt. Man kann mit der Injektion auch die lokale Anwendung des Serums auf die blutende Mandel verwenden. Leider hat Rabé für die warme Empfehlung dieses Mittels keine persönliche Erfahrung.

Digitized by Google
Original from UNIVERSITY OF CALIFORNIA
Generated on 2019-10-24 13:30 GMT / http://hdl.handle.net/2027/uc1.b3252761
Public Domain in the United States, Google-digitized / http://www.hathitrust.org/access_use#pd-us-google

sondern kennt er nur zwei Fälle, in denen das Mittel nicht versagt hat, und beruft er sich auf die übereinstimmenden günstigen Mitteilungen in der Literatur. Bedenkt man, daß die angegebenen chirurgischen Mittel sämtlich schwer durchführbar sind, namentlich wenn man einige Zeit hat vergehen lassen und der Patient vom Blutverlust geschwächt ist, so erscheint es angezeigt, einen Versuch mit diesem Mittel zu machen. Was namentlich die verschiedenen Mandelkompressoren anlangt, so werden sie auf die Dauer zu einer wahren Qual für die Patienten. Vielleicht ist der allerletzte, von Bosvid angegebene dem bekannten Störckschen noch vorzuziehen. Das scheinbar sehr bequeme Instrument, das nach Art der Michelschen Pinzette die rasche Anlegung von Metallklammern gestattet, wird von Rabé nicht besonders erwähnt.

Lautmann.

Die tonsilläre Infektion bei verschiedenen Altersstufen. Von Harry A. Barnes M. D. (Boston). (Annals of Otology etc., Dezember 1911.)

Verfasser versucht auf rein histologischer Basis die Tatsache zu erklären, daß die Tonsille des Säuglings und des Erwachsenen verhältnismäßig seltener Anlaß zu Infektionen gibt als die des Kindes. Die Tonsille des Säuglings weist unreife Krypten oder bereits formierte mit noch intaktem Epithelium auf. Selbst wo das Epithelium schon verletzbar ist, ist die Zahl der Bakterien wegen der geringen Zerfallsprodukte in den Krypten äußerst gering.

Nach dem ersten Lebensjahre nimmt die Lymphtätigkeit bedeutend zu und der Druck auf die Kryptenwände steigert sich gewaltig, besonders an den Follikeln. Die Folge davon ist, daß die Drainage unvollkommen wird, Retention von zellulären Zerfallsprodukten stattfindet, die eine unregelmäßige Dilatation der Krypten und Taschenformation nach sich zieht. In diesen von Zersetzungsprodukten erfüllten Räumen gedeihen die Bakterien üppig. In der normalen Tonsille des Erwachsenen findet wegen des verringerten Druckes des Lymphgewebes auf die Krypten und der dadurch bedingten besseren Drainage, teilweise auch wegen der verminderten Zahl von Lymphocyten in den Krypten, eine Retention seltener statt. Außerdem verhindert verdickter epithelialer Überzug der Krypten die Bakterieninvasion der tiefer gelegenen Gewebe. Selbstverständlich finden wir beim Erwachsenen nicht selten eine persistierende kindliche Tonsille mit ihrer leichten Infektionsmöglichkeit. Sieben lehrreiche Abbildungen mikroskopischer Schnitte sind beigefügt. Glogau.

IV. Larynx.

Zur Genese der kongenitalen Larynxcysten. Aus dem pathologischen Institut in Heidelberg. Von Dr. P. Schneider. (Zeitschr. f. Ohrenheilk., LXIV, H. 4.)

Verfasser berichtet ausführlich über das Ergebnis der mikroskopischen Untersuchung einer angeborenen Cyste, die bei der Sektion im Kehlkopf eines 28 Tage alten Mädchens als Ursache des Todes gefunden wurde.

Digitized by Google
Original from UNIVERSITY OF CALIFORNIA
Generated on 2019-10-24 13:30 GMT / http://hdl.handle.net/2027/uc1.b3252761
Public Domain in the United States, Google-digitized / http://www.hathitrust.org/access_use#pd-us-google

Die Annahme der Kongenitalität dieser Cyste erscheint schon mit Rücksicht auf ihre Größe (Traubenbeere) im Verhältnis zum Alter des Kindes wahrscheinlich, wird weiters durch die gleichzeitigen Bildungsstörungen der Epiglottis und der linken Schildknorpelhälfte gesichert und überdies durch das Vorhandensein mehrerer angeborener Anomalien und Gewebsmißbildungen noch mehr unterstützt.

Bezüglich der Abstammung der Cyste läßt sich nach dem Befunde schließen, daß sie aus einer Abschnürung des Kehlkopfventrikels beziehungsweise der Appendix hervorgegangen ist — eine Entstehungsart, die bisher noch nicht in Betracht gezogen worden ist und die für die Bildung von kongenitalen Larynxcysten nun neben anderen Möglichkeiten stets im Auge behalten werden müsse. Lawner.

V. Trachea, Bronchien, Oesophagus.

Die Entfernung von Fremdkörpern aus dem Oesophagus. Von E. Fletcher Ingals M. D. (Chicago). (The Laryngoscope, Januar 1912.)

Verfasser berichtet eine Anzahl von Fällen aus der vorösophagoskopischen Zeit, bei denen er mittelst Bürstensonde und gebogener Oesophaguszange eine Anzahl Fremdkörper aus dem Oesophagus entfernt hatte. Er weist aber auf den Wert dieser altehrwürdigen Instrumente auch in unserer ösophagoskopischen Periode hin, in Fällen, wo Münzen und ähnliche Fremdkörper durch Oedema und Schwellung in den Oesophagusfalten mit dem Oesophagoskop nicht entdeckt werden können. Bei Gräten und Nadeln, die in tieferen Oesophagusabschnitten eingebettet sind, gibt Verfasser der Bürstensonde unbedingt den Vorzug vor dem Oesophagoskop. Dabei meint er, es genüge, mit derselben zwei- oder dreimal auf- und abzugehen, und es komme gar nicht darauf an ob der Fremdkörper herausgebracht oder von dem Patienten vielleicht gar noch weiter gefühlt werde. Verfasser schließt seinen Artikel mit einem Bericht mehrerer mittelst des Oesophagoskops entfernter Fremdkörper.

Glogau.

Zwei neue, schwere Fälle von Lungengangrän mittelst intratrachealer und intrabronchialer Injektion geheilt. Von J. Guisez. (Archives Internat. de laryngologie, Tome XXXIII, 1912, Nr. 1.)

Selbstverständlich weiß jeder Laryngologe, daß man mit der Kehlkopfspritze medikamentöse Flüssigkeiten in die Trachea gleiten lassen kann. Darüber hinaus, namentlich in den Bronchien und im Lungenparenchym therapeutische Angriffspunkte zu finden, haben nur wenige von uns versucht, und die es taten, wie zum Beispiel bei der Behandlung der Lungentuberkulose nach dem Muster von Mendel, machten es auch ohne große Überzeugung. Man dachte sich eben, daß die eingespritzten Medikamente nicht an die kranke Stelle gelangen können, und das war ja auch die Ursache, weshalb Ephraim eine eigene Technik der intrabronchialen Behandlung angab. Nach Guisez

Digitized by Google
Original from UNIVERSITY OF CALIFORNIA
Generated on 2019-10-24 13:30 GMT / http://hdl.handle.net/2027/uc1.b3252761
Public Domain in the United States, Google-digitized / http://www.hathitrust.org/access_use#pd-us-google

sind die Sachen aber viel einfacher in der Praxis, und nach ihm gelingt es sehr leicht, bei entsprechender (und selbstverständlicher) Lagerung des Thorax mit einer 20 *g* fassenden Spritze das ganze Lungengewebe bis an die oberflächlichen Teile vom Kehlkopf aus zu überschwemmen (wenigstens beim Hunde). Beim Menschen haben sich ihm seine Untersuchungen bisher auf das allerglänzendste bewährt, insofern als es ihm gelungen ist, eine ganze Reihe von schweren Fällen von Lungengangrän durch diese verhältnismäßig einfache Methode zu heilen. Die zwei neuen Fälle, die Guisez heute veröffentlicht, betreffen einen Patienten mit einem Herd im Unterlappen und einen Patienten mit einem Herd in der Gegend des dritten Intercostalraumes. Injiziert wurde gewöhnlich Gomenolöllösung ($^1/_{10}$) oder auch Gaïacol, mitunter mit einem Zusatz von 0·2 *g* Jodoform. Schon nach den ersten Injektionen bessert sich das Allgemeinbefinden. Eine gute Anästhesie ist angezeigt, schon um die Spasmen zu vermeiden. Die ersten Injektionen können schwächer sein (15 *g*), die nächstfolgenden von 20 *g* haben Guisez immer ausgereicht. Lautmann.

Dringliche Indikation zur Oesophagotomia mediana, gleichzeitig als Beitrag zur Frage: Tracheotomia transversalis oder Tracheotomia longitudinalis mit transversalem Hautschnitt. Von Hans Hans (Limburg a. d. L.). (Münchener med. Wochenschr., 59. Jahrg., Nr. 23.)

Bei einem 14monatlichen Kind gelang es Hans, durch die Oesophagotomia mediana einen Krawattenhalter (3 *cm* lang, 21 *mm* breit) zu entfernen und nach 3 Wochen glatte Heilung zu erzielen. Die Trachea wurde hierbei freigelegt, doch war die Tracheotomie nicht erforderlich. Bezüglich dieser gelangt Verf. auf Grund von Versuchen an einem Gummirohr, zu welchen ihn Dekanülementsschwierigkeiten bei der Tracheotomia transversalis inferior veranlaßten, zu folgender Ansicht:

„Die Tracheotomia inferior transversalis ist keine gute Methode. Die Vorteile der transversalen Schnittführung sind mit dem queren Hautschnitt erschöpft. Eine schöne lineare Narbe schafft selbst ohne jede Naht schon allein der quere Hautschnitt." Reinhard.

Die Tracheotomia inferior mit kleinem queren Hautschnitt bei Diphtherie und ihre Nachbehandlung. Von Leede (Hamburg-Eppendorf). (Münchener med. Wochenschr., 59. Jahrg., Nr. 23.)

Die von Frank angegebene Methode der Tracheotomia transversa superior mit querem Hautschnitt modifizierte Leede dahin, daß er letzteren nur 1—2 *cm* lang machte, wodurch Nähte überflüssig und die kosmetischen Resultate besser würden. Sodann wählte er statt der Tracheotomia superior die inferior und nähert sich die Trachea der Haut bei der Operation durch Lagerung des Kranken auf hohe Keilkissen und Rückwärtsbeugung des Kopfes. Schließlich macht er im Gegensatz zu Frank den Schnitt in die Trachea nicht quer, sondern durch 3 bis 4 Knorpelringe, wie bisher, von oben nach unten. Durch die Längsincision wird die Nachbehandlung erleichtert, die bei der

Digitized by Google
Original from UNIVERSITY OF CALIFORNIA
Generated on 2019-10-24 13:30 GMT / http://hdl.handle.net/2027/uc1.b3252761
Public Domain in the United States, Google-digitized / http://www.hathitrust.org/access_use#pd-us-google

Quertracheotomie manche Gefahren birgt. Er incidiert die Trachea stets in situ, ohne sie anzuhaken, um Abknickungen und Verlagerung derselben zu vermeiden. Reinhard.

Périoesophagite suppurée après extraction de corps étranger. Par Jacques (Nancy). (Annales des maladies de l'oreille etc., 1911, 10. Livr.)

Ein Ingenieur verspürte plötzlich während der Abendmahlzeit einen intensiven Schmerz in der Brust: jedes Schlucken und selbst das Sprechen verstärkt den Schmerz bis zur Unerträglichkeit; am nächsten Morgen wird vorerst die gewöhnliche Laryngoskopie durchgeführt; sie ergibt nichts auffallendes. Es wird Brom gegeben: leichte Besserung; einige Schluck Milch werden getrunken. Leidliche Nacht. Die Oesophagoskopie zeigt 25 *cm* von den Zähnen entfernt einen Fremdkörper in der vorderen Wand haftend vom Aussehen eines Knochens. Leichte Entfernung desselben. Am nächsten Tage erscheint der Pat. wieder: er hat eine retrolaryngeale, schmerzhafte Schwellung, jedoch im Verlaufe zweier Tage gehen die Schluckbeschwerden fast völlig zurück. Hingegen tritt Husten auf; Pat. sieht krank aus. Am nächsten Tage macht er einen septischen Eindruck. Die innere Untersuchung ergibt eine Dämpfung in der Gegend des rechten inneren Schulterblattwinkels. Keine Rasselgeräusche. Die Oesophagoskopie zeigt in 25 *cm* Entfernung Rötung der Schleimhaut und einige injizierte kleine Blutgefäße. An der hinteren Wand ein Geschwür. Darunter einige ödematöse Stellen, welche durch Druck mit dem Instrument abblassen. Das Orificium verschwollen; eine Sonde mit Cocaintupfer ist kaum durchzuführen; nachdem das Instrument zurückgezogen wurde, entleert sich milchige Flüssigkeit. Temp. 38·8, morgens 36·7.

Nach 3 Tagen ergibt die Oesophagoskopie ein Verschwinden des Ödems. Entleerung einer Flocke Eiter. Fortschreitende Besserung. Nach 3 Tagen sind alle krankhaften Prozesse verschwunden. Der Autor rät zu sofortiger Oesophagoskopie in derartigen Fällen. Fröschels.

Experimentelles zur Oesophaguschirurgie. Von Prof. Dr. J. Hohmeier und Dr. G. Magnus. (Med. Klinik, 1913, Nr. 22.)

Bei partieller Resektion der Oesophaguswand des Halsteiles hat die Fascienplastik gute Dienste geleistet, dagegen ließ sie nach zirkulärer Resektion im Stich. In diesem Falle bewährte sich die sogenannte Teleskopmethode. Nach Längsspaltung der Vorderwand wird die Schleimhaut in beiden Enden etwa 1 *cm* weit zurückpräpariert und dann die hinteren Wände des Muskelrohres mit 1 *cm* Deckung übereinandergeschoben. Die gedoppelten Muskeln werden an ihren freien Rändern mit Seidenknopfnähten vereinigt. Die Methode erinnert sehr an die Hocheneggsche Durchziehmethode bei der sakralen Operation der Rectumcarcinome. Ferner wird eine Methode der Totalexstirpation der Speiseröhre ohne Thoraxeröffnung beschrieben. Sie beruht auf dem Babcoxschen Verfahren der Venenextraktion und haben beide Forscher durch

Digitized by Google
Original from UNIVERSITY OF CALIFORNIA
Generated on 2019-10-24 13:30 GMT / http://hdl.handle.net/2027/uc1.b3252761
Public Domain in the United States, Google-digitized / http://www.hathitrust.org/access_use#pd-us-google

ihre Experimente bewiesen, daß sich eine Infektion des Mediastinums vom Oesophagusstumpf her vermeiden läßt und daß die Entfernung der Cardia vom Abdomen aus mit Hilfe des Brauerschen Apparates ohne Mühe und mit Erfolg ausführbar ist. Schlemmer.

Personalien und Notizen.

Ernennung: Dr. R. H. Skillern zum Professor der Laryngologie am Medico-chirurgical College in Philadelphia.

Société belge d'otologie, de rhinologie et de laryngologie, Bruxelles.

Cher et honoré Confrère,

Plusieurs de nos collègues étrangers traverseront le pays à la fin de juillet pour se rendre au Congrès international de médecine à Londres.

Certains d'entre eux ayant manifesté l'intention d'assister à notre réunion et d'y faire des communications, le Comité directeur, à la demande de MM. Buys et Cheval, a décidé de retarder la session de quinze jours.

Les discussions scientifiques auront donc lieu

les 26 et 27 Juillet.

Vous êtes prié de bien vouloir transmettre au Secrétaire général, avant le 28 juin, le titre de vos communications.

Au cours de l'excursion du 28 juillet, on visitera les Ateliers de constructions électriques de Charleroi et on fera une excursion champêtre à Loverval.

Veuillez agréer, cher et honoré Confrère, l'expression de nos meilleurs sentiments.

Pour le Comité directeur:

Le Secrétaire général,
Dr A. Capart fils,
31, rue du Pépin

Le Président,
Dr Gustave Bôval,
14, rue du Pont-Neuf, Charleroi.

Extrait du règlement:

Art. 16. — . . . . . .

La session de juillet, constituant le Congrès belge d'oto-rhino-laryngologie, comprend deux ou plusieurs séances, dont l'ordre du jour est réglé par le Comité directeur.

Art. 19. — La durée d'une communication ne peut excéder quinze minutes.

La durée d'une réplique est de cinq minutes au maximum.

Il est défendu de lire les communications.

Les manuscrits des mémoires et communications présentés à la Société doivent être déposés sur le bureau avant la fin des séances.

NB. — Les membres de la Société qui désireraient voir discuter, l'année prochaine, l'une ou l'autre question intéressante sont priés d'en avertir le Comité directeur; les rapporteurs seront designés au moment du Congrès.

Generated on 2019-10-24 13:30 GMT / http://hdl.handle.net/2027/uc1.b3252761
Public Domain in the United States, Google-digitized / http://www.hathitrust.org/access_use#pd-us-google
Digitized by Google
Original from UNIVERSITY OF CALIFORNIA

Otologischer Teil.

Original-Artikel.

Aus der Klinik für Ohren-, Hals- und Nasenkrankheiten in St. Petersburg (Prof. N. P. Simanowski).

Komplettes Fistelsymptom; Entstehungsmechanismus desselben.

Von Privatdozent **M. Th. Zytowitsch** in St. Petersburg.

Die Frage des Fistelsymptoms hat bereits eine große Literatur und das Symptom ist so gut bekannt, daß eine Beschreibung desselben kaum erforderlich ist; die gewöhnlich zur Ausführung gelangende Probe des Fistelsymptoms dagegen ist unvollständig und unzureichend, und aus diesem Grunde möchte ich meine Methode zur Untersuchung des Fistelsymptoms beschreiben.

Die gewöhnlich angewandte Maßnahme besteht darin, daß man im äußeren Gehörgang die Luft verdichtet oder verdünnt, indem man entweder den Tragus nach innen drückt oder indem man sich eines mit einer Gummiröhre versehenen Politzerschen Ballons bedient, der an dem freien Ende der Gummiröhre einen olivenförmigen Ansatz hat. Nachdem man Nystagmus von gewisser Stärke hervorgerufen hat, hört man mit der Verdichtung der Luft auf. Auf Grund einiger theoretischer Erwägungen begann ich, den Versuch etwas anders auszuführen: ich ließ mit dem Druck nicht nach, nachdem ich Nystagmus hervorgerufen hatte und fand bald einen Fall, an dem sich meine Vermutungen bestätigten. Ich demonstrierte diesen Fall im Jahre 1908 in einer Sitzung der Gesellschaft der Hals-, Nasen- und Ohrenärzte zu St. Petersburg (Wjestnik uschnych, gorlowych i nossowyoch bolesnjej, 1909, pag. 332). Die Eigentümlichkeit des Fistelsymptoms bei meiner Versuchsanordnung liegt in folgendem: Zunächst bemerken wir langsame Drehung der Augen nach der kranken Seite, dann treten nystagmische Zukkungen mit schnellem Komponenten nach der kranken Seite zu auf; die Amplitude der Augenbewegungen und ihre Frequenz sind nicht groß. Beide nehmen allmählich zu, erreichen den Kulminationspunkt und nehmen dann allmählich wieder ab. Danach bleibt das Auge einige Zeit (ungefähr 2—5 Sekunden) in Ruhe und dann beginnt sich in derselben Weise ein Nystagmus nach der entgegengesetzten (gesunden) Seite auszubilden; er macht dieselben Phasen der Entwicklung und des Erlöschens durch, das heißt, er ist zuerst von kleiner Amplitude und geringer Frequenz, nimmt dann zu, erreicht sein Maximum und stirbt allmählich ab. Da ich diesem Symptom große Be-

Digitized by Google
Original from UNIVERSITY OF CALIFORNIA
Generated on 2019-10-24 13:30 GMT / http://hdl.handle.net/2027/uc1.b3252761
Public Domain in the United States, Google-digitized / http://www.hathitrust.org/access_use#pd-us-google

deutung zuschreibe, bediente ich mich bei den folgenden Untersuchungen schon ständig der beschriebenen Methode, wobei ich sehr häufig einen unvollständigen Komplex von Erscheinungen beobachtete: Meistens traten nach Aufhören des Nystagmus nach der Seite des kranken Ohres einige Zuckungen nach der entgegengesetzten Seite auf, einige Male wurde das Gegenteil beobachtet, das heißt, der Nystagmus nach der entgegengesetzten Seite war stärker ausgeprägt als nach der Seite des unter Druck stehenden Ohres. In diesem Jahre habe ich wiederum einen Kranken gefunden, bei dem das Fistelsymptom genau in derselben Weise, wie ich sie im Jahre 1908 beschrieben habe, sich beobachten läßt. Es handelt sich um einen jungen Menschen, der an chronischer eitriger Otitis mit einem Polypen in der Mittelohrhöhle leidet. An ihm habe ich noch einige ergänzende Experimente ausgeführt: 1. Wenn man in der ersten Hälfte des Nystagmus, das heißt, beim Nystagmus nach der kranken Seite hin, wenn derselbe bereits vollständig ausgeprägt ist, mit der Kompression nachläßt, so hört der Nystagmus rasch auf. 2. Wenn man in der zweiten Hälfte des Versuches, das heißt, beim beginnenden Nystagmus nach der entgegengesetzten Seite, mit der Kompression nachläßt, so wird der Nystagmus schnell stärker. 3. Wenn man dann wiederum schnell die Luft im äußeren Gehörgang komprimiert, so hört der Nystagmus (nach der entgegengesetzten Seite) auf oder wendet sich bisweilen nach der Seite des komprimierten Ohres.

Bei der Erklärung des Entstehungsmechanismus des Fistelsymptoms müssen wir uns von folgenden drei Tatsachen leiten lassen:

1. Das Experiment von Ewald, das in Anlegung einer künstlichen Fistel im Canalis semicircularis und Druck auf den in die Öffnung des Kanals eingesetzten pneumatischen Hammer bestand.

2. In operatione wurde eine Fistel im Canalis semicircularis gefunden: wenn man mit der Sonde auf sie drückte, konnte man typischen Nystagmus hervorrufen (das ist eine Wiederholung des Experiments von Ewald, nur am Menschen und an einer Öffnung im Knochen des Canalis semicircularis, die infolge eines Krankheitsprozesses entstanden war). Dies habe ich während einer Radikaloperation am 1. Mai 1908 beobachtet (Wjestnik uschnych, gorlowych i nossowych bolesnjej, 1909, pag. 434).

3. Der Fall von Dr. Ruttin, der, soviel ich weiß, der erste und einzige in der Literatur ist, der klinisch und pathologisch-anatomisch untersucht wurde. Zu Lebzeiten bestand das Fistelsymptom, das von Ruttin mehrmals beobachtet wurde. Der Pat. starb an Tuberkulose. Die Untersuchung des Labyrinths (durch Ruttin) ergab eine typische Fistel des Labyrinths in der Gegend des horizontalen semicirculären Kanals.

Im letzten Heft der Zeitschrift für Ohrenkrankheiten und für die Krankheiten der Luftwege (Bd. LXIV, H. 2, pag. 146) beschreibt E. Schmiegelow ein mikroskopisches Präparat von einem Kranken, bei dem zu Lebzeiten das

Digitized by Google
Original from UNIVERSITY OF CALIFORNIA
Generated on 2019-10-24 13:30 GMT / http://hdl.handle.net/2027/uc1.b3252761
Public Domain in the United States, Google-digitized / http://www.hathitrust.org/access_use#pd-us-google

Fistelsymptom bestand; in diesem Falle war die Knochenwand des Canalis semicircularis horizontalis usuriert.

Anmerkung. Es sind vereinzelte Beobachtungen des Fistelsymptoms bei Personen ohne Eiterung, mit normalen Ohren, beschrieben worden. Vor allem sind, wie ich in meinem Aufsatz „Indikationen zur Trepanation des Processus mastoideus bei akuten Entzündungen des Mittelohrs" (Archiv f. Ohrenheilkunde, 1911, Bd. 86) gezeigt habe, Entzündungen des Processus mastoideus mit starken Zerstörungen in demselben bei Integrität des Trommelfells möglich; folglich konnte bei einigen dieser Patienten, die keine Eiterung aufwiesen, eine Labyrinthfistel bestehen. Bei einigen wurde Lues konstatiert; das heißt, es ist ein gummöser Defekt in der Labyrinthwand als möglich anzunehmen. Ich persönlich habe nur einmal, und zwar gemeinsam mit Dr. S. I. Bjelinow, eine Pat. mit Fistelsymptom ohne eitrige Ohrenaffektion beobachtet; wir erklären diesen Fall durch die Möglichkeit einer Dehiscenz des Canalis semicircularis. Die Beschreibung des Falles ist in unserem Aufsatz „Fistel des Labyrinths" (Wjestnik uschnych, gorlowych i nossowych bolesnjej, 1909) gegeben. Drei Jahre lang bestand bei dieser Pat. das Symptom mit unveränderter Stärke und unverändertem Charakter, und dieser Umstand spricht mit großer Wahrscheinlichkeit für die physiologische Entstehung des Symptoms, das heißt, er bestätigt unsere Erklärung durch eine Dehiscenz im Canalis semicircularis; wenn hier ein pathologischer Zustand vorgelegen hätte, so hätte er entweder Fortschritte oder Rückschritte gemacht. Dr. Ruttin gibt in seiner letzten Arbeit (Klinik der serösen und eitrigen Labyrinth-Entzündung, 1912, pag. 34) gleichfalls zu, daß in einigen Fällen das Fistelsymptom durch Dehiscenz im Canalis semicircularis erklärt werden kann. Ist jedoch Entstehung von Pressionsnystagmus ohne Bestehen einer Fistel denkbar? Möglich ist das wohl. Denn der Nystagmus wird doch nicht durch die Fistel selbst hervorgerufen, sondern letztere dient bloß als die Öffnung, welche der Endolymphe des Canalis semicircularis die Möglichkeit gibt, mit ungewöhnlicher Stärke zu fließen und dadurch die Cupula cristae ampullaris zu reizen. Eigentlich befindet sich die Endolymphe in den Canales semicirculares stets in Bewegung, bei der geringsten Bewegung des Kopfes entstehen Strömungen von Endolymphe, welche die Cupula reizen und daher Nystagmus hervorrufen müssen. Aller Wahrscheinlichkeit nach besteht dieser Nystagmus auch, aber seine Amplitude ist so gering, daß wir ihn nicht wahrnehmen können. Der Reiz ist jedoch so stark, daß wir mit großer Genauigkeit bestimmen können, wie stark unser Kopf nach rechts, nach links, nach unten gedreht ist. Bei krankhaft gesteigerter Empfindlichkeit des Nervenapparats des Vestibularnerven ruft schon die leichteste Drehung des Kopfes Schwindel hervor (alkoholische Neuritis, Labyrinthitis in den Anfangsstadien); man kann zum Beispiel annehmen, und darin liegt nichts Unwahrscheinliches, daß entzündliche Reizung in irgend einem Canalis semi-

Digitized by Google
Original from UNIVERSITY OF CALIFORNIA
Generated on 2019-10-24 13:30 GMT / http://hdl.handle.net/2027/uc1.b3252761
Public Domain in the United States, Google-digitized / http://www.hathitrust.org/access_use#pd-us-google

circularis (zum Beispiel der Ampulle des horizontalen Kanals) besteht; dann ist bei Verdichtung der Luft im äußeren Gehörgang dieser Seite Entstehung von Nystagmus denkbar. Es sind auch noch andere Ursachen möglich, doch sind sie zu selten, als daß sie in Betracht kommen könnten.

Ich möchte nun die Vorgänge im Labyrinth während der Verdichtung der Luft im äußeren Gehörgang erörtern, soweit uns dies vermöge unserer Kenntnisse des makro- und mikroskopischen Baues des Labyrinths möglich ist.

Das häutige Labyrinth ist bekanntlich im knöchernen eingeschlossen, wobei es dem letzteren nirgends anliegt, da sich zwischen ihnen überall eine Schicht Perilymphe befindet. In der Knochenkapsel des Labyrinths befinden sich zwei Öffnungen, die durch nachgiebige Membranen verschlossen sind, das Foramen rotundum und das Foramen ovale. Außerdem bestehen noch zwei feine Öffnungen, durch welche die sogenannten Aquaeductus hindurchgehen: 1. der Aquaeductus vestibuli, der in einem blinden Sack in der Schädelhöhle, dem Saccus endolymphaticus, endet; 2. aus dem perilymphatischen Raum der Aquaeductus cochleae, der in eine subdurale Höhle mündet. Beide Behälter, der Saccus endolymphaticus und der subdurale Raum, sind gleichfalls mit Flüssigkeit angefüllt; der Druck in demselben ist der gleiche wie im Labyrinth. Bei Verdichtung der Luft im äußeren Gehörgang wird auch der Druck im Labyrinth erhöht. Die experimentellen Untersuchungen von Ludwig und Bezold haben gezeigt, daß diese Druckerhöhung hauptsächlich durch das Foramen rotundum geht (16mal mehr als durch das Foramen ovale), und daß die Druckerhöhung größer wird, wenn die Knochenkette durchbrochen ist, weil unter diesen Bedingungen die Plastik des Steigbügels, die nicht vom Amboß und Hammer aufgehalten wird, sich eher in das Labyrinth eindrücken kann. Nach dem Gesetz von Pascal pflanzt sich der Druck auf irgend einen Punkt der Flüssigkeit im Gefäß mit gleicher Stärke nach allen Punkten des Gefäßes fort. Deshalb wird das knöcherne Labyrinth in allen seinen Punkten den gleichen Druck erfahren, und es ist folglich ganz unbegründet, die Möglichkeit der Entstehung von Endolymphströmungen in demselben nach der einen oder der anderen Seite hin anzunehmen. Das ist es, was uns die Erklärung des durch Druck hervorgerufenen Nystagmus durch zu große Beweglichkeit des Steigbügels (Bárány) unbefriedigend erscheinen läßt.

Nehmen wir jetzt an, daß an irgend einer Stelle des knöchernen Labyrinths eine Fistel besteht, das heißt, daß die Knochenkapsel usuriert ist. Bei Erhöhung des Druckes im Labyrinth kann das Endost des perilymphatischen Raumes an der Stelle der Fistel, da es nicht durch die Knochenwand gestützt wird, an dieser Stelle sich vorstülpen, und auf diese Weise wird ein Perilymphstrom nach dieser Stelle entstehen; dasselbe kann auch mit dem membranösen Labyrinth vor sich gehen: Vorstülpung seiner Wand und Endolymph-

Digitized by Google
Original from UNIVERSITY OF CALIFORNIA
Generated on 2019-10-24 13:30 GMT / http://hdl.handle.net/2027/uc1.b3252761
Public Domain in the United States, Google-digitized / http://www.hathitrust.org/access_use#pd-us-google

strom nach dieser Stelle, das heißt, die Möglichkeit der Entstehung von Nystagmus. Dieser Entstehungsmechanismus der Lymphströmungen im Labyrinth kann in dem Falle Platz greifen, wenn die Fistel sich an einer Stelle befindet, die für die verdichtete Luft nicht unmittelbar zugängig ist, und wenn die Fistel genügend groß ist.[1]) Wie wir wissen, liegen das Promontorium und der Canalis semicircularis externus offen, und daher geht im Falle einer hier gelegenen Fistel anderes vor sich: der Druck der verdichteten Luft macht seine Wirkung vor allem und hauptsächlich gerade auf die Fistel geltend, weil dieser Druck sowohl im Foramen ovale als im Foramen rotundum, bevor er sich dem Labyrinth übermittelt, durch die Elastizität der Membranen aufgehalten wird, welche ziemlich starke Gebilde vorstellen. Die Fistelöffnung dagegen ist nur von einer sehr feinen Endostschicht überzogen, wenn Endost vorhanden ist. Ist aber auch das Endost perforiert, so drückt die Luft direkt auf das membranöse Labyrinth, und in diesem Falle erhalten wir direkt die Bedingungen des Experimentes von Ewald. Man darf nicht vergessen, daß bei Kompression der Luft im äußeren Gehörgang oder bei Hineintreiben von Luft mit dem Ballon eine Verdichtung nur dann möglich ist, wenn die Tuba Eustachii geschlossen ist. Nach den Untersuchungen von Lucae befindet sich die Eustachische Röhre im Zustande „undichten Verschlusses". Selbstverständlich schließt sie sich bei Schwellung ihrer Schleimhaut dichter. In dem verschiedenen Grad der Öffnung oder, genauer gesagt, des Verschlusses der Tuba liegt auch in einem großen Prozentsatz der Fälle der Grund für die Veränderlichkeit des Labyrinthfistelsymptoms: heute ist die Tuba verlegt und das Phänomen läßt sich erzeugen: nach einiger, selbst nach sehr kurzer Zeit, öffnet sich die Tuba und das Symptom läßt sich nicht mehr hervorrufen. Infolgedessen konnte ich oft beobachten, daß das Symptom zum Beispiel unter dem Einflusse von Eingießungen von Boralkohol in das Ohr verschwindet: die Entzündung der Schleimhaut läßt nach, die Tuba wird durchgängiger und das Fistelsymptom verschwindet. Ein günstiges Moment für die Schließung der Tuba und folglich für das Auftreten des Phänomens bildet das Vorhandensein von Polypen im Mittelohr, die ähnlich wie Klappen das Ostium tympanicum tubae Eustachii dicht verschließen können. Nach der Entfernung eines Polypen aus dem Mittelohr verschwindet daher das Fistelsymptom bisweilen oder wird in anderen Fällen bedeutend schwächer. Wir konnten das oft konstatieren und dasselbe ist auch der Fall bei meinem zuletzt beobachteten Patienten: Vor der Entfernung des Polypen war das Fistelsymptom sehr stark ausgeprägt;

---

[1]) Wie bereits erwähnt, müssen wir ständige Zirkulatien von Endolymphe, bei jeder Bewegung, annehmen; doch sind diese Bewegungen einerseits üblich, andrerseits unbedeutend und dienen uns bei normalem Zustand nur zur Orientierung im Raume.

Digitized by Google
Original from UNIVERSITY OF CALIFORNIA
Generated on 2019-10-24 13:30 GMT / http://hdl.handle.net/2027/uc1.b3252761
Public Domain in the United States, Google-digitized / http://www.hathitrust.org/access_use#pd-us-google

nach der Entfernung wurde es bedeutend schwächer. Man muß natürlich annehmen, daß ein Polyp, der die Absonderung aus dem Ohre hemmt, überhaupt den Prozeß und die Reizbarkeit des Canalis semicircularis begünstigt: es ist möglich, daß bei Nachlassen der Reizung die Reaktion schwächer wird. Man darf nicht aus dem Auge verlieren, daß die Reaktionsfähigkeit des Nervenapparates je nach der Frische des Prozesses und je nach dem Zustand des Nervenapparates unzweifelhaft verschieden ist. Es wird oft vergessen, daß die Fistula labyrinthi eine Labyrinthitis circumscripta ist. Wie bei jeder Entzündung, werden auch hier zunächst Symptome von Reizung beobachtet: wenn wir also einen Pat. mit frischem Prozeß vor uns haben, so ruft die leiseste Berührung des Tragus sehr stürmischen Nystagmus hervor. Ich erinnere mich eines solchen Falles aus dem Ambulatorium der Klinik, wo (ich hatte gerade mit dem Studium des Fistelsymptoms begonnen) der Zweifel aufkam, ob der Nystagmus nicht durch irgend eine andere Ursache bedingt war, so stürmisch war das Symptom bei der geringsten Berührung des Tragus. Dann legten wir in den äußeren Gehörgang eine dünne Glasröhre ein und unter dieser Bedingung rief selbst ein energischerer Druck keinen Nystagmus hervor: bei langdauernder circumscripter Labyrinthitis dagegen muß die Funktion allmählich verlöschen und das Fistelsymptom läßt sich nur bei immer größer werdendem Drucke hervorrufen.

Ich habe mir eine Abschweifung von meinem eigentlichen Thema wegen der Wichtigkeit des Symptoms erlaubt; ich halte das Fistelsymptom für einen wichtigen Impuls zur Operation: es weist darauf hin, daß der Prozeß die Labyrinthwand usuriert hat und dann kann leicht Ausbreitung des Prozesses auf das übrige Labyrinth eintreten und aus der circumscripten Para-, Peri- oder Para-Perilabyrinthitis sich eine diffuse Labyrinthitis mit ihren Folgen entwickeln. Diese Folgen sind: 1. vollständige oder fast vollständige Taubheit: 2. intrakranielle Komplikationen, Meningitis und Hirnabsceß. Ich sage: „kann", weil natürlich der Prozeß eventuell auch spontan ausheilen kann; doch kennen wir keine Merkmale, die auf diese glückliche Möglichkeit hinweisen, und infolgedessen muß der moderne Otiater dem eventuellen Schlimmeren für den Patienten durch eine Operation vorbeugen, die für ihn vollkommen ungefährlich ist.

Soweit mir bekannt, ist das Fistelsymptom bei meiner Versuchsanordnung in der Literatur nur von mir selbst beschrieben worden. Von dem Standpunkte des Ewaldschen Experimentes aus muß man annehmen, daß bei Kompression der Luft im äußeren Gehörgang der Druck durch die Fistelöffnung auf die Perilymphe und Endolymphe übertragen wird und eine Strömung derselben entsteht. Durch den Endolymphstrom wird die Cupula nach der einen oder anderen Seite dislociert (je nach der Lokalisation der Fistel und je nach der Richtung des Druckes an das glatte Ende des Kanals oder an die Am-

Digitized by Google
Original from UNIVERSITY OF CALIFORNIA
Generated on 2019-10-24 13:30 GMT / http://hdl.handle.net/2027/uc1.b3252761
Public Domain in the United States, Google-digitized / http://www.hathitrust.org/access_use#pd-us-google

pulle). Das Resultat dieser Dislokation ist der Nystagmus. Es ist klar, daß mit fortschreitender Ausgleichung des Druckes im Labyrinth, in der subduralen Höhle (Perilymphe) und im Saccus endolymphaticus (Endolymphe) die Bewegung des Endolymphstromes und der Cupula geringer wird und schließlich ganz aufhört. Wenn wir den Druck von neuem verstärken, müssen wir wiederum Nystagmus hervorrufen; so muß es auch sein in den Fällen, wo zur Hervorrufung des Symptoms geringe Kompression erforderlich ist; ich bin einem solchen Patienten noch nicht begegnet, bei den bisher beobachteten Patienten dagegen war der angewandte Druck so stark, daß es gefährlich schien, ihn zu vergrößern. Bei Einhaltung derselben Druckstärke sehen wir, daß der Nystagmus nach einer kleinen Pause sich nach der anderen Seite hin entwickelt. Woher kann das kommen? Vor allem drängt sich die Erklärung durch einen Rückstrom von Endolymphe auf.

Es ist möglich, anzunehmen, daß allmählich durch die Tuba Eustachii der normale Druck wiederhergestellt wird und daß dann selbstverständlich ein Rückstrom von Endolymphe erfolgt. Um zu beweisen, daß dies nicht geschieht, habe ich einen sehr einfachen Apparat konstruiert: in eine zweischenkelige, u-förmige Glasröhre von 0·7 *cm* Durchmesser und 32 *cm* Schenkellänge wird Quecksilber bis zum Niveau von 14 *cm* oberhalb des Bogens der Röhre eingefüllt. Über den einen Schenkel der Röhre wird eine Gummiröhre gezogen. In das freie Ende der letzteren wird eine T-förmige Metallröhre eingesetzt: auf ihr perpendiculäres Ende wird eine mit einem Politzerschen Ballon verbundene Gummiröhre aufgezogen. Auf das dritte Ende kommt eine Gummiröhre mit einem olivenförmigen Ansatz zur Einsetzung in das Ohr. Der Politzersche Ballon wird unter eine Presse gebracht, deren obere Platte durch die Drehung einer Schraube gesenkt wird. Nachdem man den olivenförmigen Ansatz hermetisch in das Ohr eingesetzt hat, beginnt man, die Platte der Presse zu senken, bis Nystagmus aufzutreten beginnt; sobald er aufgetreten ist, hört man mit der Senkung auf und liest den Stand des Quecksilbers in dem freien Schenkel ab. Man beobachtet das Fistelsymptom, es entwickelt sich ganz in derselben Weise, wie ich zu Anfang bei Kompression des Ohres mit dem Finger beschrieben habe. Das Quecksilber in dem Manometer ist während der ganzen Zeit des Versuches vom Moment des Auftretens von Nystagmus bis zum Ende auf ein und demselben Niveau geblieben.

Diese Versuchsanordnung zeigt, daß eine Ausgleichung des Druckes in der Mittelohrhöhle durch die Tuba Eustachii nicht erfolgt und daher auch kein Rückstrom von Endolymphe entsteht. Auf Grund dieses Experiments wird es klar, daß in unserem Falle die Tuba Eustachii sich nicht öffnet und ein Rückstrom von Endolymphe (und Perilymphe) nicht stattfindet. Die meines Erachtens einzig mögliche Erklärung des Nystagmus nach der entgegengesetzten Seite ist folgende: Die Cupula wird durch den Endolymphstrom so-

Generated on 2019-10-24 13:31 GMT / http://hdl.handle.net/2027/uc1.b3252761
Public Domain in the United States, Google-digitized / http://www.hathitrust.org/access_use#pd-us-google
Digitized by Google
Original from UNIVERSITY OF CALIFORNIA

lange abgelenkt, wie dieser Strom besteht, und bis zur Grenze der Elastizität der Cupula (die Cupula kann wie jeder elastische Körper nicht unbegrenzt weit abgelenkt werden, sondern nur bis zur Grenze ihrer Elastizität); sobald diese Grenze erreicht ist, hört der Nystagmus auf. Zu dieser Zeit beginnt die Cupula vermöge ihrer Elastizität in ihre ursprüngliche Lage zurückzukehren, und diese Rückkehr (Bewegung nach der gegenüberliegenden Seite) ruft den Nystagmus nach der der ersten Richtung entgegengesetzten Richtung hervor.

Den bei gleichbleibendem erhöhtem Druck auftretenden Nystagmus, zunächst nach der einen Seite und dann nach einer Ruhepause nach der anderen, müssen wir das komplette Fistelsymptom nennen, im Gegensatz zu dem bisher beobachteten und häufig beschriebenen partiellen Symptom (wenn man sich mit einer Erhöhung des Druckes im äußeren Gehörgang nur bis zum Moment des Auftretens von Nystagmus begnügt).

Zum Schlusse ist es mir eine angenehme Pflicht, Herrn Prof. N. P. Simanowski für sein großes Interesse an meinen Untersuchungen am Labyrinth sowohl im Ambulatorium als auch bei Operationen, für seine warme Teilnahme an den Arbeiten über diesen Gegenstand und für die wertvollen Anleitungen bei meinen Untersuchungen meinen aufrichtigsten Dank zu sagen.

Aus dem Ambulatorium für Ohren- und Halskranke in dem Kaiserl. Klinischen Institut der Großfürstin Helene Pawlowna (Prof. Okunew).

Zur Prognose der Schußverletzungen des Gehörorganes. Operative Entfernung einer in die Tiefe des Mittelohres eingedrungenen Revolverkugel bei Erhaltung des Gehörs.

Von Dozent **L. Lewin**-St. Petersburg.

(Mit 2 Figuren.)

So häufig im allgemeinen Schußverletzungen des Schläfenbeines, welches ja bekanntlich eine der bevorzugtesten Stellen ist, auf welche bei Selbstmordversuchen die todbringende Waffe gerichtet wird, auch vorkommen, so selten sind diejenigen Fälle, wo es zu einer operativen Entfernung einer in den tiefer gelegenen Teilen des Schläfenbeines stecken gebliebenen Kugel gekommen ist. Diese Tatsache hat meiner Ansicht nach ihre Erklärung in dem Umstande, daß in einem Teil dieser Fälle die Kranken, welche eine derartige Verletzung überlebten, eine Operation verweigerten, im anderen die Ärzte selber, da keine direkte Lebensgefahr vorlag, sich nicht gern zu einer derartig schwierigen und verantwortungsvollen Operation entschlossen. Indes bieten gerade solche Fälle

Digitized by Google
Original from UNIVERSITY OF CALIFORNIA
Generated on 2019-10-24 13:31 GMT / http://hdl.handle.net/2027/uc1.b3252761
Public Domain in the United States, Google-digitized / http://www.hathitrust.org/access_use#pd-us-google

erfolgreicher Entfernung des Projektils aus der Tiefe des Mittelohres (ich sehe hier von denjenigen Fällen ab, wo die Kugel im äußeren Gehörgang oder im Process. mastoid. stecken geblieben ist) ein besonderes Interesse, nicht nur im Sinne der Belehrung, welche uns ähnliche Beispiele über jene äußerst verschiedenartigen technischen Schwierigkeiten bieten, die man bei dieser Operation zu überwinden hat, sondern auch dadurch, daß sie viel dazu beitragen, die Frage über die Prognose der Schußverletzungen des Gehörorgans zu klären.

Bis zum Jahre 1885 herrschte die Ansicht v. Bergmanns (1), welcher sich 1880 dahin äußerte, daß eine Schußverletzung des Gehörorgans fast ausnahmslos tödlich verläuft, da es ihm in der ganzen vorhergehenden Literatur lediglich zwei Fälle zu finden gelang, welche eine Ausnahme von dieser Regel bildeten. Aber schon im Jahre 1885 gelang es Schwartze (2), eine Reihe von Fällen zu sammeln, in denen die düstere Prognose v. Bergmanns sich nicht bewahrheitete. Seitdem hat sich die Zahl der Beobachtungen, wo ein Schuß ins Ohr nicht direkt zum Tode führte, bedeutend vergrößert (Politzer (3), Blanchard (4), Gradenigo (5), Schleier (6), Reinhardt (7), Sacher (7 a) u. v. a.). Ich selbst hatte die Gelegenheit, in verhältnismäßig kurzer Zeit in der Ambulanz des Kaiserl. Klinischen Instituts der Großfürstin Helene Pawlowna drei am Leben gebliebene Patienten zu beobachten, bei welchen das Vorhandensein einer Kugel im Schläfenbein mit Sicherheit mittelst der Röntgenographie festgestellt werden konnte. Daß nicht alle Schüsse ins Ohr ohne weiteres zum Tode führen, erklärt Schwartze (l. c.) dadurch, daß der Lauf der Waffe gewöhnlich nach hinten gerichtet wird, infolgedessen das Projektil recht häufig seine Richtung nach dem Warzenfortsatz nimmt, wo es, nach Durchschlagung der hinteren Gehörgangswand, stecken bleibt. Auf diese Weise wird einerseits die ganze Wirkung des Geschoßes auf den widerstandsfähigeren Warzenfortsatz konzentriert, andrerseits eine Verletzung der großen Gefäße — Art. carotis und Sinus sigmoideus — vermieden. Nichtsdestoweniger ist im allgemeinen der Exitus letalis bedeutend häufiger als die Erhaltung des Lebens. Das Projektil der modernen Schußwaffen besitzt eine so gewaltige Perkussionskraft, daß es gewöhnlich das Felsenbein zersplittert, in die Schädelhöhle eindringt, oder endlich die Jugularis oder die Carotis verletzt. In der Mehrzahl der Fälle tritt der Tod direkt unmittelbar nach der Verletzung ein, seltener infolge letaler intrakranieller Komplikationen. In letzteren Fällen kann von der Verletzung bis zum Exitus letalis eine recht lange Zeit verstreichen, wie dies bei dem von Preysing und Schwartze (8) beobachteten Pat., der Fall war, wo der Tod infolge Leptomeningitis erst nach $3^1/_2$ Jahren nach dem Trauma eintrat.

Aber selbst in jenen Fällen, wo das Leben erhalten bleibt, tritt fast immer eine ganze Reihe schwerer Symptome auf, welche nicht selten dem Kranken das Leben verleiden. Die allerhäufigste Folge einer Schußverletzung

Digitized by Google
Original from UNIVERSITY OF CALIFORNIA
Generated on 2019-10-24 13:31 GMT / http://hdl.handle.net/2027/uc1.b3252761
Public Domain in the United States, Google-digitized / http://www.hathitrust.org/access_use#pd-us-google

des Gehörorgans bildet der Verlust des Gehörs, gewöhnlich bis zur völligen Taubheit. Letztere entsteht entweder infolge direkter Verletzung des Labyrinths, oder infolge indirekt entstandener Fissuren in demselben oder endlich infolge einfacher Erschütterung des Labyrinths. In der Mehrzahl der Fälle geht das Gehör für immer verloren und wird auch nach Entfernung des Projektils nicht mehr wieder hergestellt. Ein völliger Verlust des Gehörs wurde sogar in den von Wendt (9) und Moos (10) beschriebenen Fällen beobachtet, wo es sich um Schüsse handelte, welche den Warzenfortsatz nur leicht gestreift hatten. In einem dieser Fälle, welcher tödlich endete, gelang es Moos bei der mikroskopischen Untersuchung des Schläfenbeines, als Ursache der Taubheit Blutungen in das häutige Labyrinth und ins Perineurium der Nerven, welche zwischen den Blättchen der Lamina spiralis ossea hinziehen, festzustellen.

Eine zweite häufige Folge einer Schußverletzung des Schläfenbeines ist die Lähmung des Gesichtsnerven, wie es in zwei Fällen von Politzer (l. c.) und in den Fällen von Blanchard (l. c.), Reinhardt (l. c.), Körner (11), Grunert (12), Dudon (13), Lannois (14) u. a. beobachtet worden ist. Schwindel und Gleichgewichtsstörungen sind recht häufig beobachtet worden. Das Trommelfell wird fast stets, entweder völlig, oder zum Teil, zerstört.

Als die allerfatalste Folge muß aber die in allen Fällen früher oder später auftretende Ohreiterung angesehen werden, welche für den Pat. ein beständiges Damoklesschwert bildet, indem es ihn mit tödlich verlaufenden intrakraniellen Komplikationen (Meningitis, Sinusthrombose) solange bedroht, bis die Kugel aus dem Ohr entfernt ist. Eine Ohreiterung mit letaler Komplikation kann bisweilen eine lange Zeit nach der Verletzung auftreten, wie dies in dem schon erwähnten Falle Preysings und Schwartzes der Fall war. Von den aufgezählten Fällen verdienen ein besonderes Interesse die von Grunert und Politzer beobachteten. Im ersten schießt sich ein 20jähriger junger Mensch in selbstmörderischer Absicht eine Kugel ins rechte Ohr, indem er den Lauf des Revolvers direkt an die äußere Gehörgangsöffnung ansetzt. Der Kranke blieb bei Bewußtsein. empfand aber ein sehr starkes Geräusch in den Ohren. Gleichzeitig trat starke Blutung aus dem Ohr und Taubheit ein, aber kein Schwindel. Am anderen Tage verspürte Pat. Schmerzen im Halse und nach 13 Tagen hustete er eine Kugel aus. Im Falle Politzers nahm die Kugel ihren Weg durch die Parotis, den Gehörgang und den Warzenfortsatz und erschien von neuem im hinteren Abschnitt des letzteren. Als Folgen der Verletzung verblieben: eine Striktur des Gehörganges, eine Salivationsfistel, welche sich im mittleren Teil des Gehörganges öffnete, und eine Lähmung des Nervus facialis.

Wenden wir uns derjenigen Gruppe von Fällen einer Schußverletzung des Gehörorgans zu. an welchen eine operative Entfernung des Projektils vor-

Digitized by Google
Original from UNIVERSITY OF CALIFORNIA
Generated on 2019-10-24 13:31 GMT / http://hdl.handle.net/2027/uc1.b3252761
Public Domain in the United States, Google-digitized / http://www.hathitrust.org/access_use#pd-us-google

genommen wurde, so sehen wir, daß in der ganzen französischen und deutschen Literatur, wenigstens nach den Quellen, die mir zu Gebot standen, nicht mehr als etwa 15 Fälle verzeichnet sind (Kuhn (15), Terillon (16), Ferrier (17), Garrigon-Désarènes (18), Rollin (19), Delstanche (20), Dudon (l. c.), Berger (21) [2 Fälle], Duplay (22), O. Wolf (23), Urbantschitsch (24), Preysing und Schwartze l. c., Hassler (25), Avoledo (26). Die Mehrzahl derselben bietet insofern kein besonderes Interesse, als die Extraktion keine besondere Mühe machte, da die Kugel beweglich war und in den oberflächlicheren Teilen saß, infolgedessen man dieselbe, nach Abklappen der Ohrmuschel, mit der Zange leicht entfernen konnte. Beachtung verdienen jedoch folgende Fälle:

In dem von Rollin beschriebenen Falle schießt sich ein 28jähriger Mann in selbstmörderischer Absicht in jedes Ohr eine Kugel. Es trat absolute Taubheit und eine linkseitige Lähmung des N. facialis ein. Rollin entfernte beide Kugeln, wobei auf der einen Seite die Art. carotis interna verletzt wurde. Pat. überstand beide Operationen, kam aber bald darauf in eine Irrenanstalt, nachdem er vorher noch ein Auge und das Gehör verloren hatte. Recht schwierig war die Entfernung der Kugel in dem Falle Preysings und Schwartzes. Eine Flintenkugel war beim Fallen des Kranken mit dem Gewehr in der Hand ins Ohr gedrungen, ohne ihm übrigens, abgesehen von einer Blutung aus demselben, einen besonderen Schaden zuzufügen. Erst nach zwei Jahren traten Otorrhöe, Geräusche im Ohr und eine Verschlechterung des Gehörs ein. Bei der Untersuchung konnte man die Kugel in Form einer zackigen Erhöhung, welche unbeweglich mitten in Granulationen saß, sehen. Bei der Operation mußte man den Knochen vor und hinter der eingekeilten Kugel so lange wegmeißeln, bis letztere beweglich wurde. Noch komplizierter war die Sache im Falle Wolfs. Einem 17jährigen Mädchen war eine Revolverkugel ins rechte Ohr gedrungen. Am 8. Tage Parese des N. facial. und mäßige Ohreiterung. 14 Tage nach der Verletzung stellte Wolf fest, daß die Kugel unmittelbar vor dem Tragus eingedrungen, in schräger Richtung durch den äußeren Gehörgang hindurchgegangen, dessen hintere Wand durchschlagen hatte und in der Tiefe des Schläfenbeines stecken geblieben war. Bei der Operation präparierte Wolf die Ohrmuschel wie die hintere Gehörgangswand ab und begann hierauf, gemäß der von ihm vorausgesetzten Lage der Kugel, sich den Weg nach hinten zu bahnen; allein nach $1^1/_2$stündiger Arbeit mußte er die Operation aufgeben, da er, obschon er eine Tiefe von $1^1/_2$ *cm* erreicht hatte, die Kugel nicht zu Gesicht bekam. Nach zwei Tagen wurde die Operation wiederholt und diesmal gelang es wirklich, in der Tiefe einen glänzenden metallischen Punkt wahrzunehmen. Das weitere Arbeiten gestaltete sich auch hier äußerst schwierig, aber schließlich wurde die Kugel doch mit Hilfe einer besonders für diesen Zweck konstruierten Kugelzange extrahiert. Zum

Digitized by Google
Original from UNIVERSITY OF CALIFORNIA
Generated on 2019-10-24 13:31 GMT / http://hdl.handle.net/2027/uc1.b3252761
Public Domain in the United States, Google-digitized / http://www.hathitrust.org/access_use#pd-us-google

Schluß, im Falle Avoledos wurde die Kugel vier Jahre nach der Verletzung entfernt, als heftiger Schwindel, epileptische Anfälle und schwere Störungen des Allgemeinbefindens auftraten. Alle diese Erscheinungen hörten nach der Operation auf.

Und nun zur Beschreibung meines Falles:

Aleksey K., 26 Jahre, erschien in der Ambulanz für Ohrenkranke am klinischen Institut der Großfürstin Helene Pawlowna und gab folgendes an. Vor zirka $2^1/_2$ Jahren bekam er im Militärdienst eine Schußverletzung des linken Ohres; nach seinen Aussagen schoß auf ihn unverhofft ein Kamerad mit dem Revolver (System „Bulldog"), wobei ihn zwei Kugeln trafen, die eine vor, die andere hinter dem linken Ohr. Unmittelbar nach dem Schuß verlor er das Bewußtsein und kam erst nach mehreren Stunden im hiesigen Nikolai Militär-Hospital zu sich, aus dem er nach zwei Monaten als vollständig gesund entlassen wurde. Im Laufe von zwei Jahren fühlte sich K. vollkommen wohl: von seiten des Ohres, abgesehen von hochgradiger Schwerhörigkeit und subjektiven Geräuschen, keine Erscheinungen. Blutungen oder Eiterung hatte er während dieser ganzen Zeit kein einzigesmal bemerkt. Erst seit 6 Monaten — folglich 2 Jahre nach der Verletzung — zeigte sich zunächst aus dem linken Ohr ein hellflüssiger Ausfluß, welcher bald eitrig wurde und bis jetzt anhält. Vor kurzem zeigte sich vor und unterhalb der Ohrmuschel eine Geschwulst und gleichzeitig entstanden Schmerzen innerhalb des Ohres, aber alles dies verschwand ungefähr nach zehn Tagen. Nach einigen Tagen zeigte sich abermals ein Absceß hinter dem Ohr, welcher bald von selbst aufbrach. Zur Zeit belästigen den Kranken ein beständiger übelriechender Ohrenfluß und subjektive Geräusche.

Status praesens. Pat. ist kräftig gebaut und gut ernährt. Von seiten der übrigen Organe keine Abweichung von der Norm. Das rechte Ohr normal. Von dem Tragus des linken Ohrs, von dessen oberem Ende und fast bis zum Ende des Ohrläppchens — eine lineare, 3 *cm* lange Narbe. 4 *mm* hinter der letzteren befindet sich eine zweite kleine Narbe von unregelmäßiger Form, dunkler Verfärbung und 1 *cm* Länge — augenscheinlich die Eingangsöffnung der einen Kugel. Eine ebensolche dunkle, 3 *mm* lange Narbe befindet sich am Halse, $2^1/_2$ *cm* unterhalb und ein wenig hinter dem unteren Ende der Ohrmuschel — die Einschußöffnung der zweiten Kugel. In der Umgebung dieser letzteren Narbe sieht man eine Menge dunkler Punkte — Pulverspuren.

Im äußeren Gehörgang viel stinkender Eiter, nach dessen Entfernung das Gehörgangslumen infolge bedeutender Schwellung seiner unteren Wand, stark verengt erscheint. Diese Schwellung nimmt den ganzen knöchernen Teil dieser Wand ein und verdeckt den größten Teil des Gehörgangslumens. Eine geringe Verwölbung ist auch in dem hinteren oberen Gehörgangswinkel vor-

Digitized by Google
Original from UNIVERSITY OF CALIFORNIA
Generated on 2019-10-24 13:31 GMT / http://hdl.handle.net/2027/uc1.b3252761
Public Domain in the United States, Google-digitized / http://www.hathitrust.org/access_use#pd-us-google

handen, so daß nur dessen vorderer, oberer Teil freibleibt. Dieser Umstand erschwert außerordentlich die Orientierung in der Tiefe, wo man nur das Vorhandensein eines dunklen Punktes feststellen kann, welchen man beim Berühren mit der Sonde als einen rauhen, völlig unbeweglich metallenen Körper wahrnimmt, dessen Grenzen aber, da er sich nach oben, zum Attic hin, verliert, sich nicht bestimmen lassen.

Der Gang des Kranken ist sicher, kein Nystagmus, kein Schwindel. Auf der Röntenphotographie (vgl. Fig. 1) sieht man deutlich zwei dunkle Flecke, welche den beiden Kugeln entsprechen: der eine, unregelmäßig vielkantig, entspricht annähernd der Höhe des Recessus epitympanicus, der andere, birnförmige, befindet sich im vorderen Teil des zweiten Halswirbels.

Gehörprüfung:

	R	L
Normal	Fl.	0
	Cs	0·5
	U	0
	W	>
	R	—24″
	C_2—c^3	nicht gehört
	c^3—c^5	stark verkürzt

Ich schritt zur operativen Entfernung der Kugel, die ich mir ausführlicher zu beschreiben erlaube:

Chloroformnarkose. Schnitt durch die Weichteile in gewöhnlicher Weise. Nach Loslegen des Knochens und Abpräparieren der hinteren häutigen Gehörgangswand entsteht eine starke Blutung aus der Tiefe, die anfangs keine Orientierung über den Zustand der Paukenhöhle gestattet. Erst nach fünf Minuten langer Komprimierung mittelst Tampons gelingt es der Blutung soweit Herr zu werden, um die tiefer liegenden Teile in Augenschein zu nehmen. Hierbei wird folgendes festgestellt: Totaldefekt des Trommelfells. Inmitten einer Masse stark blutender Granulationen, welche die Paukenhöhle ausfüllen, sieht man einen glänzenden metallenen Körper, welcher beim Sondieren sich als fest eingekeilt und gänzlich unbeweglich in den ihn umgebenden Knochen erweist. Der untere, dem Auge zugängliche Rand desselben hat die Richtung von hinten und oben nach vorn und unten und liegt fast unterhalb der Grenzlinie der eigentlichen Paukenhöhle und des Attic. Diesen Körper an seiner Peripherie mit der Sonde zu umgehen, ist nirgend möglich. Es wird klar, daß zur Entfernung der Kugel eine Wegmeißelung des sie fest einklammernden Knochens, von allen Seiten so lange vorgenommen werden muß, bis dieselbe beweglich wird. Da zu diesem

Digitized by Google
Original from UNIVERSITY OF CALIFORNIA
Generated on 2019-10-24 13:31 GMT / http://hdl.handle.net/2027/uc1.b3252761
Public Domain in the United States, Google-digitized / http://www.hathitrust.org/access_use#pd-us-google

Zweck schon eine bloße Eröffnung des Attic sich als genügend erweisen konnte, so entschloß ich mich auch fürs erste, damit die Operation zu beginnen, um notwendigenfalls von hier aus zur Radikaloperation nach Stacke überzugehen. Nach Entfernung der lateralen Atticwand überzeugte ich mich, daß die Kugel hier fest im Tegmen tympani eingekeilt saß, so daß, um sie von dieser Seite frei zu bekommen, von demselben mit eventueller Freilegung der Dura mater einige Späne abgetragen werden mußten. Nach hinten nahm die Kugel die Richtung so weit ins Antrum hinein, daß es unmöglich war, mit einer

Fig. 1.

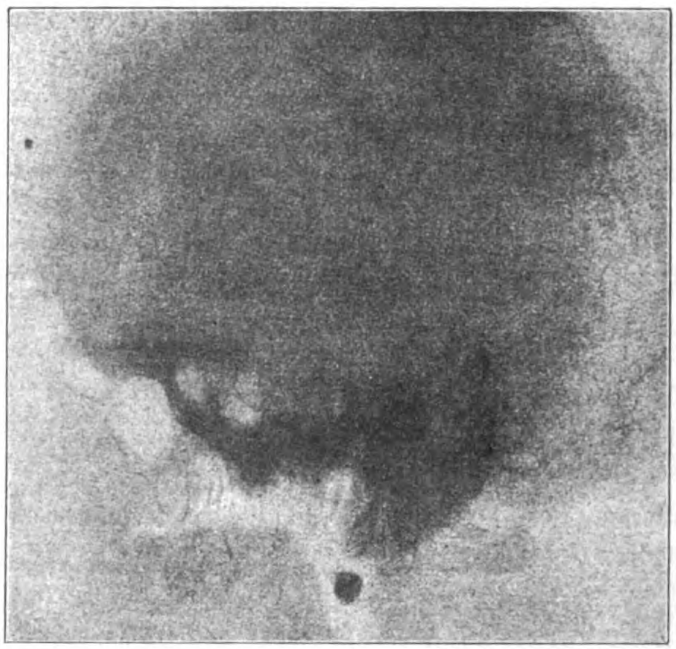

Hakensonde ihr Ende zu erreichen. Es blieb daher nichts anderes übrig, als zur Radikaloperation nach Stacke zu schreiten, wobei man, um an den Rand der Kugel zu gelangen, nach hinten bis ganz ans Ende des Antrums vorgehen mußte. Es blieb noch übrig, die Kugel medianwärts und vorn zu befreien, und dieses bot die allergefährlichsten Momente der Operation, da medianwärts die Kugel sich an den halbzirkelförmigen und den Fallopischen Kanal anstemmte, während sie vorne in die vordere Wand der Paukenhöhle eingedrungen war. wo bei der geringsten Unvorsichtigkeit eine Verletzung der Art. carotis int. entstehen konnte. Mit großer Mühe, bei sehr behutsamer Arbeit, die feinsten Knochenspäne mit dem Meißel abhobelnd, gelang es schließlich, die Kugel

Digitized by Google
Original from UNIVERSITY OF CALIFORNIA
Generated on 2019-10-24 13:31 GMT / http://hdl.handle.net/2027/uc1.b3252761
Public Domain in the United States, Google-digitized / http://www.hathitrust.org/access_use#pd-us-google

auch an diesen Stellen beweglich zu machen, ohne die mindeste Beschädigung den eben erwähnten wichtigsten Punkten des Gehörorgans zuzufügen. Jetzt erst war es möglich, sie mit einer Kornzange zu extrahieren. Hier erwies es sich, daß bei der geringsten Berührung des Fallopischen Kanals Zuckungen der Gesichtsmuskeln auftraten, ein Umstand, der darauf hinweist, daß dieser Kanal infolge des auf ihn durch die Kugel ausgeübten Druckes bereits arrodiert war, und daß der Kranke sich am Vorabend einer Lähmung des N. facialis befand.

Nach Entfernung der Kugel wurden die Granulationen, welche, allem Anscheine nach, auch wohl die Ursache der gewaltigen Blutung zu Beginn

Fig. 2.

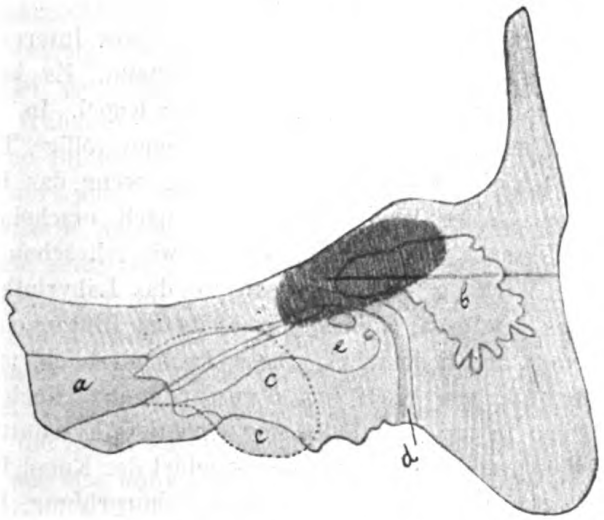

Die Lage der Kugel auf der medialen Hälfte des Schläfenbeines. Vertikaler Schnitt durch das linke Schläfenbein in der Richtung des Verlaufes der Tuba Eustachii. *a* Canalis caroticus; *b* Antrum mastoid.; *c c* Canalis caroticus (begrenzt durch eine punktierte Linie); *d* der eröffnete Canalis Fallopiae; *e* Fenestra ovalis.
Das schraffierte Feld entspricht der Lage der Kugel.

der Operation gewesen waren, mit dem scharfen Löffel ausgekratzt. Gehörknöchelchen waren nicht vorhanden. Plastik nach Pause, Tamponade. Der Hautschnitt wird vernäht. Verband. Die Operation dauerte genau zwei Stunden.

Die extrahierte Kugel war vollständig deformiert; ihre Länge beträgt 16 *mm*, ihr größter Umfang $2^1/_2$ *cm*.

Die Operation war überaus schwierig wegen der besonders ungünstigen Lage des Projektils im Schläfenbein.

Das Arbeiten wurde sehr erschwert nicht nur dadurch, daß die Peripherie der Kugel überall an die wichtigsten Organe angrenzte (oben — an

Digitized by Google
Original from UNIVERSITY OF CALIFORNIA
Generated on 2019-10-24 13:31 GMT / http://hdl.handle.net/2027/uc1.b3252761
Public Domain in the United States, Google-digitized / http://www.hathitrust.org/access_use#pd-us-google

die Dura mater, medianwärts — an den horizontalen Bogengang und den Fallopischen Kanal, vorne an die Wand des carotischen Kanals, s. Fig. 2), sondern auch dadurch, daß man zu operieren hatte, nicht wie unter normalen Verhältnissen, in einer Höhle, in der man sich orientieren und in Gedanken einen jeden Meißelschlag auf die tiefer liegenden Teile projizieren kann, sondern auf überall von der Kugel verdeckten Knochenwänden, deren Dicke nicht zu berechnen war.

Die Nachbehandlung verlief glatt: keine Anzeichen einer Parese des Gesichtsnerven und kein Schwindel, weder direkt nach der Operation, noch im weiteren Verlaufe. Eine vollständige Epidermisierung der Höhle wurde nach zwei Monaten post operat. erreicht. Augenblicklich fühlt sich Pat. völlig wohl, bis auf die subjektiven Geräusche, die noch nicht ganz verschwunden seien.

Hier haben wir aber noch einen anderen, unerwartet günstigen Ausgang zu verzeichnen, welcher unserem Falle ein besonderes Interesse in der Kasuistik der Schußverletzungen des Gehörorgans verleiht. Es ist dies die Verbesserung des Gehörs nach der Extraktion der Kugel. In fast allen bisher veröffentlichten Fällen haben Schüsse ins Ohr eine völlige Taubheit auf der verletzten Seite nach sich gezogen, selbst dann, wenn das Labyrinth direkt nicht betroffen war. Aller Wahrscheinlichkeit nach erscheint in den Fällen letzterer Art als Ursache der Taubheit die — wie ich schon vorher bemerkt habe — indirekte Wirkung des Schusses auf das Labyrinth in Form einer Erschütterung des letzteren, welche ihrerseits zu Blutungen in die Endverästelungen des Nerv. acusticus führt. Diese Taubheit blieb, mit seltenen Ausnahmen (vgl. die Fälle von Wolf und Grunert), auch nach der Entfernung der Kugel bestehen. In unserem Falle war eine tiefe Erschütterung des Labyrinths unvermeidlich, worauf nicht nur der Fundort der Kugel hinweist, sondern auch die nach mehr als $2^1/_2$ Jahren durch Gehörprüfung festgestellte, fast völlige Taubheit auf dem linken Ohr. Indes begann schon bald nach der Operation sich die Tendenz zu einer Gehörverbesserung geltend zu machen, dazu führte, daß gegenwärtig Pat. auf dem linken Ohr Konversationssprache auf 5 *m* Entfernung, Flüstersprache auf 0·20—0·25 *m* und sämtliche Stimmgabeln, beginnend mit c' und höher, hört.

Wenn wir es nun zum Schluß versuchen, in eine Beurteilung unseres Falles, sowohl seitens seiner kasuistischen Bedeutung, als auch in bezug seiner praktischen Schlüsse, einzugehen, so haben wir folgendes zu bemerken.

Die Lage der Kugel in demjenigen Abschnitt des Schläfenbeines, wo sie aufgefunden wurde, war die einzig mögliche, bei der es noch ohne verhängnisvollere, mit Lebensgefahr oder wenigstens mit tieferen Störungen verbundene Folgen für den Kranken ablaufen konnte. Eine jede, auch noch so geringe Abweichung des Projektils von der von ihm eingenommenen Lage nach irgend

Digitized by Google
Original from UNIVERSITY OF CALIFORNIA
Generated on 2019-10-24 13:31 GMT / http://hdl.handle.net/2027/uc1.b3252761
Public Domain in the United States, Google-digitized / http://www.hathitrust.org/access_use#pd-us-google

einer Richtung hin hätte unvermeidlich eine Verletzung entweder der Dura mater, oder des Labyrinths, oder eines der großen Gefäße zur Folge gehabt. Dieser glückliche Zufall stellt eine der interessantesten Eigentümlichkeiten unseres Falles dar. Die zweite Eigentümlichkeit besteht darin, daß die durch die Anwesenheit der Kugel im Ohr hervorgerufenen krankhaften Erscheinungen — in erster Linie die Otorrhöe — sich erst nach Ablauf eines längeren Zeitraumes, während dessen sich der Kranke völlig gesund fühlte, einstellten. Die Möglichkeit eines so verspäteten Auftretens der Otorrhöe mit all ihren verhängnisvollen Folgen hat eine kolossale praktische Bedeutung hinsichtlich der Prognose der Schußverletzungen des Gehörorgans. Sie mahnt uns, in Fällen von Anwesenheit eines Projektils in einem der Mittelohrräume bei der Stellung der Prognose sich nicht von der Tatsache des Vorhanden- oder Nichtvorhandenseins irgend welcher Symptome leiten zu lassen. In ihrer Eigenschaft als Fremdkörper ruft die Kugel, während sie sich in einem der zahlreichen pneumatischen Räume, an denen das Schläfenbein so reich ist, und welche vermittelst der Tuba Eustachii mit der Außenwelt in Verbindung stehen, aufhält, früher oder später unvermeidlich eine reaktive Vereiterung, welche durch eine Infektion seitens des Fremdkörpers bedingt wird, hervor. Diese Eiterung hört aber, wie die Erfahrung lehrt, nicht eher auf, bis der Fremdkörper entfernt ist, und schließlich kann sie zu Meningitis und Sinusthrombose führen, selbst eine lange Zeit nach der Verletzung, wie wir das an dem oben angeführten Falle Preysings gesehen, wo ein zurückgebliebener Kugelsplitter ein Jahr nach der Operation eine Meningitis herbeiführte.

Hier treten wir vor die Entscheidung einer äußerst wichtigen Frage: wie sollen wir in ähnlichon Fällen handeln; ist es notwendig, in allen Fällen, ohne Ausnahme, die Kugel zu entfernen, oder kann man sich, bei Abwesenheit von Symptomen auf eine konversative Behandlung beschränken? Die Erfahrung unserer Beobachtung bestätigt voll und ganz die Ansicht, welche augenblicklich von fast allen Otiatern geteilt wird, nämlich: ist die Anwesenheit einer Kugel in irgend einem der Mittelohrräume einmal festgestellt, so ist die Entfernung derselben in allen Fällen absolut indiziert. Unser Pat. hatte sich noch rechtzeitig zur Operation eingestellt, wir haben aber gesehen, daß der Fallopische Kanal bei ihm schon beschädigt war, und wer weiß, ob nicht schon dem Kranken eine tödliche Infektion des Schädelinhaltes auf dem Wege des Gesichtsnervs auflauerte und ob nicht schon nach kurzer Zeit sich die Operation als zu spät erwiesen hätte. Auf diese Weise kann ein Hinausschieben der Operation bis zum Auftreten einer Otorhöe oder anderer gefahrdrohender Symptome sich als verhängnisvoll für den Kranken erweisen, da wir dabei riskieren, mit unserer operativen Hilfe zu spät zu kommen. Andrerseits ist die Entfernung eines Projektils aus der Paukenhöhle an sich lange nicht so gefährlich, um vor dieser Operation in Unent-

Digitized by Google
Original from UNIVERSITY OF CALIFORNIA
Generated on 2019-10-24 13:31 GMT / http://hdl.handle.net/2027/uc1.b3252761
Public Domain in the United States, Google-digitized / http://www.hathitrust.org/access_use#pd-us-google

schiedenheit zu verharren; in jedem Falle aber ist sie, wie Passow (27) richtig bemerkt, weniger gefahrvoll für den Pat., als das Stehenlassen des Fremdkörpers in der Paukenhöhle. Selbst bei der allerungünstigsten Lage der Kugel im Schläfenbein kann man sie, wie wir gesehen haben, bei einer gewissen Vorsicht, ohne Gefahr für den Kranken, entternen. Freilich muß man Passow (l. c.) Recht geben, wenn er sagt, daß nur derjenige an eine derartige Operation herantreten soll, wer im Operieren am Schläfenbein die nötige Erfahrung besitzt. Selbst die Lage der Kugel in direkter Nähe der großen Gefäße soll uns nicht von einem Versuch der Entfernung derselben zurückhalten; im Gegenteil: dieser Umstand dient um so mehr als Indikation für ein operatives Vorgehen, da die Gefahr einer Infektion dieser Gefäße bedeutend größer ist, als die Gefahr ihrer Verletzung während der Operation.

Resümee:

In Fällen einer Schußverletzung des Gehörorgans muß, wenn die Anwesenheit einer Kugel in einem der Mittelohrräume festgestellt ist, die Prognose, selbst wenn die Kugel scheinbar keine Reaktionserscheinungen hervorruft, so lange als zweifelhaft angesehen werden, bis der Fremdkörper aus dem Ohr entfernt ist.

Die Prognose nimmt entschieden eine Wendung zum Besseren an, wenn die Kugel auf operativem Wege entfernt ist. Die Operation, technisch bisweilen sehr schwierig, aber an und für sich gefahrlos, falls sie mit genügender Vorsicht und fachgemäß ausgeführt wird, befreit den Kranken nicht nur von der ihm stets drohenden Gefahr letaler Komplikationen, sondern beseitigt auch die Otorrhöe und andere Symptome und in seltenen Fällen verbessert sie sogar das Gehör.

Die Tatsache des Vorhandenseins eines Projektils im Mittelohr allein bietet schon eine absolute Indikation für einen operativen Eingriff.

Literatur. 1. v. Bergmann, Die Lehre von den Kopfverletzungen. Deutsche Chirurgie, XXX, 1880. — 2. Schwartze, Lehrb. der chirurg. Krankh. des Ohres, pag. 358, Stuttgart 1885. — 3. Politzer, Lehrb. d. Ohrenheilk., 4. Aufl., 1901, pag. 529 u. Monatsschr. f. Ohrenheilk., 1899. — 4. Blanchard, Revue hebdom., 1902, ref. im Arch. f. Ohrenheilk., Bd. 60. — 5. Gradenigo, Archivio ital. di otolog. etc., IX. — 6. Scheier, Deutsche med. Wochenschr., 1896, Nr. 40. — 7. Reinhardt, Arch. f. Ohrenheilk., Bd. 52, pag. 59. — 7a. Sacher, Russsische Monatsschr. f. Ohrenkeilk., Nr. 9, 1906. — 8. Preysing u. Schwartz, Zeitschr. f. Ohrenheilk., XXXII, pag. 61. — 9. Wendt, Arch. f. Ohrenheilk., III, pag. 171. — 10. Moos, Arch. f. Aug.- u. Ohrenheilk., II, pag. 119. — 11. Körner, Arch. f. Ohrenheilk., Bd. XVII. — 12. Grunert, Arch. f. Ohrenheilk., Bd. 59, pag. 129. — 13. Dudon, Journ. de médec. de Bordeaux, 1888, Nr. 19. — 14. Lannois, Examen médico-legal de l'oreille de Vacher le tueur de bergers. Annales de malad. de

Digitized by Google
Original from UNIVERSITY OF CALIFORNIA
Generated on 2019-10-24 13:31 GMT / http://hdl.handle.net/2027/uc1.b3252761
Public Domain in the United States, Google-digitized / http://www.hathitrust.org/access_use#pd-us-google

l'oreile etc., Nr. 1, 1889. — 15. Kuhn, Ref. im Arch. f. Ohrenheilk., Bd. 14, pag. 257. 16. Terillon, Annales de maladies etc., 1878, T. III, pag. 22. — 17. Ferrier, Zeitschr. f. Ohrenheilk., XXI., pag. 22. — 18. Garrigon-Désarèns, Revue mens. de Laryng., Mars 1885. — 19. Rollin, Annales de maladies etc., 1886, Nr. 12. 20. Delstanche, Annales de malad. de l'oreille etc., 1887. — Berger, Societé de Chirurg. de Paris, 1888. — 22. Duplay, Semaine médic., XI, 30, 1891. — 23. O. Wolf, Zeitschr. f. Ohrenkeilk., XXII. — 24. Urbantschitsch, Monatsschr. f. Ohrenheilk., 31, pag. 70. — 25. Hassler, Revue hébdom. de laryng., 1901, Nr. 8. — 26. Avoledo, Ref. in d. Monatsschr. f. Ohrenheilk., 1895, pag. 16. — 27. Passow, Die Verletzungen des Gehörorgans, 1905, pag. 83.

Behandlung der Taubheit durch Wiedererziehung des Gehörs.

Von Dr. **Albert Maurice,** Ohrenarzt in Paris.

Die Taubheit ist eine von jenen Krankheiten, die uns die Machtlosigkeit der Medizin tief empfinden lassen; ich wage zu behaupten, daß heute diese Krankheit sehr besserungsfähig ist, wenn man sich nur die Mühe geben will, dieselbe mit etwas Ausdauer zu behandeln.

Unter Taubheit verstehe ich nicht eine vollständige Kophosis, sondern eine wenn auch ausgesprochene Schwerhörigkeit, welche dem Pat. erlaubt, die menschliche Stimme ad concham zu vernehmen. Unter therapeutischem Erfolg verstehe ich eine Besserung, welche wenigstens 10mal die frühere Hörweite darstellt. Ein Pat. zum Beispiel, welcher anfangs die Stimme von einer Entfernung von 1 *m* hört, muß nach der Behandlung dieselbe in einer Entfernung von 10 *m* vernehmen, damit wir seinen Fall nicht als einen Mißerfolg unserer Methode betrachten.

Unsere Statistik ist etwas mangelhaft, weil einige Pat. die ganze Kur bis am Ende nicht durchgeführt haben; trotzdem kann man sie folgendermaßen angeben: Heilerfolge 75%; halbe Erfolge 20%; Mißerfolge 5%.

Die Wiedererziehung des Gehörs hat eine sehr komplizierte Wirkungsweise; sie greift nicht die Ursache des Leidens an (das ist ein immerhin nicht allzu großer Mangel), sondern sie trachtet danach, eine Funktion wiederzubeleben, welche schon früher existiert hat und von welcher noch Reste vorhanden sind.

Meiner Meinung nach besteht das größte Hindernis nicht in der Schwerhörigkeit selbst, sondern vielmehr in der Unwissenheit der Pat. und leider! auch allzu oft ihrer Ärzte. Angesehene Fachleute glauben nicht an die Wiedererziehung des Gehörs; wir müssen gestehen, daß wir auch diese Skepsis geteilt haben. Wenige davon bekennen ihren Irrtum, weil ein durch die Wiedererziehung gebesserter Schwerhöriger nicht zum Otologen zurückkehrt, welcher

Digitized by Google
Original from UNIVERSITY OF CALIFORNIA
Generated on 2019-10-24 13:31 GMT / http://hdl.handle.net/2027/uc1.b3252761
Public Domain in the United States, Google-digitized / http://www.hathitrust.org/access_use#pd-us-google

sich in prognostischer Hinsicht so ungünstig äußerte. Die Gläubiger sind diejenigen, welche sahen, beobachteten oder eine solche Behandlung durchgemacht haben.

Mein Behandlungsraum steht allen Pat. und Ärzten weit offen: die Otologen sind eingeladen, unsere Pat. zu untersuchen und zu befragen; die Ärzte können unsere Beobachtungen kontrollieren in dem Maße, wo das Berufsgeheimnis unberührt bleibt.

Die wiedererziehende Behandlung ist nicht der alleinige Behandlungsmodus.

Es liegt mir fern, die ganze klassische Therapie mit einem Schlage umstürzen zu wollen; ich will nicht zerstören; ich will nur aufbauen. Dem Otologen bringen wir eine neue Waffe.

Man soll mit der Behandlung der ätiologischen Diathese fortfahren, die Arthritiker weiter behandeln sowie die Luetiker und die Blutarmen, nach wie vor soll man die verstopften Nasen wieder durchgängig machen, die verengten Tuben weiter katheterisieren; man soll noch alles machen, was uns gelehrt wurde; nach alledem versuchen wir unsere Pat. wieder zu erziehen. Der Erfolg wird unsere Bemühungen belohnen.

Jeder Sinnapparat kann erzogen werden.

Warum sollte man a priori verneinen, daß das Gehör einer Wiedererziehung unfähig ist, falls der Pat. noch einen Rest davon besitzt?

Jede Funktion, jeder Sinnapparat kann wieder erzogen werden; sollte das Gehör das alleinige Organ sein, welches von diesem physiologischen Gesetz ausgenommen werden müßte?

Bekanntlich bildet der Genuß von ausgesuchten Speisen den Feinschmecker: der Weinhändler, der jeden Tag verschiedene Weingarten kostet, bekommt einen so verfeinerten Geschmack, daß er Verschiedenheiten vernimmt, die für jeden andren nicht perzipierbar sind.

Der Mann, der blind geworden ist, erzieht seinen Tastsinn, so daß er damit das Gesicht beinahe ersetzen kann; man behauptet sogar, daß bei dem Blinden das Gehör sich so verfeinert, daß er sich durch den Widerhall seiner Tritte in einer beliebigen Richtung bewegen kann.

Das Auge vermag man in derselben Weise zu erziehen; das ist der Fall für die Gelehrten, die einen ständigen Gebrauch des Mikroskopes machen. Die Ohthalmologen wissen, durch geeignete Übungen die Sehschärfe wieder zu beleben und zu erhöhen.

Wir wissen alle, daß der Muskelsinn und der von ihm abhängige Gang bei den Tabikern wieder erzogen werden können. Wir selbst haben einen Pat. behandelt, welcher der Reihe nach von Agraphie, Ataxie und hartnäckiger Obstipation ergriffen wurde: eine progredierende Schwerhörigkeit vervollständigte

Digitized by Google
Original from UNIVERSITY OF CALIFORNIA
Generated on 2019-10-24 13:31 GMT / http://hdl.handle.net/2027/uc1.b3252761
Public Domain in the United States, Google-digitized / http://www.hathitrust.org/access_use#pd-us-google

dieses wenig erfreuliche Bild. Er lernte wieder zu schreiben, zu gehen und seinen Verdauungskanal spontan zu entleeren; ein eiserner Wille erlaubte ihm diese neue Herkulesarbeit. Durch die Wiedererziehung des Gehörs behandelt, erlangte er ein sehr interessantes Resultat, welches seinem Alter und dem früheren schlechten Allgemeinzustand entsprach.

Was für Verfahren wendet man an, um einen Sinnapparat zu erziehen? Man gebraucht den normalen Reiz: für den Tastsinn: die Berührung der Gegenstände; für den Geschmack: die schmackhaften Speisen und Getränke; für das Auge: das Lesen. Es ist selbstverständlich, daß ein krankes Ohr dem normalen Reize unterworfen werde, nämlich der Schallwelle.

Die Wiedererziehung des Gehörs ist keine neue Sache.

Im ersten Jahrhundert n. Ch. G. empfahl schon Archigenes das Hörrohr und den starken Schall als Mittel zum Erwecken des abgestumpften Gehörs. In der Neuzeit haben Itard und Urbantschitsch einige Versuche angestellt und einige Erfolge erlangt. Wenn sie nicht alles erreicht haben, was man davon erhoffen konnte, liegt der Grund darin, daß die praktische Anwendung des Grundgedankens viele Schwierigkeiten darbietet.

V. Urbantschitsch hat besonders die Frage eingehend studiert, und wir finden ganz verwunderlich, daß die Otologen die von dem gelehrten Professor angegebenen Wege nicht weiter gewandelt sind.

Das erste angewandte Instrument war die menschliche Stimme; es ist ein zartes und unvollkommenes Instrument; sie umfaßt einen ungenügenden Spielraum; man müßte zu seiner Verfügung einen bedeutenden Stimmschatz haben (Baß, Tenor, Sopran usw.), um das kranke Ohr für alle möglichen Stimmen zu erziehen. Man kann bemerken, daß viele sehr taube Pat. nur die Stimme des Gatten (bzw. Gattin) oder der Angehörigen hören, einfach weil ihr Ohr für die Klangfarbe der Stimme dieser Personen erzogen ist. Wenn man die Methode verallgemeint, kann man eine vollkommene Gehörerziehung erlangen; ein mechanisches Instrument ist allein imstande, uns zu diesem Resultate zu führen.

Die Stimme behält all ihren Werte, um ein intensive Wiedererziehungskur zu vervollkommnen; nach der Angabe von Tillot raten wir den gebesserten, aber nicht geheilten Pat., ihr Gehör zu unterhalten mit Hilfe eines Hörrohres, welches zwei Ansatzstücke trägt, eines für das Ohr und das andere für den Mund. Diese Methode, welche sich bewährt hat, um die Kur zu vervollständigen, stellt große Ansprüche an die Geduld, wenn es sich darum handelt, die Behandlung zu beginnen. Wir haben bemerkt, daß, um eine gute Wiedererziehung zu erreichen, der Schall in seiner schwingenden Komponente vergrößert werder muß; es ist aber sehr schwierig, dieses Ziel zu erreichen, wenn man sich der menschlichen Stimme bedient: die Stimme, wenn auch be-

Digitized by Google
Original from UNIVERSITY OF CALIFORNIA
Generated on 2019-10-24 13:32 GMT / http://hdl.handle.net/2027/uc1.b3252761
Public Domain in the United States, Google-digitized / http://www.hathitrust.org/access_use#pd-us-google

deutend vergrößert, ist unfähig, dem Ohre das Kitzelgefühl genügend zu geben, welches die vibratorische Erschütterung charakterisiert.

Derselbe Einwand gilt für den Phonograph sowie für das Mikrophon: dazu ist die Vergrößerung des Schalles gar nicht regelmäßig; die Konsonanten werden sehr schlecht wiedergegeben und die feinen Schwingungen, die zahlreichen Nebentöne, gehen dabei verloren.

Die Anwendung der Stimmgabeln durch Rousselot und Natier, der Pfeife (sogenannte Sirene oder Schwingungszähler) durch Marage, des Elektrophons von Burguet, Helmoorstel u. a. zeigt, daß die Otologen auf der richtigen Bahn sind: wir wollen den von diesen kühnen Forschern angegebenen Pfad verfolgen.

Der Gedanke ist also kein neuer; nur müßte man ihn anders anwenden als bis jetzt, wo man den Pat. riet, sich einen Phonograph zu kaufen oder die Konzerte zu besuchen; denn bisher war es der von vielen Otologen erteilte Rat: man solle sich glücklich schätzen, wenn sie nicht die armseligen Otosklerotiker damit trösteten: sie sollten mit ihrem Leiden weiter leben und nichts anfangen.

„Da der Lärm", sagte Lermoyez, das einzige Mittel ist, welches den Schwerhörigen eine sichtbare Linderung gibt, so müssen wir sie durch den Lärm behandeln. Was geht uns jede Erklärung an, wenn die Sache wahr ist? Und sie ist wahr." Wir könnten nichts Besseres sagen.

Zusammensetzung unseres Apparates.

Das Studium der verschiedenen früher gebrauchten Instrumente und Verfahren veranlaßte uns, einen elektrischen Apparat zu konstruieren, welcher uns erlaubt, alle Schwingungen zu erreichen, die zwischen 80 und 3500 per Minute eingeschlossen sind. Alle Phonemata (von φωνή Schall (Stimme) der menschlichen Stimme sind in dieser Zone umfaßt. Ein Ohr, dessen Membranen für alle diese Töne schwingen wird, hat viele Aussichten, als hinreichend betrachtet werden zu können.

Ein besonderer Kunstgriff in der Konstruktion hat uns erlaubt, eine große Zahl tiefer Nebentöne zu erreichen, was eine große Bedeutung hat, da die menschliche Stimme viele deren besitzt, und jenen verdankt sie das Sanfte und das Angenehme ihres Klanges.

Es ist auch möglich, den Schall und die jedem Ohre zugeleitete Schwingung zu vergrößern: eine Resistenz, welche in den Leitungsschnüren eingeschaltet ist, steigert oder vermindert die Stärke des Schalles, welcher zu den behandelten Ohren durch zwei Fernsprecherrezeptoren zugeführt wird.

Die Schwingung der Membran gibt deutlich der Hand die Empfindung der Massage.

Digitized by Google
Original from UNIVERSITY OF CALIFORNIA
Generated on 2019-10-24 13:32 GMT / http://hdl.handle.net/2027/uc1.b3252761
Public Domain in the United States, Google-digitized / http://www.hathitrust.org/access_use#pd-us-google

Der Gebrauch von Telephonrezeptoren erlaubt eine mehr direkte Wirkung der Schallschwingung; die geringe Luftschicht, welche sich zwischen der schwingenden Membran und dem Trommelfell befindet, leitet vollständig jede Bewegung zu dieser Membran.

Die zu erzeugende Intensität hängt von der Empfindlichkeit des zu behandelnden Ohres ab. Man soll grundsätzlich die Intensität steigern bis zum Augenblick, in welchem der Pat. ein Kitzelgefühl empfindet; steigert man die Stärke, so erzeugt man eine peinliche Empfindung, welche bis zum Schmerze und zu Betäubung gehen kann.

Das Kitzelgefühl ist also die Grenze, die man nicht überschreiten darf. Einige Pat., sogar von den am meisten tauben, ertragen sehr schlecht am Anfang das Geräusch des Apparates; nach einigen Sitzungen verschwindet die schmerzhafte Erscheinung und die Behandlung wirkt um so besser. Dergleichen verträgt jeder Pat. am Ende jeder Sitzung, die erzeugten Schwingungen; sein Ohr gewöhnt sich daran; daraus ergibt sich die Notwendigkeit, die Schallproduktion ab und zu zu unterbrechen.

Nach den in dem Rezeptor erlangten Wirkungen: Massage- und Schallerziehungswirkungen, haben wir unseren Apparat Kinesiphon benannt.

Alles in allem erzeugt das Kinesiphon die dissoziierten Komponenten der menschlichen Stimme, indem es sie vergrößert, regelt und variiert, je nach dem betreffenden Fall.

Erklärungen unserer Krankengeschichten und unsere Kurven betreffend.

Weiter unten geben wir einige Krankengeschichten mit Kurven; wir sind unserem Leser einige Erklärungen darüber schuldig.

Wir messen die Hörschärfe unserer Pat. mit der Uhr, mit der Flüstersprache und mit der Konversationssprache.

In unseren Kurven stellen die Punkte (. . . . . .) die Uhr dar, die Flüstersprache ist mit kurzen Linien (— — — —) ausgedrückt und die Konversationssprache mit einer kontinuierlichen Linie (————).

Meiner Ansicht nach gibt die Stimme das beste Maß; was der Pat. verlangt, ist nicht seine Uhr, ein Glockwerk oder das Horn eines Motorwagens zu hören; er will das Leben seinesgleichen leben können, indem er ihre Stimme vernimmt. Leider sind alle diese Messungen sehr schwierig; einige Forscher begnügen sich damit, einige Zeilen aus einem aufs Geratewohl gewählten Texte zu lesen: dieser Methode haften viele Mängel an.

Wir ziehen folgendes Verfahren vor: Am Ende der Exspiration sprechen wir Wörter aus, welche ausgesucht sind und in zwei Klassen geteilt sind: Typische isozonale tiefe Wörter und typische isozonale hohe Wörter. Nach

Generated on 2019-10-24 13:32 GMT / http://hdl.handle.net/2027/uc1.b3252761
Public Domain in the United States, Google-digitized / http://www.hathitrust.org/access_use#pd-us-google
Digitized by Google
Original from UNIVERSITY OF CALIFORNIA

Zwaardemaker und Quix werden die ersten mit der Flüstersprache auf eine Entfernung von 6 *m* gehört und die zweiten auf 30 *m* Entfernung.

Um unsere Beobachtungen sowie unsere Kurven aufzustellen, nehmen wir den Durchschnitt der maximalen Entfernung, bei welcher die tiefen und hohen Wörter vernommen werden.

Seit einiger Zeit, um Zeit zu gewinnen, sprechen wir Zahlen anstatt isozonaler Wörter aus; da das Resultat annähernd das gleiche bleibt, gebrauchen wir jetzt diese Methode bei der Mehrzahl der Fälle.

Die Dimensionen des Untersuchungsraums gestatten mir nicht, eine größere Entfernung als 15 *m* anzuwenden.

Einteilung der Schwerhörigkeiten.

Jeder Schwerhörige erfährt eine Besserung entsprechend vielen Momenten, deren wir die wichtigsten erwähnen:

Datum der Schwerhörigkeit. Form des Leidens. Alter des Pat. Zustand der subjektiven Geräusche. Nervosität oder Optimismus des Pat. Zuverlässigkeit seines Erinnerungsvermögens für Schallassoziationen. Verständnis des Pat. u. dgl. m.

Unter diesen Umständen ist es sehr schwierig, eine Prognose zu stellen; um die Kontrolle und die Untersuchungen zu erleichtern, haben wir unsere Krankengeschichten in 4 Gruppen eingeteilt.

1. Sklerosen der Pauke. Schwerhörigkeiten, meistenteils nasalen Ursprungs; verdicktes Trommelfell; Ankylose der Gehörknöchelchen; Hyperplasie der Mukosa und Unverletztsein des Labyrinths. In diese Kategorie haben wir alle Fälle eingereiht, in welchen das Rinnesymptom negativ ist und das Schwabachsche Symptom positiv.

2. Gemischte tympano-labyrinthitische Sklerosen.

Schwerhörigkeiten, in welchen das Labyrinth sekundär ergriffen worden ist.

3. Narbensklerosen.

Schwerhörigkeiten nach geheiltem Ohrenfluß. Das Trommelfell existiert oder kann fehlen. In einigen Fällen sieht man nur eine einfache Perforation; bei anderen sieht man weder Trommelfell noch Gehörknöchelchen.

4. Labyrinthitiden.

Toxische, luetische Schwerhörigkeiten u. dgl. m.

I. Unser Kollege, Dr. L., von Paris, 30 J. alt, leidet an Schwerhörigkeit, welche wahrscheinlich rhinogenen Ursprungs ist, da die Tube verengt ist und er stark zu Schnupfen neigt. Wir behandelten ihn Juni und Juli 1911 und trotz einer energischen nasalen Behandlung, Einblasungen von heißer Luft und vibratorischer Massage, haben wir keinen Erfolg gehabt. Da der Zustand jeden Tag schlechter wurde, so daß Pat. nur mit großer Anstrengung auskul-

Digitized by Google
Original from UNIVERSITY OF CALIFORNIA
Generated on 2019-10-24 13:32 GMT / http://hdl.handle.net/2027/uc1.b3252761
Public Domain in the United States, Google-digitized / http://www.hathitrust.org/access_use#pd-us-google

tieren kann, versuchen wir die Wiedererziehung. Die Behandlung (54 Sitzungen) dauerte vom 27. XII. 1911 bis zum 7. II. 1912.

Rechtes Ohr: Uhr: 6—18 *cm*. Fl.-Spr.: 0·55—6·75 *m*. Konv.-Spr.: 0·70 bis 10·0 *m*. Linkes Ohr: Uhr: 38—42 *cm*. Fl.-Spr.: 4—15 *m*. Konv.-Spr.: 6—15 *m*.

Die Wörter mit den OU- und ON-Lauten, die vom rechten Ohre nicht vernommen wurden, waren am Ende der Behandlung zwischen 1·75 und 2 *m* gehört.

Unser Kollege kann jetzt gut auskultieren. Dieses Resultat ist für uns besonders befriedigend, weil wir es bei einem Arzt erlangt haben, welcher sich durch eigene Erfahrung von den Wohltaten der Methode überzeugen konnte.

Wir sahen ihn am 22. III. wieder. Die Besserung bestand noch fort, trotz eines Schnupfens, an welchem Pat. am besagten Tage litt. Das Gehör für die Uhr war sogar von 42 *cm* bis zu 48 *cm* gestiegen, obgleich es während fast der ganzen Dauer der Behandlung stationär geblieben war.

II. Herr D., 33 J., ist uns von Herrn Dr. Leullier von Paris überwiesen. Er ist taub von seiner Kindheit an und mußte deswegen seine Studien unterbrechen. Er wurde früher von anderen und von mir selbst mit Katheterismus erfolglos behandelt. Die erste Behandlungsperiode (70 Sitzungen) geht vom 21. XII. 1911 bis zum 30. I. 1912.

Rechtes Ohr: Uhr: 1—19 *cm*. Fl.-Spr.: 0·09—1·45 *m*. Konv.-Spr.: 0·35 bis 4·50 *m*. Linkes Ohr: Uhr: 1—14 *cm*. Fl.-Spr.: 0·09—1·75 *m*. Konv.-Spr.: 0·35—4½ *m*.

Da Pat. die Stadt Beauvais bewohnt, mache ich zwei Sitzungen pro Tag.

Eine zweite Periode dauerte vom 4.—26. März (30 Sitzungen).

Rechtes Ohr: Fl.-Spr.: 1·40—2·45 *m*. Konv.-Spr. 3·60—5·5 *m*. Linkes Ohr: Fl.-Spr.: 1·45—1·85 *m*. Konv.-Spr.: 4·60—5·80 *m*.

In der zweiten Periode der Behandlung betraf die Verbesserung mehr die Worte mit ou, mit on, und mit o. Das Resultat, obgleich kein außergewöhnliches, ist interessant, weil das Leiden ein veraltetes war. Pat. dachte, daß er jetzt ein anderes Gewerbe versuchen könnte, in welchem das Gehör eine unerläßliche Bedingung ist. Am 21. V. empfingen wir folgende Zeilen: „Mein Zustand bleibt stationär. Die erzielte Besserung macht sich geltend besonders im Theater und bei den Vorträgen".

III. Frau D., 44 J., wird uns von Herrn Dr. Dutauziet von Paris überwiesen.

Sie leidet an rezidivierendem Schnupfen. Sie wurde erfolglos von Dr. M. (Paris) behandelt und ebenso unnützlich war die Behandlung in den Kliniken der Herren DDr. B. und L. Die elektrische Therapie, durch Dr. P. angewandt, gab kein Resultat. Als ich sie zum ersten Mal sah, hörte sie nicht mehr die Türklingel und man mußte ihr in die Ohrmuschel schreien. Sie hat Parakusis

Digitized by Google
Original from UNIVERSITY OF CALIFORNIA
Generated on 2019-10-24 13:32 GMT / http://hdl.handle.net/2027/uc1.b3252761
Public Domain in the United States, Google-digitized / http://www.hathitrust.org/access_use#pd-us-google

Willisi. Die Besserung war eine langsame; es waren 100 Sitzungen nötig vom 1. XII. 1911 bis 30. IV. 1912.

Rechtes Ohr: Fl.-Spr.: 0—21 *cm.* Konv.-Spr.: 4—80 *cm.* Linkes Ohr: Fl.-Spr.: 0—24 *cm.* Konv.-Spr.: 5—90 *cm.*

Nach der 10. Sitzung erzählt uns Pat., daß sie jetzt beginnt, die Türklingel zu hören sowie die Konversationen und ihr Klavier; nach der 20. kann sie die Klavierstunden ihrer Tochter beaufsichtigen und selbst auf diesem Instrumente spielen, wozu ich ihr dringend geraten habe.

IV. Fräulein B., 32 J., Pat. der Herren DDr. L. G. Roy und O. Vrain von Paris. Dr. L., ein vielbekannter Spezialist, erklärte ihr Leiden als unheilbar. Es besteht Parakusis Willisii. Nach Pat. besteht das Leiden seit 4—5 Jahren; die Schwerhörigkeit ist von einem sehr peinlichen Kopfweh begleitet. Viele Lücken im Gehör, besonders für die è, die sehr schlecht vernommen werden.

Die Kopfschmerzen, der nervöse Zustand, die Reizbarkeit der Pat. sowie die Entmutigung machten unsere Aufgabe zu einer schwierigen.

Daher betrachteten wir den Fall eher als einen schlechten. Wir machten 45 Sitzungen vom 13. V. bis zum 18. VII. 1912. Während dieser Zeit war der Allgemeinzustand von den Ärzten überwacht.

Rechtes Ohr: Uhr: 4—7 *cm.* Fl.-Spr.: 0·24—2·60 *m.* Konv.-Spr.: 1·75 bis 5·75. Linkes Ohr: Uhr: Nicht vernommen. Fl.-Spr.: 4—10 *cm.* Konv.-Spr.: 8—43 *cm.*

Das Resultat ist kein besonders glänzendes; aber es ist kein Mißerfolg, und wir glauben, daß die empfohlenen Hörübungen das Gehör noch weiter bessern werden. Das Kopfweh verschwand nach einigen Sitzungen und kam wieder nur ein- oder zweimal während einiger Tage; vorher ließ es Pat. keine Ruhe.

V. Herr B., 54 J. Die Schwerhörigkeit fing tückisch an und verschlimmerte sich nach Typhus. An Ataxie leidend, lernte er wieder zu gehen; nach dem Typhus wurde er von Agraphie ergriffen und lernte wieder zu schreiben; an Obstipation leidend, konnte er durch gymnastische Übungen die Tätigkeit des Darms wieder ins Leben rufen. Darum hat er die Wiedererziehung des Gehörs mit großem Vertrauen versucht. Es besteht Paracusis Willisii. Wir machten 70 Sitzungen, die ein wenig von einander entfernt waren, und dauerten vom 3. III. bis zum 7. VII. 1912.

Rechtes Ohr: Fl.-Spr.: 0·15—1·05 *m.* Konv.-Spr.: 0·70—7·25 *m.* Linkes Ohr: Fl.-Spr.: 0·2—0·18 *m.* Konv.-Spr.: 1·05—3·70 *m.*

Man wird bemerken, daß das linke Ohr, welches für die Konversationssprache besser war (Messungen am Anfang der Behandlung), weniger Besserung erfahren hat als das andere. Der schlechte allgemeine Zustand des Pat. erklärt dieses Resultat, welches nicht sehr glänzend, doch aber ermutigend ist.

Generated on 2019-10-24 13:32 GMT / http://hdl.handle.net/2027/uc1.b3252761
Public Domain in the United States, Google-digitized / http://www.hathitrust.org/access_use#pd-us-google
Digitized by Google
Original from UNIVERSITY OF CALIFORNIA

VI. Herr R., 37 J., Pat. des Dr. Lepaitre, von Besancourt; taub vom 7. Lebensjahr. Er wurde rechts radikal operiert (Dr. Castex) vor 18 Jahren; die Operation zeitigte die besten Resultate, aber die Taubheit für die Stimme ist auf dieser Seite eine absolute. Links: Sklerose der Pauke. Die Schwerhörigkeit macht große Fortschritte, trotz aller Behandlung. Es besteht Parakusis. Da der Fall ein schwerer war, machten wir 80 Sitzungen vom 19. IV. bis zum 30. VII. 1912.

Rechtes Ohr: Fl-Spr.: Nicht vernommen. Konv.-Spr.: 0—10 *cm.* Linkes Ohr: Fl.-Spr.: 0—13 *cm.* Konv.-Spr.: 7—1·25 *m.*

VII. (Von Dr. Raulin angenommen.) Frl. G., 9 J., hat niemals gut gehört. Wurde 2mal für adenoide Wucherungen operiert: das erste Mal Mai 1908 und das zweite Mal Oktober 1910.

Ohrenfluß im Alter von 8 Monaten. Seit einiger Zeit ist der Allgemeinzustand ein schlechter, so daß Dr. Banes (Paris) tonisierende Einspritzungen vornimmt. Dieser Kollege rät, zu mir zurückzukehren, um die Ohren behandeln zu lassen. Früher wurde Katheterismus gemacht. Die Behandlung bestand in 30 Sitzungen.

Rechtes Ohr: Uhr: 1—13 *cm.* Fl.-Spr.: 3·50—13 *m.* Konv.-Spr.: 7 bis zu mehr als 15 *m.* Linkes Ohr: Uhr: 1—13 *cm.* Fl.-Spr.: 0·75—13 *m.* Konv.-Spr.: 6 bis zu mehr als 15 *m.*

2. Gemischte tympanolabyrinthische Sklerosen.

VIII. F. G., 44 J.; wird uns von Herrn Dr. Hansen (Paris) überwiesen. Am Anfang der Behandlung konnte diese Dame die Konversation in einer Entfernung von $1^1/_2$ *m* nicht vernehmen, was von mir und von Dr. Hansen festgestellt wurde. Das Leiden begann vor 3 Jahren. Stenose der Tuba Eustachii. Wir begannen mit Sondierungen, die wir während ungefähr einem Monate fortsetzten. Da der Zustand stationär blieb, haben wir das Gehör genau gemessen und haben es wieder erzogen. Die Behandlung (25 Sitzungen) dauerte vom 22. XII. 1911 bis zum 18. I. 1912.

Rechtes Ohr: Uhr: 2—22 *cm.* Fl.-Spr.: 0·67—6·75 *m.* Konv.-Spr.: 5—13 *m.* Linkes Ohr: Uhr: 35—70 *cm.* Fl.-Spr.: 0·68—9 *m.* Konv.-Spr.: 2·75—15 *m.*

Ein ziemlich hartnäckiges Ekzem des Gehörgangs wurde durch die kinesophonische Behandlung gebessert. Wir schreiben dieses Resultat der trophischen Wirkung der Vibration zu. Das Ekzem des Gehörganges verursachte durch Reizung eines Ästchens des Vagus einen Morgenhusten und Erbrechen; alle diese Erscheinungen verschwanden nach einigen Sitzungen.

Am 2. V. 1912 empfingen wir von dem Ehemann der Pat. einen Brief, in welchem sich folgender Satz befand: „Es geht meiner Frau von Tag zu Tag besser; jetzt hört sie das Fallen einer Stecknadel.“ Wir fügen diesem Satz kein Kommentar hinzu.

Generated on 2019-10-24 13:32 GMT / http://hdl.handle.net/2027/uc1.b3252761
Public Domain in the United States, Google-digitized / http://www.hathitrust.org/access_use#pd-us-google
Digitized by Google
Original from UNIVERSITY OF CALIFORNIA

IX. Frl. Cl., welche uns von Herrn Dr. Dufour (Paris) überwiesen wurde, schrieb selber ihre Geschichte; wir schreiben dieselbe verbatim ab:

„Ich bin 29 Jahre alt und wurde gegen 1903 oder 1904 meine Schwerhörigkeit gewahr, da ich einige Meter entfernt von meinem linken Ohre das Ticken einer Wanduhr nicht vernahm; von jenem Anfang an wurde ich mit Lufteinblasungen durch die Nase und durch die Vibrationsmassage behandelt, und dies während einiger Monate. Ich bemerkte auch, daß mein rechtes, unbehandeltes Ohr auch ergriffen wurde; dann wurden meine beiden Ohren einer Behandlung unterworfen: mechanische Massage, Resonatoren, Elektrizität. Man machte mir subcutane Einspritzungen und 1909 machte ich eine Einblasungskur in Ax-les-Thermes. Dann riet mir Dr. Wysse in Genf Einspritzungen mit Fibrolysin; ich versuchte sie, sobald ich in Paris zurückgekehrt war, erhielt aber keinen Nutzen davon. Mein Leiden wurde beständig stärker; 1911 versuchte ich wieder die elektrische Behandlung in Lausanne mit Herrn Dr. Mermod. In Paris wurde ich von den Herren Doktoren Lacaze und Chauveau behandelt; ich zog auch die Doktoren Natier und Rousseau zu Rat, ohne aber neue Behandlungsmethoden zu versuchen. Mein Leiden machte immer Fortschritte und seit 15 Monaten habe ich nichts mehr gemacht. Ich war zu einem Punkte gekommen, wo ich nicht mehr Klavier spielen konnte; jede Note erschien mir falsch und ich vernahm die Sprache nur ganz dicht am Ohreingang und wenn sie sehr laut war. An diesem Punkte angelangt, besuchte ich, den 14. Februar 1912, den Dr. Maurice, welcher mir eine Versuchsperiode von drei Wochen mit seinem Kinesiphone vorschlug; nach 10 bis 12 Sitzungen hatte ich eine leichte Besserung, darum setzte ich die Behandlung fort und nach 20 bis 30 Sitzungen konnte ich wieder Klavier spielen, da ich alle Noten wieder erkannte; nach und nach steigerte sich das Gehör für das Instrument und ich höre es sehr gut seit einigen Wochen. Ich kann mich mit einer Person unterhalten, wenn ich ihr gegenüber stehe und wenn ihre Stimme sehr laut ist: ich hatte ein Hörrohr (Taschentelephon) gekauft und seit einigen Monaten hörte ich nur, wenn man die Lippen an die Platte andrückte, indem man sehr laut sprach; jetzt kann man den Apparat einige Zentimeter entfernen und mit gewöhnlicher Stimme sprechen."

Pat. schrieb diese Autobiographie nach 70 Sitzungen. Die Besserung war noch eine geringe; 30 neue Sitzungen verdoppelten das Resultat.

Die Behandlung dauerte vom 23. II. bis zum 23. VI. 1912.

Rechtes Ohr: Fl.-Spr.: 0—33 *cm.* Konv.-Spr.: 0·02—1·25 *m.* Linkse Ohr: Fl.-Spr.: 0—17 *cm.* Konv.-Spr.: 0·02—1·25 *m.*

Die Parakusis, welche am Anfang der Behandlung bestand und welche in der Folge verschwand, erschien wieder während der Behandlung.

Digitized by Google
Original from UNIVERSITY OF CALIFORNIA
Generated on 2019-10-24 13:32 GMT / http://hdl.handle.net/2027/uc1.b3252761
Public Domain in the United States, Google-digitized / http://www.hathitrust.org/access_use#pd-us-google

Alle von unseren Kollegen angewandten Verfahren hatten das Übel nicht aufhalten können. Die kinesiphonische Wiedererziehung allein gab eine Besserung, die von der Pat. als geradezu wunderbar betrachtet wird.

Jetzt vermag sie allein auszugehen, ihre Einkäufe zu besorgen und eine Unterhaltung bei den Mahlzeiten zu verfolgen: sie ist für das Gesellschafts- und Familienleben wie neu geboren. Neulich konnte sie in einer Predigt fast alles verstehen, zur großen Verwunderung ihrer Angehörigen.

Eine Tatsache, die einiges Interesse für die Otologen, welche sich mit Phonetik befassen, bieten mag. ist folgende: Nach mehreren Sitzungen konnte Frl. Cl. das Ticken ihrer Wanduhr vernehmen, ohne deren Glockengeläute hören zu können, obgleich dieses viel lauter ist. Nach und nach vermochte sie das Ticken bis zu 2 *m* Entfernung zu vernehmen, ohne das Geläute mit dem an die Uhr angedrückten Ohre zu hören. Eines schönen Tages kam das Geläute zu ihrem Ohre, es wurde täglich stärker, während die Besserung für das Ticken stationär blieb. Man kennt ja sehr gut den Unterschied in der Perzeption der verschiedenen Schalle, aber selten findet man ein so sonderbares Beispiel.

X. (Aufgenommen von Dr. Raulin.) Frl. L., 20 J., überwiesen an unsere Klinik von Dr. Dutauziet (Paris). Die Taubheit bestand links von jeher. Ziemlich peinliche Geräusche geben den Anlaß zur Wiedererziehung. Sie wurden durch diese Behandlung aufgehoben. (Vorher gemachter Katheterismus hatte kein Resultat gezeitigt.) Behandlungsdauer vom 8. III. bis zum 24. IV. 1912 (30 Sitzungen).

Rechtes Ohr: Uhr: 30—65 *cm*. Fl.-Spr.: 4—15 *m*. Konv.-Spr.: 5—15 *m*. Linkes Ohr: Uhr: 0—10 *cm*. Fl.-Spr.: 0—10 *m*. Konv.-Spr.: 0·26—15 *m*.

XI. Frl. D., 11 Jahre und 6 Monate, Pat. des Dr. Collet, von Lyon; schwerhörig seit ihrem 6. Jahre. Dr. L. M. von Paris vor einigen Jahren zu Rate gezogen, konstatierte „dynamische" Störungen, welche ein Ohrleiden komplizierten, an welchem adenoide Wucherungen Schuld waren; sie wurden kurettiert. Mit Recht empfahl dieser Kollege Hörübungen, die das Gehör viel besserten. Da der Zustand stationär blieb, entschlossen sich die Eltern, das Kinesiphon zu versuchen. Wir stellen tympan-labyrinthische Sklerose und Parakusis fest. Die Behandlung nahm 30 Sitzungen in Anspruch vom 6. V. bis 4. VI. 1912.

Rechtes Ohr: Uhr: 0—8 *cm*. Fl.-Spr.: 0—1·40 *m*. Konv.-Spr.: 1—10 *m*. Linkes Ohr: Uhr: 0—1 *cm*. Fl.-Spr.: 0—16 *cm*. Konv.-Spr.: 0·45—6·75 *m*.

Dieses Mädchen, das schon die Wiedererziehung genossen hat, zog nur einen Zusatz von Wiedererziehung aus meinen vorteilhafteren Methode; es war besonders nach der Rückkehr in der gewöhnlichen Umgebung (in der Nähe von Lyon), daß die Eltern die Besserung bemerkten. Neue Fortschritte sind zu verzeichnen, da ich mit dem Tillotschen Schlauch fortzufahren riet. Auf

Generated on 2019-10-24 13:32 GMT / http://hdl.handle.net/2027/uc1.b3252761
Public Domain in the United States, Google-digitized / http://www.hathitrust.org/access_use#pd-us-google
Digitized by Google
Original from UNIVERSITY OF CALIFORNIA

der Kurve beobachtet man ein ziemlich langsames Ansteigen, denn es entwickelte sich ein Schnupfen am 2. Tage der Behandlung.

XII. Herr D., Freund und Pat. des Dr. Duhème, von Paris. Der Kranke bemerkt, daß er seit einiger Zeit eine allgemeine Unterhaltung schwer auffaßt. Die Behandlung (30 Sitzungen) dauerte vom 10. VI. bis zum 1. VIII. 1912.

Rechtes Ohr: Fl.-Spr.: 0·35—2·60 *m*. Konv.-Spr.: von 5·75 zu mehr als 15 *m*. Linkes Ohr: Fl.-Spr.: 0·22—2·20 *m*. Konv.-Spr.: von 4·0 *m* zu mehr als 15 *m*.

Da Dr. D. das Resultat für genügend hält, hört er mit der Behandlung nach der 30. Sitzung auf.

3. Narbige Sklerosen.

XIII. Frl. G., 17 J., Pat. des Dr. M. (Neuilly-Plaisance), kam zu uns wegen einer alten Otorrhöe, welche beiderseits das Trommelfell und die Gehörknöchelchen zerstört hat. Das Labyrinth ist unverletzt. Die trockene Behandlung heilt den Ohrenfluß, ohne das Gehör zu beeinflussen. Nach dem Versiegen der Sekretion bemerken wir, daß die Abtragung von narbigen Zügen am runden Fenster das Gehöhr vorübergehend bessert. Um ein dauerndes Resultat zu erreichen — da die jetzigen Verfahren keine andere Besserungsweise zulassen —, behandelten wir unsere junge Pat. mit der Wiedererziehung. 46 Sitzungen vom 27. XII. 1911 bis zum 21. II. 1912.

Rechtes Ohr: Uhr: 7—42 *cm*. Fl.-Spr.: 0·60—9½ *m*. Konv.-Spr.: von 4·25 bis mehr als 15 *m*. Linkes Ohr: Uhr: 3—8 *cm*. Fl.-Spr.: 0·23—5·75 *m*. Konv.-Spr.: 0·80—8·25 *m*.

3 Monate später war die erlangte Besserung noch vollständig erhalten. Im Juni 1912 wurde die Otorrhöe durch einen Schnupfen wieder angefacht; nach dem Versiegen der Sekretion soll das Ohr noch einigen Wiedererziehungssitzungen unterworfen werden, obgleich der Verlust ein unbedeutender sei.

XIV. Herr W., 38 J., ist uns von unserem Kollegen Fr. Almès in Paris überwiesen wegen einer Otorrhöe linkerseits. Nach Abtragung eines Polypen der Paukenhöhle und nach einigen Verbänden heilt der Ohrenfluß. Man sieht, daß das rechte Ohr sehr dichte Narben zeigt, welche einige Reste der Gehörknöchelchen einfassen; links (die von uns behandelte Seite) existiert nichts mehr: weder Trommelfell, noch Knöchelchen; rechts versuchten wir ergebnislos die Sondierungen und die Massage. Die Behandlung (75 Sitzungen) dauerte vom 22. Januar bis zum 22. April 1912.

Rechtes Ohr: Fl.-Spr.: 0·12—6·29 *m*. Konv.-Spr.: 0·90—4 *m*. Linkes Ohr: Fl.-Spr. 0·02—1·90 *m*. Konv.-Spr.: 0·35—7½ *m*.

XV. (Aufgenommen von Dr. Raulin.) Herr M., 14 J., ist von den Herren DDr. Lepaitre, v. Besancourt und R. Dupuy von Paris an unsere Klinik überwiesen. Pat. hat Ohrenfluß gehabt und wurde an adenoiden Wucherungen

Digitized by Google
Original from UNIVERSITY OF CALIFORNIA
Generated on 2019-10-24 13:32 GMT / http://hdl.handle.net/2027/uc1.b3252761
Public Domain in the United States, Google-digitized / http://www.hathitrust.org/access_use#pd-us-google

operiert. Narbiges Trommelfell, aber ohne Perforation. Die Behandlung bestand in 29 Sitzungen vom 9. März bis zum 27. April 1912.

Rechtes Ohr: Uhr: 1—25 *cm.* Fl.-Spr.: 0·45—9·40 *m.* Konv.-Spr.: 4—15 *m.* Linkes Ohr: Uhr: 0—19 *cm.* Fl.-Spr.: 0·45—9·40 *m.* Konv.-Spr.: 4·25—15 *m.*

XVI. Frau B., 63 J., Bekannte und Patientin des Dr. Chataing von Allevard-les-bains, hat rechts gemischte tympano-labyrinthische Sklerose mit breiter Tuba Eustachii und links narbige Otitis mit Perforation des Trommelfells. Da die Behandlung sehr schnell erfolgen mußte, machten wir 25 Sitzungen zu zwei pro Tag, das heißt zirka 14 Tage, von Wiedererziehung.

Rechtes Ohr: Uhr: 4—11 *cm.* Fl.-Spr.: 0·80—7 *m.* Konv.-Spr.: 4·25 *m* bis mehr als 15 *m.* Linkes Ohr: Uhr nicht vernommen. Fl.-Spr.: 0·22—0·50 *m.* Konv.-Spr.: 0·65—4½ *m.*

Man sieht, daß weder das Alter der Pat., noch das alte Datum des Leidens (sie ist schwerhörig von ihrer Kindheit an) die Wiedererziehung beeinträchtigt haben.

4. Labyrinthitiden.

XVII. Herr L., 43 Jahre, Pat. des Dr. Risacher (Paris) wurde plötzlich taub am linken Ohr vor ungefähr 14 Jahren. Er wurde antiluetisch und mit Lufteinblasungen behandelt (Dr. R.), aber erfolglos. Unsere Behandlung dauerte vom 15. April bis zum 6. Juni, das heißt 33 Sitzungen.

Linkes Ohr: Fl.-Spr.: 0·15—5 *m.* Konv.-Spr.: 1·75—11 *m.*

Da der Fortschritt ein regelmäßiger ist, ist es wahrscheinlich, daß eine längere Behandlung noch glänzendere Resultate gezeitigt haben würde.

XVIII. Herr M., 28 J., luetische Infektion Dezember 1911; April 1912 wurde er mit Salvarsan behandelt; einen Monat später wurde er plötzlich taub am linken Ohr. Keine Schwindelerscheinungen; allein geringes Geräusch. Das cochleare Labyrinth scheint ernst befallen zu sein. Die am 27. Juni begonnene Behandlung war am 2. August beendigt (30 Sitzungen).

Linkes Ohr: Fl.-Spr.: 0·50—2½ *m.* Konv.-Spr. von 1 *m* zu mehr als 15 *m.*

Das Geräusch ist verschwunden. Wir müssen hinzufügen, daß wir vor der Wiedererziehung die Serumreaktion von Wassermann beim städtischen Laboratorium ausführen ließen; sie war negativ.

Meiner Ansicht nach soll die Lähmung des Acusticus dem 606 eher als der Lues zur Last gelegt werden.

XIX. Herr A., Pflanzer, 52 J. Er erzählt uns, daß er nach einer im März 1912 erfolgten Kongestion plötzlich taub wurde und besonders links. Er wurde in Mexiko von den Herren DDr. Pietri und Castillon behandelt, welche Tubenkatheterismus machten, Hydrargyrum und Jodkali gaben, aber ohne nennenswertes Resultat. Die Serumreaktion von Wassermann (von Dr. Barlerin in Paris ausgeführt) war schwach positiv. Wir haben weiter Jodkalium

Generated on 2019-10-24 13:32 GMT / http://hdl.handle.net/2027/uc1.b3252761
Public Domain in the United States, Google-digitized / http://www.hathitrust.org/access_use#pd-us-google
Digitized by Google
Original from UNIVERSITY OF CALIFORNIA

und Hydrargyrum verabreicht und Wiedererziehung gemacht. Die Behandlung (32 Sitzungen) dauerte vom 1. Juli bis zum 7. August 1912.

Rechtes Ohr: Fl.-Spr.: 0—55 *cm*. Konv.-Spr.: von 4·50 *m* zu mehr als 15 *m*. Linkes Ohr: Fl.-Spr.: 0—7 *cm*. Konv.-Spr.: 0·10—4·80 *m*.

* * *

Wir verfügen über eine große Zahl von Krankengeschichten: wir haben die wichtigsten aufgeführt, um die Wirkungen der Behandlung bei den verschiedenen Formen der Schwerhörigkeit zu zeigen.

Kann man von vornherein eine besserungsfähige Taubheit erkennen?

A priori kann man sagen, daß jeder Schwerhörige, welcher die Stimme noch hört, besserungsfähig ist; vor der Behandlung und trotz unserer großen Erfahrung können wir nicht sagen, ob ein Pat. einen Nutzen von der Methode ziehen wird oder nicht.

Die hartnäckigsten und widerspenstigsten Fälle sind diejenigen, in welchen das Labyrinth stark ergriffen ist und bei welchen das Ohrensausen sehr heftig ist: der Zustand von Nervosität, in welchem sich einige Pat. mit peinlichen subjektiven Geräuschen befinden, ist ein erschwerender Umstand.

Wenn das Labyrinth, obgleich ergriffen, nur leichte Läsionen darbietet, erlangt man oft wirkliche Auferstehungen des Gehörs, darum ist die tympano-labyrinthische Sklerose nicht sehr schwer in prognostischer Hinsicht. Eine fortgeschrittene und veraltete Sklerose der Pauke bessert sich langsam (Fall II und Fall III).

Die einseitige Taubheit (Fall X, XVII und XVIII) wie die infantilen Formen sind ein wahrer Triumph für die Methode; in einigen Sitzungen kann man das Gehör wiederherstellen.

Die narbige Otitis mit oder ohne Erhaltensein der Gehörknöchelchen und des Trommelfells bessert sich mit ziemlich großer Leichtigkeit.

Um die Fälle prognostisch zu gruppieren, betrachten wir als schwer: die Taubstummheit, die fortgeschrittenen Sklerosen der Pauke, die Altersskleroseu, die stark ergriffenen Labyrinthe; als gutartig betrachten wir: die infantilen Sklerosen, die einseitigen Schwerhörigkeiten, die tympanischen und tympano-labyrinthischen, wenig markanten Sklerosen und die Narbenotitiden.

Wirkungsweise der kinesiphonischen Wiedererziehung.

Wir legen unseren Kollegen folgende Erklärung zur Beurteilung vor:

1. Meiner Ansicht nach wirkt die Schallmassage durch eine physiologische Mobilisierung des verdickten Trommelfells und der versteiften Knöchelchen. Die Pneumomassage wirkt sehr wenig, denn die Organe sind zu schnellen

Digitized by Google
Original from UNIVERSITY OF CALIFORNIA
Generated on 2019-10-24 13:32 GMT / http://hdl.handle.net/2027/uc1.b3252761
Public Domain in the United States, Google-digitized / http://www.hathitrust.org/access_use#pd-us-google

Schwingungen bestimmt und nicht zur beschränkten Schnelligkeit des Masseurs von Delstanche oder der elektrischen Luftpumpe von Breitung. Es wäre dasselbe, wenn man einem ataktischen Tabiker den Salto mortale einüben wollte, indem er nur ein wenig Behendigkeit und Gelenkigkeit begehrt.

2. Die Behandlung wirkt durch eine Gefäßerweiterung, welche im Otoskop sichtbar ist und deren trophische Wirkung einem verfallenden Organ sehr nützlich sein soll. Sogar ohne Gefäßerweiterung können die trophischen Nerven günstig beeinflußt werden.

Die Rückkehr der Ohrenschmalzsekretion, das Vernarben von alten Trommelfellperforationen, die Besserung einiger trockener Gehörgangsekzeme beweist es zur Genüge; das erlaubt uns, die für das äußere Ohr beobachteten Tatsachen auch für das Mittelohr und für das innere Ohr anzunehmen.

3. Der kräftige, gehörig dosierte Schall stimuliert die Gehörsträgheit des Schwerhörigen. Die meisten unserer Patienten sind ohrträge; ihre Störungen stammen e non usu.

Sobald ein Pat. die menschliche Stimme schlecht vernimmt, hört er nicht mehr zu, denn das Zuhören kostet ihn Mühe; er isoliert sich in auditiver Hinsicht bis zum Tage, wo er einer mehr und mehr kompletten Taubheit zum Opfer fällt.

4. Die Reizung des Cortischen Organes durch den normalen Reiz: die Schallwelle, kann ein in Atrophie, in Sklerose, in funktioneller Lähmung begriffenes Organ erwecken. Dieser Reiz wirkt auch wahrscheinlich die Akkommodationsmuskeln des Gehörs.

5. Man kann annehmen, daß die heftige Schallvibration die gegenseitige Berührung der Achsenzylinderendigungen und der Zellen des Cortischen Organs begünstigt, wie sie dasselbe tut zwischen den Kohlenkörnchen eines mikrophonischen Apparates.

6. Die in experimenteller Phonetik gebrauchten Membranen (zum Aufschreiben der Vibrationen) werden besser durch den Gebrauch. Es ist nützlich, bevor man auf dieselben etwas aufschreibt, ihnen gegenüber zu sprechen oder zu singen; diese tote Membran aus Gummi, aus Elfenbein, aus Glimmer, wird erzogen und wiedererzogen; warum sollte man unserer tympanischen Membran das verweigern, was man den anderen zugibt? Wir wissen, daß eine Violine besser klingend wird, wenn sie während eines langen Zeitraumes von einem geübten Musiker gespielt worden ist. Die Saiten des Instrumentes „machen sich", um den Ausdruck der Violinisten anzuwenden.

Die in Phonetik gebrauchten Membranen nehmen nur einige Vibrationen auf, je nach ihrer Dicke, ihrer Zusammensetzung, ihrer Qualität; eine lockere Membran, zum Beispiel aus Gummi, nimmt das Tiefe, die langsamen Schwingungen auf: eine unnachgiebige Membran wie das Glimmer, das Glas, das

Digitized by Google
Original from UNIVERSITY OF CALIFORNIA
Generated on 2019-10-24 13:32 GMT / http://hdl.handle.net/2027/uc1.b3252761
Public Domain in the United States, Google-digitized / http://www.hathitrust.org/access_use#pd-us-google

Elfenbein nimmt das Hohe, die schnellen Schwingungen die Nebentöne auf: dasselbe trifft für unser Ohr zu.

Ein verdünntes und lockeres Trommelfell wird das Hohe schlecht hören, ein verdicktes Trommelfell wird die tiefen Töne schlecht hören. Die Membranen unseres Ohres können sogar eine solche Konstitution haben, daß eine bestimmte Note niemals gehört werden wird. Da unsere Wiedererziehungsmethode danach trachtet, das Gehör für die Stimme zu bessern, wird es kein Wunder nehmen, daß gewisse Töne am Ende der Behandlung nicht besser gehört werden (wie das Ticken der Uhr für einige unserer Patienten). Es war uns immer eine schwierige Aufgabe, dieses unseren Kranken verständlich zu machen, welche ihre Taschenuhr gebrauchen, um sich über das Resultat zu orientieren.

Wir haben schon gesagt, daß die Schallmassage physiologisch sei; der Grund dieses Satzes ist leicht zu verstehen; man kann sie nicht mit der Massage durch den Delstancheschen Apparat oder durch denjenigen von Breitung vergleichen. Ein zu lockeres Trommelfell kann nur durch die gewöhnliche Massage alteriert werden, dagegen wird es durch unsere Massage gebessert.

Es gibt Personen, die überall Suggestionswirkungen erblicken; gern würden wir das bewilligen, wir möchten einige Besserung auf diese Weise erklären; wir würden uns glücklich preisen, einen solchen Apparat konstruiert zu haben, welcher einer solchen psychischen Schnellwirkung fähig ist; wir untersuchten, um zu sehen, ob einige von unseren Beobachtungen, einige von unseren Kurven dieser Annahme Platz ließen, einer Annahme, welche unsere Unwissenheit bemänteln würde; aber so wie wir auch die nervöse Schwerhörigkeit kaum kennen, fanden wir keine Besserungen, welche der Suggestion zu verdanken wären. Ein durch Suggestion erlangtes Resultat würde keine solche regelmäßig aufsteigende Kurven aufweisen.

Bleibt die Besserung bestehen?

Eine Frage, welche an uns sehr oft gestellt ist, ist folgende: Bleiben Ihre Resultate bestehen? Nach unseren jetzigen Beobachtungen können wir das bejahen; immerhin müssen wir einige Erklärungen geben.

Einem chronischen Pat. versprechen wir nicht, daß er kein Rezidiv haben wird; einem Tauben gegenüber können wir nicht anders handeln; wenn nach einigen Monaten ein leichtes Nachlassen eintritt, ist es ein leichtes, noch einige Sitzungen vorzunehmen; das tun die Patienten um so lieber, weil die erste Behandlung Erfolg gehabt hat. Die Thermalbäder (Vichy, Plombières, le Mont-Dore usw.) blühen nur durch alte chronische, gebesserte Fälle; wir Otologen haben dieselben Rechte; wir können aber Besseres tun. Ein geheilter Schwerhöriger setzt seine eigene Wiedererziehung fort, dank dem Umstande,

Digitized by Google
Original from UNIVERSITY OF CALIFORNIA
Generated on 2019-10-24 13:32 GMT / http://hdl.handle.net/2027/uc1.b3252761
Public Domain in the United States, Google-digitized / http://www.hathitrust.org/access_use#pd-us-google

daß er zu hören wieder gelernt hat; er verliert nicht das Gewonnene; vielmehr er gewinnt noch mehr. Wenn die Besserung nur teilweise erzielt ist, kann er Rückschritte machen, wenn der auditive Training ungenügend wird; in diesem Falle soll man ihm zu Hörübungen raten, wir haben dieses weiter oben erwähnt.

Übrigens greift die Wiedererziehung des Gehörs weder die Läsionen der Taubheit, noch die Ursache des Leidens an; diese immer bestehende Ursache kann ein Rezidiv veranlassen; der Arzt, der wiedererziehende Kliniker, muß dieses Rezidiv verhüten, indem er mit allen Hilfsmitteln der Therapie und der Hygiene entgegenwirkt. Die otologische Therapie hat mehr als einen Kunstgriff und wir wollen nicht mit einem Federstrich das Werk unserer Vorgänger, jener gewissenhaften Beobachter und sinnigen Kliniker zerstören.

Wir hoffen unsere otologischen Kollegen davon überzeugt zu haben, daß eine Besserung der Schwerhörigkeit möglich sei; die Krankengeschichten, die Erklärungen beweisen in einer unzweifelhaften Weise die Richtigkeit der Methode. Die Skeptiker können mit eigenen Augen sehen; wie der zweifelnde Apostel können sie mit dem Finger berühren. Wir stehen allen, welche beurteilen und kontrolleren wollen, zur Verfügung. Das Licht ist uns willkommen.

Vereinsberichte.

Österreichische Otologische Gesellschaft.

Sitzung vom 28. April 1913.

Vorsitzender: V. Urbantschitsch.
Schriftführer: E. Urbantschitsch.

I. Ernst Urbantschitsch: **Akute Mittelohrentzündung infolge plötzlicher Luftdruckänderung.**

Bei dem Pat. ist nicht so sehr die Entzündung als solche als vielmehr die Ursache, die selbe ausgelöst hat, bemerkenswert. Pat. war nämlich beauftragt, einen Versuch in einer luftdicht abgeschlossenen Zelle anzustellen, und mußte zu diesem Zwecke rasch ein- und austreten; er behauptet, sich nur wenige Sekunden in der Zelle selbst aufgehalten zu haben.

Im Anschluß daran verspürte Pat. einen Druck im Ohr, der sich nach kurzer Zeit zu einer ausgesprochenen Schmerzempfindung steigerte. Bei der otoskopischen Untersuchung zeigte sich das Trommelfell radiär injiziert, vorgewölbt und längs des Hammergriffes waren kleine rötliche und bläuliche Bläschen — zweifellos kleine Hämorrhagien unterhalb der Epidermisschicht des Trommelfelles — zu sehen. Daß diese Blutbläschen nur längs des Hammergriffes auftraten, dürfte für eine plötzliche Luftdruckverminderung im Gehörgang sprechen: nur dort, wo das Trommelfellgewebe mit dem Gehörknöchelchen verwachsen war, konnte es nicht rasch genug nach außen treten und so

Digitized by Google
Original from UNIVERSITY OF CALIFORNIA
Generated on 2019-10-24 13:32 GMT / http://hdl.handle.net/2027/uc1.b3252761
Public Domain in the United States, Google-digitized / http://www.hathitrust.org/access_use#pd-us-google

folgte bloß die Epidermisschicht dem Zuge; in den übrigen Teilen wurde das Trommelfell in toto nach außen gezogen.

Auch ein anderer Herr, der den gleichen Versuch machte, hatte das Gefühl, daß ihm das „Trommelfell zersprengt" werde.

Da wir solch verursachte Entzündungen selten zu Gesicht bekommen — sie sind analog den Caissonkrankheiten und stellen eine akute Berufskrankheit dar —, habe ich mir erlaubt, den Pat zu demonstrieren.

II. O. Beck: **Über Kompressions- und Aspirationsnystagmus bei intaktem Mittelohre.**

Die 13jährige Pat., die ich mir heute vorzustellen erlaube, habe ich bereits vor 2 Jahren in der Januarsitzung demonstriert. Es handelt sich um eine Lues hereditaria mit positivem Wassermann. Das rechte Ohr war seinerzeit komplett ertaubt, am linken Ohre bestand eine Hörweite von 20 *cm* für sehr laute Konversationssprache. Die statischen Labyrinthe beider Seiten waren kalorisch und für Drehen komplett ausgeschaltet. Nach einer intravenösen Salvarsaninjektion stieg das Gehör links auf 1 *m* Konversationssprache, das rechte Ohr blieb weiter taub, ebenso änderte sich nichts an der Unerregbarkeit der Vestibularapparate.

Wie Ihnen vielleicht noch erinnerlich sein dürfte, haben im Anschluß an die Demonstration dieser Pat. Neumann und Bondy über vestibuläre Nachempfindungen berichtet. Trotz der Ausschaltung der Vestibularapparate zeigte dieses Kind eine ganz deutliche Drehempfindung während des Drehens auf dem Drehstuhle und eine ebenso deutliche Drehnachempfindung im entgegengesetzten Sinne.

In derselben Sitzung hatte ich auch einen Pat. mit akquirierter Syphilis vorgeführt, bei dem in Anschluß an die Salvarsanbehandlung beide statischen Labyrinthe ihre Erregbarkeit gänzlich verloren hatten. Dieser Mann zeigte während des Drehens prompte Drehempfindung, aber keine Drehnachempfindung. Worauf dieses verschiedene Verhalten beruht, darauf will ich heute als nicht zu meinem Thema gehörig, nicht weiter eingehen.

Das Mädchen war dann in der Prager böhmischen Ohrenklinik bei Herrn Kollegen Dr. Lang in Behandlung.

Vor einiger Zeit brachte mir die Mutter der Pat. das Kind wieder an die Klinik; der Befund, den ich nun erhob, dürfte von Interesse sein:

Rechtes Ohr: Komplett taub.

Linkes Ohr: Affectio nervi acustici mit Reduktion des Gehörs auf $^1/_2$ *cm* laute Konversationssprache.

Kein spontaner Nystagmus.

Kalorisch sind beide Labyrinthe bei langer Spülung mit ganz kaltem Wasser und bei Spülung mit 45° Wasser total unerregbar.

10mal r.-Dr. kein Nystagmus, auch nicht bei extremster Blickrichtung.

10 „ l.-Dr. „ „ „ „ „ „ „

Während des Drehens, sowohl nach rechts als auch nach links, prompte Drehempfindung; nach Aufhören der Drehung deutliche Drehnachempfindung im entgegengesetzten Sinne.

Bei Luftkompression im rechten äußeren Gehörgang tritt ein schwacher, rotatorisch-horizontaler Nystagmus nach links auf. Bei Aspiration ein rotatorisch-horizontaler Nystagmus nach rechts. Ich habe diesen Versuch oft angestellt und jedesmal diese Bulbusbewegungen auslösen können. Allerdings schwankte die Intensität des Nystag-

Digitized by Google
Original from UNIVERSITY OF CALIFORNIA
Generated on 2019-10-24 13:32 GMT / http://hdl.handle.net/2027/uc1.b3252761
Public Domain in the United States, Google-digitized / http://www.hathitrust.org/access_use#pd-us-google

mus bei den verschiedenen Untersuchungen, immer aber war der Aspirationsnystagmus deutlich kräftiger als der bei Kompression. Schwindel trat dabei niemals auf.

Derartige Befunde sind, wenn auch sehr spärlich, in der Literatur bereits bekannt. Ich erinnere an die Fälle von Hennebert, Buys und Alexander. Ganz merkwürdig ist aber an meinem Falle der Umstand, daß es sich um einen Vestibularapparat handelt, der für kalorische und Drehreize nicht ansprechbar ist.

Bei allen bisher bekannten Fällen handelt es sich um Pat. mit Syphilis. Ich werde in Stuttgart über 2 andere Kranke referieren, die ebenfalls bei normalem Mittelohre positiven Ausfall der Fistelprobe zeigten, von denen der eine hereditäre, der andere akquirierte Lues hatte.

Auf eine Erklärung dieses merkwürdigen Verhaltens des Vestibularapparates will ich heute nicht näher eingehen, da ich in Stuttgart über dieses Thema genauer referieren will. Ich möchte nur darauf verweisen, daß derartige Befunde vielleicht häufiger sind, als wir bisher angenommen haben. Man müßte eben trotz normalen Mittelohres Patienten mit Lues daraufhin untersuchen.

Diskussion.

Alexander: Ich möchte zu drei Punkten etwas sagen.

1. Was die Besserung durch Salvarsan bei hereditär Luetischen anlangt, kann ich auf einen Fall hinweisen, wo sie ganz überraschend auftrat. Bei einem Kinde, das ursprünglich Flüstersprache auf etwa $^3/_4$ *m* hörte, trat innerhalb 12 Stunden nach der Injektion eine bedeutende Besserung auf, die am nächsten Tage etwas zurückging. Nach 4—5 Tagen neuerliche Salvarsaninjektion, dann Besserung auf etwa 3 *m* Flüstersprache und diese hält jetzt fünf Wochen nach der Injektion an. Besonders das rasche und unvermittelte Auftreten der Besserung ist etwas, was einen in Erstaunen versetzen muß.

2. Was das Auftreten der positiven mechanischen Erregbarkeit bei erloschener übriger Reflexerregbarkeit anlangt, will ich auf einige einschlägige Fälle hinweisen. Nur war beim größten Teile dieser Fälle der Aspirations- respektive Kompressionsnystagmus bedeutend stärker als in Becks Fall. Man hatte die Empfindung, als ob man bei der Aspiration oder Kompression direkt mit dem Ballon den Bulbus verschieben würde. Zu erwähnen wäre dann noch, daß dieser Zustand in einigen Fällen, die lange beobachtet wurden, nicht konstant war. Durch etwa drei Wochen bestand ein wunderbares Fistelsymptom, dann hat es sistiert und kehrte erst nach 2—3 Monaten wieder zurück.

3. Das Auftreten von Schwindel bei Ausfall der Erregbarkeit auf dem Drehstuhl und für kalorischen Reiz betreffend. Ich habe neulich einen Fall untersucht, bei dem es sich, wie die Neurologen sagen, um Hydroecphalus handelte, vielleicht aber um eine Neurofibromatosis, bei dem die Erregbarkeit auf dem Drehstuhl und kalorisch beiderseits vollkommen erloschen war, einerseits Taubheit, auf dem anderen Ohre eine innere Ohraffektion mit mittelgradiger Herabsetzung der Hörschärfe bestand. Auffallend war, daß die Pat., trotzdem sie keinen Nystagmus bot, bei Reizung des rechten, noch funktionierenden Labyrinthes über Schwindel nach Drehung klagte. Was die Ursache anlangt, muß man doch Veränderungen im Labyrinthwasser annehmen, wodurch die direkte, weit stärkere mechanische Erregbarkeit noch bleibt.

Bárány: Ich möchte nur fragen, ob die Zeigereaktionen geprüft wurden. Ich erinnere mich, daß ich Becks Pat. vor zwei Jahren geprüft, auch

Generated on 2019-10-24 13:32 GMT / http://hdl.handle.net/2027/uc1.b3252761
Public Domain in the United States, Google-digitized / http://www.hathitrust.org/access_use#pd-us-google
Digitized by Google
Original from UNIVERSITY OF CALIFORNIA

die Zeigereaktionen untersucht habe, und glaube, daß diese damals ganz normal waren, und möchte das jetzt wieder untersuchen. (Bárány untersucht die Pat.) Ich sehe, daß nur der Nystagmus gelähmt ist, die Zeigereaktionen aber normal sind. Daraus ist natürlich der Schluß zu ziehen, daß die Lähmung des Vestibularis nicht im Labyrinth sitzt, sondern in der Medulla. Dafür spricht auch der von Neumann erhobene Befund, daß zwar der Nystagmus gelähmt ist, aber die zentrale Empfindung nicht fehlt. Auch mein letzthin demonstrierter Fall spricht dafür. Sehr merkwürdig ist, daß die Pat. außerdem noch taub ist, offenbar bestehen bei der Lues ganz komplizierte Verhältnisse.

Alexander: Wie ist es zu erklären, daß die Pat. einen Kompressions- oder Aspirationsnystagmus hat?

Bárány: Aspiration und Kompression sind sehr starke Reize. Es ist offenbar keine komplette Lähmung vorhanden, sondern nur eine Parese.

Alexander: Ich möchte doch glauben, daß diese Erklärung ein wenig daneben greift. Denn die Stärke des Reizes an sich, die auf diesen Nerven in Betracht kommt, ist gewiß bei der mechanischen Reizung nicht stärker, als wenn man den Pat. 30—40mal dreht oder lange ausspült. Ich denke daher, daß, wenn jemand noch eine positive mechanische Erregbarkeit hat und beide anderen Erregbarkeiten schon erloschen sind, man an eine Veränderung im Labyrinth denken muß.

Politzer: Nach Becks Mitteilung sind die Fälle doch nicht so selten. Wir sehen also, daß die kalorische Reaktion hier versagt, während die mechanische noch wirkt. Es zeigt sich, daß die kalorische Reaktion allein nicht genügt, um von einer Ausschaltung des Labyrinthes zu sprechen, und man muß künftighin in allen Fällen, wo diese Reaktion versagt, auch die mechanische prüfen.

Alexander: Dieser Forderung wird auf meiner Abteilung immer Rechnung getragen und ich glaube, daß dies auch hier auf der Klinik geschieht. Dieses eigentümliche Auftreten der mechanischen Erregbarkeit bei Fehlen der anderen Formen ist gewiß etwas für die Lues Charakteristisches. Einige diesbezügliche Fälle habe ich gesehen.

Leidler erwähnt, daß auch der von Alexander eingangs erwähnte Fall, der nach der Salvarsaninjektion eine wesentliche Besserung des Gehörs zeigte, insofern eine Abnormität darstellt, als die Reaktion des Vestibularis sowohl beim Drehen als auch kalorisch vor und nach der Injektion absolut negativ blieb.

Bárány: In diesen Fällen soll man besondere Aufmerksamkeit auf die Zeige- und Fallreaktionen richten, weil das etwas weiter führt. Was die Erklärung Alexanders betrifft, glaube ich, daß hier wahrscheinlich zwei Dinge vorliegen, die gar nicht miteinander zusammenhängen. Das eine ist die periphere Erkrankung des Labyrinths, das zweite die medulläre. Sicher gibt es eine ganze Zahl von Fällen mit noch erhaltener kalorischer Erregbarkeit, wo periphere Erregbarkeit besteht und eine zentrale Erkrankung vorhanden ist. Dies ist bei Lues nicht so selten.

Beck (Schlußwort): Wie verschieden und widersprechend die Befunde zum Beispiel beim Hörvermögen hereditär-syphilitischer Individuen sein können, geht aus folgendem hervor: Bei den ersten Fällen mit hereditärer Lues, die wir mit Salvarsan injiziert haben, haben wir geradezu verblüffende Resultate gehabt. Ich erinnere hier an einen Knaben, bei dem nach der Salvarsaninjektion das Hörvermögen von 1 auf 7 *m* stieg und ungefähr dieselbe Hörweite

Digitized by Google
Original from UNIVERSITY OF CALIFORNIA
Generated on 2019-10-24 13:32 GMT / http://hdl.handle.net/2027/uc1.b3252761
Public Domain in the United States, Google-digitized / http://www.hathitrust.org/access_use#pd-us-google

durch lange Zeit bestand. Wir haben aber später schlechte Erfahrungen gemacht, wir haben bedeutendes Herabsinken des Gehörs festgestellt, Taubheit nach Salvarsaninjektionen beobachtet und auch Leidler hat einen einschlägigen Fall demonstriert. Deshalb bleibt es, wie ich schon seinerzeit hervorgehoben habe, eine offene Frage, in welchen Fällen Salvarsan bei hereditärer Lues angewandt werden soll oder nicht, da man vorher nie sagen kann, ob wir einen positiven oder negativen Erfolg erzielen werden.

Ebenso widersprechend sind die Befunde am statischen Labyrinth bei jenen Fällen, bei denen wir bei normalem Mittelohr durch Kompression respektive Aspiration von Luft im äußeren Gehörgange Nystagmusbewegungen erzeugen können. Meine beiden anderen Fälle, über die ich in Stuttgart des näheren berichten werde — ein Fall von hereditärer und ein Fall von akquirierter Lues — hatten das Gemeinsame, daß für Drehreize eine bedeutende Übererregbarkeit des Labyrinthes bestand, in dem einen Falle ein Nachnystagmus nach Drehung von fast zwei Minuten Dauer. Dieser Fall zeigt auch bei raschen Kopfwendungen deutliche, mit starkem Schwindel einhergehende Nystagmusattacken. Wenn ich diesen Pat. nur einige Sekunden mit Wasser unter Körpertemperatur ausspülte, trat ein sehr heftiger kalorischer Nystagmus mit starkem Schwindel und Erbrechen auf. Deshalb habe ich angenommen, daß die Fälle, bei denen beim normalen Mittelohr Kompressions- respektive Aspirationsnystagmus auslösbar ist, eine gesteigerte Erregbarkeit des lymphokinetischen Apparates besitzen. Demgegenüber muß man aber bedenken, daß sowohl der Fall von Alexander als auch der eben von mir demonstrierte für die andere Reflexerregbarkeit, das heißt kalorisch und auf Drehen keine Erregbarkeit zeigen, während die Fistelprobe positiv ausfällt. Auch bei diesem Falle ist die Intensität des durch Fistelreiz erzeugten Nystagmus bei verschiedenen Untersuchungen sehr verschieden. Die Verschiedenheit der Reaktionsfähigkeit des Labyrinthes auf verschiedene ihm zugeführte Reize habe ich in dieser Gesellschaft bei Pat. mit akquirierter Lues mehrmals zu demonstrieren Gelegenheit gehabt. Ich habe, wie Ihnen noch erinnerlich sein dürfte, Pat. vorgeführt, bei denen kalorisch keine Reaktion auszulösen war, die Drehreaktion in typischer Weise provoziert werden konnte. Ich habe auch Fälle gesehen, bei denen die Drehreaktion bei erhaltener kalorischer auslösbar war. Das Gehör war in allen diesen Fällen teils normal oder wenig reduziert, teils bestand bedeutende Herabsetzung desselben.

Man muß, wenn man diese komplizierten Vorgänge erklären will, an eine ganze Anzahl von Möglichkeiten denken, vor allem an die Reizzuleitung, an Veränderungen im Labyrinthe selbst oder an retrolabyrinthäre Veränderungen, das heißt im Nerven oder in seinen Endstellen. Wo aber bei den Fällen mit normalem Mittelohr, die positiven Ausfall der Fistelprobe zeigen, der Reiz an der medialen Trommelhöhlenwand ansetzt, ob dies nun die Stapesgegend oder eine andere Stelle ist, das wird wohl so lange hypothetisch bleiben, bis wir über anatomische Präparate verfügen werden.

III. O. Beck: **Gehörorgan und multiple Sklerose.**

Auch diesen Kranken erlaube ich mir Ihnen wegen eines ganz seltenen Befundes am inneren Ohre respektive dessen zentralen Bahnen vorzuführen.

Das Leiden des Pat. datiert 2 Jahre zurück und bestand in Schwächegefühl in den Extremitäten. 6 Wochen vor seiner Spitalsaufnahme — ich danke Herrn Prof. Paal bestens für die Überlassung des Falles — stürzte er

Digitized by Google
Original from UNIVERSITY OF CALIFORNIA
Generated on 2019-10-24 13:32 GMT / http://hdl.handle.net/2027/uc1.b3252761
Public Domain in the United States, Google-digitized / http://www.hathitrust.org/access_use#pd-us-google

im Dampfbad zusammen und im Anschluß daran trat eine Parese in beiden linken Extremitäten auf.

Aus dem Nervenbefund will ich der Kürze halber nur die wichtigsten Punkte herausgreifen: Gut reagierende Pupillen. Abducensparese rechts. Doppeltsehen. Facialisparese links, deutlich im III. Aste, angedeutet im I. und II. Verlangsamte Sprache. Auf der linken Seite Steigerung aller spinalen Reflexe, Babinski +, Oppenheim +. Motorische Schwäche, Parästhesien. An der rechten oberen Extremität leichte Steigerung der Reflexe. Bauchdeckenreflexe fehlen, Cremasterreflex sehr schwach. Ataxie l. und r. Sensibilität normal. Augenbefund und Wassermann negativ.

Ohrbefund: Mittelohr beiderseits normal. Weber → r., links positiver Rinne bei starker Verkürzung der Kopfknochenleitung und geringerer Verkürzung der Luftleitung.

R. Ohr: hört normal.

L. Ohr (mit Lärmtrommel): Konv.-Spr. 2 *m*, Fl.-Spr. $^1/_2$ *m*.

Es besteht bei Geradeblick und bei Blick nach rechts Ny. $\overset{\curvearrowleft}{\leftarrow}$ r. Zeitweise wechselt dieser Nystagmus mit einem Intentionstremor ab. Bei Blick nach aufwärts vertikaler Nyst. nach aufwärts.

Beim Rombergschen Versuch Tendenz des Körpers, nach links hinten zu fallen. Diese Fallrichtung wird durch Änderung der Kopfstellung nicht beeinflußt.

Kalorische Reaktion nicht sicher auszulösen. Kein spontanes Vorbeizeigen.

Ich habe nun den Pat. mehrere Male sehr genau untersucht und merkwürdige Labyrinthbefunde erhalten.

Bei einer dieser Funktionsprüfungen fand ich totale Taubheit links, komplette Ausschaltung des linken Vestibularapparates für kalorische und Drehreize. Dieser Befund im Verein mit der gleichzeitigen Facialparese hätte den Verdacht auf einen Acusticustumor erwecken können.

Ungefähr eine Woche später bestand links eine Hörweite von 5 *m* Konversationssprache und eine deutliche Übererregbarkeit des statischen Apparates für Spülung und Drehung.

Merkwürdig war allerdings der Umstand, daß bei Labyrinthreizung der Pat. in typischer Weise im Sinne der langsamen Nystagmuskomponente danebenzeigte, daß es aber niemals gelang, durch Änderung der Kopfstellung die Fallrichtung zu beeinflussen. Während und ohne Reizung des Vestibularapparates bestand immer die Tendenz, nach links hinten zu fallen.

Daß es sich auf Grund dieses Befundes um einen zentralen Sitz der Affektion handelt, ist wohl außer Zweifel. Ich möchte aber daran erinnern, daß ich vor 3 Jahren in der Monatsschrift für Ohrenheilkunde zwei ganz ähnliche Befunde bei multipler Sklerose publiziert habe. Auch bei diesen Fällen handelte es sich um einen oftmaligen Wechsel von Vorhandensein und Ausfall der Funktion des inneren Ohres. Gemeinsam ist ferner noch diesen Fällen, daß der Wechsel in der Funktion des statischen Labyrinthes ohne deutliche Differenzen in der Intensität und Richtung des vorhandenen spontanen Nystagmus vor sich geht und daß wir beim Ausfall der Funktion nicht jene schweren subjektiven Begleiterscheinungen (Schwindel, Erbrechen etc.) beobachten können, die wir sonst bei plötzlicher Ausschaltung des Vestibularapparates zu sehen gewohnt sind.

Digitized by Google
Original from UNIVERSITY OF CALIFORNIA
Generated on 2019-10-24 13:32 GMT / http://hdl.handle.net/2027/uc1.b3252761
Public Domain in the United States, Google-digitized / http://www.hathitrust.org/access_use#pd-us-google

Ich glaube daher, diesen Symptomenkomplex als für die multiple Sklerose fast pathognomonisch ansehen zu können und möchte ihn mit der transitorischen Amaurose in Parallele setzen.

Ich werde diese Befunde noch ausführlich publizieren.

Diskussion.

Politzer: Hat Pat. früher gut gehört?

Beck: Darüber kann ich nichts genaues sagen, da ich den Pat. vor seiner Spitalsaufnahme nicht untersucht habe. Aus der Anamnese geht aber hervor, daß der Kranke vorher nie über Schwerhörigkeit oder sonstige Beschwerden geklagt hat.

Bárány: Wie steht es mit der Sensibilität?

Beck: Die taktile algetische und tiefe Sensibilität ist intakt, dagegen bestehen Parästhesien in der l. unteren Extremität.

Alexander: Dieser Fall zeigt in allem, daß es sich um einen zentralen, in der Medulla ablaufenden Prozeß handelt. Ich glaube, daß man gerade beim Vergleich der Details dieses und des erstdemonstrierten Falles von Beck bei dem Auftreten der positiven mechanischen Erregbarkeit bei der hereditären Lues zur Meinung kommen muß, daß es sich in dem früher demonstrierten Falle um Veränderungen im lymphokinetischen Apparat handelt. Jede Form der Reflexerregbarkeit, die wir prüfen, ist in letzter Linie eine mechanische. Durch den kalorischen oder Drehreiz stellen wir die Cupula schief. Wenn jemand bei Ausfall der übrigen Reflexerregbarkeit eine Erregbarkeit bei Kompression oder Aspiration bekommt, zeigt dies ungezwungen, daß im lymphokinetischen Apparat die Erkrankung sitzen muß. Der kalorische und Drehreiz vermag wohl nicht mehr zu wirken, aber unter ganz besonderen Umständen, die direkte Kompression oder Aspiration. Bei so einem Prozeß wäre, wenn es so wäre, wie Bárány meint, niemals ein Fistelsymptom.

Bárány: Ich habe schon gesagt, daß es sich wahrscheinlich um zwei Dinge handelt, die gar nichts miteinander zu tun haben. Das Fistelsymptom ist wahrscheinlich peripher und die Lähmung des Nystagmus bei Drehung und Ausspülung eine zentrale Sache.

Alexander: Dann gilt Ihre Zeichnung nicht für den Fall der hereditären Lues. Das positive Fistelsymptom war doch das, was für diese Fälle charakteristisch ist, dann wäre diese Zeichnung gültig für die Fälle von Ausfall der Reflexerregbarkeit bei positivem Zeigeversuch und Schwindelgefühl ohne Nystagmus.

Bárány: Gewiß.

Beck (Schlußwort): Es geht der zentrale Charakter der Affektion noch daraus hervor, daß die spontane Fallrichtung bei Veränderung der Kopfneigung nicht verändert war.

IV. J. Hofer: **Ein Fall von angeborener Porencephalie.**

Hofer demonstriert einen sehr seltenen pathologisch-anatomischen Hirnbefund, der sich bei einer Pat. vorfand, welche an otogener Meningitis gestorben war. Es handelt sich um eine sogenannte Porencephalie; diese kann angeboren vorkommen, aber auch erworben sein. Die echte Porencephalie im engeren Sinne dürfte wohl durchwegs ein angeborener Defekt des Gehirns sein, der wie in unserem Falle symmetrisch auftritt; es fehlt in unserem Falle die Hirnrinde und Marksubstanz in der Umgebung beider Zentralwindungen auf beiden Seiten symmetrisch, so daß man von den Vorderhörnern der bei-

Digitized by Google
Original from UNIVERSITY OF CALIFORNIA
Generated on 2019-10-24 13:32 GMT / http://hdl.handle.net/2027/uc1.b3252761
Public Domain in the United States, Google-digitized / http://www.hathitrust.org/access_use#pd-us-google

den Seitenventrikel aus mit der Sonde direkt unter die Arachnoidea kommt: am Boden beider Vorderhörner sieht man einen scharf umschriebenen, zirka kronenstückgroßen, rundlichen Substanzverlust, dessen Basis von einer im frischen Präparate grau gefärbten, stark gewulsteten Masse gebildet wird, welche den dem Substanzverluste angrenzenden Rindenpartien entsprechen: an der Konvexität der Großhirnhemisphäre sieht man an Stelle der beiden Zentralwindungen auf jeder Seite eine tiefe Furche.

Die klinische Diagnose bei der Pat. lautete auf Folgezustand nach infantiler Kinderlähmung mit Athetose der rechten oberen Extremität und spastisch-paretischen Gangstörungen; wegen dieser athetotischen Störungen war bei der Pat. zweimal auf der chirurgischen Klinik die Durchschneidung der hinteren Rückenmarksnervenwurzeln (Förstersche Operation) gemacht worden, natürlich ohne Erfolg, was bei dem pathologisch-anatomischen Befunde wohl zu erklären ist. Ich erlaubte mir, diesen Fall, der eigentlich nur pathologisch-anatomisches Interesse hat, nur seiner großen Seltenheit wegen, als zufälligen Nebenbefund bei otogener Meningitis, zu demonstrieren.

V. Ruttin: **Ein bisher noch nicht beobachtetes Fistelphänomen.**

W. D., 68 Jahre. Aufnahme am 9. April 1913.

Pat. war früher immer gesund. Am 13. II. traten im rechten Ohr leichtes Sausen und ein Gefühl des Verlegtseins auf. Am 18. II. hatte Pat. einen Schwindelanfall, der so heftig war, daß Pat. zu Boden stürzte. Am 21. II. begann das Ohr zu fließen.

Der Ohrenfluß dauerte ununterbrochen 4 Wochen. Während dieser Zeit hatte Pat. öfter Schwindelanfälle, besonders wenn er sich schneuzte oder hustete. Der Ohrenfluß hörte auf, die Schwindelattacken sind nicht geschwunden. Erbrechen hat nie bestanden.

R. Ohr: Trommelfell gerötet, Details erkennbar. Senkung der hinteren oberen Wand. Keine Perforation.

Konv.-Spr. ad concham. Weber rechts, Rinne negativ, Schwabach verkürzt. C_1, c_4 positiv. Sausen, Schwindel in Anfällen, spontaner Nystagmus ersten Grades nach links, Fistelsymptom typisch sehr stark. Kalorischer Nystagmus typisch. R. Dr. 20", l. Dr. 26".

L. Ohr normal.

Operation: 15. IV. 1913 (Ruttin).

Warzenfortsatz sehr pneumatisch, im Innern sehr weich, kein freier Eiter, viel Granulationen. Große Fistel im horizontalen Bogengang. Radikaloperation und Ausräumung der gegen den Sinus und retrofacial gelegenen Zellen.

16. IV. Kein Nystagmus, geringer Schwindel.

21. IV. bis heute kein Schwindel, keine Beschwerden, kein Nystagmus. Heute erster Verbandwechsel. Taub, kalorisch schwach erregbar. Fistelsymptom typisch, doch Aspiration stärker wirksam als Kompression.

Weber rechts, Rinne negativ, C negativ, c positiv, mittlere Stimmgabel vor dem Ohre gehört.

Gegenwärtig (seit heute) zeigt der Pat. das merkwürdige, bisher noch nicht beobachtete Phänomen, daß bei Kompression und bei Aspiration der gleiche horizontale Nystagmus nach der kranken Seite auftritt. (Demonstration.) Dabei ist es gleichgültig, ob man mit der Kompression beginnt und daran die Aspiration anschließt oder ob man gleich mit der Aspiration be-

Digitized by Google
Original from UNIVERSITY OF CALIFORNIA
Generated on 2019-10-24 13:32 GMT / http://hdl.handle.net/2027/uc1.b3252761
Public Domain in the United States, Google-digitized / http://www.hathitrust.org/access_use#pd-us-google

ginnt. Eine Erklärung dieses ganz sonderbaren Phänomens kann ich gegenwärtig noch nicht geben.

VI. Ruttin: **Cholesteatom mit Arrosion der Kiefergelenkspfanne.** Demonstration des Präparates.

Einige Tage vor der Aufnahme des Pat., der Mechaniker ist, hatte ich Gelegenheit, ihn in der Ambulanz unserer Klinik zu untersuchen.

Die hintere obere Gehörgangswand war geschwollen und so stark gesenkt, daß ein Einblick in die Trommelhöhle ganz unmöglich war. An der vorderen oberen Gehörgangswand konstatierte ich eine kleine Granulation. Druckempfindlichkeit und Ödem über der Kiefergelenks- und Parotisgegend, ohne die charakteristischen Schmerzpunkte der Otitis externa, Dagegen Druckempfindlichkeit in der Temporalgegend. Prostration. Schwäche. Klagen über heftige Kopfschmerzen, leichte Facialparese derselben Seite. Ich vermutete, daß es sich um ein Cholesteatom mit Extraduralabsceß der mittleren Schädelgrube handle, das zum mindesten in großer Nähe des Kiefergelenkes sei. Diese Diagnose war wegen der Schwellung der Granulation an der vorderen Gehörgangswand sehr wahrscheinlich. Der Pat. verweigerte aber die vorgeschlagene Aufnahme und kam erst einige Tage später wieder in die Klinik. Jetzt hatte sich sein Zustand so gebessert, daß ich an der Richtigkeit meiner früheren Diagnose zweifelte (Ödem und Schmerzen vor dem Ohre waren geschwunden, der Pat. war frisch und hatte keine Klage). Der Warzenfortsatz nicht druckempfindlich. Der Gehörgang wie früher.

Der Pat. blieb nun einige Tage an der Klinik zur Beobachtung. Am 2. II. beklagte sich die Pflegerin, daß der Kranke grob gegen sie sei.

Bei näherer Untersuchung fand ich jedoch sein Bewußtsein getrübt. Er reagierte nur unwillig auf Fragen. Da er aber auch früher nur lautest geschriene Worte ac. vernahm, so war eine Kommunikation mit ihm nicht mehr möglich. Große Unruhe. Nacken rigid. Kernig positiv. Pupillen reagieren. Kein Nyst. Keine Druck- oder Klopfempfindlichkeit des Schädels. Reflexe auslösbar. Keine auffallende Sensibilitätsstörung. Kein Babinski. Dermographie positiv. Kalorische Reaktion beiderseits vorhanden.

Ich nahm sofort die Operation vor: Warzenfortsatz sklerotisch. Antrum tief. Großes Cholesteatom, das die Trommelhöhle, das Antrum und den Attik ausfüllt und unmittelbar bis über den Tubeneingang reicht. Die Pyramidenkante ist durch das Cholesteatom zerstört, die vordere Gehörgangswand an circumscripter Stelle arrodiert; hier sitzt die früher erwähnte Granulation. Bei Bewegungen des Kiefers erscheint diese Stelle sehr dünn und sehr beweglich, zum mindesten ist der Knochen bis zur Gelenkkapsel zerstört. Das Cholesteatom hat auch den Knochen der Pyramidenkante und oberen Pyramidenfläche zerstört. Nach unten geht ein Fortsatz gegen Bogengang und Facialis. Letzterer ist in Granulationen vollständig eingebettet.

Lumbalpunktion: blutig, aber mit dicken Fibringerinnseln.

Daher Incision in die Dura, Punktion des Schläfelappens in verschiedenen Richtungen negativ.

3. II. Exitus.

Obduktionsbefund (Dr. Erdheim): Frische eitrige Leptomeningitis cerebralis nach Durchbruch eines linkseitigen Schläfelappenabscesses, mit putridem Exsudat in das linke Hinterhorn mit konsekutivem Pyocephalus. Anwachsung der Leptomeningen über der Höhe des Abscesses an den Duraüberzug des Tegmen. Radikaloperation am linken Felsenbein, Punktionsöffnung der Dura

Digitized by Google
Original from UNIVERSITY OF CALIFORNIA
Generated on 2019-10-24 13:33 GMT / http://hdl.handle.net/2027/uc1.b3252761
Public Domain in the United States, Google-digitized / http://www.hathitrust.org/access_use#pd-us-google

über dem Tegmen und seichter Schlitz in den Leptomeningen und der Hirnsubstanz etwas vor und seitlich von dem Absceß. Arrosion der Pfanne des linken Kiefergelenks durch das Cholesteatom. Seniles Emphysem der Lunge, Schwielen und Anwachsung beider Spitzen. Geringe rechtseitige Herzhypertrophie. Parenchymatöse Degeneration des Herzens, der Leber und der Nieren.

Interessant ist an dem Falle:

1. Die Arrosion der Kiefergelenkspfanne durch das Cholesteatom.
2. Lokalisation des Cholesteatoms über der Tube.
3. Druckempfindlichkeit in der Temporalisgegend als Zeichen eines nach vorn reichenden Extraduralabscesses oder Schläfelappenabscesses, oder eines über der Tube lokalisierten, bis an den Schuppenrand reichenden Cholesteatoms.

Alle drei Erkrankungen, die erfahrungsgemäß die Druckempfindlichkeit in der Temporalisgegend machen können, haben sich hier zusammengefunden.

VII. E. Urbantschitsch: **Kompensierte Labyrinthausschaltung.**

Das 12jährige Mädchen Ch. Z. erkrankte mit 6 Jahren an Typhus, in dessen Gefolge sich eine chronisch-eitrige Mittelohrentzündung rechterseits entwickelte. Die Eiterung hielt seither konstant an. Im Herbst 1912 soll abermals Typhus bestanden haben; im Anschluß daran soll retroauriculär eine kleine „Blase“ (Schwellung?) aufgetreten sein, die sich aber wieder rückbildete. Angeblich seit 6 Wochen Taubheit rechts. Niemals Kopfschmerzen noch Schwindelanfälle. Seit Herbst 1912 retroauriculäre Fistelbildung, seit Ende März 1913 Ödem. Keinerlei subjektive Beschwerden.

Ohrbefund: Gehörgang mit großem Polypen ausgefüllt, Sekret fötid. Haut der Ohrmuschel ekzematös verändert. Retroauriculär in der Höhe der oberen Gehörgangswand eine granulierende, jauchiges Sekret sezernierende Haut-Knochenfistel. Komplette Taubheit. Kalorische Unerregbarkeit. Drehungsnystagmus: rechts wie links 10 Schläge.

Radikaloperation am 12. IV. 1913: Im Antrum Cholesteatom und Granulationen. Nichts freigelegt. Am horizontalen Bogengang stark ausgeprägte Hyperostosen, in deren Mitte sich eine kraterförmige Vertiefung — zweifellos eine ausgeheilte Bogengangsfistel — befindet. In anbetracht dieses Befundes wird — im Zusammenhalte mit den Erscheinungen der Kompensation — von der Ausführung der Labyrinthoperation Abstand genommen.

In diesem Falle besteht also eine komplette Labyrinthausschaltung, die bei der bestehenden chronischen Mittelohreiterung eigentlich eine Indikation für die Labyrinthoperation gäbe.

Nun besteht aber gleichzeitig das Symptom der Kompensation, auf deren Bedeutung bekanntlich Ruttin zuerst aufmerksam gemacht hat: sowohl nach Rechts- wie Linksdrehung ist kein Unterschied im Nystagmus nachzuweisen. Dieser Befund stimmt mit dem anatomischen überein: Hyperostosenbildung am horizontalen Bogengang. Da hieraus hervorgeht, daß es sich um einen abgeschlossenen Prozeß handelt, war die Labyrinthoperation ausnahmsweise kontraindiziert.

Der Fall zeigt also von neuem, welche Bedeutung der Prüfung des Drehnystagmus für unser therapeutisches Handeln zukommen kann.

VIII. Gomperz: **Zur Schulärztefrage.**

Digitized by Google
Original from UNIVERSITY OF CALIFORNIA
Generated on 2019-10-24 13:32 GMT / http://hdl.handle.net/2027/uc1.b3252761
Public Domain in the United States, Google-digitized / http://www.hathitrust.org/access_use#pd-us-google

Münchener Laryngo-otologische Gesellschaft.

Sitzung vom 27. November 1911.

Vorsitzender: Prof. Dr. Heine.
Schriftführer: Privatdozent Dr. Herzog.

Haymann: **Über experimentelle Otitis media.** (Demonstrationsvortrag.)

Vortragender hat an einer großen Versuchsreihe von Meerschweinchen experimentelle Mittelohrentzündung erzeugt: Er demonstriert eine Reihe von Präparaten, die das Übergreifen des akut entzündlichen Prozesses von den Mittelohrräumen auf das Labyrinth, seine Ausbreitung und seinen Ablauf dortselbst illustrieren sollen. Die Überleitung erfolgte zumeist durch die beiden Fenster, hauptsächlich durch das runde. Es kamen alle möglichen Stadien von Labyrinthentzündungen von den leichtesten bis zu den schwersten Formen zur Beobachtung, Es ließ sich erkennen, daß die entzündlichen Veränderungen im Labyrinth unstreitbar Neigung zu ungleichmäßiger und jedenfalls zu ungleichzeitiger Ausbreitung besitzen. Die experimentellen Labyrintheiterungen zeigen eine ausgesprochene Neigung zu spontanen Heilungsvorgängen, die mitunter zur kompletten Heilung, in schweren Fällen zur Ausfüllung der Labyrinthhohlräume mit Bindegewebe und Knochen führen können. Hie und da fand man in solchen Fällen mit weit forgeschrittener Heilungstendenz auch noch umschriebene Eiterherde, die aber nie Bakterien enthielten. Auch anscheinend umschriebene entzündliche Veränderungen im Labyrinth kamen zur Beobachtung. Die weitere Verbreitung des infektiösen Labyrinthprozesses auf das Endocranium erfolgte hauptsächlich auf präformierten Wegen; in erster Linie durch den Modiolus und Akusticus, wobei es einigemal zur Absceßbildung im Porus acust. internus kam, dann auf dem Wege der Aquaedukte, namentlich des Aquaeductus cochleae. Einmal wurde ein beginnendes und einmal ein komplettes Empyem des Saccus endolymphaticus beobachtet.

Diskussion: Herzog, Haymann.

Herzog: **Über Heilungsvorgänge nach Labyrinthentzündung.** (Demonstrationsvortrag.)

Der Vortragende demonstriert histologische Präparate von experimenteller Labyrinthitis (Katze). Die Versuchsdauer war im einzelnen verschieden und erstreckte sich von 12 Stunden bis zu 6 Monaten. Auf diese Weise gelang es, Einblick in den Verlauf — Anstieg und Abfall — der entzündlichen Vorgänge im Labyrinthinnern zu gewinnen. Von den wechselvollen pathologisch-anatomischen Bildern hebt der Vortragende besonders drei merkwürdige Befunde hervor:

1. Die Tatsache, daß sich sehr frühzeitig — vom 5.—6. Tage von der entzündlichen Schädigung an — sich Bindegewebe innerhalb des Labyrinthes findet. Dieses Bindegewebe zeigt keineswegs den Charakter von frischem Granulationsgewebe, wie man erwarten sollte, sondern die Kriterien eines alten Bindegewebes. Es findet sich ausschließlich perilymphatisch (solange die Wände des Endolymphraumes nicht zerstört sind).

2. Seröses Exsudat kann im Labyrinth, und zwar wohl endo- wie perilymphatisch monatelang liegen, ohne die geringste Substitution zu erfahren: die geronnenen Massen liegen anscheinend völlig reaktionslos in den Räumen.

Digitized by Google
Original from UNIVERSITY OF CALIFORNIA
Generated on 2019-10-24 13:32 GMT / http://hdl.handle.net/2027/uc1.b3252761
Public Domain in the United States, Google-digitized / http://www.hathitrust.org/access_use#pd-us-google

3. Ektasien der häutigen Teile, insbesondere des Ductus cochlearis wurden nur beobachtet nach monatelanger Versuchsdauer, in Fällen, in denen die basalen Teile der Schnecke (Aquaeductus cochleae!) mit Bindegewebe und Knochen größtenteils ausgefüllt waren.

Diskussion: Prof. Dürk (als Gast), Prof. Dr. Oberndorfer (als Gast), Haymann, Grünwald, Herzog.

Bücherbesprechungen.

Lehrbuch der chirurgischen Operationen an der Hand klinischer Beobachtungen für Ärzte und Studierende. Von Prof. Dr. Fedor Krause, Geh. Medizinalrat, dirig. Arzt am Augusta-Hospital in Berlin, in Gemeinschaft mit Dr. Emil Heymann, Oberarzt am Augusta-Hospital. I. Abteil. Mit 233 zwei- und mehrfarbigen Abbildungen auf 55 Tafeln sowie 57 Figuren im Text; Verlag von Urban & Schwarzenberg, Berlin und Wien 1912.

Das Charakteristische des Werkes, dessen Anfang vorliegt, beruht darin, daß der Verfasser seinen Darlegungen konkrete Fälle zugrunde legt, wodurch die Erörterungen an Lebhaftigkeit ungemein gewinnen und jedes Schematisieren entfällt.

Von dem Standpunkt ausgehend, „daß jede Spezialisierung in der Chirurgie zu vermeiden sei", behandelt Verfasser in diesem Lehrbuch unter anderem auch die Otochirurgie und Rhino-Laryngologie. Der Standpunkt, daß ein Chirurg sich unter Umständen zu rein otologischen, rhino- oder laryngologischen Operationen entschließen muß, kann prinzipiell gewiß nicht bekämpft werden; etwas anderes ist es natürlich, wenn sich ein noch so ausgezeichneter Chirurg in einer Großstadt in unmittelbarer Nähe speziell dafür eingerichteter Krankenanstalten aus freien Stücken zu Operationen entschließt, deren Technik er unmöglich so beherrschen kann, wie der betreffende Spezialist — und all dies nur aus prinzipieller Bekämpfung jeder Spezialisierung in der Chirurgie. Noch merkwürdiger mag es aber erscheinen, als Nichtfachmann darüber Lehren zu geben.

So empfiehlt Verfasser bei „Wandschwellung des Gehörganges" frühzeitige und tiefe Incisionen. Abgesehen davon, daß „Wandschwellungen" auch als Reaktion bei eitriger Mastoiditis vorkommen, wogegen einfache Incisionen vollständig zwecklos zu sein pflegen, sind bei Ohrenärzten frühzeitige Incisionen auch bei Otitis externa verpönt.

Viel kritischer erscheinen die Ratschläge, die der Autor bei Fremdkörpern im Gehörgang gibt: „Stellen sich der Einführung des Instrumentes Hindernisse entgegen, so soll zunächst versucht werden . . ., die mechanischen Hindernisse herauszuspülen. Von vornherein mit dem Ohrlöffel (etc.) einzugehen, ist gefährlich, weil beim Arbeiten mit Instrumenten im Dunkeln (!) leicht das Trommelfell verletzt . . . werden kann. Instrumente sollen erst dann zu Hilfe genommen werden, wenn wiederholte Spülungen (etc.) erfolglos geblieben sind." Jedem Nichtspezialisten wie Spezialisten sind Extraktionsversuche „im Dunkeln" (Verfasser nimmt also an, daß die Extraktionsversuche ohne Spiegelbeleuchtung — doch nur infolge Unkenntnis der betreffenden Ärzte darin — vorgenommen werden!) als Kunstfehler anzurechnen. Wenn ein Arzt nicht spiegeln und den Fremdkörper nicht ausspritzen kann, darf er unter keinen Umständen

Digitized by Google
Original from UNIVERSITY OF CALIFORNIA
Generated on 2019-10-24 13:32 GMT / http://hdl.handle.net/2027/uc1.b3252761
Public Domain in the United States, Google-digitized / http://www.hathitrust.org/access_use#pd-us-google

ein Instrument in die Hand nehmen, da der wahrscheinlich hierduch angestiftete Schaden ungleich größer als der mögliche Nutzen wäre.

Zur Paracentese empfiehlt Verfasser ein schmales Skalpell oder eine knieförmige Paracentesenlanze. Zur „Unterstützung" des Eiterabflusses nach der Paracentese werden Irrigationen empfohlen. „Da die Paracentese Schmerzen verursacht, muß sie meist in Narkose ausgeführt werden." Diesen Ausführungen muß entgegengehalten werden, daß ein gewöhnliches schmales Skalpell in der Regel für die Eröffnung des Trommelfells ungeeignet, unter Umständen sogar gefahrbringend sein kann, da hierbei die Einstichstelle meist nicht genügend kontrolliert werden kann. Irrigationen nach der Paracentese sind bei Otologen kontraindiziert; nach Eröffnung einer analogen Eiteransammlung an anderen Körperstellen sind ja Ausspülungen auch nicht usuell. Narkosen für Paracentesen kommen bei der Kürze des Eingriffes (von ca. 1 Sekunde) in der otologischen Praxis nicht vor.

Zur Aufmeißlung des Warzenfortsatzes werden nach Verfasser die Weichteile durch einen Schnitt durchtrennt, der den Processus mastoideus in einem nach vorn konvexen Bogen umkreist. Diese Lappenwunden sind bei Otologen meist nicht mehr üblich, da ein einfacher Schnitt parallel dem Ansatz der Ohrmuschel dasselbe leistet und ein bei weitem besseres kosmetisches Resultat liefert.

Bei Beschreibung der Radikaloperation könnte eine Bemerkung zu einer irrtümlichen Auffassung der otologisch nicht versierten Leser verleiten. Verfasser trug an dem beschriebenen Fall die Knochenlamellen des Facialiswulstes so lange ab, „bis der Narkotiseur Zuckungen der einen Gesichtshälfte meldete". Da doch nur eine Radikaloperation beschrieben wird und man daher annehmen muß, daß ein typischer Fall vor Augen geführt wird, könnte in manchem Leser die Meinung auftauchen, man müsse jedesmal so lang den Knochen abtragen, bis Facialiszuckungen auftreten; es liegt dies selbstverständlich gar nicht in der Absicht des Autors. Es empfiehlt sich nicht, wie Verfasser es macht, den Verbandwechsel nur jeden dritten Tag vorzunehmen, da wir es bei der Nachbehandlung derartiger Operationshöhlen mit sezernierenden Flächen zu tun haben, die durch stagnierendes Sekret gereizt zu werden pflegen. Unverständlich ist das Verfahren des Verfassers, zu Beginn der Operation die Ohrmuschel und den häutigen Gehörgang mit Seidennähten an die vordere Gehörgangswand anzuheften; im Laufe der nächsten Wochen waren diese Nähte allmählich durchgeschnitten (?).

Über die Plastik schreibt Verfasser: „Wie nicht selten nach der Antrumfreilegung und stets nach der Radikaloperation war es notwendig, den hinter dem Ohr offen liegenden Knochentrichter durch eine Plastik wieder in einen von der Ohrmuschel bedeckten Gehörgang umzuwandeln." Diese Plastik wird bei der einfachen Antrotomie von otologischer Seite typischerweise niemals vorgenommun. Keinesfalls pflegen aber Ohrenärzte erst die Vernarbung der ganzen Knochenwundfläche abzuwarten und dann erst die Plastik auszuführen, wie Verfasser dies vorschreibt.

Sonderbare Ansichten zeigt Verfasser bezüglich eitriger Sinusthrombose. In dem geschilderten Fall „war der freigelegte Sinus gelblich verfärbt und mit Fibrin und Eiter belegt. Dieser Niederschlag ließ sich mit der Pinzette abheben. Auch unter ihm war die Wand des Sinus verfärbt, aber in seiner Lichtung mußte noch flüssiges Blut enthalten sein, da er sich regelmäßig mit der Atmung füllte und wieder entleerte. Freilich war er nicht so prall wie

Digitized by Google
Original from UNIVERSITY OF CALIFORNIA
Generated on 2019-10-24 13:32 GMT / http://hdl.handle.net/2027/uc1.b3252761
Public Domain in the United States, Google-digitized / http://www.hathitrust.org/access_use#pd-us-google

gewöhnlich gefüllt, aber bei vorsichtiger Betastung konnten nirgends Thromben durchgefühlt werden. Auch ließ sich der Sinus nach beiden Richtungen hin leerstreichen." Wegen des schlechten Allgemeinzustandes wurde der Sinus aber nicht weiter freigelegt noch incidiert, wohl aber die Vena jugularis aufgesucht und unterbunden. Am zweiten Tage Exitus. Bei der Sektion zeigte sich im rechten Sinus transversus eine purulente Thrombose. Die Wand des Blutleiters war dreimal so dick wie gewöhnlich, mißfarben und eitrig infiltriert. Daß Verfasser darauf ausging, ob Thromben durchzufühlen sind, und darauf Wert legte, daß der Sinus nach beiden Seiten leerzustreichen ist, beweist nur, wie selten selbst bedeutende Chirurgen trotz ihrer enormen Praxis und Erfahrung Gelegenheit finden, otogene Sinusthrombosen zu behandeln. Da sich eine Sinusthrombose nur an einer pathologisch veränderten Wand bilden kann, können frische Thromben wohl niemals, ältere selten wirklich durchgefühlt werden. Daß ein Sinus leergestrichen werden kann, bedeutet für die Diagnose gar nichts, da doch jeder Sinus mit wandständiger Thrombose zum mindesten scheinbar leergestrichen werden kann; für die Prognose bedeutet dieser Versuch eine künstlich herbeigeführte Verschlechterung, da hierdurch Thrombenteilchen losgerissen beziehungsweise in den Blutkreislauf hineingepreßt werden können und so Veranlassung zu Verschleppung der pyämischen Herde geben mögen. Unrichtig war es auch, zwecks Abkürzung der Operation den Hauptherd der Erkrankung uneröffnet zu lassen und dafür die Jugularis zu unterbinden, da hierdurch nur ein Weg abgesperrt wurde und der retrograden Infektion durch den Sinus transversus kein Einhalt geboten werden konnte. Unter allen Umständen hätte vor allem der Sinus geöffnet und ausgeräumt werden müssen, was auch weniger Zeit als die Jugularisunterbindung gekostet hätte, die ja, wenn der Zustand der Pat. es noch erlaubt hätte, immerhin noch hätte angeschlossen werden können. Jedenfalls spricht auch das Sektionsprotokoll gegen die Ansichten des Autors.

Dieses Kapitel über Otochirurgie beweist von neuem, welch festen Boden die Otologie als selbständige Disziplin gefaßt hat, da doch selbst ein so brillanter Chirurg von Weltruf wie Fedor Krause — trotz seines Strebens — die vom Mutterboden der großen Chirurgie sich loslösenden Zweige nicht in einer Hand vereinigt halten kann. Ist es doch auch für den Chirurgen bei seiner weit umfassenden Tätigkeit ganz unmöglich, sich auch auf Seitenstraßen ebenso auszukennen wie der, der sich deren Erforschung ganz widmet.

Ein sichererer Führer als in der Otochirurgie ist Verfasser in der Rhinochirurgie. Die Behandlung der Erkrankungen der Highmors- und Stirnbeinhöhle, des Siebbeinlabyrinthes und der Keilbeinhöhle sowie die Hypophysenoperationen nach Schloffer und Oskar Hirsch werden recht instruktiv und mit sehr guten Illustrationen vorgeführt. Speziell letztere Darstellung ist ein Beweis, wie sehr sich Verfasser bemüht, mit allen Neuerungen Schritt zu halten.

Überhaupt enthält das lesenswerte Werk eine Fülle von Anregungen und interessanten Ausführungen, die jedem wärmstens zu empfehlen sind, der sich mit Chirurgie beschäftigt. In der „allgemeinen Operationslehre" werden die Vorbereitungen zur Operation, die Verfahren zur Schmerzbetäubung, Asepsis sowie Verband und Nachbehandlung in äußerst anschaulicher und fesselnder Weise beschrieben.

Die verschiedenen Kapitel umfassen außer den erwähnten Disziplinen die Behandlung der Kopfwunden, die Exstirpation von Weichteilgeschwülsten im

Digitized by Google
Original from UNIVERSITY OF CALIFORNIA
Generated on 2019-10-24 13:32 GMT / http://hdl.handle.net/2027/uc1.b3252761
Public Domain in the United States, Google-digitized / http://www.hathitrust.org/access_use#pd-us-google

Gesicht, die plastischen Operationen daselbst, die Chirurgie des Auges und der Nebenhöhlen sowie — in besonders ausführlicher Darstellung — die Chirurgie des Trigeminus. Überall unterstützen in glänzender Weise ausgezeichnete Illustrationen die Ausführungen.

Jedenfalls spricht aus dem Werke die überaus reiche Erfahrung eines gediegenen, glänzenden Chirurgen, dem man sich fast auf allen Wegen getrost anvertrauen kann. Ernst Urbantschitsch.

Zur Klinik der Eiterungen des Ohrlabyrinths. Von Prof. Dr. W. Uffenorde (Göttingen). Mit 9 Tafeln. Würzburg, Verlag von Kurt Kabitzsch, 1913. (Aus der königl. Poliklinik für Ohren-, Nasen- und Halskranke in Göttingen.)

Der Aufforderung der Redaktion der Monatsschrift für Ohrenheilkunde, die Arbeit Uffenordes, „Zur Klinik der Eiterungen des Ohrlabyrinths", Würzburg 1913, bei Curt Kabitzsch verlegt, zu referieren, konnte ich nicht ganz nachkommen. Ich bin zu engagiert in den in Betracht kommenden Fragen, um mich auf eine bloße Inhaltsangabe zu beschränken. Ich glaube auch, daß es dem Autor selbst willkommener ist, wenn ich in dieser Form auf seine Arbeit eingehe. Was ich Kritisches zu sagen habe, gilt der Materie und soll die Arbeit des Verfassers nicht herabsetzen. Jeder weiß, daß sich auf dem Gebiete der Labyrinthpathologie und -Chirurgie keine billigen Erfolge gewinnen lassen. Nur mühevoll und Schritt für Schritt kann die Erkenntnis erweitert werden. Wer dies abzuschätzen weiß, der wird dem Autor nicht die Anerkennung versagen, ein Stück Arbeit voll ehrlichen Strebens geleistet zu haben.

Seite 21 schreibt Uffenorde: „In allen Fällen, wo in jeder oder den beiden horizontalen Blickrichtungen kontralateral zum kranken Ohr gerichteter spontaner Nystagmus nachweisbar ist, muß man ja stets eine Labyrinthreizung annehmen. Aber keineswegs braucht der das Phänomen auslösende Infekt auf das Labyrinth beschränkt zu sein. Ist vielmehr das Augenphänomen sehr ausgesprochen, ist es in allen Blickrichtungen sehr lebhaft, so würde ich daraus stets schweren Verdacht für eine Hirnbeteiligung schöpfen."

Es muß uns befremden, daß Uffenorde anscheinend gar keinen Wert auf den Charakter des Nystagmus zu legen scheint. Die Heftigkeit des spontanen Nystagmus in allen Blickrichtungen ist im Anfang einer diffusen Labyrinthitis gewöhnlich so groß, daß an eine Steigerung nicht gedacht werden kann, eine Tatsache, die ja den Autoren, einschließlich Uffenorde, bekannt ist, da man in solchen Fällen eine Steigerung bei der kalten kalorischen Reizung nicht mehr wahrnehmen kann und daher zur heißen Spülung greift! Nicht übersehen sollte werden, daß der spontane Nystagmus einer diffusen manifesten Labyrinthitis stets rotatorisch ist und innerhalb einer bestimmten Zeit (3—14 Tagen) kontinuierlich abnehmend ausklingt. Daraus lassen sich für den Erfahrenen die wichtigsten Anhaltspunkte gegenüber dem in Charakter und Dauer sehr wechselnden Nystagmus bei Kleinhirnabsceß finden!

Seite 28: „Ja selbst bei total destruiertem, vestibularem Labyrinth vermag schon der bei der kalorischen Untersuchung auf die in der Labyrinthfistel freiliegenden Nervenendigungen auftreffende Wasserstrahl einen Nystagmus hervorzurufen und dadurch fälschlich zur Annahme des kalorisch erregbaren, also intakten Labyrinthes zu verleiten und so unter Umständen schwere Täuschungen verursachen." Wie man sich vor dieser Verwechslung leicht schützen kann, hat Referent bereits auf Seite 52 seines Buches mitgeteilt. Un-

Digitized by Google
Original from UNIVERSITY OF CALIFORNIA
Generated on 2019-10-24 13:32 GMT / http://hdl.handle.net/2027/uc1.b3252761
Public Domain in the United States, Google-digitized / http://www.hathitrust.org/access_use#pd-us-google

richtig ist es übrigens auch, kalorische Reaktion mit „intaktem Labyrinth" zu identifizieren. Referent hat in Hannover das Präparat eines Falles gezeigt, bei dem der ganze perilymphatische Raum mit Bindegewebe ausgefüllt und nur der endolymphatische Raum frei war; trotzdem reagierte das Labyrinth kalorisch. Referent möchte hier auch noch darauf verweisen, daß mit Rücksicht auf solche histologische Befunde dem makroskopischen Befund intra operationem nicht soviel Beweiskraft zugeschrieben werden sollte, wie es Uffenorde in den Krankengeschichten tut. Der Befund von Granulationen im Labyrinth ist noch nicht der Beweis totaler Destruktion.

Weiter sagt Uffenorde: „Demgegenüber muß aber auch festgestellt werden, daß gleichzeitig die kalorische Reaktion erhalten geblieben und auch ein typisches Fistelsymptom auslösbar sein kann." Nach unseren Erfahrungen ist dies sogar häufiger der Fall als das umgekehrte Ereignis. Die kalorische Reaktion ist in Fällen von Fistelsymptom häufiger erhalten als erloschen, wir wissen auch nicht, warum Uffenorde das Gegenteil vermutet. Die Krankengeschichten Uffenordes sprechen nicht dafür, zum Beispiel gleich der Fall 2. Uffenorde notiert „kalorisch erregbar". Bei der Radikaloperation beim „Einhaken" in die Fistel am lateralen Bogengang Bulbusbewegungen! Schon am nächsten Tage Vestibularsymptome, die am zweiten Tage noch zunehmen. Labyrinthoperation. Beim „Einhaken" keine Bulbusbewegungen mehr.

Es ist doch klar, daß die Notierung „kalorisch erregbar" richtig war und sich offenbar im Anschluß an das „Einhaken" aus der circumscripten eine diffuse Labyrinthitis entwickelt hat. Die Möglichkeit der typischen Vestibularsymptome mit „sehr großschlägigem Nystagmus nach der gesunden Seite in allen Blickrichtungen" zeigt doch deutlich, daß das Labyrinth vor dem „Einhaken" verhältnismäßig wenig geschädigt war! Warum Uffenorde hier seine zweifellos richtige Beobachtung „kalorisch erregbar" für unrichtig erklärt und der mechanischen Einwirkung des Wasserstrahls die Auslösung der Reaktion zuspricht, ist ganz unverständlich.

Seite 30: „In sechs Fällen mit Kompressionssymptom unter den erwähnten 13 Fällen war wegen schwerer, diffuser Labyrintheiterung und konsekutiver, endokranieller Komplikation eine Labyrinthoperation erforderlich. Diese den bislang geltenden Auffassungen ganz widersprechenden Erkenntnisse sind wohl geeignet, viele noch unerklärbare Widersprüche zu deuten."

Im Gegenteil! Diese Erkenntnisse widersprechen gar nicht den bislang geltenden Auffassungen. Referent erwähnt 4 Fälle von Sequestration mit Fistelsymptom. Referent stellte (Monatsschr. f. Ohrenheilk., 43. Jahrg., Nr. 4) ausdrücklich die Forderung auf, bei Verdacht auf Kleinhirnabsceß auch bei Labyrinthfistel ohne Rücksicht darauf, ob die Funktion erloschen ist oder nicht, die Labyrinthoperation vorzunehmen.

Seite 46 zum Beispiel sagt Uffenorde: „Bestehen jedoch in Fällen mit erhaltenem Gehör und defektem Vestibularapparat schwere vestibulare Reizsymptome oder gar Zeichen einer endokraniellen Beteiligung, wie Fieber, Kopfschmerz, Übelkeit, Erbrechen u. a. — allerdings seltenere Fälle —, so muß von vornherein ohne Rücksicht auf die Funktion gleichzeitig mit der Mittelohroperation das Labyrinth angegriffen werden."

Eine Indikationsstellung kann eines gewissen Schematismus nicht entraten! Die operative Medizin arbeitet a priori mit einer breiten Fehlergrenze. Die Erfahrung des einzelnen hat große Bedeutung. Aber für sie gilt Crom-

Generated on 2019-10-24 13:32 GMT / http://hdl.handle.net/2027/uc1.b3252761
Public Domain in the United States, Google-digitized / http://www.hathitrust.org/access_use#pd-us-google
Digitized by Google
Original from UNIVERSITY OF CALIFORNIA

wells Satz nicht: „Der kommt am weitesten, der nicht weiß, wohin er geht.“ Die Richtlinien müssen klar sein.

Mit dem Kapitel Indikationen können wir uns nicht ganz einverstanden erklären!

Was versteht Uffenorde unter „defektem Vestibularapparat“? Heißt es zerstörter, auf keinen Reiz mehr reagierender Vestibularapparat, so sind es nicht „allerdings seltenere Fälle“, sondern es wäre geradezu eine Ausnahme, da stets das Hörvermögen verloren geht, bevor sämtliche vestibuläre Reaktionen zugrunde gegangen sind! Heißt es dagegen, daß noch funktionelle Reste vorhanden sind, dann ist die unbedingte Notwendigkeit der Labyrinthoperation nicht einzusehen, da wir ja wissen, daß die Stärke der vestibulären Symptome an und für sich kein Maßstab für die Gefährlichkeit der Labyrinthitis ist. Bei diffuser seröser Labyrinthitis sind die Vestibularsymptome oft in stärkstem Maße ausgebildet.

Uffenorde sagt ferner: „Also wenn zum Beispiel schwere Labyrinthsymptome bei unerregbarem Labyrinth oder wenn gar deutliche endokranielle Symptome sich äußern, so solle man, selbst bei positivem Kompressionssymptom keinesfalls zunächst nur total operieren, um die Labyrinthoperation eventuell anzuschließen, sondern man soll gleich einzeitig vorgehen.“

Was die kraniellen Komplikationen anlangt, stimmen wir in der Indikationsstellung überein. Dagegen haben wir selbst bei vorhandenen schweren Vestibularsymptomen den positiven Ausfall des Fistelsymptoms stets noch als das letzte Zeichen für die Möglichkeit der Radikaloperation ohne gleichzeitige Labyrinthoperation angesehen. Oft sind doch die schweren Labyrinthsymptome die Zeichen einer serösen Labyrinthitis, die von der Fistel ihren Ausgang genommen hat!

Endlich möchten wir noch darauf hinweisen, daß wir die Notwendigkeit der prinzipiellen Facialisfreilegung nicht einsehen. Doch ist über diesen Punkt auf diversen Kongressen schon diskutiert worden, so daß wir das Gesagte nicht wiederholen wollen.

Dem Buche sind 28 Krankengeschichten beigefügt, die von der Arbeit, die der Verfasser in den letzten Jahren geleistet hat, beredtes Zeugnis ablegen.

Für das mit solchem Fleiß und Interesse verarbeitete, ziemlich bedeutende Material gebührt dem Verfasser der aufrichtigste Dank aller, die ein Interesse an der Klärung dieser schwierigen Frage haben.

Für den guten Druck und die Ausstattung mit gelungenen Tafeln verdient der Verlag gebührendes Lob. Erich Ruttin.

Anleitung zur Funktionsprüfung des Ohres. (Prüfung des Gehör- und Gleichgewichtsapparates.) Für die Praxis dargestellt von Dr. A. Sonntag und Dr. H. J. Wolff. Berlin 1912, Verlag von S. Karger.

Die vorliegende Broschüre enthält eine zusammenfassende Darstellung der üblichen Untersuchungsmethoden des Cochlear- und Vestibularapparates als Ergänzung der otoskopischen und klinischen Demonstrationen, die bei den poliklinischen Kursen abgehalten werden.

Im Kapitel „Die Hörprüfung bei Verdacht auf Simulation“ wäre es angezeigt, den Stengerschen Versuch noch aufzunehmen und gebührend hervorzuheben.

Digitized by Google
Original from UNIVERSITY OF CALIFORNIA
Generated on 2019-10-24 13:32 GMT / http://hdl.handle.net/2027/uc1.b3252761
Public Domain in the United States, Google-digitized / http://www.hathitrust.org/access_use#pd-us-google

Die Ableitung des Nachnystagmus für die vertikalen Bogengänge ist mit Rücksicht auf die Bedürfnisse der Praxis unterblieben, doch scheint die Erwähnung der Ewaldschen Hypothese nicht überflüssig, daß für die beiden vertikalen Bogengänge umgekehrt wie für den horizontalen die Bewegung des Lymphstroms von der Ampulle zum glatten Ende einen Nystagmus zur selben Seite, die vom glatten Ende zur Ampulle einen solchen zur Gegenseite hervorruft.

Bei Besprechung des Kompressions- und Aspirationsnystagmus wäre auch auf das nicht so selten vorkommende atypische Fistelsymptom hinzuweisen.

Die Broschüre ist kurz, ansprechend und leicht verständlich geschrieben, ohne überflüssigen theoretischen Ballast für den Anfänger und wird als Führer bei gleichartigen Kursen überall willkommen sein. Lawner.

Würzburger Abhandlungen aus dem Gesamtgebiete der praktischen Medizin. 13. Supplementheft. Sammelreferat über Alypin. Von Professor Seifert (Würzburg).

Der Verfasser hat sich der mühevollen Arbeit unterzogen, ein Sammelreferat über ein weitverbreitetes Anästheticum, das Alypin, zu erstatten. Der Referent hat die diesbezüglichen Arbeiten über die Verwendbarkeit des Alypins in der Rhino-Laryngologie, Otologie, Odontologie, Ophthalmologie, Urologie, Chirurgie, Lumbalanästhesie, über externe und interne Verwendung von nicht weniger als 265 Autoren studiert und gibt ihre Erfahrungen auf diesem Gebiete in kurzen Sätzen wieder, so daß der Spezialist, welcher das Alypin in seinem Fache anwenden will, sich rasch über die bisher gemachten Erfahrungen über die Verwendung dieses Anästheticums in dem Sammelreferat orientieren kann. Fremel.

Referate.

I. Allgemeines.

Documentum humanum zur Beleuchtung der Geschichte der Mastoidoperation. Von Prof. Dr. E. Schmiegelow (Kopenhagen). (Zeitschr. f. Ohrenheilk., Bd. LXVIII, H. 1.)

Im Frühjahr 1912 gelang es Schmiegelow, in den Besitz des Schädels von Just v. Berger, des Leibarztes Christians VII. von Dänemark zu gelangen, welcher am 16. III. 1791 gestorben ist, nachdem am 3. III. 1791 Prof. Kölpin an ihm eine Mastoidoperation wegen der bestehenden hochgradigen Beschwerden (Schwindel und subjektive Geräusche) an dem bereits ertaubten rechten Ohre ausgeführt hatte. Verf. teilt die Krankengeschichte und den Sektionsbefund mit sowie einige Stellen aus Briefen der Freunde Bergers, welche Kölpin beschuldigten, auf falsche Indikationen hin operiert und die Operation falsch ausgeführt zu haben.

An dem nun gefundenen Schädel sieht man, und zwar an dem linken Proc. mastoid., die Spuren der Aufbohrung, die Köplin nach seinem eigenen Berichte gemacht hatte, um die Operation den der Sektion beiwohnenden Ärzten zu demonstrieren. Der rechte Processus ist schon bei der Sektion ent-

Digitized by Google
Original from UNIVERSITY OF CALIFORNIA
Generated on 2019-10-24 13:32 GMT / http://hdl.handle.net/2027/uc1.b3252761
Public Domain in the United States, Google-digitized / http://www.hathitrust.org/access_use#pd-us-google

fernt worden. Das Präparat zeigt, daß die Operation dicht an der Spitze des Processus mast. ausgeführt wurde und nur die Cellulae mastoid. oberflächlich geöffnet waren, wogegen das Antrum, die Lamina vitrea cranii und der Sulcus sinus transversus unberührt blieben. Damit erscheint der Vorwurf der Zeitgenossen Kölpins, daß technische Fehler bei der Operation den Tod verschuldet haben, widerlegt. Das interessante Präparat ist im Museum der oto-laryngologischen Abteilung des Rochusspitales der Nachwelt erhalten. Lawner.

Rendiconto statistico-clinico dell anno 1911. (Rechenschaftsbericht für das Jahr 1911.) Von Marzoccki. (Atti etc., 1912.)

Auf 5552 ambulatorische Kranke der oto-laryngologischen Klinik in Rom entfielen im Berichtsjahre 2345 Ohrenkranke. Auf der stationären Abteilung waren 237 Kranke aufgenommen. Von 4 Todesfällen waren 2 infolge Meningitis bei chronischer Mittelohreiterung, 1 infolge Hypoduralabsceß, 1 durch Larynxepitheliom erfolgt. Die Zahl der ausgeführten Operationen betrug 719. Von den interessanten Ohrenfällen sind zu erwähnen: 1 Fall von Epitheliom, welches die ganze untere Hälfte der Ohrmuschel einnahm und den Gehörgang ganz verschloß. Ausgedehnte Abtragung der Neubildung und dreimalige Fulguration des Substanzverlustes in Zwischenräumen von 20 Tagen. Rascher postoperativer Verlauf. Der Substanzverlust bedeckte sich mit Cutis von fast normalem Aussehen. Pat. verließ nach 4 Monaten die Klinik mit einer kleinen, sich epidermisierenden Höhle. Nach einem Jahr Zustand gut.

Ein haselnußgroßes Angiom der Ohrmuschel wurde mittelst Radiumbehandlung geheilt. Diese Behandlung verdient, wenn auch besonders bei Tumoren größerer Dimensionen langwierig, der Elektrolyse vorgezogen zu werden, weil der Pat. dabei von den kleinen Hämorrhagien und vor der einen Schutzverband erheischenden Sekretion der behandelten Stelle verschont wird und das ästhetische Resultat viel besser ausfällt als bei der Elektrolyse.

Ein Landmann erwachte aus dem Schlafe auf dem Heuboden mit heftigen Ohrschmerzen und der Empfindung eines im Ohr sich bewegenden Insektes. Nach 3 Tagen fand man im Gehörgang eingekeilt einen harthäutigen Coleoptor, der bei Spülungen sich nicht bewegte und stückweise mit der Zange entfernt werden mußte. Es zeigte sich im infiltrierten und exkoriierten Gehörgang eine blutig-eitrige Flüssigkeit, im Trommelfell eine stecknadelkopfgroße Perforation, in welcher, wie es scheint, der harte und spitze Kopf des Insekts gesteckt hatte. Nach 14 Tagen Heilung.

Eine Frau verletzte sich während des Bohrens im Ohr mit einer Stecknadel durch eine brüske Bewegung das Trommelfell. Perforation, akute Otitis. Heilung nach einigen Tagen.

Einige Male wurden Verletzungen des Gehörganges und des Trommelfells durch ungeschickte Extraktionsversuche von Fremdkörpern beobachtet.

Digitized by Google
Original from UNIVERSITY OF CALIFORNIA
Generated on 2019-10-24 13:32 GMT / http://hdl.handle.net/2027/uc1.b3252761
Public Domain in the United States, Google-digitized / http://www.hathitrust.org/access_use#pd-us-google

Einem Kinde wurde eine kleine Stahlkugel durch das zuvor unverletzte Trommelfell in die Paukenhöhle gestoßen.

Abtragung des Hammers und manchmal auch des Ambosses behufs besserer Drainage und Heilung des Epitympanums hat fast immer Besserung, manchmal Heilung gebracht, ohne Verschlimmerung des Gehörs zu verursachen. Bei Abscessen des Warzenfortsatzes wurde, wenn die Knochenerkrankung nicht zu ausgedehnt war, die retroauriculäre Wunde genäht und fast immer Heilung per primam erreicht.

Dasselbe Verfahren wurde auch bei vielen Radikaloperationen mit bestem Erfolg eingehalten, wodurch viel an Zeit und Auslagen erspart wurde. Fünf Krankengeschichten betreffen cerebrale Komplikationen von Mittelohreiterungen. 1. Im Verlaufe einer chronischen Otorrhöe erfolgte ein Kopftrauma, an welches sich sofort Kopfschmerzen, Schwindel usw.. nach 6 Wochen meningeale Symptome anschlossen. Radikaloperation: Die entzündete, nicht pulsierende Dura wird inzidiert und eine reichliche serös-blutig-eitrige Flüssigkeit entleert. Nach einer vorübergehenden Besserung wieder Verschlimmerung und Tod. Der Zusammenhang zwischen Trauma und Meningitis erscheint nicht wahrscheinlich wegen des langen Zwischenraumes. Es ist jedoch möglich, daß das Trauma im usurierten Tegmen eine Fraktur verursachte, welche eine Exacerbation der Eiterung bewirkte, die sich auf die Meningen erstreckte. 2. Im Anschluß an Scharlach und Diphtheritis beiderseitige Eiterung mit schweren Allgemeinerscheinungen. Decubitus und Lähmungserscheinungen rechts, Reflexe erhalten. Unwillkürlicher Abgang von Stuhl und Urin. Fieber intermittierend mit langen Pausen, Puls langsam. Wiederholte Lumbalpunktion mit Entleerung von hämorrhagischem, unter Druck stehendem Liquor, hatte jedesmal vorübergehende Besserung des Allgemeinbefindens zur Folge. Zeitweise Steigerung der Temperatur und Somnolenz, Schwellung und ausstrahlende Schmerzen im Warzenfortsatz, Radikaloperation. Die Dura wird bloßgelegt, sieht normal aus, pulsiert nicht. Punktion des Gehirns in 2 *cm* Tiefe entleert reichlichen, fötiden, unter Druck stehenden Eiter. Drainage, Besserung. Inmitten voller Rekonvaleszenz erfolgt plötzlich Verschlimmerung unter dem Bilde einer basilaren Meningitis und Mors. 3. Chronische Mittelohreiterung, häufige Anfälle von Ohren- und Kopfschmerzen und Schwindel. Seit einigen Tagen wieder gewaltige Kopfschmerzen, Schwindel, remittierendes Fieber bis zu 39°. Puls verlangsamt, Bewußtsein getrübt. Operation. Die bloßgelegte graue, trübe, sich rasch hernienartig vorwölbende Dura wird kreuzweise inzidiert, worauf sich eine kopiöse, fötide, unter Druck stehende Eitermenge entleerte. Drainage, Heilung.

In 2 anderen Fällen mit Gehirnabsceß fehlten cerebrale Symotome oder waren so unscheinbar, daß der Tod erfolgte, bevor Zeit zur Diagnose und zu einer Intervention war. Erst die Autopsie klärte die Fälle auf.

Digitized by Google
Original from UNIVERSITY OF CALIFORNIA
Generated on 2019-10-24 13:32 GMT / http://hdl.handle.net/2027/uc1.b3252761
Public Domain in the United States, Google-digitized / http://www.hathitrust.org/access_use#pd-us-google

In 2 Fällen traten nach Injektion von „606“ wegen Lues secundaria Lähmung des Facialis und des Acusticus auf. Bei einem dritten Luetiker mit Otitis media catarrhalis sicca verschwand eine in Entwicklung begriffene Labyrinthitis nach einer solchen Injektion. In einem vierten ähnlichen Falle blieb diese Behandlung ganz wirkungslos. Von 9 Fällen mit Nasenlues hat diese Behandlung in 6 Fällen Heilung, in 3 Fällen Besserung gebracht. Ebenso erfolgreich war diese Behandlung bei luetischen Pharynxaffektionen. Sonstige interessante Fälle betreffen den Kehlkopf. Spira.

II. Äußeres Ohr und Mittelohr.

Die Lumbalpunktion bei den Ohreneiterungen der Diabetiker. Von Ferreri. (Archives Internat. de laryngol., 1912, Tome XXXIV, Nr. 2.)

Es ist immer angezeigt, bei Diabetikern, die an einer Mastoiditis oder an einer anderen Komplikation einer Otitis leiden (allerdings nur vom otologischen Standpunkt gesprochen) das Lumbalpunktat auf Zucker zu untersuchen. Findet man im Punktat den Zuckergehalt über 3%, so ist die allgemeine Narkose kontraindiziert, steigt der Gehalt über 4%, so ist wegen des zu erwartenden Comas jede Intervention überflüssig. Auch der Gehalt des Punktates an Aceton und Acetessigsäure muß die Prognose ernst stellen. Im Urin kann sich Zucker finden auch ohne Vorhandensein von echtem Diabetes bei intrakraniellen Komplikationen. Wenn es sich in diesen Fällen um jüngere Individuen handelt, ist die Prognose vom Zuckergehalt unabhängig.

Lautmann.

Pneumo-Tympan et Pneumo-Sinus Frontal Complications bénignes du Coryza grippal. Par Escat (Toulouse). (Annales des maladies de l'oreille, 9e Livraison.)

Pneumotympan und Pneumosinus heißt die Anwesenheit von komprimierter Luft in der betreffenden Höhle; sie sind nicht mit den Pneumatokelen zu verwechseln, welche subperiostale Lufthernien bedeuten. Die Ätiologie der Pneumohöhlen ist das Eindringen von Luft beim Schneuzen während eines akuten Schnupfens. Gefährlich ist das gleichzeitige doppelseitige und das überaus starke Schneuzen. Anatomische Abnormitäten der zuleitenden Kanäle (Eustachische Röhre etc.) wirken begünstigend. Auch die normale Beschaffenheit, nämlich der Engpaß in der Mitte und die beiden Erweiterungen an den Enden erleichtern das Eindringen und erschweren das Austreten von Luft. Bei Erwachsenen ist dies viel häufiger als bei Kindern, die sich weniger schneuzen. Plötzlich auftretende Schmerzen und Taubheit in einem Ohr, Geräusche, eventuell Schwindel zeigen das Eindringen von Luft ins Mittelohr an. Manchmal entwickeln sich die Schmerzen allmählicher. In den meisten Fällen besteht schmerzhafte Hyperacusis. Das Hörfeld entspricht dem, welches man bei Normalen durch verlängerten Valsalva erhält (Erhöhung der unteren Grenze, Abschwächung für Sprachtöne, besonders nach unten, starke Steigerung der Perzeption der sehr hohen Töne). Meist kein Fieber. Trommelfell injiziert,

Digitized by Google
Original from UNIVERSITY OF CALIFORNIA
Generated on 2019-10-24 13:32 GMT / http://hdl.handle.net/2027/uc1.b3252761
Public Domain in the United States, Google-digitized / http://www.hathitrust.org/access_use#pd-us-google

meist totale Vorwölbung. Schwellung des Pharynxwulstes der Ohrtrompete. Ausgang: 1. Aufsaugung, 2. Übergang in Entzündung. Prophylaxe: Nasenbäder oder Salben während des Schnupfens; Verbot des falschen Schneuzens; Katheterismus. Behandlung: Saugbewegungen bei geschlossenem Mund und zugehaltener Nase; Ansaugen mit Katheter. Glycerineinträufelungen in den Gehörgang. Paracentese. Der Pneumosinus frontalis wurde vom Autor nur bei Erwachsenen beobachtet. Auftreten brüsk. Ätiologie wie beim Mittelohr. Kopfschmerzen; Hauthyperästhesie. Nachlassen der Schmerzen unter Bettwärme. Erhöhung beim Schneuzen. Bei Druck auf die Stirnhöhle Erleichterung. Entfernung eines Schleimpfropfes vom Kanal kann dem Zustand sofort ein Ende bereiten. Kein Fieber. Einblasen von Cocain in die Nase ist diagnostisch und therapeutisch von Bedeutung. Die Durchleuchtung mit der Furetschen Lampe ergibt ein negatives Resultat. Dauer 3—10 Tage. In der Regel Aufsaugung; selten Entzündung. Prophylaxe wie im ersten Fall. Behandlung: Heiße Umschläge, Salben, Cocaineinblasungen, Aspiration. Fröschels.

Influenzabacillen bei Erkrankungen des Ohres. Von Dr. Cäsar Hirsch. (Aus der Ohrenklinik des städt. Krankenhauses in Frankfurt a. M. [Prof. Dr. O. Voss].) (Zeitschr. f. Ohrenheilk., Bd. LXVI, H. 3 u. 4, pag. 193—210.)

Verfasser unterzieht sämtliche in der Literatur niedergelegten Bacillenbefunde bei Influenzaotitis einer strengen Durchsicht und findet, daß der größte Teil derselben einer bakteriologischen Kritik nicht standhält.

Seine 5 Fälle wurde am hygienischen Institut gemäß den Forderungen Pfeiffers untersucht, wobei stets auch der Nachweis der Hämoglobinophilie erbracht wurde.

Auf Grund seiner Untersuchungen fühlt er sich berechtigt, die Frage, ob es überhaupt eine protopathische Influenzaotitis gibt, zu bejahen, doch betont er ausdrücklich, daß bei keiner einzigen seiner bakteriologisch einwandfreien Influenzaotitiden das klinische Bild dem gewohnten charakteristischen Krankheitsbilde gleich erschienen ist.

Er hebt die interessante Tatsache hervor, daß die Pfeifferschen Stäbchen, die im Tierkörper allein nicht züchtbar sind, sehr gut gedeihen, wenn man mit der Influenzabacillenkultur zusammen eine beliebige „Ammenkultur“ einverleibt, und bringt die allgemeine Erfahrung, daß sich die Influenzabacillen so gerne im Körper von Masern-, Keuchhusten-, Scharlach- und Diphtheriekranken ansiedeln, mit der früher erwähnten Erscheinung in Zusammenhang.

Der Influenzabacillus verursacht nach Hirsch selten genuine Otitiden, ebnet aber den Boden anderen Organismen, weswegen wir es — wenn wir gewohnterweise von Influenzaotitis reden — streng genommen doch mit einer Streptokokken- etc. -Otitis bei oder nach Influenza zu tun haben.

Lawner.

Digitized by Google
Original from UNIVERSITY OF CALIFORNIA
Generated on 2019-10-24 13:32 GMT / http://hdl.handle.net/2027/uc1.b3252761
Public Domain in the United States, Google-digitized / http://www.hathitrust.org/access_use#pd-us-google

Die Durchleuchtung des Warzenfortsatzes. Von H. P. Mosher M. D. (Boston). (The Laryngoscope, Januar 1912.)

Verfasser beschreibt seinen Durchleuchtungsapparat, der ein an beiden Seiten verschlossenes Ohrspeculum darstellt; am inneren Ende ist ein kleines Fenster ausgeschnitten, dem gegenüber im Zentrum des Speculums das Licht angebracht ist. Seine Erfahrungen an 125 Patienten führen Verfasser zu folgenden Schlüssen: Die bei Durchleuchtung gewonnene Lichtzone entspricht zwei Dritteln der Fläche zellulärer Struktur und weist auf die Lage des Sinus hin. Der Warzenfortsatz ist vollständig erkrankt, wenn der schmale Lichtstreifen zwischen Spitze und Läppchen verschwindet. Das Licht durchdringt Granulationen in der Spitze leicht, im Antrum nicht, was bei chronischen Fällen von differentialdiagnostischer Wichtigkeit ist. (Verfasser berichtet einen Fall von chronischer Mittelohreiterung mit meningealen Symptomen. Durchleuchtung zeigte zelluläre Struktur mit leichtem Schatten über dem Antrum. Deshalb — und wegen negativer Lumbalpunktion — wurde zugewartet. Genesung.) In chronischen Fällen zeigte die Durchleuchtung die Ausdehnung des durch die Eiterung bedingten Sklerosierungsprozesses. Verfasser unterläßt es, die diesbezüglichen früheren Arbeiten europäischer Kollegen zum Vergleiche heranzuziehen. Glogau.

Über die Topographie des Antrum petromastoideum und den Aditus beim Erwachsenen. Von J. Ramadier. (Annales des maladies de l'oreille etc., 1913, Nr. 4.)

Es scheint, daß die Angaben über die Topographie des Antrums, so wie sie in den klassischen Lehrbüchern stehen, falsch sind. Zunächst sind die Orientierungspunkte und -Linien, die zur Aufsuchung des Antrums angegeben werden, nämlich die Crista supramastoidea, die Spina suprameatum und der obere Pol des äußeren Gehörganges alle bis auf den letzten unzuverlässig. Im allgemeinen wird die Lage des Antrums viel zu tief angegeben. Um das Antrum zu finden, denke man sich eine Horizontallinie durch den oberen Gehörgangspol gezogen. Das Antrum befindet sich dann gewöhnlich 8 *mm* oberhalb dieser Linie mit seinem Dache und ungefähr 2 *mm* unterhalb desselben mit seinem hintersten Anteil des Bodens, Der Aditus ad antrum liegt gewöhnlich $2^1/_2$ *mm* oberhalb der Linie, manchmal aber nur $^1/_2$ *mm* und wieder in anderen Fällen erreicht die Distanz 5 *mm*. Diese Zahlen sind von Wichtigkeit, wenn man an die Lage des Facialis an der Schwelle des Aditus denkt.

Lautmann.

L'anatomia eustachiana. Von Bilancioni. (Atti etc., 1912.)

Autor analysiert die die Anatomie des Ohres betreffenden Arbeiten des berühmten italienischen Anatomen, besonders die Epistel De auditus organis, aus der einzelne Stellen wörtlich zitiert werden. Nach Besprechung des historischen und polemischen Teiles der Arbeit wird auf die von Eustachius entdeckten oder am besten beschriebenen Organteile eingegangen.

Digitized by Google
Original from UNIVERSITY OF CALIFORNIA
Generated on 2019-10-24 13:32 GMT / http://hdl.handle.net/2027/uc1.b3252761
Public Domain in the United States, Google-digitized / http://www.hathitrust.org/access_use#pd-us-google

Eustachius hat gesehen und beschrieben: den Stapes, die Fenestra ovalis, den Aquäductus, die genauen Beziehungen des Octavus und des Septimus, den Austritt des Facialis aus dem For. stilomastoid., den Musculus int. mallei, die Tuba, den Gehörsand, den Modiolus, die Schneckenskalen, Ursprung und Endigung der Chorda. Die ergiebige Forschungsmethode des Eustachius brachte eine Reihe von Tatsachen und Beobachtungen, welche nicht nur die delikatesten anatomischen Fragen, sondern auch wichtige physiologische Probleme umfaßte. Eustachius begnügte sich eben nicht mit dem bloßen trockenen Befund, sondern war bestrebt, in das funktionelle Getriebe einzudringen, und dies führte ihn zur Auffindung des Tensormuskels und auf die Bedeutung der Tuba, als eines die Paukenhöhle drainierenden Organes. Der Arbeit ist je eine photographische, das Gehörorgan illustrierende Reproduktion einer Seite aus dem Werke „De corporis humani fabrica" von Vesalius und der 41. Eustachischen Tafel beigefügt. Spira.

III. Labyrinth und Hörnerv.

Vergleich zwischen den verschiedenen Methoden der Hörübungen. (Valeur comparée des methodes de developpement de l'audition par les exercices acoustiques.) Von Ranjaud. (Paris Medical, 1912, Nr. 51.)

Alle Übungsmethoden, die dazu bestimmt sind, das Gehör der Erkrankten wieder zu beleben, benutzen den adäquaten Reiz, das ist den Ton. Während Urbantschitsch hierzu die menschliche Stimme vorgeschlagen hat, haben andere in Erkenntnis der zahlreichen Nachteile dieser sonst rationellen Methode (Ermüdbarkeit, unzulängliche Intensität) behufs Produktion des Tones ihre Zuflucht zum Phonographen genommen (Dussaud) oder zum Elektrophon (Zund-Burguet). Andere wieder benutzen Stimmgabeln (Natier). Allen diesen Methoden liegt der gemeinsame Fehler zugrunde, daß die Intensität des erzeugten Tones sich nicht kontrollieren läßt, infolgedessen man nicht weiß, ob der Pat. tatsächlich gebessert wird. Hingegen sind die Sirenen, deren sich Marage bedient, imstande, echte Luftschwingungen zu erzeugen, ohne Mitschwingen des Apparates, daher Vokaltöne zu erzeugen, die sich denen der menschlichen Stimme am meisten nähern. Außerdem ist die Intensität derselben mathematisch bestimmbar, so daß sie den allergenauesten Akumeter darstellen. Das sind die Gründe, die Ranjand bestimmen, in den Sirenen von Marage das beste Mittel zu sehen, mit dem die methodischen Vorübungen angestellt werden sollen. (Vide auch: Ranjard, La surdité organique, 1912.) Lautmann.

Kritisches zur Verkürzung der Knochenleitung bei normalem Gehör. Von Herzog (München). (Münchener med. Wochenschr., 60. Jahrg., Nr. 1.)

Nach Wanner u. a. soll eine Verkürzung der Knochenleitungsdauer für Stimmgabeltöne bei beiderseitig normalem Gehörorgan charakteristisch sein für pathologische Veränderungen der Schädelkapsel oder ihres Inhaltes. Herzog hält dem zunächst entgegen, daß, um normales Gehör nachzuweisen,

Digitized by Google
Original from UNIVERSITY OF CALIFORNIA
Generated on 2019-10-24 13:32 GMT / http://hdl.handle.net/2027/uc1.b3252761
Public Domain in the United States, Google-digitized / http://www.hathitrust.org/access_use#pd-us-google

Flüstersprache auf wenigstens 8 *m* bei Jugendlichen geprüft werden müsse, nicht bloß auf 7 *m* Entfernung, wie Wanner es tat; ferner zeigt er an der Hand dreier Fälle, daß trotz Verwachsung von Dura und Knochen die Knochenleitung über dem befallenen Bezirk unverändert sein und daß ein andermal nach schweren Traumen eine Verlängerung der Leitung resultieren kann. Er gelangt auf Grund seiner Nachuntersuchungen zu folgenden zusammenfassenden Schlußsätzen: 1. Der Symptomenkomplex „Verkürzung der Knochenleitung bei normalem Gehör" ist weder pathologisch-anatomisch noch klinisch genügend begründet. 2. Verkürzung der Knochenleitungsdauer vom Scheitel (für tiefe Stimmgabeln — A) mag nach Schädeltraumen vorkommen. Bei ihrer diagnostischen Verwertung für intrakranielle Erkrankungen, insbesondere in Fällen mit mangelnden objektiven Symptomen des Zentralnervensystems, ist äußerste Vorsicht geboten, da:

a) derartige Verkürzungen der Leitungsdauer nach kürzerer oder längerer Zeit vollkommen verschwinden können, so daß normale Knochenleitung nachweisbar ist;

b) die Verkürzung der Knochenleitung ein Frühsymptom einer Erkrankung des inneren Ohres (labyrinthäre Schwerhörigkeit) darstellen kann.

Reinhard.

Wirkungen des Salvarsans auf das innere Ohr. Von Botella. (Boletin de laringologia, Juli—Dezember 1912.)

Man soll sich hüten, das Salvarsan als eine Therapia sterilisans zu betrachten; diese irrtümliche Auffassung veranlaßt Pat. und Ärzte, jede andere Behandlung zu verlassen, und lullt sie in ein unberechtigtes Vertrauen; das Verzichten auf jede Behandlung begünstigt das Eintreten facialer und auditiver Komplikationen. Man darf keine Salvarsaninjektion vornehmen, ehe man eine genaue Untersuchung des Ohres angestellt; in keinem Falle darf man die Injektion bei Pat. vornehmen, welche eine frische Läsion des Acusticus in irgend einer seiner beiden Äste darbieten. Menier.

Ein einfacher Labyrinthkühler. Von Dr. H. J. L. Struycken (Breda). (Zeitschr. f. Ohrenheilk., Bd. LXVIII, H. 1.)

Zur klinischen Untersuchung des Labyrinths in Fällen, wo das Spritzen nicht zu empfehlen ist, und zur genaueren Messung der Wärmemenge, welche der Umgebung des Labyrinths entnommen wird, hat Struycken einen einfachen Apparat angegeben, der aus einem sehr dünnwandigen, metallenen Trichterchen mit rechteckig daran befestigtem geschlossenen Röhrchen besteht. Letzteres ist mit Ausnahme des äußeren, 1 *cm* langen Endes von einer dünnen Kautschukhülle umgeben. Nachdem das Röhrchen so tief als möglich in den Gehörgang eingeführt worden, wird die Kautschukumhüllung mit Lanolin eingefettet, um den Gehörgang nach außen abzuschließen.

Generated on 2019-10-24 13:32 GMT / http://hdl.handle.net/2027/uc1.b3252761
Public Domain in the United States, Google-digitized / http://www.hathitrust.org/access_use#pd-us-google
Digitized by Google
Original from UNIVERSITY OF CALIFORNIA

Die Wärmeentziehung erfolgt durch die schnelle Verdunstung von 1 cm^3 einer Mischung (2 Teile Chloratum aethylic. und 1 Teil Äther), deren Siedepunkt bei 18° C liegt; nach Radikaloperation tritt nach $^1/_2$—1 Minute Nystagmus auf, bei normalem Trommelfell nach längstens 3 Minuten.

Die Bestimmung der entzogenen Wärmemenge geschieht mit Zuhilfenahme der Troutonschen Formel und ist im Original nachzusehen.

Lawner.

L'uso del Salvarsan nella pratica oto-rino-laringojatrica. (Die Anwendung von Salvarsan in der oto-rhino-laryngologischen Praxis.) Von Bilancioni. (Atti etc., 1912.)

Nach einer Darstellung der Geschichte und der Prinzipien der Chemotherapie und der mannigfaltigen Wirkungen der Arsenpräparate bei verschiedenen Infektionskrankheiten teilt Bilancioni 36 Fälle von Erkrankungen der Ohren, der Nasen-, Mund- und Rachenhöhle, des Larynx und des Oesophagus mit, die mit Salvarsan durch Injektion von 0·50—0·60 in die Glutäalgegend behandelt worden sind. Beschreibung der angewandten Methode und der beobachteten Reaktionsbeschreibungen.

Die 3 Fälle, welche das Ohr betreffen, sind:

1. Otit. med. catarrhalis, dann Lues mit Merkur und Jod behandelt, dann Ohrenrauschen, Schwindel und Symptome von Otitis interna. Nach 606-Injektion Heilung.

2. Lues vor 10 Jahren, unregelmäßig behandelt. Seit 4 Wochen Labyrinthitis rechts. Injektion von 606, keine Besserung.

3. Lues vor 2 Jahren, frequente Merkurbehandlung. Seit einigen Monaten Zeichen von Otosklerose. Nach 606-Injektion Besserung der subjektiven Symptome.

Sehr gute Resultate wurden auch bei luetischen Erkrankungen der anderen Organe erhalten. Ernste Folgen, Abscesse, Nekrose, Neurotropismus u. dgl., waren in keinem Falle zu beklagen. Personen mit irgendwelchen sonstigen organischen (Lungen-, Nieren-, Herz-) Erkrankungen wurden von dieser Behandlung ausgeschlossen. Verfasser kommt zum Schlusse, daß dieses Mittel, ohne eine Panacee zu sein, doch unstreitig große Vorteile besitzt, wenn auch seine Applikation manchmal wiederholt werden muß. Spira.

Fisio-psicologia dei sordomuti. (Die Physiopsychologie der Taubstummen.) Von Prof. Ferreri (Rom). (Atti etc., 1912.)

Autor bekämpft die Mängel des veralteten Systems der in Italien bestehenden, gleichsam ein Asyl für Invalide bildenden Taubstummenanstalten und plädiert für eine gründliche Reform derselben. Er verlangt eine wissenschaftlich-pädagogische Ausbildung der Taubstummenlehrer und die Mitwirkung eines in der Pädagogie und Psychologie ausgebildeten Ohrenarztes. Lehrer und Arzt haben nicht nur Taube von Schwerhörigen zu unterscheiden, sondern

Digitized by Google
Original from UNIVERSITY OF CALIFORNIA
Generated on 2019-10-24 13:32 GMT / http://hdl.handle.net/2027/uc1.b3252761
Public Domain in the United States, Google-digitized / http://www.hathitrust.org/access_use#pd-us-google

auch verschiedene Formen mangelnder Intelligenz und nervöser Anomalien zu erkennen und entsprechend zu behandeln. Zur Entwicklung der Sprache gehören außer dem Gehör auch gewisse cerebrale Prozesse, die von Intelligenz, Erziehung usw. abhängen. Der Mangel passender Erziehungsmethoden bewirkt, daß viele kongenitale Schwerhörige taub und taubstumm werden.

Wie bei Normalen Gesicht und Gehör nur durch Übung sich entwickeln, so kann bei Hörspuren durch entsprechende Übungen Besserung erreicht werden. Die Beschränkung der Aufnahme in den Taubstummenanstalten auf das siebente Lebensjahr bewirkt, daß bei im zarten Alter ertaubten Kindern Hörreste, Hörzentren und corticale Sprachzentren und andere Fähigkeiten, wie Aufmerksamkeit, Gedächtnis usw., unentwickelt bleiben und bei vielen Kindern heilbare Ohrenkrankheiten durch Vernachlässigung zu bleibender Taubheit und zu Taubstummheit führen. Spira.

IV. Otochirurgie.

A propos d'une méningite consécutive a un évidement. Faut-il ouvrir la fosse cérébelleuse dans les labyrinthites suppurées? Par Henri Aboulker (Alger) (Annales des maladies de l'oreille 1911, 10e Livraison.)

Während die französischen Otiater die isolierte Labyrinthoperation billigen, lehren deutsche Autoren, wie Neumann und Alexander, die gleichzeitige Eröffnung der hinteren Schädelgrube. Aboulker berichtet über eine 12jährige Pat. mit chronischer beiderseitiger Mittelohreiterung. Mastoiditis links. Umschläge. Besserung. Adenotomie. Nach einigen Wochen neuerdings Mastoiditis mit schweren Labyrinthsymptomen; schwankendes Befinden während mehrwöchentlicher Beobachtung.

6. XII. 1910: Schwellung über dem Warzenfortsatz; spontaner Nystagmus nach rechts, auch beim Blick geradeaus. Bei Drehung nach links kein Nystagmus, desgleichen nicht bei Spülung. Taubheit links.

Am 10. XII. Aufmeißelung. Abends 39°, Nackenstarre, Kernig. Die Lumbalpunktion ergibt eine sehr trübe Flüssigkeit.

Am 12. XII. Eröffnung der hinteren Schädelgrube und Labyrinthoperation. Fistel des vorderen Kanales. Daraufhin leichte Besserung.

Am 14. XII. 40·8°. Exitus.

Der Autor kommt zu folgenden Schlüssen: Vor jeder Operation bei chronischer Otitis sollen die Labyrinthproben ausgeführt werden und ebenso die Lumbalpunktion (!). Auch bei klarem Punktat soll man die Dura des Kleinhirns inspizieren. Bei trübem Punktat soll man zwischen Enthalten von jedem Eingriff oder Eröffnung der Schädelhöhle wählen. Dabei beobachte man die Symptome: sind sie progredient, so muß man sich zur Operation entschließen. Das ideale Instrument ist die Fraise.

Wir müssen dem Standpunkte des Autors widersprechen. Wohl soll vor jeder Operation, aber nicht nur bei chronischer Eiterung, das Labyrinth ge-

Digitized by Google
Original from UNIVERSITY OF CALIFORNIA
Generated on 2019-10-24 13:32 GMT / http://hdl.handle.net/2027/uc1.b3252761
Public Domain in the United States, Google-digitized / http://www.hathitrust.org/access_use#pd-us-google

nauestens untersucht werden. Denn auch akute Eiterungen können das Labyrinth infizieren. Die Statistik der Klinik Urbantschitsch lehrt zur Genüge, daß die einzeitige Mittelohr- (eventuell Antrum-) und Labyrinthoperation bei allen Fällen von Eiterung mit Affektion des Labyrinths die besten Erfolge zeitigt. Wenn man erst auf meningitische Erscheinungen wartet, so ist die Prognose sicherlich ungünstiger. Von keiner Seite aber ist bisher geraten worden, sogar bei meningitischen Symptomen noch zuzuwarten. Fröschels.

Über einen Fall von Meningitis purulenta beim Neugeborenen infolge rechtsseitiger Mittelohrentzündung. (Aus dem Institut für Hygiene und experimentelle Pathologie [Prof. Dr. Bonhoff] und der Universitäts-Frauenklinik zu Marburg [Prof. Dr. Zangemeister].) Von Prof. Dr. H. Bonhoff und Prof. Dr. P. Esch.) (Zeitschr. f. Geburtsh. u. Gynaek., 1912, XXXIII, Bd. 70.)

Ein tief asphyktisch zur Welt gekommenes Kind, dessen Luftwege erst durch den Trachealkatheter freigemacht werden mußten, eher weitere Maßnahmen zur Wiederbelebung vorgenommen werden konnten, geht am 14. Lebenstage an einer Meningitis purulenta zugrunde. Schon in den ersten vier Tagen ist es unruhig und wimmert fortgesetzt; später wird Hypotonie der Extremitätenmuskulatur, der Rückenmuskulatur, leichte, gekreuzte Facialisparese konstatiert; am 9. Lebenstage stellen sich tonische Krämpfe ein, gleichzeitig ein hoher Temperaturanstieg, und unter zunehmenden klonischen Krämpfen tritt der Exitus ein.

Die Sektion zeigt neben den eitrigen, fibrinösen Massen an der ganzen Konvexität des Gehirnes eine totale eitrige Einschmelzung des Mittelohres und zähen Eiter im rechten inneren Ohr. Nasenhöhle, Siebbeinzellen, Nabelgefäße, Pharynx und Tonsillen normal.

Die genauen bakteriologischen Untersuchungen lassen annehmen, daß der die Entzündung im Ohre und an den Meningen verursachende Bacillus zur Gruppe der Kapselbakterien zu rechnen ist.

Vom klinischen Standpunkt sei die Annahme gerechtfertigt, daß die Infektion entweder während oder sofort nach der Geburt zustande gekommen sein muß, da schon am 5. Lebenstage im Lumbalpunktat entzündliche Produkte nachgewiesen werden konnten. Während der Geburt kann infolge der vorzeitigen Atembewegungen Fruchtwasser und Vaginalschleim durch die Tube in das Mittelohr aspiriert werden, sofort post partum aber liegt die Möglichkeit einer Infektion vor durch die Aspiration von verunreinigtem Badewasser bei den Wiederbelebungsversuchen oder durch die Einführung von Keimen mit dem Trachealkatheter, oder mit den Fingern und durch die folgende Aspiration in das Mittelohr infolge der schnappenden, tiefen Atemzüge.

Auf Grund dieses Falles und des Studiums der Literatur lenken die Verfasser die Aufmerksamkeit bei Sektionen Neugeborener auf die Erkrankungen des Mittelohrs, die häufiger vorzukommen scheinen, als allgemein angenommen wird. Lawner.

Digitized by Google
Original from UNIVERSITY OF CALIFORNIA
Generated on 2019-10-24 13:33 GMT / http://hdl.handle.net/2027/uc1.b3252761
Public Domain in the United States, Google-digitized / http://www.hathitrust.org/access_use#pd-us-google

Welche Trepanationsmethode des Labyrinths soll man vorziehen? Von R. Botey. (Archives Internationales de laryngologie, 1912, Tome XXXIV, Nr. 2.)

Da Botey einer der ersten war, die nach Hinsberg die Labyrinthoperationen ausgeführt hat, so glaubt er ein Anrecht darauf zu haben, die verschiedenen empfohlenen Methoden kritisch zu beleuchten. Im allgemeinen werden empfohlen: 1. die Methode von Neumann, die besser die Methode von Jansen genannt werden soll. Diese Methode ist eine Ausnahmsmethode und nur empfehlenswert, wenn endokranielle Komplikationen bestehen oder der sogenannte Trautmannsche Winkel zu enge ist. 2. Die Methode von Bourguet, die sehr schwer ist und eine wahre Meisterschaft der operativen Technik voraussetzt. 3. Die Methode von Hautant, die in Frankreich viel geübt wird, aber ebensowenig mehr von Botey empfohlen wird wie 4. die Methode von Botey. Es bleibt also hauptsächlich 5. die Methode von Ruttin, die als das Normalverfahren zu betrachten ist. Die Schlußfolgerungen, die Botey aus einer äußerst kurzen Abhandlung zieht, dürften nicht sämtlich zutreffen. Sie sind der Reihe nach folgend: 1. Man soll niemals den äußeren Bogengang oberhalb des ovalen Fensters öffnen, um nicht den Facialis zu verletzen. 2. Bei auf den Vorhof, Schnecke oder äußeren Bogengang beschränkter Eiterung soll man niemals eine partielle Eröffnung des Labyrinths vornehmen wegen Gefahr, daß der unvollständig drainierte Eiter nicht in die hintere Schädelgrube dringt. Es ist angezeigt, in solchen Fällen erst die Radikaloperation zu machen. Bleibt dann das Labyrinth noch immer reaktionslos, dann macht man die totale Labyrinthektomie. 3. In allen totalen diffusen Eiterungen des Labyrinths soll man die Methode von Ruttin ausführen, ausgenommen, wenn der Trautmannsche Winkel sie nicht gestattet oder eine Kleinhirnkomplikation besteht. 4. Jeder Labyrinthoperation muß eine breite Eröffnung der Mittelohrräume mittelst Meißel vorausgehen, während die Labyrinthoperation mittelst der elektrischen Fräse gemacht werden soll. 5. Jedes Labyrinth, das nicht reagiert, muß eröffnet werden, wenn man auch das Vorhandensein von Eiter in demselben nicht nachweisen kann, weil, wenn man sich mit der Aufmeißelung der Mittelohrräume begnügt, man eine Meningitis erleben kann. Dies ist um so mehr zu empfehlen, weil die Labyrinthektomie immer gut vertragen wird und wir kein Mittel besitzen, zu entscheiden, ob das Labyrinth Eiter, Granulationen oder fibröses Gewebe enthält. 6. Für die gewöhnlichen Fälle muß man der Methode von Ruttin den Vorzug geben. Wenn cerebrale Komplikationen bestehen oder der Platz hinter dem Facialiswulst mangelt, dann muß man die Methode Jansens wählen, die man die Methode Neumanns nennt.

Lautmann.

Un caso di necrosi della rocca petrosa. (Ein Fall von Nekrose des Felsenbeins.) Von Mancioli. (Atti etc., 1912.)

Pat., 51 Jahre alt, leidet seit 1908 an linkseitiger Otorrhöe und Gesichtslähmung. Am 12. III. 1912 nach einer leichten Influenza Exacerbation,

Digitized by Google
Original from UNIVERSITY OF CALIFORNIA
Generated on 2019-10-24 13:33 GMT / http://hdl.handle.net/2027/uc1.b3252761
Public Domain in the United States, Google-digitized / http://www.hathitrust.org/access_use#pd-us-google

heftige Schmerzen, Schwellung der Warzengegend. (Fieber 39—40°.) Seitdem oft Benommenheit des Sensoriums, Delirien. Am 1. IV. findet man abundante Eiterung, Verengerung des äußeren Gehörganges, Warzengegend infiltriert, schmerzhaft, Facialislähmung, komplette Taubheit. Nach Ablösung des Periost findet sich ein Teil des Warzenfortsatzes in einen schwärzlichen Brei umgewandelt, der Rest nekrotisch. Nach Entfernung eines sehr großen Sequesters entleert sich ein reichlicher Eßlöffel voll höchst fötiden Eiters. Die bloßliegende, pulsierende Dura begrenzte den subduralen Absceß, dessen untere Wände das entfernte nekrotische Felsenbein gebildet hatte. Glatte Heilung.

Spira.

Personalien und Notizen.

Der **XII. Fortbildungskursus für Spezialärzte** findet in Jena vom 28. Juli bis inklusive 2. August 1913 mit dem bisherigen Programm statt. Maximale Teilnehmerzahl 15. Assistenten deutscher Kliniken honorarfrei. Nähere Auskunft durch Professor Brünings in Jena.

III. internationaler Kongreß für Gewerbekrankheiten Wien 1914. Der Kongreß wird im September 1914 stattfinden.

Alle jene Herren, in deren Arbeits- und Forschungsgebiet die Kongreßthemen fallen, werden gebeten, sich an den Arbeiten des Kongresses durch Mitteilung neuer Beobachtungen und neuer Untersuchungsergebnisse zu beteiligen und die beabsichtigten Vorträge baldmöglichst anzumelden.

Die Herren Vortragenden werden gebeten, ihre Vorträge, in Maschinschrift geschrieben, bis spätestens Februar 1914 einzusenden.

Es wird geplant, mit dem Kongreß eine Ausstellung zu verbinden, in der in möglichst erschöpfender Weise alles, was auf Entstehung, Verhütung und Klinik der Gewerbekrankheiten Bezug hat, sowie überhaupt der gesamte Einfluß der Berufsarbeit auf den Organismus (mit Ausschluß der Unfallsgefahr und ihrer Verhütung) zur Darstellung gelangen soll.

Der siebente Punkt der Tagesordnung umfaßt die „Schädigungen des Gehörs durch den gewerblichen Betrieb". Für dieses Kapitel haben bisher Vorträge angemeldet: Alt (Wien), Siebenmann (Basel), für die Deutsche Otologische Gesellschaft Wittmaack (Jena), Voss (Frankfurt a. M.) und Peyser (Berlin), schließlich die Österreichische Otologische Gesellschaft. (Vorträge, die im Rahmen letzterer Gesellschaft gehalten werden, sind an Dr. Ernst Urbantschitsch [Wien] anzumelden.)

Ordentliche Mitglieder des Kongresses können alle jene Personen und Körperschaften werden, die sich für das Studium der Gewerbekrankheiten und das Studium der Einwirkung der Berufsarbeit auf den Organismus interessieren. Der Mitgliedsbeitrag beträgt 25 Kronen (= 25 Francs = 20 Mark).

Nähere Auskünfte erteilt der Generalsekretär Dozent Dr. Teleky, Wien, IX., Türkenstraße 23.

Für den wissenschaftlichen Teil verantwortlicher Redakteur: **Dr. E. Urbantschitsch, Dr. H. Marschik.**
Herausgeber, Eigentümer und Verleger: **Urban & Schwarzenberg.**

Druck von Gottlieb Gistel & Cie., Wien, II., Münzgasse 6.

Digitized by Google
Original from UNIVERSITY OF CALIFORNIA
Generated on 2019-10-24 13:33 GMT / http://hdl.handle.net/2027/uc1.b3252761
Public Domain in the United States, Google-digitized / http://www.hathitrust.org/access_use#pd-us-google

MONATSSCHRIFT FUR OHRENHEILKUNDE
UND
LARYNGO-RHINOLOGIE.

XLVII. Jahrg. 1913. 7. Heft.

Nachdruck verboten.

Otologischer Teil.

Original-Artikel.

Die Otosklerose und ihre Beziehungen zur Tuberkulose.

Von Prof. **G. Gradenigo**-Turin.

(Übersetzt von Dr. E. Rimini-Triest.)

Da die Untersuchungen über die Histopathologie der Otosklerose, trotzdem sie in der letzten Zeit fleißig fortgesetzt wurden, zu keinem endgültigen Resultat geführt haben, so ist es Sache der Klinik, die Pathogenese dieser Ohrerkrankung zu erörtern. Heutzutage kennen wir genau die charakteristischen Veränderungen in den Knochen und den Gelenken, ihre Deutung ist aber eine unsichere, da einige Autoren dieselben als Ausdruck eines primären Erkrankungsprozesses im Knochen selbst halten, andere dagegen dieselben als Folge von Erkrankung der Mittelohrschleimhaut auffassen, während andere endlich dieselben als trophische Störung infolge von primären Veränderungen der nervösen Elemente des Labyrinthes ansehen.

Die Klinik ermöglicht es nun heute festzustellen, daß unter dem Namen von Otosklerose verschiedene Erkrankungen zusammengeworfen werden, von denen nur einige charakteristische funktionelle Störungen gemeinsam haben.

Es ist nun die Annahme gerechtfertigt, daß in der Zukunft vervollkommnete Untersuchungsmethoden uns in den Stand setzen werden, die verschiedenen Erkrankungen auch in funktioneller Hinsicht zu unterscheiden. Bis jetzt kann eine solche Unterscheidung nur mit Hilfe klinischer Elemente, besonders ätiologischer und symptomatischer Natur, gemacht werden.

Eine erste Kategorie, auf die ich[1]) selbst vor einigen Jahren aufmerksam gemacht habe, ist an die hereditäre Spätsyphilis gebunden, und was die Pa-

[1]) Gradenigo, Ital. Arch. f. Otol., Bd. VII, 1894, pag. 478, und Vortrag in der 66. Versammlung deutscher Naturforscher, Wien, September 1894.

Digitized by Google
Original from UNIVERSITY OF CALIFORNIA
Generated on 2019-10-24 13:33 GMT / http://hdl.handle.net/2027/uc1.b3252761
Public Domain in the United States, Google-digitized / http://www.hathitrust.org/access_use#pd-us-google

thogenese derselben anbetrifft, so ist sie der sogenannten tiefen Schwerhörigkeit ähnlich, welche einen Teil der bekannten Hutchinsonschen Trias darstellt; sie stellt auch eine leichte Form derselben dar.

Ich unterschied auch zwei andere Kategorien[1]), von denen die eine in engem Zusammenhang mit der Tuberkulose steht, während die andere, die par excellence erblich ist, sich an arthritische Erscheinungen, an degenerative Prozesse im Körper und an trophische Störungen anschließt.

Nun bin ich aber auf Grund klinischer Beobachtung der letzten Jahre geneigt, diese beiden Arten von Otosklerose als eine einheitliche Form aufzufassen, bei welcher die Tuberkulose eine größere Rolle spielt, als man früher geglaubt hat. Wenn wir aber bei den Familien der an Otosklerose leidenden Pat. Nachforschungen über das Vorhandensein von Tuberkulose anstellen, welche wohl nicht bei allen Fällen systematisch gemacht werden, so sind wir über deren Häufigkeit erstaunt. Gewöhnlich ist einer oder mehrere der Geschwister des Pat. an Lungentuberkulose oder nach langer chronischer verdächtiger Krankheit gestorben; ein anderesmal ist einer der Eltern auch in vorgerücktem Alter an einer Lungenaffektion mit chronischem Verlauf gestorben; öfters findet man Lungen- oder Darmtuberkulose, ferner schwere Formen von chirurgischer Tuberkulose bei den Verwandten in aufsteigender Linie unseres Pat. Bei anderen Fällen sind wir zur Annahme von Tuberkulose in der Familie des Pat. durch die verschiedenen Todesfälle bei den Geschwistern des Pat., oder durch die im frühesten Kindesalter unter meningitischen Symptomen bei den Geschwistern stattgefundenen Todesfälle berechtigt. Selten dagegen finden wir tuberkulöse Erscheinungen bei dem Kranken selbst: wenn die spezifische Infektion bei den tuberkulösen Pat. das Ohr betrifft, finden wir das Vorhandensein der klassischen, durch Eiterung komplizierten oder der unkomplizierten Tuberkulose des mittleren oder inneren Ohres vor.

Bei einigen meiner an Otosklerose leidenden Pat. aber, die das 40. Jahr überschritten hatten, konnte ich feststellen, daß sie in ihrer Kindheit an Lungenkrankheiten mit Hämoptoe laboriert hatten. Häufig findet man auch bei den Verwandten in aufsteigender Linie unserer Kranken außer Tuberkulose auch mehr oder weniger sichere Zeichen von Syphilis vor, und man kann auch bei einem der Großeltern mit Sicherheit das Vorhandensein von Lues feststellen. Es handelt sich in diesen Fällen um eine Art von Symbiose zwischen Syphilis und Tuberkulose milderer Form.

Solche Feststellungen sind überaus schwer, und das ist vielleicht der Hauptgrund, weshalb die wichtige Rolle, welche die Tuberkulose bei der Pa-

[1]) Ital. Lehrbuch der Chirurgie, Verlagsbuchhandlung Vallardi, Bd. III, H. 2, pag. 383.

Digitized by Google
Original from UNIVERSITY OF CALIFORNIA
Generated on 2019-10-24 13:33 GMT / http://hdl.handle.net/2027/uc1.b3252761
Public Domain in the United States, Google-digitized / http://www.hathitrust.org/access_use#pd-us-google

thogenese der Otosklerose spielen kann, nicht genügend klar gestellt worden ist, da einige Autoren sich darauf beschränken, nur die erblichen otitischen Erscheinungen zu würdigen. Unser Kranker, der im allgemeinen einer guten Gesundheit genießt, zögert aus einem falschen Schamgefühl das Vorhandensein von Tuberkulose in seiner Familie zuzugeben, oder wenn er manchmal durch die Zeugenschaft dritter Personen dazu gezwungen ist, so bemüht er sich, den Anschein zu erwecken, daß die Tuberkulose seiner Verwandten individuellen zufälligen Ursachen, wie Strapazen zuzuschreiben sei. Es ist wohl richtig, wenn man annimmt, daß die Kranken selbst, die uns konsultieren, manchmal das Vorhandensein von Tuberkulose in ihrer Familie nicht kennen, weil ihnen aus einem falschen Mitgefühl die wahre Todesursache ihrer Verwandten verborgen worden ist.

In einer gewissen Anzahl von Fällen sind auch die gewissenhaftesten Nachforschungen nicht imstande, die familiäre Tuberkulose zu entdecken; für eine gewisse Anzahl von diesen aber können wir wegen des Mangels an positiven Daten den Einfluß der Tuberkulese auf die Ohrerkrankung nicht ausschließen, auf dieselbe Weise wie wir nicht selten das Auftreten von Tuberkulose der inneren Organe, zum Beispiel der Meningitis bei Personen feststellen, bei denen es nicht möglich ist, den Ursprung der Infektion nachzuweisen; bei anderen Fällen bestehen bei unseren Kranken Erscheinungen von Skrophulose oder Lymphatismus. Es ist bekannt, daß die histopathologischen Veränderungen, die heutzutag als charakteristisch für die Otosklerose anerkannt sind, aus Neubildung von Knochengewebe bestehen, welcher ein Resorptionsprozeß folgt, so daß umschriebene Herde von Osteoporose zurückbleiben. Solche Herde sind gewöhnlich in der knöchernen Labyrinthkapsel zerstreut und anfangs vorwiegend am vorderen Rande des ovalen Fensters lokalisiert, wodurch es gewöhnlich zur Ankylose der Stapesplatte kommt. Es ist denkbar, daß gleiche Veränderungen auch im Knochengewebe der Gehörknöchelchen und der Mittelohrwände und auch bei anderen Gesichtsknochen vorkommen. Obwohl solche Veränderungen von einzelnen konstatiert worden sind, so müssen doch diesbezügliche weitere Nachforschungen angestellt werden. Wenn eine solche Lokalisation von den Autoren nicht häufiger erwähnt wird, so kann dies der Methode der histologischen Untersuchung zugeschrieben werden, weil, wie man aus den meisten Präparaten, die den einschlägigen Arbeiten beigegeben sind, entnehmen kann, meist die konstituierenden Elemente des Mittelohres abgetragen wurden, um dünnere Knochenschnitte zu erhalten.

Poncet und Leriche haben seit längerer Zeit unsere Aufmerksamkeit auf knöcherne Veränderungen der Gelenke hingewiesen, welche mit Tuberkulose wohl zusammenhängen, aber nicht mehr ausschließlich spezifisch sind: die einschlägige Literatur ist in den letzten Jahren besonders durch die Schule von Lyon bereichert worden, und man kann annehmen, daß, abgesehen von

Digitized by Google
Original from UNIVERSITY OF CALIFORNIA
Generated on 2019-10-24 13:33 GMT / http://hdl.handle.net/2027/uc1.b3252761
Public Domain in the United States, Google-digitized / http://www.hathitrust.org/access_use#pd-us-google

einigen Übertreibungen, die jede neue Lehre begleiten, die wichtigsten Tatsachen, die von den zwei französischen Autoren vorgebracht worden sind, vollständig bestätigt worden sind. Bei den von Poncet und Leriche beschriebenen Krankheitsformen handelt es sich um einen mitigierten tuberkulösen Prozeß, welcher keine objektiven spezifischen Merkmale, sondern gewöhnliche entzündliche Erscheinungen darbietet. Wie ganz richtig ein Mitarbeiter von Poncet, L. Dohr[1]) bemerkt, hätte wahrscheinlich niemand, wenn man bei der pathologischen Anatomie der Syphilis nur jene Veränderungen als spezifisch annimmt, bei denen die Spirochaeten als Erreger und die Gumma als histologisches Element findet, den syphilitischen Ursprung der Tabes vermuten können. Es handelt sich also um eine rein entzündliche Tuberkulose, welche hauptsächlich durch eine anormale Gefäßneubildung des knöchernen, des knorpeligen, fibrösen und Fettgewebes, und durch eine Entzündung der Außen- und Innenwand der neugebildeten Gefäße charakterisiert ist. Es handelt sich also um eine tuberkulöse Form von Rheumatismus, welche an dem infektiösen Pseudorheumatismus angeschlossen werden kann. In anatomisch-pathologischer Hinsicht unterscheiden Poncet und Leriche einen akuten, subakuten und chronischen tuberkulösen Rheumatismus. Zu dem letzten, welcher für die Pathogenese der Otosklerose einzig und allein in Betracht genommen werden darf, gehören folgende Formen:

A. Eine atrophische Form mit

1. Osteoporose,
2. deformierender Polyarthritis,
3. dislozierenden, meistens die Ligamente betreffenden Formen.
4. lokalisierter, monoartikulärer Form.

B. Eine plastische, hyperostosierende Form mit

1. trockener Arthritis,
2. ankylosierender Arthritis.

Es ist hier nicht der Ort, den Wert einer solchen Klassifikation einer Kritik zu unterziehen, oder zu prüfen, an welche Form von einem solchen tuberkulösen Rheumatismus die knöchernen und artikulären Veränderungen, welche für die Otosklerose als charakteristisch gehalten werden, angeschlossen werden können. Die pathologische Histologie des Knochengewebes ist ein noch unklares und schwieriges Gebiet, und wie der Autor der jüngsten Arbeit über die Otosklerose, Manasse[2]), richtig bemerkt, wird die Richtigkeit dieser An-

[1]) Bei Poncet und Leriche, Rhumatisme tuberc., Paris 1909, pag. 106.

[2]) P. Manasse, Die Ostitis chronica metaplastica der menschlichen Labyrinthkapsel. Wiesbaden 1912, pag. 2.

Digitized by Google
Original from UNIVERSITY OF CALIFORNIA
Generated on 2019-10-24 13:33 GMT / http://hdl.handle.net/2027/uc1.b3252761
Public Domain in the United States, Google-digitized / http://www.hathitrust.org/access_use#pd-us-google

nahme am besten erkannt, wenn man das alte Werk von Recklinghausen über die Rachitis und die Osteomalacie konsultiert. Dieser berühmte Autor hat nur nach zwanzigjähriger Arbeit die Ergebnisse seiner einschlägigen Untersuchungen veröffentlicht, er hat eine Menge von neuen Begriffen und Namen schaffen müssen, und er ist nicht imstande gewesen, verschiedene Probleme zu lösen, obwohl er über ein ausgiebiges, von zahlreichen Autoren bis in die kleinsten Details studiertes Material verfügt hatte.

Die osteoporotischen Veränderungen in der Labyrinthkapsel, welche die Fixation und die Verschiebung des Steigbügels zur Folge haben, dürfen anscheinend an den krankhaften Veränderungen der Kategorie A angeschlossen werden.

Auch bei den an Otosklerose leidenden Pat., wie bei den Kranken von Poncet und Leriche, handelt es sich nicht um eine eigentliche durch Bacillen bedingte und durch Caseose charakterisierte tuberkulöse Infektion, sondern es handelt sich um eine milde Form von Tuberkulose, die nur entzündliche Erscheinungen darbietet, welche nicht einmal durch die Tuberkulinreaktion nachweisbar ist (in dieser Hinsicht müßten noch weitere ausgedehnte Untersuchungen angestellt werden): sie zeichnet sich praktisch durch eine besondere Labilität der Gewebe und durch eine mangelhafte Widerstandskraft des Organismus oder einzelner Organe gegen die gewöhnlichen krankhaften Ursachen aus. Auch bei dieser Form aber spielt die Heredität dieselbe große Rolle, die sie im ganzen Problem der Tuberkulose spielt. In einer gewissen Anzahl von Pat., die an Otosklerose leiden, bestehen, wie ich schon bemerkt habe, verschiedene Störungen arthritisch-rheumatischen Ursprunges, solche arthritische Erscheinungen aber werden gewöhnlich durch die Behandlung mit Salicylpräparaten nicht beeinflußt, während sie durch eine Jodbehandlung gebessert werden, eine Tatsache, die bedeutungsvoll ist und unsere Fälle mit denjenigen von Poncet und Leriche in Zusammenhang bringen. Auch die französischen Autoren legen auf diese Tatsache Gewicht, da sie dieselbe als charakteristisch für den tuberkulösen Rheumatismus halten.

Die mangelhafte Widerstandskraft des Organismus, besonders der oberen Luftwege bei unseren Kranken, erklärt das häufige Vorkommen von adenoiden Vegetationen bei denselben: der Adenoidismus stellt in der Tat eine Insuffizienz der Abwehrmittel der Nasen- und Rachenschleimhaut gegen äußere pathogene Keime dar, welche den verschiedensten Ursachen zugeschrieben werden kann. Was das Gehörorgan anbelangt, können drei Hauptkategorien von adenoiden Pat. unterschieden werden, je nach den Eigentümlichkeiten der ätiologischen Momente, und wahrscheinlich auch je nach den angeborenen Eigentümlichkeiten des anatomischen Baues der Ohrtrompete und des Gehörorganes selbst, und zwar:

Digitized by Google
Original from UNIVERSITY OF CALIFORNIA
Generated on 2019-10-24 13:33 GMT / http://hdl.handle.net/2027/uc1.b3252761
Public Domain in the United States, Google-digitized / http://www.hathitrust.org/access_use#pd-us-google

1. Adenoide Pat., bei welchen die Hypertrophie der Rachenmandel eine Lokalwirkung nur auf die unteren Luftwege ausübt, mit Ausschluß einer schädlichen Wirkung auf das Gehörorgan.

2. Adenoide Pat., bei welchen die krankhaften Veränderungen im Rachenraume sich auf die Ohrtrompete und das Mittelohr fortpflanzen und die bekannten Formen von katarrhalischer oder eitriger Otitis hervorrufen, ohne daß während der ganzen Lebensdauer des Pat. die Labyrinthfenster oder das innere Ohr beeinflußt werden.

3. Adenoide Pat., bei welchen die Veränderungen des Mittelohres frühzeitig die Tendenz haben, sich auf die Labyrinthfenster und auf das Labyrinth fortzupflanzen und das klinische Bild der Otosklerose hervorrufen. Nach diesem Begriffe sind also die krankhaften Veränderungen der Schleimhaut der oberen Luftwege und des Mittelohres in den ersten Lebensjahren diejenigen Faktoren, welche zum Auftreten der für die Otosklerose charakteristischen Läsionen der Knochen und der Gelenke unter dem Einflusse einer milden Form von Tuberkulose Anlaß geben. Die Klinik zeigt uns in der Tat sehr häufig Reste von Adenoidismus bei kranken Erwachsenen, welche sich uns mit typischer Otosklerose vorstellen. Dagegen kann nicht eingewendet werden, daß Fälle von Otosklerose vorkommen, bei welchen weder bei der klinischen Untersuchung noch bei der histologischen Prüfung des Schläfenbeins Veränderungen der Schleimhaut gefunden werden, welche das Vorkommen vorausgegangener Entzündungen beweisen könnten. In klinischer Hinsicht ist es nun eine bekannte Tatsache, daß die katarrhalischen und auch die eitrigen in der ersten Lebensperiode und in der Kindheit entstandenen Läsionen, was das rhinoskopische Bild oder die Durchgängigkeit der Ohrtrompete oder endlich die Lage und das Aussehen des Trommelfells anbelangt, keine Spur von sich hinterlassen können. Wir hätten also, streng genommen, wenn wir uns vor einem kranken Erwachsenen finden, welcher nebst einem negativen Befunde am Trommelfell und im Nasenrachenraume die charakteristischen Symptome der Otosklerose darbietet, denselben schon seit den ersten Lebensjahren oder seit der Kindheit beobachtet haben müssen, um den Beweis zu erbringen, daß bei ihm katarrhalische, manchmal auch leichte Veränderungen der oberen Luftwege und des Mittelohres nicht vorausgegangen sind.

Das ist aber bei der größten Zahl unserer Fälle nicht möglich; die Häufigkeit aber von eklatanten Erscheinungen von Adenoidismus bei den an Otosklerose leidenden Pat., und der innere Zusammenhang der bei vielen Fällen zwischen der gewöhnlichen chronischen katarrhalischen und der eitrigen Otitis media mit der Otosklerose nachweisbar ist, machen es wahrscheinlich, daß die Läsionen der knöchernen Kapsel als Folge der Veränderungen im Mittelohr zu betrachten sind. Was für die Klinik zutrifft, gilt in noch größerem

Digitized by Google
Original from UNIVERSITY OF CALIFORNIA
Generated on 2019-10-24 13:33 GMT / http://hdl.handle.net/2027/uc1.b3252761
Public Domain in the United States, Google-digitized / http://www.hathitrust.org/access_use#pd-us-google

Maße für die pathologische Anatomie; wenn wir nämlich ein einem Otosklerosekranken angehörendes Schläfenbein anatomisch untersuchen, so handelt es sich um ein vorgerücktes Stadium der Krankheit, bei welchem die eventuell vorhanden gewesenen katarrhalischen Veränderungen der Schleimhaut nicht mehr nachweisbar sind, oder es bestehen atrophische narbige Veränderungen, welche die pathologische Histologie mit Sicherheit zu erkennen nicht mehr imstande ist.

Erwähnenswert ist auch in dieser Hinsicht die Tatsache, daß auch schwere Veränderungen der Mittelohrschleimhaut eitriger Natur bei einzelnen Fällen vollständig verschwinden können, ohne daß auch bei der genauesten histologischen Untersuchung irgend eine Spur davon gefunden werde.

Zur Annahme, daß eine katarrhalische Erkrankung des Mittelohres zum Auftreten der für die Otosklerose charakteristischen knöchernen und gelenkigen Veränderungen Anlaß gebe, muß man nicht unbedingt annehmen, daß dieselbe eine schwere gewesen sei: es ist dagegen wahrscheinlich, daß bei einzelnen Fällen leichte vaskuläre oder atrophische Veränderungen der Mittelohrschleimhaut bei den prädisponierten Pat. zum Auftreten der knöchernen Läsionen Anlaß gegeben haben. Auch in dieser Hinsicht können wir uns auf die Erfahrung der Klinik stützen. Es ist in der Tat bekannt, daß bei an chronisch-progressiven Veränderungen des inneren Ohres prädisponierten Pat. eine akute Otitis und Mastoiditis, wenn auch energisch behandelt und rasch geheilt, bedeutend dazu beitragen können, daß die Läsionen des Labyrinthes schwerer werden. In der Tat konstatieren wir häufig das Vorkommen von akut entzündlichen Veränderungen im Warzenfortsatz, welche bei negativem oder fast negativem Befunde im Mittelohr auftreten: durch genaue Beobachtung sind wir imstande festzustellen. daß die Mittelohrentzündung manchmal mit außerordentlich milden und kurz dauernden Erscheinungen dem Auftreten der Veränderungen im Warzenfortsatze vorausgegangen ist.

Die hier auseinandergesetzte Auffassung ist imstande, zwei anscheinend entgegengesetzte Meinungen der Autoren miteinander in Einklang zu bringen; nach der Ansicht der einen stellt die Otosklerose eine selbständige, von der chronisch-katarrhalischen Mittelohrentzündung verschiedene Krankheit dar; die anderen dagegen behaupten, daß es sich in beiden Fällen um dieselbe gleiche Erkrankung handelt. In der Tat muß man die Otosklerose von der katarrhalischen Otitis unterscheiden; zwischen beiden Formen aber besteht ein inniger Zusammenhang, und die katarrhalische Otitis stellt fast den Boden dar, auf welchem später die Otosklerose sich entwickeln wird.

Generated on 2019-10-24 13:33 GMT / http://hdl.handle.net/2027/uc1.b3252761
Public Domain in the United States, Google-digitized / http://www.hathitrust.org/access_use#pd-us-google
Digitized by Google
Original from UNIVERSITY OF CALIFORNIA

Ein Fall von Atrophie des Gehörorganes durch Mißbildung des Schädels und Facialisatrophie kompliziert.

Von Privatdozent **N. Sack** in Moskau.

(Mit 8 Figuren.)

Die Mißbildungen der Ohrmuschel gehören nicht zu den großen Seltenheiten. Dieselbe Mißbildung mit Atresie des Gehörganges zusammen sind schon viel seltener. So fand z. B. Bezold diese angeborene Anomalie unter 20.000 Pat. nur 11mal.

Bei meiner jährlichen Ambulanz von zirka 1700 Pat. im Sophien-Kinderspital in Moskau bekomme ich solche Fälle nicht jedes Jahr zu Gesicht. Noch seltener kommen Fälle mit Verbildung des äußeren Ohres, Atresie des Gehörganges und größerer oder kleinerer Atrophie des mittleren Ohres zur Beobachtung.

Zu den allergrößten Raritäten gehören die jetzigen Fälle, wo auch das innere Ohr mehr weniger in der Entwicklung zurückgeblieben ist.[1]) Mauthner aus der Ohrenabteilung der Allgemeinen Poliklinik in Wien hat 1910 einen Fall beschrieben, wo bei Mißbildung des äußeren und mittleren Ohres und erhaltener statischer Erregbarkeit (N. vestibularis) kongenitale Taubheit, also Atrophie des N. cochlearis bestanden hat.[2])

Laut statistischer und pathologo-anatomischer Untersuchungen hat Professor G. Alexander (Wien) den Satz aufgestellt, daß die angeborenen Anomalien des Gehörorganes beim Menschen hauptsächlich in 2 Typen beobachtet werden. Entweder werden die Mißbildungen im äußeren und mittleren Ohr oder aber im inneren gefunden. Die Ursache des gesonderten Befallenseins dieser Abschnitte des Gehörorganes will Alexander darin suchen, daß die einen aus der ersten Kiemenspalte, die anderen (das innere Ohr) aus einer speziellen, gut verdeckten Blase ihre Entwicklung nehmen. Diese beiden Stellen liegen also gesondert, und dadurch läßt sich einigermaßen die Tatsache erklären, daß es bei ganz circumscripten pathologischen Prozessen (z. B. des Amnions) nur zur Erkrankung und Mißbildung dieses oder jenes Teiles des Gehörorganes kommen kann. Dieser Satz scheint seine vollkommene Bestätigung in den meisten beobachteten angeborenen Anomalien des Gehörorganes gefunden zu haben.

---

[1]) Arch. f. Ohrenheilk., Festschr. f. Prof. Schwartze, Bd. I, pag. 166, 1907.
[2]) Ibidem, 1910, Bd. 83, pag. 287.

Digitized by Google
Original from UNIVERSITY OF CALIFORNIA
Generated on 2019-10-24 13:33 GMT / http://hdl.handle.net/2027/uc1.b3252761
Public Domain in the United States, Google-digitized / http://www.hathitrust.org/access_use#pd-us-google

Besonderes Interesse beanspruchen diejenigen Fälle von Ohranomalien, die mit einer angeborenen Facialisparalyse der betreffenden Seite vergesellschaftet sind. Solche Fälle sind schon von Prof. Kretschmann[1]), Sugar[2]), Neuenborn[3]) u. a. beschrieben worden.

Wenn ich hier auch einen solchen jedenfalls seltenen Fall von Atrophie des Gehörorganes und des Facialis veröffentliche, so geschieht dies deshalb, weil es angemessen erscheint, die Literatur durch weitere Mitteilungen von solchen Fällen zu bereichern.

Außerdem ist mein Fall noch in anderer Beziehung interessant, auf die ich später zurückkehren werde.

Bevor ich aber zur Beschreibung dieses Falles übergehe, will ich einige Punkte der Pathologie dieser Mißbildungen näher besprechen.

Die Parese respektive Paralyse des Gesichtsnerven auf der kranken Seite bestand in fast allen beschriebenen Fällen hauptsächlich in den oberen Ästen desselben, während die Nerven, die den Mundwinkel, das Kinn und das Platysma versorgen, oft ziemlich gute Erregbarkeit zeigten. Die Parese hatte stets eine Asymmetrie des Gesichtes, eine Muskel- und Fettatrophie auf der affizierten Seite zur Folge. Die Hautempfindlichkeit war vorhanden, der Geschmack im Munde und auf der Zunge ebenfalls nur in einigen Fällen (Neuenborn, Cortum u. a.) war der Geschmackssinn auf den vorderen 2 Dritteln der Zunge (Chorda tympani) der kranken Seite für bitter, sauer, süß und salzig ganz erloschen.[4]) Schweiß- und Speichelabsonderung auf der betreffenden Seite sowie die Bewegungen der Zunge waren stets normal. Uvulum und weicher Gaumen hingen in der größten Mehrzahl der Fälle der Facialisparalyse schwach und gingen bei der Phonation schräg nach der gesunden Seite.

Auffallend ist und muß noch betont werden, daß fast alle Fälle von Anomalie des Gehörorganes und gleichzeitige Facialisparese, die bis jetzt beschrieben wurden, auf der rechten Seite beobachtet wurden.

Was die elektrische Erregbarkeit des gelähmten Nerven anbelangt, so war sie manchmal ganz normal, in anderen Fällen herabgesetzt, so daß größere Stromstärken angewendet werden müßten, um eine Bewegung in den betreffenden Muskeln hervorzurufen. Eine Entartungsreaktion ist nicht nachgewiesen worden. Die Gesichtsatrophie und die entsprechende Asymmetrie wird von verschiedenen Autoren verschieden erklärt. Lucae glaubt, daß selbe in Zusammenhang mit dem angeborenen Mangel in der Entwicklung der Gesichtsknochen steht; Zaufal meint, daß wegen der mangelnden Entwicklung der

---

[1]) Arch. f. Ohrenheilk., 1907, pag. 166.

[2]) Ibidem, Bd. 58, pag. 216.

[3]) Ibidem, Bd. 63.

[4]) Neurol. Zentralbl., 1896, pag. 259; Arch. f. Ohrenheilk., Bd. 63, pag. 113.

Digitized by Google
Original from UNIVERSITY OF CALIFORNIA
Generated on 2019-10-24 13:33 GMT / http://hdl.handle.net/2027/uc1.b3252761
Public Domain in the United States, Google-digitized / http://www.hathitrust.org/access_use#pd-us-google

Partes tympanici des Schläfebeines der Processus condyloidei des Unterkiefers sich weiter nach rückwärts schiebt, und das muß eine merkliche Asymmetrie im Gesicht zur Folge haben. Brücke und Brown-Séquard glauben, daß die Paralyse an und für sich durch das Ausfallen der Bewegungen auf der betreffenden Seite eine Atrophie nicht nur in den Muskeln, sondern auch in den Knochen der affizierten Seite hervorrufen muß.

Wenn wir die Frage des bevorzugten Befallenseins der rechten Seite beantworten wollten, so müssen wir nur die Erklärung erwähnen, die manche Autoren gefunden zu haben glauben. Wie bekannt, kommt das Blutgefäß, welches beim Fötus vom Herzen zur ersten Kiemenspalte zieht (aus welcher später das äußere und das mittlere Ohr sich entwickelt), rechterseits früher zur Atrophie, daher ist die rechte Seite in der Ernährung bei einer zufälligen Erkrankung mehr gefährdet. Und in der Tat hat Steinbrügge ausgerechnet, daß von 77 Mißbildungen des Gehörorganes die rechte Seite in 52% der Fälle, die linke in nur 20%, beiderseits in 28% affiziert[1]) waren.

Die Parese des weichen Gaumens und des Zäpfchens muß der Atrophie des Nervus petrosus superficialis maior (vom VII.) zugeschrieben werden, welcher Nerv vom Ganglion geniculi zum Ganglion sphenopalatinum zieht, um von hier die Fasern zum Palatum molle und Uvulum zu schicken. Zwar glauben Prof. Réthi und Eulenburg, daß diese Organe vom N. vagus besorgt werden, die meisten Anatomen aber (Zuschka, Henle u. a.) sind der Meinung, daß der Facialis gewöhnlich den weichen Gaumen innerviert, daß aber auch die beiden genannten Nerven manchmal diese Stelle zugleich innervieren können. Durch diese Hypothese erklärt sich die Tatsache, daß bei isolierter Erkrankung des einen von den oben genannten Nerven der andere die Besorgung der betreffenden Teile übernehmen kann. Und deshalb muß man bei der Paralyse des weichen Gaumens und des Zäpfchens — durch eine Erkrankung des VII oder des X hervorgerufen — mit Recht annehmen, daß in diesem Falle die betreffende Gegend nur von einem Nerven besorgt wird.

Nach diesen allgemeinen Betrachtungen will ich zur Beschreibung meines Falles übergehen, welcher eine Kombination von Anomalien im Gehörorgan, Schädel, Gesicht und Wirbelsäule darstellt.

Am 7. X. 1911 wurde mir der 9jährige W. D. von seinem Vater zugeführt mit der Klage über Verlegtsein des linken Ohres, welches vor kurzem eingetreten sein soll. Bei der Untersuchung des kleinen, schwächlichen Knaben fand ich linkerseits einen typischen Tubenkatarrh.

Das Merkwürdigste aber war die große Deformität der rechten Ohrmuschel und des Schädels. Statt der ersteren fand ich ein kleines, weiches, 3—4 *cm* langes Anhängsel (Mictotie), im oberen Teil desselben ist etwas Knorpel tastbar. (Siehe Figur 1.)

[1]) Arch. f. Ohrenheilk., 1898, pag. 156.

Digitized by Google
Original from UNIVERSITY OF CALIFORNIA
Generated on 2019-10-24 13:33 GMT / http://hdl.handle.net/2027/uc1.b3252761
Public Domain in the United States, Google-digitized / http://www.hathitrust.org/access_use#pd-us-google

Keine Spur vom äußeren Gehörgang, nur an der Oberfläche der verkrüppelten Ohrmuschel sind 2 kleine Vertiefungen zu bemerken, die mehr an die Ohrmuschel-

Fig. 1.

Fig. 3.

Fig. 2.

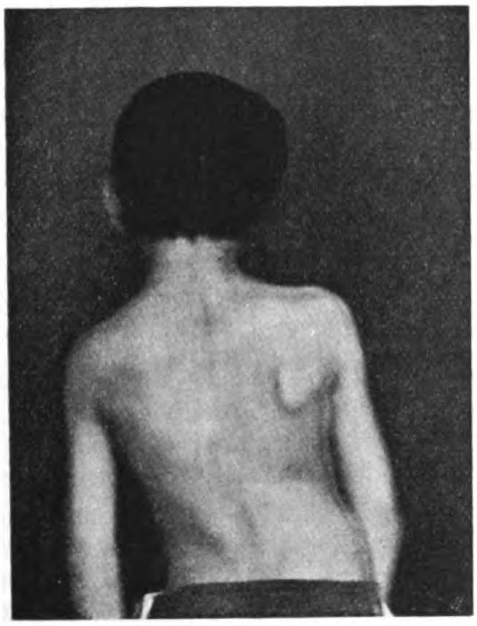

falten erinnern. Der Warzenfortsatz ist links normal, rechts fehlt er gänzlich und ist an dieser Stelle eine bedeutende flache Vertiefung des Knochens zu konstatieren. Der Schädel des Pat. ist auch stark deformiert.

Digitized by Google
Original from UNIVERSITY OF CALIFORNIA
Generated on 2019-10-24 13:33 GMT / http://hdl.handle.net/2027/uc1.b3252761
Public Domain in the United States, Google-digitized / http://www.hathitrust.org/access_use#pd-us-google

Der hintere Schädelteil ist flach, die rechte Hälfte (Os parietale et occipitale) sind bedeutend stärker entwickelt als auf der linken Seite. Wenn man den Schädel von oben betrachtet, sieht man, daß die rechte Hälfte mehr nach hinten zurücktritt und dadurch ist eine flache, schief nach links, wie abgesägte Fläche entstanden. Der Pat. hält den Kopf nach rechts vorn geneigt (Torticollis). Wenn man ihn zur geraden Haltung des Kopfes auffordert, tut er es leicht, hält diese Lage einige Zeit inne und bald sinkt der Kopf wieder nach rechts (Ermüdung). Es besteht also eine Torticollis nach der deformierten Seite.

Von rückwärts sieht man an der Wirbelsäule eine stark ausgeprägte Skoliose in den Halswirbeln konvex nach links, in den Brustwirbeln kompensatorisch konvex nach rechts (s. Fig. 2) und in den Lendenwirbeln wieder nach links. Der Brustkorb ist vorn rechts ebenfalls schwächer entwickelt als links.

Bei Betrachtung des Gesichtes des kleinen Pat. fällt sofort eine bedeutende Asymmetrie auf. Die rechte Gesichtshälfte ist stark in ihrer Entwicklung zurückgeblieben (im Hinterhaupt ist der Schädel, wie ich früher erwähnt habe, stärker entwickelt).

Es sind dabei nicht nur die Weichteile betroffen, sondern auch die Gesichtsknochen sind bedeutend kleiner als links (s. Fig. 3). Die Bewegungen des Mundwinkels und des Nasenflügels sind sehr schwach (Parese). In den oberen Gesichtsmuskeln des rechten Augenlides, der Stirn ist eine Kontraktion kaum auszulösen. An der Stirn kann der kleine Pat. keine Runzeln, weder in der Längs- noch in der Querrichtung hervorrufen. Man kann hier fast von einer Paralyse der oberen Äste des Facialis, in den unteren dagegen nur von einer Parese sprechen.

Die Augenbewegungen sind normal. Pupillenreaktion normal. Die Empfindlichkeit der betreffenden Gesichtsmuskeln sowie der Nervenenden gegen elektrische Reize stark herabgesetzt (faradisch und galvanisch), besonders in den oberen Teilen des N. VII. Keine Entartungsreaktion. Im Munde sind keine Anomalien zu verzeichnen. Die Zunge wird gerade hervorgestreckt und ist anscheinend vollkommen normal. Die Empfindlichkeit des Gesichtes sowie der Mundschleimhaut ist überall normal. Der weiche Gaumen hängt schlaff, bei der Phonation weicht er mit dem Zäpfchen stark nach links. Der Geschmackssinn wurde von mir auf bitter, sauer, süß und salzig geprüft und wurde auch auf den vorderen zwei Dritteln der Zunge rechts normal gefunden.

Im rechten Auge außer einer physiologischen Exkavation nichts Abnormes. Nase, Scheidewand und Muscheln nichts Besonderes. Leichte Rhinitis catarrhalis. Im Nasenrachenraum sind mittelgroße Adenoiden zu palpieren. Der tastende Finger fühlt auch normal entwickelte Choanen und Tubenmündung.

Bei der Gehörsprüfung fand ich Folgendes: Linkes Ohr: Flüstersprache bis 7 Schritte. Rechtes Ohr: Akz. Konversationssprache 3—4 Schritte bei fest zugestopftem linken Ohr. Das Uhrticken wurde links $^1/_4$ *m*, rechts ad concham perzipiert. Weber unbestimmt. Je näher zu dem rechten Ohr man die Gabel aufsetzt, desto besser hört der Pat. sie im rechten Ohr. Rinne —.

C rechts nur vom Proc. mast. gehört 25 Sekunden.

c nur vom Proc. mast. 15 Sekunden, links 27 Sekunden.

Digitized by Google
Original from UNIVERSITY OF CALIFORNIA
Generated on 2019-10-24 13:33 GMT / http://hdl.handle.net/2027/uc1.b3252761
Public Domain in the United States, Google-digitized / http://www.hathitrust.org/access_use#pd-us-google

c_1 gehört auch per Luftleitung vom Proc. mast. 15 Sekunden, links 20 Sekunden.

c_2 vom Proc. mast. 32 Sekunden, links 30 Sekunden.

Kurz: Stimmgabeln unter 200 Schwingungen werden von dem affizierten Ohr durch die Luft nicht perzipiert. Die Knochenleitung scheint für tiefe Stimmgabel auf der kranken Seite herabgesetzt.

In der Familie des Pat. sind keine Entwicklungsdeformitäten zu verzeichnen. Die Mutter des Kranken hat 4 gesunde Kinder geboren, welche alle normal entwickelt sind; einmal hat sie im vierten Monat abortiert. Unser Pat. ist normal, ohne künstliche Hilfe in leichter Asphyxie geboren, die bald behoben wurde. Die Deformität im Gesicht und am Ohr haben die Eltern bald nach der Geburt bemerkt. Der Knabe wurde von der Mutter gestillt. Das Gehen hat er erst im zweiten Jahre gelernt. (Rachitis?)

Geistig ist er ziemlich normal entwickelt und macht in der Schule Fortschritte.

Physisch ist er schwach entwickelt, anämisch, mit schlaffer Muskulatur und sehr geringem Fettpolster.

Wenn wir diesen meinen Fall näher betrachten, so finden wir eine interessante Kombination von angeborener Ohranomalie mit Facialisatrophie und Schädeldeformität vergesellschaftet. Die letzte äußert sich nicht nur in einer Aplasie der Weichteile, sondern es sind auch die Knochen des Schädels sowie die Knochen des Brustkorbes und der Wirbelsäule von der Mißbildung betroffen. Die Hauptmißbildung ist natürlich im Schädel zu suchen, welcher eine Verlängerung seiner sagittalen Achse und zugleich eine Ablenkung nach rechts hinten intrauterin erlitten hatte. Diese Deformität, sowie das abgeflachte Hinterhaupt müssen durch eine langdauernde, abnorme Kopflage des Fötus mit Neigung nach rechts erklärt werden. Diese Neigung des Kopfes und der beständige Druck auf die weichen Schädelknochen hatten eine entsprechende Kompression und eine mangelnde Entwicklung des Schädels hervorgerufen. Eine angeborene oder traumatisch entstandene Kürze des rechten Sternocleidomastoideus, wie es von manchen Autoren bei angeborener Torticollis vermutet wird[1]), kann ich in meinem Falle nicht annehmen, weil der Pat. bei Aufforderung den Kopf ganz gerade halten kann und der rechte Muskel (Sternocleido) ganz normal aussieht; nur ermüdet der linke Sternocleido dabei, weil der Schwerpunkt des Kopfes dank seiner oben erwähnten Deformität stark nach rechts verschoben ist. Der linke Sternocleido, welchem diese ungewöhnliche Arbeit aufgebürdet wird, muß bald ermüden, und der deformierte Schädel mit dem verlagerten Schwerpunkt muß unbedingt nach rechts neigen. Es ist also diese angeborene Torticollis in diesem Falle meines Erachtens rein physischer Natur. Ebenso ist die S-förmige Skoliose des Rückgrats zu er-

[1]) Vgl. Hoffa, Jahrb. d. orthopäd. Chir., pag. 185 ff.

Digitized by Google
Original from UNIVERSITY OF CALIFORNIA
Generated on 2019-10-24 13:33 GMT / http://hdl.handle.net/2027/uc1.b3252761
Public Domain in the United States, Google-digitized / http://www.hathitrust.org/access_use#pd-us-google

klären, weil sie zur Erhaltung des Körpergleichgewichtes unumgänglich notwendig ist.

Was die Aplasie des Gehörorganes anbetrifft, so dürfen wir annehmen, daß eine unbekannte Erkrankung der zweiten Kiemenspalte oder einer benachbarten Stelle im fötalen Leben zu einer Mißbildung der Ohrmuschel, des Ossis tympanici und des Schläfebeines geführt hat, welche eine Gehörgangs- und Warzenfortsatzatrophie zur Folge hatten.

Man darf aber annehmen, daß der Zustand des Mittelohres in meinem Falle ziemlich gut ist, weil akzentuierte Sprache in der Entfernung von 3 bis 4 Schritte vom rechten Ohr gut gehört wird und die Stimmgabelprüfung für das Vorhandensein der Gehörknöchelchen und vielleicht eines Trommelfells mit einiger Wahrscheinlichkeit spricht. In einem ähnlichen Falle von Mißbildung fand Landauer bei der Obduktion ein normales Labyrinth, im Mittelohr waren nicht ganz gut entwickelte Gehörknöchelchen, wobei am besten der Hammer erhalten waren. Statt der Tuba Eustachii fand sich eine Knochenmasse, der N. facialis war sehr dünn.[1])

Das innere Ohr ist in meinem Falle, wenn man nach dem Ausfallen des Weberschen Versuches wie auch der Stimmgabelprüfung etc. urteilen muß, in gutem Zustande.

Die Asymmetrie des Gesichtes kann verschieden erklärt werden. Erstens muß festgestellt werden, daß die Eltern die Asymmetrie schon bald nach der Geburt des Pat. bemerkt haben. Sie kann also nicht durch die Inaktivität der Gesichtsmuskulatur erklärt werden. Es mußte vielmehr eine frühzeitige, noch im fötalen Leben wirkende Ursache dazu beigetragen haben, daß die ganze rechte Schädelhälfte in ihrem Wachstum gehindert resp. verunstaltet wurde. Und dafür muß in erster Linie die Deformität des Schläfebeines resp. das Fehlen des Ossis tympanici verantwortlich gemacht werden, weil dadurch ein Zurücktreten des Proc. condyloideus des Unterkiefers verursacht wird. In zweiter Linie gesellte sich hierzu die Facialisparalyse rechts, welche eine direkte und eine indirekte Atrophie der Muskulatur und der Knochen (trophisch) der betreffenden Seite zur Folge hatte.

Wenn wir zu der Frage der angeborenen Facialisparalyse übergehen, so finden wir darüber zwei verschiedene Ansichten.

Möbius[2]) u. a. wollen die Ursache dafür in einem angeborenen Kernschwund suchen, wobei nicht alle Kerne und Fasern des Nerven zugrunde gegangen sind, und deshalb behalten noch einige Nervenfasern ihre Tätigkeit. Andere[3]) meinen dagegen, daß bei solchen Mißbildungen des Schläfebeines eine

---

[1]) Zit. Arch. f. Ohrenheilk., 1898, pag. 156.

[2]) Münchener med. Wochenschr., 1888, pag. 91; zit. bei Kretschmann.

[3]) Schultze, Neurol. Zentralbl., 1892, Nr. 14; zit. bei Kretschmann.

Digitized by Google
Original from UNIVERSITY OF CALIFORNIA
Generated on 2019-10-24 13:33 GMT / http://hdl.handle.net/2027/uc1.b3252761
Public Domain in the United States, Google-digitized / http://www.hathitrust.org/access_use#pd-us-google

periphere Läsion des Facialisstammes vorliegen muß. Auch in meinem Falle möchte ich an einen Kernschwund im Zentralnervensystem nicht denken, da ich mir eine solche circumscripte Kernerkrankung nur eines einzigen Nerven und nur für einzelne Teile desselben schwer vorstellen kann.

Diese Vermutung wäre am Platze, wenn wir noch andere Paresen und Paralysen in anderen Muskelgruppen nachweisen könnten, wie wir ihm zum Beispiel bei der Poliomyelitis anterior begegnen.[1])

Andrerseits aber ist es bei einer so exquisiten Mißbildung des Schläfebeines und speziell des Proc. mastoideus, wie in meinem Falle, viel plausibler, daß der Facialisstamm selbst auf dem Wege vom Porus acusticus internus bis zum Foramen stylomastoideum irgendeine Läsion erlitten hat. Es ist mit großer Wahrscheinlichkeit anzunehmen, daß eine angeborene Enge des Knochenkanals, der den Nerv beherbergt, einen Druck auf denselben ausübt. Daß dabei nicht alle Nervenfasern zugrunde gehen müssen, beweisen analoge Fälle von peripheren Nervenlähmungen, wo einzelne Muskel ihre Tätigkeit behalten können. Nennen wir zum Beispiel den Supinator longus bei chronischer Radialislähmung oder den Tibialis anticus bei Peroneuslähmungen.[2]) Wir wissen auch, daß bei der Recurrensparalyse zuerst die Glottiserweiterer gelähmt werden und erst später kommt es zur Paralyse der Verengerer der Stimmritze, weil wahrscheinlich die letzteren eine größere Widerstandskraft besitzen. (F. Semon hat sogar Fälle beobachtet, wo die letzteren erst nach 15 Jahren ihre Erregbarkeit verloren haben.)

Daß die Pyramide des Schläfebeines bei solchen Deformitäten sehr mangelhaft entwickelt sein kann, beweist zum Beispiel der Sektionsbefund eines Falles von Marfan und Delille[3]), wo das Felsenbein ganz verkümmert war und das mittlere und innere Ohr sowie der Facialisstamm ganz fehlten. Diese meine Vermutung einer peripheren Läsion des N. VII. findet noch darin ihre Stütze, daß der Geschmackssinn[4]) in einigen ähnlichen Fällen von Ohrmißbildungen verloren gegangen war.[5])

Diese Tatsache kann nur von der Gegend der Nervenstammläsion abhängen. Bei den Fällen von Geschmacksverlust muß angenommen werden, daß

---

[1]) Diese meine Vermutung wird durch eine Beobachtung von Heubner gestützt, welcher bei einem kongenitalen Fall von Diplegia facialis, bei dem auch noch Lähmungen anderer Hirnnerven bestanden hatten, bei der Sektion eine Aplasie der betreffenden Hirnnervenkerne fand. (Arch. f. Ohrenheilk., 1907, pag. 157.)

[2]) Siehe Kretschmann, l. c. pag. 176.

[3]) Arch. f. Ohrenheilk., Bd. 1, pag. 393 und Zeitschr. f. Ohrenheilk., Bd. 44, pag. 304.

[4]) Auf den vorderen 2 Dritteln der Zunge der betreffenden Seite.

[5]) Siehe oben, pag. 909.

Digitized by Google
Original from UNIVERSITY OF CALIFORNIA
Generated on 2019-10-24 13:33 GMT / http://hdl.handle.net/2027/uc1.b3252761
Public Domain in the United States, Google-digitized / http://www.hathitrust.org/access_use#pd-us-google

die Nervenläsion gerade an jener Stelle stattgefunden hat, wo die Fasern der Chordae tympani den Facialis begleiten.

Andrerseits kann es vorkommen, daß bei starker Läsion des N. II., wo sogar alle seine Fasern zugrunde gegangen sind, der Geschmackssinn erhalten sein kann. Diese Tatsache wird von namhaften Physiologen dadurch erklärt, daß der Glossopharyngeus in manchen Fällen auch die vorderen Teile der Zunge mit Geschmacksfasern versorgen kann und daß derselbe in manchen Fällen sogar der einzige Geschmacksnerv im Munde sein kann.[1]) In anderen Fällen wieder ist die Chorda tympani der einzige Geschmacksnerv der Zunge. Alle diese physiologischen Möglichkeiten geben mannigfaltige Symptome in bezug auf das Fehlen oder Erhaltensein des Geschmackssinnes bei verschiedenen Erkrankungen der Kopfnerven.

Es erübrigt mir noch, die Lähmung der rechten Hälfte des weichen Gaumens in meinem Falle zu erklären. Wie ich oben erwähnt habe, wird das Palatum molle und das Zäpfchen vom N. facialis innerviert, in anderen Fällen auch vom N. vagus. In meinem Falle muß angenommen werden, daß die Facialisverletzung in der Gegend des Ganglion geniculi (s. oben pag. 910) stattgefunden hat und daß der N. VII hier der einzige war, welcher die Bewegungen des weichen Gaumens und der Uvula besorgte. Diese angeborene Gaumenlähmung spricht wieder für meine Annahme einer peripheren Läsion des Facialisstammes im Schläfebein und gegen einen Kernschwund desselben im Zentralnervensystem.

Über kongenitale Atresie des äußeren Gehörganges mit Mikrotie und deren chirurgische Behandlung.

Von Dozenten **Leo Lewin**-St. Petersburg.

(Mit 8 Figuren.)

Wenngleich dieser Bildungsfehler relativ nicht gar zu häufig zur Beobachtung kommt, so läßt sich doch schon jetzt in der Literatur eine stattliche Anzahl von einschlägigen Fällen und statistischen Daten nachweisen. So kommt nach Bezold (1) die einseitige angeborene Atresie etwa unter 2000 Ohrkranken einmal vor. Viel seltener ist sie doppelseitig — einmal unter sechs Fällen von Atresie. Frauen werden von dieser Mißbildung viel häufiger betroffen als Männer. Fast immer ist die angeborene Atresie mit gleichzeitiger Verbildung der Ohrmuschel verbunden. Ich konnte in der Literatur nicht mehr als sechs Fälle auffinden, wo bei der Atresie eine normal entwickelte Ohrmuschel vorhanden war. Das sind die Fälle von Oberteuffer (2), einseitige

[1]) Maier, Zeitschr. f. Ohrenheilk., Bd. 48, pag. 178; zit. bei Kretschmann.

Digitized by Google
Original from UNIVERSITY OF CALIFORNIA
Generated on 2019-10-24 13:33 GMT / http://hdl.handle.net/2027/uc1.b3252761
Public Domain in the United States, Google-digitized / http://www.hathitrust.org/access_use#pd-us-google

Atresie; Blau (3), desgleichen; Jacobson (4), doppelseitig, auf einer Seite die Muschel normal, auf der anderen rudimentär; Wolf (5), doppelseitig, beiderseits normale Muschel; Federschmidt (6), desgleichen; Herschel (7), einseitig. Die dabei beobachteten Verbildungen der Ohrmuschel werden bald als Mikrotie, bald als Katzenohr, bald als verschiedene andere, näher beschriebene Verkrüppelungen verzeichnet. Nicht selten sind diese Mißbildungen mit anderweitigen Difformitäten des Gesichtes (Gaumenspalte, Hasenscharte, Wolfsrachen, Halskiemenfistel) oder mit Atrophie der entsprechenden Gesichtshälfte (Zaufal, 8) verbunden. Im Falle von Martin Sugar (9) fand sich neben der Atresie und Mikrotie eine Fistula auris congenita und eine Facialisparalyse der betreffenden Seite.

Was die Entstehungsursachen dieser Hemmungsbildung betrifft, so wissen wir bloß bereits seit Virchow (10), daß sie auf Entwicklungsstörungen unbekannten Ursprungs zurückzuführen sind, die im frühesten Stadium (etwa vor dem Ende des zweiten Monats) des intrauterinen Lebens sich abspielen. Bekanntlich geht das äußere Ohr aus der ersten Schlundspalte und den die letztere begrenzenden Mandibular- und Hyoidalbögen hervor, somit aus denselben Keimgebilden, welchen auch bestimmte andere Gesichtsteile ihre Entstehung verdanken. Dadurch erklärt sich das soeben angedeutete Zusammentreffen der Difformitäten des Gesichtes mit denen des äußeren Ohres. Welcher Natur aber die intimeren Ursachen sind, die da an diesen Entwicklungsstörungen mitwirken, ob vielleicht, wie es Moldenhauer (11) gelegentlich von den Eltern der Betroffenen zu hören bekam und wie es auch Kiesselbach (12) für wahrscheinlich hält, eine Umschlingung der Nabelschnur die Schuld daran trägt, oder ob amniotische Verwachsungen, deren mechanischen Einfluß Alexander und Moskowicz (11 a) vermuteten, eine Rolle spielen, ob endlich hier entzündliche Vorgänge zugrunde liegen, wie es Joel (15) annimmt, mag dahingestellt bleiben.

Überaus wichtiger, aber auch durch eine ganze Reihe von klinischen Beobachtungen und Sektionsbefunden viel eingehender erlernt sind die anatomischen und pathologisch-anatomischen Verhältnisse der in Rede stehenden Bildungsanomalie.

Die Form und Beschaffenheit des angeborenen Verschlusses des äußeren Gehörganges ist außerordentlich verschieden. Er kann knöchern, fibrös oder membranös sein. In der Regel findet sich an der Stelle des Gehörganges eine dicke solide Knochenmasse oder der Verlauf desselben ist durch einen fibrösen Strang gebildet (Politzer, 13). Oft ist der Beginn des Gehörganges nur durch eine mehr weniger flache Vertiefung bezeichnet (Kaufmann, 14); zuweilen ist der knorpelige Kanal noch teilweise erhalten und endet blind, anstatt des knöchernen Gehörganges jedoch findet sich ein membranöser oder fester knöcherner Verschluß (Virchow, 10). Ein nur oberflächlicher membranöser

Digitized by Google
Original from UNIVERSITY OF CALIFORNIA
Generated on 2019-10-24 13:33 GMT / http://hdl.handle.net/2027/uc1.b3252761
Public Domain in the United States, Google-digitized / http://www.hathitrust.org/access_use#pd-us-google

Verschluß im Anfange des Gehörganges oder in seinem weiteren Verlaufe ist selten beobachtet worden. Da in den meisten Fällen von vollständiger Gehörgangsatresie das Fehlen eines Gehörganges auf Rechnung einer Aplasie des Os tympanic. zu stellen ist, so kommt in allen derartigen Fällen der Warzenfortsatz direkt an den Gelenkfortsatz des Unterkiefers zu liegen.

Das Verhalten der einzelnen Abschnitte des Gehörganges bei der kongenitalen Atresie ist durchaus verschieden. Während in sämtlichen zur Operation und Obduktion gekommenen Fällen die Abwesenheit des Trommelfells als Regel verzeichnet ist, finden wir in bezug auf die Mittelohrräume und das innere Ohr die verschiedensten Angaben.

Die Mittelohrräume können entweder sämtlich gleichmäßig verengt oder defekt sein, oder es tritt eine isolierte Defektbildung einzelner Abschnitte bei normalem Verhalten oder nur Verengung der anderen. Wo die Pauke abnorm beschaffen war, fand sie sich entweder total von Knochenmassen ausgefüllt oder eingeengt (Joél, 15; Ruedi, 16) oder von Knochenbalken durchsetzt (Kaufmann, 14). Unter den 20 von Steibrügge (17) anatomisch untersuchten Fällen von angeborener Atresie des äußeren Gehörganges fand sich zehnmal die Trommelhöhle verkleinert, fünfmal defekt infolge knöchernen Verschlusses und fünfmal war sie normal. Bürkner (18) beobachtete in seinem Falle eine verengte Pauke bei abwesendem Ostium tubae, während in dem von Bezold (l. c.) abgebildeten Falle eine normale Tuba zu sehen ist.

Von den Gehörknöchelchen sind Hammer und Amboß meistens rudimentär (Bezold, l. c.; Ruttin, 28) oder verkrüppelt (Kaufmann, 14; Bürkner, 18), zuweilen verschmolzen oder gänzlich abwesend (Steinbrügge, 17, unter 17 Fällen achtmal), der Steigbügel hingegen ist fast durchwegs intakt gefunden worden (Joél, 15).

Die Tuba Eustachii ergab sich in einer ganzen Reihe von Fällen sowohl klinisch mittelst Auskultation, als auch auf dem Sektionstisch als anwesend und normal, in anderen wieder war sie anormal (nach Joél in 25%) oder abwesend (Steinbrügge, Politzer).

Ein Antrum soll nach Alexander (19) in sämtlichen Fällen von kongenitaler Atresie bestehen. In welchem Grade aber dieses Antrum dabei verkleinert sein kann, zeigt der von mir beobachtete und weiter unten beschriebene Fall.

Von größter praktischer Bedeutung ist das Verhalten des Labyrinthes bei der angeborenen Atresie. Wie aus den einzelnen in der Literatur zerstreuten anatomisch untersuchten Fällen zu ersehen ist, scheint das Labyrinth in einer überwiegender Zahl der Fälle ganz intakt zu bleiben. Auch Joél (F. Bezolds Lehrbuch, pag. 112) konnte in der von ihm vorgenommenen Zusammenstellung der zur Sektion gekommenen Fälle fast durchwegs ein intaktes Labyrinth konstatieren. Nach der Statistik Steinbrügges (l. c.) war in 24

Digitized by Google
Original from UNIVERSITY OF CALIFORNIA
Generated on 2019-10-24 13:33 GMT / http://hdl.handle.net/2027/uc1.b3252761
Public Domain in the United States, Google-digitized / http://www.hathitrust.org/access_use#pd-us-google

anatomisch untersuchten Fällen das Labyrinth nur dreimal wesentlich beteiligt. In denjenigen Fällen, wo eine Mißbildung des gesamten Gehörorgans, eine Defektentwicklung zugleich des äußeren, mittleren und inneren Ohres vorlag, dort handelte es sich, nach den Erfahrungen Alexanders (19), stets um nicht lebensfähige Früchte mit anderweitigen schweren Mißbildungen im Kopfe oder in den Eingeweiden (Anencephalie, Mißbildung am Herzen und Blutgefäßen).

Wie ist nun dieses so variable Verhalten der einzelnen Abschnitte des Gehörorganes bei der kongenitalen Atresie zu erklären? Warum finden wir die Ohrmuschel fast ausnahmslos und das Trommelfell sogar gesetzmäßig in Mitleidenschaft gezogen, während das Mittelohr in seinen einzelnen Teilen sich ganz verschieden verhalten kann? Womit ist es ferner zu erklären, daß, während die zwei äußeren Gehörknöchelchen so häufig an der Mißbildung teilnehmen, der Steigbügel allein nur ausnahmweise Abweichungen von der Norm zeigt? Und endlich worin ist diese Selbständigkeit des Labyrinthes, welches sich fast durchwegs normal verhält, zu suchen? Eine Antwort auf alle diese Fragen finden wir wiederum in der Entwicklungsgeschichte des Ohres.

Wie bereits oben erwähnt, geht das äußere Ohr aus der ersten Kiemenspalte und der dieselbe begrenzenden ersten und zweiten Kiemenbögen hervor. Wir wissen, daß der bereits im ersten Monate erfolgende Schluß der ersten Kiemenspalte kein vollständiger ist, sondern es bleibt hier eine kleine von den den Kiefer- und Zungenbeinbogen entsprechenden sechs Colliculi branchiales begrenzte Bucht bestehen. Vom Boden dieser Bucht leitet sich nun das Trommelfell, von den Seitenwandungen der Gehörgang, von den sechs Höckern die Ohrmuschel ab. Wie nach außen, ebenso läßt die Schlußspalte auch nach innen (der Rachenhöhle zu) einen Rest der Kiemenspalte, als eine mehr oder weniger tiefe Bucht, zurück. Diese letztere — Canalis tubotympanalis — wandelt sich in die Paukenhöhle und in die Tuba Eustachii um. Aus dem vor dem Canalis tubotympanalis gelegenen ersten oder Kieferbogen entwickelt sich ferner Hammer, Ambos und Musc. tensor tymp., aus dem hinter dem Kanal gelegenen zweiten oder Zungenbeinbogen ein bestimmter Teil des Steigbügels samt seinem Muskel. Wie es nämlich aus den Untersuchungen Gradenigos (20) und Salenskis (21) über die Entwicklungsvorgänge des Steigbügels hervorgeht, entsteht bloß der äußere Teil dieses Gehörknöchelchens, d. h. seine Schenkel und Köpfchen aus den Hyoidbogen, u. zw. aus seinem oberen, der Labyrinthkapsel anliegenden Ende, während die Steigbügelplatte aus der der Labyrinthkapsel selbst angehörigen äußeren Vestibularwand ihren Ursprung nimmt. Es kann demnach der Steigbügel als ein aus zwei morphologisch verschiedenen Anlagen bestehendes Gebilde betrachtet werden.

Was schließlich das Labyrinth anbelangt, so geht dieser Abschnitt aus einer ganz anderen Keimanlage hervor als das Mittelohr, und zwar dient ihm

Digitized by Google
Original from UNIVERSITY OF CALIFORNIA
Generated on 2019-10-24 13:33 GMT / http://hdl.handle.net/2027/uc1.b3252761
Public Domain in the United States, Google-digitized / http://www.hathitrust.org/access_use#pd-us-google

zum Mutterboden das äußere Keimblatt, welches sich an einer dicht oberhalb der ersten Schlundspalte gelegenen Stelle zuerst in das „Hörgrübchen", dann in das „Hörbläschen" entwickelt, um sich endlich zum häutigen Labyrinth auszubilden.

Es ist nun nach dem Gesagten leicht verständlich, daß jede Verbildung des äußeren Gehörganges auch die Ohrmuschel und das Trommelfell, die ja, wie wir gesehen haben, aus einem und demselben Mutterboden entspringen, treffen muß. Speziell anläßlich der uns hier beschäftigenden Mißbildung ist es naheliegend, daß, wenn einmal irgend ein Hemmungsvorgang die Ausbildung der äußeren Schlußspalte zum äußeren Gehörgang hintanhält, auch notgedrungen für die weiteren hier in der Tiefe vor sich gehenden Entwicklungsprozesse, wie das Entstehen eines Gallertgewebes, in dessen Mitte sich weiter der Annulus tympanic., das Trommelfell und die Gehörknöchelchen entwickeln, kein Platz mehr bleiben wird.

Etwas loser ist schon die Abhängigkeit der Entwicklung der Pauke und Tube von der des äußeren Gehörganges, da ja erstere schon sehr frühzeitig durch die Verschlußplatte (späteres Trommelfell) vom letzterem getrennt ist und so gewissermaßen seinem Einflusse nicht mehr ausgesetzt bleibt. Ebenso ist es nicht zu verwundern, wenn der Steigbügel hinsichtlich der Bildungsanomalien nicht immer mit den äußeren Gehörknöchelchen gleichen Schritt hält, da er aus einer nicht nur von den letzteren abgelegenen, sondern auch teilweise morphologisch ganz differenten Bildungsmasse entstammt.

Anders steht es mit dem Labyrinth, welches, morphologisch aus einem ganz anderen Mutterboden hervorgehend, in seiner Entwicklung in keiner Weise an den äußeren Gehörgang gebunden ist. Ist schon damit die oben hervorgehobene Seltenheit der Beteiligung des Labyrinthes an die Bildungsanomalien der übrigen Gehörorgangsabschnitte genügend erklärt, so ist noch zu erwägen, daß das Labyrinth an und für sich noch dadurch in viel günstigeren Verhältnissen bezüglich seiner Defektbildung gestellt ist, daß das Hörbläschen schon frühzeitig eine tiefe geschützte Lage einnimmt. Es müssen wohl, damit die Bildungshemmung die Grenzen der ersten Kiemenspalte überschreitet und sich auch auf das Hörbläschen erstreckt, derartige tiefgreifende Störungen in den Bildungsvorgängen stattfinden, daß dabei auch andere hochgradige Mißbildungen der Kopfgegend mitspielen, die die Lebensfähigkeit der Frucht überhaupt in Frage stellen.

Wenden wir uns den klinischen Erfahrungen zu, die bei den Fällen der angeborenen Atresie gemacht worden sind, so finden wir vor allem auch hier die Tatsache der Unversehrtheit des inneren Ohres vollauf bestätigt. So sind nach Bezold (1) auch die von doppelseitiger Mißbildung betroffenen Kinder imstande, die Sprache genügend zu erlernen; wir finden sie daher auch nicht in Taubstummenanstalten, sondern in Volksschulen. Taubheit besteht da

Digitized by Google
Original from UNIVERSITY OF CALIFORNIA
Generated on 2019-10-24 13:33 GMT / http://hdl.handle.net/2027/uc1.b3252761
Public Domain in the United States, Google-digitized / http://www.hathitrust.org/access_use#pd-us-google

nur für die untere Hälfte der Skala bis in die eingestrichene Oktave. Die Knochenleitung ist gut erhalten. Brühl (22) beobachtete in der Tat einen Schüler, der trotz beiderseitiger Atresie in der Schule stets gut versetzt wurde. Auch Steinbrügge (23) sah einen 13jährigen Knaben mit beiderseitigem angeborenen Verschluß, der so gut hörte, daß er dem gewöhnlichen Unterrichte leicht folgen konnte. Alexander (19) fand unter 25 Fällen von angeborener Atresie keinen einzigen vollständig Tauben; bei allen war das Labyrinth vollständig funktionsfähig, bei einzelnen sicher vollständig normal. Ähnliche Angaben finden wir durchwegs in den in der Literatur zerstreuten Fällen.

In praktischer Hinsicht war es auch natürlich von großer Wichtigkeit, in jedem gegebenen Falle von kongenitaler Atresie klinisch auch über den Zustand der Mittelohrräume Aufschluß zu erhalten. Da die Ergebnisse der Funktionsprüfung nichts weiteres dabei besagen, als daß es sich hier um ein Schalleitungshindernis handle, das natürlich schon ganz gut auf den äußeren Verschluß selbst bezogen werden kann, so hat man sich da auf verschiedene Weise abzuhelfen versucht. So ist nach Politzer (13) eine geringere Beweglichkeit des Gaumensegels bei der Phonation auf der mißbildeten Seite als Ausdruck einer Defektbildung der Trommelhöhle und der Ohrtrompete zu betrachten. Allein abgesehen davon, daß dieses Zeichen ausschließlich in Fällen von einseitiger Mißbildung zur Verwendung kommen könnte, so wird es wohl nicht immer leicht fallen, auch anderweitige Ursachen mangelhafter Tätigkeit der Gaumenmuskulatur auszuschließen. Auch die postrhinoskopische Feststellung eines ausgebildeten Ostium tubae, ja, die gelungene Auskultation und das Bougieren der Ohrtrompete selbst dürften meines Erachtens nicht immer als einwandfreier Anhaltspunkt für das Vorhandensein einer Pauke zu betrachten sein, da, wie wir bereits gesehen haben und wie es unsere Beobachtung (siehe unten) bestätigt, eine Defektbildung der Pauke auch bei normaler Beschaffenheit der Eustachischen Röhre bestehen kann.

Am maßgebendsten bleibt schließlich in solchen Fällen die Röntgenuntersuchung, aber meines Erachtens nur dann, wenn sie positiv ausfällt, das heißt, wenn das Bild deutliche Konturen der Mittelohrräume erkennen läßt. Fällt sie negativ aus, so werden wir in einzelnen Fällen noch immer im Zweifel bleiben, ob es nicht einer mißlungenen Aufnahme zuzuschreiben ist.

Es ist jedoch kaum zu bestreiten, daß, wenngleich jede der angeführten Hilfsmethoden einen untergeordneten diagnostischen Wert besitzt, man doch in einzelnen Fällen in der Lage sein wird, sich durch kombinierte Untersuchung einen mehr oder weniger sicheren Anhaltspunkt über den Zustand der Mittelohrräume zu verschaffen. Letzteres ist aber die unerläßliche Vorbedingung für die Entscheidung der Frage über die Zulässigkeit einer operativen Behandlung der angeborenen Atresie des äußeren Gehörganges.

Digitized by Google
Original from UNIVERSITY OF CALIFORNIA
Generated on 2019-10-24 13:33 GMT / http://hdl.handle.net/2027/uc1.b3252761
Public Domain in the United States, Google-digitized / http://www.hathitrust.org/access_use#pd-us-google

Diese wichtige Frage hat im Laufe der Jahre viele Wandlungen durchgemacht. Was zu allen Zeiten von sämtlichen Autoren geteilt wurde, das ist die Ansicht, daß eine sicher nachgewiesene Intaktheit des schallempfindenden Apparates eine conditio sine qua non ist, damit die Frage eines operativen Eingriffes überhaupt erst diskutiert werden könnte. Wie man aber auch in derartigen Fällen zu verfahren hat, darüber sind die Meinungen, angefangen von den älteren Autoren und bis zum heutigen Tage, ganz verschieden. Es ist ja begreiflich, daß zu einer Zeit, wo die Behandlung dieser Mißbildung nicht weiter ging als bis zum Versuche, durch die Haut und Weichteilschichten zu dringen, um einen Gehörgang aufzufinden, oder bis zum Herumbohren mit dem Troikar, um einen Kanal künstlich anzulegen — der auch bald sich schloß —, klägliche Resultate erhalten werden mußten. So stand es fest, daß diese Mißbildung nicht operabel ist. Den ersten Versuch, mit Hammer und Meißel planmäßig hier vorzugehen, scheint Kiesselbach (12) (1883) unternommen zu haben. Bei einem mit angeborener Atresie und Mikrotie behafteten $1^1/_2$-jährigen Kinde machte Kiesselbach einen Einschnitt durch die Haut bis zum Periost und nachdem er keine Spur eines äußeren Gehörganges fand, ging er „mit äußerster Vorsicht" weiter nach abwärts vor bis nahe zum unteren Schuppenrande. Von da ab ließ sich eine feine Sonde in einen engen Spalt vorwärts schieben, der nach vor- und rückwärts erweitert wurde, bis die Sonde auf einen festen Widerstand stieß. Mit dieser Knochenoperation begnügt, bildete dann Kiesselbach aus dem Ohrläppchen einen Lappen, den er in die Wundfläche einschob. Da aber dieser Fall nicht lange genug in Beobachtung blieb und Kiesselbach selbst von dem erlangten Resultat nicht sehr erbaut zu sein schien, so hat auch dieser Versuch durch lange Jahre hindurch nicht viel an dem bisherigen Pessimismus zu ändern vermocht.

So spricht sich Politzer gegen jeden operativen Eingriff aus in den Fällen von knöcherner Atresie als einen irrationellen und gefährlichen. Sugar (2) nennt dies ein eitles Beginnen; zum selben Schlusse kommt auch Tod (24). Hingegen verhinderten die bis dahin so wenig erfreulichen Resultate Schwartze (25) nicht, die Hoffnung auszusprechen, daß in der Zukunft die Möglichkeit nicht ausgeschlossen sei, ein Verfahren zu finden, welches bei gut erhaltenem Labyrinth Aussicht gäbe, durch die Freilegung der Labyrinthwand die direkte Zuleitung der Luftschallwellen herbeizuführen und dadurch eine wesentliche Hörverbesserung zu erreichen. Interessant ist, daß nach Schwartze eine normale Entwicklung der Paukenhöhle für eine Operation gar nicht erforderlich sei, wenn nur das Labyrinth gut entwickelt ist.

Erst in jüngster Zeit haben es wieder eine Reihe von Otiatern mit der operativen Behandlung der angeborenen Atresie aufgenommen — leider aber wiederum mit ganz ungleichem Erfolg.

Digitized by Google
Original from UNIVERSITY OF CALIFORNIA
Generated on 2019-10-24 13:33 GMT / http://hdl.handle.net/2027/uc1.b3252761
Public Domain in the United States, Google-digitized / http://www.hathitrust.org/access_use#pd-us-google

Scheibe (26) hat es als erster verstanden, hier einen neuen Weg einzuschlagen, indem er anstatt des unsicheren und schwierigen Versuches, an der Stelle des fehlenden Gehörganges selbst einen künstlichen Kanal zu schaffen, in einem Falle dadurch einen solchen herzustellen bestrebt war, daß er das Antrum in gewöhnlicher Weise aufmeißelte und durch Hauttransplantation in den Wundkanal denselben offen erhalten hat. Die Verbesserung des Gehörs für Konversationssprache und Stimmgabel war keine erhebliche (von 10 *cm* Konversationssprache auf 18 *cm*), jedoch blieb Pat. mit dem Resultat der Operation zufrieden, da er jetzt Geräusche hörte, die er früher überhaupt nicht wahrgenommen hat.

4 Jahre später hatte Alexander (19) in Wien die Gelegenheit, einen Fall von kongenitaler knöcherner Atresie operativ zu behandeln. Dieser Fall muß allerdings insofern eine gesonderte Stellung einnehmen, als hier durch das sehr seltene Zusammentreffen einer ac. Mastoiditis mit der Atresie die Sachlage sich sowohl bezüglich der Indikationsstellung als auch der sonst enorm schwierigen Operationstechnik für den Operateur bedeutend vereinfachte. Der 11jährige Pat. wurde einer gewöhnlichen Mastoidoperation unterworfen, wobei man bald auf eine Absceßhöhle, die mit dem Antrum kommunizierte, stieß. Das auffallend kleine Antrum wird durch Abtragung seiner lateralen Wand ausreichend nach außen erweitert, wobei Eiter aus der Paukenhöhle hervorquillt. Gehörknöchelchen erhalten, Trommelfell fehlt und durch eine knöcherne Platte ersetzt. Zur plastischen Bildung eines permanenten Gehörgangskanals benutzte Alexander einen Hautlappen, den er aus der der Stelle der Gehörgangsöffnung entsprechenden Hautdecke gewonnen hat — wodurch ein Gehörgangsloch entstand — und den er an die hintere Wundfläche fixierte. Das Resultat für das Gehör war verhältnismäßig zufriedenstellend. Das operierte Ohr bekam eine Hörweite von 4—5 *m* für Konversationssprache, anstatt der früheren Hörweite von 1 *m*.

Alexander ist der Ansicht, daß man in den Fällen der angeborenen Atresie eine Besserung der Hörweite nach der Operation erwarten kann, aber bloß dort, wo keine Verödung der Pauke vorliegt. Ist dies der Fall oder besteht nebst der Atresie eine Undurchgängigkeit der Tube, so ist ein operativer Eingriff überhaupt aussichtslos, da das durch die Verödung der Mittelohrräume gegebene Schalleitungshindernis durch die Operation ja nicht beseitigt wird. Wir haben oben gesehen, daß Schwartze entgegengesetzter Meinung ist.

Durch die Ergebnisse von Alexander und Scheibe ermuntert, unternahm es 1 Jahr später Brühl, in 2 Fällen von angeborener Atresie mit Mikrotie die operative Behandlung durchzuführen, und zwar in einem Falle nach der Methode Scheibes, im zweiten nach der von Alexander. In beiden Fällen waren die Resultate der Operation, trotz der nachgewiesenen Anwesen-

Digitized by Google
Original from UNIVERSITY OF CALIFORNIA
Generated on 2019-10-24 13:33 GMT / http://hdl.handle.net/2027/uc1.b3252761
Public Domain in the United States, Google-digitized / http://www.hathitrust.org/access_use#pd-us-google

heit einer Paukenhöhle (selbstverständlich bei normaler Funktionsfähigkeit des inneren Ohres), so wenig erfreuliche, daß Blumenthal (27), der über diese Fälle berichtet, zum Schluß kommt, daß die Frage: operieren oder nicht, auch in den Fällen mit gut entwickeltem Labyrinth und Paukenhöhle nur dort in Betracht kommt, wo die Mikrotie mit starker Schwerhörigkeit, nicht aber mit geringer verbunden ist.

Im Gegensatz zu den eben angeführten Fällen konnten in allerletzter Zeit Ruttin und E. Urbantschitsch in je einem von ihnen operierten Falle recht günstige Erfolge verzeichnen.

Der Fall von Ruttin (28) betraf einen mit doppelseitiger kongenitaler Mißbildung beider Ohrmuscheln und vollständiger Atresie der Gehörgänge behafteten 5jährigen Knaben, bei dem hochgradige Schwerhörigkeit (Anruf selbst in nächster Nähe nicht gehört) bei normaler Reaktion des Vestibularapparates bestand. Trotzdem Ruttin der Mutter des Kindes nahelegte, daß von einer Operation nicht viel zu erwarten sei, bestand sie auf dem Wunsche, daß er wenigstens ein Ohr operiere. Ruttin führte die Operation nach Art der Radikaloperation aus, wobei er ein weites Antrum, rudimentäre Gehörknöchelchen und eine etwa erbsengroße Pauke vorfand. Hautplastik. Am nächsten Tage nach der Operation reagierte das Kind auf Anruf in der Distanz von 6—7 *m*. Ruttin meint, daß in solchen und ähnlichen Fällen eine Regel für das operative Vorgehen nicht gegeben werden kann, daß es aber in vielen Fällen wohl des Versuches wert sei, das Antrum zu eröffnen und dann nach gegebenen Verhältnissen den entsprechenden Schluß zu fassen.

Im Falle von Urbantschitsch (29) handelte es sich um einen an Aplasie des linken äußeren Gehörganges leidenden 23jährigen Mann, bei dem das Gehör 20—25 *cm* für Konversationssprache und 5—10 *cm* für Flüstersprache betrug. Urbantschitsch führte die einfache Aufmeißelung aus und 4 Tage später in einer zweiten Sitzung die Plastik. 2 Tage nachher konnte Pat. auf dem operierten Ohre laut gesprochene Wörter 80—100 *cm* hören, am 5. Tage bereits bis zu einer Entfernung von 3 *m*. Urbantschitsch meint nun, daß bei der Mißbildung des äußeren Ohres durch die Operation ein sehr günstiges Resultat erzielt werden kann.

Aus diesen wenigen zur operativen Behandlung gelangten Fällen, die so ziemlich das ganze in der Literatur vorliegende Material umfassen, ist schon zu ersehen, wie verschieden die Ansichten und Erfahrungen der Beobachter sind. Wenn man bedenkt, daß bei der relativen Seltenheit dieser Anomalie überhaupt und noch größerer Seltenheit der Fälle, die zur Operation gekommen sind, die Mehrzahl der Beobachter ihre Ansichten bloß auf eine einmalige Erfahrung oder gar auf theoretische Erwägungen stützen; daß andrerseits die beobachteten Fälle anatomisch kein einheitliches Material darstellten — so

Digitized by Google
Original from UNIVERSITY OF CALIFORNIA
Generated on 2019-10-24 13:33 GMT / http://hdl.handle.net/2027/uc1.b3252761
Public Domain in the United States, Google-digitized / http://www.hathitrust.org/access_use#pd-us-google

wird es schon a priori einleuchten, daß über diesen Gegenstand zurzeit etwas Definitives gar nicht zu erwarten ist.

Das sind die im allgemeinen so wenig gediehenen Erfahrungen, die mir über diesen Gegenstand zu Verfügung standen zur Zeit, als folgender Fall in meine Beobachtung kam.

Die 15jährige Rosa Sch., aus einer kleinen Provinzstadt, erschien in meinem Ambulatorium in Begleitung ihrer älteren Schwester, die mich flehentlich bat, das Mögliche zu tun, um bei dem von Geburt aus schwerhörigen Mädchen das Gehör zu verbessern. Die bisher stets vollständig gesunde und sonst keine Anomalien aufweisende Sch. sei mit der unten näher zu beschreibenden Mißbildung beider Ohren zur Welt gekommen, weshalb ihre Schwerhörigkeit bereits von frühester Kindheit von der Umgebung bemerkt wurde. Mit 8 Jahren habe sie ein wenig zu sprechen begonnen, reussierte aber in der Sprache sehr langsam. Eltern, die miteinander nicht verwandt seien, und die einzige Schwester vollkommen gesund. Auch sonst in der Familie keine Entwicklungsfehler zu verzeichnen.

Fig. 1.

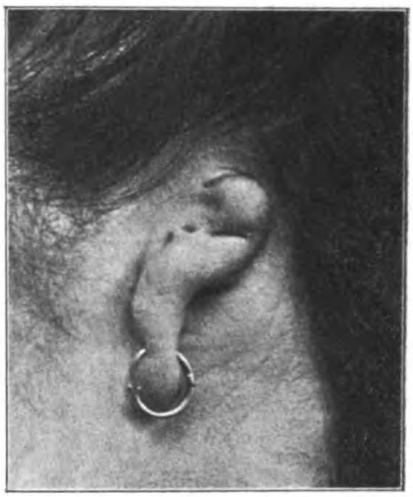

Status: Gut genährtes, vollständig gesundes, körperlich normal entwickeltes, geistig aber ziemlich zurückgebliebenes Mädchen. Etwas stupider Gesichtsausdruck, Sprache undeutlich, aber gut verständlich. An der Stelle der Ohrmuschel beiderseits befindet sich ein etwa 5 *cm* langer und $1^1/_2$ *cm* breiter, am oberen Ende kolbenartig verdickter Wulst, der von normaler Haut bedeckt ist und in dessen Inneren man einzelne gut bewegliche Knorpelstücke fühlt (Fig. 1). Helix, Anthelix, Tragus und Antitragus vollständig abwesend; auch von der Fossa conchae und navicularis ist nichts zu merken. An der Stelle der Ohröffnung ist die Haut glatt und gespannt und läßt auch beim Betasten keine Spur einer Vertiefung fühlen. Sowohl an der vorderen als auch an der hinteren Fläche dieser rudimentären Muschel, an deren oberen Hälfte befinden sich einige längliche Grübchen, die blind enden. Die am unteren Ende der Wülste befindlichen häutigen Läppchen erinnern um so mehr an gewöhnliche Lobuli auriculae, als Pat. hier Ohrringe trägt.

Die beschriebenen rudimentären Gebilde befinden sich genau an der Stelle angeheftet, wo der Unterkiefer direkt der vorderen Fläche des Warzenfortsatzes anliegt, was sich leicht durch Betasten bei Bewegungen des Unterkiefers feststellen läßt.

Generated on 2019-10-24 13:34 GMT / http://hdl.handle.net/2027/uc1.b3252761
Public Domain in the United States, Google-digitized / http://www.hathitrust.org/access_use#pd-us-google
Digitized by Google
Original from UNIVERSITY OF CALIFORNIA

Gestalt und Bewegungen des weichen Gaumens vollständig normal. Bei postrhinoskopischer Untersuchung erscheinen die Ostia tubae rechts normal, links bedeutend verkleinert. Das Katheterisieren gelingt beiderseits ziemlich leicht, nur ist das Blasegeräusch auf der rechten Seite ungleich deutlicher als auf der linken. Auch die Bougierung geht rechts leicht von statten, wobei die Sonde etwa 30 *mm* weit hineingeführt werden kann, während es links mit Schwierigkeiten gelingt, sie auf 16 *mm* vorzuschieben.

Gehörprüfung:

R.		L.
a. c.	Uhr	a. c.
0	Fl.-Spr.	0
1·5	Konv.-Spr.	1·0
0	C_{II}—c_1	0
verkürzt	c_2—c_3	verkürzt
normal	c_4—c_5	normal
normal	Galton	normal
—	R.	—
	W.	>
verlängert	Knl.	verlängert

Genaue Funktionsprüfung des Vestibularapparates ergibt vollständig normale Verhältnisse.

Zur Vervollständigung der objektiven Untersuchung wurde noch eine Röntgenaufnahme vorgenommen und habe ich dieselbe, um die Orientierung zu erleichtern, in der Weise ausführen lassen, daß eine eigens zu diesem Zwecke verfertigte Metallsonde direkt vor der Bestrahlung in der gewöhnlichen Weise durch den Katheter soweit als möglich in die Tube vorgeschoben wurde.

Wie aus der beigegebenen Abbildung (Fig. 2) zu ersehen ist, läßt sich in dem Röntgenbilde nichts von einem Paukenlumen wahrnehmen.

Wir haben es also nach all diesen Ergebnissen mit einer beiderseitigen angeborenen Verwachsung des äußeren Gehörganges (Atresie), verbunden mit einer Verbildung (Mikrotie) beider Ohrmuscheln zu tun. Dabei ist 1. das Gehör auf der rechten Seite besser erhalten als auf der linken; 2. ist die Funktionsfähigkeit des inneren Ohres beiderseits ungestört geblieben; 3. erscheint die Ohrtrompete auf der rechten Seite recht gut, auf der linken weniger gut entwickelt.

Wie steht es aber mit der Pauke? Wie es schon oben auf Grund der angeführten anatomischen Untersuchungen hervorgehoben ist, kann aus den günstigen Ergebnissen über den Zustand der Tube nicht ohne weiteres auf das Vorhandensein einer Pauke geschlossen werden. Ebenso ist schon darauf hingewiesen worden, daß dem negativen Ausfall der Röntgenuntersuchung keine

Digitized by Google
Original from UNIVERSITY OF CALIFORNIA
Generated on 2019-10-24 13:34 GMT / http://hdl.handle.net/2027/uc1.b3252761
Public Domain in the United States, Google-digitized / http://www.hathitrust.org/access_use#pd-us-google

absolute Zuverlässigkeit zukommt. So mußte die Frage über das Vorhandensein der Mittelohrräume in unserem Falle in suspenso gelassen werden.

Und nun stand ich vor der Frage, ob operieren oder nicht. Ich muß es gestehen, daß es mir unter den obwaltenden Umständen sehr schwer fiel, einen Entschluß zu fassen, und dies um so mehr, als, wie schon bemerkt, ich in den so differierenden Erfahrungen meiner Vorgänger keine feste Stütze finden konnte. Nach Abwägen aller pro und contra gelangte ich jedoch

Fig. 2.

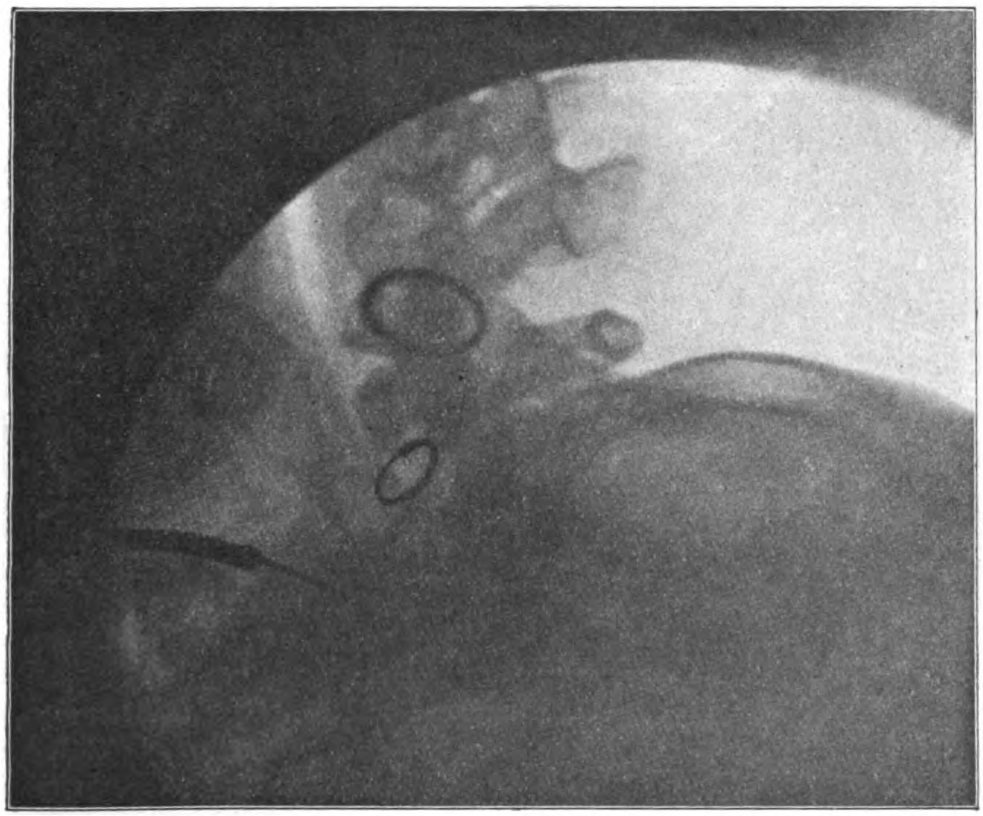

zum Schluß, eine Operation ablehnen zu müssen, und dies aus folgenden Gründen.

Auf der einen Seite war die Versuchung groß, die Lage der Bedauernswerten etwas zu erleichtern. Auch war es vom wissenschaftlichen Standpunkte aus nicht wenig verlockend, in diese bisher noch so dunkle und strittige Frage über die operative Behandlung der angeborenen Atresie und Mikrotie etwas mehr Licht zu schaffen. Auf der anderen Seite aber schien mir eine Aussicht auf Erfolg in diesem Falle von vornherein sehr problematisch. Denn neben

Generated on 2019-10-24 13:34 GMT / http://hdl.handle.net/2027/uc1.b3252761
Public Domain in the United States, Google-digitized / http://www.hathitrust.org/access_use#pd-us-google
Digitized by Google
Original from UNIVERSITY OF CALIFORNIA

der vereinzelt dastehenden Behauptung Schwartzes, daß eine normale Entwicklung der Pauke für die Operationsfrage gar nicht in Betracht käme (siehe oben), konnte man sich nicht der Tatsache verschließen, daß in den wenn auch sehr spärlichen Fällen (Alexander, Ruttin), wo die Operation von einem gewissen Erfolg gekrönt war, eine mehr weniger entwickelte Pauke denn doch vorgefunden wurde. Ich neigte daher eher zu der Ansicht Alexanders, wonach eine sicher nachgewiesene ausgebildete Pauke für die Frage eines operativen Eingriffes ausschlaggebend ist. Konnte schon dieses Postulat in unserem Falle nicht als erfüllt betrachtet werden, so hatte man noch mit einer meines Erachtens sehr schwer in die Wagschale fallenden Tatsache zu rechnen, daß nämlich nach der übereinstimmenden Meinung vieler Operateure die in Rede stehende Operation nicht nur zu den technisch sehr schwierigen, sondern auch zu den ziemlich gefahrvollen zählt (Politzer, Alexander).

Fig. 3.

Die Verhältnisse zwangen mich aber sehr bald, meinen Entschluß zu ändern. Nachdem ich der Umgebung der Pat. die Sachlage aufklärte und ihnen nahelegte, ihr Vorhaben fallen zu lassen, erschien bei mir die ältere Schwester der Pat. und teilte mir verzweifelt mit, daß die Pat. droht, ein Suicidium zu begehen, falls ihr jede Hoffnung auf Hörverbesserung durch Operation genommen werden würde. Und da nach ihrer Meinung diese Drohung ernst genommen werden müsse, so sah ich mich berechtigt, in diesem Zwischenfalle Grund genug zu erblicken, mich zu einem operativen Versuch zu entschließen, um so mehr, als einerseits hier keine Kontraindikationen vorlagen, andrerseits, als hier immerhin doch nicht jede Aussicht auf Erfolg absolut ausgeschlossen werden mußte.

Ich wählte vorderhand zur Operation das rechte, besser hörende und daher mehr Aussicht auf Erfolg bietende Ohr.

Die Operation wurde von mir am 17. III. 1911 unter Chloroformnarkose folgendermaßen ausgeführt: Hautschnitt etwa 2 *cm* hinter der Insertionslinie der rudimentären Muschel. Nach Zurückschieben der Weichteile tritt die äußere glatte, jeder Orientierungspunkte entbehrende Oberfläche des Warzenfortsatzes zum Vorschein — eine Ansicht, die das ungewohnte Auge stutzig macht. Um

Digitized by Google
Original from UNIVERSITY OF CALIFORNIA
Generated on 2019-10-24 13:34 GMT / http://hdl.handle.net/2027/uc1.b3252761
Public Domain in the United States, Google-digitized / http://www.hathitrust.org/access_use#pd-us-google

irgend einen Anhaltspunkt für den weiteren Fortgang der Operation zu finden, werden die Weichteile oben weiter nach vorn zurückgeschoben, bis die Wurzel des Proc. zygomat. sichtbar wird, tiefer unten, bis man an den vorderen Rand des Proc. mast., wo das Unterkiefergelenk sich eben anfühlt, anlangt. Hier wird ein kleines, von vorn her von einem kaum sichtbaren knöchernen Vorsprung begrenztes Grübchen sichtbar (Spina et fossa supra meatum?). Es zeigt sich somit, daß die Lage des Muschelrudimentes hier nicht der normalen Anheftungsstelle entspricht. Auf diese Eventualität hat schon Schwartze aufmerksam gemacht und mit Recht gewarnt, daß die Lage der verbildeten Muschel nicht als Anhalt für die Richtung, in welcher man in den Knochen eindringen soll, dienen kann.

Zur Aufdeckung des Antrums wird eine Stelle gewählt, die nach oben von einer die Verlängerung des Proc. zygomat. nach hinten bildenden Horizontalen begrenzt wird, nach vorn einige Millimeter hinter dem Kiefergelenk beginnt. Nach einigen Meißelschlägen kommt die Dura mater der mittleren Schädelgrube zum Vorschein, die, etwa erbsengroß freigelegt, als willkommenes Orientierungszeichen für das weitere Vordringen dient. Von hier aus wird das Meißeln vorsichtig nach vorn und unten fortgesetzt. In einer Tiefe von etwa $1^1/_2$ *cm* stoßt man auf eine ganz kleine Öffnung, die mittelst eines feinen Meißels vorsichtig erweitert wird und sich als ein sehr verkleinertes, etwa erbsengroßes, mit normaler Schleimhaut ausgekleidetes Antrum repräsentiert. Aus dieser Höhle gelangt eine feine Sonde nach vorn in einen kurzen Kanal, der ebenfalls ganz vorsichtig erweitert wird. Die hier sichtbare, sehr deutlich ausgesprochene Eminentia canal. semicirc. horiz. läßt keinen Zweifel mehr bestehen, daß wir uns im Aditus ad antrum befinden. Dieser endet nach vorn blind. Keine Spur einer Pauke, keine Gehörknöchelchen.

Damit ist die Knochenoperation zu Ende und es wird zur Plastik übergegangen. Aus der Mitte der rudimentären Muschel, dem Niveau der Knochenöffnung entsprechend, wird ein viereckiger Lappen mit der Basis nach hinten umschnitten. Nachdem die Haut von ihrer Unterlage abpräpariert ist, werden die darunter liegenden Weichteile in ihrer ganzen Dicke durchschnitten und entfernt. Durch das so gebildete Loch wird sodann der Hautlappen in die Knochenwunde eingebracht und an deren hintere Wand antamponiert. Hautschnitt offen gelassen. Verband.

21. III. Beim ersten Verbandwechsel wird man gewahr, daß der Hautlappen aus der Knochenhöhle herausgerutscht ist. Ursache: zu dicker Lappen und zu wenig geräumliche Wundhöhle. Unter Narkose wird daher die Knochenhöhle weiter nach hinten bis zur Freilegung des Sinus transversus erweitert, sodann der Lappen durch weitere Fortnahme seiner Unterlage so weit als möglich verdünnt und wiederum an die hintere Wundenwand antamponiert. Hautschnitt durch Nähte geschlossen.

Generated on 2019-10-24 13:34 GMT / http://hdl.handle.net/2027/uc1.b3252761
Public Domain in the United States, Google-digitized / http://www.hathitrust.org/access_use#pd-us-google
Digitized by Google
Original from UNIVERSITY OF CALIFORNIA

Der weitere Verlauf geht glatt vor sich. Hautnaht per primam, Wunde granuliert in mäßigen Grenzen, Lappen gut angewachsen. Der Epidermisierungsprozeß geht im Gegenteil sehr langsam vor sich, so daß er erst am 8. VI., also nach 3 Monaten vollendet ist.

Gegenwärtiger Status: An der gewöhnlichen Stelle des Meatus ext. eine Ohröffnung von normaler Weite, die in einen ein wenig nach hinten und oben gerichteten, $1^3/_4$ *cm* langen Kanal führt, welcher von fester, gesunder Epidermis ausgekleidet ist. (Abbild. 3.)

Gehör: Uhr	früher	a. c.,	jetzt	0,06,
Flspr.	„	0,	„	0.
Kspr.	„	1,5,	„	3·0
Untere Tongrenze .	„	c,	„	C.

Mehr zufriedenstellend sind die Resultate der subjektiven Hörbesserung. So behauptet die Pat. entschieden, daß sie jetzt „ungleich besser" höre als vor der Operation. Auch die Angehörigen bestätigen, daß sie jetzt auf Anruf aus einem zweiten Zimmer reagiere, das Wanduhrticken und den Straßenlärm höre, was vor der Operation nicht der Fall war. Im allgemeinen sind Pat. und ihre Angehörigen von dem Erfolg der Operation in so hohem Grade zufrieden, daß sie nun auf eine Operation des anderen Ohres drängen.

Die erzielte Hörverbesserung ist natürlich dadurch zu erklären, daß nach Beseitigung des durch die dicke Knochenschicht gesetzten Schalleitungshindernisses die Labyrinthwand, welche durch die Operation wenigstens teilweise bloßgelegt wurde, nunmehr dem Schall zugänglicher geworden ist als zuvor.

* * *

Wir haben also im Endresultat durch die Operation eine Hörverbesserung zweifellos erreicht. Freilich kann hier nicht mehr als von einer solchen mäßigen Grades die Rede sein; zieht man aber in Betracht, daß dieser Erfolg trotz den höchst ungünstigen anatomischen Bedingungen — fast gänzliche Defektbildung der Mittelohrräume, die in unserem Falle aufgedeckt wurde — erreicht worden ist, so gewinnt unsere Beobachtung ganz besonders an Bedeutung, indem sie wieder die alte Ansicht Schwartzes (s. o.) bestätigt, daß nämlich auch bei Defektbildung der Pauke eine Hörbesserung durch die Operation noch zu erreichen ist. Dies darf aber durchaus nicht die Frage der Indikationsstellung etwa in dem Sinne beeinflussen, daß auch in derartigen Fällen die operative Behandlung ohne weiteres angezeigt ist. Die schwierige und mit Gefahr verbundene Operation kann nicht durch den zu erwartenden, im allgemeinen denn doch nicht hoch anzuschlagenden Erfolg entschädigt werden, zumal wir in jedem vorliegenden Falle nicht voraussagen können, ob es bei der Operation überhaupt gelingen wird, die Labyrinthwand freizulegen. Es

Digitized by Google
Original from UNIVERSITY OF CALIFORNIA
Generated on 2019-10-24 13:34 GMT / http://hdl.handle.net/2027/uc1.b3252761
Public Domain in the United States, Google-digitized / http://www.hathitrust.org/access_use#pd-us-google

sind daher in Fällen dieser Kategorie bei der Indikationsstellung gewisse Einschränkungen geboten. Anders aber in Fällen mit günstigen anatomischen Verhältnissen, das heißt, wo ein normaler Zustand der Mittelohrräume sicher festgestellt ist. Hier sind wohl von einer lege artis ausgeführten Operation ungleich günstigere Resultate zu erwarten und daher auch eine ausgedehntere Indikationsstellung berechtigt.

Ich möchte daher meinen Standpunkt in der Frage über die operative Behandlung der angeborenen Atresie des äußeren Gehörganges mit Mikrotie in folgender Weise definieren:

1. Kommt ein operativer Eingriff bei der angeborenen Atresie des äußeren Gehörganges, soweit er den Zweck einer Hörverbesserung anstrebt, überhaupt nur in den Fällen von sicher nachgewiesener Intaktheit des inneren Ohres in Betracht.

2. Wenn in derartigen Fällen auch eine ausgesprochene Verbildung der Mittelohrräume vorliegt, so ist von einem operativen Eingriff, falls es gelingt, sich einen Weg bis zur Labyrinthwand zu bahnen, eine mäßige Hörbesserung zu erwarten. Es ist aber in derartigen Fällen angesichts der Gefahr der Nebenverletzungen bei der mangels jeglicher anatomischer Orientierungspunkte mit großen Schwierigkeiten verbundenen Operation, bei der Indikationsstellung große Umsicht geboten und die Operation dort vorzunehmen, wo entweder anderweitige Indikationen — zum Beispiel interkurrente Mastoiditis — dazu drängen oder wo derartige Bedingungen obwalten, daß auch eine unerhebliche Hörverbesserung für den Kranken von ganz besonderem Wert ist.

3. Einen viel bedeutenderen Erfolg scheint die operative Behandlung in den Fällen von angeborener Atresie mit Erhaltung der Pauke zu versprechen.

4. In kosmetischer Hinsicht erzielt die Operation recht zufriedenstellende Resultate, indem sie eine Ohröffnung an der gewöhnlichen Stelle herstellt und so die Gegend der verstümmelten Ohrmuschel gewissermaßen belebt.

Literatur. 1. Bezold, Lehrb. d. Ohrenheilk., 1906, pag. 110 und Überschau, 1895. — 2. Oberteuffer, Linkes Handb., 1837, pag. 622. — 3. Blau, Archiv f. Ohrenheilk., Bd. 19, pag. 206. — 4. Jacobson, ibidem, pag. 34. — 5. Wolf, Archiv f. Ohrenheilk., Bd. 35. — 6. Federschmidt, Zeitschr. f. Ohrenheilk., Bd. 61, pag. 170. — 7. Herschel, Monatsschr. f. Ohrenheilk., 1909, pag. 169. — 8. Zaufal, Archiv f. Ohrenheilk., Bd. 30, 1890, pag. 287. — 9. Martin Sugar, Archiv f. Ohrenheilk., Bd. 58, pag. 216. — 10. Virchow, Virchows Archiv, Bd. 30, pag. 221 und Bd. 32, pag. 518. — Moldenhauer, Schwartzes Handbuch, I, pag. 159. — 11 *a*. Alexander und Moskowicz, Archiv f. Ohrenheilk., Bd. 50, pag. 97. — 12. Kiesselbach, Archiv f. Ohrenheilk., Bd. 19, pag. 127. — 13. Politzer, Lehrbuch d. Ohrenheilk., 4. Aufl., 1901, pag. 667. — 14. Kaufmann, Zeitschrift für Ohrenheilk., Bd. 39, 1901. — 15. Joél, Über Atresia auris congenita. Zeitschrift f. Ohrenheilk., Bd. 18, 1888. — 16. Ruedi, Zeitschr. f. Ohrenheilk., Bd. 34, 1899,

Digitized by Google
Original from UNIVERSITY OF CALIFORNIA
Generated on 2019-10-24 13:34 GMT / http://hdl.handle.net/2027/uc1.b3252761
Public Domain in the United States, Google-digitized / http://www.hathitrust.org/access_use#pd-us-google

pag. 334. — 17. Steinbrügge, Die pathologische Anatomie des Gehörorganes. Berlin 1891. — 18. Bürkner, Archiv f. Ohrenheilk., Bd. 41, pag. 59. — 19. Alexander, Zeitschr. f. Ohrenheilk., Bd. 55, pag. 149. — 20. Gradenigo, Mitteilungen aus dem embryologischen Institut in Wien, 1887. — 21. Salenski, Morphologische Jahrbücher, Bd. 6. — 22. Brühl siehe Blumenthal (27). — 23. Steinbrügge, Monatsschr. f. Ohrenheilk., 1899, pag. 299. — 24. Tod, Journ. of Laryng., Rhin. and Otol., March 1901. — 25. Schwartze, Handb., II, pag. 718. — 26. Scheibe, Münchener med. Wochenschr., 1902, Nr. 2, Sitzungsber. d. ärztl. Vereines in München. — 27. Blumenthal, Zeitschr. f. Ohrenheilk., Bd. 59, pag. 368. — 28. Ruttin, Monatsschr. f. Ohrenheilk., XLIII. Jahrg., pag. 786. — 29. E. Urbantschitsch, Monatsschr. f. Ohrenheilk., XLIV. Jahrg., pag. 802.

Vereinsberichte.

22. Versammlung der Deutschen otologischen Gesellschaft, Stuttgart, 9. und 10. Mai 1913.

Vorsitzender: Hinsberg (Breslau).
Schriftführer: Rudolf Panse (Dresden).

1. Brieger (Breslau): **Referat über die Tuberkulose des Mittelohrs.**

An der Hand klinisch-anatomischer Erfahrungen, unter Berücksichtigung der Literatur besonders der letzten Jahre, gibt Brieger eine ausführliche Darstellung der pathologischen Anatomie, der Pathogenese, der Klinik, einschließlich der Komplikationen, sowie der Therapie der Mittelohrtuberkulose. Auf die Publikation eines Vorreferates wird mit Rücksicht auf die Umfänglichkeit der Arbeit verzichtet.

2. Ruttin (Wien): **Zur Histologie der tuberkulösen Labyrintherkrankung.**

R. demonstriert Präparate von Fisteln des Bogenganges bei tuberkulöser Mittelohreiterung. Klinisch findet man bei tuberkulösen Labyrinthfisteln häufig das sogenannte „umgekehrte" Fistelsymptom bei Kompression der Luft im äußeren Gehörgang, Nystagmus nach der entgegengesetzten Seite, bei Aspiration nach derselben Seite, oder andere atypische Formen des Fistelsymptoms. Dies hängt wahrscheinlich mit der Unregelmäßigkeit der Knochenzerstörung bei Tuberkulose zusammen. Die Stoßrichtung wird bei Annahme von Massenbewegung in der Endolymphe von der „Bohrung" der Fistel abhängen. Bei Cholesteatom handelt es sich meist um einfachen Abschliff des Knochens, weshalb gewöhnlich eine einfache typische Fistel mit typischem Fistelsymptom zustande kommt.

3. Wilhelm Brock (Erlangen): **Zwei Fälle (drei Felsenbeine) mikroskopisch untersuchter Mittelohrtuberkulose.**

Das erste Felsenbein stammt von einem fünfjährigen Knaben, der anscheinend an den Komplikationen einer scarlatinösen Mittelohreiterung zugrunde ging. Weder in der Krankengeschichte noch im Sektionsprotokoll (nur die Kopfsektion war gestattet) findet sich ein Hinweis auf Tuberkulose und doch ergab die mikroskopische Untersuchung des Felsenbeines eine ausgedehnte

Digitized by Google
Original from UNIVERSITY OF CALIFORNIA
Generated on 2019-10-24 13:34 GMT / http://hdl.handle.net/2027/uc1.b3252761
Public Domain in the United States, Google-digitized / http://www.hathitrust.org/access_use#pd-us-google

tuberkulöse Infektion der Mittelohrräume von der knöchernen Tube an bis in die Warzenzellen; am ausgedehntesten war die tuberkulöse Infiltration in der Paukenhöhle selbst und da wieder am stärksten am Dach und am Boden, an welchen beiden Stellen der Prozeß auf die Dura beziehungsweise auf die Carotiswand übergegriffen hatte. Die Tuberkelknötchen liegen meist unter der intakten Epitheldecke; nur an wenigen Stellen war es schon zu Ulcerationen gekommen. Die Labyrinthfenster erwiesen sich intakt. Die beiden anderen Felsenbeine stammen von einem 24jährigen jungen Mann, der einer ausgebreiteten Tuberkulose erlag. Schon vor dem Manifestwerden der Tuberkulose soll ab und zu Ausfluß aus den Ohren bestanden haben; mit dem Manifestwerden trat neuerdings Ausfluß ein und das Gehör, das vorher gut gewesen sein soll, nahm rapid ab, so daß kurz vor dem Tode Konversationssprache nur mehr auf eine Entfernung von 50 *cm* verstanden wurde. Bei der otoskopischen Untersuchung fand sich beiderseits eine kleine zentrale Perforation: im Eiter keine Tuberkelbacillen. Die mikroskopische Untersuchung ergab beiderseits eine tuberkulöse Infektion der Mittelohrräume, und zwar fanden sich die Tuberkelknötchen hauptsächlich in der knöchernen Tube und im Recessus epitympanicus, während in der Paukenhöhle selbst solche nur vereinzelt nachweisbar waren. Beiderseits fand sich der Perforationsrand epidermisiert; links war die Epidermis ein Stück in die Paukenhöhle hineingewachsen. Hauptsächlich auf Grund dieses letzteren Befundes erscheint die Annahme berechtigt, daß in diesem Fall die tuberkulöse Infektion zu einer chronischen Eiterung hinzugekommen ist. Eine einwandfreie Erklärung für die starke Herabsetzung der Hörfähigkeit lieferte die mikroskopische Untersuchung nicht.

4. L. Haymann (München): **Das Verhalten der Pauke gegenüber experimenteller Infektion mit Tuberkelbacillen.**

5. Blau (Görlitz): **Experimentelle Ohrtuberkulose.**

Bei zwei Affen wurde durch Einverleibung von Tuberkelbacillenreinkultur vom Typus bovinus das eine Mal mittelst Paracenthese in die Pauke, das andere Mal nach Freilegung des runden Fensters durch Injektion durch die Membrana fen. rot. Tuberkulose in den Ohrräumen hervorgerufen. Im ersten Falle war die Folge eine fast völlige Zerstörung der gesamten Pauke und des ganzen Labyrinthes, von dem selbst der Knochen der Schneckenkapsel größtenteils eingeschmolzen und rarefiziert wurde. Es hatte sich ein über haselnußgroßer tuberkulöser Granulationstumor in der Schädelhöhle gebildet, welcher mit der Felsenbeinpyramide und mit der Unterfläche des Hirns verwachsen, in diesem einen etwa halbhaselnußgroßen Solitärtuberkel hervorgerufen hatte. Klinisch beherrschten Lähmungserscheinungen im Facialisgebiet sowie der Augenmuskeln das Bild, sowie ein wochenlang dauernder Schiefkopf. Desgleichen wurde eine Katze mit tuberkulösem Auswurf durch die runde Fenstermembran infiziert. Durch Lumbalpunktat, das nicht vermehrt, gelang es nicht, Tuberkelbacillen nachzuweisen.

6. Rudolf Panse (Dresden): **Vorschlag für den wissenschaftlichen Verkehr.**

Panse regt an, die Gesellschaft wolle ihren Mitgliedern empfehlen, Veröffentlichungen, die sich vorwiegend oder allein mit den Arbeiten eines oder einiger Verfasser beschäftigen, diesen zuzuschicken.

7. Marx (Heidelberg): **Demonstration eines Kindes mit Meningo-Encephalocele occipitalis.**

Digitized by Google
Original from UNIVERSITY OF CALIFORNIA
Generated on 2019-10-24 13:34 GMT / http://hdl.handle.net/2027/uc1.b3252761
Public Domain in the United States, Google-digitized / http://www.hathitrust.org/access_use#pd-us-google

Demonstration eines Kindes, das mit einer Meningo-Encephalocele occipitalis behaftet war und bei dem während der Geburt das ganze Kleinhirn mechanisch abgerissen ist. Das Kind ist körperlich gut entwickelt, zeigt deutlichen Hydrocephalus, ausgesprochene Störungen in der Erhaltung des Gleichgewichtes, sicher schwere Hörstörung, vielleicht vollständige Ertaubung.

8. Goerke (Breslau): **Über die Entstehung meningitischer Tuberkulose vom Ohr aus.**

Die otogene tuberkulöse Meningitis ist von allen cerebralen Komplikationen der Otitis bei weitem die seltenste, immerhin aber häufiger, als man bisher angenommen. Was ihre Genese betrifft, so gibt uns das bisher vorliegende klinische Material sowie das Experiment den Aufschluß, daß eine Überleitung durch das Labyrinth so gut wie gar nicht vorkommt, daß auch eine Fortleitung durch den Fallopischen Kanal sowie ein direkter Übergang durch Kontakt relativ selten ist und daß am häufigsten der Weg von der Tube durch den Canalis carotis beschritten wird. Für letzteren Übergangsmodus liegen zahlreiche anatomische, klinische und experimentelle Beweise vor. Doch wird es gerade zur weiteren Aufklärung dieser Übergangsform notwendig sein, das Material der tuberkulösen Meningitis bezüglich der Ohren systematisch zu untersuchen, und hierbei wird man speziell auf das Verhalten von Tube und carotischem Kanal zu achten haben.

9. Wittmaack (Jena): **Über die ideal-normale Pneumatisation des Schläfenbeines.**

Wittmaack ist auf Grund histologischer Kontrolle des Schleimhautverhaltens der Mittelohrräume zu wesentlich andersartiger Auffassung des Pneumatisationsprozesses gekommen, als wie bisher üblich ist. Sobald man zum Studium des normalen Pneumatisationsganges ausschließlich solche Schläfenbeine auswählt, bei denen durch mikroskopische Untersuchung die völlige Intaktheit der Schleimhautauskleidung gesichert ist, zeigt sich, daß der Pneumatisationsvorgang weit regulärer und gesetzmäßiger unter normalen Bedingungen sich abspielt, als bisher angenommen wurde. Schon spätestens vom sechsten Lebensjahr an ist der Warzenfortsatz komplett pneumatisiert. Der Pneumatisationsprozeß setzt sich unter Ausbildung weit um sich greifender pneumatischer Systeme kontinuierlich bis ins höhere Lebensalter hinein fort, so daß wir im höheren Alter als Normaltyp immer ein sehr weitgehend pneumatisiertes Schläfenbein finden. Die Anlage einer einzelnen pneumatischen Zelle, ebenso wie die der Haupträume des Mittelohres geht unter ganz typischen, gesetzmäßig ablaufenden, geweblichen Umwandlungen vor sich. Wo wir im späteren Leben andersartig zusammengesetzte Schläfenbeine finden, handelt es sich nicht mehr um normale Pneumatisation.

10. Wittmaack (Jena): **Über die Hemmungen und Störungen des Pneumatisationsprozesses im Schläfenbein.**

Das Studium des Pneumatisationsprozesses im histologischen Bild zeigt, daß dieser im ausgesprochensten Maße vom Schleimhautcharakter abhängig ist und durch Änderungen desselben — meist auf Grund entzündlicher Vorgänge — in intensivster Weise beeinflußt werden kann. Es werden die verschiedenen Formen der Pneumatisationsstörung besprochen, die sich je nach Schleimhautcharakter und Intensität der Beeinflussung ergeben. Völlige Pneumatisationshemmungen in der ersten Entwicklungsperiode bleiben zeitlebens bestehen und führen stets zum Auftreten völlig „sklerosierter" Warzenfortsätze. Daneben kommen alle Übergangsformen leichterer Pneumatisationsstörungen von den

Generated on 2019-10-24 13:34 GMT / http://hdl.handle.net/2027/uc1.b3252761
Public Domain in the United States, Google-digitized / http://www.hathitrust.org/access_use#pd-us-google
Digitized by Google
Original from UNIVERSITY OF CALIFORNIA

der kompletten Hemmung nahestehenden Befunden bis zum annähernd und völlig normalen Verhalten vor.

11. Wittmaack (Jena): **Die Beziehungen der Pneumatisationsstörungen zu den eitrigen Entzündungsprozessen des Mittelohres.**

Die Entwicklung der chronischen Mittelohreiterungen und die bei ihnen auftretenden anatomischen Befunde sind nur auf Grund einer genauen Kenntnis der bei Pneumatisationshemmung vorliegenden Befunde zu verstehen. Man kann direkt aussprechen, daß es überhaupt nur dann zu einer chronischen Eiterung kommen kann, wenn die anatomischen Grundlagen in Form von bestimmten Änderungen des Schleimhautcharakters und Sistieren des Pneumatisationsprozesses gegeben sind. Diese meist auf latenten entzündlichen Vorgängen im Säuglingsalter beruhenden Veränderungen gehen stets der Entwicklung einer klinisch in Erscheinung tretenden chronischen Mittelohreiterung voraus. Die Sklerosierung des Warzenfortsatzes ist daher kein sekundärer, von der Eiterung abhängiger Prozeß, sondern eine typische, bereits vor Einsetzen der Eiterung vorliegende Begleiterscheinung der anatomischen Veränderungen des Schleimhautcharakters, die die Grundlage für die Entwicklung eines chronischen Eiterungsprozesses liefern, und beruht auf einer kompletten Hemmung des Pneumatisationsprozesses. Das gilt sowohl für die Schleimhaut- als auch für die Cholesteatomeiterung. Bei letzterer kommen noch eine Reihe Umwandlungsvorgänge in Betracht, die erörtert werden. Ebenso wie die komplette Pneumatisationshemmung bei der Entwicklung der chronischen spielt die partielle Pneumatisationsstörung bei der der akuten Eiterungen eine große Rolle. Die Entwicklung, die Intensität und der Ablauf dieser Prozesse ist außer von der Virulenz der Erreger vielfach auch in ausgesprochenem Maße von dem Schleimhautcharakter und dem hiermit in Beziehung stehenden Pneumatisationszustand abhängig.

12. Sonnenkalb (Jena): **Bericht über Darstellung des pneumatischen Systems im Röntgenbild beim Lebenden.**

Die verschiedenartigen Strukturbilder, die durch die Beeinflussung des Pneumatisationsprozesses hervorgerufen werden, lassen sich auch im Röntgenbild gut und deutlich erkennen. Die auf Grund der anatomisch-histologischen Untersuchung erhaltenen Resultate Wittmaacks stehen mit dem Ergebnisse der Röntgenuntersuchung in guter Übereinstimmung. Es hat sich ferner gezeigt, daß die Aufnahme der Warzenfortsatzstruktur nicht nur theoretisches Interesse hat, sondern auch klinisch in mancherlei Hinsicht (diagnostisch, prognostisch, therapeutisch) von Bedeutung sein kann.

13. Manasse (Straßburg i. E.): **Mikroskopische Präparate, an welchen die Entstehung des sekundären Cholesteatoms zu verfolgen ist.**

1. Fall. Radikaloperation beiderseits wegen Cholesteatom, Labyrinthausräumung rechts, Tod an Meningitis 6 Wochen nach der Radikaloperation. Demonstration des linken Felsenbeins zur Darstellung der Ausbreitungsart der Cholesteatomreste. Letztere graben sich mit tiefen, zunächst soliden, dann hohlen Zapfen wie ein richtiger Tumor weit ins Bindegewebe hinein. Im inneren Ohr ausgedehnte Otitis serosa, induciert von der eitrigen Meningitis.

2. Fall. Otitis media purul. chron. duplex mit Cholesteatom; rechts Radikaloperation. Tod 4 Monate später an eitriger Meningitis. Zunächst Demonstration des rechten, operierten Felsenbeines: keine Cholesteatomreste mehr, aber teils alte, teils frische Entzündungsvorgänge besonders an den Fenstern.

Digitized by Google
Original from UNIVERSITY OF CALIFORNIA
Generated on 2019-10-24 13:34 GMT / http://hdl.handle.net/2027/uc1.b3252761
Public Domain in the United States, Google-digitized / http://www.hathitrust.org/access_use#pd-us-google

Einbrüche ins Labyrinth am ovalen Fenster durchs Ligamentum annulare und mitten durch die Stapesplatte, am runden Fenster durch die Membrani tympana secundaria. Labyrinth: diffuse, eitrige Otitis interna im ganzen Vestibularapparat, circumscripte in der Basalwindung der Schnecke, diffuse, seröse Labyrinthitis in der übrigen Schnecke mit völlig erhaltenem Cortischen Organ. Linkes Felsenbein zeigt in schönster Weise Entstehung und Ausbreitung eines sekundären Cholesteatoms (nicht operiert) sowie seröse Otitis interna.

3. Fall. Rechtseitiges operiertes Cholesteatom mit Schläfenlappenabsceß und Meningitis, links meningogene seröse Otitis interna.

14. Stütz (Jena): **Siebenjährige Erfahrungen über die durch den Streptococcus mucosus hervorgerufene Otitis media acuta.**

Stütz berichtet über die Erfahrungen der Jenaer Klinik bei diesem eigenartigen Krankheitsbild. Es zeichnet sich durch eine Reihe von Verlaufseigentümlichkeiten aus, die ihm mit Recht zu einer Sonderstellung verholfen haben. Die Diagnostik und die Prognose dieses Krankheitsbildes wird besprochen und besonders der hohe Prozentsatz Mastoidkomplikationen hervorgehoben. Gerade bezüglich dieses Punktes ist in letzter Zeit ein Fortschritt in der Erkenntnis zu verzeichnen, insofern, als mit Hilfe der Röntgenuntersuchung und auf Grund der von Wittmaack aufgedeckten Beziehungen zwischen Schleimhautcharakter und Pneumatisationszustand sich bestimmte Abhängigkeiten des Verlaufs von der Warzenfortsatzstruktur erhalten haben, die die Erklärung für das Ausbleiben einer Mastoiditis bei einem gewissen, relativ kleinen Prozentsatz (etwa 25—30%) der Fälle abgeben.

15. Brünings (Jena): **Reflexfreie anastigmatische Lupe; otoskopischer Demonstrationsspiegel.** (Demonstration.)

Durch Anwendung der neuerdings vom Zeisswerk eingeführten sphärotorischen Schleifart ist es Brünings gelungen, eine Lupe für einen bestimmten (zur Beseitigung der Reflexe erforderlichen) Neigungswinkel anastigmatisch zu korrigieren. In einem mit gewöhnlicher und sphärotorischer Linse versehenen Vergleichsmodell wird der große Unterschied der von beiden Lupen gelieferten Bildqualität demonstriert. Die neue (vom Zeisswerk zu beziehende) Lupe ist für otoskopische Zwecke so gefaßt, daß sie ohne weiteres auch in Verbindung mit pneumatischem Ohrtrichter verwendet werden kann. Der Demonstrationsspiegel stellt eine Vervollkommnung des Noltenius'schen Spiegels dar. Da dieser für otoskopische Zwecke zu sehr von der Blickrichtung abweicht, hat Brünings den Spiegel konzentrisch zum Loch des Reflektors angeordnet und mit einer kleinen, für den Demonstrator ausreichenden Durchbohrung versehen. Außerdem aber hat der Spiegel eine Krümmung von vier Dioptrien erhalten und ist für schiefe Blickrichtung anastigmatisch korrigiert, so daß dem zweiten, entfernteren Beobachter das Trommelfellbild in gleicher Größe erscheint als dem aus 25 *cm* Entfernung beobachtenden Demonstrator. Der Spiegel (vom Zeisswerk zu beziehen) kann ohne weiteres an jedem Reflektor befestigt werden.

16. A. v. Gyergyai (Klausenburg, Ungarn): **Neues Verfahren zur direkten Erweiterung der Ohrtrompete.**

Der Umstand, daß Ohrenleiden, bei denen eine schlechte Durchgängigkeit der Ohrtrompete vorgefunden werden kann, weder durch die Behandlung nach Politzer noch durch Katheterisieren oder Sondieren eine genügend rasche oder genügend vollkommene Besserung beziehungsweise Heilung zeigen, führte Vortragenden auf die Idee, die Ohrtrompete auf unmittelbarem Wege

Digitized by Google
Original from UNIVERSITY OF CALIFORNIA
Generated on 2019-10-24 13:35 GMT / http://hdl.handle.net/2027/uc1.b3252761
Public Domain in the United States, Google-digitized / http://www.hathitrust.org/access_use#pd-us-google

zu erweitern. Deswegen verfertigte derselbe mit dem in der Zahnheilkunde gebrauchten Abdrucksmaterial Abdrücke von der knorpeligen Ohrtrompete des menschlichen Kadavers verschiedenen Alters und Geschlechtes. Nach dem Abdrucke ließ er Abgüsse verfertigen, die er mit entsprechend langen Stielen versah. Die Abgüsse der rechten und linken Seite sind einander Gegenstücke. Diese dicken, dem Inneren der erweiterten Ohrtrompete genau entsprechenden, mit glatten Oberflächen versehenen Metallabgüsse ist Gyergyai imstande, durch seine im Jahre 1910 veröffentlichte und seither vielfach vervollkommnete Methode (direkte Untersuchungsmethode des Nasenrachenraumes und der Ohrtrompete) durch eine gerade Röhre unmittelbar und ohne Schwierigkeiten in die Tube einzuführen. Gyergyai referiert von mehreren Kranken, an denen er mit den jetzt gebräuchlichen Methoden selbst nach mehrmonatlicher Behandlung nicht den entsprechenden Erfolg erreichen konnte. Mit der neuen Tubenerweiterungsmethode fand er überraschende Resultate; manchmal besserte sich das schlechte Gehör selbst nach einer einzigen Verwendung der Methode etc. Die Tubenerweiterungsmethode des Vortragenden, welche wohl nur von Spezialisten angewendet werden kann, will die auch von praktischen Ärzten leicht ausführbaren Methoden, wie die Behandlung nach Politzer, die Katheterisierung und Sondierung nicht vertreten, sondern nur ergänzen. Gyergyai will aus einzelnen Fällen keinen allgemeinen Schluß ziehen, doch berechtigen diese einzelnen überraschenden Fälle zur Hoffnung, daß man von der Tubenerweiterungsmethode viel erwarten kann und viele Ohrenkrankheiten, bei denen man mit den bisher gebräuchlichen Behandlungsmethoden vergebens die Heilung erwartete, mit dieser Methode geheilt werden.

17. Laurowitsch (Jena): **Zur Technik des Tubenverschlusses mit der Hornbolzenmethode.**

Laurowitsch bespricht die in der Jenaer Klinik seit etwa einem Jahre übliche Methode der Tubenversorgung mittelst Hornbolzen. Sie wird als regulärer Abschluß jeder Radikaloperation ausgeführt, falls die vorherige Untersuchung eine freie Durchgängigkeit des Tubenostiums ergab und besondere Kontraindikationen nicht vorhanden sind. Nachteilige Folgen hat diese Methode in keinem einzigen der so behandelten Fälle gehabt. Nur in einem relativ kleinen Prozentsatz derselben war insofern ein Mißerfolg zu verzeichnen, als sich trotz Einheilung des Bolzens die Durchgängigkeit des Tubenkanals wieder herstellte. Doch nimmt die Zahl dieser Fälle mit Vervollkommnung der Technik und ihrer Ausübung ständig ab. Der Wert dieser Methode ist vor allem an denjenigen Fällen zu erkennen, bei denen sie sekundär, nachdem schon vor längerer Zeit die Radikaloperation vorgenommen war, ausgeführt wurde. Es gelang auf diese Weise, mehrere Fälle, bei denen trotz Radikaloperation die eitrige Absonderung infolge Durchgängigkeit der Tube und Persistenz von Schleimhautpolstern am Promontorium fortbestand, endgültig zur idealen Ausheilung zu bringen.

18. Hartmann (Heidenheim): **Aus der Dissertatio inauguralis von Justinus Kerner: Observata de functione singularum partium auris. Dezember 1908.**

19. Brünings (Jena): **Über exakte Hörschärfebestimmung mit Hilfe einer von M. Wien vorgeschlagenen Anordnung (Kondensatorenentladung in einem elektrischen Schwingungskreis; Telephon mit Luftresonator).**

Digitized by Google
Original from UNIVERSITY OF CALIFORNIA
Generated on 2019-10-24 13:35 GMT / http://hdl.handle.net/2027/uc1.b3252761
Public Domain in the United States, Google-digitized / http://www.hathitrust.org/access_use#pd-us-google

Nach einer kurzen Darlegung der Hauptschwierigkeiten, an welchen bisherige Versuche exakter Hörschärfemessung gescheitert sind, wird eine Anordnung vorgeführt, welche den zu stellenden Anforderungen in sehr einfacher Weise gerecht wird: Sie liefert reine Töne von stets gleicher und meßbarveränderlicher Intensität. Die Töne werden erzielt, indem die gedämpften elektrischen Schwingungen von Kondensatorenentladungen ein abgestimmtes Telephon erregen, dessen Platte zur weiteren Tonreinigung mit einem kugelförmigen Luftresonator gekuppelt ist. Abstufung der Intensität erfolgt durch einen in den sekundären Stromkreis gelegten Drehrheostaten, welcher Bruchteile der „normalen" Hörschärfe angibt. Die Einstellung der gewünschten Tonhöhe — welche bis über 5000 v. d. möglich ist — wird durch Änderung der Kondensatorkapazität und der Spulenschaltung bewirkt. Da die ganze Apparatur außer einem Morsetaster keine beweglichen oder der Abnutzung unterworfenen Teile aufweist und direkt an die Starkstromleitungen angeschlossen werden kann, ist große Betriebssicherheit und stete Gebrauchsfertigkeit gewährleistet. Es folgt die Mitteilung von Prüfungsergebnissen normaler und pathologischer Fälle.

20. Brünings (Jena): **Versuche über labyrinthäre Interferenz.** Die Versuche gehen von der Voraussetzung aus, daß es eine direkte ostale Schalleitung gibt. Ist dies der Fall, so muß es möglich sein, denselben Ton zugleich durch Knochenleitung und durch Luftleitung dem perzipierenden Endorgan zuzuführen und dabei die Phase der beiden Wege so zu verschieben, daß labyrinthäre Interferenz in Form einer Schwächung der Tonwahrnehmung eintritt. Es würde sich aus einem solchen Effekt außerdem eine — schon von Bezold vermutete — Erklärung des Rinneschen Phänomens und die Möglichkeit einer neuen qualitativen Hörprüfungsmethode ergeben. Nachdem es Brünings gelungen ist, an einem Modell den gewünschten Interferenzeffekt herbeizuführen, werden beim Gehörorgan drei verschiedene Versuchsanordnungen zum gleichen Zwecke angewendet. Der Erfolg war jedesmal ein negativer, das heißt, es gelingt bei keinerlei Phasenverhältnis zwischen „Knochenton" und „Luftton" eine auf labyrinthäre Interferenz hindeutende Schwächung der Tonintensität nachzuweisen. Inwieweit dieses Versuchsergebnis, welches die von Bezold versuchte Deutung des Rinneschen Phänomens ausschließt, gegen die Annahme einer direkten ostalen Leitung verwendet werden kann, wird nach verschiedenen Richtungen hin erörtert.

21. Blau (Görlitz): **Experimentelle Studien über den galvanischen Nystagmus.** An 8 Katzen und 5 Meerschweinchen wurden nach ein- beziehungsweise doppelseitiger, mehr oder weniger ausgedehnter Zerstörung des Labyrinthes wiederholte Prüfungen mit dem galvanischen Strome vorgenommen; ebenso vielfach auch mit dem faradischen. Gleich vorweg sei bemerkt, daß es niemals gelang, irgend eine faradische Reaktion der Augenbewegungen vom Ohr aus zu erregen. Die Prüfungen wurden Tage, Wochen, zum Teil Monate nach dem Eingriff mehrfach wiederholt. Das am längsten beobachtete Tier lebte fünf Monate nach dem Eingriff. Es wurden bisher mikroskopisch untersucht: 7 Katzen und 3 Meerschweinchen. Ferner wurde geprüft 1 Affe, welchem Reinkulturen von Tuberkelbacillen durch Paracentese in die Pauke gebracht waren und der ein ganz zerstörtes Labyrinth, in welchem von Bogengängen nichts differenzierbar, darbot. Es gelang von diesen 11 genau mikroskopisch kontrollierten Tieren bei 3 Katzen und dem Affen nach einiger Zeit nicht mehr.

Digitized by Google
Original from UNIVERSITY OF CALIFORNIA
Generated on 2019-10-24 13:35 GMT / http://hdl.handle.net/2027/uc1.b3252761
Public Domain in the United States, Google-digitized / http://www.hathitrust.org/access_use#pd-us-google

irgendwie Nystagmus zu erregen, bei 1 Katze nur durch ganz besonders starke Ströme, während vor dem Versuch dies mit ganz schwachen Strömen möglich war. Bei 3 Katzen und allen Meerschweinchen war auch nach dem Eingriff Nystagmus in normaler Form und mit schwachen beziehungsweise mäßig starken Strömen auszulösen. Meist jedoch waren auch hier etwas stärkere Ströme erforderlich als vor der Operation. Von diesen letzten 6 Tieren konnte bei allen Meerschweinchen und 1 Katze mikroskopisch das Intaktsein des Bogengangsapparates nachgewiesen werden, während bei den beiden anderen Katzen dieser zerstört war. Von diesen war bei einer Katze nur eine Seite zerstört, die andere trotz Meningokokkeninjektion durch die Membrana fen. rot. intakt, während bei der zweiten die eine Seite der Schnecke nur zu einem kleinen Teil, das Vestibulum auf der gleichen Seite, ebenso die Bogengänge ganz zerstört war. In beiden Fällen waren die Vestibularisfasern, soweit der Nerv verfolgbar, zu einem bedeutenden Teil gut erhalten, besonders auch die Ganglienzellen. Sehr bemerkenswert ist des weiteren auch das Fehlen oder das sehr erschwerte Auslösen des Nystagmus auf der nicht zerstörten Seite in 2 Fällen.

22. Laurowitsch (Jena): **Über Niederschläge in den endo- und perilymphatischen Räumen des inneren Ohres.**

Die Untersuchungen Laurowitsch' über die mehr oder weniger homogenen Niederschläge innerhalb der Lymphräume des Labyrinthes, über deren Entstehung und Deutung die Ansichten noch differieren, führten zu dem Ergebnis, daß es sich nicht um postmortal entstandene Ausscheidungen handelt, sondern um vielmehr intravital in die Lymphräume austretende Eiweißsubstanzen. Ihr Auftreten beruht auf Störungen der Liquorproduktion und ist daher nicht als beweisend für das Vorliegen eines Entzündungsprozesses.

23. Brühl (Berlin): **Demonstration Cortischer Organe.**

Brühl demonstriert die Cortischen Organe menschlicher Schnecken, die $^1/_2$, 1, 2, $2^1/_2$, 3, $7^1/_2$ und 12 Stunden post mortem gewonnen waren. Er zeigt an Diapositiven mit dem Projektionsapparat, wie aus dem toten charakteristischen Cortischen Organ mit seinen Haar- und Stützzellen und den deutlich erkennbaren Trommelfasern progredient mit der Zeit, die zwischen Exitus und Fixation gelegen ist, durch postmortalen Zerfall ein niedriger Zellhaufen wird. Zuerst verschwinden die Hörhaare und Trommelfasern, dann die Haarzellen, später die Deitersschen und zuletzt die Hensenschen Stützzellen; damit ist eine progrediente Höhenabnahme des Cortischen Organes verbunden. Diese Befunde mahnen zur Vorsicht bei der Beurteilung pathologischer Fälle, die ja gewöhnlich auf 20—24 Stunden post exitum fixiert werden.

24. Siebenmann (Basel): **Demonstration zur feineren Anatomie des normalen und pathologischen Felsenbeins.**

25. Klestadt (Breslau): **Spätmeningitis nach isoliertem Bruch des Labyrinthes.**

Ein der Universitäts-Ohrenklinik nach gerichtsärzlicher Obduktion überwiesener Fall bietet in mehrfacher Hinsicht besonderes Interesse: 1. Pathologisch-anatomisch als seltene Fraktur des Labyrinthes ohne vollständigen Felsenbein- oder Schädelbasisbruch. 2. Im klinischen Verlauf, da die tödliche, endokranielle, otogene Komplikation erst nach 7 Monaten scheinbarer Besserung einsetzte. 3. Für die forensische Beurteilung. Ein 50jähriger Mann ist 7 Monate nach Fall auf Kopf und Rücken an eitriger Hirnhautentzündung gestorben, ohne daß die gerichtsärztliche Obduktion eine Ursache der Menin-

Digitized by Google
Original from UNIVERSITY OF CALIFORNIA
Generated on 2019-10-24 13:35 GMT / http://hdl.handle.net/2027/uc1.b3252761
Public Domain in the United States, Google-digitized / http://www.hathitrust.org/access_use#pd-us-google

gitis, insbesondere Reste einer Schädelbasisfraktur, feststellen konnte. (Es fanden sich nur Blutungsreste auf der linken Schädelseite und eine eventuell in Frage kommende Bronchopneumonie im linken Unterlappen.) Aus den Akten konnten wir entnehmen: Die ursprüngliche ärztliche Diagnose lautete: „Schädelverletzung, Gehirnerschütterung." Die Bewußtlosigkeit hielt etwa einen halben Tag an. Nach achttägigem Krankenlager mit äußerst heftigem Schwindel hielten neben Kopfschmerzen noch stärkere und schwächere Schwindelerscheinungen und Gleichgewichtsstörungen an. Schwerhörigkeit und Ohrgeräusche bestanden seit jener Zeit. Einige Bemerkungen in den Akten sprechen dafür, daß Taubheit bestanden hat. Eine verwendbare Labyrinthuntersuchung liegt uns nicht vor. In der ersten Zeit hat ein Arzt eine rechtseitige Mittelohrentzündung konstatiert. Der Pat. wurde mit Ohrmassage und Luftdurchtreibung behandelt. 7 Monate nach dem Unfall wurde er nach Aufenthalt in einer Unfallheilanstalt aus dieser mit 40% Rente zur Arbeit entlassen; 2 Tage darauf erkrankte er mit heftigem Schwindel und schnell eintretender Bewußtlosigkeit und starb nach 3 Tagen. Mikroskopisch fand sich 1. eine kurze, erst horizontale Bruchlinie, die dann vertikal zum Promontorium schräg über die Stapesplatte, aus der ein Stückchen herausgebroehen ist, verläuft und durch Vorhof und Fundus des Meat. acust. int. und hintere Ampulle führt. Die Fissur ist teils bindegewebig, teils schon callös konsolidiert. 2. Eine subakute eitrige Otitis media, eine diffuse, eitrige Labyrinthitis und eitrige Neuritis mit Perineuritis des N. VIII. mit Übergang auf seine Äste und einen Teil des N. facialis. Die Infektion ist auf dem Wege der Fissur vom Mittelohr aufs Labyrinth und auf die Hirnhäute übergegangen. Der Zusammenhang mit dem Unfall wurde in unserem Gutachten bejaht: Denn 1. ist die mikroskopisch nachgewiesene Fraktur der Labyrinthwand doch wohl bei dem Fall entstanden. 2. Deuten die klinischen Erscheinungen darauf hin, daß die Funktion des Labyrinthes sogleich nach dem Trauma, wenn nicht zerstört, so doch hochgradig geschädigt war. 3. Ist kurze Zeit nach dem Unfall ärztlicherseits eine rechtseitige Mittelohrentzündung festgestellt. Daß sie mit dem Unfall zusammenhängt, ist dem zeitlichen Verhalten nach höchst wahrscheinlich, wie im einzelnen der Zusammenhang ist, ist nicht nachzuweisen. 4. Die Otitis wurde zum Ausgangspunkt für die Labyrinthitis. An welchem Zeitpunkt und an welcher Stelle die Infektion erfolgt ist, läßt sich nur vermuten. 5. Die tödliche Meningitis ist zweifellos eine Folge der Labyrinthitis und damit auch des Unfalles.

26. Manasse (Straßburg i. E.): **Schnitte von einem Falle von kombinierter Otitis int. serosa und purulenta.** (Siehe oben.)

27. Zange (Jena): **Zur Entstehung der tympanogenen Labyrinthentzündungen.**

Zange erörtert auf Grund seines eigenen Materials von 40 histologisch selbst untersuchten Felsenbeinen mit Labyrinthitis und unter Berücksichtigung der in der Literatur niedergelegten entsprechenden Befunde die Entstehungsmöglichkeiten der tympanogenen Labyrinthitis. Die durch die anatomischen Verhältnisse bedingten Dispositionen einerseits werden zu der Verschiedenartigkeit der pathologisch-anatomischen Prozesse in Beziehung gesetzt. Aus der Relation dieser beiden Faktoren ergeben sich gewisse Gesetzmäßigkeiten.

28. Zange (Jena): **Über Ort und Art der Labyrinthinfektionen bei den verschiedenen Formen der Mittelohrentzündung.**

Es ist möglich, verschiedene Formen der Mittelohrentzündung in verschiedene Gruppen zusammenzufassen, von denen eine jede deutliche, wenn auch

Digitized by Google
Original from UNIVERSITY OF CALIFORNIA
Generated on 2019-10-24 13:35 GMT / http://hdl.handle.net/2027/uc1.b3252761
Public Domain in the United States, Google-digitized / http://www.hathitrust.org/access_use#pd-us-google

meist nur relative Gesetzmäßigkeiten in Ort und Art der Überleitung der Entzündung aufs Labyrinth zeigt. Zange gibt hierüber einen Überblick und erörtert seine Einteilung in sechs Gruppen.

29. Zange (Jena): **Über die Beziehung entzündlicher Vorgänge im Labyrinth zur Degeneration in den Nervenendapparaten.**

Zange gelangt auf Grund seiner vergleichenden histologischen Untersuchungen zu der Anschauung, daß der Schwund der nervösen Elemente nicht allein auf die Entzündung zu beziehen ist, sondern daß er daneben auch rein toxischen Ursprunges sein kann.

30. Herzog (München): **„Heilungsvorgänge" im (experimentell) entzündlich erkrankten Labyrinth.** (Demonstrationsvortrag.)

Entzündliche Produkte innerhalb der (uneröffneten) Labyrinthräume waren nicht bindegewebig organisiert. Exsudatmassen können monatelang reaktionslos liegen bleiben. In den perilymphatischen Räumen bewirkt eine einigermaßen stärkere seröse Exsudation eine Lockerung und Abschilferung des endostalen Überzuges, wodurch dann spindelige Zellen regellos in den Raum fallen, ihn mehr oder weniger füllend. Dieses netzartig angeordnete Füllgewebe zeigt große Neigung zur Verknöcherung, erleidet aber sonst keine wesentliche Veränderung.

31. Hoessli (Basel): **Experimentell erzeugte professionelle Schwerhörigkeit.**

Der Vortragende hat die Versuche, die seinerzeit in der Zeitschrift für Ohrenheilkunde (Bd. 64) mitgeteilt wurden, fortgesetzt und ist zu folgendem Resultat gekommen: Wird den Versuchstieren (Meerschweinchen) der Amboß an einem Ohre extrahiert, so zeigt das Labyrinth dieses Ohres nach zehnwöchentlichem Beklopfen in der Kesselschmiede keine Veränderung, während die andere intakte Ohrseite ein hochgradig zerstörtes Labyrinth aufweist. (Die Kesselschmiede besteht aus einer Röhre als Tierbehälter, auf welche 4 kleine, mechanisch getriebene Hämmerchen aufschlagen.) 2. Ist ein Mittelohr durch eine Entzündung oder adhäsive Prozesse verändert, so zeigt das Labyrinth dieser Seite ebenfalls keine Veränderung. 3. Werden die Tiere auf einer 2 *cm* dicken Filzplatte in die Kesselschmiede gebracht, so zeigen ihre Labyrinthe die gleiche Veränderung wie die Labyrinthe von Kontrolltieren ohne Filzplatte. 4. Der degenerative Prozeß im Labyrinth beginnt bei allen diesen Versuchen in der 3.—4. Woche. Dies führt uns zum Schlusse, daß die Luftleitung beim Zustandekommen der professionellen Schwerhörigkeit die ausschlaggebende Rolle spielt und ihre Unterbrechung den nervösen Apparat zu schützen vermag.

32. F. R. Nager (Zürich): **Zur Kenntnis der Influenzataubheit.**

Während das klinische Bild der Influenzaotitis durch Arbeiten aus der Zeit der großen Influenzaepidemie in den neunziger Jahren genügend bekannt ist, fehlen uns genauere Kenntnisse über die pathologisch-anatomischen Veränderungen besonders derjenigen bösartigen Formen der Influenzaotitis, welche zur Ertaubung führen. Die vorliegenden Felsenbeine stammen von einem fünfjährigen Kinde, welches unter dem Bilde einer fieberhaften Angina mit meningitischen Symptomen plötzlich erkrankte. Am zweiten Tage war das Bild der Meningitis ausgesprochen, am dritten Tage wurde vollständige Taubheit festgestellt. Bei der mehrfach vorgenommenen Lumbalpunktion wurden stets und in steigender Menge Influenzabacillen mikroskopisch und kulturell nachgewiesen. Der Exitus erfolgte nach der sechsten Woche. In beiden Labyrinthen fand sich das Bild einer Otitis interna, teils eitrig, teils schon mit Neubildung

Digitized by Google
Original from UNIVERSITY OF CALIFORNIA
Generated on 2019-10-24 13:35 GMT / http://hdl.handle.net/2027/uc1.b3252761
Public Domain in the United States, Google-digitized / http://www.hathitrust.org/access_use#pd-us-google

von Bindegewebe und selbst mit beginnender Ossifikation. Von den Elementen des Ductus cochlearis sind nur Reste vorhanden, auch die Ganglienzellen und Nervenfasern weisen die stärksten Zerstörungen auf. Die Influenza kann demnach wie die Cerebrospinalmeningitis zu einer Otitis interna mit konsekutiver Taubheit führen.

33. Brühl (Berlin): Demonstration.

Die Felsenbeine einer taubstummen, total tauben, im späteren Alter verblödeten Person; es fanden sich große Hyperostosen an der Hinterfläche beider Felsenbeine und mikroskopisch Hypoplasie und Aplasie in der cochlearen Endausbreitung der Hörnerven.

34. Theodore (Straßburg i. E.): **Demonstration mikroskopischer Präparate zur Lehre der postmeningitischen Taubstummheit.**

Theodore demonstriert mikroskopische Präparate der Felsenbeine eines fünfjährigen Jungen, der infolge Meningitis cerebrospinalis im zweiten Lebensjahre ertaubt ist. Es handelt sich im wesentlichen um eine ausgedehnte Otitis interna ossificans.

35. O. Voss (Frankfurt a. M.): **Hör- und Gleichgewichtsstörungen bei Lues.**

1. Die im Verlaufe einer Lues auftretenden Erkrankungen des inneren Ohrs sind fast ausnahmslos Folge der Allgemeininfektion. 2. Das häufige Auftreten derartiger Erkrankungen im sekundären Stadium der Lues seit Einführung des Ehrlichschen Salvarsans in die Therapie ist auf eine Unterdosierung dieses Mittels zurückzuführen. 3. Die den genannten Erkrankungen zugrunde liegenden pathologisch-anatomischen Veränderungen sind Teilerscheinungen einer gleichzeitigen Meningitis cerebrospinalis luetica. 4. Sie bestehen in neuritischen Veränderungen des N. acusticus und in entzündlichen Erscheinungen von dessen peripherischen Endorganen. 5. Der Sitz der Affektion kann ein- oder doppelseitig sein. Sie kann den N. acusticus im ganzen oder nur dessen Komponenten: cochlearis beziehungsweise vestibularis sowie deren periphere Endorgane im inneren Ohr einzeln oder gleichzeitig betreffen. 6. Die Diagnose einer luetischen Acusticuserkrankung gründet sich auf die vorausgegangene Lues, den charakteristischen Funktionsbefund am Cochlearis und Vestibularis, das gleichzeitige Vorhandensein anderer luetischer Symptome, besonders von entzündlichen Veränderungen im Liquor cerebrospinalis, endlich auf die eventuelle Besserung beziehungsweise vollkommene Ausheilung der Erscheinungen unter entsprechender Behandlung. 7. Die Prognose der luetischen Acusticuserkrankungen im Frühstadium der Lues ist um so günstiger, je früher und je energischer die Behandlung durchgeführt wird. Im tertiären Stadium pflegt sie wegen der meist erheblichen Degenerationsprozesse am Nerven ungünstiger zu sein, doch sind auch hier bisweilen noch auffallende Besserungen zu erzielen. 8. Die beste Therapie ist eine energische kombinierte Salvarsan-Quecksilberbehandlung. Zur Unterstützung können innerliche Gaben von Jodkali und Schwitzprozeduren (Zittmann) hinzutreten. 9. Die Menge der zu verbrauchenden Salvarsandosen ist im Einzelfalle verschieden und richtet sich nach dem Rückgang der Hör- und Gleichgewichtsstörungen, der Abnahme der entzündlichen Erscheinungen im Liquor und dem Ergebnis der Wa. R. in Blut und Liquor. Jedenfalls pflegt die Gesamtmenge der hierfür erforderlichen Salvarsangaben die anfänglich üblichen Dosen meist um das Vielfache zu überschreiten. 10. Bei entsprechendem Vorgehen sind schädigende Wirkungen des Mittels nicht zu befürchten. In den wenigen Fällen, in denen solche aufge-

Generated on 2019-10-24 13:35 GMT / http://hdl.handle.net/2027/uc1.b3252761
Public Domain in the United States, Google-digitized / http://www.hathitrust.org/access_use#pd-us-google
Digitized by Google
Original from UNIVERSITY OF CALIFORNIA

treten sind, handelt es sich um Neuritiden mit peripherischem Sitz, wie solche nach anderen Arsenmitteln gleichfalls zur Beobachtung gelangen. Zentrale Erkrankungen, speziell des Acusticus, kamen nicht zur Beobachtung.

36. Hofer (Wien): **Klinische Befunde bei Labyrinthfistel.**

Redner hat schon seit einigen Jahren eine spezielle Aufmerksamkeit der Labyrinthitis circumscripta mit Fistelbildung zugewendet und hat eine große Anzahl von Fällen chronischer und akuter Mittelohreiterungen mit Fistelsymptom genauestens untersucht, und zwar speziell auf ihr Verhalten bezüglich des Spontan-, calorischen, Dreh- und galvanischen Nystagmus; Redner stieß hierbei auf diagnostisch wichtige Symptome, die sowohl den Spontannystagmus betreffen — der in einigen, allerdings ziemlich seltenen Fällen ein eigentümliches, für Labyrinthfistel pathognomonisches Verhalten zeigte — als auch den calorischen Nystagmus („calorisches Fistelsymptom"). Bezüglich des galvanischen Nystagmus zeigte nun die weitaus größte Mehrzahl der Fälle von Labyrinthfistel ein ganz auffallendes Verhalten, welches darin bestand, daß der galvanische Nystagmus auf der Fistelseite schon bei bedeutend geringerer Stromstärke auftritt als auf der gesunden Seite. Redner fordert die Herren Kollegen auf, in allen Fällen von Labyrinthfistel das von ihm beobachtete eigentümliche Verhalten der verschiedenen Nystagmusarten nachzuprüfen.

37. Oskar Beck (Wien): **Über Fistelsymptome bei nicht eitrigen Erkrankungen des Ohres.**

Beck berichtet über die Vestibularbefunde bei zwei Patienten, die bei normalem Mittelohr auf Luftkompression und Aspiration im äußeren Gehörgang mit deutlichen und kräftigen Bulbusbewegungen reagierten. In dem einen Falle handelte es sich um eine hereditäre Lues, im zweiten um eine akquirierte. Bei der hereditären Lues entstand bei Luftkompression eine langsame Deviation beider Augen zur gesunden Seite, bei der akquirierten ein typischer vestibulärer Nystagmus, mit rascher rotatorischer und langsamer horizontaler Komponente. Die rasche Komponente war bei Kompression zur gesunden Seite, bei Aspiration zur kranken Seite gerichtet. Trotz des verschiedenen Verhaltens bezüglich der thermischen Reaktion zeigten beide Fälle gemeinsam eine deutliche Übererregbarkeit des statischen Labyrinths für Drehreize. Da auch die mechanische Stoßwirkung der Fistelprobe vornehmlich auf den lymphokinetischen Apparat einwirkt, und zwar als der stärkste Reiz, den wir einem Labyrinth zuführen können, so erscheint ein Zusammenhang zwischen Veränderungen im lymphokinetischen Apparat und positivem Ausfall der Fistelprobe bei normalem Mittelohr unverkennbar. Beck bespricht dann noch die Gründe, warum in dem einen Fall bloß eine langsame Deviation, in dem anderen typischer Nystagmus auslösbar ist. Ferner wird die Frage erörtert, wo wir uns den Angriffspunkt für die Wirkung in der Veränderung des Luftdruckes an der medialen Trommelhöhlenwand vorzustellen haben, und ob wir zur Annahme der Beweglichkeit des Stapes berechtigt sind. Diese merkwürdigen Verhältnisse des Labyrinthes finden sich fast nur bei Syphilis und sind aller Wahrscheinlichkeit nach durch Veränderungen des Labyrinthwassers zu erklären.

38. Knick (Leipzig): **Die Pathologie des Liquor cerebrospinalis bei otitischen Komplikationen.**

Systematische Untersuchungen des Liquor cerebrospinalis in bezug auf Druck, Zellgehalt, Globulinfraktion, Gesamteiweiß- und Bakteriengehalt führten zu folgenden Ergebnissen. Bei unkomplizierter Mastoiditis, bei akuten und chronischen Eiterungen und bei Cholesteatomeiterungen war der Liquor stets

Digitized by Google
Original from UNIVERSITY OF CALIFORNIA
Generated on 2019-10-24 13:35 GMT / http://hdl.handle.net/2027/uc1.b3252761
Public Domain in the United States, Google-digitized / http://www.hathitrust.org/access_use#pd-us-google

normal, ebenso bei unkomplizierter Labyrinthitis sowohl bei partiellem wie bei totalem Funktionsausfall. Wo Zell- und Eiweißvermehrung bestand, fanden oder entwickelten sich stets Zeichen einer intraduralen Komplikation (Meningitis, Hirnabsceß). In verschiedenen Fällen ließ sich an dem Liquorbefund die Entstehung der Meningitis von der ersten, nur mit der Zählkammer feststellbaren Zellvermehrung bis zur makroskopischen Trübung des Liquors verfolgen. Bei reinen Extraduralabscessen und unkomplizierter Sinusthrombose fanden sich außer Druckerhöhung keine pathologischen Veränderungen, außer wenn intradurale Komplikationen vorlagen. Bei Hirnabsceß war der Liquor stets pathologisch verändert, aber steril, und zwar fand sich entweder klarer Liquor mit mäßiger Pleocytose (Lymphocytose) und ausgesprochener Eiweißvermehrung oder trüber Liquor mit starker Pleocytose (Lympho- und Polynukleose beziehungsweise reine Polynukleose) und Eiweißvermehrung. Auch in Fällen, bei denen die Autopsie makroskopisch normale Meningen ergab. Nach Entleerung des Abscesses gehen die Liquorveränderungen rasch zurück, schneller als bei Meningitis. Bei subduralen Eiterungen bestand Pleocytose mittleren Grades (Mono- und Polynukleose) und starke Eiweißvermehrung bei Abwesenheit von Bakterien. Bei Leptomeningitis fand sich: 1. Klares, steriles Punktat. Mäßige Zellvermehrung (Lymphocytose oder Polynukleose), geringe Eiweißvermehrung. Beginnende Meningitis. 2. Leicht getrübter, steriler Liquor. Mono- und Polynukleose. Geringe oder ausgesprochene Eiweißvermehrung, je nach dem Stadium. Umschriebene, prognostisch ziemlich günstige Meningitis. 3. Liquor trübe, bakterienhaltig, starke Eiweißvermehrung. Diffuse Meningitis. Prognostisch ungünstig. Der Übergang der drei Stadien ineinander wurde besonders bei labyrinthärer Meningitis verfolgt. Bei ausheilenden Fällen konnten die Rückbildungsvorgänge im Liquor noch durch Monate verfolgt werden. Praktisch ergibt sich daraus folgendes: 1. Die feinere Liquoruntersuchung hat (auch bei makroskopisch klarem Punktat) besonderen Wert zur Aufdeckung latenter intraduraler Komplikationen (Hirnabsceß, beginnende Meningitis). 2. Bei Labyrinthitis ist der Liquorbefund maßgebend für die Indikation zur Labyrinthoperation. Fälle mit Liquorveränderungen (auch leichten bei klarem Punktat) müssen mit Labyrinthoperation behandelt werden. Bei normalem Liquor genügt die Aufmeißelung ohne Labyrinthoperation, falls auch im weiteren Verlauf der Liquorbefund kontrolliert wird.

39. Knick (Leipzig): **Zur Durchspülung des Cerebrospinalsackes bei eitriger Meningitis.**

An der Hand von 5 Fällen, die im letzten Jahre mit Durchspülung behandelt wurden, wird die Technik und Indikation besprochen. Als Spülflüssigkeit eignet sich am besten die Ringersche Lösung, weil bei ihr keinerlei Reizerscheinungen (fibrilläre Zuckungen, Parästhesien) wie bei Kochsalzlösung auftreten. Schädliche Nebenwirkungen wurden nicht beobachtet. Zwei von den fünf behandelten Fällen wurden geheilt. Geeignet zur Durchspülung sind nur Fälle mit positivem Bakterienbefund. Bei Meningitiden mit leukocytär getrübtem, aber sterilem Liquor, bei denen eine umschriebene Meningitis (eventuell auch latenter Hirnabsceß) anzunehmen ist, muß eine künstliche Verbreitung des Prozesses durch die Spülung befürchtet werden.

40. Scheibe (Erlangen): **Hohes Fieber, otitische Sinusphlebitis und Fehldiagnose.**

Der Eintritt von hohem Fieber (über 39°) im späteren Verlauf einer Otitis, eines der wichtigsten Symptome der Sinusphlebitis, gibt nicht selten

Digitized by Google
Original from UNIVERSITY OF CALIFORNIA
Generated on 2019-10-24 13:35 GMT / http://hdl.handle.net/2027/uc1.b3252761
Public Domain in the United States, Google-digitized / http://www.hathitrust.org/access_use#pd-us-google

Anlaß zur Fehldiagnose. Als Ursache des Fieberanstiegs kommt entweder eine andere Erkrankung zum Vorschein oder das Fieber fällt schon nach wenigen Tagen wieder ab, ohne daß eine Ursache für dasselbe hätte nachgewiesen werden können. Die größten diagnostischen Schwierigkeiten hat dem Vortragenden eine kleine Gruppe von Fällen gemacht, bei denen das hohe Fieber nicht bloß wenige Tage, sondern wochenlang anhielt, ohne daß eine andere Ursache als die Otitis nachgewiesen werden konnte. Immer handelte es sich um Kinder, bei denen die Otitis im Anschluß an akute Infektionskrankheiten (Masern, Scharlach, Influenza) aufgetreten war. Das Fieber (bis 41·9°) setzte ziemlich frühzeitig ein und hatte meist pyämischen Charakter. Das Allgemeinbefinden war verhältnismäßig gut. Die lokalen Erscheinungen der Otitis waren leichter Art. Bei der Operation konnte am Sinus keine Veränderung gefunden werden. Nach der Operation bestand das Fieber unverändert fort. Weitere Symptome von Sinusphlebitis stellten sich auch später nicht ein, wohl aber — wenigstens in einem Teil der Fälle — starke empfindliche Schwellung der Halslymphdrüsen. Der Ausgang war in allen Fällen Heilung. Den gleichen Verlauf nahm die Krankheit im letzten Falle, der nicht operiert wurde. Die Deutung ist schwierig. Wahrscheinlich ist das pyämische Fieber unabhängig von der Otitis und eine direkte oder indirekte Folge der Allgemeinerkrankung. Jedenfalls scheint die Operation in diesen Fällen ein — allerdings schwer zu vermeidender — Kunstfehler zu sein. Scheibe stellt diese Fälle zur Diskussion und bittet diejenigen Kollegen, welche ähnliche Beobachtungen gemacht haben, um Mitteilung ihrer Erfahrungen.

41. Albanus (Hamburg): **Diphtheriebacillen in Reinkultur in einem perisinuösen Absceß.**

Im Eiter eines perisinuösen Abscesses fanden sich diphtherieähnliche Stäbchen in Reinkultur, die aber am fünften Tage auf der Sinuswand den typischen diphtherischen Belägen ganz ähnliche, aus den diphtherieähnlichen Stäbchen in Reinkultur bestehende Membranen bildeten. Die diphtherieähnlichen Stäbchen wurden nirgends in Nase, Rachen, Nasenrachenraum durch gewöhnliches Abstreichen mit einem sterilen Wattepinsel, sondern wurde in einem Saugpräparat des Nasenrachenraumes bei der Patientin gefunden.

42. Nadoleczny (München): **Über Hörapparate.**

Durch Prüfung Schwerhöriger (typische sogenannte Otosklerose, Labyrinthschwerhörigkeit, Residuen von Mittelohreiterung) sowie normaler Gehörorgane mit der kontinuierlichen Tonreihe mit und ohne Hörrohre oder Mikrophone wurde versucht, die Hörverbesserung durch jene Apparate festzustellen, um zu erfahren, warum solche Apparate nützen oder versagen. Was die obere und untere Tongrenze betrifft, so werden diese durch Hörrohre und Mikrophone (durch die letzteren stärker) eingeengt, und zwar für das normale Ohr und häufig auch für das pathologisch veränderte. Die Hördauer für Stimmgabeln wird fürs normale Ohr auch durch Hörrohre, mehr noch aber und ungleichmäßiger durch Mikrophone herabgesetzt. Am pathologisch veränderten Gehörorgan wird mit den Hörapparaten eine Verkürzung der Hördauer für Stimmgabeln erzeugt, die außerhalb der Resonanzbreite der Apparate liegen, während ein Teil der Töne innerhalb der Resonanzbreite eine längere Hördauer erhält. Für die praktische Verwendung von Mikrophonapparaten kommt aber neben der Eigenschwingung der Membran auch noch deren Empfindlichkeit in Betracht. Letztere nimmt im umgekehrten Verhältnis zum Quadrat der Eigenschwingung zu. Sie ist bei den gebräuchlichen Apparaten nicht so groß, daß

Digitized by Google
Original from UNIVERSITY OF CALIFORNIA
Generated on 2019-10-24 13:35 GMT / http://hdl.handle.net/2027/uc1.b3252761
Public Domain in the United States, Google-digitized / http://www.hathitrust.org/access_use#pd-us-google

auf weite Strecken (im Theater etc.) gehört werden kann. Die ungleichmäßige Verstärkung der Töne führt dazu, daß die Apparate, und zwar besonders die Mikrophone, musikalische Klänge fälschen durch Hervorhebung beziehungsweise Unterdrückung einzelner Töne sowie Intensitätsveränderung der Obertöne. Beide Arten von Hörapparaten wirken durch Vermittlung der sogenanten Knochenleitung, ferner durch Resonanz. Die größere Schallmenge bei den Hörrohren scheint nicht in gleichem Maße in Betracht zu kommen. Die Empfindlichkeit (Ansprechbarkeit) aller Apparate ist aber geringer als die des gesunden menschlichen Ohres. Als hörverbessernder Apparat ist ihnen — in geeigneten Fällen — ein künstliches Trommelfell überlegen.

43. Hartmann (Heidenheim): **Demonstration eines dreieckigen Ohrverbandes als Stangerotherm.**

Österreichische Otologische Gesellschaft.

Sitzung vom 26. Mai 1913.

Vorsitzender: V. Urbantschitsch.
Schriftführer: E. Urbantschitsch.

O. Mayer lädt die Gesellschaft zur Besichtigung seiner Abteilung im Jubiläumsspital der Stadt Wien ein.

V. Urbantschitsch beantragt, die nächste Sitzung dort abzuhalten. (Angenommen.)

I. H. Frey: **Indikation zur Resektion der äußeren Sinuswand und der Jugularis** bei pyämischem Symptomenkomplex ohne Sinusthrombose.

Der 28jährige Pat. erschien auf meiner Abteilung mit der Angabe, seit wenigen Tagen starke Schmerzen im Ohr und im Kopfe sowie hohes Fieber zu haben. Das Ohr sei schon früher krank gewesen. Es fand sich eine alte, chronische Eiterung mit hochgradig verengtem Gehörgang, deutliche pulsatorische Sekretion. Die Funktionsprüfung ergab ein Schalleitungshindernis ohne Beteiligung des Labyrinths. Temp. 39·2. Schüttelfrost von halbstündiger Dauer von mir beobachtet.

Die am nächsten Tage vorgenommene Operation ergab Cholesteatom der Mittelohrräume, übelriechenden Eiter unter Druck im Antrum und einen größeren perisinuösen Abceß. Die Dura der hinteren Schädelgrube etwas verändert. Typische Radikaloperation beendet.

Während der folgenden 11 Tage befand sich Pat. wohl und wurde am 12. Tage zur ambulatorischen Nachbehandlung entlassen.

3 Tage später erschien er wieder hochfiebernd (39·2). Leichte Nackensteifigkeit. Er hatte angeblich wieder Schüttelfröste gehabt, zeigte starke Klopfempfindlichkeit des ganzen Schädels, war mehr benommen, als der Temperatur entsprach, machte den Eindruck eines Schwerkranken. Der früher normal gewesene Fundus zeigte etwas stärkere Füllung der Gefäße, aber keine Veränderung bei einseitigem Druck auf die Jugularis der gesunden Seite. Am selben Tage wurde ein neuerlicher Eingriff gemacht, bei dem die ganze Dura der hinteren Schädelgrube inklusive Sinuswand mit einer speckig-schmierigen Auflagerung belegt gefunden wurde, die mit dem Löffel entfernt wurde. Mittlere

Digitized by Google
Original from UNIVERSITY OF CALIFORNIA
Generated on 2019-10-24 13:35 GMT / http://hdl.handle.net/2027/uc1.b3252761
Public Domain in the United States, Google-digitized / http://www.hathitrust.org/access_use#pd-us-google

Schädelgrube freigelegt, zeigt normale Dura. Incision des Sinus ergibt flüssiges Blut. Ich nahm aber trotzdem die Unterbindung und Resektion der Jugularis vor und resezierte nachher auch die äußere Sinuswand. Die Jugularis erwies sich als außerordentlich dünnwandig, so daß sie beim Anfassen mit der Pinzette einriß. Die Blutung konnte bald beherrscht werden.

Schon am nächsten Tage war die Temperatur normal und blieb es. Pat. ist jetzt 10 Wochen nach der zweiten Operation vollständig geheilt, die Operationshöhle ganz trocken.

In diesem Falle bestanden alle Verdachtsmomente, die für eine Sinusthrombose sprechen, auch waren deutliche meningeale Symptome vorhanden. Die Lumbalpunktion ergab kein positives Resultat, so daß eine Meningitis eher unwahrscheinlich war. Wenn es sich nun auch in diesem Falle aller Wahrscheinlichkeit nach nicht um eine Sinusthrombose gehandelt hat, sondern, wie ich glaube, um eine Aufnahme infektiösen Materiales durch die Sinuswand, unterstützt durch den Umstand, daß die Gefäßwände ganz außerordentlich zart und dünn waren, so scheint mir doch die Resektion und die Ausschaltung der Jugularis hier wertvoll und indiziert gewesen zu sein, weil wir dadurch der Möglichkeit einer weiteren Aufnahme septischen Materials in die Zirkulation Einhalt tun konnten, die insbesondere bei der vorhandenen fötiden Eiterung recht bedenklich hätte werden können. Ich glaube also, daß die Indikation für die Jugularisausschaltung auch in derartigen Fällen gegeben sei.

Diskussion.

Bondy: Bezüglich der Auffassung des Falles kann ich mich im ganzen großen der Auffassung Freys nur anschließen, den Eingriff an der Jugularis kann ich jedoch nicht als indiziert gelten lassen. Bei der zweiten Operation fand sich eine Eiterretention im Gebiete der hinteren Schädelgrube. Das konnte entweder durch diese oder durch eine Affektion des Sinus veranlaßt worden sein. Darüber gab die Probeincision des Sinus Klarheit, und da keine Thrombose gefunden wurde, war der Eingriff an der Jugularis zu unterlassen. Wir haben das Prinzip, auf einen einmaligen Temperaturanstieg hin noch nichts zu unternehmen, sondern zumindest noch einen zweiten abzuwarten. Die Beobachtungen, daß ein Temperaturanstieg, auch wenn er mit Schüttelfrost verbunden ist, vereinzelt bleibt, sind nicht selten. Ich erinnere mich eines Falles, zu dem ich etwa 10 Tage nach der Radikaloperation wegen Schüttelfrost gerufen wurde. Die Temperatur war am nächsten Tage normal und blieb es auch weiterhin.

V. Urbantschitsch hat einen einschlägigen Fall mit Auftreten mehrerer Schüttelfröste gesehen, in dem, wie sich herausstellte, die Affektion um den Sinus herum sich ausgebreitet hatte. Es wurde bloß das erkrankte Terrain freigelegt, und der Prozeß ging glatt aus.

Ruttin: Ich stimme mit Bondy überein. Soweit es die Jugularisverletzung betrifft, mußte ja die Unterbindung vorgenommen werden; daß vom Sinus aus durch die Wand Stoffe resorbiert werden können, die Fieber machen können etc., wissen wir. Ich habe selbst einen ähnlichen Fall von perisinuösem Abceß vorgestellt, wo auch einmal Fieber und Schüttelfrost auftraten, unmittelbar nachdem ich die Granulationen von der Sinuswand abgekratzt hatte, und späterhin ohne weiteren Eingriff der Fall ausheilte. Und ich habe in der letzten Zeit wiederum zwei ähnliche Fälle beobachtet.

Digitized by Google
Original from UNIVERSITY OF CALIFORNIA
Generated on 2019-10-24 13:35 GMT / http://hdl.handle.net/2027/uc1.b3252761
Public Domain in the United States, Google-digitized / http://www.hathitrust.org/access_use#pd-us-google

Frey: Ich kann leider die Einwände der Herren Bondy und Ruttin nicht akzeptieren. Es ist mir natürlich auch bekannt, daß Schüttelfröste vorkommen können, ohne daß eine nachweisbare Sinusthrombose besteht, und ebenso sicher ist aber, daß solche Fälle große Ausnahmen sind und, wie sich aus den Mitteilungen Ruttins ergibt, so seltene Ausnahmen, daß man sich noch nach langer Zeit ihrer erinnert. Außerdem habe ich den Pat. nicht allein wegen des neuerlichen Schüttelfrostes, noch wegen der neuerlichen Temperatursteigerung allein operiert, sondern wegen des ganzen Symptomenkomplexes, indem meningeale Reizerscheinungen stark hervortraten, so daß der Pat. den Eindruck eines Schwerkranken machte. Daß die Gefahr einer Aufnahme toxischen Materiales durch die Gefäßwand bestand, ist ja unwiderleglich, da tatsächlich pyämische Symptome vorhanden waren, und ebenso sicher ist es, daß einer solchen Gefahr am ehesten vorgebeugt werden kann durch die Ausschaltung des betreffenden Gefäßstückes. Wir dürfen doch nicht glauben, daß die Ligatur der Jugularis gerade nur eine Therapie für die Sinusthrombose sei, in dem Sinne, wie seinerzeit Zaufal es sich vorgestellt hat, der damit zunächst den Infektionskeimen den Weg ins Blut versperren wollte. Die Jugularisresektion ist nichts als eine Hilfsoperation, die dazu dient, mit Sicherheit einen Gefäßbezirk auszuschalten, der entweder selber erkrankt sein kann oder wie hier eine Eingangspforte für eine septische Infektion vorstellt. Die perisinuösen und thrombophlebitischen Eiterungen wären ja ziemlich gleichgültig, wenn es sich eben nicht um einen Teil des Zirkulationsapparates handeln würde. Indem ich aber diese Teile aus dem Zirkulationsapparat vollkommen ausschalte, verwandle ich sie in sozusagen indifferentes Gewebe, indem die entzündlichen Prozesse nicht mehr zu bedeuten haben als an einer anderen Stelle, die ich von außen her frei zugänglich mache Und aus diesem Grunde halte ich mich für berechtigt, die Indikationsstellung in diesem Falle als begründet aufrecht zu erhalten.

H. O. Beck: **Periostitis luetica des Warzenfortsatzes.**

Die 46jährige Pat. hatte vor 16 Jahren Lues akquiriert und im Anschluß an die Infektion eine Einreibungskur durchgemacht. In der Folgezeit hatte die Kranke niemals Zeichen von Syphilis an ihrem Körper bemerkt und da sie auch schmerzfrei war, sich nicht behandeln lassen. Vor einem Jahre trat am Fuß ein Gumma auf, weshalb 2 Salvarsaninjektionen appliziert wurden. Pat. hatte von ihrem infizierten Gatten 11 Kinder. 3 davon leben und zeigen Zeichen hereditärer Lues. Die restlichen Schwangerschaften wurden teils durch spontanen Abortus beendet, teils kamen tote Kinder am Ende der Schwangerschaft zur Welt.

Vor 11 Wochen traten Kopfschmerzen und sehr stark ziehende Schmerzen in der Gegend des rechten Ohres auf. Die Kranke erzählt spontan, daß diese am Warzenfortsatz beginnenden und in die Tiefe des Ohres und auf den Hinterkopf ausstrahlenden Schmerzen während des Tages geringer seien, in den späten Abendstunden ihr Maximum erreichen und zeitweise fast unerträglich wären.

Ohrbefund: Mittleres und inneres Ohr beiderseits intakt. Selbst geringer Druck auf den rechten Warzenfortsatz wird äußerst schmerzhaft empfunden. Haut daselbst leicht ödematös. Leichte Klopfempfindlichkeit des Schädels, besonders rechts in der Gegend der Schuppe und des Hinterhauptbeines. Druck auf die umgebende Muskulatur und auf das äußere Ohr ist nicht schmerzhaft. Keine Drüsen.

Generated on 2019-10-24 13:35 GMT / http://hdl.handle.net/2027/uc1.b3252761
Public Domain in the United States, Google-digitized / http://www.hathitrust.org/access_use#pd-us-google
Digitized by Google
Original from UNIVERSITY OF CALIFORNIA

Röntgenbefund (Doz. Schüller): Schädel von normaler Größe, die Calvaria auffällig dick, bis zu 16 *mm*. Struktur der Schädelwand normal, Proc. mast. beiderseits ohne Veränderung.

Ich glaube daher, daß bei der bis auf die Lues vollkommen negativen Anamnese, bei dem Fehlen jedes Anhaltspunktes für Rheumatismus etc. die Syphilis als Ursache dieser „Knochenschmerzen" ansprechen und eine Periostitis luetica annehmen zu dürfen. Auch das besonders tiefe Auftreten des Schmerzes am Abend stimmt zu dieser Diagnose. Wir haben eine Hg-Jodkur eingeleitet; die ödematöse Schwellung der Haut unter dem Warzenfortsatz ist prompt geschwunden, die spontanen Schmerzen sind wesentlich gebessert, treten aber doch zeitweise, wenn auch nicht so intensiv wie früher, des Abends auf. Auch die Druckempfindlichkeit ist noch etwas vorhanden.

Ich habe den Fall deshalb demonstriert, weil die Lokalisation einer syphilitischen Periostitis am Warzenfortsatz bisher nur wenig Beachtung gefunden und daher irrtümlicherweise für einen sehr seltenen Befund gehalten wird. Ich glaube, daß man solche Fälle wird häufiger beobachten und eine kausale Therapie einleiten können, wenn man bei isolierten Warzenfortsatzschmerzen auch an Lues denkt.

Diskussion.

Frey hat einen ähnlichen Fall von solcher Perichondritis luetica bei einer Pat. gesehen, bei der die Schmerzen an der Ohrmuschel lokalisiert waren, es bestand nur eine Verdickung des Knorpels. Die Frau war 2 Jahre verheiratet. Durch genaue Nachforschung ließ sich die luetische Infektion durch den Gatten nachweisen.

Leidler fragt, ob es nicht möglich wäre, daß in Becks Fall Angiospasmen vorliegen, wie sie bei Arteriosklerose (Stein) vorkommen, so daß man annehmen könnte, daß die Schmerzen durch die Gefäßkontraktionen entstehen. Das Ödem spreche nicht dagegen.

Beck: Die interne Untersuchung hat ergeben, daß keine Arteriosklerose besteht.

III. O. Beck: **Cochlearisaffektion als Frühsymptom der Tabes dorsalis.**

L. B., 34 Jahre alter Arbeiter, hatte als Kind Blattern und Scharlach überstanden. Als Lehrjunge stürzte er aus dem ersten Stock und erlitt eine Verletzung des linken Sprunggelenkes. Im 22. Lebensjahre syphilitische Initialsklerose. Beim Erscheinen des ersten Exanthems eine ganze Hg-Schmierkur. Seither blieb der Kranke frei von luetischen Erscheinungen, weshalb er auch keine ärztliche Hilfe in Anspruch nahm. Nur zeitweise bestanden sehr heftige Kopfschmerzen.

Vor 5 Jahren bemerkte der Pat. zum erstenmal eine seither allmählich zunehmende Schwerhörigkeit am linken Ohr. Vor 2 Jahren begann die Schwerhörigkeit auch rechts. Mit dem Beginn der Schwerhörigkeit setzte gleichzeitig mäßig starkes, zeitweise aussetzendes Ohrensausen ein, das Pat. als „Pfeifen" schildert.

Seit 3 Jahren hört der Kranke links gar nichts. Seit Anfang April d. J. muß man dem Pat. laut in unmittelbarer Nähe der Ohrmuschel ins rechte Ohr schreien, um sich ihm verständlich zu machen.

Seit 2 Jahren besteht links und seit 3 Monaten rechts sehr starkes Ohrensausen, das dem Kranken oft die Nachtruhe raubt.

Digitized by Google
Original from UNIVERSITY OF CALIFORNIA
Generated on 2019-10-24 13:35 GMT / http://hdl.handle.net/2027/uc1.b3252761
Public Domain in the United States, Google-digitized / http://www.hathitrust.org/access_use#pd-us-google

Im November 1912 ließ sich der Kranke 12 Hg-Injektionen geben. Eine Besserung trat nicht ein; der Pat. glaubt, die rasche Progredienz der Schwerhörigkeit rechts habe seit dieser Kur eingesetzt.

Wassermann positiv.

Augenbefund (Dr. O. Ruttin): Fundi beiderseits normal.

Nervenstatus (Dr. Chiari): Pupillen ungleich, r. > l., rechte Pupille etwas verzogen. Lichtreaktion und Akkommodation gut. Ulnare Hypästhesie rechts angedeutet, geringe Druckempfindlichkeit des Ulnarisstammes beiderseits, Andeutung von Sensibilitätsstörung am Rumpf.

PSR } fehlen beiderseits.
ASR }

Rhomberg positiv, leichte Ataxie der oberen und stärkere der unteren Extremitäten.

Ohrbefund: Beiderseits normale Mittelohre. Links komplette Taubheit, rechts besteht bei sehr lautem Schreien ins Ohr Schallempfindung. Vom sozialen Standpunkt ist der Pat. als komplett taub zu bezeichnen, da man sich mit ihm nur schriftlich verständigen kann. Die Vestibularapparate reagieren auf kalorische und Drehreize in typischer Weise.

Es erscheint wohl außer Zweifel, daß bei diesem Kranken die beiderseitige Cochlearerkrankung nicht als Krankheitsbild sui generis aufzufassen ist, sondern mit der Tabes dorsalis in kausalen Zusammenhang gebracht werden muß. Interessant ist, daß auf Grund des neurologischen Befundes es sich eher um eine beginnende Tabes handelt, während der Cochlearis schon fast komplett zerstört erscheint. Es ist auch ferner außer Zweifel, daß die auf 5 Jahre zurückzudatierende Schwerhörigkeit als Initialsymptom der Tabes anzusprechen ist. Es zeigte eben dieser Kranke als erstes Symptom Acusticuserscheinungen, so wie andere Tabesfälle als Frühsymptom Opticusveränderungen aufweisen. Bei der Tabes dieses Pat. handelt es sich offenbar um einen abwärtssteigenden Prozeß. Da wir den Cochlearis seiner topographischen Lage nach als hintere Wurzel auffassen können, erscheint meine Auffassung gerechtfertigt. Es scheinen überhaupt viel mehr Fälle von Tabes mit Ohrerscheinungen einzusetzen, als wir bislang angenommen haben. Bei jeder nervösen Cochlearaffektion, die mehrere Jahre nach der luetischen Infektion einsetzt, sollte man auch an Tabes denken.

Diskussion.

Mayer hat den Pat. vor einiger Zeit im Jubiläumsspital gesehen und ebenfalls dieselbe Diagnose wie Beck gestellt. Bei der Tabes kommen schon in frühen Stadien Schwindel und Ohrensausen vor, wie er sie eben als Frühsymptome bereits mitgeteilt hat.

IV. Ernst Urbantschitsch: **Zur Bedeutung der Blutkoagulationsbestimmung für die Differentialdiagnose zwischen Pyämie und Sepsis.**

Der 13jährige Leopold S. wurde wegen chronischer Mittelohrentzündung rechterseits und Kopfschmerzen linkerseits auf die Ohrenklinik aufgenommen. Im Antrum Polypen; Warzenfortsatz druckempfindlich. Fieber (38·7°).

Am 21. I. 1913 führte ich die Radikaloperation aus: Sinus sehr stark vorgelagert, nur wenige Millimeter hinter der Gehörgangswand gelegen, verändert. Verlagerung der Dura der mittleren Schädelgrube, die aber normal erscheint. Antrum mit typischem Cholesteatom erfüllt.

Digitized by Google
Original from UNIVERSITY OF CALIFORNIA
Generated on 2019-10-24 13:35 GMT / http://hdl.handle.net/2027/uc1.b3252761
Public Domain in the United States, Google-digitized / http://www.hathitrust.org/access_use#pd-us-google

22. I. Wund- und Kopfschmerzen rechts. Keine Übelkeiten, kein Erbrechen.

23. I. Zeitweise Kopfschmerzen. Fieber (38·9—40·5).

24. I. Befinden wechselnd; im allgemeinen Prostration. Kein Schüttelfrost, doch hohes Fieber (37·6—40·5°). **Blutkoagulation: 130″.**

25. I. Wundverlauf ausgezeichnet: kein Tropfen freien Eiters in der Wundhöhle. Unmittelbar nach dem Verbandwechsel Schüttelfrost mit Temperaturanstieg auf 40·3°; hierauf Abfall auf 36·0°. Sehr schlechtes Allgemeinbefinden. Pat. bekommt Champagner, den er erbricht. Elektrargolinjektion. **Blutkoagulation: 130″.**

26. I. Nacht relativ gut, Wohlbefinden. Fieber 37·8—39·9°. Kein Erbrechen. **Blutkoagulation: 135″.**

27. I. Morgens Schüttelfrost, hierauf 40·7°. **Blutkoagulation: 133″.**

In Anbetracht des klinisch ausgesprochen pyämischen Verlaufes Jugularisunterbindung und weitere Freilegung des Sinus. Nahe dem Bulbus findet sich eine größere isolierte Zelle, die mit Eiter erfüllt und nur durch eine ganz zarte Knochenwand von ihm getrennt ist. An dieser Stelle erscheint die Sinuswand normal. Abdämmung des Sinus zur Inspektion dessen Intima nach Incision. Soweit selbe überblickt werden kann, erscheint diese normal. Trotzdem der Sinus nur auf 1 *cm* Länge inzidiert wird, erfolgt unter sehr starkem Druck eine enorme Blutung. Wundversorgung.

Im weiteren Verlaufe Befinden wechselnd. Zeitweise hohes Fieber (bis 40·1°), weniger Schüttelfröste. Hie und da ist Pat. nicht bei sich (will aus dem Bett springen, phantasiert etc.) und leidet an Kopfschmerzanfällen (10—15 Minuten). Augenspiegelbefund normal.

Ab 4. II. Temperatur stets unter 38°.

Wundverlauf gut; die Sinuswand wird bei jedesmaligem Verbandwechsel mit Jodtinktur bestrichen.

7. III. Jugulariswunde geheilt; retroauriculäre Wunde durch Granulationen verschlossen. In der Radikaloperationshöhle mäßige Sekretion.

Am 20. III. konnte Pat. aus der Klinik entlassen werden.

Der Fall mußte in Anbetracht der Erscheinungen (Schüttelfröste mit hohem Fieber und typischen Remissionen, Übelkeiten und Erbrechen) bei nachgewiesen veränderter Sinuswand als Pyämie imponieren.

Einzig und allein der Blutkoagulationsbefund sprach für Sepsis. Die wiederholt ausgeführte Gerinnungsprobe schwankte bloß zwischen 130—135″ (normal 140—150″). Eine solche Zahl könnte an und für sich allerdings auch auf eine beginnende Thrombose hindeuten. Nun pflegt sich aber bei jeder Thrombose die Gerinnungszeit zu verkürzen, so daß mit Zunahme der klinischen Erscheinungen in den Tagen zwischen beiden Operationen die Blutgerinnung mindestens auf 120″ hätte sinken müssen, wogegen eher eine Verzögerung auftrat, was unbedingt für Sepsis sprach.

Bei der zweiten Operation konnte nicht nur nachgewiesen werden, daß kein Thrombus vorhanden war, sondern es konnte sogar der Ursprung der Sepsis aufgedeckt werden.

Hierdurch erwies sich die Hämatologie wieder als wichtige Hilfswissenschaft für die Otologie.

V. Ruttin: **Fibroma molluscum mit Lokalisation an der Spina helicis ohne Beteiligung des Acusticus.**

Digitized by Google
Original from UNIVERSITY OF CALIFORNIA
Generated on 2019-10-24 13:35 GMT / http://hdl.handle.net/2027/uc1.b3252761
Public Domain in the United States, Google-digitized / http://www.hathitrust.org/access_use#pd-us-google

9jähriger Knabe. Keine Anamnese, da er Gemeindekind ist. Er wurde wegen leichter akuter Otitis in die Klinik gebracht. Sie sehen an der Spina helicis einen etwa pflaumenkerngroßen, breit aufsitzenden, weichen Tumor von rötlichbrauner Farbe. Gegenwärtig sind Trommelfelle und Funktion beider Ohren vollständig normal. Am Stamm des Knaben sehen Sie zahlreiche größere und kleinere Pigmentflecke, an der linken Hand einen weichen, mehr als pflaumenkerngroßen, bläulichen Tumor, ebenfalls ein Fibrom. Außerdem besteht auffallende Adipositas und etwas geringe Intelligenz. Es handelt sich, wie auch Kollege Lier (Abteilung Ehrmann) bestätigt, um Fibroma molluscum. Interessant ist die Lokalisation an der Spina helicis ohne Beteiligung des Acusticus. Letzterer ist doch sonst die gewöhnliche Lokalisation am Ohr. Natürlich ist es möglich, daß sich noch später ein Tumor im Acusticus entwickelt.

VI. Ruttin: **Kleinhirnabsceß mit Durchbruch und subduraler Eiterung.** Operation. Exitus. Demonstration des Präparates.

A. S., 15 Jahre. Aufnahme am 20. V. 1913.

In früher Kindheit Masern, doch angeblich stets ohrgesund bis vor acht Tagen, wo Ohrenschmerzen auf dem linken Ohr auftraten. 3 Tage nachher Schmerzen hinter dem Ohr und mäßiger Ohrenfluß. Seit 4 Tagen Kopfschmerzen, Schwindel, Erbrechen, Taubheit.

Status bei der Aufnahme: Schwellung und Druckempfindlichkeit hinter dem linken Ohr. Senkung der hinteren oberen Gehörgangswand, Einblick in die Tiefe nicht möglich. Links total taub für Sprache und Stimmgabeln, kalorisch unerregbar, kein Fistelsymptom. Vorwiegend horizontaler spontaner Nystagmus nach rechts bei Blick nach rechts.

Rechtes Ohr ohne Besonderheiten.

Deutliche Nackensteifigkeit, aber passive Bewegungen noch gut möglich. Beim Aufsetzen steife, nach rückwärts gebeugte Kopfhaltung. Nackenwirbelsäule auf Druck mäßig empfindlich.

Pupillen gleich weit, reagieren auf Licht prompt. Bauchdeckenreflexe vorhanden. Vollkommene Areflexie beider unteren Extremitäten. Hypotonie der unteren Extremitäten. Druckempfindlichkeit der Wadenmuskulatur.

Kernig sehr deutlich; Babinski nicht sicher. Innere Organe normal (Dr. Foerster). Klage über Kopfschmerz. Ataxie sowie Zeigeversuch nicht prüfbar, da die Pat. sich in soporösem Zustande befindet, aus dem sie zwar durch Fragen für kurze Zeit zu erwecken ist, doch Aufforderungen nicht nachkommt.

Puls 58, Temp. 37·5.

Ich machte die Diagnose auf Labyrintheiterung, wahrscheinlich kompliziert mit Kleinhirnabsceß. Für den Kleinhirnabsceß sprach: der schwere Zustand der Pat. mit Pulsverlangsamung und nur geringer Temperatursteigerung, die Kopfschmerzen, der spontane horizontale, nach rechts gerichtete Nystagmus bei zerstörtem linken Labyrinth (rotatorischer Nystagmus wäre labyrinthär erklärbar gewesen). Gegen einen linksseitigen Kleinhirnabsceß sprach die Areflexie beider unteren Extremitäten. Fundi normal (O. Ruttin).

Am 21. V. nahm ich die Operation vor: Nach Aufmeißelung der sehr dicken Corticalis kommt aus der Sinusgegend pulsierender, nicht fötider Eiter. Freilegung des Sinus vom oberen bis zum unteren Knie. Seine Wand ist verdickt, schwartig belegt. In der hinteren Schädelgrube extradural freier Eiter.

Digitized by Google
Original from UNIVERSITY OF CALIFORNIA
Generated on 2019-10-24 13:35 GMT / http://hdl.handle.net/2027/uc1.b3252761
Public Domain in the United States, Google-digitized / http://www.hathitrust.org/access_use#pd-us-google

Freilegung der mittleren Schädelgrube. Dura normal. Radikaloperation. Cholesteatom im Antrum. Hinter dem horizontalen Bogengang nekrotischer Knochen. Labyrinthoperation mit weiter Freilegung der Dura der hinteren Schädelgrube. Hinterer Bogengang verfärbt. Kein Liquorabfluß. In der Dura ein vereitertes Gefäß deutlich sichtbar. Incision ins Kleinhirn zunächst negativ. Nach längerem Suchen wird ein gegen die Kante gelegener, mit fötidem Eiter gefüllter, etwa 2—3 *cm* im Durchmesser betragender Absceß eröffnet.

Lumbalpunktat: klarer Liquor unter mäßigem Druck. Weder Eiter noch Bakterien nachweisbar (Erdheim).

Eiter aus dem Warzenfortsatz: Streptokokken nebst vereinzelten negativen Stäbchen (Wiesner).

Eiter aus dem Absceß: Bakteriengemenge ohne Vorherrschen einer Bakterienart (Wiesner).

Abends 8 Uhr: Temperatur normal. Puls 66. Nystagmus vorwiegend horizontal nach rechts. Pupillen, Reflexe wie früh. Deutliche Ataxie der oberen Extremitäten. Zeigeversuch nicht ausführbar. Apathie. Sensorium nicht getrübt.

22. V. Nystagmus, Reflexe unverändert. Stärkere Nackensteifigkeit. Sopor. Puls 66. Kein Fieber.

Nachmittags 2 Uhr: Bewußtlos. Temp. 39·7. Exitus 3 Uhr.

Obduktionsbefund (Erdheim): Absceß der linken Kleinhirnhemisphäre mit Spontanperforation an der oberen Kleinhirnfläche und konsekutiver fibrinöseitriger Pachymeningitis interna in der hinteren Schädelgrube mit besonders reichlicher Exsudatansammlung zwischen der Dura und den Kleinhirnhemisphären.

Leptomeningen frei: Eröffnung des Kleinhirnabscesses und Radikaloperation am linken Felsenbein. Akutes Ödem des Gehirns mit Abplattung der Windungen, Hyperämie der Meningen, akuter Hydrocephalus internus.

Interessant ist an dem Falle besonders der offenbar schon vor der Eröffnung des Abscesses erfolgte Durchbruch desselben auf der entgegengesetzten Seite mit Erguß des Eiters zwischen Dura und Kleinhirn über beide Kleinhirnhemisphären und Bildung eines reinen subduralen Abscesses ohne Meningitis. Die Lokalisation über beide Kleinhirnhemisphären erklärt wohl auch die beiderseitige vollständige Areflexie der unteren Extremitäten.

VII. Doz. Dr. Neumann demonstriert **Ohrenpinzetten,** die den bisher gebräuchlichen gegenüber den Vorteil besitzen, daß sie sich nicht überspreizen und selbst durch den kleinsten Trichter hindurch geführt eine genügend große Branchenweite besitzen. Die sog. Politzersche Pinzette hatte den großen Nachteil, daß die Branchen sich überspreizten und nur, durch einen mittelgroßen Trichter hindurchgeführt, genügend große Branchenweite zeigen. Hingegen waren bei der gegenwärtig an der Ohrenklinik obligaten Pinzette, selbst durch einen mittleren Trichter hindurchgeführt, die Branchen aneinandergedrückt, obwohl sie sich nicht überspreizten. Diesen Übelständen scheint die von mir Ihnen hier demonstrierte Pinzette abzuhelfen.

Sitzung vom 28. April 1913. (Nachtrag.)

Prof. Gomperz: **Über schulohrenärztliche Fürsorge in Österreich.**

Nach einem Resümee über den derzeitigen Stand des Schularztwesens in Österreich weist Vortragender auf die Dringlichkeit einer schulohrenärztli-

Digitized by Google
Original from UNIVERSITY OF CALIFORNIA
Generated on 2019-10-24 13:35 GMT / http://hdl.handle.net/2027/uc1.b3252761
Public Domain in the United States, Google-digitized / http://www.hathitrust.org/access_use#pd-us-google

chen Fürsorge hin und begründet den Antrag: „Die Österreichische Otologische Gesellschaft wolle ehebaldigst darüber beraten, welche Schritte geeignet wären, um den österreichischen Schulbehörden die Dringlichkeit ohrenärztlicher Fürsorge für die Schulkinder vor Augen zu führen."

Gleichzeitig wäre der obersten staatlichen Unterrichtsbehörde zur geneigten Erwägung zu unterbreiten, daß es in ihrer Macht liegt, die schulohrenärztliche Fürsorge in der Monarchie dadurch kräftig zu fördern, daß bei den Ärzten für gründlichere Kenntnisse in der Ohrenheilkunde gesorgt wird: aber nur durch Erhebung der Ohrenheilkunde zum obligaten Fach und ihre Einreihung in die Prüfungsfächer könne erreicht werden, daß Ohrenheilkunde ebenso gelernt werde wie diese.

Prof. Urbantschitsch: Ich danke dem Herrn Vortragenden für sein ausführliches Referat und glaube, die Herren werden seine Anregungen gern unterstützen. Ich möchte empfehlen, die Ausarbeitung der Eingaben einem Komitee zu übertragen, das in der nächsten Sitzung darüber Bericht zu erstatten hätte.

Die Versammlung wählt in das Komitee die Herren Alexander, Frey, Gomperz und Hammerschlag.

Sitzung vom 26. Mai 1913. (Nachtrag.)

Prof. Gomperz legt im Namen des in der Sitzung vom 28. April ernannten Komitees die Eingabe vor, welche an die österreichischen Schulbehörden zu richten wäre; bezüglich der zweiten Eingabe an das hohe k. k. Ministerium für Kultus und Unterricht wird das Komitee erst nach wichtigen Vorerhebungen schlüssig werden können.

Die erste Eingabe lautet folgendermaßen:

„Die Österreichische Otologische Gesellschaft zu Wien hat in ihrer Sitzung vom 26. Mai 1913 den Beschluß gefaßt, den hohen Schulbehörden in einem Memorandum die Verhältnisse darzulegen, welche die Dringlichkeit und unbedingte Notwendigkeit einer schulohrenärztlichen Fürsorge für die heranwachsende Schuljugend erkennen lassen.

Groß ist die Bedeutung des normalen Hörvermögens beim Kinde für die geistige Entwicklung. Das Verstehen und Erlernen der Sprache ist vom Hören abhängig, ebenso die Aufnahme von Bildung und Intelligenz; geradeso wie das taube Kind die Sprache nicht erlernen kann, sondern stumm bleibt, so sind dem schwerhörigen Kinde viele Quellen für die geistige Entwicklung und Betätigung verschlossen, es findet keine oder nur ungenügende Erklärung für die mit dem Auge wahrgenommenen Eindrücke der Außenwelt, es bleibt auf einem niedrigen geistigen Niveau stehen.

Sehr störend machen sich die Folgen der Schwerhörigkeit in der Schule bemerkbar.

Das schlecht sehende Kind ist besser daran, es kann die Stimme des Lehrers hören und seinen Erklärungen und Lehren folgen; dem schwerhörigen Kinde ist diese Möglichkeit mehr oder weniger versagt, denn es sieht wohl den Lehrer sprechen, aber was dieser spricht, lehrt, erklärt, das dringt nur undeutlich oder gar nicht an sein Ohr, es kann sich die ihm dargebotenen Kenntnisse nicht aneignen, wird teilnahmslos und unaufmerksam und lernt nichts.

Der bekannte Münchener Ohrenarzt Bezold hat ziffernmäßig nachgewiesen, daß mit dem Hörvermögen auch die Fortgangsnoten sinken, so daß

Digitized by Google
Original from UNIVERSITY OF CALIFORNIA
Generated on 2019-10-24 13:35 GMT / http://hdl.handle.net/2027/uc1.b3252761
Public Domain in the United States, Google-digitized / http://www.hathitrust.org/access_use#pd-us-google

die schlechtest hörenden Kinder auch den schlechtesten Fortschritt in der Schule aufweisen — trotz guter geistiger Veranlagung.

Es hängt vor allem vom Gehörsinn ab, ob die im § 1 des Reichsvolksschulgesetzes so schön erläuterte Aufgabe der Schule: „— die Kinder sittlich religiös zu erziehen, deren Geistestätigkeit zu entwickeln, sie mit den zur weiteren Ausbildung für das Leben erforderlichen Kenntnissen und Fertigkeiten auszustatten und die Grundlage für Heranbildung tüchtiger Menschen und Mitglieder des Gemeinwesens zu schaffen —" erfüllt werden kann oder nicht.

Die Erkrankungen des Gehörorganes bei den Schulkindern erlangen nun eine besondere Bedeutung durch die große Zahl der Gehörleidenden in der Schule.

Es ist durch sorgfältigste Untersuchungen festgestellt, die an mehr als 100.000 Schulkindern in den verschiedensten Ländern von namhaften Fachmännern vorgenommen wurden, daß mehr als 25% der Schulkinder an Erkrankungen des Gehörorganes, und daß ein noch größerer Prozentsatz an Erkrankungen des Nasenrachenraumes leidet, welche die Integrität des Hörvermögens schwer bedrohen. Dabei betrachtet man nach Bezold als schwerhörig solche Kinder, welche Flüstersprache weniger weit als 8 *m* hören, obwohl die normale Hörweite für Flüstersprache 25 *m* beträgt.

Wenn wir hier nur die Schüler der Volks- und Bürgerschulen Österreichs in Betracht ziehen, so dürfte unter Annahme obigen Prozentsatzes stets mehr als eine Million derselben mit Ohrenleiden behaftet sein. Einer außerordentlich großen Zahl von heranwachsenden Staatsangehörigen droht derzeit bei dem Fehlen schulohrenärztlicher Fürsorge eine ungünstige soziale Lebensstellung durch mangelhafte Schulbildung, und die dadurch bedingte geistige Minderwertigkeit. Aber auch in den seltenen Fällen, wo eine solche verhütet wird, sind die Schwerhörigen bei den meisten Berufsarten in ihrem Fortkommen gehemmt und zurückgedrängt.

Mit schwerhörigen Angestellten will kein Vorgesetzter gern zu tun haben, ob es sich nun um die niedrigeren oder höheren Berufskategorien handelt. Wie auf dem Dienstboten und dem Knecht, so lastet auch auf Beamten, Militärs und den Vertretern freier Berufe drückend die Schwerhörigkeit, hemmt ihren wirtschaftlichen Aufstieg und bedingt oft genug vorzeitige Pensionierung. Aber nicht nur dies, die Schulknaben, deren Ohrenleiden unbehandelt blieben, treten als Schwerhörige vor die Assentierungskommission, wo ihrer viele wegen des Ohrenleidens als minder tauglich oder ganz untauglich zum Militärdienst zurückgestellt werden müssen.

Am traurigsten ist jedoch die Tatsache, daß Tausende von diesen ohrenleidenden und nicht behandelten Schulkindern früher oder später an entzündlichen Ohrenerkrankungen zugrunde gehen.

Diese nackten und durchaus nicht düsterer, als es der Wirklichkeit entspricht, geschilderten Tattachen müssen aber um so schmerzlicher empfunden werden, als die Mehrzahl dieser Ohrleiden der Schuljugend bei sachgemäßem Eingreifen heilbar wäre und unsägliches Unglück durch rechtzeitige Maßnahmen verhütet werden könnte.

Ist es schon ein Gebot weiser Fürsorge für diejenigen, welche die sanitären Verhältnisse der Bevölkerung im Auge zu behalten haben, und ein Gebot der Humanität, Unheil nach Möglichkeit zu verhüten, so kann auch sicher damit gerechnet werden, daß die einer genügenden schulohrenärztlichen Fürsorge gebrachten Geldopfer sich reichlich verzinsen würden.

Generated on 2019-10-24 13:35 GMT / http://hdl.handle.net/2027/uc1.b3252761
Public Domain in the United States, Google-digitized / http://www.hathitrust.org/access_use#pd-us-google
Digitized by Google
Original from UNIVERSITY OF CALIFORNIA

Die, welche als Schwerhörige in ihrer Bildung und Intelligenz rückständig, durch mangelhafte geistige Entwicklung minderbefähigt heranwachsen oder durch die entzündlichen Ohrenleiden neben jenen Folgen der Schwerhörigkeit auch körperliches Zurückbleiben zu ertragen haben, werden alle in ihrer Erwerbsfähigkeit tief unter dem normalen Niveau stehen, sie sind Kandidaten für Not und Elend, für Verzweiflung und Abirrung vom rechten Wege, sie belasten die Budgets für Armenpflege und öffentliche Sicherheit gerade so, wie sie in anderen Fällen die Pensionsfonds belasten.

Und bei vielen von ihnen, mindestens bei der Hälfte, wäre durch die rechtzeitige Aufdeckung der Gefahr das Unheil noch abzuwenden!

Die Ausgaben würden durch erhöhte Erwerbsfähigkeit der Geheilten oder Gebesserten reichlich wieder hereingebracht, diese würden später die Steuerquellen speisen, statt sie zu belasten.

Es wäre demnach die Aufgabe schulohrenärztlicher Fürsorge, die Schwerhörigen und an sonstigen Ohren- und Nasenrachenleiden Erkrankten in der Schule herauszufinden und sie spezialistischer Behandlung zuzuführen.

Eine schulohrenärztliche Fürsorge ohne Ohrenarzt ist aber eine Unmöglichkeit.

Die Fähigkeit, an einem großen Material bei knapp zugemessener Zeit mit Sicherheit sämtliche am Ohr Erkrankten herauszufinden, kann nur dem Ohrenspezialisten zuerkannt werden.

Es genügt nicht, nur solche Fälle der ohrenärztlichen Behandlung zuzuführen, deren Taubheit oder Schwerhörigkeit schon so manifest sind, daß sich die Eltern und Lehrer daran stoßen, sondern es müssen auch alle jene frühzeitig herausgefunden werden, bei denen sich das Leiden unter weniger auffallenden Symptomen schleichend entwickelt, da hier durch Übersehen uneinbringlicher Schaden entsteht.

Es ist nämlich durch vielfältige Erfahrungen an allen Orten, wo derartige Untersuchungen vorgenommen wurden, festgestellt, daß die übergroße Zahl der schwerhörigen Kinder weder dem Lehrer auffällt, noch auch bei einer allgemein-ärztlichen Untersuchung erkannt wird. Insbesondere die einseitig Schwerhörigen werden nur bei genauer spezialistischer Untersuchung gefunden. In Schulen, wo nur eine allgemein schulärztliche Kontrolle besteht, werden gewöhnlich zirka $1^1/_2$—5% Schwerhörige als vorhanden angegeben; bei spezialistischer Untersuchung hingegen bis zu 25% und sogar weit darüber.

Die Österreichische Otologische Gesellschaft erlaubt sich daher, auf die Notwendigkeit hinzuweisen, daß in Berücksichtigung dieser angeführten Tatsachen sämtliche Schulneulinge bald nach ihrer Aufnahme, eventuell unter Assistenz der Lehrer und Schulärzte, von einem Schulohrenarzt auf den Zustand des Gehörorganes untersucht werden sollten, daß es genügen würde, diese Untersuchung jährlich einmal zu wiederholen und daß es nur dann notwendig wäre, diese Untersuchung früher vorzunehmen, wenn Kinder nach dem Überstehen von Infektionskrankheiten die Schule wieder besuchen, da es von den Infektionskrankheiten bekannt ist, daß sie vielfach und in besonders schwerer Weise das Gehörorgan schädigen.

Durch solche Untersuchungen wäre es nicht nur möglich, die heilbaren Ohrenleiden der notwendigen Behandlung zuzuführen, sondern es würden auch die Schulen von den Elementen befreit werden können, welche den Fortschritt des Unterrichtes hemmen. Kinder, welche in einem solchen Grade unheilbar

Digitized by Google
Original from UNIVERSITY OF CALIFORNIA
Generated on 2019-10-24 13:35 GMT / http://hdl.handle.net/2027/uc1.b3252761
Public Domain in the United States, Google-digitized / http://www.hathitrust.org/access_use#pd-us-google

schwerhörig sind, daß sie dem Unterricht auch trotz weitestgehender Aufmerksamkeit und Fürsorge seitens der Lehrer nicht folgen können, müßten ausgeschult werden und in Förderklassen für Schwerhörige, wie sie Hartmann in Berlin eingeführt hat, in welchen 10—15 solche Schwerhörige zu vereinen sind, den notwendigen Unterricht erhalten; hierher würden zahlreiche Kinder gehören, die als schwachbefähigt oder gar schwachsinnig gelten, in Wirklichkeit aber nur schwerhörig, sonst aber vollsinnig sind.

Die Österreichische Otologische Gesellschaft würde es sich im Falle, daß die hohen Schulbehörden der Frage des schulohrenärztlichen Dienstes näher zu treten geneigt wären, zur größten Ehre anrechnen, detailliert darlegen zu dürfen, in welcher Weise die ohrenärztliche Untersuchung durchzuführen wäre, wobei den jeweiligen Verhältnissen sorgfältig Rechnung getragen werden würde.

Ebenso würde die Österreichische Otologische Gesellschaft nicht ermangeln, auch bezüglich der Behandlung der ohrenkranken Schuljugend ihre Vorschläge zu erstatten, wobei sie allerdings nur im Einverständnis mit den zur Vertretung der Interessen der Gesamtärzteschaft berufenen Ärztekammern vorgehen könnte.

Der Ehrenpräsident: Hofrat Prof. Dr. A. Politzer. — Der Präsident: Prof. Dr. V. Urbantschitsch.

Das engere Komitee:

Prof. Dr. G. Alexander, Doz. Dr. H. Frey,
Prof. Dr. B. Gomperz, Prof. Dr. V. Hammerschlag."

Bei der folgenden Abstimmung wird mit allen Stimmen dieses Elaborat gutgeheißen und seine Versendung an die Schulbehörden beschlossen.

Bücherbesprechungen.

Medizinische Terminologie. (Ableitung und Erklärung der gebräuchlichsten Fachausdrücke aller Zweige der Medizin und ihrer Hilfswissenschaften.) Von Dr. Walter Guttmann, Oberstabsarzt z. D. an der Kaiser Wilhelms-Akademie für das militärärztliche Bildungswesen in Berlin. 6. und 7. umgearbeitete und erweiterte Auflage. Verlag von Urban und Schwarzenberg, Berlin-Wien 1913.

Im Laufe von 12 Jahren erscheint dieses als Lexikon gedachte Werk in 6. und 7. Auflage! Mehr als jedes preisende Wort spricht diese Tatsache für den durchschlagenden Erfolg, den dieses Buch sich errungen hat.

Als dieses Lexikon 1902 zum erstenmal erschien, meinte Verf., daß es das erste seiner Art in der deutschen Literatur sei. Hier möge nur richtiggestellt werden, daß ein derartiges Lexikon 1897 bereits in fünfter Auflage erschienen war: die „Klinische Terminologie" von Dr. Otto Roth.

„Kurz und klar" ist die Devise des vorliegenden Werkes. Jedem Fachausdruck folgt eine präzise Definition und dieser die etymologische Erklärung des Wortes.

Alle gebräuchlichen Abkürzungen und Synonyma, viele Gesetze, Phänomene und Symptome, speziell solche, die sich an Personennamen knüpfen, haben hier unter einem charakteristischen Schlagwort Aufnahme gefunden.

Digitized by Google
Original from UNIVERSITY OF CALIFORNIA
Generated on 2019-10-24 13:35 GMT / http://hdl.handle.net/2027/uc1.b3252761
Public Domain in the United States, Google-digitized / http://www.hathitrust.org/access_use#pd-us-google

Sehr zu begrüßen ist auch die Berücksichtigung französischer und englischer Termini.

Daß sich unter einer solchen Unmenge von Ausdrücken auch hie und da Unrichtigkeiten eingeschlichen haben, kann unmöglich zum Vorwurf gemacht werden. So wird zum Beispiel die „Otosklerose" noch als „chronischer Entzündungsprozeß im Mittelohr" definiert, ein Standpunkt, der längst überholt ist; „Sepsis" wird als „zusammenfassender Name für Septikämie, Pyämie und Lymphangitis" angegeben, was wohl den landläufigen Anschauungen entspricht, während in Wirklichkeit zwischen Pyämie und Sepsis ein strenger Unterschied zu machen ist.

Derlei Kleinigkeiten können selbstverständlich den großen Wert des Werkes nicht im geringsten herabsetzen! Besondere Beachtung verdient dieses Lexikon auch in Laienkreisen, die sich öfters mit Medizin befassen müssen (wie Richter, Staatsanwälte u. dgl.). Jedem Arzt, jedem Studierenden wird dies Buch ein treuer Führer durch das Labyrinth der Fachausdrücke sein. Und bedenkt man, daß es 1427 Seiten umfaßt und hochelegant ausgestattet ist, muß man gestehen, daß der Preis mit K 22·80 nicht zu hoch gegriffen ist.

Jedenfalls gereicht das Werk dem Verfasser wie dem Verlage in gleichem Maße zur Ehre. E. Urbantschitsch.

Referate.

I. Allgemeines.

Von Abbé de l'Epée bis Bezold. Ein Blick auf die Entwicklung des Taubstummenbildungswesens unter besonderer Berücksichtigung der letzten Jahrzehnte. Von Dr. med. Hermann Schröder, Ohrenarzt in Düsseldorf. (Zeitschrift f. Ohrenheilk. und für die Krankheiten der Luftwege, 1913, Bd. 67, H. 3 u. 4.)

Der Autor geht auf den Gegensatz zwischen der von l'Epée inaugurierten sogenannten französischen oder Deutmethode und der von dem Schweizer Arzt Ammann und von Samuel Heinicke geschaffenen deutschen oder Lautsprachmethode ein und würdigt die heute schon in den weitesten Kreisen bekannten Vorteile der letzteren. Sie beruht darauf, daß der Schüler die Mundbewegungen des Lehrers beobachtet und die Lufterschütterungen beim Sprechen mit der Hand fühlt, wodurch er einerseits in die Lage versetzt wird, das Sprechen nachzuahmen, andrerseits es durch Ablesen vom Munde der anderen zu verstehen. Nun aber macht der Autor einen Riesensprung und kommt plötzlich zu Bezold, welcher, wie bekannt, mit Hilfe der kontinuierlichen Tonreihe die Hörreste der Taubstummen festzustellen trachtete und auf diese Weise einen gewissen Prozentsatz von Schülern fand, die noch für den Unterricht vom Ohre aus geeignet waren. Durch seinen Sprung ist er über nichts geringeres als über ein Lebenswerk hinübergekommen, ohne es zu bemerken. Schon der Laie weiß heute, daß Viktor Urbantschitsch in Wien seit Jahrzehnten und auch heute noch unablässig für die allgemeine Durchführung der Hörübungen bei Taubstummen arbeitet, und eine Orientierung in der Literatur

Digitized by Google
Original from UNIVERSITY OF CALIFORNIA
Generated on 2019-10-24 13:35 GMT / http://hdl.handle.net/2027/uc1.b3252761
Public Domain in the United States, Google-digitized / http://www.hathitrust.org/access_use#pd-us-google

ergibt, daß er vor Bezold die Frage schon gründlich studiert und veröffentlicht hat. Der Referent verweist nur auf die Worte des Direktors Otto Krafft von der Provinzialtaubstummenanstalt in Königsberg i. Pr., welche er gelegentlich der 9. Versammlung des Bundes deutscher Taubstummenlehrer in Würzburg 1912 sagte: „Die flammende Begeisterung, welche das Taubstummenbildungswesen zur Zeit der Jahrhundertwende in dem Interesse für die von Prof. Bezold **nachträglich** aufgenommenen Ideen des Prof. Urbantschitsch kennzeichnete . . .“ Auch die Urbantschitschsche Harmonika, ein für die praktische Feststellung von Gehörresten sicher brauchbareres Instrument wie die Stimmgabeln, ist mit keinem Wörtchen erwähnt. Der Autor kommt dann auf den bekannten Streit zwischen den Ohrenärzten und einer Gruppe von Taubstummenpädagogen zu sprechen, ob die Einteilung der Zöglinge in Klassen nach Gehörgraden oder nach der Begabung zu erfolgen habe. Er erwähnt ferner die so fruchtbaren Bemühungen Hartmanns bei der Einführung von Schwerhörigenschulen in Deutschland, bespricht dann die verschiedenen Gesetzgebungen über die Schulpflicht Taubstummer, ferner die Ausbildungsmöglichkeit nach deutschen Statistiken und die Gründe und Prophylaxe der Taubstummheit. Sodann wendet er sich den Taubstummblinden zu, bringt eine kurze Geschichte der geistigen Entwicklung Helen Kellers, zeigt in einer deutlichen Abbildung das Handalphabet, mittelst welchem sich die Dreisinnigen verständigen, und in einer zweiten das Punktalphabet Brailles. Zum Schlusse weist er noch auf die Notwendigkeit von Vorschulen hin, in welchen taubstumme Kinder schon vor der Schulpflicht sprachlich ausgebildet werden sollen. Ein genauer Fragebogen über den körperlichen und geistigen Befund der Taubstummen, die Anamnese und Familienanamnese vervollständigen die Arbeit, welche von nicht zu unterschätzender Bedeutung ist, da sie zeigt, daß dieser Arzt richtig erkannt hat, daß es Pflicht der Ohrenärzte ist, sich auch für die pädagogischen Fragen der Taubstummen zu interessieren und welche erschöpfend hätte genannt werden können, wenn die Literatur genügend berücksichtigt worden wäre. Fröschels.

Eine neue Methode zur Prüfung des Hörvermögens. Von Dr. Sondermann (Dieringhausen). (Med. Klinik, 1913, Nr. 10.)

Verfasser bemängelt als gemeinsamen Nachteil der verschiedenen Hörmesser, daß sie nicht vom Untersuchungsstuhl aus vorgenommen werden können. Daß diese Behauptung nicht auf Richtigkeit beruht, beweist schon der von Prof. Urbantschitsch angegebene Telephon-Hörmesser (siehe dessen Lehrbuch der Ohrenheilkunde, 1881). Immerhin ist jede Erweiterung unserer Hilfsmittel mit Freuden zu begrüßen, besonders wenn sie, wie Verfasser angibt, „durch ihre Exaktheit auch hochgestellten Ansprüchen genügen dürfte“. was allerdings erst eine vielseitige Erprobung zeigen kann.

Digitized by Google
Original from UNIVERSITY OF CALIFORNIA
Generated on 2019-10-24 13:35 GMT / http://hdl.handle.net/2027/uc1.b3252761
Public Domain in the United States, Google-digitized / http://www.hathitrust.org/access_use#pd-us-google

Der Apparat besteht aus einem Kasten, in dem 10 *m* Hartgummirohr untergebracht sind — 40 Windungen à 25 *cm* Länge. Ein Hörschlauch kann mit den einzelnen Windungen in Verbindung gebracht werden, wodurch eine Abstufung in der Weglänge erzielt wird. Als Schallquelle dient die Stimmgabel. Erzeugt wird der Apparat von der Firma Neumann & Cie. in Köln.

E. Urbantschitsch.

II. Äußeres Ohr und Mittelohr.

Alteriori indagini sull' otosclerosi. (Neuere Untersuchungen über Otosklerose.) Von Prof. Ferreri (Rom). (Atti della clinica etc., 1912.)

Weitere Erfahrungen des Verf. bestätigen seine Ansicht, daß die Otosklerose einen von Rachitismus oder Osteomalacie produzierten hereditären oder latenten Autointoxikationsprozeß darstellt. Meistens kommen solche Kranke im vorgeschrittenen Stadium der Affektion zur Beobachtung, doch könnte bei systematischen Untersuchungen der Beginn dieser Krankheit auch bei vielen scheinbar gesunden, jugendlichen Personen gefunden werden.

Verf. teilt 4 Krankengeschichten mit, betreffend Kinder im Alter von 9—14 Jahren, welche gleichzeitig an Rachitis und Otosklerose litten und deren Behandlung mit der Wrightschen Vakzine günstige Erfolge sowohl in bezug auf den Allgemeinzustand als auch auf das Gehör zeitigte. Die spezifischen Agentien wurden von den rachitischen Kindern in vivo entnommenen Knochenfragmenten isoliert und nach entsprechender Zubereitung einmal wöchentlich in die Warzenfortsatzgegend injiziert. Die Behandlung muß längere Zeit durchgesetzt werden, um Rezidiven und frische Infektion zu vermeiden.

Spira.

Das Problem der Otosklerose. Von Albert A. Gray M. D. (Glasgow). (The Laryngoscope, Januar 1912.)

Verfasser bespricht erst an der Hand von mikroskopischen Schnitten die pathologische Anatomie und dann, sich auf zahlreiche gründliche Stammbäume stützend, die hereditäre Grundlage der Otosklerose. Verfasser kommt zu dem Schlusse, daß Otosklerose eine hereditäre Erkrankung ist, wenn auch die dabei obwaltenden Gesetze keineswegs so einfach sind, wie bisher angenommen wurde. In allen Fällen spielen trotz offenkundiger Heredität lokale und konstitutionelle Momente, sowohl was den Beginn als auch was den Verlauf der Erkrankung betrifft, eine ausschlaggebende Rolle.

Glogau.

Über einen seltenen Fall von spontanem, intermittierendem Fluß von Liquor cerebrospinalis aus dem Ohr. Von Dr. Galteschi (Florenz). (Archivio italiano di otologia etc., Bd. XXIV, H. 1.)

Der anfallsweise bei der 13jährigen Pat. auftretende Fluß von Liquor cerebrospinalis aus beiden an einem chronisch-eitrigen Prozeß erkrankten Ohren wurde nach Verfassers Ansicht durch eine durch die chronisch-eitrige Entzündung bedingte Kommunikation zwischen dem Arachnoidealraum und der Trommelhöhle hervorgerufen.

Rimini (Triest).

Digitized by Google
Original from UNIVERSITY OF CALIFORNIA
Generated on 2019-10-24 13:35 GMT / http://hdl.handle.net/2027/uc1.b3252761
Public Domain in the United States, Google-digitized / http://www.hathitrust.org/access_use#pd-us-google

Die Embryologie des menschlichen Ohres. Von Louis K. Guggenheim M. D. (St. Louis). (The Laryngoscope, Februar 1912.)

An der Hand zahlreicher embryologischer Schnitte, die Verfasser am Wiener embryologischen Institut gemacht, wird die frühe Entwicklung des Ohres in lehrreicher Weise erörtert. Glogau.

Über das blaue Trommelfell. Von Prof. Canepele (Bologna). (Archivio italiano di otologia etc., Bd. XXIV, H. 1.)

Nach Mitteilung des einschlägigen Falles erwähnt Verfasser die verschiedenen Ursachen, welche die blaue Farbe des Trommelfells bedingen (Vorwölbung des Bulbus venae jugularis im Mittelohr, Ansammlung von Blut oder Schleim in der Trommelhöhle, Varicen des Trommelfells).

Rimini (Triest).

Über eine akut entstandene, durch Telephongebrauch bedingte Läsion des Trommelfells. Von Dr. E. Fabri. (Bollettino malattie dell' orecchio, XXXI. Jahrgang, Nr. 3.)

Infolge von plötzlich entstandener Luftverdünnung im äußeren Gehörgang trat bei zwei vom Verfasser beobachteten Fällen eine Verletzung des Trommelfells auf, und zwar dadurch, daß der mit einem Gummiring versehene, an der Ohrmuschel fest haftende Schallfänger des Telephons von derselben gewaltsam entfernt wurde. Rimini (Triest).

III. Labyrinth und Hörnerv.

Vertigini auriculari d'origine isterica nelle ricorrenze mestruali. (Ohrenschwindel hysterischen Ursprunges in den menstruellen Perioden.) Von Fiori-Ratti. (Atti etc., 1912.)

Verf. teilt einen Fall mit, wo bei einer herabgekommenen, sehr erregbaren Pat. zur Zeit der Menstruation heftige Schwindelanfälle aufgetreten sind. Die Untersuchung des Nervensystems ergab sämtliche Charaktere der Hysterie, während die des Gehörorganes außer einem gewissen Grad von Labyrinthhyperästhesie gar keine Störungen nachweisen konnte. Es handelte sich daher wahrscheinlich um eine Schwindelform infolge einer durch vasomotorische Störungen nervösen Ursprunges mit wahrscheinlicher Labyrinthblutung verursachte Hypertension des Labyrinths. Doch kann auch eine bloße vasomotorische Störung im Labyrinth infolge Erweiterung der in demselben enthaltenen Gefäße ohne Labyrinthblutung als Ursache der Anfälle nicht ausgeschlossen werden. Daß es sich nicht um rein hysterische Anfälle handelte, dafür spricht das Aufhören der Anfälle nach Darreichung eines die menstruelle Funktion regulierenden Mittels. Spira.

Stato fisiologico del sordamuto. (Der physiologische Zustand der Taubstummen.) Von Mancioli. (Atti etc., 1912.)

Zur Beantwortung der Frage, in welcher Weise der Organismus auf den Ausfall der Gehörsfunktion reagiert, stellte Verf. Untersuchungen an taubstummen Kindern an, welche ergaben: Verzögerung des Wachstums, Be-

Digitized by Google
Original from UNIVERSITY OF CALIFORNIA
Generated on 2019-10-24 13:35 GMT / http://hdl.handle.net/2027/uc1.b3252761
Public Domain in the United States, Google-digitized / http://www.hathitrust.org/access_use#pd-us-google

schränkung der respiratorischen Thoraxexkursion neben Steigerung der spirometrischen Exkursion, was einerseits mit der geringen Übung und Entwicklung der Respirationsmuskel, andrerseits mit dem gesteigerten Wetteifer erklärt werden kann. Die am Kopfe häufig gefundenen Narben zeigen von einer in früherer Jugend bestandenen Gleichgewichtsstörung. Da die vorgenommenen statischen und dynamischen Untersuchungen einen normalen Gleichgewichtssinn ergaben, ist die eigentümliche, unsichere Haltung der Taubstummen auf die Rückerinnerung an die in früherer Jugend bestandenen Schwierigkeiten, sich im Gleichgewicht zu erhalten, zurückzuführen.

Die taktile, thermische und Geschmacksempfindlichkeit war normal, die Empfindlichkeit gegen Vibrationen gesteigert. Um zu unterscheiden, ob die Stimmgabel gehört oder gefühlt wurde, soll der Geprüfte den gehörten Ton wiederholen. Ein anderes sicheres Untersuchungsmittel auf die Funktionsfähigkeit des Labyrinths ist die Prüfung auf den Voltaschen Schwindel. Der Pharynxreflex fehlte bei den untersuchten Taubstummen. Aus diesen Befunden ist die Richtung zu entnehmen, in welcher sich die Behandlung zu bewegen hat. Durch entsprechende physische, diätetische und gymnastische Behandlung ist das Wachstum zu fördern, der Orientierungssinn zu erziehen, die Respiration zu üben, der Gaumenreflex zu wecken, wodurch sich auch die Haltung, der Gang und die Phonation des Taubstummen bessern würden. Spira.

„606" e le paralisi dell' acustico. (Das „606" und die Acusticuslähmungen.) Von H. Marzoccki. (Atti etc., 1912.)

Aus der Prüfung des zusammengestellten reichlichen klinischen Materials geht nach Verf. hervor, daß seit der Einführung der 606-Behandlung die nervösen Komplikationen unzweifelhaft viel häufiger sind. Da die verschiedenen Hypothesen nicht imstande sind, alle Tatsachen restlos zu erklären, ist es mehr opportun, von jenen abzusehen und nur von Neuritiden oder Neurolabyrinthiden bei Nichtbehandelten, bei mit Merkur oder Salvarsan behandelten Luetikern zu sprechen.

Zwar kann die Möglichkeit nicht ausgeschlossen werden, daß es sich in manchen Fällen wirklich um frische Manifestationen der Lues handelt, wodurch leicht die Heilung derselben nach einer neuerlichen 606-Injektion erklärt wird. In erster Linie jedoch ist die neurotoxische Wirkung der Arsenkompositionen nicht wegzuleugnen. Dafür spricht, daß manche Fälle anatomisch das Bild der Arsenintoxikation darbieten, daß diese nervösen Erscheinungen auch in Fällen auftreten, die, ohne Lues zu haben, mit Salvarsan behandelt wurden, daß, wie manche Autoren beobachtet haben, der Charakter der Nervenschädigungen nach Salvarsan verschieden ist von dem jener Läsionen, die durch Lues verursacht werden, und daß das Auftreten derselben in frühen Stadien der Lues viel häufiger bei solchen Pat. beobachtet wurde, die mit 606, als bei anderen, die gar nicht oder mit Merkur oder Jod behandelt wur-

Digitized by Google
Original from UNIVERSITY OF CALIFORNIA
Generated on 2019-10-24 13:35 GMT / http://hdl.handle.net/2027/uc1.b3252761
Public Domain in the United States, Google-digitized / http://www.hathitrust.org/access_use#pd-us-google

den. Die Besserung der nervösen Alterationen nach weiterer Behandlung mit Quecksilber oder mit Salvarsan könnte aus anderen Gründen erfolgt sein. Unter allen Umständen ist in diesem Mittel, welches nicht imstande ist, frische luetische Lokalisationen zu verhüten, welches unter gewissen Umständen besondere lokale Reaktionen hervorruft und neurotoxisch wirkt, die Ursache der sogenannten Neurorezidiven zu suchen. Spira.

IV. Otochirurgie.

Drei Fälle von retroauriculäre Abscesse vortäuschenden Anschwellungen über dem Warzenfortsatze. Von Karl Lüders (Wiesbaden). (Zeitschr. f. Ohrenkeilk., Bd. LXVI, H. 3 u. 4, pag. 210–224.)

Bei dem ersten Fall — es handelte sich um ein Gumma — wurde die richtige Diagnose bald gestellt und der Pat. vor der Aufmeißelung bewahrt. Die beiden anderen — ein Cholesteatoma verum und eine bulböse Erweiterung des Sinus sigmoideus — kamen mit falscher Diagnose zur Trepanation des Processus mastoideus, doch erwiesen sich die Aufmeißelungen in diesen Fällen als dringend erforderlich. Lawner.

Die Behandlung der Mastoidwunde. Von H. Beattie Brown M. D. (New York). (Annals of Otology etc., Dezember 1911.)

Verfasser vernäht den oberen Teil der Inzision und drainiert vom unteren Wundwinkel. Erster Verbandwechsel am vierten Tage, von da an jeden zweiten Tag; doch wird die Höhle nicht mehr mit Gaze, sondern mit reiner Borsäure angefüllt. Wenn von Anfang an die Gaze so gelegt wurde, daß die beiden Wundränder nicht nach innen gehen können und immer ein Gazestreifen in den Gehörgang eingeführt wird, kommt es weder zu einer Einsenkung in der Wundhöhle, noch zu einer Verengerung des Kanals.

Folgende Umstände können normale Wundheilung verhindern: 1. Überweisung der Nachbehandlung an ungeschulte Assistenten, 2. Anwesenheit von nekrotischem Knochen, 3. infizierte Nähte, 4. Nichteinbeziehung des Periosteums in die Naht, 5. Fistelbildung, die operativ oder durch Applikation von 1:500 Sublimatlösung behoben werden kann, 6. Entfernung von zuviel Knochen, 7. Shock und verringerte Vitalität, 8. hypertrophierte Mandeln und adenoide Wucherungen, 9. wucherndes Granulationsgewebe, 10. Cellulitis, 11. Anämie, 12. Diabetes.

Heilung nach 6 Wochen, bei Ambulatoriumspatienten nach 2—3 Monaten. Bei Radikaloperation, die Verfasser mastotympanische Operation zu nennen vorschlägt, soll Sublimat (1:500) und Perubalsam den Granulationsprozeß regulieren, Heilungsdauer 4—6 Wochen. Glogau.

Die partielle Eröffnung der Mittelohrräume. (L'évidement petromastoidien partiel.) Von E. Paul Boncour. (Annales des maladies de l'oreille etc., 1913, Nr. 3.)

Die von Heath zuerst in größerem Maßstabe geübte (1904) schonende Radikalkur der chronischen Otorrhöe und dessen Technik Boncour ausführ-

Digitized by Google
Original from UNIVERSITY OF CALIFORNIA
Generated on 2019-10-24 13:35 GMT / http://hdl.handle.net/2027/uc1.b3252761
Public Domain in the United States, Google-digitized / http://www.hathitrust.org/access_use#pd-us-google

lich wiedergibt, ist dann von Bondy, Schoenemann, Botey, Mahn im Detail modifiziert worden. Auch diese Modifikationen werden kurz angegeben. Alle diese Autoren haben eine Besserung des Gehörvermögens und dauernde Heilung der Eiterung konstatiert. Selbstverständlich ist die Operation nach Heath nicht in allen Fällen chronischer Ohreiterung möglich und findet eine absolute Kontraindikation durch das Vorhandensein von Cholesteatom und Zeichen von Labyrinthitis. Als relative Gegenanzeigen betrachtet Boncour das Vorhandensein von zahlreichen Granulationen und ausgedehnte Ostitis. Hingegen ist es immer angezeigt, den Eingriff so wenig radikal als möglich puncto Operation und so direkt als möglich puncto Funktion des Ohres zu machen, wenn die Erkrankung sich nur auf den Aditus und das Antrum beschränkt, die Zeichen einer labyrinthären Taubheit auf dem kranken Ohre nicht bestehen und endlich auch, wenn das andere Ohr taub ist. Ohne seine eigenen Erfahrungen zu bringen, plädiert Boncour im allgemeinen gegen den zu großen Radikalismus und sagt der Heathschen Operation eine gute Zukunft voraus. Lautmann.

Beitrag zur Diagnose der endokraniellen Eiterungen. Von Prof. F. Lasagna (Parma). (Archivio italiano di otologia etc., Bd. XXIV, H. 1.)

Mitteilung von einschlägigen Fällen. Rimini (Triest).

Über den Augenhintergrund bei der endokraniellen Komplikation der Ohrenleiden. Von Gherardo Ferreri. (Archives internationales de laryngologie, Tome XXXV, Nr. 1.)

Der Autor faßt im allgemeinen zusammen, was über diese Frage veröffentlicht worden ist. Nichtsdestoweniger ist die Lektüre dieses Artikels angezeigt, weil die Schwierigkeiten einer exakten Diagnose und Deutung der Veränderungen des Augenhintergrundes daraus erhellen. Es wird, scheint es uns, doch angezeigt sein, im jeweiligen Falle die Diagnose einem geübten Ophthalmologen zu überlassen und sich nicht begnügen, „die Papille einzustellen". Lautmann.

Personalien und Notizen.

Ernannt: Prof. Dr. Gerber in Königsberg zum korrespondierenden Mitglied der königlichen Gesellschaft für Medizin in London.

Digitized by Google
Original from UNIVERSITY OF CALIFORNIA
Generated on 2019-10-24 13:36 GMT / http://hdl.handle.net/2027/uc1.b3252761
Public Domain in the United States, Google-digitized / http://www.hathitrust.org/access_use#pd-us-google

Laryngo-Rhinologischer Teil.

Original-Artikel.

Aus der königl. ungarischen Universitätsklinik für Nasen- und Kehlkopfkrankheiten in Budapest (Direktor: Prof. A. Onodi).

Über Veränderungen der oberen Luftwege bei Leukämie.

Von Dr. **J. Safranek,** Assistenten der Klinik.

Die literarischen Daten über Veränderungen der oberen Luftwege bei Leukämie sind nicht besonders zahlreich und zumeist in kasuistischen Mitteilungen zerstreut; selbst ein großer Teil der rhino-laryngologischen Lehrbücher enthält hierüber nur einige Bemerkungen, während in den Lehrbüchern der internen Medizin in der Regel nur kurz auf die Beteiligung der oberen Luftwege beim Krankheitsprozesse hingewiesen und zumeist nur der Umstand hervorgehoben wird, daß bei leukämischen Erkrankungen häufiges und schweres Nasenbluten vorkommt. Nun ist aber die Kenntnis dieser Veränderungen und deren Erscheinungen nicht nur für den Laryngologen, sondern auch für den Internisten beziehungsweise für den allgemeinen Praktiker von großer Wichtigkeit, zumal — um im vorhinein nur einen Umstand zu erwähnen — eben im Gebiete der oberen Luftwege zuweilen solche Erscheinungen wahrzunehmen sind, welche den Verdacht auf Leukämie erwecken können, andrerseits kann die Diagnose der Leukämie für den Nasen- und Halsspezialisten von eminenter Bedeutung sein, da — um wiederum nur eines hervorzuheben — es Fälle gibt, in welchen die Kenntnis des leukämischen Zustandes des Kranken den Arzt von einem operativen Eingriffe, der eventuell verhängnisvoll werden kann, abhalten wird; einige sehr traurige Fälle illustrieren die Folgen, welche aus dem Nichterkennen des leukämischen Zustandes entstanden sind.

Unter solchen Umständen dürfte die Mitteilung meiner auf zahlreiche leukämische Kranke sich erstreckenden Beobachtung, die Erörterung der in Rede stehenden, das Grenzgebiet der Rhino-Laryngologie und der internen Medizin streifenden Frage um so angezeigter erscheinen, als in der Ära des immer mehr um sich greifenden Spezialismus die Pflege des Zusammenhanges mit der allgemeinen Medizin immer mehr an Intensität verliert, was den Spezialisten nicht frommen, für die Kranken geradezu von Nachteil sein kann.

Das größte Kontingent meines Beobachtungsmaterials lieferte die I. interne Klinik (Direktor: Hofrat Prof. Karl v. Kétly), wo in dem Zeitraume

Digitized by Google
Original from UNIVERSITY OF CALIFORNIA
Generated on 2019-10-24 13:36 GMT / http://hdl.handle.net/2027/uc1.b3252761
Public Domain in the United States, Google-digitized / http://www.hathitrust.org/access_use#pd-us-google

von 1907—1912 32 leukämische Kranke zur Behandlung gelangten; 1 Fall kam auf der rhino-laryngologischen Klinik zur Beobachtung.

Alle diese Kranken der internen Klinik wurden ohne Ausnahme auch vom rhino-laryngologischen Standpunkte untersucht, und ohne mich auf eine detaillierte Schilderung der Krankengeschichten einzulassen, möchte ich im Nachstehenden die in den oberen Luftwegen vorgefundenen Veränderungen zusammenfassend besprechen.

Unter unseren Fällen waren alle Formen der Leukämie vertreten. seltener die lymphatische, häufiger die myeloide Form, mit akutem und chronischem Verlaufe; außer diesen kamen auch einige Fälle von „Pseudoleukämie" zur Beobachtung.

Besonders ausgeprägte und charakteristische Veränderungen der oberen Luftwege fanden wir bei lymphatischen Formen der Leukämie, bei welchen — wie bekannt — eine ungeheure Vermehrung der lymphocytären Zellen (Lymphocyten und Lymphoblasten) das Blutbild beherrscht, andrerseits ist eine gemeiniglich stufenweise Vergrößerung der Lymphdrüsen und meistens auch der Milz das klinisch hervorragende Symptom. Eine hochgradige atypische Hyperplasie des Lymphapparates zeigt sich in erster Reihe in den eigentlichen lymphatischen Organen, sehr oft sind aber lymphadenotische Wucherungen auch in solchen Organen zu finden, in welchen normal kein lymphatisches Gewebe vorkommt; wahrscheinlich dürften diese Wucherungen im Wege einer Metaplasie des Endothels der Lymphwege zustande kommen. Auf dem uns interessierenden Gebiete ist die erwähnte Hyperplasie am ausgeprägtesten im lymphatischen Apparate der Mund- und Rachenhöhle, an den Gebilden des Waldeyerschen lymphatischen Rachenringes wahrnehmbar, an der Rachenmandel, an den Tonsillen und der Zungenmandel, an den Follikeln der rückwärtigen Rachenwand, aber auch an der Uvula, der Epiglottis usw. kommen selbe vor, worüber später ausführlicher die Rede sein wird.

Histologisch erscheint die lymphadenotische Infiltration als eine große Menge dicht nebeneinander liegender lymphocytärer Zellen, welche die normale Struktur des angegriffenen Gebildes mehrweniger verwischen, dasselbe sozusagen durchweben, dringen in die Kapillaren ein, oft wuchern sie selbst durch die Wand der Venen durch, durchweben das Epithel der Schleimhaut (der Nase, des Rachens, des Kehlkopfes), welches übrigens auch unversehrt bleiben kann, und zumeist unmittelbar darunter folgt die lymphadenotische Infiltration, welche die Submukosa ergreift und sich von da in die Tiefe, mitunter bis in die Muskelschicht, in das intermuskuläre Binde- und Fettgewebe erstrecken kann; sie kann durch die fibröse Kapsel der Tonsille in das umgebende Muskel- und Fettgewebe durchbrechen, ja selbst den Knorpel verschont die Infiltration nicht, welche in die Spalten des Perichondriums hineinwuchern

Digitized by Google
Original from UNIVERSITY OF CALIFORNIA
Generated on 2019-10-24 13:36 GMT / http://hdl.handle.net/2027/uc1.b3252761
Public Domain in the United States, Google-digitized / http://www.hathitrust.org/access_use#pd-us-google

kann; Meyer[1]) hat in einem Falle von lymphatisch-myeloider Leukämie, welche mit subglottischer Infiltration des Kehlkopfes einherging, nicht nur eine lymphocytäre Infiltration der subglottischen Schleimhaut gefunden, sondern auch den erweiterten Markraum des verknöcherten Ringknorpels mit für leukämisches Knochenmark charakteristischen Elementen ausgefüllt gefunden, entsprechend dem myeloiden Teile der Erkrankung.

Wie schon früher erwähnt, wandern die lymphocytären Zellenmassen durch die Wände der Blutgefäße hindurch und können diese auch ganz ausfüllen: selbe sind in dichten Schwärmen zu finden um die Ausführungsgänge der Schleimdrüsen der in Rede stehenden Schleimhäute, zwischen den elastischen Fasern des periglandulären Gewebes. In dem histologischen Bilde zeigt sich deutlich ein schrankenloses Ausbreitungsstreben der leukämischen Infiltration, und wenn wir in Betracht ziehen, zum Beispiel wie widerstandsfähig das periglanduläre elastische Gewebe gegenüber anderen Krankheitsprozessen ist, so erinnert dieses Verhalten der Infiltration, wie Meyer mit Recht sagt, in gewissem Maße an die bösartigen Geschwülste.

In Fällen der myeloiden Leukämie findet man, wie bekannt, eine abnorme Wucherung und Hyperaktivität der myeloiden Elemente, welche klinisch durch die Vergrößerung der Milz und Leber, zuweilen auch der Lymphknoten, hauptsächlich aber durch das wesentlich veränderte Blutbild gekennzeichnet wird; die Blutbahn überschwemmt eine Menge myeloider Zellen, das Blutbild beherrschen polymorphkernige neutrophile Leukocyten, Myelocyten und Myeloblasten; außer den neutrophilen Zellen zeigen auch regelmäßig die eosinophilen und basophilen Zellen eine absolute Vermehrung. In einzelnen Fällen der myeloiden Leukämie zeigen außer den für das Knochenmark charakteristischen pathologischen Veränderungen auch sonstige Gewebe und Organe, besonders die im embryonalen Leben blutbildenden eine sehr bedeutende Veränderung, es kann die Milz und die Leber sich bedeutend vergrößern, doch können auch die Lymphknoten bedeutend anschwellen. Histologisch werden die myeloiden Elemente zumeist in der Gestalt einzelner Nester gefunden (Myelocyten, Myeloblasten, zuweilen Erythroblasten und Riesenzellen) und es dominiert in der Regel jene Zellenart, welche auch im Blute vorherrscht. In exzessiven Fällen der leukämischen Myelose sind fast in allen Organen solche myeloide Zellenwucherungen zu finden, sonach auch in den oberen Luftwegen (mit einer von jener des Knochenmarks abweichender Struktur), ja in seltenen Fällen sind die Veränderungen nur extramedullär zu finden, während das Knochenmark selbst keine Veränderung zeigt (extramedulläre, atypische leukämische

[1]) Meyer, Über leukämische Veränderungen im Kehlkopf. Zeitschr. f. Laryngologie, 1909, Bd. I.

Digitized by Google
Original from UNIVERSITY OF CALIFORNIA
Generated on 2019-10-24 13:36 GMT / http://hdl.handle.net/2027/uc1.b3252761
Public Domain in the United States, Google-digitized / http://www.hathitrust.org/access_use#pd-us-google

Myelose). Schridde[1]) zufolge entstehen die extramedullären myeloiden Gewebenester aus kapillaren Endothelzellen im Wege einer indirekten Metaplasie.

Die Ätiologie der Krankheit ist bekanntlich noch sehr unklar: hier erwähne ich, daß Einige selbe für infektiösen Ursprunges halten, worauf ich noch zurückkomme; neuerer Zeit haben Ellermann und Bang[2]) die Resultate ihrer experimentellen Untersuchungen mitgeteilt, wonach es gelungen ist, die leukämische Myelose auf Generationen von Hühnern zu übertragen; Sternberg[3]) hingegen hat an Kaninchen durch Impfung der aus dem Blute der an myeloider Leukämie Verstorbenen gezüchteten Streptokokkenstämme einen der akuten myeloiden Leukämie ähnlichen Krankheitsprozeß hervorgerufen.

Wie bekannt, gesellt sich zur Leukämie eine mehr minder schwere, mit dem Fortschreiten der Krankheit im Verhältnisse stehende Anämie und dieser entsprechende Erscheinungen finden wir auch an den Schleimhäuten der oberen Luftwege.

Unter unseren Fällen waren 10 von einem ausgesprochenen lymphatischen Typus, in überwiegender Zahl (9) waren es Männer im 30.—50. Lebensjahre, größtenteils abgemagerte und geschwächte Individuen, welche mit Klagen, welche auf Störungen der Atmungs-, Blutzirkulations- und Verdauungsorgane hindeuteten, mit im Bauche gefühlter Geschwulst usw. erschienen. und in der Anamnese begegneten wir auch in einem großen Teile der Fälle Klagen, welche auf Erkrankung der oberen Luftwege schließen ließen, sowie häufiges Nasenbluten, Schluck- und Atmungsbeschwerden. Bei diesen Kranken waren die Lymphdrüsen des Halses, der Achselhöhle, der Leistenbeuge usw. mehr oder minder hyperplastisch und auch die anderen oben geschilderten Erscheinungen waren vorhanden. Was die oberen Luftwege betrifft, war die häufigste Erscheinung das Nasenbluten.

Wir können das Nasenbluten unter die Kardinalerscheinungen der leukämischen Erkrankungen einreihen; es gibt Fälle, wo eben das Nasenbluten die erste hervorragende Erscheinung ist, wegen welcher der Kranke den Arzt aufsucht. Das Nasenbluten kann in jedem Stadium der Krankheit vorkommen, manchmal tritt es unmittelbar ante mortem ein; Virchow u. a. haben bei leukämischen Kranken auch Epistaxis mit letalem Ausgange beschrieben. Der Sitz der Blutung ist in der Regel das Nasenseptum, an welchem wir die früher beschriebene Infiltration vorfinden können. Diese Infiltrationen sind mehrweniger umschrieben, jedoch können sie auch diffus sein; zumeist sind

[1]) Herm. Schridde, Die blutbereitenden Organe. Aschoff, Pathol. Anatomie. Jena 1911.

[2]) Ellermann und Bang, S. Ebstein, Die Pathologie der Leukämie. Heilkunde, Berlin 1910.

[3]) Sternberg, Über akute myeloische Leukämie. Wiener klinische Wochenschrift, 1911.

Digitized by Google
Original from UNIVERSITY OF CALIFORNIA
Generated on 2019-10-24 13:36 GMT / http://hdl.handle.net/2027/uc1.b3252761
Public Domain in the United States, Google-digitized / http://www.hathitrust.org/access_use#pd-us-google

sie blaß, graugelb oder rötlich, ein anderes Mal wieder blaßlila mit erweiterten Äderchen, von weicher Konsistenz, mit der Sonde bewegbar. Auf dem Infiltrationsgebiete ist das Epithel vollkommen unversehrt oder es zeigt Läsionen; wie schon erwähnt, wuchern die lymphocytären Zellenmassen auch in das Epithel hinein, weben selbes durch und verursachen darin Läsionen, doch können solche Läsionen auch auf mechanischem Wege entstehen; ein solcher mechanischer Insult ist zum Beispiel das Herumstöbern mit dem Finger in der Nase. Die auf diese Art entstandenen Verletzungen der Schleimhaut, wie auch die mit der Steigerung des Blutdruckes einhergehenden Momente (starkes Niesen, angestrengtes Nasenblasen, Husten) verursachen eine Ruptur der pathologisch veränderten Blutadern und werden zur Quelle der Blutung. In anderen Fällen finden wir keine Infiltrate, sondern auf der außergewöhnlich blassen, sozusagen wachsgelben Schleimhaut kleine, spenadelkopfgroße Petechien oder größere Sugillationen. An leukämischen Infiltrationen können wir zuweilen einen Entzündungsprozeß, Geschwürbildung und Zerfall wahrnehmen. Einen solchen Vorgang hatten wir Gelegenheit gehabt, an einem 32jährigen Manne zu beobachten, dessen lymphatische Leukämie einen sehr foudroyanten Verlauf nahm und bald den Tod herbeiführte. Bei diesem Kranken war auch in der Mund- und Rachenhöhle der unten zu beschreibende gangränöse Prozeß, und das am Nasenseptum vorhandene Infiltrat, welches die Quelle wiederholter Blutungen war, zeigte eine linsengroße Erosion, an deren Stelle ein unregelmäßig geräudertes, mit eitrigem Sekret bedecktes Geschwür von gelblicher, markartig schillernder Basis entstanden ist, welches sich immer mehr ausbreitete und bald ist das ganze, etwa zweihellergroße Infiltrat zerfallen, zu stets sich erneuernden heftigen Blutungen Anlaß gebend. An den in der Nase vorkommenden leukämischen Infiltrationen hatte Wechselmann-Marcuse[1]) einen akuten septischen Prozeß beobachtet, welcher auch auf die Nasennebenhöhlen übergriff; eine leukämische Erkrankung der Nebenhöhlen beschreibt auch Menzel[2]), ihm zufolge kann die Blutung auch aus diesen herrühren, sowie auch aus der hyperplasischen Rachenmandel. Bei der Sektion eines 27jährigen, an akuter (lymphatischer) Leukämie verstorbenen Mannes stellte es sich heraus, daß außer den an dem Lebenden in der Nase konstatierten diffusen Infiltrationen das Übel auch auf die Nebenhöhlen hinübergriff, deren Schleimhaut überall verdickt und kompakt war. Ich bemerke noch, daß in einzelnen Fällen an der äußeren Nase, in deren Haut

[1]) Wechselmann-Marcuse, Über gangräneszierende Prozesse in der Mund-, Nasen- und Rachenhöhle auf leukämischer Grundlage. Dermatol. Zeitschr., 1908.

[2]) Menzel, Beiträge zur Kenntnis der Erkrankungen des Larynx usw. bei Leukämie. Zeitschr. f. klin. Medizin, Bd. LI. — Derselbe, Beiträge zur Kenntnis der leukämischen Veränderungen in der Schleimhaut, der oberen Luft- und Digestionswege. Archiv f. Laryng., Bd. XVIII.

Generated on 2019-10-24 13:36 GMT / http://hdl.handle.net/2027/uc1.b3252761
Public Domain in the United States, Google-digitized / http://www.hathitrust.org/access_use#pd-us-google
Digitized by Google
Original from UNIVERSITY OF CALIFORNIA

— sowie auch anderswo in der Haut — leukämische tumorartige Infiltrationen zu finden sind, welche die Nase bedeutend deformieren.

Häufiger sind geschwürige Zerfallprozesse in der Mund- und Rachenhöhle wahrzunehmen, wo wir schwere, gangränöse Anginen antreffen können.

Wie schon erwähnt, ist in Fällen der lymphatischen Leukämie an den Gebilden des Waldeyerschen lymphatischen Ringes am prägnantesten die lymphatische Hyperplasie wahrzunehmen, besonders an den Tonsillen: selbe ist ohne spezielle Untersuchungsapparate auch vom Nichtfacharzt leicht zu erkennen. Wenn man in den Hals hineinschaut, fällt die ungewöhnlich blasse, beinahe wachsgelbe Grundfarbe und der pergamentartige Zustand der Schleimhaut auf und das zuweilen riesige Anschwellen der erwähnten Gebilde. Die Tonsillen können — wie bei einem von uns beobachteten Falle — von solch mächtiger Dimension sein, daß sie sich in der Mittellinie berühren, ja knapp aneinander liegen und den Einblick in die Tiefe erschweren und das Atmen behindern. In anderen Fällen finden wir die Granulen der rückwärtigen Rachenwand oder die lateralen Stränge, die Gaumenbögen stark hervorgewölbt oder die Uvula bedeutend — manchmal daumendick — verdickt und derart verlängert, daß sie tief herabreicht und auf der Zungenwurzel anliegt; die Follikeln der Zungenwurzel, die Tonsilla lingualis, können auch bedeutend anschwellen. Die hyperplasischen Gebilde sind ebenso wie in der Nase in der Regel blaß, gelblichweiß oder blaß rosafärbig, manchmal cyanotisch; ihre Konsistenz ist zumeist weich. Petechien und Sugillationen sind an selben auch anzutreffen.

Wie bekannt, kommt die Leukämie hauptsächlich bei Individuen mittleren Lebensalters vor (bei Männern viel häufiger als bei Frauen), doch kommt sie auch im Kindesalter vor. Bei diesen kann die leukämische Infiltration der Tonsillen und der Rachenmandel leicht Anlaß geben zur Verwechslung mit einfacher Tonsillenhypertrophie und adenoiden Vegetationen, und wenn in solchen Fällen eine Tonsillo- und Adenotomie vollzogen wird, kann ein solcher Irrtum für das Kind verhängnisvoll werden. In der Fachliteratur ist je ein Fall von Zarniko, Burger und Hug[1]) angeführt, wo das Kind nach der Operation in einigen Stunden resp. Tagen an Verblutung beziehungsweise infolge der durch den großen Blutverlust herbeigeführten Erschöpfung gestorben ist; wie es sich später herausstellte, waren die Kinder leukämisch. Die zumeist bedeutende Anschwellung und Härte der submaxillaren cervikalen Lymphdrüsen, die auffallende, zuweilen wachsartige Blässe der Schleimhäute sowie der blasse Zustand der Haut sind solche Er-

[1]) Zarniko, Die Krankheiten der Nase und des Nasenrachens. Berlin 1910.

Digitized by Google
Original from UNIVERSITY OF CALIFORNIA
Generated on 2019-10-24 13:36 GMT / http://hdl.handle.net/2027/uc1.b3252761
Public Domain in the United States, Google-digitized / http://www.hathitrust.org/access_use#pd-us-google

scheinungen, welche die Aufmerksamkeit erregen, und in solchen Fällen muß vor dem operativen Eingriffe unbedingt eine Blutuntersuchung vorgenommen werden. In Fällen einer Leukämie sind die angeführten chirurgischen Eingriffe wegen Gefahr der Verblutung kontraindiziert.

Die lymphatische Hyperplasie ist zuweilen nicht bloß auf einem oder anderem der angeführten Gebilde zu finden, sondern in der Mund- und Rachenhöhle sowie auch anderswo in den oberen Luftwegen kann die Infiltration nicht umschrieben, sondern diffus verbreitet sein. So hat Prof. Onodi auf der I. internen Klinik einen Fall lymphatischer Leukämie beobachtet, bei welchem eine das beschriebene charakteristische Bild zeigende diffuse Infiltration vorhanden war, welche sozusagen auf das ganze Gebiet der oberen Luftwege sich erstreckte, auf den Nasenrachen, Rachen, weichen Gaumen, Kehlkopfeingang und auch in das Kehlkopflumen hineinragte und bedeutende Atmungs- und Schluckbeschwerden verursachte.

Die Schleimhaut der Mundhöhle und der Wange kann auch an dem Prozesse beteiligt sein und es kann besonders in akut verlaufenden Fällen eine sehr schwere Stomatitis und Gingivitis vorhanden sein. Das Zahnfleisch wird locker, schwillt an, ist stark sanguinolent, an den Randteilen nekrotisch; in dem oben erwähnten, foudroyant verlaufenden Falle von letalem Ausgange waren sich stets erneuernde, kaum zu stillende Blutungen aus dem Zahnfleische. Es kommen auch größere Ulcerationen vor; auf den Wangen sich zeigende gangränöse Ulceration kann ähnlich sein dem Wasserkrebs (Noma), die auf den Lippen vorkommenden Ulcerationen geben Anlaß zur Verwechslung mit Lues, während die Erkrankung des Zahnfleisches ähnlich sein kann mit jener bei Skorbut vorkommenden.

Daß auch sehr schwere gangränöse Anginen vorkommen, haben wir schon oben erwähnt; wenn der Zerfall in die Tiefe sich verbreitet hat, können auch größere Blutadern arrodiert werden, und man hat auch schon Blutung von letalem Ausgange wahrgenommen infolge einer solchen Angina gangraenosa. Diese gangränösen Prozesse verbreiten einen penetranten, schon von weitem spürbaren Gestank, gehen mit schweren Störungen des Allgemeinbefindens, hohem Fieber und großen Schmerzen einher und die akuten Fälle sind zumeist binnen kurzem letalen Ausganges.

Es gibt Autoren, welche diesen Ulcerationsprozeß für den primären Herd der Krankheit halten und ihnen zufolge geschieht von hier ans die Infektion des Organismus; die Ulceration wird verursacht durch spezifische, als Krankheitserreger der Leukämie gehaltene Mikroorganismen: die übrigen leukämischen Erscheinungen sind diesen Autoren zufolge ein sekundäres Symptom; doch konnte man mit den bisherigen Färbungs- und Zuchtverfahren solche spezifische Mikroben nicht nachweisen, sondern es gelang nur, Strepto-

Generated on 2019-10-24 13:36 GMT / http://hdl.handle.net/2027/uc1.b3252761
Public Domain in the United States, Google-digitized / http://www.hathitrust.org/access_use#pd-us-google
Digitized by Google
Original from UNIVERSITY OF CALIFORNIA

und Staphylococcusarten aus dem Blute der leukämischen Kranken zu züchten. Einige amerikanische Autoren erklären eine Spirochaetenart für den Erreger der leukämischen Erkrankung, andere halten sie für eine Protozoenkrankheit; Ellermann und Bang[1]) hingegen lassen auf Grund ihrer erwähnten experimentellen Untersuchungen ein organisiertes Gift als Krankheitserreger eine Rolle spielen. Diesen gegenüber schreiben andere die Ulceration einer sekundären, durch Eitererreger entstandenen Infektion zu, welche zustandekommt am Orte der Läsionen, die im Epithel der leukämischen Infiltration entweder im Wege eines mechanischen Insultes entstehen oder durch lymphocytäre Zellenmassen verursacht werden; somit ist der Ulcerationsprozeß ein sekundärer. Wie schon oben mitgeteilt, hatten wir Gelegenheit, das Zustandekommen eines Ulcerationsprozesses zu beobachten und dessen Weiterverbreitung zu verfolgen an dem vorher mit unverletztem Epithel versehenen und seit längerer Zeit bestehendem Infiltrat. Die lymphocytären Zellenmassen wuchern in das das Infiltrat bedeckende Epithel hinein, welches immer dünner wird und schließlich an einer Stelle sich abschellt, am Orte der auf diese Art oder durch mechanische Insulte hervorgerufenen Epithelläsionen findet die durch den Eitererreger verursachte sekundäre Infektion um so eher ein günstiges Terrain, als in der Umgebung des verletzten Epithels und darunter ein pathologisches, schlecht genährtes Gewebe sich befindet. Andrerseits ist es wieder zweifellos, daß es Fälle gibt, wo die leukämische Erkrankung mit einem Ulcerationsprozesse der Mund- respektive Rachenhöhle anzufangen scheint; mit plötzlichen schweren Störungen des Allgemeinbefindens, hohem Fieber stellt sich die Krankheit ein und bei der Untersuchung finden wir außer einem nekrotischen Prozesse des Rachens oder einer ulcerösen gangränösen Stomatitis, Gingivitis keine anderen Veränderungen, erst später zeigen sich anderweitige Symptome. So entstand in einem Falle Hanszels[2]) an der nicht hypertrophischen Tonsille ein torpides Geschwür, in dessen Umgebung keine entzündliche Reaktion war, erst nach Tagen waren sonstige Erscheinungen der akuten lymphocytären Leukämie nachzuweisen, welche in einigen Wochen den Kranken hinwegraffte. Das Geschwür ist nicht aus dem Zerfall des Infiltrats — wenigstens nicht nachweisbar — entstanden und aus dem Belag des Geschwürs ließen sich außer Strepto- und Staphylokokken keine sonstigen Mikroorganismen züchten. In foudroyanten Fällen zeigen die Ulcerationen eine rasche Verbreitung, wie wir dies in Fällen von letalem Ausgange öfters sahen. Die Ulceration kann übrigens — wenn auch selten — heilen, auch ich konnte

[1]) Ellermann und Bang, S. Ebstein, Die Pathologie der Leukämie. Heilkunde, Berlin 1910.

[2]) Hanszel, Zur Diagnose der akuten lymphoiden Leukämie im Rachen. Wiener klin. Wochenschr., 1908.

Digitized by Google
Original from UNIVERSITY OF CALIFORNIA
Generated on 2019-10-24 13:36 GMT / http://hdl.handle.net/2027/uc1.b3252761
Public Domain in the United States, Google-digitized / http://www.hathitrust.org/access_use#pd-us-google

eine — allerdings nur vorübergehende — Heilung stark verbreiteter, tiefgreifender Ulcerationen beobachten. Menzel[1]) sah bei einem an chronischer, lymphatischer Leukämie leidenden Kranken akute, entzündliche Erscheinungen auf dem in der Mund- und Rachenhöhle befindlichen Infiltrat attackenartig entstehen und nach einigen Tagen sich zurückbilden; ebenso heilte ein in so einem akut entzündlichen Stadium entstandenes Geschwür nach kurzer Zeit, innerhalb 3 Jahren hatte er wiederholt Gelegenheit gehabt, diese Erscheinungen wahrzunehmen, schließlich ist die Kranke unter akuten Erscheinungen gestorben.

Was den Kehlkopf betrifft, können leukämische Infiltrationen an jedem Teile desselben vorkommen, zumeist werden sie jedoch an drüsenreichen Stellen gefunden, an der Epiglottis (an der Basis derselben), an den aryepiglottischen Falten, um die Öffnung des Sinus Morgagni herum, an den Taschenfalten und subchordal, während die Stimmlippen infolge ihrer histologischen Struktur[2]) weniger angegriffen werden. Das Infiltrat ist auch im Kehlkopf blaß, graugelb oder rosafärbig, zumeist von weicher Konsistenz und zeigt sich entweder in Gestalt von einzelnen kleinen, linsengroßen Höckern (den infiltrierten Follikeln entsprechend) oder in Form von größeren, zusammenfließenden, flachen oder etwas höckerigen Erhöhungen; die Infiltration kann besonders am Kehlkopfeingange, an der Epiglottis von bedeutender Dimension sein, so war selbe in dem von uns erwähnten Falle so groß, daß die übrigen Gebilde des Kehlkopfes in dem Kehlkopfspiegel gar nicht zu sehen waren. Es scheint, daß an den Infiltrationen im Kehlkopfe auch die Ulcerationsprozesse seltener sind, wobei die mehr geschützte, mechanischen Insulten relativ weniger ausgesetzte Lage auch eine Rolle spielen kann, obzwar Wechselmann-Marcuse auch hier größere Ulcerationen wahrgenommen haben; Mager[3]) hinwieder beschreibt ein tiefes in den Hypopharynx perforiertes, nekrotisches Geschwür. Die Läsionen der Infiltration geben einen günstigen Boden für die bakterielle Infektion ab und es wurde auch eine konsekutive Perichondritis und Nekrose der Gießbeckenknorpel wahrgenommen. Blutungen, Petechien, Sugillationen kommen auch bei Kehlkopfinfiltrationen vor. Nach ihrer Lage und Größe verursacht die leukämische Infiltration Stenose, Dyspnoe, oder wenn der Prozeß in dem Kehlkopfeingang an der Epiglottis Platz nimmt, Dysphagie. Oft wird die Infiltration

[1]) Menzel, Beiträge zur Kenntnis der Erkrankungen des Larynx usw. bei Leukämie. Zeitschr. f. klin. Medizin, Bd. LI. — Derselbe, Beiträge zur Kenntnis der leukämischen Veränderungen in der Schleimhaut, der oberen Luft- und Digestionswege. Archiv f. Laryng., Bd. XVIII.

[2]) Die Stimmlippen sind an ihren freien Rändern in einer horizontalen Zone vollkommen drüsenfrei.

[3]) Mager, Ein Fall von leukämischer Infiltration des Larynx. Wiener klin. Wochenschr., 1906.

Digitized by Google
Original from UNIVERSITY OF CALIFORNIA
Generated on 2019-10-24 13:36 GMT / http://hdl.handle.net/2027/uc1.b3252761
Public Domain in the United States, Google-digitized / http://www.hathitrust.org/access_use#pd-us-google

von katarrhalischen Erscheinungen begleitet, welche einen Hustenreiz zur Folge haben; der Husten kann auch durch eine subglottische Infiltration verursacht werden, und in diesem Falle ist er ähnlich dem Husten bei Pseudocroup, eigentümlich hohlklingend. Die Heiserkeit kann auch die durch Infiltration hervorgerufene Stimmlippenfixation verursachen, ferner kann infolge des durch die manchmal riesig hyperplasischen Lymphdrüsen auf den Nervus recurrens ausgeübten Druckes Stimmlippenlähmung zustande kommen, und dies ist die Ursache der Heiserkeit. Die infiltrierten Hals-, peritrachealen, mediastinalen, peribronchialen Lymphdrüsen können den Kehlkopf und die Trachea komprimieren und eine schwere Stenose verursachen; so waren in einem unserer zur Autopsie gelangten Falle die peribronchialen Lymphdrüsen taubeneigroß vergrößert und die Lymphdrüsen des vorderen Mediastinum bildeten mit den bronchialen Lymphdrüsen zusammenfließend eine handflächengroße, kompakte, grauweißliche Masse. Wie auch die Sektionsbefunde zeigen, kommen selbst in der Trachea leukämische Infiltrationen vor, meistens entsprechend plaziert den Membranen zwischen den Knorpeln, ja manchmal können sie bis in die Bronchien verfolgt werden in der Gestalt von einige Millimeter kleinen, rundlichen, flachen, blaßgrauen oder rosafärbigen Knötchen. Die Infiltrationen können hauptsächlich in der subchordalen Gegend eine so schwere Stenose verursachen, daß wegen Erstickungsgefahr des Kranken man die Tracheotomie vollziehen muß, obzwar auf Grund des Gesagten leicht zu verstehen ist, daß dieser chirurgische Eingriff eine sehr schlechte Prognose bietet, und nur als letztes Refugium entschließen wir uns zur Operation. Einesteils drohen sehr starke Blutungen, andrerseits sind auf der Operationsfläche erfolgende nekrotische Prozesse, konsekutive Pneumonie zu befürchten und in Fällen, in welchen bisher wegen der durch die leukämische Infiltration verursachten Stenose zur Tracheotomie gegriffen wurde, erfolgte in der Regel bald der Exitus. Ich wünsche zu betonen, daß die Stenose durch die leukämische Infiltration selbst verursacht wird, nicht jedoch durch ein hierzu sich gesellendes Ödem. denn ein solches pflegt unserer Erfahrung zufolge die Infiltration nicht zu begleiten; in keinem unserer Fälle haben wir ein die leukämische Infiltration umgebendes Ödem gesehen, was vom differentialdiagnostischen Standpunkte sonstigen, namentlich entzündlichen Infiltrationen gegenüber einen wertvollen Stützpunkt bietet.

Das in der Einleitung über myeloide Leukämie Gesagte macht es verständlich, daß wir bei diesen Fällen keine so bedeutenden Veränderungen auf dem Gebiete der oberen Luftwege, wie bei lymphatischen Formen, gefunden haben. Doch ist auch in diesen Fällen auffallend die blasse, zuweilen wachsgelbe Farbe der in Rede stehenden Schleimhäute und hie und da fanden wir auch eine kleinere oder größere Schwellung, namentlich im Rachen, an den Gebilden des Waldeyerschen lymphatischen Rachenringes.

Digitized by Google
Original from UNIVERSITY OF CALIFORNIA
Generated on 2019-10-24 13:36 GMT / http://hdl.handle.net/2027/uc1.b3252761
Public Domain in the United States, Google-digitized / http://www.hathitrust.org/access_use#pd-us-google

Wir heben hervor, daß auch in Fällen der myeloiden Leukämie Blutungen in den Schleimhäuten der oberen Luftwege häufig vorkommen: einesteils verursachen die myeloiden Zellenwucherungen die Blutung, insoferne selbe in die Blutadern eingedrungen die Wände derselben destruieren, was nach Schridde[1]) zumeist in Fällen der Myeloblastmyelose geschieht, andrerseits disponiert die zur Leukämie sich gesellende Anämie zu Blutungen. Manchmal führt eben die im Gebiete der oberen Luftwege sich zeigende Blutung zur Erkenntnis der Krankheit, wofür wir auf der rhino-laryngologischen Klinik einen lehrreichen Fall hatten.

Eine 46jährige Kranke brachte man wegen seit Wochen sich stets erneuerndem Nasenbluten auf unsere Klinik; die Haut der auffallend geschwächten Kranken war ungewöhnlich blaß, die Kranke klagte über hochgradige Mattigkeit, Schwäche in den Extremitäten, im Brustbein gefühlte Schmerzen und über Herzklopfen. Die Schleimhaut der oberen Luftwege war äußerst blaß, nahezu wachsgelb, an vielen Stellen der Nasenschleimhaut, am Nasenseptum, an den Nasenmuscheln und am Nasenboden waren zahlreiche stecknadelkopfgroße Petechien, an mehreren Stellen hingegen linsengroße Sugillationen sichtbar; am Halse einige mäßig infiltrierte, schmerzlose Drüsen; die aufgezählten Erscheinungen und die Vergrößerung der Milz weckten den Verdacht auf Leukämie, was auch die Blutuntersuchung rechtfertigte, welche myeloide Leukämie festsetzte.

Daß myeloide Gewebswucherungen auch im knorpeligen Skelett der in Rede stehenden Organe vorkommen, haben wir schon in dem einleitenden Teile bemerkt, wo der Fall Meyers[2]) erwähnt wurde, in welchem der erweiterte Markraum des verknöcherten Ringknorpels durch für die leukämische Myelose charakteristische Formelemente ausgefüllt war.

In foudroyanten Fällen der akuten myeloiden Leukämie treten eben auf unserem Gebiete sehr schwere Symptome zutage: die Krankheit stellt sich plötzlich mit hohem Fieber ein und es stehen im Anfange Erscheinungen der hämorrhagischen Diathese im Vordergrunde: außerordentlich heftiges Nasenbluten, gangränöse Stomatitis und Gingivitis usw. und erst später, jedoch nicht immer, folgt die Schwellung der Milz und der Lymphdrüsen, die der letzteren zuweilen nur regionär (am Halse); ein anderesmal beginnt die Krankheit mit einem scharlachartigen Exanthem und Angina scarlatinosa, bis nach Verlauf von einigen Tagen der Blutbefund auf akute myeloide Leukämie hindeutet. Auf Grund dieser klinischen Erfahrungen und der eingangs erwähnten experimentellen Untersuchungen kann Sternberg[3])

[1]) Herm. Schridde, Die blutbereitenden Organe. Aschoff, Pathol. Anatomie, Jena 1911.

[2]) Meyer, Über leukämische Veränderungen im Kehlkopf. Zeitschr. f. Laryngologie, 1909, Bd. I.

[3]) Sternberg, Über akute myeloische Leukämie. Wiener klinische Wochenschrift, 1911.

Digitized by Google
Original from UNIVERSITY OF CALIFORNIA
Generated on 2019-10-24 13:36 GMT / http://hdl.handle.net/2027/uc1.b3252761
Public Domain in the United States, Google-digitized / http://www.hathitrust.org/access_use#pd-us-google

zufolge in diesen Fällen von einer akuten myeloiden Leukämie als einer selbstständigen Krankheitsform nicht die Rede sein, sondern von einer allgemeinen Infektion des Organismus mit starker Beteiligung des hämatopoetischen Systems.

Schließlich müssen wir noch die bei der sogenannten Pseudoleukämie vorkommenden Veränderungen im Bereiche der oberen Luftwege erwähnen. Wie bekannt, faßt man unter dem Sammelnamen Pseudoleukämie mehrerlei Krankheitsprozesse zusammen, so die Hodgkinsche Krankheit, die aleukämische Lymphadenose und Lymphosarkomatose, insoferne selbe klinisch einige Ähnlichkeit mit der Leukämie zeigen, hauptsächlich dadurch, daß die Vergrößerung einzelner Gruppen der Lymphknoten ähnlich ist der bei Leukämie vorkommenden Lymphknotenhyperplasie: aber sie unterscheiden sich schon klinisch von der Leukämie durch das Blutbild. (In Fällen der Pseudoleukämie ist die Zahl der weißen Blutkörperchen normal oder nahezu normal.) Nachdem jedoch die erwähnten Krankheiten sehr verschiedene Krankheitsprozesse der blutbildenden Organe darstellen (infektiöses Granulom, tumorartige Hyperplasie und echte Tumoren), scheiden neuerer Zeit die Pathologen selbe strenger voneinander ab.

Von den erwähnten interessiert uns im Rahmen unseres Themas hauptsächlich die aleukämische Lymphadenose, welche mit einer mehr oder minder bedeutenden Vergrößerung der Lymphknoten einhergeht und auch in den oberen Luftwegen in erster Reihe an den Gebilden des Waldeyerschen lymphatischen Rachenringes zu jenen bei der lymphatischen Leukämie vorkommenden und beschriebenen Veränderungen vollkommen ähnliche produziert, welche histologisch sich in nichts von jenen unterscheiden und an welchen ebenso wie bei leukämischen Formen nekrotisierende Entzündungen vorkommen; der Unterschied beruht im Blutbefunde. Auf der I. internen Klinik haben wir 3 solche Fälle von Pseudoleukämie beobachtet, in welchen eine größere — kleinere Schwellung der genannten Gebilde vorhanden war; in einem Falle, welcher später auch zur Autopsie gelangte, zeigte sich durch zwei Wochen ante mortem fortwährend sich wiederholendes Nasenbluten. Ich bemerke noch, daß auch bei der Pseudoleukämie die operative Entfernung einer für einfache Tonsillenhypertrophie gehaltenen tumorartigen Hyperplasie gefährlich werden kann infolge sehr heftiger, kaum zu stillender Blutung. Auch in solchen Fällen sind die auffallende Blässe der Schleimhäute und die Lymphdrüsenhyperplasie warnende Zeichen.

Einen interessanten Fall der Lymphosarkomatose beobachteten wir unlängst auf der rhino-laryngologischen Klinik, welchen ich seines Interesses halber und weil derselbe mit unserem Thema in Beziehung steht, kurz anführe:

Eine 59jährige Frau wurde aus der Provinz behufs Operation der im Halse befindlichen „Geschwülste“ auf die Klinik geschickt. Die Pat. erzählt, daß sie sechs

Digitized by Google
Original from UNIVERSITY OF CALIFORNIA
Generated on 2019-10-24 13:36 GMT / http://hdl.handle.net/2027/uc1.b3252761
Public Domain in the United States, Google-digitized / http://www.hathitrust.org/access_use#pd-us-google

Wochen vor ihrem Erscheinen eine schwere Halsentzündung bekommen, vordem soll sie ganz gesund gewesen sein; ihre Krankheit ging mit schweren Störungen des Allgemeinbefindens, mit hohem Fieber einher, sie konnte durch mehrere Tage nichts schlucken, hatte Atmungsbeschwerden, wiederholt Nasenbluten; bald schwollen die Lymphdrüsen am Halse an und eine hiervon haben die behandelnden Ärzte aufgeschnitten, doch es kam kein Eiter heraus; das Fieber, die Schluck- und Atmungsbeschwerden hörten allmählich auf, doch blieben im Halse Geschwülste zurück. Auf der linken Halsseite der auffallend blassen Kranken war unter dem Kieferwinkel ein kleinapfelgroßer Tumor von gleichmäßig solider Konsistenz, zu seinem Boden fixiert und mit unversehrter Haut bedeckt; ein ähnlicher, jedoch mit etwas entzündeter, die Spur einer Incision zeigender Haut bedeckter Tumor von der Größe einer Walnuß war unter dem Kinn; beiderseits entlang des Sternocleidomastoideus, ebenso am Nacken zahlreiche bohnengroße geschwellte Drüsen, welche bei Druck schmerzlos waren. Die Schleimhaut der Nase, des Mundes, des Rachens und des Kehlkopfes war auffallend blaß, im Pharynx beiderseitig hinter dem rückwärtigen Gaumenbogen war in symmetrischer Lage je ein walnußgroßer, rundlicher, blaßrosafärbiger, mit unversehrtem Epithel bedeckter Tumor von glatter Oberfläche und mäßig weicher Konsistenz. Die Diagnose dieser Veränderungen war nicht leicht, besonders mit Rücksicht auf ihren angeblichen entzündlichen Ursprung; mein Verdacht lenkte sich auf eine Erkrankung des hämatopoetischen Systems. Das Resultat der Blutuntersuchung: Die Zahl der roten Blutkörperchen in 1 mm^3 3,880.000, der weißen 10.300; Hämoglobin nach Sahli 60%; in dem gefärbten Präparate neutrophile polynukleare 73% (7519), Lymphocyten 26% (2678), eosinophile 1% (103). das heißt das Prozent der Lymphocyten war etwas höher, aber ihre absolute Zahl ist innerhalb der normalen Grenze geblieben, die roten Blutkörperchen zeigen keine besondere Veränderung, die Blutplättchen sind etwas vermehrt. Die interne Untersuchung zeigte bei der Pat. keine sonstige organische Veränderung. Wassermannreaktion negativ. Aus beiden pharyngealen Tumoren excidierte ich je ein bohnengroßes Stückchen; die histologische Untersuchung derselben ergab: Die Oberfläche bedeckt ein regelmäßiges, vielschichtiges Plattenepithel, unter welchem ein mit dünnwandigen Gefäßen reichlich umnetztes zellenreiches Gewebe folgt, welches zumeist aus einkörnigen, doch ziemlich großen Rundzellen besteht, welche bedeutend größer sind als die gewöhnlichen Lymphocyten; somit erscheint die Gewebswucherung lymphosarkomatösen Ursprunges. Der Pat., die nach Hause zu reisen wünschte, wurde eine Arsenkur verordnet.

Nach Kunrat[1]), welcher in dieser Beziehung reichliche Erfahrungen gesammelt hat, entspringt die Lymphosarkomatose aus einer Gruppe der Lymphknoten, häufig aus den Follikeln und adenoidem Gewebe des lymphatischen Rachenringes, alsdann übergeht sie auf die Nachbarschaft und im Wege der Lymphgefäße auch auf entferntere Organe. Entsprechend dem Ursprunge aus Lymphknoten und Follikeln sind diese Tumoren anfangs isoliert und erst später fließen sie zu größeren Tumoren zusammen, neigen zur Exulceration wie auch zur teilweisen Vernarbung und Schrumpfung.

[1]) Kunrat, Über Lymphosarkomatose. Wiener klin. Wochenschr., 1893.

Digitized by Google
Original from UNIVERSITY OF CALIFORNIA
Generated on 2019-10-24 13:36 GMT / http://hdl.handle.net/2027/uc1.b3252761
Public Domain in the United States, Google-digitized / http://www.hathitrust.org/access_use#pd-us-google

Auch in dem beschriebenen Falle ist ihr Ursprung aus den pharyngealen Lymphfollikeln anzunehmen. Obwohl die Entstehungsart der Erkrankung eine gewisse Analogie mit manchen Fällen der akuten Leukämie zeigt, ist anzunehmen, daß die Entzündung eine schwere Angina war, welche bloß zeitlich mit dem Entstehen der Lymphosarkomatose zusammenfiel.

* * *

Die beschriebenen Eigenschaften der leukämischen Veränderungen vor Augen haltend, wird die Diagnose in der Mehrzahl der Fälle nicht schwierig sein; Schwierigkeiten dürften sich am ehesten bei den Ulcerationsformen ergeben, wenn wir die Krankheit in diesem Stadium zu Gesicht bekommen: Angina Vincenti, Scorbut, Noma, seltener Syphilis und Tuberkulose sind jene Krankheitsprozesse, welchen gegenüber auf differentiale Merkmale zu achten ist. Die Hyperplasie der Lymphdrüsen bei den lymphatischen Formen, ferner der auch in myeloiden Fällen zumeist vorhandene Milz- und Lebertumor, in jedem Falle jedoch die Blutuntersuchung geben Aufschluß über die Art des Krankheitsprozesses. Ebenfalls auf Grund der Blutuntersuchung können die leukämischen Veränderungen von der mit ähnlichen klinischen Symptomen einhergehenden „Pseudoleukämie“ unterschieden werden.

Die Prognose der leukämischen Veränderungen der oberen Luftwege ist entsprechend der Grundkrankheit sehr ungünstig; die Durchschnittsdauer der Krankheit wird ja von den meisten Autoren auf 1—2 Jahre geschätzt. In einzelnen Fällen kann wohl auf eine gegen die Grundkrankheit gerichtete allgemeine Behandlung ein Stillstand der Veränderungen in den oberen Luftwegen erfolgen, ja auf Röntgenbestrahlung ist sogar einigermaßen eine Verkleinerung der Infiltrationen wahrzunehmen, doch sind diese Resultate nur zeitweilig, wie auch die zuweilen erfolgende Heilung der leukämischen Ulcerationen keine dauernde ist. Abgesehen von den akuten, foudroyanten Fällen führt in chronischen Fällen die sich immer mehr entwickelnde Kachexie durch Erschöpfung zum letalen Ausgange oder es geht der Kranke an einer interkurrenten Krankheit zugrunde, oder aber stellen sich, wie ich dies öfters beobachten konnte, plötzlich akute Erscheinungen ein und verursachen baldigst den Tod des Pat.: brechen tiefergreifende, ulcerative Prozesse (zum Beispiel an den Tonsillen) in die großen Halsgefäße, kann der Kranke an Verblutung zugrunde gehen.

Die Therapie richtet sich gegen das Grundübel und in der medikamentösen Behandlung stehen, wie bekannt, am ersten Platze die Arsenpräparate; nach Röntgenbestrahlung hatte man in zahlreichen Fällen eine auffallende Rückbildung der Hyperplasie des Milztumors und der Lymphdrüsen wahrgenommen und ihre Anwendung im Gebiete der oberen Luftwege kann besonders in Fällen von Racheninfiltrationen ebenfalls von Erfolg begleitet sein. Neuerer

Digitized by Google
Original from UNIVERSITY OF CALIFORNIA
Generated on 2019-10-24 13:36 GMT / http://hdl.handle.net/2027/uc1.b3252761
Public Domain in the United States, Google-digitized / http://www.hathitrust.org/access_use#pd-us-google

Zeit hat man auf der Noordenschen[1]) Klinik und auch anderswo durch Injektion von stark aktiven Thoriumpräparaten (Thorium X) Erfolge erzielt auch in solchen Fällen, in welchen die vorher angewendete Röntgentherapie erfolglos war. Das Thorium X soll von intensiver und elektiver Wirkung auf den Leukocytenapparat sein und bei gewisser Dosierung sonst keine schädliche Wirkung auf den Organismus ausüben; nach dessen Anwendung hat die Zahl der weißen Blutkörperchen nach anfangs erfolgter Steigerung immer mehr abgenommen, die Hyperplasie des Milztumors und der Lymphdrüsen wurde geringer. Einen guten Erfolg des Thorium sah man auch in Fällen von Lymphosarkomatose.[2]) Neuester Zeit hat Prof. Alexander v. Korányi[3]) das Benzol in die Therapie der Leukämie eingeführt; durch eine gradeweise steigende und langdauernde Dosierung des Benzol ist es gelungen, das ganze hämatopoetische System günstig zu beeinflussen; die Zahl der weißen Blutkörperchen verminderte sich wesentlich, die Hyperplasie des Milztumors und der Lymphdrüsen wurde bedeutend und auffallend geringer.

Was die symptomatische Behandlung der Veränderungen der oberen Luftwege betrifft, ist es unsere häufigste Aufgabe, das Nasenbluten zu stillen, wofür in diesen Fällen die Tamponade das geeignetste Mittel ist, das Kauterisieren ist nicht zu empfehlen, weil wir in dem infiltrierten, weichen, nicht resistenten Gewebe durch das Kauterisieren leicht eine größere Destruktion und neuerliche Blutung verursachen können; auch das Tamponieren muß vorsichtig geschehen, einesteils deshalb, daß man bei dessen Anwendung auf der sehr sanguinolenten Schleimhaut keine neuen Läsionen verursacht, andrerseits hingegen deshalb, weil in der zum Zerfall neigenden Infiltration eine Drucknekrose auftreten kann; als Tamponierungsmaterial ist zweckmäßig Sterilgaze zu verwenden, reichlich imprägniert mit der sogenannten Mikuliczschen Salbe (Argent. nitr. 1·0, Balsam. peruvian. 10·0, Unguent. Zinci oxyd. 90·0), welche von adstringierender und antiseptischer Wirkung ist; der Tampon ist geschmeidig und kann ungehindert durch mehrere (5 bis 6) Tage in der Nase belassen werden, dessen Entfernung ist leicht; in Fällen von Nasenrachenblutungen muß man Bellocque-Tamponade anwenden. Außerdem können auch Styptika angewendet werden, unter denen meinen Erfahrungen zufolge das Gelatin (Gelatina sterilisata pro inject. sec. Merck, subkutan oder intramuskulär) am besten entspricht, welches die Gerinnungsfähigkeit auch des pathologisch veränderten Blutes steigert; unter den lokal angewendeten Styptikas wäre am ehesten Ferripyrin in 20%iger Lösung zu empfehlen. Bei gan-

[1]) Falta, Kriser und Zehner, Über Behandlung der Leukämie mit Thorium X. Wiener klin. Wochenschr., 1912, 12.

[2]) Falta, Krieser und Zehner, Über Behandlung von Lymphdrüsentumoren mit Thorium X. Med. Klinik, 1912, 37.

[3]) Siehe Orvosi Hetilap, 1912, Nr. 29—30.

Digitized by Google
Original from UNIVERSITY OF CALIFORNIA
Generated on 2019-10-24 13:36 GMT / http://hdl.handle.net/2027/uc1.b3252761
Public Domain in the United States, Google-digitized / http://www.hathitrust.org/access_use#pd-us-google

gränösen Prozessen des Mundes und des Rachens wendet man als Desinfektionsmittel zu Ausspülungen am zweckmäßigsten eine Lösung von Hydrogen. hyperoxydat. an, man kann auch Formaminttabletten oder Neumeiersche Anginapastillen etc. anwenden, welch letztere auch von schmerzstillender Wirkung sind; als Anästheticum wird lokal auch Anästhesin, Orthoform usw. angewendet. Außerdem sind bei leukämischen Infiltrationen mechanische Reizungen zu vermeiden; der durch Kehlkopfinfiltrate angeregte Husten wird durch Narkotika gestillt. Schließlich müssen wir bei schweren Stenosen und bei Erstickungsgefahr zur Tracheotomie greifen, obzwar, wie erwähnt, dieser Eingriff mit vielen Gefahren verbunden ist, doch ist er das einzige Mittel den Kranken von dem fürchterlichen Erstickungstode zu retten; die Tracheotomie durch Intubation zu ersetzen, ist wegen der Gefahr der Drucknekrose nicht zu empfehlen.

* * *

Dem Direktor der I. internen Klinik, Herrn Prof. v. Kétly, erlaube ich mir für die Überlassung der Fälle meinen innigsten Dank auszusprechen.

Vereinsberichte.

Wiener laryngo-rhinologische Gesellschaft.

Sitzung vom 9. April 1913.

(Offizielles Protokoll.)

Vorsitzender: Prof. Dr. Grossmann.
Schriftführer: Dr. Braun.

I. Dr. Friedrich Neumann: 1. M. H.! Ich demonstriere Ihnen hier einen Pat., der, wie Sie hier an dem Röntgenbilde sehen, ein **handtellergroßes Oesophagusdivertikel** aufwies. Das Divertikel beginnt hinter dem Larynx an der Hinterwand des Oesophagus und reicht bis in die Höhe des Jugulums. Von einer Oesophagoskopie nehmen wir Abstand, weil es sich zeigte, daß hernach trotz der größten Vorsicht oft Reizerscheinungen auftraten, welche das gute Resultat der Operation in Frage stellen. Vor 4 Tagen nahm ich bei dem Pat. die Operation vor. Das Divertikel wurde freigelegt und an seiner Basis ligiert, jedoch nicht abgetragen, sondern in Jodoformgaze eingehüllt und die beiden Enden des Gazestreifens zur Wunde herausgeleitet. Es ist dies eine neue Methode, welche Herr Dr. Marschik mit sehr gutem Erfolg an unserer Klinik angewendet hat. Nach einiger Zeit wird das ligierte Diverticulum nekrotisch und wird mittelst der einhüllenden Jodoformgaze entfernt. Man umgeht dabei die Naht beziehungsweise die Eröffnung des Oesophagus und so die Gefahr einer Mediastinitis. Am Tage der Operation nahm Pat. keine Nahrung zu sich, am 2. Tag post operationem nur flüssige Nahrung, seit dem 3. Tage ißt Pat. normale Kost. Heute ist der 5. Tag nach der Operation und Sie können

Digitized by Google
Original from UNIVERSITY OF CALIFORNIA
Generated on 2019-10-24 13:36 GMT / http://hdl.handle.net/2027/uc1.b3252761
Public Domain in the United States, Google-digitized / http://www.hathitrust.org/access_use#pd-us-google

sich von seinem Wohlbefinden persönlich überzeugen. In der nächsten Sitzung werde ich wieder über diesen Pat. berichten.

2. M. H.! Hier demonstriere ich Ihnen eine **kleine Zahnprothese,** die $2^1/_2$ *cm* lang, ungefähr 1 *cm* dick ist, es sind 2 Goldkronen, die ich vor einigen Tagen aus dem linken Bronchus einer Pat. entfernte. Die Pat. hatte den Fremdkörper vor 2 Tagen aspiriert und wies nur geringe Atemnot auf, die Extraktion ging anstandslos vor sich, ohne jedwede Nacherscheinungen.

3. M. H.! Hier zeige ich Ihnen 2 Instrumente, welche dazu dienen, bei Nachblutungen nach Tonsillektomien Michelsche Klammern anzulegen und sie wieder zu entfernen. Die Instrumente sind an und für sich nicht neu, sondern wurden nur nach meinen Angaben von der Firma Leiter für die endooorale Arbeit modifiziert. Die Arbeitsbranchen dieser Instrumente passen in den Chiarigriff, der an der Klinik meines Chefs für bronchoskopische Zwecke viel in Verwendung steht.

Wenn ein Pat. wegen Nachblutung an die Klinik gebracht wird, kann man nicht immer „chirurgisch" vorgehen, man kann nicht immer das blutende Gefäß mit einer Klemme fassen und es ligieren, man muß froh sein, die Blutung zum Stehen zu bringen; am raschesten geschieht dies mit großen Michelschen Klammern. Steht die Blutung, so lege ich zwischen den Klammern Nähte an und entferne gleich wieder die Klammern, so weichen wir der Gefahr aus, daß eine Klammer aspiriert werden könnte.

4, M. H.! Vorliegendes Präparat stammt von einem 8jährigen Knaben, der wegen Oesophagusstenose auf unsere Klinik gebracht wurde. Die Anamnese erzählt, daß der Knabe vor 7 Wochen Laugenessenz getrunken habe, 2 Tage nach der Verätzung konnte das Kind noch normale Kost zu sich nehmen, am 4. Tage trat mäßiges Fieber auf, seit dieser Zeit kann Pat. nur noch flüssige Nahrung zu sich nehmen. Am 5. Tage schwand das Fieber wieder und trat nicht mehr auf. Bei der Aufnahme an die Klinik war kein Fieber vorhanden. Ich nahm um 10 Uhr vormittags in Narkose die Oesophagoskopie vor: 12 *cm* hinter der oberen Z. R. war der Oesophagus sackförmig verengt und zeigte nur ein kleines Lumen mit narbiger Umrandung. Mit einer konischen Bougie gelang es leicht, dieses Lumen zu erweitern, und nun gelangte man mit dem $7^1/_2$-Rohr in einen Hohlraum, der von schmutziggrau belegten Wänden ausgekleidet war; eine Blutung fand nicht statt. Dieser Hohlraum erstreckte sich bis 30 *cm* unter die obere Z. R. Im unteren Teil dieses sackförmigen Hohlraumes sah man maschenförmige Ausbuchtungen, die mit grauer Flüssigkeit erfüllt waren. Ich brach die Oesophagoskopie ab, da ich sah, daß ich in einem perioesophagealen Sekungsabsceß war und man den Eingang des Oesophagus nicht finden konnte. Das Kind erwachte aus der Narkose, war während des Nachmittags heiter und spielte im Bett. Fieber trat nach der Oesophagoskopie nicht auf. Plötzlich, um 7 Uhr abends, hustete das Kind, stieß einen schwachen Schrei aus, fiel zurück, wurde cyanotisch und starb trotz künstlicher Atmung und Herzmassage binnen einigen Minuten. An dem Präparat hier nun sehen Sie, daß bei dem Kinde infolge der Laugenessenzverätzung eine Perioesophagitis bestanden hat, mit Senkungsabsceß bis unter das Zwerchfell ohne Fieber! Der Oesophagus war sackförmig verengt, in der Tiefe dieses Sackes war die Kommunikationsöffnung mit dem Absceß, seitlich war eine Längsspalte, die in die Fortsetzung des Oesophagus führte. Der Senkungsabsceß stand nach Ausspruch des Obduzenten Herrn Dozenten Wiesner, unmittelbar vor der Perforation in den Thorax. Infolge des Hustenstoßes am Nachmittag — 9 Stunden post

Digitized by Google
Original from UNIVERSITY OF CALIFORNIA
Generated on 2019-10-24 13:36 GMT / http://hdl.handle.net/2027/uc1.b3252761
Public Domain in the United States, Google-digitized / http://www.hathitrust.org/access_use#pd-us-google

oesophagoscopiam — zerriß diese dünne Trennungsschichte, es kam ein plötzlicher Pneumothorax zustande und Emphysem des Netzes — längs des Oesophagus war Luft auch durch das Zwerchfell in das Abdomen gedrungen. Das Interessanteste in diesem Falle ist, daß der kleine Pat. eine Perioesophagitis mit Absceßbildung 7 Wochen mit sich herumtrug und nur einen Tag, bald nach der Verätzung, Fieber aufwies.

Diskussion.

Dr. Marschik: Die bei dem vorgestellten Falle angewendete Methode der Divertikelligatur stammt von dem Freiburger Chirurgen Goldmann und ist derzeit in ca. 9 Fällen versucht worden, immer mit sehr gutem Erfolg. Besonders hervorstechend ist der Vorzug der absoluten Dichtigkeit des Oesophagusverschlusses vom Momente der Ligatur an. Während die nach der Methode der Exstirpation und Oesophagusverschlusses mittelst Etagennaht operierten Fälle durch mehrere Tage Gegenstand der größten Sorge und peinlichsten Nachbehandlung von seiten des Operateurs sind, sind die mittelst Ligatur behandelten Fälle bereits vom Zeitpunkte der Operation an als funktionell geheilt zu betrachten. Wenn die nach Abtragung des Divertikels bestehende Ligaturstelle, wie bei dem vorgestellten Fall, sich später wieder öffnet und etwas Nahrung durchläßt, so ist in der wichtigsten Zeit, id est den ersten Tagen der Abschluß des Oesophagus um so vollkommener und dementsprechend, da auch bei dieser Methode in keinem Abschnitt der Operation es zu einer Eröffnung des nicht aseptischen Speiserohres kommt, eine Infektion des Mediastinums ausgeschlossen. Vor 6 Monaten wurde von dem Vortragenden der erste Fall von Divertikel auf der Klinik Chiari nach der Goldmannschen Methode ausgeführt. Der Pat. genoß aus Versehen, trotzdem für die ersten Tage rektale Ernährung beabsichtigt war, 2 Stunden post operationem, welche in Lokalanästhesie, gleichwie bei dem vorgestellten Fall, ausgeführt worden war, eine Schale Suppe ohne die geringsten nachteiligen Folgen; der Oesophagus blieb dauernd verschlossen.

II. Privatdozent Dr. Fein stellt einen 16jährigen Burschen vor, bei dem er bereits 3mal Attacken von **Erythema multiforme** beobachtet hat. Während der erste und der dritte Anfall nur auf die Schleimhaut der Lippen, des Mundes, des Rachens und des Kehlkopfes beschränkt war, dehnte sich der exsudative Prozeß im zweiten Anfall auch auf die Haut der Extremitäten und die Glans penis aus und bestätigte damit die beim ersten Anfall nicht mit absoluter Sicherheit gestellte Diagnose dieser verhältnismäßig seltenen Erkrankung.

Diskussion.

Dozent Dr. Glas verweist auf zwei von ihm beobachtete Fälle eines Erythema multiforme (ohne äußere Hauterkrankung), welche Fälle zuerst von ihm beschrieben worden sind (Berliner klin. Wochenschr., 1906, Nr. 7). Es handelte sich hierbei um unregelmäßige, serpiginös begrenzte, oberflächliche Substanzverluste, welche an mehreren Stellen durchfeuchtet, an anderen trocken erschienen, Flecken, welche sich innerhalb kurzer Zeit vergrößerten und völlig denen der äußeren Haut an Form und Art der Ausbreitung bei dieser Affektion gleichen. Einzelne der Erosionen betrafen nur die obersten Schichten, andere gingen etwas tiefer, manche bei Berührung leicht blutend, bei Palpation besonders schmerzhaft. Das ganze Bild vom Typus der benignen Form

Generated on 2019-10-24 13:36 GMT / http://hdl.handle.net/2027/uc1.b3252761
Public Domain in the United States, Google-digitized / http://www.hathitrust.org/access_use#pd-us-google
Digitized by Google
Original from UNIVERSITY OF CALIFORNIA

des multiplen Erythems (laeve vesiculorum et circinatum). Die absolut sichere Diagnose dieser Affektion ohne Exanthem ist natürlich noch schwieriger und nur auf Grund der Analogien einerseits, wie andrerseits per exclusionem zu stellen.

III. Dr. Tschiaßny: M. H.! Die Pat., die ich Ihnen heute vorstellen wollte, ist leider zur Demonstration nicht erschienen. Ich will mich deshalb darauf beschränken, Ihnen in Kürze über den Fall zu berichten. Sie kam vor ungefähr 3 Wochen an die Klinik Chiari und wurde daselbst von mir untersucht und behandelt. Sie gab an, 23 Jahre alt zu sein und seit ihrer frühesten Jugend an Beschwerden von seiten des Rachens, wie Kratzen, Drücken und Hustenreiz, zu leiden. Von häufiger Appetitlosigkeit und Verdauungsstörungen abgesehen, sei sie gesund. Die Rhinoscopia anterior zeigte eine beiderseits atrophische Nase. Im Nasenrachenraum konnte man eine ungefähr horizontal verlaufende, unbewegliche Falte wahrnehmen.

Deutlicher war das Bild der Rhinoscopia posterior. Dasselbe zeigte bilateral symmetrisch vom Tubenwulst zum oberen Rand des Choanalseptum ziehend eine von hinten nach vorn sich verjüngende, ungefähr 6—8 *mm* breite, von normaler, glatter Schleimhaut überzogene, stellenweise mit Sekretmassen bedeckte Falte, welche wie eine Kulisse aus der Wand des Nasenrachenraumes heraustrat und denselben in eine obere und untere Etage teilte. Ich erlaube mir, Ihnen die von mir mit dem Hay-Kahlerschen Apparate aufgenommene Photographie des Nasenrachenraumes zu demonstrieren. Es handelt sich in diesem Falle, ähnlich wie in dem vom Kollegen Schlemmer im vorigen Jahr demonstrierten, um eine Form der angeborenen membranösen Nasenrachenraumfalten. Beiden Fällen gemeinsam ist das Fehlen der adenoiden Vegetationen und der inkomplette Verschluß. Verschieden ist aber die Verlaufsrichtung der Falten in den beiden Fällen. Während in dem Falle Schlemmers die Falte quer durch den Rhinopharynx von einem Tubenwulst zum anderen zog, verläuft sie in meinem Falle zirkulär entlang der Wand des Nasenrachenraumes. Wenn wir also die von Prof. Chiari getroffene Einteilung der membranösen Verschlüsse des Nasenrachenraumes zugrunde legen, so entspricht dieser Fall dem Typus 4 Chiaris, der ringförmigen Membranen. Es wird jedenfalls versucht werden, diese Falte mit Hilfe der üblichen stanzenden Instrumente von vorne her zu entfernen und dürfte dies mit Hinblick auf die Weite der Nase kaum besonderen Schwierigkeiten begegnen.

IV. Dr. Frühwald: M. H.! Gestatten Sie mir, daß ich Ihnen **einen Fremdkörper** zeige, den ich kürzlich zu extrahieren Gelegenheit hatte. Der Pat. kam um 3 Uhr nachts mit der Angabe an die Klinik, daß er vor einer Stunde sein künstliches Gebiß verschluckt habe. Bei der Oesophagoskopie fand ich 25 *cm* von der Zahnreihe entfernt die Prothese, welche ich erst etwas tiefer stoßen mußte, und dann konnte ich sie nach einer kleinen Drehung leicht mit dem Rohre herausziehen. Wie Sie sehen, handelt es sich um eine zirka 4 *cm* lange, 3 *cm* breite Gaumenplatte mit 2 Schneidezähnen, die an dem einen Ende in einen stark gebogenen, spitzen Haken ausläuft, der sich in die Hinterwand des Oesophagus eingebohrt hatte.

Diskussion.

Prof. Dr. Chiari gibt die Anregung, den Zahnärzten nahezulegen, sehr kleine Zahnprothesen nicht zu verfertigen. Sie bilden nämlich immer eine Lebensgefahr für den Träger.

Digitized by Google
Original from UNIVERSITY OF CALIFORNIA
Generated on 2019-10-24 13:36 GMT / http://hdl.handle.net/2027/uc1.b3252761
Public Domain in the United States, Google-digitized / http://www.hathitrust.org/access_use#pd-us-google

V. Dr. Hanszel demonstriert eine **Pravaznadel mit Hartgummikonus,** die er unter schwierigen Verhältnissen einem Kollegen unter Leitung des Spiegels aus der Trachea entfernt hat. Der Kollege hat die Nadel aspiriert.

Diskussion.

Dr. Tschiaßny bemerkt, daß die Firma Fischer in Freiburg ein von Dr. Wiren angegebenes Instrument erzeugt, welches speziell dafür bestimmt ist, um damit derartig eingespießte Nadeln aus den oberen Luft- und Speisewegen zu entfernen. Die Extraktion erfolgt, wenn das Instrument richtig angelegt ist, geradezu automatisch. Allerdings ist dieses Instrument zunächst für auf endoskopischem Weg vorzunehmende Extraktionen gedacht.

VI. Dr. Marschik zeigt 1. die in der Dezembersitzung 1912 bereits demonstrierte Pat. mit dem **großen, karzinomatösen, dem Aryknorpel aufsitzenden Tumor.** Vortr. hat im Dezember an ihr die Radikaloperation ausgeführt secundum Gluck mit Exstirpation der Lymphdrüsen beider Halsseiten und Resektion des Pharynx und Larynx. Es zeigte sich dabei das Larynxinnere vollständig normal, die Basis des Tumors an der Außenseite des Kehlkopfes, ferner war die dem Kehlkopfe gegenüber liegende Wand des Pharynx von mehreren Abklatschkarzinomen besetzt, weshalb zirkuläre Pharynxresektion nötig war. Anfang Februar d. J. wurde die Sekundärplastik ebenfalls nach der Gluckschen Methode vorgenommen mittelst eines Plastiklappens aus der Halshaut und eines Decklappens aus der Unterkinnhaut, so daß jetzt ein vollständiges Pharynxoesophagusrohr wieder besteht. Derzeit bestehen noch 3 kleine Fisteln, von diversen Dehiscenzen der Plastik herrührend, welche der Pat. allerdings das Schlucken von Flüssigkeiten unmöglich machen, dagegen kann die Pat. bereits feste Speisen zu sich nehmen. Da der Oesophaguseingang teils wegen der Tiefe der Resektionsstelle, teils durch Narbenbildung sehr verengt ist, so muß Pat. derzeit noch einen weichen, beim Mund herausgeführten Dauerschlauch tragen, der während der Mahlzeiten weggenommen wird. Die Pat. hat nach der Radikaloperation 9 *kg* an Gewicht zugenommen und bietet in ihrem jetzigen wohlgenährten Zustand einen auffallenden Kontrast zu dem Bilde vorgeschrittener Kachexie vor der Operation.

Ferner bemerkt der Vortr., daß leider die Dehiscenzen und Fistelbildungen nach diesen Halsplastiken etwas sehr gewöhnliches sind; es ist sehr häufig nicht möglich, die Anfrischungsränder außerhalb von Narbengewebe anzulegen, die Ernährung und Verklebung demgemäß ungenügend und daher die Infektion mit dem infektiösen Mund-, Speiseröhre- oder Mageninhalt oft unvermeidlich ist, so daß die Absicht besteht, bei dem nächsten Fall von Pharynxplastik die in der neuesten Zeit zu so ungeahnter Bedeutung gelangte Fascienplastik zu versuchen. Sie besteht darin, daß mittelst fortlaufender Naht ein Stück Fascia lata oder auch aus unmittelbarer Nähe von der Fascie des Sternocleidomastoideus appliziert wird und darüber erst die äußere Deckung kommt. Wie die Versuche an Tieren und dem Menschen gezeigt haben, zeichnet sich die Fascie durch eine geradezu überraschende Fähigkeit aus, Lücken zu überbrücken und abzuschließen, so daß speziell derartig gedeckte, ganz ungenügend und ungenau genähte Oesophaguswunden glatt und ohne Fistelbildung heilten. Trotzdem die Fascie mit nichtaseptischer Schleimhaut oder Oesophagusinhalt in Berührung kommt, kommt es doch fast nie zur Infektion und Nekrose der implantierten Fascie, wenn nur die Fixationsnähte derselben dicht.

Generated on 2019-10-24 13:36 GMT / http://hdl.handle.net/2027/uc1.b3252761
Public Domain in the United States, Google-digitized / http://www.hathitrust.org/access_use#pd-us-google
Digitized by Google
Original from UNIVERSITY OF CALIFORNIA

exakt und in gut ernährtem Gewebe angelegt werden. Verschließen von Trachealfisteln mittelst Fascientransplantation wurde durchgehends mit gutem Erfolg ausgeführt.

2. Einen fast **daumengliedgroßen Knochen,** den er vor 6 Wochen aus den oberen Luftwegen eines 53jährigen Pat. mittelst **direkter Tracheoskopie** entfernt hat, wobei der Fremdkörper bereits durch 2 Monate in der Ringknorpelenge des Larynx fixiert gewesen war. Pat. gab an, vor 2 Monaten einen Knochen verschluckt zu haben und damals einen Erstickungsanfall gehabt zu haben, jedoch beruhigten sich, wie in allen diesen Fällen, nach einiger Zeit die Atembeschwerden und Reizerscheinungen, so daß der etwas phlegmatische Pat. annahm, der Knochen sei in den Magen gelangt. Erst in der letzten Zeit traten wieder zunehmende Atembeschwerden auf, weshalb er die Klinik aufsuchte. Bei der Aufnahme sah man in der Ringknorpelenge einen von angetrocknetem Sekret ganz inkrustierten, weißgrünlichen, übelriechenden Fremdkörper, der das Lumen vollständig ausfüllte. Vortr. versuchte nun, mittelst direkter Laryngoskopie den Knochen zu entfernen, vermochte aber in mehrfachen Versuchen nur die Inkrustation abzubröckeln, bis sich der Fremdkörper durch diese Manipulation derart mobilisierte, daß er in die Trachea hinabfiel. Vortr. ging nun mit dem Bronchoskopietubus ein und versuchte, den Knochen, der bald in der Trachea, bald im linken oder rechten Bronchus sich fixierte, mit dem Tubus zu extrahieren. Jedoch erst nachdem der Knochen bereits 6mal der Zange entglitten war, gelang es, ihn mittelst eines besonders kräftigen Instruments und unter erheblicher Gewaltanwendung durch die Glottis zu zwängen und zu extrahieren. Er war in der Trachea mit seinem vielkantigen und geschärften Ende nach oben gelegen und hatte sich bei den vergeblichen Extraktionsversuchen jedesmal in die unwillkürlich adduzierten Stimmlippen verkeilt. Als er endlich extrahiert war, war es bereits zu zahlreichen, heftig blutenden Verletzungen der Trachealschleimhaut und vor allem der Stimmlippen gekommen, welch letztere kreuz und quer zerfetzt waren. Nach gelungener Extraktion riet man dem Pat. zur Spitalsaufnahme, vor allem mit Rücksicht auf den bedenklichen Zustand der Glottis, jedoch fühlte sich Pat. nach der Entfernung des Fremdkörpers in seiner Atmung dermaßen erleichtert, daß er zur Spitalsaufnahme nicht zu bewegen war. Die Laryngoskopie des am nächsten Tage in der Ambulanz wieder erschienenen Pat. zeigte die stark zerfetzten Stimmlippen, aber keinerlei Anzeichen schwereren Ödems oder Perichondritis. Es zeigt dieser Fall, welch brutale Manipulationen und Verletzungen sich die Schleimhaut der oberen Luftwege des Erwachsenen ohne stärkere Reaktion gefallen läßt, vor allem ohne das berüchtigte Glottisödem, das Schreckgespenst der Chirurgen, welches nach den Erfahrungen aller Laryngologen beim Kehlkopf des Erwachsenen wohl nur selten zu befürchten ist.

Vortr. erwähnt die Methode der peroralen Intubation, welche trotz ihrer unleugbaren Vorzüge und der idealen Gestaltung des Narkose- und Operationsverlaufes und trotzdem sie von einigen wenigen ersten Chirurgen, wie Bier und Hillebrand, als Methode der Wahl akzeptiert, sich so wenig Eingang bei den übrigen Chirurgen verschaffen konnte. Es können sich eben die meisten, abgesehen von der Notwendigkeit, sich eine spezielle Technik anzueignen, eines unheimlichen Gefühls bei dem Gedanken nicht erwehren, daß ein metallischer Hartkörper während der ganzen Operation im Larynx steckt. Die perorale Intubation ist seit einem Jahr auf der Klinik Chiari in Übung und gelangt in allen Fällen von Operationen an den Nebenhöhlen und im Gesicht zur Anwen-

Digitized by Google
Original from UNIVERSITY OF CALIFORNIA
Generated on 2019-10-24 13:36 GMT / http://hdl.handle.net/2027/uc1.b3252761
Public Domain in the United States, Google-digitized / http://www.hathitrust.org/access_use#pd-us-google

dung. Bei der stattlichen Zahl der bereits mit peroraler Intubation ausgeführten Operationen muß hervorgehoben werden, daß wir nicht einmal Heiserkeit als Zeichen leichtester Reaktion der Glottis, von stärkerem Ödem ganz zu schweigen, beobachtet haben.

Diskussion.

Doz. Dr. Glas erinnert an 2 von ihm in der Festschrift für Chiari in der Arbeit „Zum Kapitel der Fremdkörper der oberen Luftwege" publizierte Fälle, wo gleichfalls große Fremdkörper relativ lange im Bereiche des Larynx lagen. Besonders der eine Fall, wo ein Hühnerknochen durch 11 Monate zwischen den Stimmbändern eingekeilt lag, war in mehrfacher Beziehung von besonderem Interesse. Es war andernorts mit Rücksicht auf die um den Fremdkörper zustande gekommene Inkrustation die Diagnose einer trockenen Laryngitis gemacht worden, die bei dem schwer zu spiegelnden Knaben entsprechende therapeutische Maßnahmen zur Folge hatte. Weiters erschien dieser Fall auch noch deswegen interessant, weil es nach Extraktion des Fremdkörpers innerhalb nicht zu langer Zeit zum Schwinden der Granulationstumoren kam, welche in ziemlicher Größe im interarytänoidalen Gebiet und in der vorderen Kommissur zur Bildung gekommen waren. Dr. Glas meint zu den Ausführungen des Vortragenden, daß in dem vorgestellten Fall immerhin ein glücklicher Zufall keine schwereren Konsequenzen aufkommen ließ, die in der Literatur nach wesentlich geringeren Verletzungen in Form von Glottisödem, Larynxphlegmone, Mediastinitis beschrieben worden sind. Seiner Meinung nach wäre es wesentlich rationeller, große Fremdkörper, zumal wenn es sich um spitze, scharfkantige Körper handelt, mittelst Laryngo- oder Tracheofissur zu entfernen. Die bei der Entfernung eines großen, spitzen Fremdkörpers im Kehlkopfgebiete zustande kommenden Verletzungen könne man nur schwer den eventuell bei Intubation zugefügten gleichstellen, da, zumal wenn es sich um Intubation bei der Kuhnschen Narkose handelt, die Einführung der Tuben in einen normalen, nichtstenosierten Larynx zu erfolgen hat, wo nicht leicht bei entsprechender Technik Verletzungen zustande kommen.

Münchener Laryngo-otologische Gesellschaft.

Sitzung vom 11. Dezember 1911.

Vorsitzender: Prof. Dr. Heine.
Schriftführer: Privatdozent Dr. Herzog.

Nadoleczny: **Zur Kasuistik postoperativer Blutungen in der Nase und im Rachen.**

Die nachstehenden Mitteilungen machen keinen Anspruch darauf, das Thema der postoperativen Nachblutungen erschöpfend zu behandeln. Sie sollen vielmehr zur Anregung dienen, ähnliches im Kreise der Gesellschaft mitzuteilen, da gerade über unglückliche Zufälle nicht genug Erfahrungen gesammelt werden können und der einzelne — glücklicherweise — hierzu nicht in der Lage ist.

Von Blutungen nach endonasalen Operationen sei zunächst ein Fall von Spätblutung erwähnt:

Digitized by Google
Original from UNIVERSITY OF CALIFORNIA
Generated on 2019-10-24 13:36 GMT / http://hdl.handle.net/2027/uc1.b3252761
Public Domain in the United States, Google-digitized / http://www.hathitrust.org/access_use#pd-us-google

1. 30jährige Frau wegen Bronchitis und Verdacht auf Lungentuberkulose (!) längere Zeit in einem Sanatorium ohne jeden Erfolg behandelt. Leidet an Schwindelgefühl, Gedächtnisschwäche, nicht an Kopfschmerz. Große Blässe. Die Untersuchung ergibt: alte doppelseitige Siebbein- und Stirnhöhleneiterung sowie Eiterung der linken Kieferhöhle. In ihrem 16. Jahre ist die Stirnhöhlenerkrankung akut entstanden und damals (auf dem Lande) über beide Augen spontan durchgebrochen (Narben). Behandlung: Spülung beider Stirnhöhlen. Eröffnung der linken Kieferhöhle am 18. X. 1909 durch Wegnahme der lateralen Wand des unteren Nasenganges. In den folgenden Tagen Kontrolle ohne besonderen Befund. Sechs Tage post operationem gegen Abend starke Blutung, die auf Anwendung von Suprarenin und Ätzung der blutenden Stelle mit Chromsäure (am Wundrand) sofort ohne Tamponade steht. Während die Stirnhöhlen unter dem Einfluß regelmäßiger Spülungen allmählich nur noch etwas schleimiges Sekret absondern, erfordert die Behandlung eine Eröffnung der Siebbeinräume. Diese wird aus äußeren Gründen erst am 31. III. 1910 auf der rechten Seite vorgenommen und dabei der Ductus nasofrontalis ausgekratzt. Am 6. IV. abends Nachblutung, die ziemlich profus ist, aber in zirka $^3/_4$ Stunden sistiert, als sich Pat. entschließt, zum Arzt zu kommen. Die Heilung der Nebenhöhlenaffektion macht weiter gute Fortschritte. Pat. nimmt an Gewicht sehr zu, da sich der Appetit hebt. Die Blässe macht einer gesunden Hautfarbe Platz, die Gedächtnisschwäche bessert sich. Pat. erzählt nunmehr, sie habe bis zur Behandlung ihrer Nebenhöhleneiterung an Selbstmordideen gelitten, die nunmehr gänzlich verschwunden seien. Erst am 25. IV. 1910 konnte das linke Siebbein kurettiert werden, worauf der Prozeß ganz ausheilt. Entlassung am 1. VII. 1910 (nach längerer Kontrolle) ohne Sekretion. Bemerkenswert ist das Auftreten der venösen Nachblutung am sechsten Tage nach der Operation entsprechend den Spätblutungen nach Adenotomien, ferner das Ausbleiben der Spätblutung nach der letzten Operation, das vielleicht der Hebung des allgemeinen Gesundheitszustandes zu danken sein mag. Die Operationen wurden alle in Cocainsuprareninanästhesie gemacht und ohne Tamponade nachbehandelt.

2. Ein analoger Fall von Spätblutung nach Adenotomie betraf ein 6jähriges Mädchen, dessen Rachentonsille im postrhinoskopischen Bild weit an der Rachenwand herunter reichte und etwa die Hälfte der Choanen verdeckte. Operation mit Schütz-Passowschem Adenotom in Äthernarkose am 18. VI. 1909, morgens 9 Uhr. Am 23. VI. 1909 (achter Tag) wurde ich nachts um 4 Uhr wegen Blutung gerufen. Das Befinden war bis dahin tadellos. Das Kind hatte abends gespielt und Springübungen gemacht, dann hatte es öfters nach dem Taschentuch verlangt, ohne etwas auszuschneuzen. Nachts 2 Uhr venöse Blutung in den Rachen. Erbrechen von Blut. Puls gut. Gelatine wurde innerlich gegeben und der Kopf hochgelegt (Prof. Trumpp). Bei meiner Ankunft fand ich das Kind in ziemlich gutem Zustand, zunächst nicht mehr blutend. Genauere Untersuchung postrhinoskopisch unmöglich. Rhinoskopisch rechts mehr Blut, an der Rachenwand hinter dem rechten Gaumenpfeiler Blutgerinnsel. Suprareninspray in beiden Nasen, innerlich fünf Tropfen Solut. Suprarenin. hydrochlor. 1 : 1000. Nach zirka einer Stunde wurden nochmals 2—3 Eßlöffel Blut entleert, dann schlief das Kind unter meiner Aufsicht, ohne zu schlucken, mit hochgelagertem Kopf schnarchend von 6—$8^1/_2$ Uhr morgens. Am Abend desselben Tages Befinden gut. Temperatur 37·5. Puls 96—108, etwas unregelmäßig. Rechts hinter dem Gaumenpfeiler ein graues Gerinnsel. Nasenschleimhaut sehr blaß, Lippen rot. Herztöne accentuiert. Milz ohne Befund.

Digitized by Google
Original from UNIVERSITY OF CALIFORNIA
Generated on 2019-10-24 13:36 GMT / http://hdl.handle.net/2027/uc1.b3252761
Public Domain in the United States, Google-digitized / http://www.hathitrust.org/access_use#pd-us-google

24. VI. 1909. Besserung des Allgemeinbefindens, gut geschlafen, Temperatur 37·1, Puls regulär 100. Nase weniger anämisch. 1. VII. 1909 zum erstenmal außer Bett. Herz noch sehr leicht erregbar. 27. VII. Postrhinoskopischer Befund: rechts oben am oberen Wundrand kleiner Rest von zirka Erbsengröße livid verfärbt. Choanen frei.

Die Seltenheit derartiger später Nachblutungen ist bekannt. Nach Haymann kamen 21 Nachblutungen am 3.—5. Tag auf 3000 Operationen, nach Bourack kamen 5 Blutungen auf 15.000 Adenotomien, darunter nur eine am 5. Tag: 3 auf 750 Tonsillotomien. Artur Meyer berichtet über einen Fall von Spätblutung nach Tonsillotomie am 7. Tag morgens und bringt noch eine Reihe von solchen Spätblutungen aus der Literatur, darunter eine bis zum 15. Tag dauernde. Die Spätblutungen erklärt Haymann durch frühzeitiges Abstoßen des Wundschorfes, was für die oben beschriebene nasale Blutung in Betracht kommt, oder durch Hängenbleiben von Gewebsfetzen, die gewöhnlich am unteren Wundrand (nach Adenotomie) sich finden. Im hier beschriebenen Fall inserierte das hängende Stück am oberen Wundrand und entging so der Beobachtung. Solche Stücke machen übrigens gewöhnlich keine Beschwerden. Venöse Blutungen nach Tonsillotomie kommen gewöhnlich aus dem Plexus tonsillaris vom unteren Tonsillenpol besonders aus hängenden Stückchen, die bei starker Blutung während der Operation übersehen werden können, wenn sie tief hinten unten hängen. Das beweist folgender Fall:

3. 7jähriges Mädchen mit Drüsenschwellungen (lymphat. Konstitution), Tonsillotomie beiderseits und Adenotomie am 7. IV. 1910. Morgens $^1/_2$9 Uhr in Äthernarkose mit Schütz-Passowschem Adenotom und Tosillotom. Starke Blutung, die bald steht, keine Nebenverletzungen. Um 11 Uhr wurde ich gerufen. Das Kind hat viel geschluckt und zirka $^1/_2$ *l* Blut erbrochen. Untersuchung fast unmöglich wegen Widerstand des Kindes, deckt venöse Blutung aus der linken Tonsille auf, an ihrem unteren Pol großes Koagulum. Vorsichtiges Spülen mit Wasserstoffsuperoxyd in Eiswasser. 5 Tropfen Suprarenin 1 : 1000 innerlich. Ferner Chlorcalciummixtur 4 : 100, halbstündlich ein Eßlöffel. Absolute Ruhe, Kopf hochgelagert. Um 12 Uhr nochmals Erbrechen von zirka $^1/_4$ *l* Blut, von da Ruhe bis um 5 Uhr. Zu dieser Zeit nochmals Erbrechen von dunklem Blut (nicht frisch), Koagel am hinteren Pol der Tonsille abgelöst, es wird ein hängendes Stückchen sichtbar, dessen Entfernung verweigert wird. Injektion einiger Tropfen von Suprareninlösung 1 : 1000 in das Stück, ferner (nur!) 4 cm^3 Diphtherieserum. Am 7. IV., 11 Uhr abends, nochmaliges Erbrechen ohne Blutung. Puls immer 120—150. Nachts gut gegeschlafen. Heilung.

4. Eine häufige Ursache für Nachblutungen nach Tonsillenoperationen sind Verletzungen der Plica triangularis oder transversa. Daß auch scheinbar harmlose Eingriffe hier zu Nachblutungen führen können, beweist folgendes Vorkommnis.

Bei einem 21jährigen Mädchen mußte ich wegen Tonsillarkonkrementen, die zu Otalgien und rezidivierenden Anginen Anlaß gaben, die Lakunen der linken Tonsille schlitzen. Dabei wurde die Plica triangularis am Übergang auf den vorderen Gaumenpfeiler verletzt. Zunächst stand die Blutung, aber tags darauf kam die Pat. mit einer leichten, tropfenweise fortsickernden Blutung zurück, die nach ihrer Angabe die ganze Nacht durch gedauert hatte. Auf Injektion von ein paar Tropfen Suprareninlösung sistierte die Blutung zunächst, rezidivierte aber nochmals abends um 9 Uhr und machte die Anlegung einer

Digitized by Google
Original from UNIVERSITY OF CALIFORNIA
Generated on 2019-10-24 13:36 GMT / http://hdl.handle.net/2027/uc1.b3252761
Public Domain in the United States, Google-digitized / http://www.hathitrust.org/access_use#pd-us-google

kleinen Ligatur an dieser Stelle nötig, nachdem ein Fetzen der Plica abgetragen war.

5. Die Blutungen nach Incision von Supratonsillarabscessen sind aus der Literatur von Newcombe zusammengestellt. Sie treten auch nach spontaner Entleerung auf. Nach Newcombe sind unter 51 Fällen von Blutungen bei solchen Abscessen 8 Fälle nach Incision vorgekommen, wovon 4 zum Tode führten. Dazu kommt ein kürzlich von Chiari publizierter Fall, womit die Zahl der günstig ausgegangenen Fälle 5 beträgt. Die Majorität mag unveröffentlicht geblieben sein.

Bei einer 52jährigen Dame (leichte Arteriosklerose) mit doppelseitigen Abscessen war der rechtseitige am 26. VII. 1907 vom Hausarzt incidiert worden. Am 27. VII. mußte ich ihn nochmals mit der Kornzange entleeren, ferner den linkseitigen incidieren und entleeren. Temperatur 38·4. Am 28. nochmalige Entleerung beider Abceßhöhlen mit Pinzette. Temperatur schwankt zwischen 38·2 und 38·7. Am 30. fällt sie auf 37·6, kein Eiter mehr. Am 2. VIII. 1907 beide Gaumenbögen noch ödematös, Rachentonsille geschwellt, verdeckt die Hälfte der Choanen. Sondierung der Tonsillen und Entfernung von einigen Pfröpfen. Am 3. VIII. 1907 (siebenter Tag) wurde ich nachts um $^1/_2$1 Uhr gerufen. Aus der rechten Tonsille hatte es plötzlich stark geblutet. Die Incisionswunde war verklebt, in der Tonsillarnische am oberen Pol fand sich noch ein Blutgerinnsel. Die Blutung stand spontan und kam nicht wieder.

In allen Fällen hat es sich um venöse Blutungen gehandelt, in keinem Fall um eine hämorrhagische Diathese oder eine sonstige schwere Erkrankung.

Diskussion: Haymann, Nadoleczny.

Aus den Verhandlungen polnischer medizinischer Gesellschaften in den Jahren 1911 und 1912.

(Fortsetzung und Schluß.)

Aus den Sitzungen der Warschauer oto-laryngologischen Gesellschaft.

Sinolęcki demonstriert an einem Kranken mit Laryngosklerom die von Killian erfundene und von ihm sogenannte **„Schwebelaryngoskopie“.** Sinolęcki führt diese Untersuchungsmethode unter 20%iger Cocainanästhesie der Mundhöhle, des Pharynx und des Larynx aus.

Koenigstein demonstriert:

1. einen Fall mit **schwerer Syphilis.** Pat., 38 Jahre alt, mit Syphilis infiziert vor 12 Jahren. Durch 10 Jahre etwa 600 Einreibungen und Gebrauch von zirka 2000*g* Jodkali intern. Trotzdem hat die Krankheit zur Zerstörung des harten und des weichen Gaumens, der vorderen und hinteren Gaumenbögen, des Septum, der Muscheln und der nasalen Wand der linken Highmorshöhle geführt. Vor 2 Jahren bekam Pat. 2 Injektionen von je 0·3 Salvarsan. Seit damals kein Rezidiv mehr, bis vor einigen Tagen wieder kleine Ulzerationen auf der hinteren Pharynxwand und auf dem erhaltenen Teil des Septums auftraten. Bei der Untersuchung findet man die Mündung sämtlicher Nebenhöhlen und der Tuben frei. Rhinolalia. Pat. trägt eine von Goldberg konstruierte Prothese, welche den weichen und den harten Gaumen ersetzt und 2 Kautschukröhren zur Substitution der Nasengänge trägt, die Sprache verbessert und die Atmung durch die Nase gestattet.

Digitized by Google
Original from UNIVERSITY OF CALIFORNIA
Generated on 2019-10-24 13:36 GMT / http://hdl.handle.net/2027/uc1.b3252761
Public Domain in the United States, Google-digitized / http://www.hathitrust.org/access_use#pd-us-google

2. Einen Fall von **otitischem Hirnabsceß.** Pat., 50 Jahre alt, litt seit der Kindheit an linkseitigem Ohrenfluß. Klagen über Kopfschmerzen und Vergessen der Namen von Gegenständen. Die Untersuchung ergab sensorische Aphasie, Parese des unteren rechten Facialisastes, Kopfschmerzen linkerseits, besonders in der Gegend des Schläfelappens. Im Ohr ein großer Trommelfelldefekt, Gehörknöchelchen nicht zu sehen, fötides Sekret, Proc. mastoid. nicht schmerzhaft, P. 110, Temp. 37·8. Totalaufmeißelung mit Bloßlegung der mittleren Schädelhöhle, Probepunktion des Gehirnes mit positivem Resultat. Entleerung eines Abscesses und Drainage. Nach 2 Monaten Heilung. Pat. fühlt sich wohl und ist arbeitsfähig. Doch besteht noch zeitweises Vergessen der Namen von Gegenständen und Städten.

3. Einen Fall von **otitischer Pyämie.** 16jähriger Pat. Seit der Kindheit rechtseitige Ohreiterung. Seit 3 Tagen Kopfschmerzen, Schüttelfrost, Erbrechen. Temperatur morgens 37° C, abends 40°. Puls 130. Paukenhöhle mit Granulationen und fötidem Eiter ausgefüllt. Warzenfortsatz nicht empfindlich, leichte Nackensteifigkeit. Totalaufmeißelung. Der ganze Warzenfortsatz nekrotisch. Knochen fast schwarz, in den Zellen Eiter. Im Antrum Granulationen, um den Sinus fötider Eiter, seine vordere Wand gangränös, in deren Mitte eine Öffnung, in deren Tiefe gegen den Bulbus Eiter zu sehen ist. Ligatur der Vene, Bloßlegung des Sinus vom Bulbus bis zum Confluens. Tamponade, Verband. In den nächsten 3 Tagen Temperatur 37—38·4°. Nach 3 Monaten Heilung.

4. Einen Fall mit **Exostosis congenita meatus audit. externis.** Der 9jährige Pat. soll nie ohrenkrank gewesen sein. Der Gehörgang von einem harten, länglichen, walnußgroßen Tumor ausgefüllt, der von dünner, narbiger Haut bedeckt ist. Weber auf der kranken Seite, Rinne negativ. Uhr nicht gehört. Chloroformnarkose, Ablösung der Muschel und des häutigen Gehörganges, Abtragung des Knochengebildes mit dem Meißel, retroauriculare Wunde vernäht. Nach 2 Wochen Heilung. Untersuchung: Paukenhöhle fehlt. Promontorium sehr nahe am Boden des äußeren Gehörganges. Sondierung der Tube ergibt negatives Resultat. Die Uhr wird jetzt auf 3—4 *cm* gehört. Weber und Rinne wie zuvor.

Moczulski demonstriert einen Kranken mit einem **Gumma des harten Gaumens.**

Pat., 29 Jahre alt, leidet seit einem Jahr an eitrigem Ausfluß aus der linken Nase, besonders in der Nacht während des Schlafes und seit 2 Monaten an Reißen in den Extremitäten und an Kopfschmerzen. Im vorderen Drittel der unteren Nasenwand findet sich auf dem Nasenboden ein Punkt, aus dem beim Druck auf den harten Gaumen rahmartiger, nicht übelriechender Eiter sich entleert. Die Sonde stößt hier auf nackten Knochen. Am harten Gaumen hinter dem rechten Proc. alveolaris findet sich manchmal eine mit unveränderter Schleimhaut bedeckte Vorwölbung, und bei Druck auf dieselbe entleert sich Eiter aus dem rechten Nasenloch. Dann verschwindet die Vorwölbung und an ihrer Stelle ist im Knochen des harten Gaumens eine runde, 10 kopekengroße Vertiefung von unebener Oberfläche zu fühlen. Diese Stelle ist nicht schmerzhaft. Wassermann positiv. Die Bakterienflora besteht überwiegend aus lanzettförmigen Diplokokken, die sich nach Gram färben. Das mikroskopische Aussehen der Agarkolonien entspricht jedoch nicht dem typischen Diplococcus lanceolatus.

Digitized by Google
Original from UNIVERSITY OF CALIFORNIA
Generated on 2019-10-24 13:36 GMT / http://hdl.handle.net/2027/uc1.b3252761
Public Domain in the United States, Google-digitized / http://www.hathitrust.org/access_use#pd-us-google

Koenigstein demonstriert ein von ihm erdachtes **Messer zur Ablösung der Tonsillen** von den Gaumenbögen. Das Messer ist überall gleich breit, entsprechend gebogen, an der Spitze doppelschneidig abgerundet, scharf.

Koenigstein zeigt einen großen, aus einem hinteren Nasenloch entfernten **Schleimpolypen.**

Moczulski hält einen Vortrag unter dem Titel: **Das Heryngsche Inhalationssystem, seine Apparate und deren klinische Anwendung.**

Heryng demonstriert einen neuen Typus vom **Thermoregulator zu den Inhalationsapparaten,** in welchem die Zuströmung der äußeren, den Inhalationsstrom abkühlenden Luft nicht von den Seiten, sondern von hinten stattfindet. Die Regulierung der Temperatur geschieht durch Verschiebung des Handgriffes des Apparates, welcher gleichzeitig die Temperatur der Zerstäubung auf der Scheibe des Thermoregulators anzeigt.

Aus den Sitzungen der Lodzier ärztlichen Gesellschaft.

Goldman demonstriert ein 2jähriges Kind, bei dem vor 2 Wochen wegen **Hirnabsceß** ein operativer Eingriff ausgeführt worden ist. Der Absceß war von der Größe einer Orange und enthielt zirka 100 *g* Eiter.

Panski hält einen Vortrag unter dem Titel: **Beitrag zur Diagnose und Behandlung von Hirnabscessen. Fall eines otogenen Abscesses in der Schläfewindung.**

Der 32jährige, linkseitig ohrenkranke Pat. wird plötzlich bewußtlos. Die Untersuchung ergibt: Steigerung des Muskelwiderstandes in den rechtseitigen Extremitäten, Ptosis links, Aphasia sensoria. Diagnose: Absceß im linken Schläfelappen. Operation. Punktion der nicht pulsierenden Dura ergibt Eiter. Entleerung desselben. Die Revision der Absceßwand ergibt keinen weiteren Herd. Inmitten des günstigen postoperativen Verlaufes plötzliche Verschlimmerung, welche den Verdacht auf das Bestehen eines zweiten Abscesses erregt. Nach Verbandwechsel und Entleerung von Eiter Besserung. Am selben Tage (am 12. nach der Operation) plötzlich Exitus letalis. Die Sektion deckte einen zweiten Absceß in der Tiefe derselben Windung auf. Schlußfolgerung: Man muß immer an die Möglichkeit eines zweiten Abscesses denken. Die Verschlimmerung des Allgemeinzustandes neben Wiederauftreten der Symptome machen eine genaue Besichtigung der Absceßhöhle und der dieselbe umgebenden Hirnpartien notwendig. Rapide Besserung des Allgemeinzustandes ist nicht immer ein günstiges Zeichen. — Diskussion.

Aus den Sitzungen der ärztlichen Gesellschaft in Wilno.

Globus demonstriert einen Pat., bei dem trotz energischer Behandlung mit Hydrargyrum- und Jodpräparaten **Ulcerationen im Pharynx** auftraten, welche nach einer einmaligen Injektion von Salvarsan verschwanden. Auf Grund seiner Erfahrungen behauptet Globus, daß Salvarsan ein glänzendes und unfehlbares Mittel gegen Syphilis bildet.

Diskussion.

Lewande macht auf die in der deutschen Literatur publizierten Fälle von nachteiligem Einfluß dieses Mittels auf das Gehörorgan aufmerksam.

Gierszun wundert sich darüber, da er trotz häufiger Anwendung von Salvarsan auf der venerischen Abteilung nie jenen schädlichen Einfluß beob-

Digitized by Google
Original from UNIVERSITY OF CALIFORNIA
Generated on 2019-10-24 13:36 GMT / http://hdl.handle.net/2027/uc1.b3252761
Public Domain in the United States, Google-digitized / http://www.hathitrust.org/access_use#pd-us-google

achtet hat; im Gegenteil, in einem Falle ist eine deutliche Besserung des Gehörs aufgetreten.

Macianski weist auf anderweitig veröffentlichte Fälle von unheilbarer Taubheit nach Salvarsan hin.

Globus vermutet, daß in jenen Fällen schon vorher eine Affektion des Gehörorganes oder eine besondere Empfindlichkeit desselben auf Salvarsan bestanden haben muß.

Wirszubski und Lewande tragen vor: **Über Menièresche Krankheit** mit Vorstellung von 3 Fällen.

Wirszubski warnt nach Beschreibung der Krankheit und Besprechung der Differentialdiagnose vor der ehemals empfohlenen Anwendung von Chinin, welches als Hörnervengift gänzlich verworfen werden soll. Lewande demonstriert 2 Pat. mit der typischen Menièreschen Krankheit und einen dritten mit Labyrinthreizung, wahrscheinlich auf syphilitischer Basis. Die echte Menièresche Krankheit ist von anderen ähnlichen Zuständen zu unterscheiden. Am meisten charakteristisch für diese Krankheit ist die dauernde Schwerhörigkeit oder Taubheit. Bei dem dritten Kranken sind Erscheinungen von Labyrinthreizung 3 Monate nach einer Salvarsaninjektion aufgetreten. Redner weist auf die vor der Erfindung des Salvarsan veröffentlichten Fälle von syphilitischen Labyrintherkrankungen hin und behauptet, daß kein Grund vorhanden ist, den schädlichen Einfluß dieses Mittels auf das Gehörorgan zu fürchten. Lues verursacht eine Labyrinthreizung und man muß annehmen, daß zwischen dem Syphilisexanthem und der Labyrinthreizung ein inniger Zusammenhang bestehe.

Diskussion.

Gerszum führt aus, daß in früherer Zeit eine syphilitische Erkrankung des Labyrinths eine „rara avis" bildete. Die Erklärung Ehrlichs, daß Salvarsan auf die syphilitische Erkrankung des Labyrinths deshalb nicht immer günstig wirke, weil der N. vestibularis in einem engen Kanal liege, wo die Lymphe nicht hinreichend zirkuliere, ist nicht überzeugend.

Aus den Sitzungen der polnischen ärztlichen Gesellschaft in Kiew.

Turski zeigt einen **Mandelstein,** der einer 26jährigen Pat. extrahiert wurde, die über ein unangenehmes Gefühl während des Schlingens klagte. Der Stein wiegt 5·5 *g* und besteht hauptsächlich aus doppelkohlensaurem Kalk. Neben einem größeren fand sich ein zweiter kleinerer Stein. Bei der Untersuchung des Pharynx zeigte sich der Stein ganz von der Schleimhaut bedeckt und konnte erst bei der Untersuchung mit der Sonde durch seine Härte erkannt werden. Behufs seiner Entfernung mußte die Schleimhaut durchschnitten und der Stein mit Pinzetten gefaßt werden.

Diskussion.

Auf bezügliche Anfragen erwidert Turski, daß Gaumenmandelsteine ganz ohne subjektive Symptome bestehen können, jedoch durch ständigen Reiz der benachbarten Gewebe eine Quelle häufiger Rachenentzündungen sein können. Die Ursache ihrer Entstehung bildet am häufigsten ein überstandener eitriger Prozeß in der Mandel. Zur Diagnose leistet die Sonde die besten Dienste.

Łażynski meint, daß bei der Entstehung der Mandelsteine wahrscheinlich die spezifische Flora der entzündlichen Infiltrate der Mandel eine Rolle spielt.

Digitized by Google
Original from UNIVERSITY OF CALIFORNIA
Generated on 2019-10-24 13:36 GMT / http://hdl.handle.net/2027/uc1.b3252761
Public Domain in the United States, Google-digitized / http://www.hathitrust.org/access_use#pd-us-google

Gilewicz ist der Ansicht, daß Kalkablagerung in entzündlichen Herden immer in solchen Fällen stattfinden kann, in denen die Gewebe weitgehenden Degenerationsprozessen unterliegen wie der Fettdegeneration, da die sich dabei bildenden Fettsäuren sich nicht mit den Alkalien, sondern mit dem Kalk (Ca) des Plasma verbinden können.

Nowinski und Sokolowski schließen sich dieser Meinung an und heben hervor, daß die Kalkablagerung in den tuberkulösen Drüsen und im Auge auf demselben Wege zustande kommt.

Lażynski zeigt einen **Stein des Ductus Stenonianus,** welcher selbst in die Mundhöhle durchgebrochen ist. Solche Steine können manchmal eine Länge von 4 *cm* besitzen, wie im Falle Alberts. Ihre Zusammensetzung: Doppelkohlensaurer Kalk und etwas Magnesia.

Aus den Sitzungen der Gesellschaft polnischer Ärzte in Chicago.

Szymanski demonstriert:

1. die Anwendungsart des **Allen-Steffermansschen Nasenspiegels,** dessen Immobilisierung in der Nase verschiedene Nasenoperationen, besonders die Beseitigung von Septumverbiegungen erleichtert;

2. die Anpassung des Röhrchens einer **gewöhnlichen elektrischen Lampe** an die Stirnlampe, wodurch ihre Verwendung mit weniger Kosten verbunden ist;

3. ein **Instrument** in Form eines hölzernen Handschuhfingererweiterers zur Schlingung von Knoten in der Mundhöhle.

Szymanski demonstriert die Resultate seiner Versuche einer palliativen **Behandlung der Tonsillen** mit Hilfe der Ausfüllung der Krypten mit der Beckschen 30%igen **Wismutpaste.**

Redner verwendet dieses Mittel in chronischen Erkrankungen der Tonsillen in Fällen, in denen die Operation aus irgendwelchem Grunde nicht ausgeführt werden kann, sei es wegen einer Nieren- oder einer Herzkrankheit, wegen Arteriosklerose, hohen Alters oder Widerstreben des Pat. Die Einführung der Paste geschieht mit Hilfe einer Glasspritze unter einem gewissen Druck. Die so behandelten Pat. erfuhren eine bedeutende Besserung. Die Tonsillen verkleinerten sich. Komplikationen wurden keine beobachtet. Die demonstrierten mikroskopischen Präparate zeigen, daß die Paste zwischen den Krypten sich verbreitet, nicht nur durch ihre natürlichen Verbindungen, sondern auch durch Durchreißen ihrer Zwischenwände, wodurch künstliche Fisteln gebildet werden, ferner daß in den 3 Monaten nach der Einführung der Paste entfernten Mandeln nur noch sehr wenig von der Paste zurückgeblieben war und dies in Form von Wismutkrystallen, schließlich, daß die Krypten selbst weniger Bakterien enthielten und ihr Epithel mehr normal aussieht.

Diskussion.

Hryniewiecki hebt hervor, daß die Wirkung des Wismut in diesen Fällen eine mehr mechanische als antiseptische ist und führt die Methode von Gersuny (Wien) an, welche in der Einspritzung der Lugolschen Lösung oder von Jod besteht.

Aus den Sitzungen der medizinischen Sektion des Vereines der Freunde der Wissenschaften in Posen.

Mieczkowski demonstriert einen haselnußgroßen **Speichelstein,** welcher von der sublingualen Drüse herstammte, mit seinem oberen Teil die

Digitized by Google
Original from UNIVERSITY OF CALIFORNIA
Generated on 2019-10-24 13:36 GMT / http://hdl.handle.net/2027/uc1.b3252761
Public Domain in the United States, Google-digitized / http://www.hathitrust.org/access_use#pd-us-google

Schleimhaut des Mundhöhlenbodens vor dem Arcus palatoglossus neben dem Unterkiefer perforierte und mit der Pinzette leicht entfernt wurde.

Nowakowski stellt einen Fall von **Sialolithiasis** mit **zwei Parotiscysten** und **Dilatation der Hautvenen** bis zu den Augen vor.

Die 12jährige Pat. mit der wahrscheinlich seit der Geburt bestehenden Venendilatation klagte über keine Schmerzen, wohl aber über eine seit drei Jahren bestehende, im letzten Halbjahr bedeutend zunehmende Schwellung der linken Wange. Mittelst Röntgenogramm konnte die Lage der Steine genau bestimmt und die Entfernung der kleinsten, nicht durchfühlbaren Steinchen ermöglicht werden. Nach der Extraktion eines großen Steines verschwand die Schwellung in der oberen Hälfte der Wange. Die Entfernung der anderen zusammengelagerten Steine in einer zweiten Sitzung bewirkt keine weitere Abnahme der Schwellung. Eine Cyste verkleinerte sich von selbst. Redner will noch einige Zeit abwarten, um dann die andere Cyste, welche die Entstellung der Wange bewirkt, zu entfernen.

Karwowski stellt eine Frau vor, die von einem Epitheliom der Nase mit Hilfe der Röntgenstrahlen radikal geheilt worden ist. An der Stelle der Wunde findet sich jetzt eine gerade, glatte Narbe.

Aus den Sitzungen der Lemberger ärztlichen Gesellschaft.

Orzechowski demonstriert einen Fall von **Tumor in der Brocaschen Windung.**

Seit einem Jahr langsam zunehmende Schwäche der rechten Hand und Erschwerung der Sprache. Kein Schwindel, kein Erbrechen, nur manchmal Schmerzen in der Schläfengegend. Pat. kann die vorgezeigten Gegenstände nicht benennen, kennt jedoch ihren Gebrauch, verfügt über eine gewisse Anzahl von Worten, die er gut ausspricht. Zahlen nennt er nur bis 20, von Farben nennt er nur die weiße. Das Gebet kann er nicht sprechen. Vorgesprochenes wiederholt er mit Paraphasia literalis. Auf Diktat schreibt er manche Buchstaben gut, andere schwer, mehrsilbige Worte kann er nicht nachschreiben, spontanes Schreiben nicht möglich. Ataxie. Versteht das Gehörte. Dabei ist Pat. guter Laune und kränkt sich nicht über sein Leiden. Empfindlichkeit bei Druck auf einer kleinen Stelle oberhalb der linken Schläfe. Röntgen und Wassermann negativ. Im Affekt spricht Pat. besser. Nach einem Monat Zustand schlechter. Orzechowski diagnostiziert: Corticale Aphasie (Déjérine) mit der Lokalisierung in der Brocaschen Windung.

Diskussion.

Hornowski erinnert an die Untersuchungen von Marie, nach welchem die motorische Aphasie der Ausdruck anatomischer Veränderungen nicht der Brocaschen Windung ist, sondern der subcorticalen Windungen unter den Gyri angularis und supramarginalis und fragt nach dem gegenwärtigen Wert dieser Ansicht.

Feuerstein kann den Fall nicht als reine motorische Aphasie anerkennen. Ein Aphasiker ist gegen seine Sprachstörung nicht gleichgültig wie der vorgestellte Patient, der überdies über einen gewissen Wortvorrat verfügt, und schreibt auch verhältnismäßig gut, bis er plötzlich sich unterbricht, die Feder wegwirft und sagt: „Ich kann nicht!“

Orzechowski: Die Euphorie ist in diesem Falle schwer zu erklären, wahrscheinlich liegt die Ursache in allgemeinen und in Rindenveränderungen.

Digitized by Google
Original from UNIVERSITY OF CALIFORNIA
Generated on 2019-10-24 13:36 GMT / http://hdl.handle.net/2027/uc1.b3252761
Public Domain in the United States, Google-digitized / http://www.hathitrust.org/access_use#pd-us-google

Berlstein stellt vor:

1. einen Kranken mit linkseitigem **Acusticustumor.** Die 35jährige Patientin erkrankte vor einem Jahr an Ohrensausen, besonders rechts; später trat tägliches Erbrechen hinzu. Seit 2 Monaten Blindheit. Gegenwärtig findet man periphere Lähmung des linken Facialis. Pupillen reagieren nicht auf Licht, auf Akkommodation reagiert nur die rechte Pupille, die linke nicht. Areflexia der linken Cornea, Lagophthalmus atrophia nervorum opticorum post neuritidem oculi utriusque. Weber nach rechts. Rinne rechts positiv, links unbestimmbar. Schwabach rechts verkürzt, links unbestimmbar. Konversationssprache rechts 5 *m*, Flüstersprache 3 *m*, links Sprache und Stimmgabel nicht gehört. Spontaner Nystagmus beiderseits, nach rechts von rotatorischem, nach links von horizontalem Charakter. Kalte Einspritzung links ruft keinen Nystagmus nach rechts hervor. Fallrichtung unabhängig vom kalorischen Reiz. Nach Durchspülung des rechten Ohres tritt erst Deviation conjugée nach rechts von 2 Minuten Dauer, dann horizontaler Nystagmus nach links auf. Während der Deviation und des folgenden Nystagmus verschwindet der spontane Nystagmus nach rechts. Nach 10 Rechtsdrehungen horizontaler Nystagmus nach links auf 5 Sekunden, nach 10 Linksdrehungen horizontaler Nystagmus nach rechts auf 17 Sekunden. Gang unsicher, mit ausgespreizten Füßen. Dieser Symptomenkomplex spricht für Acusticustumor.

2. Er bespricht einen Fall von **Polyneuritis cerebralis menieriformis** (Frankl-Hochwart), in welchem nach Salvarsan Affektion des Facialis, des Trigeminus und des Vestibularis aufgetreten ist. Pat., 36 Jahre alt, sechs Wochen nach einer Salvarsaninjektion plötzlich Schwindel und Klingen in den Ohren, einige Tage später Verziehung der linken Gesichtshälfte. Untersuchung: Periphere Lähmung sämtlicher Facialisäste, Hypalgesie des Trigeminus und Ausfall der kalorischen und der Drehungsreaktion des Vestibularis links bei erhaltener Funktion des Cochlearis. Anführung ähnlicher Fälle aus der Literatur.

Lukasiewicz stellt vor:

a) einen Fall von **Primäraffekt an der Unterlippe,** entstanden durch Infektion mittelst einer Zigarre, an der zuvor ein infizierter Kamerad geraucht batte. Nach je zwei Einspritzungen von Salvarsan und Sublimat Besserung;

b) einen 20jährigen Pat. mit **Sklerom des harten und des weichen Gaumens.** Die Krankheit dauert bereits seit 6 Jahren. Die Diagnose wurde durch die histologische Untersuchung bestätigt. Die Behandlung mit X-Strahlen wurde eingeleitet.

Berlstein stellt einen Fall mit **doppelseitiger, vollständiger Acusticusaffektion nach Salvarsan** vor.

Pat. 25 Jahre alt. Einen Monat nach Salvarsaninjektion plötzlich Rauschen in den Ohren, starker Schwindel, Erbrechen, unsicherer Gang. Romberg sehr stark. Fallen nach rückwärts, später Taubheit für alle Töne und für die Sprache. Unerregbarkeit des Vestibularis. Kathodennystagmus schon bei 2 MA. Ausfall der Bewegungsreaktion. Diese Affektion ist nur auf Salvarsan und nicht auf die Lues zu beziehen, bei welcher Erkrankung des Hörnerven nur selten in so frühem Stadium auftritt und dann meist hauptsächlich auf den Cochlearis beschränkt ist.

Digitized by Google
Original from UNIVERSITY OF CALIFORNIA
Generated on 2019-10-24 13:36 GMT / http://hdl.handle.net/2027/uc1.b3252761
Public Domain in the United States, Google-digitized / http://www.hathitrust.org/access_use#pd-us-google

Diskussion.

Zalewski: So widersprechend auch die Resultate der Tierversuche sind, so scheint doch die klinische Erfahrung für den destruierenden Einfluß dieses Mittels auf den Hörnerven zu sprechen. Zalewski erinnert an einige Fälle von Erkrankungen des Gehörorganes, in welchen nach 606 Verschlimmerung eingetreten ist, unter anderem einen Pat. mit Otosklerose, der gegen ärztlichen Rat sich Salvarsan injizieren ließ, worauf seine Beschwerden eine bedeutende Steigerung erfuhren.

Feuerstein demonstriert einen Pat. mit der Wahrscheinlichkeitsdiagnose eines im hinteren Teil des Wurmes lokalisierten **Kleinhirntumors.**

Der 60jährige Pat. hat vor Jahren wiederholt Kopftraumen erlitten. In der letzten Zeit erfuhr er immer heftigere Kopfschmerzen. Seit einigen Tagen unsicherer Gang. Für Lues keine Anhaltspunkte. Mit gekreuzten Händen kann Pat. sich nur schwer vom Sessel erheben. Gang mit gespreizten Beinen, schwankend, von einem auf den anderen Fuß. Kein Romberg, Stauungspapille. Einige von Babinski für Kleinhirnprozesse angegebene Symptome werden an dem Kranken demonstriert und die Bárányschen Symptome werden besprochen. Bei Reizung des linken Labyrinths typisches Fallen nach links, bei Reizung des rechten Labyrinths Fallen nach vorn. In psychischer Beziehung besteht Stumpfsinn und Gleichgültigkeit.

Schrötter (Wien) a. G.: Über Verbreitung und Bekämpfung des Skleroms **(Scleroma respiratorium).**

Redner gibt auf Grund eigener kartographischer Daten einen Überblick über den gegenwärtigen Stand und über die Verbreitung der Krankheit, bespricht kurz die Statistik, den klinischen Verlauf und die Behandlungsmethoden derselben und erörtert die verschiedenen Mittel und Wege, welche zur Aufklärung der bis nun noch dunklen Pathogenese führen können. Vor allem muß die Untersuchung über das erkrankte Individuum hinaus sich erstrecken, auf die Lebensbedingungen, die Wohnungsverhältnisse, die Umgebung. Insbesondere soll bei Wohnungswechsel der Pat. ihr Einfluß auf die Nachbarschaft, speziell in bakteriologischer Beziehung, untersucht werden. Die Infektion geschieht wahrscheinlich auf dem Luftwege durch Einatmung und durch wiederholten Kontakt mit infiziertem Material, wahrscheinlich unter Mitwirkung anderer, den Boden vorbereitender Bakterien. Bei experimentellen Impfungen auf anthropoide Affen muß der chronische Verlauf der Infektion, die Möglichkeit der Symbiose verschiedener Bakterien wie auch der mechanische, irritierende Einfluß des Staubes der Luft berücksichtigt, weiters die Möglichkeit des Überganges zwischen den verschiedenen Formen von Kapselbakterien untersucht werden. Eine besondere Aufmerksamkeit in klinischer und bakteriologischer Beziehung sollte der Ozaena gewidmet werden, die oft dem skleromatösen Prozeß vorangeht. Schrötter plädiert für die Errichtung einer Zentralstelle in Lemberg und für die Berufung einer internationalen Konferenz der beteiligten Länder behufs Evidenzhaltung der Kranken, der Untersuchung ihres Einflusses auf die Umgebung, der Bodenbeschaffenheit, der Wohnungsverhältnisse usw. Der Erdboden, die Wände, der Staub, das Getreide usw. der infizierten Wohnungen und Gegenden sollen in bakteriologischer Beziehung untersucht werden. Ferner sind Untersuchungen darüber auszuführen, wie lange Sklerombacillen in feuchten und in trockenen Medien und auf mit Nasensekret verunreinigten Gegenständen lebensfähig bleiben und ob nicht im Nasensekret gesunder, aus

Digitized by Google
Original from UNIVERSITY OF CALIFORNIA
Generated on 2019-10-24 13:36 GMT / http://hdl.handle.net/2027/uc1.b3252761
Public Domain in the United States, Google-digitized / http://www.hathitrust.org/access_use#pd-us-google

infizierten Gegenden stammender Personen oft Bakterien von Friedländerschem Typus gefunden werden.

Diskussion.

Jurasz hebt die Schwierigkeiten hervor, auf die er bis jetzt in seinen auf die Bekämpfung der Krankheit gerichteten Bemühungen gestoßen ist und bespricht die Aufgaben, die sich eine Zentralstation in Lemberg zu stellen hätte. Im Lemberger laryngologischen Ambulatorium sind in den letzten $3^1/_2$ Jahren 200 Skleromfälle beobachtet worden, während im Krakauer Ambulatorium in 15 Jahren 250 Fälle zur Beobachtung gelangt sind, ein Beweis für die viel größere Häufigkeit dieser Krankheit im östlichen Teil des Landes.

Fels weist darauf hin, daß auch andere Infektionskrankheiten, wie Flecktyphus und Trachom, hier besonders unter der ärmlichen Bevölkerung sehr häufig sind und betont die Notwendigkeit einer Verbesserung der hygienischen Verhältnisse des Landes überhaupt.

Reinhold hat viele Fälle von Sklerom auch in der wohlhabenden Klasse angetroffen und besonders häufig in gewissen Gegenden Galiziens, was für eine Übertragung der Krankheit durch Berührung spricht. Es ist möglich, daß auch die Heredität in der Epidemiologie dieser Krankheit eine Rolle spielt und es ist nicht ausgeschlossen, daß gewisse Fälle von Ozaena ein Vorstadium des Skleroms bilden.

Kučera weist auf gewisse Unterschiede zwischen den Sklerombacillen und dem Friedländerschen Pneumobacillus hin, wie sie die von Feuerstein in seinem Laboratorium ausgeführten Untersuchungen ergaben.

Pisek regt den Gedanken an, Broschüren über Sklerom herauszugeben und unter den Ärzten zu versenden.

Der Vorsitzende Skolkowski legt folgende Resolution des Komitees zur Bekämpfung des Skleroms vor:

1. Die ärztliche Gesellschaft erachtet es als Pflicht, mit Rücksicht auf die starke Verbreitung des Skleroms in Galizien die entsprechenden Behörden auf die dringende Notwendigkeit der Errichtung einer mit allen erforderlichen wissenschaftlichen Einrichtungen und Apparaten versehenenen Zentralstation zur Untersuchung und Bekämpfung dieser die slawische Bevölkerung der Kronländer und Ungarn bedrohenden Krankheit aufmerksam zu machen.

2. Sklerom ist in die Reihe jener Krankheiten aufzunehmen, welche der Sanitätsbehörde angezeigt werden müssen.

3. Es wäre erwünscht, daß die von dieser Krankheit heimgesuchten Staaten (Österreich-Ungarn, Rußland, Preußen, Italien) eine internationale Konferenz in der Angelegenheit von Sklerom einberufen, um auf eine Reihe von mit derselben verbundenen Fragen zu antworten, ähnlich wie bei Tuberkulose und Lupus.

Rothfeld bespricht und erklärt die oben mitgeteilten Resultate seiner Untersuchungen über den **Einfluß des Alkohols auf die Reaktionen des Vestibularapparates.**

Durch das Aufhören der senkrechten Divergenz der Bulbi entfällt der hemmende Einfluß für den horizontalen Nystagmus, der nun als der bei Kaninchen prävalierende zum Vorschein kommt. Andere Symptome, wie das Verschwinden der raschen Komponente erst für den senkrechten, dann für den horizontalen Nystagmus und schließlich das Ausfallen der Bewegungen der

Digitized by Google
Original from UNIVERSITY OF CALIFORNIA
Generated on 2019-10-24 13:36 GMT / http://hdl.handle.net/2027/uc1.b3252761
Public Domain in the United States, Google-digitized / http://www.hathitrust.org/access_use#pd-us-google

Bulbi nach 10 Umdrehungen werden mit der Wirkung des Alkohols auf das in der Brücke lokalisierte Blickzentrum erklärt. Das Fehlen mancher Bewegungsreaktionen bei chronischer Alkoholintoxikation wird auf histologische Veränderungen in den Purkinjeschen Fasern, auf Degeneration der Nervenfasern im Cerebellum zurückgeführt.

Diskussion.

Berlstein hatte wiederholt Gelegenheit, bei Menschen mit chronischer und akuter Alkoholvergiftung Versuche anzustellen, ohne Veränderungen in der Funktion des Vestibularapparates zu finden. Er warnt daher vor Übertragung von bei Tieren gewonnenen experimentellen Resultaten auf die menschliche Pathologie.

Beck: Da nach Abtragung der Kleinhirnhemisphären die Alkoholwirkung weiter besteht, ist die Möglichkeit nicht ausgeschlossen, daß der Alkohol auf einen anderen Teil des Reflexbogens einwirke, also vielleicht auf das Labyrinth selbst. Vielleicht könnte zur Aufklärung dieser Frage die Methode von Balom beitragen, welche auf der Einwirkung verschiedener Lösungen auf das bloßgelegte Gehirn beruht.

Rothfeld hatte in der letzten Zeit Gelegenheit, zusammen mit Bárány etwa 20 akute Alkoholiker und 30 Delirierende zu untersuchen, wobei sich in den meisten Fällen bei raschen Bewegungen spontaner Nystagmus einstellte. Auch bei den Versuchen Báránys an alkoholisierten Studenten konnte immer nach Kopfbewegung spontaner Nystagmus beobachtet werden.

Berlstein widerspricht den Angaben Rothfelds über die Resultate der Bárányschen Untersuchungen an Studenten und führt die betreffende Publikation Báránys in Lewandowskis Handbuch für Neurologie zum Beweis dafür an, daß Bárány in diesen seinen Versuchen Spontannystagmus nicht gefunden hat. In bezug auf seine Bemerkung, daß die Resultate beim Versuch an Kaninchen nicht auf Menschen übertragen werden können, beruft sich Berlstein auf den in seiner „Vorläufigen Mitteilung" von Rothfeld selbst erwähnten spontanen Nystagmus, den er (Berlstein) in seinen Beobachtungen beim Menschen nicht gefunden hat.

Rothfeld erwidert, daß er in seinem Vortrage deutlich betonte, daß der Nystagmus während der Alkoholvergiftung durch Kopfbewegung des Tieres hervorgerufen werde. Er hält seine Behauptung aufrecht, daß man auch beim Menschen neben Nystagmus nach Kopfbewegungen auch Spontannystagmus zu sehen bekommt.

Jurasz stellt einen Fall mit **Xerostomia,** der auch **Aptyalismus** genannten, im Jahre 1868 zuerst von englischen Autoren beschriebenen Krankheit vor, die sich durch Trockenheit der Mundhöhle auszeichnet. In der Folge klagen solche Pat. über Aufgeregtheit, Schlaflosigkeit, Appetitmangel. Als Ursache werden Funktionsstörungen des Sympathicus und der Chorda tympani oder anatomische Veränderungen der Schleimdrüsen, von anderen Fehlen der Zähne angenommen. Zur Behandlung werden empfohlen: Jodkalium, Hydrargyrum, Pilocarpin.

Diskussion.

Pisek hat diese Krankheit bei einem 50jährigen Pat. in der Rekonvaleszenz nach Typhus abdom. beobachtet. Er empfahl dem Pat., einige Male täglich zu kauen, und seit dieser Zeit begann die Krankheit sich zu bessern.

Generated on 2019-10-24 13:36 GMT / http://hdl.handle.net/2027/uc1.b3252761
Public Domain in the United States, Google-digitized / http://www.hathitrust.org/access_use#pd-us-google
Digitized by Google
Original from UNIVERSITY OF CALIFORNIA

Pisek warnt vor der Anwendung von Pilocarpin, da er schon nach kleinen Dosen dieses Mittels schwere Vergiftungserscheinungen auftreten sah.

Nowicki demonstriert **anatomische Präparate** von 3 Fällen von **Sklerom der Luftwege,** die im jugendlichen Alter eines plötzlichen Todes verschieden sind.

Der eine Fall betraf einen 24jährigen, bei der Arbeit plötzlich verstorbenen Arbeiter mit typischen Veränderungen in der Nase, im Kehlkopf und hauptsächlich in der Trachea.

Der zweite betraf einen 38jährigen Arbeiter, der nach Lemberg gekommen war, um sich hier wegen seines Leidens behandeln zu lassen und in seiner Wohnung tot aufgefunden wurde. Hier fand sich bei der Obduktion ein von der hinteren Wand, entsprechend dem unteren Rand des Schild- und Ringknorpels ausgehender, walnußgroßer, breit aufsitzender Tumor von glatter Oberfläche und knorpelharter Konsistenz, welcher die Trachea bedeutend einengte. Daneben anderweitige skleromatöse Veränderungen im Larynx und in der Trachea.

Der dritte Fall betraf einen 23jährigen Arbeiter, der ebenfalls plötzlich während der Arbeit bei dem Bau eines Hauses gestorben ist und bei dem neben Veränderungen in der Nase und unbedeutenden Infiltrationen an der Epiglottis eine ausgedehnte Affektion des unteren Teiles des Larynx, der Trachea und eine bedeutende Stenosierung des rechten Hauptbronchus gefunden wurden. In allen diesen Fällen hat die bakteriologische und die histologische Untersuchung Sklerom ergeben. Der Tod erfolgte an Erstickung, trotzdem während des Lebens hochgradige stomatische Erscheinungen gefehlt hatten und die Pat. schwer arbeiten konnten. Als Todesursache ist mit Wahrscheinlichkeit ein Ödem an der verengten Stelle und eine plötzliche Verlegung derselben durch vertrocknetes Sekret anzunehmen.

Rydygier demonstriert einen in diagnostischer Beziehung schwierigen Fall von **Carcinoma laryngis** bei einem 79jährigen Pat., bei dem er die totale Exstirpation des Kehlkopfes vorgenommen hat. Die lange Dauer (drei Jahre) der subjektiven Beschwerden, der Schmerzen, der Heiserkeit, der Atemnot, der Mangel von Drüsenschwellung, das unsichere laryngoskopische Bild, zuletzt das Auftreten von Hämoptoë erregten den Verdacht an Larynxtuberkulose. Es wurde deshalb zuerst die Laryngofissur vorgenommen, wobei ein sich von rückwärts vordrängender kugeliger Tumor gefunden wurde, bei dessen mikroskopischer Untersuchung typisches, carcinomatöses Gewebe sich nachweisen ließ. Günstiger postoperativer Verlauf.

Rothfeld demonstriert einen Fall von **gekreuzter Hemiplegie mit Blicklähmung.**

14jähriger Knabe. Nach einem Kopftrauma kurzdauernder Verlust des Bewußtseins. Einige Tage später Lähmung des rechten Facialis. Rechtes Auge im linken Augenwinkel, Doppeltsehen, Gehör rechts herabgesetzt, beim Gehen Schwanken nach links. Untersuchung ergibt: Facialis- und Abducenslähmung rechts. Beim Blick geradeaus Unruhe der Bulbi, rotatorischer Nystagmus nach links, stärker am rechten als am linken Auge. Beim Blick nach rechts bleibt das rechte Auge unbeweglich, das linke bleibt 5 *mm* vom inneren Augenwinkel zurück. Blick nach links regelmäßig mit deutlichem rotatorisch-horizontalem Nystagmus nach links. Beim Blick nach oben geht das rechte Auge nach oben und innen, kein Nystagmus. Ähnlich beim Blick nach unten. Erster Trigeminusast rechts druckempfindlich. Auf dem Drehstuhl: Drehungen 10mal rechts,

Digitized by Google
Original from UNIVERSITY OF CALIFORNIA
Generated on 2019-10-24 13:36 GMT / http://hdl.handle.net/2027/uc1.b3252761
Public Domain in the United States, Google-digitized / http://www.hathitrust.org/access_use#pd-us-google

horizontaler und rotatorischer Nystagmus nach links. Während dieses Nystagmus kann Pat. das linke Auge extrem nach rechts wenden. 10mal links kein Nystagmus, die Bulbi sind nach links gewendet und Pat. kann sie nicht nach der anderen Seite wenden. Langsame Rückkehr in die ursprüngliche Lage. Kopf nach vorn: 10mal rechts rotatorischer Nystagmus nach links. Pat. kann nach rechts blicken. 10mal links kein Nystagmus. Die Augen können sich nur schwer nach rechts bewegen. Der kalorische Nystagmus zeigt ein ähnliches Verhalten. Gehör rechts bedeutend herabgesetzt. Augenhintergrund: partielle Opticusatrophie rechts. Die linke Körperhälfte paretisch und hypästhetisch. Romberg. Fallen meist nach links, manchmal nach vorn oder nach hinten. unabhängig von der Kopfstellung. Diagnose: Die rechtseitige Facialis- und Abducenslähmung und die Parese der linken Extremitäten weisen auf den Pons varoli als Sitz der Krankheit hin. Die Abnahme des Gehörs, die Gleichgewichtsstörungen, der spontane Nystagmus zeigen auf Störungen im Octavuskern. Die Unmöglichkeit, das linke Auge ganz nach rechts zu wenden, betrachtet Rothfeld als Blicklähmung, bedingt durch die Affektion des Zentrums für den Blick nach rechts. Dies wird bestätigt durch das Resultat der Funktionsprüfung des Vestibularapparates. Das Zentrum für den Blick nach rechts ist zugleich Zentrum für die rasche Komponente des Nystagmus nach rechts. Bei seiner Affektion kann daher kein Nystagmus nach rechts auftreten. Tatsächlich tritt bei 10 Drehungen nach links kein Nystagmus auf, wohl aber Linksstellung der Augen, das ist in der Richtung der langsamen Komponente. Nystagmus nach links ist erhalten. Bei Nystagmus nach links ist die langsame Komponente nach rechts gewendet, weshalb während der Dauer dieses Nystagmus Pat. das linke Auge nach rechts wenden kann, was nach Aufhören des Nystagmus nicht möglich ist. Wahrscheinlich handelt es sich um eine Spätapoplexie.

Jurasz stellt das Röntgenogramm eines **Fremdkörpers im Oesophagus** bei einem 8monatlichen Kinde vor, welches vor 2 Wochen eine scharfkantige Blechscheibe, die zum Einstecken des Dochtes einer Öllampe bestimmt ist, verschluckt hatte. Anfangs waren gar keine Erscheinungen vorhanden, erst vom dritten Tage an versagte das Kind die Nahrungsaufnahme. Das Röntgenogramm zeigt den Fremdkörper im oberen Teil des Oesophagus. Beim Versuch, den Körper im Oesophagus zu extrahieren, zeigte sich der Fremdkörper so fest eingekeilt, daß er ohne bedeutende Verletzung der Speiseröhre nicht entfernt werden konnte, so daß hier die Oesophagoskopie angezeigt erscheint.

Aus den Sitzungen der Krakauer ärztlichen Gesellschaft.

Ciechanowski zeigt ein Präparat von ungewöhnlich ausgebreiteten tuberkulösen Veränderungen der oberen Luftwege. Die ganze subchordale Gegend, die ganze Trachea und die Hauptbronchien stellen ein einziges, großes, tief in die Wände eingefressenes Geschwür mit teilweiser Nekrose der Knorpel dar. Der Ausgangspunkt war der Einbruch von an der Bifurkationsstelle befindlichen verkästen Lymphdrüsen. In den Lungen fanden sich frische, sekundär durch Aspiration entstandene tuberkulöse Veränderungen.

Aus den Sitzungen der Ärzte des Ambulatoriums der neurologisch-psychiatrischen Klinik in Krakau.

Landau und Nünberg stellen einen 55jährigen Alkoholiker vor, bei dem vor 3 Wochen Kopfschmerzen und Schwindel aufgetreten sind, wozu nach

Generated on 2019-10-24 13:37 GMT / http://hdl.handle.net/2027/uc1.b3252761
Public Domain in the United States, Google-digitized / http://www.hathitrust.org/access_use#pd-us-google
Digitized by Google
Original from UNIVERSITY OF CALIFORNIA

einer Woche erschwerte Sprache und Nichtverstehen des Gehörten hinzutrat. Die Untersuchung ergab: rechtseitige **Hemiparese mit Symptomen von sensorischer Aphasie, Ataxie und Agraphie.**

Diskussion.

Piltz neigt zur Annahme von Atheromatosis cerebri auf Grund chronischen Alkoholismus. Zahlreiche kleine Extravasate, auf der Basis von Gefäßveränderungen entstanden, können sämtliche Symptome erklären.

Godlewski vermutet hämorrhagische Meningitis.

Rogalski nimmt eine Thrombose der Art. fossae Sylvii als Ursache der Erscheinungen an.

Landau stellt einen Pat. mit doppelseitiger Mittelohrentzündung mit linkseitiger Facialislähmung neben Exophthalmus und Myosis links vor. Die Untersuchung ergab: vollkommene Entartungsreaktion des Facialis links, linke Pupille normal weit, rechte enger, nach Ansicht Landaus infolge Parese des rechten Sympathicus (M. dilatator pupillae). Auch der Exophthalmus links ist nur scheinbar, vorgetäuscht durch Lagophthalmus links und leichten Exophthalmus rechts, letzterer gleichfalls eine Folge der Schwäche des rechten Sympathicus. Landau diagnostiziert: **Facialislähmung links, Sympathicusparese rechts.**

Piltz stellt einen Pat. mit **hysterischer Aphasie** vor.

Der Kranke hört und versteht alles, kann jedoch die Gegenstände nicht benennen. Beim Versuch zu sprechen gestikuliert er heftig, macht den Mund übertrieben weit auf, runzelt die Stirn, stößt undeutlich artikulierte Laute aus. Er kann jedoch einzelne Buchstaben und selbst Silben richtig wiederholen. Gleichzeitig besteht eine psychische Steigerung der rechtseitigen Sehnenreflexe. Aus der Anamnese geht hervor, daß der Pat. schon lange zuvor an hysteroepileptischen Krämpfen, die bald als Tetanus, bald als reflektorische Apoplexie angenommen wurden, zu leiden pflegte, um derentwillen er zweimal in Wien trepaniert worden war. Nach der letzten Operation sei Schwindel und Verlust der Sprache aufgetreten. Es wurde psychische Behandlung, Wachsuggestion, Brom, Valerian und vorsichtige Hydrotherapie angewendet, worauf Heilung eintrat. Aber schon nach einigen Monaten erfolgte angeblich infolge einer Aufregung ein Rezidiv mit erneuertem Sprachverlust.

Landau demonstriert einen 40jährigen Pat., der im März 1911 Syphilis akquiriert hatte und mit Quecksilberinjektionen behandelt worden ist. Im Juli 1911 begannen Kopfschmerzen, Übelkeiten, Erbrechen, Schwindel, Ohrenrauschen und Schwerhörigkeit links aufzutreten. Untersuchung am 25. Oktober: Linke Schädelhälfte auf Druck und Perkussion empfindlich, linke Papille hyperämisch, Berührungs- und Schmerzempfindlichkeit im Gebiete des linken Trigeminus herabgesetzt. Parese des linken Facialis, Luft- und Knochenleitung am linken Ohr fehlend, kalorische Reaktion links fehlend, rechts erhalten. Gang unsicher mit Schwanken nach links. Romberg positiv, mit Neigung, nach links zu fallen. Wassermann schwach positiv. Nach 2monatlicher Behandlung mit Jod Besserung. Gehör besser. Kopfschmerzen und Üblichkeiten ganz verschwunden. Schwindel bedeutend geringer. Diagnose: **Meningitis basilaris luetica disseminata mit überwiegender Affektion des linken Acusticus.**

Landau demonstriert einen 40jährigen Pat., der im März 1911 Syphilis überstanden hatte und mit Jod und Hydrargyrum behandelt worden war. Am

Digitized by Google
Original from UNIVERSITY OF CALIFORNIA
Generated on 2019-10-24 13:37 GMT / http://hdl.handle.net/2027/uc1.b3252761
Public Domain in the United States, Google-digitized / http://www.hathitrust.org/access_use#pd-us-google

11. September Rezidiv, Injektion von 0·40 Salvarsan. 2 Monate später Schwindel und Verlust des Gehörs rechts. Pat. erwähnt, daß er noch vor Beginn der gegenwärtigen Krankheit an vorübergehendem Verlegtsein bald des rechten, bald des linken Ohres zu leiden pflegte. Untersuchung an der Nervenklinik ergab: Luft- und Knochenleitung rechts aufgehoben, kalorische Reaktion rechts fehlend, links erhalten, unsicherer, typisch cerebellarer Gang mit Schwanken bald nach rechts, bald nach links. Bei geschlossenen Augen Fallen nach rückwärts und nach rechts. Diagnose: **Hirnsyphilis, syphilitische Lähmung des rechten Acusticus.** Nach Jodbehandlung Besserung. Da die Affektion des Acusticus 2 Monate nach der Salvarsaninjektion aufgetreten ist, kann sie nicht als Symptom der giftigen Salvarsanwirkung angesehen werden, sondern als Syphilissymptom oder als Neurorezidiv im Sinne Wechselmanns.

Diskussion.

Blassberg meint, daß, da der Pat. noch vor der Infektion an zeitweiser Schwerhörigkeit gelitten hatte, der gegenwärtige Zustand des Ohres von der Syphilis unabhängig sein könnte und daher zur Kontrolle auf Wassermann untersucht werden sollte.

Landau: Wassermann kann hier nicht entscheiden. Selbst der negative Ausfall dieser Reaktion würde nichts gegen die syphilitische Natur des Leidens beweisen. Erstens hat Pat. unzweifelhaft Syphilis durchgemacht und dann bildet Syphilis hier den einzigen ätiologischen Faktor.

Rogalski demonstriert einen 14jährigen Pat., bei dem 8 Tage nach einem Sturz auf den Kopf verschiedene Beschwerden aufzutreten begannen: Tränenträufeln aus dem rechten Auge, Speichelfluß aus dem rechten Mundwinkel, Einschlafen von Gesicht, Zunge, Zähnen rechterseits, der Extremitäten links, Doppeltsehen, Geschmacksverlust auf der rechten Zungenhälfte, Sprachstörungen, Schwindel, Ohrenrauschen und Schwerhörigkeit rechts. Untersuchung: Beim Blick nach oben oder nach unten rotatorischer Nystagmus nach links, beim Blick nach rechts und links Nystagmus horizontalis nach derselben Richtung. Doppeltsehen bei jeder Augenstellung, Facialislähmung rechts, Lähmung des rechten motorischen Trigeminusastes. Herabsetzung der Berührungs- und Schmerzempfindlichkeit und Steigerung der Temperaturempfindung im Gebiete des rechten Trigeminus. Alteration des Geschmacks in den vorderen 2 Dritteln der rechten Zungenhälfte, Luft- und Knochenleitung für Schall rechts herabgesetzt, kalorische Reaktion rechts negativ, links erhalten. Abducens rechts paretisch, Gaumensegel rechts weniger beweglich, Gang unsicher, mit Schwanken bald nach rechts, bald nach links. Motilität und Sensibilität der linken Körperhälfte herabgesetzt. Alle diese Symptome verschwanden nach 5 Wochen mit Ausnahme einer leichten Parese des rechten Facialis und der linken unteren Extremität. Der Lähmungszustand von Abducens, Facialis, Trigeminus und Acusticus rechts und der linken Körperhälfte ergibt das Bild von **Hemiparesis alternans,** wahrscheinlich hier entstanden infolge eines kleinen subduralen, hämorrhagischen Herdes in der Gegend der rechten Brückenseite, welcher die Wurzeln der obgenannten Hirnnerven und der Pyramidenstränge vor ihrer Kreuzung konstruierte.

Landau demonstriert einen Fall mit einer **Neubildung im Kleinhirnbrückenwinkel.**

Anfangs Dezember 1911 Stirnkopfschmerzen und Klingen im rechten Ohr, später unsicherer Gang und immer heftigere Kopfschmerzen in Stirn- und

Generated on 2019-10-24 13:37 GMT / http://hdl.handle.net/2027/uc1.b3252761
Public Domain in the United States, Google-digitized / http://www.hathitrust.org/access_use#pd-us-google
Digitized by Google
Original from UNIVERSITY OF CALIFORNIA

Schläfengegend. Mitte März 1912 Hörstörung rechts, Sehstörung beiderseits, seit 6 Wochen Appetitmangel, Brechreiz und Erbrechen. Kein Schwindel. Untersuchung: Ödem beider Papillen, Blindheit links, schwache Lichtempfindung rechts, sensible Störungen im Gebiete des Trigeminus, periphere Facialislähmung, partielle Hörnervenlähmung, alles rechts. Keine Veränderung im äußeren und mittleren Ohr. Knochenleitung herabgesetzt, Rinne negativ (? Ref.), kalorische Reaktion negativ. Ataxie im Gebiete der rechten Extremitäten, schwankender Gang, Wassermann negativ, Pirquet positiv, Röntgenogramm negativ. Druck der Cerebrospinalflüssigkeit 43 *mm* Hg. Diagnose: **Tumor im Kleinhirnbrückenwinkel.** Mit Rücksicht auf die noch erhaltene Lichtempfindung rechts ist eine schleunige Operation angezeigt.

Nachbemerkung. Pat. wurde operiert und starb; die Autopsie bestätigte die Diagnose.

Jasienski stellt einen Patienten mit **Akromegalie, Hypophysistumor** vor.

Vor 8 Jahren begann bei dem 33jährigen Kranken die Krankheit mit Stimmungsänderung, Aufgeregtheit, Verdickung der Gesichtszüge, später auch der Extremitäten. Es traten auf: übermäßiges Wachsen, Fettablagerung, übelriechende Schweiße, Seltenerwerden der Haare, allgemeine Schwäche, Schlafsucht, Schwerfälligkeit, oft Kopfschmerzen, Kreuzschmerzen, Steigerung des Appetits und des Durstes. Untersuchung: Rechter Scheitelbeinhöcker auf Perkussion empfindlicher, Schilddrüse etwas vergrößert, schmerzhaftes Paket der Unterkieferdrüsen, doppelseitige, temporale Hemianopsie für alle Farben. Pirquet schwach positiv, Wassermann positiv. Röntgen zeigt die Gegenwart eines Tumors im Türkensattel. Pat. macht den Eindruck eines unförmlichen Riesen mit deformierten Gesichtszügen und sehr langen Händen. Die Nasenschleimhaut verdickt, mit Polypen besetzt. Die Haut verdickt, fett, schweißig, dunkel, mit zahlreichen Pigmentmalen oder kleinen, braunen Wärzchen besetzt. Die Haare kurz, schütter, fettig. Genitalien und ihre Behaarung ebenso wie die Behaarung in den Achselhöhlen unverändert, Finger keulenförmig. Pat. wurde operiert, starb am folgenden Tage. Die Sektion erwies die Gegenwart eines Hypophysentumors.

Borowiecki demonstriert einen Fall, wo die Diagnose zwischen **Tumor oder Abscessus cerebri** schwankte.

Bei dem 19jährigen Pat. begann die Krankheit vor einem Jahr im März 1911 mit Anfällen von Kopfschmerzen, besonders rechts, Übelkeiten und Erbrechen. Im August schwankender Gang, besonders nach rechts, im November allgemeine Krämpfe mit Bewußtlosigkeit und Schwindel. Seit Dezember Rauschen im rechten Ohr, seit Februar 1912 Schlingbeschwerden und Ohrenrauschen links. Untersuchung: Stauungspapille beiderseits, Parese des rechten Facialis, Senkung des rechten Oberlides, Erweiterung der linken Pupille, Beschränkung der Bewegungen des linken Auges nach innen, oben und unten, Aufhebung respektive Beschränkung der konjunktivalen und cornealen Reflexe, besonders rechts, der Rachen- und Gaumenreflexe, Taubheit beiderseits, ausgesprochener rechts, zerebellare Ataxie, Wassermann negativ, Pirquet positiv, Puls verlangsamt, Temperatur normal. Lumbalpunktion, Druck der Cerebrospinalflüssigkeit 22 *mm*. Chronisch-eitrige Mittelohrentzündung rechts, chronischer Mittelohrkatarrh links. Mit Rücksicht auf das Überwiegen der Symptome auf der rechten Seite ist der Sitz der Krankheit mit Wahrscheinlichkeit auf der rechten Seite, vielleicht mit Überschreitung der Mittellinie in der hinteren

Digitized by Google
Original from UNIVERSITY OF CALIFORNIA
Generated on 2019-10-24 13:37 GMT / http://hdl.handle.net/2027/uc1.b3252761
Public Domain in the United States, Google-digitized / http://www.hathitrust.org/access_use#pd-us-google

Schädelhöhle oder in der Vierhügelgegend anzunehmen. Gegen die Lokalisierung im Kleinhirnbrückenwinkel sprechen Symptome von Parese des linken Oculomotorius und Senkung des rechten Oberlides, für einen Absceß spricht die bestehende Ohreiterung. Mit Rücksicht auf die bedeutende Stauungspapille. die ausgesprochene zerebellare Ataxie, die Pulsverlangsamung und den Kopfschmerz ist eine Operation behufs Herabsetzung des intrakraniellen Druckes angezeigt und hätte man sich mit Rücksicht auf den unbestimmten Sitz der Krankheit vorläufig auf die Dekompression in der vermutlichen Nachbarschaft des Herdes, also im Gebiete der hinteren Schädelhöhle, in der Gegend des Kleinhirns auf der rechten Ssite zu beschränken.

Aus den Sitzungen des Kongresses der österreichischen Amtsärzte in Krakau.

In der ersten Sitzung sprach Jurasz über **Sklerom.** Der Vortragende gibt eine anatomische und klinische Schilderung der Krankheit, betont ihr immer häufigeres Auftreten in Galizien und ihre Verbreitung aus ihrem Hauptherd in den südöstlichen Provinzen Rußlands in immer weitere Gegenden. Mit Rücksicht auf die bedrohliche, wachsende Verbreitung der Krankheit weist Jurasz auf die Notwendigkeit hin, energische Maßregeln gegen dieselbe zu ergreifen, wie die behördliche Anzeige vorkommender Fälle, die Errichtung von Zentralstationen, die mit allen nötigen Mitteln zur Bekämpfung der Krankheit ausgestattet sein sollen, und die Einberufung alljährlicher internationaler Kongresse, die sich mit der Bekämpfung und Erforschung dieser Krankheit zu beschäftigen hätten.

Der nächste Kongreßtag begann mit der Demonstration einer ganzen Reihe von mit Sklerom behafteten Kranken durch Prof. Pieniazek.

Spira.

Oto-rhino-laryngologische Gesellschaft in Rumänien.

Sitzung vom 12. März 1913.

Vorsitzender: Prof. Felix.
Schriftführer: Dr. Mayersohn.

1. Eug. Felix stellt ein junges Mädchen mit **Atherom am rechten Naseneingang** vor.

Die Mutter der Pat. bemerkte an ihrer Tochter schon im 2. Lebensjahr an der inneren Fläche des rechten Nasenflügels eine kleine Geschwulst, die allmählich wuchs. Gegenwärtig sieht man an der Innenfläche des rechten Nasenflügels einen grauen, weichen, haselnußgroßen Tumor, welcher den rechten Naseneingang vollständig obstruiert; die Sonde, die leicht in die Nase einführbar ist, zeigt deutlich, daß die Insertion des Tumors an dem Nasenflügel haftet. Außer Atembehinderung rechts kein anderes subjektives Symptom. Vortragender will das Atherom samt dessen Umhülle entfernen, um ein Rezidiv zu verhüten. Obiger Fall ist sehr selten; in der Literatur ist kein ähnlicher Fall verzeichnet, bloß der Gerbersche Atlas zeigt in einer Abbildung Atherom an der äußeren Fläche der Nase.

2. Eug. Felix zeigt einen **Rhinolithen,** den er bei einem jungen Manne entfernt hat.

Pat. soll in seinem fünften Lebensjahr ein Stückchen Wachs in seine Nase eingeführt haben. Seit dieser Zeit ist dieser Nasengang fast vollständig

Generated on 2019-10-24 13:37 GMT / http://hdl.handle.net/2027/uc1.b3252761
Public Domain in the United States, Google-digitized / http://www.hathitrust.org/access_use#pd-us-google
Digitized by Google
Original from UNIVERSITY OF CALIFORNIA

verstopft, selten Nasenbluten und seit 3 Monaten eitriger Ausfluß, fürchterliche Kopfschmerzen, Abmagerung und Appetitlosigkeit wahrgenommen. Bei der Untersuchung sieht man am Boden des rechten unteren Nasenganges in der Nähe der unteren Muschel und etwas von derselben bedeckt eine schwärzliche, mittelst der Sonde hart anzutastende Masse. Mit großer Mühe wurde der Fremdkörper, der eine schwammförmige, graue, rhomboide Form mit $3 \times 2 \times 1$ *cm* Dimensionen hat, unter Lokalanästhesie entfernt. Die Größe mag vor der Extraktion größer gewesen sein, da bei dem Verfahren durch Zangengriff der Rhinolith abgeplattet wurde. 8 Tage nach der Entfernung sind außer einer atrophischen Stelle der unteren Muschel, welche durch langjährige Kompression des Fremdkörpers entstanden war, alle anderen Symptome verschwunden. Fälle von Rhinolithen sind nicht häufig.

Mayersohn extrahierte vor 5 Jahren in einem einzigen Falle einen Rhinolithen von einem 16jährigen jungen Manne, der im Alter von 4 Jahren sich einen Kirschenkern in die Nase eingeführt hat. Der Fremdkörper mußte wegen seiner Größe zerstückelt werden; dennoch blieb ein Teil desselben zurück, welchen dann Dr. Neumann, nachdem er denselben mit Gaze umhüllte, um ihn leichter fassen zu können, entfernt hat.

3. Costiniu berichtet über einen **vorgetäuschten Fall von Morbus Menière.**

Es handelte sich um einen jungen Rechtsanwalt, der im besten Wohlbehagen, mitten unter einer Verteidigung am Gerichtshofe von heftigem, einseitigem Ohrensausen, Schwindel und von vollständiger Bewußtlosigkeit befallen wurde. Als Pat. zum Bewußtsein kam, war das Gehör vermindert. Dieser Anfall wiederholte sich in ähnlichen Verhältnissen nach 2 Tagen. Pat. wurde mit der Diagnose Morbus Menière an Vortragenden gewiesen. Bei der Untersuchung findet Vortragender ein ganz kleines, dem Trommelfell anhaftendes Cerumenstückchen, welches entfernt wurde. Pat. fühlt sich seit dieser Zeit — 11 Tage — wohl.

4. Stabsarzt Constantinescu berichtet über einen Soldaten, der mit **suborbitaler Fistel** behaftet war; die eingeführte Sonde mündet in den Sinus frontalis. Der Sinus wurde nach Laurans eröffnet, nur aus ästhetischen Gründen wurde der äußere Bogenrand der Orbita nicht abgetragen. Patient kehrte mit Rezidiv zurück, wobei der Bogenrand der Orbita cariös befunden und deshalb abgetragen wurde; danach vollständige Heilung.

5. Stabsarzt Constantinescu berichtet über einen Fall von **Pansinusitis.**

Ein Sergeant wurde ins Garnisonsspital wegen retrobulbärer Phlegmone aufgenommen. Augenprotrusion, das betreffende Lid bedeckt das Auge nicht; nach bogenförmiger Schnittanlage im medialen Augenwinkel wurden nekrotische Ethmoidzellen entfernt; da auch Eiter aus Stirn- und Kieferhöhle sich entleerte, wurden auch diese nach Sebileau eröffnet. Heilung der Sinuserkrankungen und spätere Blepharoplastik.

6. Neumann berichtet über eine Dame, die schon zweimal wegen **Sinusitis der Kieferhöhle** in Wien operiert wurde; nachher auch Eröffnung der beiderseitigen Siebbeinzellen.

6 Monate nach den Eingriffen kehrte Pat. nach Wien zurück; aus den freigelegten Sinusräumen fließt immer Eiter, sie zeigen gar keine Tendenz zur Heilung.

Costiniu.

Digitized by Google
Original from UNIVERSITY OF CALIFORNIA
Generated on 2019-10-24 13:37 GMT / http://hdl.handle.net/2027/uc1.b3252761
Public Domain in the United States, Google-digitized / http://www.hathitrust.org/access_use#pd-us-google

Medizinische Gesellschaft in St. Louis.

Oto-laryngologische Sektion.

26. März 1913.

Berichterstatter: Dr. C. Armin Gundelach.

Übersetzt von Dr. Viktor Frühwald.

Otitischer Hirnabsceß bei einem 19jährigen Mädchen, berichtet von Dr. W. E. Sauer, ohne daß er klinische Symptome für die Mitbeteiligung des Warzenfortsatzes hätte finden können.

Otitis media. Einen Monat lang dauernde Sekretion nach der Paracentese. 10 Tage nach dem Aufhören dieser Sekretion plötzlicher Temperaturanstieg auf 101° F, Schmerzen über dem linken Auge und Erbrechen, das 10 Tage anhielt. Die Untersuchung des Ohres zeigte eine Perforationsöffnung des Trommelfells im oberen hinteren Quadranten, mit einem Wall von Granulationen. Keine Senkung der oberen Gehörgangswand, keine Schwellung oder Schmerzhaftigkeit über dem Proc. mast. Kernigs Symptom vorhanden. Operation: Man fand den Warzenfortsatz voll Eiter, die Dura der mittleren Schädelgrube und Sinus liegen frei. Es wurden keine Anzeichen von intrakraniellen Komplikationen gefunden. Besserung für eine Woche. Am achten Tage nach der Operation fiel der Puls auf 60, Augenhintergrund ein wenig injiziert, am zehnten Tage 2 *cm* tiefe Incision des Schläfelappens. Es findet sich eine Absceßhöhle, aus der sich 2 Eßlöffel Eiter entleeren. Pat. geheilt.

Ein Fall von intraocularer Drucksteigerung bei Glaukom, gebessert durch Injektion in das Meckelsche Ganglion.

Dr. H. Edward Miller berichtet über eine 55jährige Frau, die angab, daß sie vor 10 Jahren beobachtete, wie ihr rechtes Auge allmählich erblindete und daß sich die Sehschärfe am linken Auge verschlechterte. Derzeit ist sie auf dem rechten Auge total blind. Sie hat eine schwere Pansinuitis mit starken Kopfschmerzen. Das linke Auge zeigt fortschreitende Abnahme der Sehschärfe. Nach Applikation von Cocain gegen die Foramina spheno-palatina zeigt das Schiotzsche Tonometer einen Fall des intraocularen Druckes von 60 auf 55 *mm* am rechten Auge und von 51 auf 37 *mm* am linken Auge 45 Minuten nach Anwendung des Mittels. Myotica und Nasenbehandlung durch einige Tage setzten den Druck auf 32 *mm* am rechten und 26 *mm* am linken Auge herab. Vier Monate nach dieser Behandlung kam die Patientin mit viel schlechterer Sehschärfe wieder. Der intraoculäre Druck war höher denn jemals während der ganzen Beobachtung und betrug auf jedem Auge 70 *mm*. Die Schleimhaut der Nase war geschwollen, aber es bestanden keine Anzeichen einer Nebenhöhlenerkrankung. Es wurden daher 5 Injektionen einer 5% alkoholischen Phenollösung in das Ganglion spheno-palatinum versucht, die folgendes Resultat hatten: Innerhalb 24 Stunden betrug der Fall des Tonometers durchschnittlich $17^1/_2$ *mm*. Der geringste Fall war 7 *mm*, der höchste 28 *mm*.

Dr. W. H. Luedde, welcher gemeinsam mit Dr. Miller diese Pat. beobachtete, ist der Ansicht, daß dieser Fall deutlich die Beziehungen zwischen Nasenerkrankungen und intraocularer Spannung beweist. Das wurde aber schon vor 20 Jahren von Berger bemerkt, welcher nebenbei sagte, daß von der Nasenhöhle aus nicht nur ein schmerzhafter Glaukomanfall hervorgerufen werden könne, sondern daß die Anwendung von Cocain daselbst Erleichterung verschaffen kann. Die Erklärung dafür stützt sich nach Berger auf die Mög-

Digitized by Google
Original from UNIVERSITY OF CALIFORNIA
Generated on 2019-10-24 13:37 GMT / http://hdl.handle.net/2027/uc1.b3252761
Public Domain in the United States, Google-digitized / http://www.hathitrust.org/access_use#pd-us-google

lichkeit einer Reflexübertragung durch vielfache Verästelungen des fünften Hirnnerven. Daß intraoculäre Drucksteigerung durch Reizung des oberen Zervikalganglions, dessen Fasern den fünften Nerven begleiten, hervorgerufen werden kann, wurde von Lodato bewiesen. Es besteht auch eine commissurale Verbindung zwischen beiden Seiten. Die sofortige Steigerung des intraocularen Druckes durch die Alkoholinjektion war wahrscheinlich bedingt durch die Reizung des oberen zervikalen Ganglions, während man die mehr beständige und vollständige Nervenhemmung dagegen für die Ursache des Falles der intraoculären Spannung halten sollte. Durch die commissurale Verbindung ist ein beiderseitiger Fall oder Anstieg der intraoculären Spannung, bei bloß einseitiger Injektion in das Ganglion, möglich. Dr. Luedde erinnert an die Tatsache, daß die kurzen ciliaren Nerven, welche in der Chorioidea und im Ciliarkörper verteilt sind, von hinten in den Augapfel eintreten und von dem ciliaren Ganglion kommen, welches eine Wurzel von dem Meckelschen Ganglion erhält. Schmerzempfindungen verlaufen in diesen Nerven und können im Meckelschen Ganglion gehemmt werden. Schmerz, welcher, wie bei der akuten Iritis, durch die langen ciliaren Nerven vermittelt wird, kann nicht durch eine Injektion in das Ganglion aufgehoben werden, da diese Nerven direkt in die erste Teilung des fünften Nerven eintreten.

Dr. Sluder berichtet, daß die bisweilen außerordentlich starken Schmerzen, welche nach der Alkoholinjektion in das Ganglion auftreten und manchesmal bis zu 2 Wochen anhalten, ihn veranlaßt haben, eine 5% alkoholische Phenollösung zu verwenden. Gleichfalls berichtete er den Befund von Dr. Otto May, welcher im British Medical Journal vom 31. August 1912 erschien, folgendermaßen: Alkohol, injiziert in das Ganglion Gasseri, ebenso wie in den Hauptstamm des fünften Nerven nach Freilegung desselben, bedingt bei Katzen fast gar keine Zerstörung der multipolaren Zellen. Wird Alkohol in die Umgebung des Nervenstammes injiziert, so wirkt er destruktiv für die Nervenfasern, aber zerstört sie nicht vollständig, wenn er nicht direkt in den Nerven hineingebracht wird.

Dr. Bliss bemerkt, daß für die typische spheno-palatine Neuralgie keine wirklich anatomische Begründung gefunden werden konnte, die die Schmerzen, welche in Nacken, Schulter, Arm, Vorderarm und bisweilen in die Hand ausstrahlen, erklären könnte, und meint, daß es noch viel Überlegung und große Arbeit erfordern wird, bis man zu einem definitiven Schluß gekommen sein wird.

Dr. J. Ellis Jennings demonstriert ein neues **Instrument zur Tonsillektomie,** welches bestimmt ist, die Tonsille in der Kapsel auszuschälen nach der Sluderschen Methode. Es ist ähnlich wie das französische Instrument und an einem Pistolengriff befestigt. Die schneidende Klinge wird während des Aktes mittelst eines Druckers betätigt.

Bücherbesprechungen.

Rhino-laryngologische Winke für praktische Ärzte. Zweite Auflage. Von Doktor Johann Fein. Urban & Schwarzenberg.

Vorliegendes Büchlein hat die Aufgabe, „den praktischen Ärzten jene Behelfe an die Hand zu geben, welche sie ohne Beherrschung der rhino- und

Digitized by Google
Original from UNIVERSITY OF CALIFORNIA
Generated on 2019-10-24 13:37 GMT / http://hdl.handle.net/2027/uc1.b3252761
Public Domain in the United States, Google-digitized / http://www.hathitrust.org/access_use#pd-us-google

laryngologischen Technik verwerten können". Daß diese Aufgabe auch erfüllt ward, geht schon aus dem kurzen Intervall von einem Jahr zwischen der ersten und der zweiten Auflage hervor. Gegenüber der ersten Auflage ist der Inhalt nur um weniges vermehrt, dafür ist er um einige instruktive Abbildungen reicher geworden. Mit Recht hat der Verfasser trotz wohlgemeinter Ratschläge es unterlassen, die Laryngoskopie und die laryngologische Diagnostik eingehender zu behandeln, weil er damit die gesteckten Grenzen überschreiten müßte. Dem praktischen Arzt ist das Büchlein auf das wärmste anzuempfehlen. Neumann.

Consultations oto-rhino-laryngologiques à l'usage des practiciens. Par le Docteur André Castex. Paris 1912, J.-B. Baillière et fils.

In sehr kompendiöser Form hat der Verfasser all das aus der Oto-Rhino-Laryngologie zusammengestellt, was für den praktischen Arzt von Wichtigkeit ist; an der Hand von vielen Krankengeschichten und 90 Figuren gibt er dem Praktiker wichtige Behelfe. Der Fachmann wird manche wichtige Kapitel in diesem Buche überhaupt missen oder sehr stiefmütterlich behandelt finden. Dies entspricht aber dem Zweck dieses Buches, es ist nicht für den Spezialarzt geschrieben, sondern für den praktischen Arzt, dem es ein Behelf sein soll; diesen Zweck erfüllt das Buch vollauf. Neumann.

Notions pratiques d'électricité à l'usage des médecins, avec renseignements spéciaux pour les oto-rhino-laryngologists. Von M. Lermoyez. 851 Seiten, 426 Figuren im Text. Masson et Cie., Paris 1913.

Der gewiß löblichen Absicht Meister Lermoyez', den Ärzten, speziell den Nasen-, Hals- und Ohrenspezialisten, die ja mehr mit den verschiedenen Formen der Elektrizität zu tun haben als jeder andere Zweig der Medizin, eine Anleitung in die Hand zu geben, die sie über das Wesen und über die Wirkungen der Apparate, mit denen sie täglich arbeiten müssen, von Grund auf unterrichtet, verdanken wir einen, man möchte sagen mit fast deutscher Gründlichkeit geschriebenen starken Band, der an Ausstattung nichts zu wünschen übrig läßt. Den Ärzten, vor allem jenen, denen (in der Provinz) nicht immer gleich ein erfahrener Elektrotechniker zur Verfügung steht, soll durch gründliche Einführung ins Physikalische und Technische die Möglichkeit gegeben werden, in Fällen von kleinen Störungen selbst Hand anzulegen, soll verhütet werden, daß durch unvorsichtiges Hantieren (falsche Schaltungen etc.) ein um teures Geld erstandener Apparat in kurzem unbrauchbar gemacht wird. Bei diesem Plan des Autors ist es begreiflich, daß der Anfang des Buches auf den Lehrstoff des Gymnasiums zurückgeht und 4 große Abschnitte sich mit dem Wesen von Elektrizität und Magnetismus, der Messung, Abstufung und Verteilung der elektrischen Energie und den elektrischen Generatoren befassen (Batterie, Dynamo, Akkumulator, Straßenstrom).

Erst der 5. Abschnitt handelt von den elektrischen Apparaten und den verschiedenen Anwendungsformen der Elektrizität in der Medizin. Ein eigenes Kapitel ist auch der früher unter dem Namen Kataphorese bekannt gewesenen Ionisation gewidmet. Weitere Abschnitte behandeln die Verteilungsarten des Straßenstroms und die elektrischen Installationen. Durch die Abschätzung der Vorteile und Nachteile der verschiedenen Systeme soll der praktische Arzt in die Lage versetzt werden, sich die Elektrizität je nach der am Ort seiner Tätigkeit verfügbaren Strom- und Stromerzeugungsart so rentabel und bequem

Digitized by Google
Original from UNIVERSITY OF CALIFORNIA
Generated on 2019-10-24 13:37 GMT / http://hdl.handle.net/2027/uc1.b3252761
Public Domain in the United States, Google-digitized / http://www.hathitrust.org/access_use#pd-us-google

als möglich zu verschaffen. Die Schlußkapitel behandeln die elektrische Beleuchtung und Beheizung (Sterilisatoren) und ihre Bedeutung in der praktischen Medizin. Marschik.

Die Ermüdung der Stimme (Phonasthenie). Von Dr. R. Imhofer (Prag). Verlag von Curt Kabitzsch, Würzburg 1913.

Der Autor gibt zunächst eine historische Übersicht der Lehre von der Phonasthenie. Er definiert dieselbe als eine Stimmstörung, deren Wesen darin besteht, daß einem bestimmten, der Stimmbandmuskulatur erteilten Willensimpulse nicht mehr der Effekt entspricht, der zu normalen Zeiten resultiert. Die effektive Leistung ist also gegenüber der intendierten und normalerweise auch erreichten verringert, oder, wie Referent hinzufügen möchte, ganz aufgehoben. Ausgehend von einem physikalischen Grundgesetz, das Imhofer in richtiger Erkenntnis der Tatsachen seinen Betrachtungen zugrunde legt, nämlich dem Gesetz, daß das Prinzip des kleinsten Kraftausmaßes für eine bestimmte Funktion (in unserem Falle die Funktion des Stimmbandapparates) stets bestehen muß, wenn man eben diese Funktion als eine normale, als eine physiologische bezeichnen soll, bespricht der Autor die objektiven Symptome (die Intonationsstörungen, die Mitbewegungen, die anatomisch und laryngoskopisch sichtbaren Veränderungen) sowie die subjektiven Symptome der Phonasthenie (Ermüdungsgefühl, Angstgefühl vor dem Singen, Schmerzen im Larynx, die oft bis in den Nacken, die Schulterblätter und bis über die Nasenwurzel ausstrahlen). Im weiteren Verlauf der Phonasthenie stehen dann die subjektiven Symptome im Zeichen der allmählich hinzutretenden allgemeinen Erschöpfung und psychischen Depression. Nach Klarlegung der verschiedenen Formen der Stimmermüdung wendet sich der Verfasser der Statistik und der Ätiologie dieser Affektion zu. In ganz ausgezeichneter Weise gelingt es ihm, die ätiologischen Faktoren in zwei Hauptgruppen zu teilen: 1. Schädlichkeiten, welche den Muskel außerstand setzen, auf einen normalen Impuls in normaler Weise zu reagieren. 2. Ätiologische Momente, die bewirken, daß a priori ein größeres Maß von Kraft zur Hervorbringung des einzelnen Tones verwendet wird, als dem Prinzipe des kleinsten Kraftausmaßes entspricht. Dazu gehören die falsche Schulung und Verwendung der Stimme, insbesonders das Hinaufschrauben derselben und Fehler der Atemgebung, das übertriebene offene Singen etc. Nicht ganz zustimmen möchte ich Imhofer in der Frage, ob man die Stimmproduktion (insbesonders die Atmung) bei einem Gesangsschüler als ganz automatischen Vorgang vor sich gehen lassen soll oder, klarer ausgedrückt, ob die Stimmpädagogik darauf verzichten soll, auch bewußt, wenigstens in einigen Phasen, durchgeführt zu werden; ich fand diesbezüglich in den Darlegungen des Verfassers selbst einige Widersprüche. An der Hand der Darstellung des Ganges der Untersuchung bei einem Stimmkranken stellt der Verfasser dann weiter die diagnostischen und prognostischen Gesichtspunkte bei der Phonasthenie auf und muß Ref. diesbezüglich auf die exakten Ausführungen der Arbeit selbst verweisen. Das letzte Kapitel ist der Therapie der Phonasthenie gewidmet; auch hier sei auf das Original selbst verwiesen. Nur eines möchte Referent hervorheben. Imhofer zeigt, daß man bei der Behandlung der Phonasthenie auch mit recht einfachen Mitteln sein Auskommen finden kann, um eine erfolgreiche Therapie auf diesem gewiß sehr schweren Gebiete, das eines gründlichen und langjährigen Studiums bedarf,

Digitized by Google
Original from UNIVERSITY OF CALIFORNIA
Generated on 2019-10-24 13:37 GMT / http://hdl.handle.net/2027/uc1.b3252761
Public Domain in the United States, Google-digitized / http://www.hathitrust.org/access_use#pd-us-google

um es halbwegs zu beherrschen, entfalten zu können. Und darin sehe ich ei großes Verdienst des Autors; denn nur so wird es gelingen — er betont da selbst in den einleitenden Worten des Werkes —, die Kenntnis der Phon asthenie in immer weitere ärztliche Kreise zu tragen und für diese (auch fü das soziale Leben) so wichtige Frage ein größeres Interesse zu wecken, als e bisher vorhanden war. Eine übersichtliche Literaturangabe beschließt die Ar beit, deren Vorzüge ich schon an einzelnen Stellen des Referates hervorge hoben habe. Über Phonasthenie klar, verständlich und auch, was die Therapi anbelangt, nutzbringend zu schreiben, ist keine leichte Aufgabe. Imhofer is sie in vortrefflicher Weise gelungen, für jeden Facharzt bildet diese Arbei einen willkommenen und zuverlässigen Ratgeber und für den Stimmpädagoge einen Führer durch die so wichtigen Frühsymptome der Erkrankung Der geschätzte Autor wird in der gewiß weiten Verbreitung seiner Arbeit de besten Dank und Lohn für seine durchwegs vorzüglichen Ausführungen finde und möchte Referent, wenn es nach dem Gesagten überhaupt noch notwendi erscheint, die Arbeit Imhofers aufs wärmste empfehlen. Hugo Stern.

Referate.

I. Allgemeines.

Zur endoskopischen Untersuchung des Nasenrachenraumes und des Kehl kopfes. Von Ortel (Dresden). (Münchener med. Wochenschr., 59. Jahrg., Nr. 37.

Verfasser stellte mit dem von Schmuckert modifizierten Hayscher Pharyngoskop 1 Jahr lang Untersuchungen an bei einer großen Zahl vo Kranken ohne jede Auswahl, gleichzeitig mit der üblichen Spiegeluntersuchung um beide Methoden vergleichen zu können. Er kommt zu folgendem Resultat Für Unterrichtszwecke ist das Instrument sehr brauchbar, sowohl für di Pharyngoscopia posterior, wie auch für laryngoskopische Demonstrationen; im übrigen aber kommt der Spezialarzt mit der Spiegeluntersuchung nicht nu vollkommen aus, sie bietet im Gegenteil ihm noch manche Vorteile. Den Praktiker rät er nicht zur Anschaffung des teuren Instrumentes, da die Hand habung desselben und die Deutung der Bilder eine gewisse Übung voraussetz und auch für ihn, wenn er einigermaßen mit der Spiegeluntersuchung vertrau ist, das Pharyngoskop ebenfalls überflüssig ist. Reinhard.

Die Lokalanästhesie bei Operationen am Pharynx und Oesophagus. Von Hir schel (Heidelberg). (Münchener med. Wochenschr., 59. Jahrg., Nr. 44.)

In Betracht kommen für Operationen am Pharynx und Oesophagus de N. glosso-pharyngeus und Vagus. Die Leitungsanästhesie des ersteren nimm Hirschel folgendermaßen vor: „Man sticht die lange, dünne Nadel nach vor heriger Beschreibung einer Hautquaddel in der Querachse des Schädels an de Hinterseite des Proc. articularis des Unterkiefers dicht am Proc. mastoid. an vorderen Rand des Kopfnickers schräg nach vorn gerichtet in gerader Rich tung 3—4 *cm* in die Tiefe, am Proc. styloideus vorbei gegen den Condylus

Digitized by Google
Original from UNIVERSITY OF CALIFORNIA
Generated on 2019-10-24 13:37 GMT / http://hdl.handle.net/2027/uc1.b3252761
Public Domain in the United States, Google-digitized / http://www.hathitrust.org/access_use#pd-us-google

occipitalis. Hier injiziert man 10—15 cm^3 einer 2%igen Novocainlösung und verteilt dieselbe durch geringes Vor- und Zurückschieben der Nadel. So ist es möglich, daß die Lösung in die beiden dicken Nervenstämme eindringt, auch wenn sie nicht direkt von der Nadel getroffen wurden." Auf diese Weise wurden 4 Fälle von Pharynxcarcinom schmerzlos operiert, die übrigens sämtlich auch geheilt wurden. Auch der Vagus wurde in gleicher Weise anästhesiert und ein Oesophaguscarcinom fast schmerzlos operiert. Reinhard.

Ein neues Tonsillotom. Von Olavarria. (España med., 10. September 1913.)

Der Apparat hat etwas Ähnlichkeit mit der Brüningschen Zange; mit Hilfe einer besonders konstruierten Branche wird die Tonsille gefaßt und bis zu den schneidenden Teilen des Instrumentes gezogen. Menier.

Vergrößernder, anastigmatischer Nasenvorhofspiegel. Von Gerber (Königsberg). (Münchener med. Wochenschr., 59. Jahrg., Nr. 37.)

Besonders bei Lupus im Nasenvorhof ist es wichtig, die von hier ausgehenden Rezidive frühzeitig zu erkennen. Zu diesem Zweck ließ sich Gerber kleine Spiegel konstruieren, die auch die meist krankhaft verengten Nasenlöcher passieren, und mit Hilfe der Zeisswerke in Jena ist es ihm gelungen, dieselben mit einer $1^1/_2$mal vergrößernden anastigmatischen Spiegelfläche zu versehen (s. Figur); sie lassen die oft kleinen Knötchen, Rhagaden, Haarwurzelveränderungen viel deutlicher erkennen. Reinhard.

Du traitement des maladies infectieuses des voies respiratoires par les vapeurs d'eau oxygénée. Par Maget (Toulon). (Annales des maladies de l'oreille etc., 1912, 2e Livraison.)

Der Autor hat das schon 1903 veröffentlichte Verfahren der Inhalation von Oxygenwasserdämpfen in neuerer Zeit mit folgender Flüssigkeit durchgeführt: 60 *g* Wasser, 3 *g* pulverisierte Weinstein- oder Zitronensäure und 6 *g* Sodaperborat. Diese Mischung wird mit einer Spiritusflamme zerstäubt.

Fröschels.

La paraffinostyle. Par R. Leroux (Paris). (Annales des maladies de l'oreille etc. 1912, 4e Livraison.)

Gibt ein handliches Instrument für die Injektion von kaltem Paraffin an.

Fröschels.

Statistische Beiträge zur Heilstättenfrage. Von F. Köhler, Holsterhausen. (Zeitschr. f. Tuberk., XIX., 3.)

Verfasser hat in vorstehender Arbeit einen interessanten Beitrag zur Beantwortung der Frage nach dem schließlichen Resultate der Heilstättenbehandlung geliefert, indem er über die Arbeitsverhältnisse einer großen Zahl von sicheren Tuberkulosefällen seiner Heilstätte berichtet, wobei er eine Scheidung derjenigen Fälle, welche durch ihn selbst einer durchschnittlich dreimonatlichen Kur unterzogen worden waren, von denjenigen vornimmt, welche nach nur kurzem Aufenthalte aus irgend welchem Grunde zur Entlassung kamen.

Digitized by Google
Original from UNIVERSITY OF CALIFORNIA
Generated on 2019-10-24 13:38 GMT / http://hdl.handle.net/2027/uc1.b3252761
Public Domain in the United States, Google-digitized / http://www.hathitrust.org/access_use#pd-us-google

Die erste Kategorie ergab:

	nach 2 Jahren	4 Jahren	6 Jahren	8 Jahren
volle Arbeitsfähigkeit	60·9%	55·0%	50·4%	47·2%
teilweise Arbeitsfähigkeit . . .	18·7%	17·5%	15·0%	12·7%
Arbeitsunfähigkeit	6·5%	5·8%	6·8%	6·8%
Tod	13·9%	21·7%	27·8%	33·3%

Die zweite Kategorie ergab nach derselben Einteilung:

	nach 2 Jahren	4 Jahren	6 Jahren	8 Jahren
volle Arbeitsfähigkeit	49·7%	39·2%	28·4%	30·0%
teilweise Arbeitsfähigkeit . . .	27·7%	24·0%	29·5%	8·7%
Arbeitsunfähigkeit	7·4%	9·3%	8·0%	4·3%
Tod	15·2%	27·5%	34·1%	57·0%

Auf Einzelheiten können wir an dieser Stelle nicht näher eingehen, jedoch ergibt sich aus dem Vergleich der Zusammenstellung beider Kategorien die Berechtigung des Schlußsatzes des Autors, daß „auf Grund des Vergleiches es sich dringend empfiehlt, an Tuberkulose Erkrankte baldmöglichst einer Anstaltsbehandlung zuzuführen". Keller.

II. Nase und Nebenhöhlen.

606 und hypertrophische Ozaena. Von Megias. (España med., 10. September 1912.)

Verfasser erzielte mit Salvarsan und Hg-Behandlung Erfolge in Fällen, welche folgende Symptomatologie darboten: Foetor ex naso, Schmerz in den Nasenknochen, starke Borkenbildung mit Hyperplasie der Schneiderschen Membran. Alle jene Patienten hatten eine luetische Anamnese (entweder erworben oder geerbt). Verfasser will diese Krankheit an der Seite der bekannten Hutchinsonschen Trias stellen als Symptom einer Syphilis, besonders einer geerbten. Der Erfolg der spezifischen Behandlung scheint seiner Ansicht Recht zu geben. Menier.

Cure radicale de la sinusite maxillaire chronique par la voie nasale. Suite 1. Par G. Mahu. (Annales des maladies de l'oreille etc., 1911, 12e Livraison.)

Die Arbeit muß, da sie zahlreiche sehr instruktive Abbildungen enthält, im Original gelesen werden. Der operative Vorgang zerfällt in 3 Teile: 1. Entfernung der vorderen Hälfte der unteren Muschel; 2. Durchbohren der lateralen Wand; 3. Curettement der Höhle. Fröschels.

Pansinusite nécrotique. Par D. G. Marcellos (Smyrna). (Annales des maladies d'oreille etc., 1911, 12e Livraison.)

Der Autor beschreibt einen Fall von nekrotischer Pansinusitis bei einem 15jährigen Knaben. Die Operation bestand in Entfernung der großen Frontalwand und einer nekrotischen Fläche der Innenwand der linken Stirnhöhle. Daraufhin trat eine akute Otitis mit Mastoiditis auf, die ohne Operation ausheilte. 10 Tage später radikale Eröffnung der Kieferhöhle. Heilung.

Fröschels.

Digitized by Google
Original from UNIVERSITY OF CALIFORNIA
Generated on 2019-10-24 13:37 GMT / http://hdl.handle.net/2027/uc1.b3252761
Public Domain in the United States, Google-digitized / http://www.hathitrust.org/access_use#pd-us-google

III. Nasenrachenraum, Pharynx und Mundhöhle.

Operation eines großen Nasenrachenpolypen. Von Payr (Leipzig). (Münchener med. Wochenschr., 59. Jahrg., Nr. 41.) (Referiert nach dem Sitzungsprotokoll der Med. Gesellschaft zu Leipzig vom 2. Juli 1912.)

Der Tumor war 11 *cm* lang, 5 *cm* breit, 1·5 *cm* dick. Operation in Narkose am hängenden Kopf. Spaltung des weichen Gaumens bis an den harten. Infiltration des Tumors mit Suprareninlösung des die rechte Nase ausfüllenden Zapfens, durch die auch völlige Anämie erzeugt wurde. Fast blutleere Abtrennung mittelst Hohlmeißels an der Schädelbasis und Verschorfung der Ansatzstelle mit Paquelin. Naht des weichen Gaumens; Heilung in 6 Tagen.

Reinhard.

Die totale Enukleation der Gaumenmandeln. Von Borchers (Altona). (Münchener med. Wochenschr., 59. Jahrg., Nr. 41.)

Borchers empfiehlt für derbe, kugelige Tonsillen die totale Enukleation mittelst des Fingers, und zwar in Narkose. An dem hochgelagerten, mit 2—4 cm^3 Chloräthyl betäubten Pat. wird mit einem Elevatorium die Tonsille von dem vorderen Gaumenbogen stumpf gelöst — selten ist die Coopersche Schere hierzu erforderlich —, worauf die Mandel mit der Spitze des Zeigefingers durch streifende Bewegungen nach oben und unten von ihrer Basis losgelöst und schließlich von dem zurückbleibenden Strange abgerissen oder mittelst Schere abgetrennt wird. Diese Methode empfiehlt sich nicht für kleine, weiche Tonsillen, auch nicht für solche, die mit den Gaumenbögen fest verwachsen sind; hier soll man instrumentell vorgehen. Jedenfalls verwirft Borchers die Tonsillotomie, da die Resultate nicht von Dauer sind; er empfiehlt die totale Entfernung als Beitrag zu der von Winckler (Bremen) vervollkommneten Methode der totalen Enukleation. Reinhard.

Zur Physiologie und Pathologie des lymphatischen Rachenringes. Von Roeder (Elberfeld). (Münchener med. Wochenschr., 59. Jahrg., Nr. 40.) (Referiert nach dem Sitzungsbericht der Rhein.-westf. Gesellschaft für innere Medizin vom 2. Juni 1912.)

Bei häufigen Anginen, widerlichen Geschmacksempfindungen, Krankheitserscheinungen, die man auf Mandelerkrankungen zurückführt, sowohl bei zahlreichen Allgemeinerkrankungen, wie örtlichen Erkrankungen, untersuchte Roeder nicht nur die Gaumenmandeln, indem er durch Abheben derselben vom vorderen Gaumenbogen die häufig hier liegenden Mandelpfröpfe beseitigte, sondern indem er auch die Rachentonsille mittelst einer Wattesonde, mit Wasserstoffsuperoxyd getränkt, absuchte und von infektiösem Material reinigte. Noch besser erwies sich das Saugverfahren; er legte den Prymschen Sauger mit Watte aus, welche mit Wasserstoffsuperoxyd oder 1%igem Jodglycerin getränkt war, und saugte so die Tonsille in die Watte mit ihrer Arznei, wodurch auch auf die tieferen Teile eine chemische Wirkung erzeugt wurde. Auf diese Weise gelang es ihm, bei Gelenkrheumatismus nicht nur

Digitized by Google
Original from UNIVERSITY OF CALIFORNIA
Generated on 2019-10-24 13:37 GMT / http://hdl.handle.net/2027/uc1.b3252761
Public Domain in the United States, Google-digitized / http://www.hathitrust.org/access_use#pd-us-google

augenblicklich die Schmerzen zu beseitigen, sondern die Gelenkschwellungen verloren bald ihre Röte und das Allgemeinbefinden besserte sich, lebhafte Herzpalpitationen schwanden unter sofortigem Erleichterungsgefühl von seiten des Herzens. Roeder legt Wert darauf, daß nicht nur die Gaumenmandeln in der oben bezeichneten Weise berücksichtigt werden, sondern auch die Rachentonsille ebenso. Beim Sondieren und Schlitzen werden seines Erachtens die infektiösen Keime in neueröffnete Lymphspalten gedrängt; darum verwirft er diese Methoden, ebenso wie auch die Entfernung der Tonsillen, da diese nicht dem physiologischen Verfahren seiner Therapie des Saugens entspricht. Nach der Tonsillektomie, der Totalwegnahme, höre der physiologische Vorgang des Ausscheidens von Lymphe auf und damit werde ein Entgiftungsvorgang im Körper unterdrückt; die Tonsillotomie sei weniger gefährlich, lasse aber oft Buchten für infektionsfähiges Material zurück. Reinhard.

Drei Fälle von Aneurysmen der Arteria inferior pharyngis. Von Morales Lahoz. (Revista ibero-americana de Ciencias médicas, September 1912.)

Die klinischen Zeichen, welche die Diagnose erlaubten, waren: Tumor auf dem seitlichen Teil des Mundpharynx, mit einer Pulsation, die derjenigen des Herzens isochron war, das Verschwinden des Tumors beim Druck auf denselben und sein erneutes Auftreten, wenn der Druck aufhört. Die Pharyngitis sicca mit den starken Expulsionsversuchen, welche sie verursacht, spielt gewiß eine Rolle in der Ätiologie. Die Heilung wurde mit subcutanen Einspritzungen von Gelatine erzielt (2—4 cm^3 einer Lösung von 3 pro 40; eine Einspritzung jede Woche). Menier.

Retropharyngealer Abscess. Von Aparicio. (Gaceta médica del Norte, August 1912.)

Verfasser berichtet über einen einschlägigen Fall. Er operiert diese Abscesse mit einem stumpfen Instrumente, einem Péan oder mit einer Kocherschen Klemme. Menier.

Les Adamantinomes. Par Pol Caryllos (Paris). (Annales des maladies d'oreille etc., 1912, 3e Livraison.)

Gelegentlich eines von Louchard operierten Falles von Kiefergeschwulst, welche der Autor histologisch untersuchte, hat er sich mit der Frage der von den Zähnen ausgehenden Neubildungen eingehend beschäftigt. Es besteht heute noch eine sehr unklare Terminologie. Da von fast allen Autoren die einheitliche Provenienz (epithelial) angenommen wird, schlägt der Verfasser auch einen gemeinsamen Gattungsnamen vor: Adamantinome und teilt sie in solide und cystische. Jede dieser Arten umfaßt zwei Unterarten: einfache, nur aus Epithelgewebe bestehende und solche, welche auch Zahngewebe enthalten. Die ersteren können an Stelle eines fehlenden Zahnes auftreten und werden je nach ihrer Lage appendikulär, radikulär oder coronär zu benennen sein. Die

Digitized by Google
Original from UNIVERSITY OF CALIFORNIA
Generated on 2019-10-24 13:37 GMT / http://hdl.handle.net/2027/uc1.b3252761
Public Domain in the United States, Google-digitized / http://www.hathitrust.org/access_use#pd-us-google

„Dentifics“ (Zahngewebe enthaltenden) können amorph sein, sie können radikulären, coronären oder multidentären Charakters sein.

Historische Übersicht: Die erste Periode (1816—1867) kannte nur den Begriff der Zahncysten. Die zweite von 1885 befaßte sich schon mit der Histologie und glaubte an den follikulären Charakter der Geschwülste. Die dritte Periode erweiterte die histologischen Kenntnisse bis zum heutigen Stande. Doch auch jetzt herrschen zahlreiche ätiologische Ansichten. Vor allem ist die Frage noch nicht beantwortet, ob die Tumoren aus Resten jenes Gewebes entstehen, welches vor dem Zahnungsbeginn vorhanden ist (Lamina epithelialis) und sich beim Wachsen des Zahnes bis auf Reste zurückbilden, oder ob es einer eigenen Anlage für die Wucherung bedarf. Der Autor schließt sich der Ansicht Putzus an, daß sowohl die Unterkiefer- als auch die Oberkiefertumoren ätiologisch zusammengehören und daß sie epithelialen Ursprunges sind.

Bei der Klassifikation schließt Coryllos jene Tumoren aus der Gruppe der Adamantinome aus, welche sich auf Kosten eines erwachsenen Zahnes entwickeln und welche diesen Zahn in seiner Entwicklung begleiten. In ihnen findet sich Zement und Email, aber nie Adamantin. Sie nennt der Autor Dentome. Sodann werden die von verschiedenen Autoren aufgestellten Klassifikationen verzeichnet, worauf die Klassifikation des Verfassers genau besprochen wird. Sie ist eine histologisch-ätiologische.

I. Dentome: *a)* coronäre (Dentin und Email), *b)* radikuläre, kleine, an den Wurzeln entstehende Tumoren, auch aus Dentin und Email bestehend, *c)* Dentinome, nur aus Dentin bestehend, in der Wurzel selbst oder frei im Kanal, *d)* Pulpatumoren, häufig Polypen.

II. Adamantinome. *a)* solide, α) einfache, β) dentifiés. Diese letzteren zerfallen in 1. amorphe, 2. einen Zahn und 3. mehrere Zähne enthaltende; *b)* zystische; sie können unilokulär oder multilokulär sein und zerfallen wieder in einfache und dentifiés. Es folgt eine genaue Besprechung der Entwicklung der Zähne und des paradentären Gewebes nach Malsassez. Dieser Teil der Arbeit ist mit instruktiven histologischen Bildern ausgestattet.

Fröschels.

IV. Larynx.

Subglottischer Fremdkörper des Kehlkopfes. Von de Sojo. (La oto-rino-laringologia, September 1912.)

Es handelte sich um einen Piñon (das heißt den umfangreichen Samen einer südländischen Tanne), welcher von einem 5jährigen Knaben aspiriert worden war.

Eine Tracheotomie aus dringender Indikation wurde notwendig. Später wurde die Extraktion unmöglich und man sollte eine Laryngofisssur ausführen, um des Fremdkörpers habhaft zu werden, welcher in der Gegend des Ringknorpels eingekeilt war.

Menier.

Digitized by Google
Original from UNIVERSITY OF CALIFORNIA
Generated on 2019-10-24 13:37 GMT / http://hdl.handle.net/2027/uc1.b3252761
Public Domain in the United States, Google-digitized / http://www.hathitrust.org/access_use#pd-us-google

Die Beeinflussung des Organismus durch adenoide Wucherungen. Von James King (New-York).

Verfasser erörtert in umfassender Weise die bekannten pathologischen Wirkungen der adenoiden Wucherungen und rät zu deren frühzeitiger Entfernung an. Otto Glogau.

Außergewöhnliche luetische und dermatologische Fälle aus der oto-laryngologischen Praxis. Von Stephen H. Lutz (Brooklyn). (Amer. Journ. of Dermat., Mai 1912.)

Verfasser berichtet zuerst den Fall einer jungen Dame, bei der ein charakteristisches Geschwür auf der Tonsille mit darauffolgendem Hautausschlag und regionärer Drüsenschwellung die Diagnose Lues sicherte. Es wurde jedoch nach einem Jahr in der Tonsille ein Stück einer gebrochenen Glasspritze gefunden, worauf sofort sämtliche Symptome schwanden, die — begreiflicherweise — der antisyphilitischen Behandlung nicht gewichen waren. Verfasser berichtet ferner die „unschuldig" erworbenen Chancres der Tonsille, des harten Gaumens, der Lippe und der Nase und erwähnt auch einen Fall von Autovaccination des Ohrläppchens durch Kratzen des geimpften Armes. Otto Glogau.

Der Einfluß adenoider Wucherungen und Antrumläsionen auf die Pathologie der Zähne. Von L. H. Lanier (Texarkana, Tex.). (Medical Fortnightly. Vol. XLI. Nr. 10, 25. Mai 1912.)

Verfasser redet dem Zusammenarbeiten zwischen Nasenspezialisten und Orthodentisten das Wort. Durch die adenoiden Wucherungen werden Unregelmäßigkeiten des Gaumenbogens und der Zähne hervorgebracht, die vom Orthodentisten behoben werden sollen, nachdem der Spezialist die Wucherungen entfernte. Noch inniger berühren sich die beiden Spezialgebiete im Antrum, dessen eitrige Erkrankungen meist von den Zähnen ausgehen. Eröffnung des Antrum durch den Zahnarzt und Behandlung durch den Rhinologen ist der logische Weg in derartigen dentalen Antrumeiterungen. Otto Glogau.

Ein Fall von intrathorakaler Struma. Von Ino R. Wathen (Louisville). (Kentucky Med. Journ., Vol. 10, 15. Mai 1912.)

Bei einem Falle von Basedow wurden drei Schilddrüsenlappen oberhalb des Sternum entfernt. Der rechte Lappen hatte einen großen Fortsatz, der weit in die Brusthöhle hinabreichte und nur mit großer Mühe entfernt werden konnte. Otto Glogau.

Ein verbesserter Mundöffner für die Tonsillektomie. Von Henry B. Hitz (Milwaukee). (Wisc. Med. Journ., Vol. X, April 1912.)

An dem Mundöffner ist ein Zungenspatel befestigt, durch den eine Röhre läuft, deren unteres Ende durch einen Gummischlauch mit einem fußgetriebenen Blasgebälge verbunden ist, aus dem die Ätherdämpfe direkt in den Kehlkopf gelangen. Otto Glogau.

Digitized by Google
Original from UNIVERSITY OF CALIFORNIA
Generated on 2019-10-24 13:37 GMT / http://hdl.handle.net/2027/uc1.b3252761
Public Domain in the United States, Google-digitized / http://www.hathitrust.org/access_use#pd-us-google

Über einen Fall von chronischer Kehlkopfstenose. Von Prof. T. Della Vedova und Prof. L. Castellani (Mailand). (La Pratica oto-rino-laringoiatrica, 1912, Nr. 6.)

Aus dem beobachteten Falle ziehen die Verfasser praktische Schlüsse über die Behandlung der chronischen Kehlkopfstenose. Die Dilatationsbehandlung des Kehlkopfes durch die natürlichen Wege soll nach Ansicht der Verfasser ihre Indikation trotz der neuen Fortschritte in der einschlägigen Therapie behalten. Die Laryngostomie dagegen erzielt günstige Erfolge bei chronischen Stenosen jüngeren Datums und bei jungen Pat. sowie ausschließlich in jenen Fällen, bei denen die Stenose durch bindegewebige Veränderungen der Weichteile im Innern des Kehlkopfes bedingt ist. Rimini (Triest).

V. Trachea, Bronchien, Oesophagus.

Luftröhrenschnitt aus dringender Indikation. Von Horcasitas. (Revista iberoamericana de Ciencias médicas, September 1912.)

In diesem Falle wurde die Tracheotomie dringend notwendig, weil Pat. an einer laryngo-pharyngealen Phlegmone litt, welche ihn zu ersticken drohte. Menier.

Therapeutischer Wert der Oesophagoskopie bei den Tumoren der Speiseröhre. Von Ollavarria. (España med., 10. September 1912.)

In einem Carcinomfalle diente die Oesophagoskopie zur Einführung eines Katheters, um die Nahrungsaufnahme zu erleichtern. In einem zweiten Fall konnte Ollavarria durch diese Methode einen Polyp der Speiseröhre entfernen. Menier.

Diaphragma der Trachea nach Tracheotomie. Von Justi (Hongkong). (Münchener med. Wochenschr., 59. Jahrg., Nr. 36.)

Bei einem 7jährigen Chinesenmädchen wurde ca. 1 Jahr nach der ersten wegen Diphtherie erforderlichen Tracheotomia superior eine zweite Tracheotomie vorgenommen wegen zunehmender Atemnot, und zwar in der alten Narbe. Es fand sich dicht oberhalb des Luftröhrenschnittes eine sichelförmige Leiste, am ganzen Umfang der Luftröhre entspringend. Dieselbe entwickelte sich während der Nachbehandlung mittelst Kanüle zu einer Membran, welche den unteren Eingang zum Kehlkopf fast verlegte. Sie wird abgetragen und die Kanüle wird wieder eingeführt. Das Decanulement gelingt aber erst, nachdem die wiedergewachsene Membran nochmals entfernt und eine Schornsteinkanüle nach Dupuy 6 Wochen lang getragen wurde. Dann erst schloß sich die Wunde schnell. Die Stimme kehrte allmählich zurück und Pat. genas vollständig. Die Membran enthielt nur Bindegewebe, keinen Knorpel. Reinhard.

Röntgenbild und Bronchoskopie bei Fremdkörpern. Von Karl v. Eicken (Gießen). Aus der Universitäts-Klinik für Hals-, Nasen- und Ohrenkrankheiten zu Gießen. (Zeitschr. f. Ohrenheilk., Bd. LXV), 2. u. 3. H., pag. 103—114.

Verfasser untersucht anschließend an zwei eigene Beobachtungen an dem großen Literaturmaterial die Frage nach dem diagnostischen Wert des Rönt-

Generated on 2019-10-24 13:37 GMT / http://hdl.handle.net/2027/uc1.b3252761
Public Domain in the United States, Google-digitized / http://www.hathitrust.org/access_use#pd-us-google
Digitized by Google
Original from UNIVERSITY OF CALIFORNIA

genbildes bei Fremdkörpern der Bronchien; überdies wurden Röntgenbilder von verschiedenen, auf einem Karton befestigten Fremdkörpern aufgenommen, während der Karton auf der Rücken- resp. Brustseite eines 16jährigen Knaben fixiert war.

Die Exposition geschah bei tiefer Inspirationsstellung in Atemstillstand.

Die klinische und experimentelle Untersuchung ergab, daß nur positive Resultate in diagnostischer Hinsicht verwertet werden dürfen; aus dem negativen Resultat des Röntgenbildes — selbst bei metallischen Fremdkörpern — lasse sich durchaus nicht das Nichtvorhandensein eines Fremdkörpers im Bronchialbaum deducieren.

Daher bestehe nicht nur die Berechtigung, sondern die Verpflichtung, in allen zweifelhaften Fällen die Diagnose durch die Bronchoskopie völlig klar zu stellen. Lawner.

VI. Hals und Schilddrüse.

Kiemencyste des Halses. Von Arrizabalaga und Lasnier (Montevideo). (Revista de los Hosp., August 1912.)

Nach Erzählung des klinischen Falles geben Verfasser eine mikroskopische Studie der Cyste, die eine bindegewebige Wand hatte, welche zahlreiche Blutgefäße aufwies. Auf der äußeren Fläche fand man Knoten und lymphoide Schollen, welche von faserigem Gewebe umgeben waren. Die Schleimhaut trug die Merkmale des Epithels vom Verdauungstrakt (keine gekörnten Zellen noch verhornte Elemente). Das Chorium bestand aus einem netzartigen Gewebe, welches in seinen Maschen lymphoide Elemente enthielt. Menier.

Über zwei Fälle von fibröser und ossifizierender enchondromatöser Struma. Von Prof. T. Della Vedova (Mailand). (La Pratica oto-rino-laringoiatrica, 1912, Nr. 8.)

Mitteilung von zwei einschlägigen Fällen, die mit gutem Erfolge operiert wurden. Die durch Verdrängung der Luftröhre nach der entgegengesetzten Seite bedingten Atmungsstörungen schwanden nach der Operation vollständig. Die Exstirpation der Struma bot in beiden Fällen einige Schwierigkeit dar, und zwar wegen der durch Bindegewebe bedingten Adhärenz mit dem Kehlkopf und der Luftröhre. Rimini (Triest).

VII. Phonetik und Sprachtherapie.

Die Rolle des Laryngologen in den Gesangsschulen. Von Avelino Martin. (Gaceta méd. catalana, 15. September 1912.)

Der Laryngologe sollte bei jedem Schüler gerufen werden, um die Kraft und das Leistungsvermögen der Stimmorgane zu untersuchen und um die Stimme je nach der Kraft und Eigenschaft zu klassifizieren. Atmungsübungen von abdominalem Typus sollen in die Schulen eingeführt werden. Endlich müssen die Lehrer eine phonetische und akustische Schulung genießen und besitzen. Menier.

Generated on 2019-10-24 13:37 GMT / http://hdl.handle.net/2027/uc1.b3252761
Public Domain in the United States, Google-digitized / http://www.hathitrust.org/access_use#pd-us-google
Digitized by Google
Original from UNIVERSITY OF CALIFORNIA

Personalien und Notizen.

85. Versammlung deutscher Naturforscher und Ärzte, Wien, 21. bis 26. September 1913.

Allgemeine Tagesordnung.

Samstag den 20. September.

Vormittags 10 Uhr: Sitzung der Delegierten der wissenschaftlichen Vereine mit der Tagesordnung: Reform der Versammlung deutscher Naturforscher und Ärzte. Universität, Medizinisches Dekanat.

Sonntag den 21. September.

Vormittags 9 Uhr: Sitzung des Vorstandes und des wissenschaftlichen Ausschusses der Gesellschaft. Parlament.

Abends 8 Uhr: Begrüßung der Teilnehmer in der Volkshalle des Rathauses.

Montag den 22. September.

Vormittags 8½ Uhr: Erste Sitzung der Schriftführer der Abteilungen im Pressezimmer.

Vormittags 9 Uhr: Erste allgemeine Versammlung im Sitzungssaal des Abgeordnetenhauses. Parlament.

Nachmittags 3 Uhr: Konstituierung der Abteilungen. Abteilungssitzungen.

Abends 7 Uhr: Zweite Sitzung der Schriftführer der Abteilungen im Pressezimmer.

Abends: Festvorstellungen im Hofburgtheater und in der Hofoper.

Dienstag den 23. September.

Vormittags 9 Uhr: Abteilungssitzungen.

Nachmittags 3 Uhr: Abteilungssitzungen.

Mittwoch den 24. September.

Vormittags 9 Uhr: Naturwissenschaftliche Hauptgruppe: Abteilungssitzungen und gemeinsame Sitzungen mehrerer Abteilungen. Medizinische Hauptgruppe: Gesamtsitzung.

Nachmittags 3 Uhr: Naturwissenschaftliche Hauptgruppe: Gesamtsitzung. Medizinische Hauptgruppe: Abteilungssitzungen.

Abends: Empfang bei Hof.

Abends: Musikalisch-deklamatorische Soiree im großen Musikvereinssaal unter Mitwirkung der Frau Professor Kammersängerin Halban-Kurz, des Wiener Männergesangvereines und des Wiener Ärzteorchesters.

Donnerstag den 25. September.

Vormittags 8½ Uhr: Geschäftssitzung der Gesellschaft im Parlament.

Vormittags 10 Uhr: Gemeinsame Sitzung beider Hauptgruppen im Parlament.

Nachmittags 3 Uhr: Abteilungssitzungen.

Abends 8 Uhr: Empfang der Stadt Wien im Festsaale des Rathauses.

Freitag den 26. September.

Vormittags 9 Uhr: Zweite allgemeine Versammlung im Parlament.

Samstag den 27. September.

Tagesausflug in die Wachau.

Sonntag den 28. September.

Tagesausflüge auf den Semmering, den Hochschneeberg.

Im Anschluß an die Tagung wird eine 5—6tägige Reise nach Dalmatien geplant, wenn sich eine genügende Zahl von Teilnehmern meldet.

Abteilung 26: Hals- und Nasenheilkunde.

Einführender: Hofr. Prof. Dr. O. Chiari, I., Bellariastraße Nr. 12.
Schriftführer: Dr. Hermann Marschik, klinische Assistenten, IX., Lazarettgasse Nr. 14.
Dr. Karl Kofler

Digitized by Google
Original from UNIVERSITY OF CALIFORNIA
Generated on 2019-10-24 13:37 GMT / http://hdl.handle.net/2027/uc1.b3252761
Public Domain in the United States, Google-digitized / http://www.hathitrust.org/access_use#pd-us-google

Die Verhandlungen finden in der k. k. Universitätsklinik für Kehlkopf- und Nasenkrankheiten (Vorstand: Prof. Chiari) statt.

Vorläufige Tagesordnung:

Referate:

I. Prof. L. Réthi (Wien): Radium in der Rhino-Laryngologie.

II. Prof. O. Kahler (Freiburg i. Br.): Die chirurgische Behandlung der Kehlkopftuberkulose.

Vorträge:

1. Dr. Blumenfeld (Wiesbaden): Über Mischtumoren an der Lippe.
2. Doz. Dr. Fein (Wien): Über eine chronisch-entzündliche Geschwulst im Nasenrachen.
3. Dr. Frühwald (Wien): Perichondritis thyreoidea externa et interna.
4. Dr. Goldmann (Iglau): Tonsillitis chronica, ihre lokale und allgemeine klinische Bedeutung.
5. Prof Gutzmann (Berlin): Begriff und Klassifikation der habituellen Dyskinesen der Stimme.
6. Dr. Imhofer (Prag): Über lymphatisches Gewebe und Plasmazellen im Ventriculus Morgagni und ihre Beziehungen zum Status lymphaticus.
7. Prof. Koschier (Wien): *a)* Über die operative Behandlung des Larynxcarcinoms.

b) Über die Behandlung der chronischen Narbenstenosen des Larynx und der Trachea.

8. Dr. Marschik (Wien): *a)* Intrakranielle Komplikationen bei Erkrankungen der Nebenhöhlen der Nase.

b) Die Resektion und Exstirpation des Pharynx und Larynx.

9. Dr. Friedr. Neumann (Wien): Papillome des Kehlkopfes bei Kindern.
10. Prof. Friedel Pick (Prag): Über Sklerom der Luftwege.
11. Dr. Schlemmer (Wien): Über Nebenhöhlenerkrankungen bei Kindern.
12. Dr. Steiner (Prag): Über lokales Amyloid in der Trachea.
13. Dr. Hugo Stern (Wien): Zur Diagnose und Therapie funktioneller Stimmdefekte.
14. Dr. Tenzer (Wien): Über die Endresultate der Tonsillektomie.
15. Dr. Kofler (Wien): Erfahrungen mit Radiumbehandlung von Affektionen der oberen Luft- und Speisewege.
16. Dr. Thost (Hamburg): Die Resultate der Röntgenbehandlung bei Erkrankungen am Hals, in der Nase und an den Ohren.

Die Abteilung ist eingeladen:

Von der Abteilung 21 (Chirurgie) zum Vortrag von

Dr. O. Hirsch: Über die Operation von Tumoren der Hypophyse;

von der Abteilung 18 (Physiologie und physiol. Chemie) zum Vortrag von:

Prof. Réthi: Über die phonographische Aufnahme von Konsonanten.

Vorträge sind beim Einführenden oder bei den Schriftführern anzumelden.

Für Vorträge sind 10 Minuten, für Diskussionsbemerkungen 5 Minuten Maximalzeit festgesetzt.

Für den wissenschaftlichen Teil verantwortlicher Redakteur: Dr. E. Urbantschitsch, Dr. H. Marschik.
Herausgeber, Eigentümer und Verleger: Urban & Schwarzenberg.

Druck von Gottlieb Gistel & Cie., Wien, III., Münzgasse 6.

Digitized by Google
Original from UNIVERSITY OF CALIFORNIA
Generated on 2019-10-24 13:37 GMT / http://hdl.handle.net/2027/uc1.b3252761
Public Domain in the United States, Google-digitized / http://www.hathitrust.org/access_use#pd-us-google

MONATSSCHRIFT FÜR OHRENHEILKUNDE
UND
LARYNGO-RHINOLOGIE.

XLVII. Jahrg. 1913. 8. Heft.

Nachdruck verboten.

Laryngo-Rhinologischer Teil.

Original-Artikel.

Aus der k. k. Universitätsklinik für Kehlkopf- und Nasenkrankheiten in Wien (Vorstand: Hofrat Chiari).

Der Bacillus fusiformis als Erreger von Meningitis und Hirnabsceß nach Fremdkörperverletzung des Pharynx.

Von Dr. **Victor Frühwald**, Assistenten der Klinik.

Das wachsende Interesse, das von Jahr zu Jahr den Bakterien der Mundhöhlenflora, besonders aus dem Stamme der Fusiformen, entgegengebracht wird, findet seine Begründung in der Erkenntnis der Infektionsgefahr der anaëroben Bakterien für den menschlichen Organismus. Die Arbeiten von Ghon und Mucha, später von Kaspar und Kern haben bewiesen, daß diese Mikroorganismen wiederholt die Erreger von pyämischen Prozessen waren. Während es sich bei den Fällen dieser Autoren um metastatische Prozesse im Gehirne handelt, dürfte unser Fall deswegen von besonderem Interesse sein, weil es dabei von einer Verletzung der hinteren Rachenwand per continuitatem zu einer Meningitis und zu einem Hirnabsceß gekommen ist und weil in dem Eiter der Bacillus fusiformis in Reinkultur nachgewiesen werden konnte.

In den von Ghon und Mucha beschriebenen Fällen handelte es sich bei dem ersten um eine chronisch verlaufende Lungentuberkulose. Bei der Obduktion fand man neben chronisch käsiger Tuberkulose, zylindrischer Bronchiektasien im unteren Lappen der linken und im mittleren Lappen der rechten Lunge, chronisch käsiger Tuberkulose der rechten Nebenniere und chronischer Tuberkulose beider Nieren einen großen, alten, fötiden Absceß in der linken Großhirnhemisphäre mit umschriebener eitriger Leptomeningitis über dem Absceß. Dieser Absceß wurde als ein hämatogen-metastatischer bezeichnet und als Eintrittspforte für den Erreger nehmen die Autoren den Lungenprozeß an.

Digitized by Google
Original from UNIVERSITY OF CALIFORNIA
Generated on 2019-10-24 13:37 GMT / http://hdl.handle.net/2027/uc1.b3252761
Public Domain in the United States, Google-digitized / http://www.hathitrust.org/access_use#pd-us-google

Bei dem zweiten Falle wurde die klinische Diagnose auf Septicopyämie (Abscessus hepatis?), Osteomyelitis tibiae sinistrae und Meningitis cerebrospinalis gestellt, die durch die Obduktion des Falles ihre Bestätigung fand. Die Autopsie zeigte vor allem zahlreiche Abscesse des Gehirns mit Pyocephalus, umschriebene eitrige Leptomeningitis und Pachymeningitis interna, weiters einen eröffneten periostalen Absceß an der Vorderfläche der linken Tibia, Abscesse in den Nieren, im Unterlappen der linken Lunge und in der Leber. Der Appendix zeigte an seiner distalen Hälfte ein Empyem und außerdem Residuen von Appendicitiden mit Adhäsionen an die hintere Fläche des Cöcums. Auch hier wurde in dem Eiter der verschiedenen Abscesse Bacillus fusiformis gefunden.

Als den primären Infektionsherd nahm man bei diesem Falle die Appendicitis an und bezeichnete die Leberveränderungen als sekundär.

Bei dem dritten Falle handelte es sich um metastatische Prozesse, die von einem perityphlitischen Absceß ausgegangen waren. Als Erreger wurden ebenfalls bei diesem Falle Bakterien aus der Gruppe der Fusiformen erkannt.

Was die beiden von Kaspar und Kern mitgeteilten Fälle betrifft, so war bei dem ersten wieder der Appendix der Ausgangspunkt für metastatische Prozesse in Leber und Lunge, während bei dem zweiten der primäre Herd für die allgemeine Infektion und für die metastatischen Prozesse in Leber und Milz nicht absolut sicher nachzuweisen war. Da der Appendix ausgeschlossen werden konnte, mußte man den Magen, dessen Schleimhaut im Bereich der Cardia eine phlegmonöse Entzündung zeigte, wobei sich beim Einschneiden auf diese wulstig verdickte Schleimhaut Eiterpfröpfchen aus den kleinen Gefäßen entleerten, als den primären Infektionsherd annehmen. Bei beiden Fällen konnten die Autoren im Eiter der verschiedenen Abscesse den Bacillus fusiformis nachweisen.

Ganz verschieden von diesen eben kurz rekapitulierten Fällen verhielt sich unser Fall, von dem wir jetzt zunächst die Krankengeschichte mitteilen wollen.

Ein 4jähriges, sonst gesundes Mädchen wurde anfangs August vorigen Jahres von der Mutter mit der Angabe an unsere Klinik gebracht, daß dieses vor mehreren Tagen eine Nähnadel verschluckt habe. Seit dieser Zeit klagte das Kind über Schmerzen im Halse und lokalisierte sie ungefähr in Kehlkopfhöhe.

Der diensthabende Kollege fand bei der Untersuchung, daß die Nadel knapp ober dem Kehlkopfeingang in der hinteren Rachenwand steckte und es gelang in Lokalanästhesie sie mit der Pinzette zu fassen. Bei dem Versuche, sie zu extrahieren, brach sie ab, so daß nur ein Teil entfernt werden konnte, und dabei erkannte man, daß sie schon stark oxydiert war.

Digitized by Google
Original from UNIVERSITY OF CALIFORNIA
Generated on 2019-10-24 13:37 GMT / http://hdl.handle.net/2027/uc1.b3252761
Public Domain in the United States, Google-digitized / http://www.hathitrust.org/access_use#pd-us-google

Weitere Versuche, das zurückgebliebene Stück zu entfernen, waren vergeblich, man riet daher der Mutter, das Kind an der Klinik zu lassen, diese aber bestand darauf, die bereits fiebernde Patientin in häusliche Pflege zu nehmen und kam erst nach 8 Tagen wieder an die Klinik.

Das Fieber war auf 38·4 gestiegen, deutliche Versteifung des Halses war vorhanden. Außerdem klagte das Kind über arge Schluckbeschwerden. Es zeigte sich nun an der Pharynxhinterwand mäßige Entzündung und außerdem sah man an der Stelle, wo die Nadel gesessen war, einen Granulationspfropf, der die Größe einer Erbse hatte und dünnen Eiter sezernierte. Die Röntgenaufnahme zeigte ein $^1/_2$ *cm* langes Fragment, links von der Mittellinie in der Höhe der Fistel der Rachenhinterwand nahezu vertikal gestellt. Eine seitliche Aufnahme ließ den Fremdkörper in zirka $^1/_2$ *cm* Abstand von dem Wirbelknochen erscheinen.

Da man nun mit Recht annehmen konnte, daß das Nadelstück am Grunde der Fistel zu finden sein werde, wurde nun ein neuerlicher Versuch gemacht, unter Lokalanästhesie mit einer Pinzette in die Fistel einzugehen und den Fremdkörper zu extrahieren (Dr. Marschik). Man kam am Grunde der Fistel auf rauhen Knochen, doch gelang die Extraktion trotz mehrerer Versuche nicht, die schließlich eingestellt wurden aus Furcht, die anscheinend schon bestehende retropharyngeale Entzündung noch mehr anzufachen. Pat. wurde an die Klinik aufgenommen und zunächst antiphlogistisch behandelt (Eis, Formamint).

Da das Fieber in den nächsten 2 Tagen bis über 39 stieg, die Halssteifigkeit und die Schluckbeschwerden weiter zunahmen, so wurde die Eröffnung des entzündlichen Herdes von außen und Mediastinotomie, um die Prepagation der Eiterung vom retropharyngealen Raum in das Mediastinum zu verhindern, in Erwägung gezogen.

Eine neuerliche Röntgenaufnahme zeigte das Nadelfragment an der gleichen Stelle, retropharyngeal, links von der Mittellinie in Kehlkopfhöhe.

Operation (12. VIII. [Dr. Marschik]): In leichter Äthernarkose Schnitt auf den rechten vorderen Sternocleidorand, da die entzündlichen Erscheinungen auf dieser Seite ausgeprägter sind, und Freilegung des Pharynx. Man fand dabei die in der Pharynxhinterwand bestehende Fistel und hinter dieser eine eitrige Entzündung des prävertebralen Zellgewebes. Es zeigte sich ein 2 *cm* langer Fistelgang, der zwischen zwei Halswirbeln in die Zwischenwirbelsäule hineinführte, und außerdem fand man die angrenzenden Wirbelpartien bereits cariös. Sie wurden entfernt, eine eingehende Untersuchung respektive Sondierung des Fistelganges wurde wegen der Nähe des Cerebrospinalkanales unterlassen. Das Nadelfragment war in der ganzen Wunde nicht zu entdecken. Die noch narkotisierte Patientin wurde daher unter den Röntgenschirm gebracht und da gelang es durch Orientierung mittelst einer Metallsonde, das Fragment im

Digitized by Google
Original from UNIVERSITY OF CALIFORNIA
Generated on 2019-10-24 13:37 GMT / http://hdl.handle.net/2027/uc1.b3252761
Public Domain in the United States, Google-digitized / http://www.hathitrust.org/access_use#pd-us-google

submukösen Zellgewebe, mehr gegen die Muskulatur zu entdecken. Es war bei der Freilegung des Pharynx in die vordere Wundlefze zu liegen gekommen und daselbst während des ganzen Suchens von den Hacken verdeckt gewesen.

In unmittelbarer Umgebung des Nadelstückes zeigten sich keine besonders entzündlichen Erscheinungen. Drainage des Mediastinums und des intervertebralen Fistelganges. Feuchter Verband.

Nach einer Woche war die Temperatur wieder normal, die Beweglichkeit des Kopfes und des Halses war wieder vollständig frei, die Wunde zeigte einen reaktionslosen Verlauf. Drei Wochen nach der Operation konnte das Kind mit fast verheilter äußerer Wunde entlassen werden.

Nach weiteren 3 Wochen stellte sich abermuls Fieber ein (39·1), Kopf- und Nackensteifung war wieder eingetreten und das Kind wurde jetzt auf die Kinderklinik aufgenommen.

Stat. praesens 23. IX.: Lungen- und Herzbefund normal. Patellarsehnenreflex herabgesetzt. Babinsky- und Chvostek-Phänomen negativ. Bewegungen der Augen nach rechts frei, nach links gehemmt. Parese des linken Abducens. Der Facialis frei. Strabismus concomitans convergens sinister. Nach Verabreichung von Ol. Ricini und Syrup. Mannae kann das Kind nach 4 Tagen gebessert und fieberfrei entlassen werden, wurde aber am 25. X. wieder auf die Kinderklinik aufgenommen. Die Mutter des Kindes gab an, daß es zu Hause immer über starke Kopfschmerzen klagte, daß es täglich ruhiger und apathischer wurde und gar nicht mehr spielen wollte; weiters erzählte sie, daß vor 8 Tagen die linke Gesichtshälfte des Kindes von einem krampfartigen Anfall befallen wurde, der 2 Stunden dauerte, und seit diesem Tage sollen allabendliche Schüttelfröste aufgetreten sein.

Das Kind bot bei seiner abermaligen Aufnahme folgendes Bild: Leicht benommen, somnolent, antwortet aber auf Anruf. Lungenbefund normal. Herztätigkeit stark beschleunigt. Puls 160, irregulär, klein. Temperatur 38·8.

Körper verkrümmt, mit angezogenen Beinen. Patellarreflexe rechts sehr gesteigert.

Babinskysches und Chvostek sches Phänomen nicht vorhanden. Rechter Facialis paretisch.

Augenspiegelbefund: Beiderseits Decoloration des Opticus, besonders rechts, daselbst auch starke Venenerweiterung. Diagnose: Opticusatrophie nach descendierender Neuritis.

Linkes Auge stets aktiv geschlossen gehalten. Pupille eng, träge Reaktion auf Licht.

Rechte Pupille weit, oval. Reaktion träge. Bewegungen der Augen nicht prüfbar.

Tuberkulinreaktion negativ.

Digitized by Google
Original from UNIVERSITY OF CALIFORNIA
Generated on 2019-10-24 13:38 GMT / http://hdl.handle.net/2027/uc1.b3252761
Public Domain in the United States, Google-digitized / http://www.hathitrust.org/access_use#pd-us-google

Harnbefund: Albumen vorhanden. Im Sediment vereinzelte granulierte Zylinder.

Wiederholte Lumbalpunktionen lassen einen erhöhten Druck erkennen. Der Liquor stark getrübt, erhöhter Eiweißgehalt, mono- und polynucleäre Leukocyten vorhanden. Keine Tuberkelbacillen nachweisbar. Trotzdem wurde auf der Kinderklinik die Vermutungsdiagnose auf tuberkulöse Meningitis gestellt, dagegen konnten wir einen Zusammenhang mit der seinerzeitigen retropharyngealen und intervertebralen Eiterung und dem jetzigen Symptomenkomplex nicht absolut ausschließen und es wurde eine Eröffnung des Spinalkanales respektive Schädeltrepanation in Erwägung gezogen, jedoch wegen zunehmenden Verfalls nicht mehr ausgeführt.

Benommenheit zunehmend, Nahrungsaufnahme sistiert, Puls steigt bis 200 Schläge in der Minute, Temperaturanstieg auf 39·5. Deutliche Nackenstarre.

Kernig-Symptom angedeutet. Analeptika bleiben wirkungslos. Exitus 30. X.

Obduktionsbefund (Dr. Kaunitz): Hühnereigroßer Gehirnabsceß, der die Gegend des linken Schläfelappens einnimmt und sich auf die großen, linksseitigen Ganglien erstreckt. Perforation im Seitenventrikel mit konsekutivem Pyocephalus. Diffuse eitrige Leptomeningitis, welche sich auf die Basis des Gehirns beschränkt, mit teils schleimiger, teils dicklicher Beschaffenheit des grünlich gefärbten, putrid riechenden Eiters. Der linke Schläfelappen ist ziemlich fest an die eitrig infiltrierte Dura angewachsen. Extradurale Eiteransammlung im Bereiche des Clivus und der beiderseitigen Sinus cavernosi. Absceß der Hypophyse.

Zwischen zwei mittleren Halswirbeln sieht man eine fistulöse Öffnung und einen kleinen, retropharyngealen Absceß in dieser Gegend. Subdurale Eiteransammlung im Bereiche des Rückenmarkes.

Diffuse schleimigeitrige Bronchitis.

Parenchymatöse Degeneration des Herzens und der Nieren. Parenchymatöse, zum Teil fettige Degeneration der Leber. Gastromalacie des Magens und des unteren Oesophagusabschnittes mit Durchbruch in die rechte Pleurahöhle und Andauung der hinteren Lungenpartien dieser Seite.

Die bakteriologische Untersuchung des Eiters ergab: Bacillus fusiformis in Reinkultur (Dr. Kern).

Dieser Fall ist wieder ein Beispiel dafür, daß der Bacillus fusiformis, der als Erreger einer sonst harmlos verlaufenden Erkrankung bekannt ist, in seltenen Fällen auch Eiterungen in entfernten Organen auf dem Wege der Blut- und Lymphbahnen erregen kann.

Als es vor nahezu 20 Jahren Plaut und Vincent vollständig unabhängig von einander gelungen war, bei einer bestimmten Art von ulceröser

Digitized by Google
Original from UNIVERSITY OF CALIFORNIA
Generated on 2019-10-24 13:38 GMT / http://hdl.handle.net/2027/uc1.b3252761
Public Domain in the United States, Google-digitized / http://www.hathitrust.org/access_use#pd-us-google

Angina 2 verschiedene Formen von Mikroorganismen nachzuweisen, hat man angefangen, sich mit diesen Erregern intensiver zu beschäftigen und ist zu dem Schlusse gekommen, daß diese ulcerösen Prozesse in der Mund- und Rachenhöhle, die man früher häufig als luetischer Natur aufgefaßt hatte, ein eigenes Krankheitsbild sind. Die Erreger dieser unter dem Namen der Plaut Vinzentschen Angina bekannten Erkrankung, eine Spirochaeta pallida und refringens und der Bacillus fusiformis, leben in Symbiose (Gerber, Lasagna). Nach den Untersuchungen von Gerber ist ihr Zusammenwirken notwendig, um jenes charakteristische Krankheitsbild hervorzurufen. Die Tatsache, daß diese Mikroorganismen aber auch regelmäßig in der Mund- und Rachenhöhle bei gesunden Leuten nachzuweisen sind, wo sie sich an gewissen Lieblingsstellen, nach Gerber am Zahnhals, in den Lakunen der Tonsillen und zwischen den Zungenpapillen, nach Wherry in dem oberen Winkel der Tonsille, hinter dem vorderen Gaumenbogen, finden, beweist, daß es sich nicht um sehr virulente Erreger handeln kann. Wherry nimmt an, daß für das Zustandekommen der Angina Vincenti der Boden erst durch andere Organismen und durch verringerte Widerstandskraft vorbereitet sein muß.

Zahlreiche Autoren haben die beiden Erreger als ein Bacterium in verschiedenen Entwicklungsstadien angesehen, doch gegen diese Annahme sprechen vor allem die morphologischen und kulturellen Verschiedenheiten, auf die hier einzugehen nicht der Platz ist.

Halsted mahnt eindringlichst vor der Verwechslung mit Lues oder mit Diphtheritis, zwei Erkrankungen, denen die Angina Vincenti oft sehr ähnlich ist, und empfiehlt, jedesmal eine bakteriologische Untersuchung vorzunehmen.

Daß der Bacillus fusiformis aber auch mitunter die Ursache von schweren pyämischen Erkrankungen mit tödlichem Verlauf sein kann, das beweisen außer unserem Fall zahlreiche andere Fälle, wie die von Ghon und Mucha, Kern und Kaspar, Silberschmidt, Wyss, Tunnicliffe u. a.

Unser Fall ist ein neuerlicher Beweis für die Bedeutung der bakteriologischen Untersuchung in ähnlichen Fällen von Eiterungen. Hätten wir gewußt, daß es sich um eine rein fusiforme Infektion ohne Mischinfektion mit den gewöhnlichen Eitererregern handelte, so wären wir eventuell der Frage einer therapeutischen Beeinflussung des Prozesses näher getreten, welche in neuerer Zeit bei den Spirochaetenerkrankungen schon eine Reihe bemerkenswerter Erfolge aufzuweisen hat. Wir meinen die günstige Wirkung des Salvarsan bei derlei Erkrankungen. Auffallend war klinisch der langsame, schleichende Verlauf des Prozesses, der gegen eine hohe Virulenz des Erregers sprach und in dem bakteriologischen Befund bei der Obduktion seine Begründung fand.

Wiederholt ist das Salvarsan bei der Angina Plaut-Vincenti mit günstigem Erfolge angewendet worden und hat sich auch hier als exquisites Spirochaetenmittel bewährt.

Digitized by Google
Original from UNIVERSITY OF CALIFORNIA
Generated on 2019-10-24 13:38 GMT / http://hdl.handle.net/2027/uc1.b3252761
Public Domain in the United States, Google-digitized / http://www.hathitrust.org/access_use#pd-us-google

Ehrlich berichtet über einen Fall von Angina Vincenti, der binnen 4 Tagen mit Salvarsan geheilt wurde. Rumpel konnte 7 Fälle von Vincentscher Angina in kurzer Zeit mit Salvarsan heilen. Spätere bakteriologische Nachuntersuchungen zeigten wieder das Vorhandensein der Spirochaeten und fusiformen Bacillen in der Mundhöhle, aber die klinischen Erscheinungen waren verschwunden. Auch Gerber berichtet über zwei von ihm beobachtete Fälle, die er nach intravenöser Injektion von 0·5 *g* und bei dem zweiten von 0·6 *g* Salvarsan in wenigen Tagen vollständig heilte. Er kommt in seiner Mitteilung zu dem Schlußsatz, daß das Salvarsan nur den Überschuß der Spirochaeten und fusiformen Bacillen wegschafft, während die normalerweise in der Mund- und Rachenhöhle vorhandene Menge dieser Organismen nicht beeinflußt wird.

Weiters berichten Sourdel, Achard, Gutmann u. a. über günstige Heilerfolge bei Angina Vincenti nach Anwendung von Salvarsan, welches die beiden ersteren mittelst in Glyzerin getränkter Tampons lokal applizierten.

Die Erklärung, auf welche Weise diese Infektion zustandegekommen ist, dürfte nicht schwer fallen, da ja bei jedem Schluckakt die durch die Nadel verursachte Wunde in der Rachenhinterwand durch den Bac. fusiformis infiziert werden konnte. Auffallend ist nur, daß diese an und für sich geringe Verletzung so schwere Folgen nach sich gezogen hat. Die Nadel durchbohrte die Fascia praevertebralis und hat dadurch den Infektionserregern eine Eingangspforte geschaffen, von wo aus sie ihren Weg in den Wirbelkanal und schließlich ins Gehirn nehmen konnten.

Literatur: 1. Achard, Angine de Vincent guérie par des applications locales de Salvarsan. Société méd. des hôpitaux, Mai 1911. — 2. Ehrlich, Ärztlicher Verein in Frankfurt a. M. Offizielles Protokoll, I. Demonstrationsabend vom 12. September 1910. Münchener med. Wochenschr., 1910, Nr. 43, pag. 2268. — 3. Gerber, Weitere Mitteilung über die Spirochaeten der Mund-Rachenhöhle und ihr Verhalten zu E.-H. 606 (Salvarsan). Deutsche med. Wochenschr., 1910, Nr. 51. — Derselbe, Unser Wissen und Nichtwissen von der Plaut-Vincentschen Angina. Zeitschr. f. Laryngol., 1911, Bd. IV, pag. 321. — Derselbe, Die nichtspezifischen ulcerösen Erkrankungen der Mundrachenhöhle und Salvarsan. Münchener med. Wochenschr., 1911, Nr. 9. — 4. Ghon und Mucha, Beiträge zur Kenntnis der anaëroben Bakterien des Menschen. VIII. Zur Ätiologie der pyämischen Prozesse. Zentralbl. f. Bakt. etc., 1909, I. Abt., Orig., Bd. XLIX, H. 4. — 5. Gutmann, Das Verhalten der nichtsyphilitischen Spirochaetenerkrankungen der Mund- und Rachenhöhle gegenüber dem Salvarsan. Dermatologisches Zentralblatt, 1913, 16. Jahrg., Nr. 5. — 6. Halsted, Vincents Halsbräune (Angina), ihre Häufigkeit und die Wichtigkeit ihrer Erkennung. Monatsschr. f. Ohrenheilk. u. Laryngo-Rhinologie, 1912, Bd. 46, pag. 569. — 7. Kaspar und Kern, Beiträge zur Kenntnis der anaëroben Bakterien des Menschen. Zentralbl. f. Bakt. etc., 1910, I. Abt., Originale, Bd. LV,

Generated on 2019-10-24 13:38 GMT / http://hdl.handle.net/2027/uc1.b3252761
Public Domain in the United States, Google-digitized / http://www.hathitrust.org/access_use#pd-us-google
Digitized by Google
Original from UNIVERSITY OF CALIFORNIA

H. 2. — 8. Lasagna, Vincent' fusiform bacillus; experimental researches. The Laryngoscope, August 1912. — 9. Rumpel, Unsere bisherigen Erfahrungen mit dem Ehrlichschen Präparat 606. Deutsche med. Wochenschr., 1910, Nr. 49. — 10. Silberschmidt W., Über den Befund von spießförmigen Bacillen (Bac. fusiformis Vincent) und von Spirillen in einem Oberschenkelabsceß beim Menschen. Zentralbl. f. Bakt. etc., 1901, Bd. XXX, Abt. I. — 11. Sourdel, Un cas d'angine de Vincent traité par le Salvarsan. Société thérapeutique, 8. November 1911. — 12. Wherry, Angina Vincenti. The Laryngoscope. — 13. Wyss O., Über einen neuen anaëroben pathogenen Bacillus. Beitrag zur Ätiologie der akuten Osteomyelitis. Mitteil. aus d. Grenzgeb. d. Med. u. Chir., 1904, Bd. XIII.

Zur Behandlung der Gaumenmandeln.

Von Dr. **R. Goldmann,** Spezialarzt für Ohren-, Nasen- und Halsleiden in Iglau.

War bis vor wenigen Jahren nur die große Tonsille Indikation zum chirurgischen Eingriff, sei es in Form der Amputation oder des Morcellement, so hat sich seit dem Aufkommen der Tonsillektomie als typische Operation die Indikation zum Eingriff nicht nur zugunsten der neuen Methode verschoben, sondern auch wesentlich erweitert: Zu der lokalen, der rezidivierenden Angina, der peritonsillären Phlegmone, kommt neuerdings tonsillärer Reizhusten (Marx), Otalgie, teils durch die sensiblen Nerven[1]) der Tonsille und des peritonsillären Gewebes (Winkler), teils durch die retromandibuläre paratonsilläre Lymphdrüse (Goldmann) vermittelt, Asthma bronchiale[2]) (Goldmann, Stiassny), hartnäckige Angina Vincenti (Réthi), primäre Sklerose bei positivem Spirochätenbefund, makroskopisch wahrnehmbare Tuberkulose[3]) (Réthi), maligner Tumor.

Von den infektiösen respektive toxischen Folgezuständen sind hervorzuheben: Polyarthritis rheumatica, Endocarditis septica, Sepsis, Poliomyelitis, Orchitis. Appendizitis[4]), Gicht (Thost), Nephritis acuta et chronica, Erythema nodosum (eigene Beobachtung), Polyneuritis (Ischias!), Chlorose (eigene Beobachtung), Pulsbeschleunigung (toxische Myokarditis oder Reizung des Hals-

[1]) Auf dem Reflexbogen: Nervus palatinus lateralis—Auriculo temporalis.

[2]) Auf dem Lymphwege als Infektion (Goldmann), reflektorisch (Stiassny).

[3]) Wobei zur Sicherung vor Verwechslung mit Lues oder der Mischinfektion nicht nur negativer Wassermann, sondern auch positiver Tuberkelbacillenbefund zu fordern ist.

[4]) Die Appendicitis ist nach meiner Ansicht als koordinierter Prozeß aufzufassen, da zwischen Appendix und Tonsille nicht nur morphologisch, sondern auch physiologisch und pathologisch eine vielfache Analogie besteht (vgl. R. Goldmann, Pathologie und Therapie der Tonsillitis cholesteatomatosa. Prager med. Wochenschr., 1911, Nr. 50).

Generated on 2019-10-24 13:38 GMT / http://hdl.handle.net/2027/uc1.b3252761
Public Domain in the United States, Google-digitized / http://www.hathitrust.org/access_use#pd-us-google
Digitized by Google
Original from UNIVERSITY OF CALIFORNIA

sympathicus durch Beteiligung der tiefen Halsdrüsen), Migräne (eigene Beobachtung); diese Erkrankungen bilden, die tonsilläre Ätiologie vorausgesetzt, mehr oder minder strikte[1]) Indikationen für die Radikaloperation.

Zum Nachweis derselben ist vor allem auf Mandelpfröpfe zu fahnden. Wenn diesen auch von manchen Autoren nur eine untergeordnete Bedeutung zugestanden wird, so muß ich Pässler durchaus beipflichten, daß eine Mandel mit Pfröpfen für ihren Träger nicht bloß eine subjektive oder objektive Unannehmlichkeit, sondern früher oder später eine Gefahr für den Gesamtorganismus bildet. Während sie anfangs nur mehr oder minder unschuldige Füllsel der Lacunen sind, wirken sie durch Dilatation und Vertiefung derselben bis an die Kapsel heran oder selbst durch diese hindurch zumindest vorbereitend für die genannten toxischen und septischen Folgezustände (vgl. Goldmann, l. c.).

Die wenn auch nur vorübergehende Beseitigung der Pfröpfe ist nicht nur aus therapeutischen, sondern aus ätiologisch-diagnostischen Rücksichten anzustreben, um den Zusammenhang mit der Tonsillenaffektion nachzuweisen. Am schonendsten erreicht man sie durch Ausspülen (Scheibe) der einzelnen Taschen mit einem entsprechenden Röhrchen, dessen sehr geeignete Form ich in der stumpfen Kieferhöhlenkanüle nach Killian zur Behandlung von der natürlichen Öffnung erblicke. Bei engem Krypteneingang ersetze ich sie durch eine dünne, biegsame Kanüle, wie sie für die Stirnhöhle gebräuchlich ist, nachdem ich das Ende etwas abgebogen habe.

Es ist wichtig, die engen Kryptenöffnungen vorher mit der Sonde aufzusuchen, um keine Tasche zu übersehen. Bei genügend kräftigem Druck der Spülflüssigkeit gelingt die Reinigung vollständig: Die Gegenwart eines Pfropfens verrät sich gewöhnlich durch einen stechenden Schmerz beim Eindringen des Wassers, der mit der Beseitigung des Pfropfens verschwindet.

Diese Methode hat vor den verschiedenen der Expression neben dem Vorzug der Gründlichkeit den der Unschädlichkeit, während die anderen, besonders bei verschwollenem Krypteneingang, die Gefahr mit sich bringen, daß der Inhalt das peritonsilläre Gewebe infiziert. Trotz des prompten, oft momentanen Erfolges auch bei bereits nachweisbarer Infiltration des peritonsillären Gewebes ist ein Dauererfolg nur durch regelmäßige Spülungen innerhalb eines längeren Zeitraumes zu erzielen — jedoch auch dann ist die Neubildung der Pfröpfe nicht immer zu verhindern, wenn man nicht die Ätiologie berücksichtigt. Diese ist in erster Linie in chronischen Affektionen der Nase zu suchen, wobei einerseits die Mundatmung, andrerseits das infektiöse Sekret der Nase die Hauptfaktoren bilden.

[1]) Auch die Nephritis ist trotz des gesteigerten Blutdruckes keine Gegenindikation, wie es Kofler annimmt, wenn die Ursache auf die Tonsillen hinweist.

Digitized by Google
Original from UNIVERSITY OF CALIFORNIA
Generated on 2019-10-24 13:38 GMT / http://hdl.handle.net/2027/uc1.b3252761
Public Domain in the United States, Google-digitized / http://www.hathitrust.org/access_use#pd-us-google

Durch gleichzeitige oder vorausgegangene Behandlung der Nase beziehungsweise des Nasenrachenraumes läßt sich, besonders bei Kindern, auf konservativem Wege oft eine Restitutio des entzündeten Gewebes oder doch das Verschwinden der Pfröpfe erreichen.

Sonst[1]) bleibt nur das chirurgische Vorgehen übrig.

Die Schlitzung ist nur bei nicht zu zahlreichen, seichten, nicht verzweigten Krypten zu empfehlen, läßt aber auch da noch häufig im Stich.

Die Amputation befriedigt ebenfalls nur bei seichten Lacunen.

Einen Schritt weiter geht die partielle Enukleation. Die Ausdehnung richtet sich nach dem Sitze der erkrankten Lacunen. Oft genügt die Entfernung des oberen Mandelpoles, sei es mit dem Conchotom mit oder ohne (Rosenberg) Durchschneidung des vorderen Gaumenbogens, sei es nach vollständiger Ablösung von der Umgebung mit Messer oder Schere und Elevatorium. Der wiederholte Nachweis von Pfröpfen in der Fossa supratonsillaris, ihrem Lieblingssitze, oder im Mandelpol selbst ist die unerläßliche Vorbedingung des Eingriffes. Dasselbe gilt in den allermeisten Fällen für die Totalexstirpation.

Tonsillen wegen der oben aufgezählten Allgemeinerkrankungen zu entfernen, ohne den ätiologischen Nachweis der Mandelpfröpfe erbracht zu haben, halte ich für ein unberechtigtes Vorgehen, um so mehr, als wir über die Funktion des Organes[2]) noch nichts Sicheres wissen.

---

[1]) Das Vorgehen von Spiess (Reinigen und Bepinseln der Lacunen mit Novocainlösung zur Bekämpfung des Entzündungsreizes) ist nur für Kinder angegeben und verspricht einen Erfolg nur bei frischen Fällen. Ebenso die antiseptische Behandlung der Krypten mit Jodglycerin-Malachitgrün (Hoffmann) u. dergl. Das Veröden der Taschen durch Galvanokaustik (Levinstein u. a.) dürfte wegen der Gefahr der Bildung von Mandelabscessen (auf Basis von Cysten) und anderer Infektion durch die eingeschlossenen Mikroorganismen und wegen der Unsicherheit des beabsichtigten Erfolges kaum in Frage zu ziehen sein.

[2]) Die Ansicht Schönemanns, der in den Tonsillen vorgeschobene Lymphdrüsen erblickt, deren Quellgebiet die Nase ist, ruht auf unrichtig gedeuteten Beobachtungen: Daß der Tonsillitis sehr häufig eine Entzündung der Nasenschleimhaut vorausgeht, ist richtig; nach obiger Theorie aber müßte der umgekehrte Fall viel häufiger zutreffen; anstatt dessen ist nur ein Bruchteil der Rhinitiden von Angina gefolgt. Andrerseits ergibt das durch den Nasopharynx abfließende und das von diesem selbst produzierte Sekret genügende Infektionsgelegenheit für die Tonsillen. Analog erfolgt ja die Infektion mit den Erregern des Typhus, der Tuberkulose, Lues, Scharlach und der Diphtherie meistens, wenn auch in den letztgenannten Fällen wahrscheinlich oft unter Mitbeteiligung der Nase durch die freie Oberfläche der Tonsillen. Auch sehen wir oft die Angina der Rhinitis vorausgehen. Was nun die klinische Hauptstütze der Schönemannschen Theorie, die postoperative Angina, betrifft, so konnte ich ausnahmslos eine der Tonsillitis vorausgehende, zumindestens

Digitized by Google
Original from UNIVERSITY OF CALIFORNIA
Generated on 2019-10-24 13:38 GMT / http://hdl.handle.net/2027/uc1.b3252761
Public Domain in the United States, Google-digitized / http://www.hathitrust.org/access_use#pd-us-google

Das sonst notwendige Ausbleiben des Erfolges diskreditiert die Operation in den Augen des Nichtspezialisten. Aber auch die Nichtbeachtung der ferneren Ätiologie kann uns manchen Mißerfolg bringen, zum Beispiel eine Keilbeineiterung, die nicht nur eine Infektionsgefahr für die Operationswunde, sondern auch für den Organismus bildet.

Die Technik der Radikaloperation läuft in ihren verschiedenen Varianten darauf hinaus, die Tonsille aus ihrem Bett, je nach der Festigkeit der Verbindung, scharf oder stumpf[1]) herauszupräparieren.

---

ihr gleichzeitige Entzündung der regionären Lymphdrüsen beobachten, so daß es den Anschein hat, daß die Tonsillen erst später, id est infolge des produzierten Sekrets erkranken. Und wie sollte sich die Tonsille mit den übrigen Lymphdrüsen des Halses in das gemeinsame Quellgebiet teilen? Welche Fälle von Rhinitis neigen zu Angina? Fast nur solche, wo eine Formanomalie der Nase (vor allem des Septums) das Sekret nach rückwärts leitet oder eine Erkrankung der Nebenhöhlen, besonders des Keilbeines und der hinteren Siebbeinzellen, bisweilen auch der vorderen mit Sekretabfluß in den Nasopharynx besteht. Diesen klinischen Bedenken stehen allerdings gewichtige experimentelle Tatsachen (Schönemann und Zoltan v. Héait) entgegen, so daß eine Abschätzung der Bedentung des einen oder anderen Infektionsweges zur Zeit noch nicht möglich ist. Für die ätiologische Therapie der Tonsillitis bilden die erwähnten Beobachtungen Grund genug, vor jeder eingreifenden lokalen Behandlung dem Zustand der Nase die sorgfältigste Beachtung zu schenken (vgl. Goldmann l. c.).

[1]) Von den gebräuchlichen Instrumenten hebe ich nur das Westsche, rechtwinkelig abgebogene Messer und die Hoffmannsche Schere, die gleichzeitig als Elevatorium zu verwenden ist, hervor. Eine gut fassende Pinzette oder ein scharfer Doppelhaken zieht die Tonsille kräftig vor in der Richtung, die das Anspannen der vorhandenen Verbindungen am besten erzielt. In letzter Zeit ist das Sludersche Tonsillotom, besonders in der Ballengerschen Modifikation, sehr in Mode gekommen. Dagegen halte ich folgende Bedenken für angebracht:

1. Läßt sich trotz gegenteiliger Angabe des Autors das Instrument bei adhärenten Tonsillen, dem Hauptkontingent der Enukleation bei gewissenhafter Indikationsstellung, nicht ohne Gefahr (Verletzung und Blutung des vorderen Gaumenbogens beschönigt Sluder durch den Hinweis auf die bei Tubenverschluß günstig wirkende Retraktion des Narbengewebes!) oder nicht mit radikalem Erfolge verwenden, ebensowenig, was Sluder selbst zugibt, bei den versenkten, zerklüfteten Tonsillen Erwachsener.

2. Bei großen Tonsillen bleibt, von sehr tiefen Krypten und deren Folgen abgesehen, die Amputation zu Recht, wozu sich auch dieses Instrument ganz vorzüglich eignet; die Totalexstirpation bei solchen Tonsillen, die sich übrigens auch mit dem Fahnenstockschen Tonsillotom ausführen läßt (Weil), bedeutet das Aufgeben der Indikation zugunsten einer Methode.

3. Es bleiben somit nur die schwach prominenten Tonsillen der Kinder übrig, die bei kritischem Vorgehen höchst selten die Indikation zur Totalexstirpation abgeben.

Digitized by Google
Original from UNIVERSITY OF CALIFORNIA
Generated on 2019-10-24 13:38 GMT / http://hdl.handle.net/2027/uc1.b3252761
Public Domain in the United States, Google-digitized / http://www.hathitrust.org/access_use#pd-us-google

Besondere Sorgfalt erfordert nur der obere Mandelpol, die Teile, wo Adhäsionen der Kapsel bestehen, und der untere Pol wegen der Nachbarschaft der Zunge.

Vom Standpunkt der besseren Übersicht und zur Erleichterung der Ablösung des unteren Mandelpols halte ich ohne eigene Erfahrung die Killiansche Schwebelaryngoskopie für sehr zweckmäßig. Ebenso als Ersatz dieser, wenigstens in Narkose, die Operation am hängenden Kopfe.

Sehr verwendbar erscheint die neuerdings publizierte Klappsche Methode, die mit einer modifizierten Luerschen Zange in jedem Falle auskommen soll (vgl. Schreiber).

Für die notwendige Anästhesie genügt die Infiltration mit ganz schwacher ($^1/_4$—$^1/_8$%iger) Novocainlösung[1]), wozu man Adrenalinlösung[2]) im Verhältnis von 1 : 10.000—20.000 fügt. Diese Dosen ersparen dem Pat. das sonst unausbleibliche Herzklopfen und die häufige Ohnmachtsanwandlung im Anschluß an die Injektion. Als Einstichstellen dienen nach Bepinselung mit starker (25%iger) Novocainlösung der Reihe nach der hintere Gaumenbogen. der vordere Gaumenbogen (oberflächliche Infiltration), die peritonsilläre Gegend (ein tiefer Stich oben, einer nahe dem Unterkiefer).

Das störende Würgen bekämpfe ich durch Bepinseln des Rachens und der Zungenbasis mit Jodglycerin oder noch besser mit Jodtinktur, welche die besonders nach oberflächlicher Cocainisierung erhöhte Schleimsekretion wesentlich herabsetzt.

Gegen die Blutung aus Arterien kommt in erster Linie das Anlegen von Péans in Betracht, wobei Torquieren und kurzes Liegenlassen wohl immer genügen dürfte. Sonst hat sich mir, besonders bei Nachblutung, folgendes Vorgehen stets bewährt: Gegen die Relaxation der Gefäße nach Adrenalin hilft ein heißes Fußbad oder Wärmeflasche (besonders wenn der Patient kalte Füße oder den die Relaxation ankündigenden Schüttelfrost darbietet) und Kälteanwendung im Nacken. Lokal wird die blutende Stelle sichtbar gemacht, dann ein trockener, ein Adrenalin-Cocaintampon und zuletzt ein mit Eisenchloridlösung getränkter Wattetampon ohne Intervall hintereinander aufgelegt.

Die nach meiner Erfahrung meist nur irrtümlich angenommene parenchymatöse Blutung steht wohl immer auf Kompression in verschiedener Form (Tampon mit Naht der Gaumenbögen, Kompressorium nach Mikulicz).

Den Nachschmerz mildert man mit Cycloform oder Bestreichen mit Novocainlösung und folgender Ätzung mit Acid. trichloraceticum u. dgl., wobei

[1]) Zur Lösung verwende ich nur 0·7% Na Cl-Lösung, weil stärkere bei empfindlichen Pat. heftiges Brennen erzeugen.

[2]) Hajek läßt dasselbe aus Rücksicht auf die Relaxation der Gefäße nach Aufhören der Adrenalinwirkung und zur Kontrolle der Blutung zweckmäßig ganz weg, indem er nur Cocainlösung verwendet.

Digitized by Google
Original from UNIVERSITY OF CALIFORNIA
Generated on 2019-10-24 13:38 GMT / http://hdl.handle.net/2027/uc1.b3252761
Public Domain in the United States, Google-digitized / http://www.hathitrust.org/access_use#pd-us-google

der Ätzschorf wie ein Deckpflaster wirkt. Öfteres Bepinseln mit Jodtinktur wirkt nicht nur schmerzlindernd, sondern auch desodorierend, weil desinfizierend und granulationsfördernd. Seit ihrer Anwendung habe ich keine postoperative Temperatursteigerung mehr gesehen. Auch können die Patienten bereits am dritten oder vierten Tage breiige Kost genießen. Reinigende Spülungen der Wundhöhle ergänzen zweckmäßig die Nachbehandlung.

Die Kontraindikationen der Tonsillektomie sind gegeben durch:

1. hämophile Anlage (unter Bestimmung der Gerinnbarkeit des Blutes); durch eine entsprechende Vorkur (Eisen, Kalk, Gelatine) läßt sich dieselbe nötigenfalls umgehen;

2. Herz- und Gefäßerkrankungen (Kofler); hierbei würde ich die gut kompensierten Fälle mit normalem Blutdruck ohne weiteres ausnehmen;

3. Nierenaffektionen (Kofler), bei Ausschluß der tonsillären Ätiologie (Goldmann);

4. akute Affektionen der Tonsillen und der Nase wegen der Gefahr der Allgemeininfektion. Winklers Vorschlag, bei peritonsillärer Phlegmone zu enukleieren, möchte ich aus eigener Erfahrung ablehnen.

Viele Autoren sind gegnn die Enukleation bei Berufssängern. Einige eklatante Fälle haben mich gelehrt, daß die Enukleation nicht nur keine Gegenindikation, sondern vielmehr eine gar nicht so seltene Indikation in Stimmstörungen tonsillären Ursprunges findet. Diese sind nicht nur durch den sekundären Rachenkatarrh und vermehrte Sekretion, sondern auch durch die Beweglichkeitsbeschränkung des Gaumensegels (nasaler Beiklang) bei Hypertrophie und bei chronischer Entzündung der Tonsillen (Parese) und durch schmerzhafte Sensationen in der Gegend der Tonsille sowie durch Beteiligung der Lymphdrüsen auch in der Kehlkopfgegend gegeben. Die gesetzte Lücke verkleinert sich nach der totalen Enukleation durch die Narbenretraktion ganz beträchtlich, nach der partiellen durch Hinaufrücken des Tonsillenrestes bis zum vollständigen Verschwinden der Operationshöhle.

Bei Kindern soll ein konservatives Vorgehen die Richtschnur bilden (vgl. Spiess). Ganz besonders verdient der Zustand der Nase[1]) ebenso wie das somatische Befinden beachtet zu werden. Eine allgemeine Kräftigungs- und Abhärtungskur schaltet vor allem die Rhinitis als Ursache der Rezidive der Tonsillitis aus. So wird man, von exzessiver Hypertrophie abgesehen, in der Regel der chirurgischen Methoden entraten und sich unter letzteren mit der Tonsillotomie begnügen können. Die Totalexstirpation darf nur als ultima ratio bei kleinen, versenkten Tonsillen gelten, wenn trotz konservativer Behandlung

[1]) Hierbei ist nicht nur auf Nebenhöhleneiterungen, Ozaena, adenoide Vegetationen, sondern auch auf Formanomalien (Septum) zu achten, die sich im Kindesalter durch Kieferdehnung korrigieren lassen.

Digitized by Google
Original from UNIVERSITY OF CALIFORNIA
Generated on 2019-10-24 13:38 GMT / http://hdl.handle.net/2027/uc1.b3252761
Public Domain in the United States, Google-digitized / http://www.hathitrust.org/access_use#pd-us-google

Anginen häufig rezidivieren oder wenn die Tonsillotomie bei hypertrophischen Tonsillen keinen Erfolg zeitigte. Endlich die Fälle, bei denen eine der eingangs erwähnten Komplikationen befürchtet werden muß (Halle).[1]) Den Nachweis von Mandelpfröpfen halte ich in allen derartigen Fällen als unumgängliche Forderung.

Literatur. R. Goldmann, Tonsillitis caseosa. Prager med. Wochenschr., 1911, Nr. 50. — Derselbe, Verh. d. lar. Ges. Hannover 1912. Diskuss. zum Vortrag Spieß. — Hajek, Monatsschr. f. Ohrenheilk., 1912, pag. 1461. — Hofmann, Verhandl. d. Deutschen Laryng. Gesellsch. — Kofler, Monatsschr. f. Ohrenheilk. etc., 1911, pag. 321. — Levinstein, Arch. f. Laryng., Bd. 24, 1, pag. 290. — Marx, Reflexhusten, seine Ursache und Behandlung. Zeitschr. f. Ohrenheilk., LXV, 4. H. — Menzel, Monatsschr. f. Ohrenheilk., 1911. — Pässler, Therap. Monatsh., 1913, Nr. 1 und Vortrag, ref. in Münchener med. Wochenschr., 1911. — Pfingst (Louisville), zit. bei Halle, Deutsche med. Wochenschr., 1913, 8. — Rethi, Monatsschr. f. Ohrenheilk., 1912, pag. 609. — Rosenberg, Zeitschr. f. Ohrenhk., LXVII, 1. H. 1913. — Scheibe, Verhandl. d. lar. Ges., Hannover 1912. Diskussion zum Vortr. Spieß. — Schreiber, Tonsillektomie. Die Therapie der Gegenwart, 1913, 4. — Schönemann, Physiologie und Pathologie der Tonsille. — Sluder, Monatsschr. f. Ohrenheilkunde, 1911. — Spiess, Verhandl. d. laryng. Gesellsch. in Hannover 1912. — Winkler, Deutsche med. Wochenschr., 1911, Nr. 46. — Derselbe, Verhandl. d. Deutschen Otolog. Gesellsch. in Basel, 1909.

Vereinsberichte.

Wiener laryngo-rhinologische Gesellschaft.

Sitzung vom 7. Mai 1913.

(Offizielles Protokoll.)

Vorsitzender: Prof. L. Réthi.
Schriftführer: Dr. F. Schlemmer.

Der Vorsitzende begrüßt Herrn Dr. Goldmann aus Iglau als Gast.

I. Tschiassny demonstriert einen Fall von **Lupus** (Tuberkulose) der **Tonsille** mit Übergang in Ulceration. (Referat nicht eingelangt.)

Weil (Referat nicht eingelangt).

II. Menzel stellt zunächst einen 37jährigen Mann mit einem sogenannten **Parotistumor (Zylindrom) des Nasenrachenraums** vor.

Pat. klagt seit etwa einem halben Jahre über Verstopfung der rechten Nasenhälfte und über Schmerzen in der rechten Schläfengegend. Nach Cocainisierung der rechten Nasenhälfte findet man per Rhinoscopiam anteriorem die Choane durch einen höckerigen Tumor verlegt. Die Berührung mit der Sonde

[1]) Jüngst stellte Goerke (Berliner klin. Wochenschr., 1913, Nr. 5) mit Rücksicht auf die angenommene Funktion der Tonsillen als Schutzorgan überhaupt die Forderung, bei Kindern vor dem 12. Lebensjahre nicht zu tonsillektomieren.

Digitized by Google
Original from UNIVERSITY OF CALIFORNIA
Generated on 2019-10-24 13:38 GMT / http://hdl.handle.net/2027/uc1.b3252761
Public Domain in the United States, Google-digitized / http://www.hathitrust.org/access_use#pd-us-google

ergibt eine außerordentlich derbe Konsistenz des Tumors. Bei der Rhinoscopia posterior sieht man eine walnußgroße, der rechten Hälfte des Rachenraums breit aufsitzende Geschwulst, welche deutlich aus mehreren bohnen- bis haselnußgroßen, kugeligen, miteinander konfluierenden Anteilen zusammengesetzt ist. Letztere zeigen eine glatte Oberfläche und blaßrote Farbe. Der Tumor verdeckt vollkommen die rechte und auch einen Teil der linken Choane. Auch durch die Palpation läßt sich die beträchtliche Derbheit des Tumors sowie seine Unbeweglichkeit feststellen. Es war schon nach alldem klar, daß es sich nur um einen malignen Tumor des Rachendaches handeln könne. Vortragender glaubte in Anbetracht der Zusammensetzung des Tumors aus halbkugeligen Anteilen und der glatten Oberfläche desselben ein gewöhnliches Carcinom ausschließen zu dürfen. Zur genaueren Bestimmung der Natur des Tumors excidierte Menzel mit dem Adenotoms ein Stück. Hierbei fiel dem Vortragenden die enorme Brüchigkeit des Tumors auf. Die Blutung war eine ganz mäßige. Die von Prof. Joannovics in liebenswürdiger Weise vorgenommene histologische Untersuchung ergab folgenden Befund:

„Die Gewebsstückchen zeigen im histologischen Bilde lebhaft gewucherte Epithelien, welche dicht gedrängt sich in ihrer Form gegenseitig beeinflussend Haufen und Stränge bilden. Zwischen ihnen findet sich ein spärlich Gefäße führendes Stroma, dessen Zellen reichlich eine teils homogen rot sich färbende, teils eine mit Hämalaun blau tingierte schleimige Grundsubstanz bilden. Diese Stromazellen zeigen an ihren Polen oft sternförmige Ausläufer und erhalten dadurch den Charakter embryonaler Schleimzellen. Es handelt sich demnach mit Rücksicht auf den Aufbau des Tumors aus embryonalem Gewebe um eine Mischgeschwulst (Parotistumor, Zylindrom) im Bereich des Nasenrachenraums."

Die Prognose ist bei der relativen Gutartigkeit der Zylindrome keine infauste. Menzel will den Tumor mittelst Adenotoms soweit als möglich entfernen und die Wundfläche mit Radium nachbehandeln.

Ferner stellt Menzel einen 40jährigen Mann vor, der gleichfalls mit einem **Zylindrom**, ausgehend von der Kieferhöhlenschleimhaut der rechten Seite, behaftet ist.

Pat. klagte über seit $^5/_4$ Jahren bestehende Verstopfung der rechten Nasenhälfte und zeitweilige Schmerzen in der rechten Wange.

Bei der Untersuchung fand Vortragender eine Schwellung der rechten Wange, Eiter im mittleren Nasengang rechts und die Nasenhälfte verstopft durch polypöse Massen, welche namentlich die hintere Hälfte der Nase ausfüllten. Das Vorhandensain dieser Trias bewog Vortragenden schon bei der ersten Untersuchung die Diagnose auf ein malignes Neoplasma, ausgehend von der Schleimhaut des Antrum Highmori, zu stellen. Die Punktion ergab ein positives Resultat. Bei der übrigens außerordentlich blutigen Entfernung der Polypen konnte man ihre hochgradige Brüchigkeit feststellen, ein Symptom, welches bekanntlich geradezu pathognostisch für maligne Tumoren der Nase ist und das des Vortragenden Diagnose bezüglich der Malignität des Prozesses bestätigte. Die histologische Untersuchung (Prof. Joannovics) ergab:

Unter dem mehrschichtigen Flimmerepithel der Schleimhaut finden sich zu Nestern, Haufen und Strängen angeordnete Zellen von kubischer Form, deren Kerne häufig in bezug auf Gestalt und Größe von der Norm abweichen und dunkelblau mit Hämalaun tingiert erscheinen. Dieselben werden durch stark verschleimigendes Bindegewebe voneinander getrennt, dessen Fasern vielfach

Digitized by Google
Original from UNIVERSITY OF CALIFORNIA
Generated on 2019-10-24 13:38 GMT / http://hdl.handle.net/2027/uc1.b3252761
Public Domain in the United States, Google-digitized / http://www.hathitrust.org/access_use#pd-us-google

der Verflüssigung anheimfallen, um dann körnig krümelige Massen zu bilden, die sich häufig zu hyalinen Bildungen umwandeln. Auf diese Weise entstehen Hohlräume oder hyaline Zylinder, die von den erwähnten kubischen Zellen begrenzt werden. In der Umgebung dieser sich bis an den Knochen erstreckenden gewucherten Zellmassen finden sich lymphatische Elemente und Plasmazellen. Es handelt sich demnach um eine epitheliale Neubildung der Schleimhaut, die mit Rücksicht auf die von gewucherten Epithelien begrenzten Hohlräume und hyalinen Zylinder in die Gruppe der Zylindrome einzureihen ist.

Die Punktion blieb seit etwa 6 Wochen stets negativ, während die Schwellung der Wange im Laufe der Behandlung nahezu vollständig gleichgeblieben war. Die Durchleuchtung hatte von vornherein positives Resultat ergeben.

Ebenso ergab die röntgenologische Untersuchung (Robinsohn), daß die rechte Kieferhöhle völlig luftleer ist im Gegensatze zur normalen linksseitigen.

Die zweckmäßigste Therapie scheint in der Resektion des rechten Oberkiefers zu bestehen, die denn auch vorgenommen werden soll.

III. Doz. Glas stellt nochmals den vor 8 Wochen demonstrierten Fall von **Laryngitis hypoglottica chronica hypertrophica** vor, bei welchem die stark vorspringenden subglottischen Wülste fast in derselben Größe wie vor 8 Wochen wahrzunehmen sind, ohne daß irgendwelche akute Reizerscheinungen zu finden wären. Dieses Moment spricht gegen die damals von Prof. Hajek geäußerte Anschauung, daß diese Wülste Reste einer akuten Entzündung wären, die im Laufe der Zeit wieder völlig verschwinden könnten. Hier handelt es sich um einen Endzustand, welcher das Resultat häufiger entzündlicher Attacken sein muß, der aber mit Rücksicht auf die Akkommodation an die bestehenden Verhältnisse dem Pat. unter normalen Umständen keine Beschwerden macht. Gerade diese Anpassung spricht gleichfalls für die Chronizität der Affektion, da die Beschwerden, wenn es sich um den Rest einer akuten Entzündung handeln würde, bei der relativen Größe der subglottischen Wülste starke sein müßten. Die von Doz. Fein aufgeworfene Frage, ob diese hypoglottischen Wülste nicht kongenitaler Natur wären, getraue sich Vortragender nicht zu entscheiden, doch sind derartige Fälle in der dem Vortragenden zugänglichen Literatur bislang nicht beschrieben.

Diskussion.

Priv.-Doz. Fein: Das Bild, das wir im Kehlkopf des vorgestellten Mannes sehen, hat sich tatsächlich seit der letzten Untersuchung vor ungefähr acht Wochen nicht geändert. Es ist hiermit auch der Beweis erbracht, daß meine seinerzeit geäußerte Ansicht, daß es sich um einen stationären Zustand und nicht etwa um einen Folgezustand nach einer akuten Laryngitis handelt, richtig war. Zur Erklärung der Pathogenese muß ich noch immer daran festhalten, daß die subglottischen Wülste kongenitalen Ursprungs sind und kein Entzündungsprodukt vorstellen. Denn ich kann mir nicht vorstellen, daß ein Krankheitsprozeß, der so schwere und auffallende Veränderungen gesetzt haben sollte, wie sie diese Wülste vorstellen, ohne jede subjektive Erscheinung, ohne Husten, ohne Heiserkeit, ohne Schmerzen und ohne Atembeschwerden verlaufen kann.

Prof. Réthi: Die in Rede stehende Affektion ist zumeist nicht angeboren, sondern erworben. In diesen Fällen ist der Vorgang vermutlich der.

Generated on 2019-10-24 13:38 GMT / http://hdl.handle.net/2027/uc1.b3252761
Public Domain in the United States, Google-digitized / http://www.hathitrust.org/access_use#pd-us-google
Digitized by Google
Original from UNIVERSITY OF CALIFORNIA

daß in früheren Jahren einmal eine akute Laryngitis mit hauptsächlicher Beteiligung der subchordalen Schleimhaut erfolgt, und daß dann im Laufe der Zeit wiederholt leichte Nachschübe hinzukommen, gelegentlich kann dann selbstverständlich auch eine beträchtliche Stenose entstehen. Daß in dem demonstrierten Falle keine oder vielmehr keine hochgradigen Suffokationserscheinungen vorhanden waren, beweist lediglich, daß die subglottische Schwellung nicht intensiv genug war, denn die Stenose hängt vom Grade der Schwellung ab. Dafür, daß es sich hier um eine akute Entzündung, d. h. um eine Exacerbation handelt, spricht das helle Rot der subchordalen Schwellung; die akute Entzündung, ist eben auch jetzt noch nicht ganz abgelaufen. Solche Fälle sind keine Seltenheiten; in einem der Fälle eigener Beobachtung, in denen bisher auch bei akuten Nachschüben so gut wie gar keine Atembehinderung erfolgte, kam es gerade in letzterer Zeit infolge einer heftigeren akuten Attacke zu einer drohenden Suffokation, die dann auch eine kontinuierliche Überwachung notwendig machte.

Braun (Referat nicht eingelangt).

Prof. Harmer (Referat nicht eingelangt).

Kofler (Referat nicht eingelangt).

IV. Friedrich Neumann: M. H.! Ich stelle Ihnen hier ein 9jähriges Mädchen vor, welches uns von der Augenklinik des Prof. Dimmer mit der Diagnose **„Neuritis retrobulbaris jedenfalls vom Siebbein ausgehend"** zugewiesen wurde. In der Gegend des linken inneren Augenwinkels fand sich Ödem. Die Temperatur der kleinen Pat. betrug abends 38·6°. Ich eröffnete das Siebbein von außen und da zeigte es sich, daß das ganze Siebbein einen daumengliedgroßen Abceß darstellte, derselbe wurde radikal ausgeräumt, ebenso die infizierte Keilbeinhöhle und die Stirnhöhle, letztere stellte einen nach oben gerichteten, ungefähr 2 *cm* langen und 1 *cm* breiten Kanal vor. Damit sich die Stirnhaut besser in die geschaffene Kavität hineinlegen könne, wurde die Haut in der Längsrichtung der Stirnhöhle gespalten.

Nach der radikalen Ausräumung wurde die Hautwunde geschlossen, sie ist p. p. verheilt. Vor 8 Wochen hat das Kind Scharlach überstanden, jedenfalls datiert die Siebbeineiterung von dem Scharlach her.

Jetzt ist das Kind vollkommen gesund, die Symptome von seiten des Auges sind geschwunden.

Diskussion.

Doz. Glas betont, daß er nicht gerade selten als Spezialarzt des Karolinen-Kinderspitals Kinder mit akuter Ethmoiditis zumal bei Scharlach zu sehen Gelegenheit hat, welche Affektion zumeist auf konservative Therapie schwindet. Abcocainisierung im mittleren Muschelgebiete, eventuell Resectio partis anterioris conchae mediae genügt häufig, um die Schwellung im Gebiete des inneren Augenwinkels und die bestehenden unilateralen Kopfschmerzen zu beseitigen. Solche gefährlichere Fälle, wie einer vom Vortragenden hier demonstriert wird, gehören wie die von Preysing publizierten zu den selteneren, wie die am II. internationalen Kongreß zu Berlin im Anschluß an die van der Wildenbergsche Demonstration stattgehabte Diskussion ergeben hat. In solchen Fällen hat begreiflicherweise sogleich eine extranasale Therapie einzusetzen.

V. Schlemmer: M. H.! An dem Pat., den ich heute vorführe, habe ich am 23. X. 1912 wegen eines **Carcinoms** der linken aryepiglottischen Falte,

Digitized by Google
Original from UNIVERSITY OF CALIFORNIA
Generated on 2019-10-24 13:38 GMT / http://hdl.handle.net/2027/uc1.b3252761
Public Domain in the United States, Google-digitized / http://www.hathitrust.org/access_use#pd-us-google

das auf den Pharynx bereits übergegriffen hatte, eine Halbseitenexstirpation ausgeführt. Die Erkrankung selbst sowie der protrahierte Heilverlauf bieten einiges Bemerkenswertes und möchte ich Ihnen, ganz abgesehen davon, den Pat. heute deshalb vorstellen, weil der Anblick des Operationsterrains jetzt vor der Schlußplastik sicher nicht zu den alltäglichen Beobachtungen in unserem Spezialfache gehört.

Gestatten Sie mir aber, vorerst einiges aus der Anamnese und der Krankengeschichte zu berichten. Aus ersterer erfahren wir, daß der 61jährige Pat., Dr. R. K., im Monate Februar des abgelaufenen Jahres zum erstenmal auf die Erkrankung im Halse aufmerksam wurde, als er nach einer überstandenen Influenza ein Gefühl zurückbehielt, als würde ihm etwas im Halse stecken. Er hielt dies für ein Residuum seiner Influenza und gebrauchte Prießnitz-Umschläge und Salzwassergurgelungen. Damals trat bereits ab und zu Heiserkeit auf, die aber nach einigen Tagen stets wieder verschwand.

Anfangs Juli bemerkte er zum erstenmal eine Anschwellung der linken Halsdrüsen, beachtete diesen Umstand aber mangels jeglicher Beschwerden gar nicht. Da er später rheumatische Schmerzen in der linken Schulter verspürte, fuhr er Ende Juli nach Bad Gastein, woselbst er wegen des vermeintlichen Rachenkatarrhs mit dem Thermalwasser gurgelte und überdies die Bäder gebrauchte.

Kaum nach Hause zurückgekehrt, stellte sich beträchtlicher Husten und Heiserkeit ein, weshalb er in seiner Heimat einen Spezialisten aufsuchte, der im Bereiche des linken Aryknorpels eine Anschwellung konstatierte und den Pat. nach Wien schickte.

Hier wurde die Diagnose auf Carcinoma laryngis gestellt, die außerdem durch die histologische Untersuchung des Prof. Stoerk bestätigt wurde. Ich habe den Pat. 2 Monate später zum erstenmal gesehen und konnte folgenden Status praesens erheben:

Breit aufsitzender, ulcerierter Tumor der linken aryepiglottischen Falte, auf die laterale Pharynxwand übergreifend. Der Aryknorpel ist nahe der Medianlinie fixiert. An der linken Halsseite ist ein mächtiger Drüsentumor tast- und sichtbar, der nur mehr geringgradige Beweglichkeit zu den Nachbarorganen zeigt und über welchen in schräger Richtung eine lange Narbe zieht. Hier war von anderer Seite vor etwa 5 Wochen ein Operationsversuch gemacht worden. Mediane Narbe nach einer unteren Tracheotomie.

Trotz des bereits vorgenommenen vergeblichen Versuches schlug ich dem Pat. die Operation vor, die ich 2 Tage später auch ausführte (23. X. 1912).

Ich ging in lokaler Anästhesie nach vorheriger Scopolamin-Morphiumgabe in typischer Weise (sec. Gluck) zur Halbseitenexstirpation ein und versuchte vorerst die Drüsen zu entfernen. Selbstverständlich gelang dies nur unter großen Schwierigkeiten und nach vorheriger Ligatur der großen tiefen Halsvene in ihrem ganzen Verlaufe. Der Sternocleido mußte am Sternalansatze temporär durchschnitten werden, um noch die letzten Drüsen in Schlüsselbeinhöhe zu entfernen. Ebenso fielen die obersten 3 Äste des Plexus cervicalis dem Messer zum Opfer, während der Nervus accessorius geschont werden konnte. Als nun die letzte sichtbare Drüse entfernt war, fehlte bis auf die Arteria carotis interna und externa und den Plexusnerven bis auf die tiefste Halsmuskulatur alles. Den Muskelbauch des Sternocleido habe ich gespalten und als Gefäßscheide verwendet und kann dieses Verfahren für alle ähnlichen Fälle als Gefäßschutz nur bestens empfehlen.

Digitized by Google
Original from UNIVERSITY OF CALIFORNIA
Generated on 2019-10-24 13:38 GMT / http://hdl.handle.net/2027/uc1.b3252761
Public Domain in the United States, Google-digitized / http://www.hathitrust.org/access_use#pd-us-google

Die große Masse der entfernten Drüsen sehen Sie, meine Herren, am anatomischen Präparat. Die weitere Operation war typisch. Der Kehlkopf wurde median gespalten und die linke Hälfte unter dem Ringknorpel abgesetzt. Dabei mußte, um im gesunden Terrain zu operieren, viel von der lateralen Pharynxwand geopfert werden. Trotzdem gelang es hernach unter teilweiser Benützung der Epiglottis den Defekt wesentlich einzuengen.

Nach entsprechender Drainage wurde das Operationsfeld in der bekannten Weise nach den Angaben Glucks versorgt.

In den ersten Tagen war der Verlauf ein äußerst günstiger. Leider zeigte sich später, daß gerade jener Teil des Türflügellappens, auf den ja alles ankommt — ich meine den medianen, der mit der hinteren Larynxwand vereinigt wird —, gangränös wurde. Es hatte dies darin seinen Grund, daß schräg über den Lappen der eingangs erwähnte Schnitt verlief, der nun als Narbe allen peripheren Hautpartien die Ernährung unmöglich machte. Ich war daher einen Monat später genötigt, eine recht umfängliche Lappenverschiebung vom Thorax her vorzunehmen, die glücklicherweise gut gelang. Zu Weihnachten 1912 habe ich den Patienten zur Erholung nach Hause entlassen und ihn für Ende Januar 1913 zur Epilation seiner gerade dort so reichlich wachsenden Haare wiederbestellt. In vielen Sitzungen habe ich dann über 2000 Haare epiliert und mußte Ende Februar den Pat. vorzeitig entlassen, weil ein Erysipel zum Ausbruch kam. Anfang April habe ich nun versucht, einen Rippenknorpel unter jene Hautstelle zu schieben, die ich später zum endgültigen Schluß des großen Defekts verwenden möchte. Ich legte in lokaler Anästhesie nach einem sehr großen hufeisenförmigen Schnitt die unteren rechten Rippenknorpel frei und nahm ein $4^1/_2$ *cm* langes und $1^1/_2$ *cm* breites Knorpelstück aus dem 8. Rippenknorpel, hart am Abgange vom Sternum, und schob es rasch unter die rechte Halshaut, wo Sie, meine Herren, das Stück klagelos eingeheilt fühlen können.

Derzeit beschäftige ich mich damit, die Haare, die seit der ersten Epilation nachgewachsen sind, zu epilieren. Es sind etwa 50% wieder erschienen. Hoffentlich gelingt es mir, Ihnen, meine Herren, den Pat. später nach der Schlußplastik vorstellen zu können.

Nicht unerwähnt möchte ich lassen, daß ich den Pat. anfangs November durch eine volle Woche in der Fossa retromaxillaris mit dem Radiumträger des Herrn Dr. Otto Schindler bestrahlte. Der Pat. stand dabei durch volle 144 Stunden unter der Wirkung des $11^1/_2$ *mg* Radiumelement starken Radiumträgers, wobei täglich bloß der Bestrahlungsort gewechselt wurde. Nach zirka 14 Tagen kam es nun zu einem oberflächlichen Zerfall der bestrahlten Haut, die, an der Stelle des ersten Bestrahlungsortes beginnend, sich allmählich über die ganze mit Radium behandelte Partie ausdehnte, so daß nach einigen Tagen eine etwa handtellergroße Wundfläche zu beobachten war. Ich war auf diese Spätwirkung vom Herrn Kollegen Schindler aufmerksam gemacht worden und habe die Wunde bis zur Epithelisierung mit Zinksalbenverbänden behandelt.

Wir stehen heute im 7. Monat nach der Radikaloperation und können Sie sich, meine Herren, davon überzeugen, daß auch nicht die Spur eines Rezidivs nachzuweisen ist.

Trotzdem — gleichsam zur Sicherheit — behandle ich den Pat. gegenwärtig mit stark gefilterten Radiumdosen und habe ich ihn bis jetzt durch

Digitized by Google
Original from UNIVERSITY OF CALIFORNIA
Generated on 2019-10-24 13:38 GMT / http://hdl.handle.net/2027/uc1.b3252761
Public Domain in the United States, Google-digitized / http://www.hathitrust.org/access_use#pd-us-google

32 Stunden mit dem staatlichen Radiumträger Nr. IX (5·2 *mg* Radiumelement) bestrahlt.

Ich werde jedenfalls Gelegenheit haben, über den weiteren Verlauf dieses so schwierigen Falles zu berichten.

2. Führe ich Ihnen, meine Herren, einen 52jährigen Weinhauer vor, bei dem ich vor 14 Monaten wegen eines **Carcinoms der Uvula** die Radikaloperation ausführte.

Damals habe ich folgenden Status praesens in die Krankengeschichte geschrieben:

Die Uvula ist samt ihrer Basis von einem ihre normale Größe um das Mehrfache übertreffenden höckerigen Tumor eingenommen, dessen lappige und leicht blutende Ränder seitlich beiderseits den vorderen Gaumenbogen erreichen und zu infiltrieren scheinen. Tonsillen beiderseits vergrößert. Die Halslymphdrüsen sind zu beiden Seiten des Halses als dicke, derbe Pakete tastbar. Ich habe die Radikaloperation (Drüsenexstirpation) in lokaler Anästhesie vorgenommen, ebenso wie die Entfernung des primären Tumors samt der Tonsillektomie. Zu letzterem wählte ich natürlich die tiefe Kopflage.

Der Pat. verließ nach 6wöchentlichem Spitalsaufenthalt geheilt die Klinik und stellte sich vor 2 Tagen mit einem winzigen Drüschen rechts, fingerbreit über dem Schlüsselbein vor. Er hatte davon zwar keine Beschwerden, kam aber trotzdem, weil er die Weisung erhalten hatte, sich in 5wöchentlichen Intervallen immer an der Klinik einzufinden.

Gestern entfernte ich nach kurzem Schnitt die Drüse in lokaler Anästhesie und wird das Ergebnis der histologischen Untersuchung lehren, ob es sich um eine carcinomatöse Drüse gehandelt hat.

Wie dem immer auch sei, ist es jedenfalls erfreulich, konstatieren zu können, daß der Pat. lokal keinerlei Rezidiven aufzuweisen hat.

Er wurde, solange er in klinischer Behandlung stand, mit dem staatlichen Radiumträger Nr. IX (5·2 *mg* Radiumelement) beiderseits entlang der großen Halsgefäße und auch im Mund insgesamt durch 60 Stunden bestrahlt.

Ich halte dafür, daß dieser Behandlung in erster Linie der gute Erfolg zuzuschreiben ist.

M. Weil demonstriert ein mikroskopisches Präparat eines **Myoma laryngis.** Bei einem 67jährigen Mann saß ein fast bohnengroßer Tumor von dunkelroter Farbe und glatter Oberfläche dünngestielt in der Gegend des hinteren Endes des linken Ventriculus Morgagni. Die Abtragung gelang leicht mit der kalten Schlinge und war von einer heftigen einstündigen Blutung gefolgt. Die im Institute des Hofrates Paltauf von Koritschoner vorgenommene Untersuchung ergab ein **Leiomyom,** nach allen Richtungen durcheinandergeworfene Bündel von glatter Muskulatur, die sich nach van Gieson gelb färbten. In der Literatur findet sich nur ein einziger solcher Fall von Donogány (Monatsschr. f. Ohrenheilk., 1912, Nr. 5).

Die große Seltenheit dieses Vorkommens gibt Anlaß, die Frage aufzuwerfen, ob die Diagnose auch immer richtig gemacht wurde. Wenn auch der sehr geübte Histologe sie schon bei gewöhnlicher Färbung machen wird, so gibt doch erst die Färbung nach van Gieson volle Sicherheit. Diese ist aber noch nicht sehr alt und Vortragender möchte glauben, daß unter den älteren Präparaten sich vielleicht noch manches Myom finden wird, welches als Fibrom oder Sarkom gedeutet wurde.

Digitized by Google
Original from UNIVERSITY OF CALIFORNIA
Generated on 2019-10-24 13:38 GMT / http://hdl.handle.net/2027/uc1.b3252761
Public Domain in the United States, Google-digitized / http://www.hathitrust.org/access_use#pd-us-google

Französischer Kongreß für Oto-Rhino-Laryngologie

Paris, 5. bis 8. Mai 1913.

Berichterstatter: Dr. Lautmann (Paris).

Unter dem Vorsitz von Texier (Nantes) fand die äußerst lebhaft besuchte Jahresversammlung der Französischen Gesellschaft für Oto-Rhino-Laryngologie statt, der auch eine Reihe fremder Gäste beigewohnt haben, unter anderen: DDr. St. Clair Thomson, Delseaux, Broeckaert, Trétrôp. Verbunden mit den Vorträgen waren einige seltene Demonstrationen und eine Ausstellung von Instrumenten, unter denen namentlich zwei Apparate zur Übungstherapie bei Schwerhörigkeit (Zund-Burguet und Maurice) erwähnt werden mögen.

Vormittagssitzung vom 5. Mai.

Luc (Paris): Über einen **Zugang zum Siebbein** nach der Methode von Mosher (Boston).

Wenn man den Kopf des Pat. stark nach rückwärts neigt, so sieht man beim Übergang der oberen in die mittlere Muschel knapp vor dem vorderen Pol der letzteren eine konstante Ausbuchtung, die einer Zelle des Agger nasi entspricht. Legt man da die Curette an, so genügt ein schwacher Druck nach außen gegen das Os inguis, um in die Siebbeinhöhle einzudringen. Von hier ist dann auch die Eröffnung der Stirnhöhle möglich, wenn man eine entsprechend gekrümmte Curette nach vorn-oben-außen drückt. Bringt man dann den Kopf des Pat. in die normale Stellung zurück, so kann man mit Leichtigkeit das hintere Siebbein öffnen, indem man längs des Ansatzes der mittleren Muschel die innere Wand der Siebbeinhöhle eindrückt. Luc hat die Methode Moshers am Kadaver wiederholt und am Lebenden versucht und kann er dieselbe angelegentlichst empfehlen. Eine Demonstration am Leichenschädel folgte auf den Vortrag.

Diskussion.

Moure: Die von Luc empfohlene Methode ist für die Radikaloperation der Polypen bestimmt. Leider kann Moure an die Möglichkeit, der Polypen dauernd Herr zu werden, nicht glauben, da auch die Eröffnung des Siebbeins von außen diese Radikalheilung nicht ermöglicht. Außerdem ist die Methode von Mosher gefährlich, weil sie der Möglichkeit aussetzt, in die Orbita einzudringen. Moure hat ein solches Ereignis nach Extraktion eines Fremdkörpers eintreten gesehen.

Lombard fragt sich, ob es nötig ist, eine eigene neue Methode anzugeben, um das Siebbein zu eröffnen. Im allgemeinen ist die nasale Methode zur Eröffnung der Siebbeinzellen angezeigt: 1. bei der Operation der Polyposis. In Deutschland wird in solchen Fällen schon seit langem die Bulla ethmoidalis durchbort; 2. bei Eiterverhaltung im Verlaufe der akuten Stirnhöhlenentzündung. Ist es in solchen Fällen nicht besser, die Resektion des vorderen Poles der mittleren Muschel vorzunehmen?: dann aber macht man von selbst die Operation von Mosher. Er kann also nichts prinzipiell Neues oder Bequemeres in der Methode von Mosher erblicken.

Vacher sieht mit Vergnügen, daß Luc den endonasalen Weg zur Behandlung der Eiterungen der Nasensiebbeinhöhle vorschlägt. Die große Mehrzahl der Eiterungen ist auf diesem Wege heilbar, und schon seit Jahren hat

Generated on 2019-10-24 13:38 GMT / http://hdl.handle.net/2027/uc1.b3252761
Public Domain in the United States, Google-digitized / http://www.hathitrust.org/access_use#pd-us-google
Digitized by Google
Original from UNIVERSITY OF CALIFORNIA

Vacher keine Stirnhöhle mehr von außen operieren müssen. Die Gefahr, in die Orbita einzudringen, ist nicht groß, wenn man den Finger gegen das Os planum hält und starken Gegendruck gegen das Ausgleiten der Curette ausübt. Es ist ihm übrigens selbst passiert, in die Orbita einzudringen und waren die Folgen äußerst geringfügig.

Jacques sieht von der endonasalen Behandlung der Stirn- und Siebbeineiterungen insofern Gefahren, als die Lymphscheiden, die zu den Hirnhäuten führen, leicht infiziert werden können. Die Methode von Mosher kann auch für die abführenden Tränenwege gefährlich werden. Die akuten Fälle geben für Jacques niemals Gelegenheit zu endonasalen Operationen, und bei chronischen Fällen dürften die endonasalen Prozeduren nicht ausreichen.

Mouret ist erstaunt, daß Luc, der eigene Zangen angegeben hat, um das Siebbein von Polypen auszuräumen, jetzt seine Methode wechselt. Übrigens glaubt Mouret auch nicht, daß es möglich ist, auf endonasalem Wege die Polypen radikal zu exstirpieren.

Luc glaubt, daß man doch öfter, als in der Diskussion zugegeben worden ist, eine Radikalheilung der Polyposis nasi erzielen kann. Jedenfalls sind die Rezidiven immer leichter zu behandeln, je genauer das Siebbein ausgeräumt worden ist. Die Gefahr, in die Orbita einzudringen, erscheint ihm nicht groß, jedenfalls hat Mosher auch angegeben, einen Finger gegen das Os planum zu drücken. Bei akuten Fällen erscheint es Luc angezeigt, die Methode Moshers zu versuchen, statt die Resektion der mittleren Muschel vorzunehmen.

Gault (Dijon): Über **partielle Resektion des Unterkiefers auf oralem Wege bei der Behandlung des Krebses des Rachens.**

Der Vorteil dieser Methode ist, daß ein großer Teil der Operation mittelst lokaler Anästhesie gemacht werden kann und nur die Zeit der Durchsägung des Unterkiefers allgemeine Anästhesie (Äthylchlorid) erheischt. Bei geschwächten Individuen (Greisen, Diabetikern, Frauen) wird so der Operationsshock auf ein Minimum reduziert. Gault hat so einen 74jährigen Pat. operiert.

Castex (Paris): Über **traumatische Anosmie.**

Seit dem Unfallgesetz vom Jahre 1898 hat Castex wiederholt sein Gutachten über Anosmie als Unfallsfolge abzugeben gehabt. Merkwürdigerweise handelt es sich nicht immer um schwere Traumatismen, oft ist Fall auf den Hinterkopf allein angegeben. Für Castex handelt es sich in den meisten Fällen um Zerreißung der Nervenfasern des Olfactorius, seltener um Läsionen im Bulbus nervi olfactorii. Die Therapie ist machtlos und eine Restitutio ad integrum selten. Dazu kommt noch, daß zur Anosmie sich regelmäßig Ageusie, Störung der Geschmacksempfindung, hinzugesellt. Castex taxiert die Entschädigung je nach der Profession des Beschädigten (Gasbeamten, Feuerwehrmann, Koch, Parfümeur etc.) von 5—40% des Verdienstes.

Collet (Lyon): Über die **Cysten der Kieferhöhle.**

Gewöhnlich verkennt man die Mucocele der Kieferhöhle und verwechselt sie mit einer Zahncyste. Differentialdiagnostisch ist hauptsächlich der starke Gehalt an Mucin für die Kieferhöhlencyste und der Gehalt an Cholestearin für die Zahncysten zu berücksichtigen.

Toubert (Lyon): Über die **Behandlung der Fisteln des Alveolarfortsatzes.**

Digitized by Google
Original from UNIVERSITY OF CALIFORNIA
Generated on 2019-10-24 13:38 GMT / http://hdl.handle.net/2027/uc1.b3252761
Public Domain in the United States, Google-digitized / http://www.hathitrust.org/access_use#pd-us-google

Die Fistel muß zunächst durch eine komplette Eröffnung der Kieferhöhle nach Caldwell-Luc eröffnet und der Eiter nach der Nase drainiert werden. Außerdem ist es nötig, den aufgefrischten Grund der Fistel mit einem Lappen in U-Form, der aus der Lippenkieferschleimhaut geschnitten ist, zu bedecken.

Denis und Vacher (Orleans): Über die **Operation von zwei Nasenrachenpolypen und eines Osteoms des Siebbeins auf naso-facialem Wege.**

Nur wenn das Nasenrachenfibrom sehr jung ist und seine Insertion auf die Spheno ethmoidalregion beschränkt ist, kann eine endonasale Operation in Betracht kommen. Zumeist aber hat der Tumor bereits Ausläufer, und dann ist nur die Operation nach Moure, die in Frage kommt. Zur Anästhesie hat sich die perorale Intubation aufs beste bewährt, doch kann der Troikart von Butlin Poirier auch in Frage kommen.

Lombard, Mahu, Sieur: Über die **Ozaena-Sammelforschung.**

Im Namen des französischen Organisationskomitees berichtet Mahu über die bereits unternommenen Schritte. Er fordert die Kollegen auf, sobald sie es noch nicht getan haben, ans Werk zu gehen, damit Ende 1914 der französische Bericht ausgearbeitet werden kann.

Lavrand (Lille): Über **Heilung eines Falles von Ozaena seit 10 Jahren.**

Der Fall ist mittelst Kupferelektrolyse nach Cheval vor 10 Jahren behandelt worden und ist seither geheilt geblieben.

R. Foy (Paris): **Ozon und Ozaena.**

Die Methode der Atemgymnastik, wie sie Foy schon seit Jahren bei der Behandlung der Ozaena übt, führt nicht bei allen Pat. zu gleich guten Resultaten. Auf den Rat Mahus hat Foy einen Apparat konstruiert, mit dem Foy statt komprimierter Luft, wie bisher, komprimierten Ozon (unter einem Druck bis zu 4 *kg*) in die Nase der Ozaenakranken einströmen läßt, um auf diese Weise gleichzeitig mit der Atemgymnastik auch eine stimulierende und mikrobicide Wirkung auf die Schleimhaut auszuüben. Foy nennt den Apparat: Ozoneur à pression variable (bei Gaiffe).

Brindel (Bordeaux): Über die **Technik der submukösen Resektion des Septums.**

Es ist nicht angezeigt, diese Operation vor dem 14. bis 15. Lebensjahre zu machen. Brindel macht den gewöhnlichen Schleimhautschnitt, doch löst er dann die Schleimhaut nicht, wie man es allgemein tut, mit einem Raspatorium ab, sondern er hebt sie mit der gewöhnlichen scharfen Nasenzange von der Unterlage ab, indem er gleichzeitig den Knochen und Knorpel abknipst, soweit er ihn freilegt. Handelt es sich um eine schwer zu beseitigende, scharfe Knickung, so nimmt Brindel Mucosa, Knochen und Knorpel in einem Schlage mittels des Eperotoms von Moure weg.

Sargnon (Lyon): Über die **chirurgische Behandlung der Nasenbrüche.**

In akuten Fällen ist die Reposition unter lokaler oder allgemeiner Anästhesie leicht. Die Kontention wird erzielt entweder mit der inneren Schiene nach Molinié oder Martin oder mit einer äußeren Schiene und in schweren Fällen durch Kombination der beiden Schienen. In veralteten Fällen ist zu unterscheiden, ob die Deformation nur die Nasenscheidewand oder auch das laterale Nasengerüst betrifft. Was das Septum anlangt, so sind die entspre-

Generated on 2019-10-24 13:38 GMT / http://hdl.handle.net/2027/uc1.b3252761
Public Domain in the United States, Google-digitized / http://www.hathitrust.org/access_use#pd-us-google
Digitized by Google
Original from UNIVERSITY OF CALIFORNIA

chenden Korrekturen verhältnismäßig einfach (Paraffin, Catgutprothese, Aluminium, Knochenprothesen). Ist das seitliche Nasengerüst betroffen, so muß man die von Joseph empfohlenen Methoden verwenden. Hat man nach Joseph die deviierten Knochen durchsägt oder durchbohrt, so rät Sargnon, die Korrektur mit Hilfe des Apparates von Martin zu machen, wodurch die Kontention sehr erleichtert wird. Die Operation ist ungefährlich.

Mignon (Nizza): Über die **chronische Keilbeinhöhlenentzündung.**

Wenn auch die große Toleranz, mit der eine chronische Eiterung der Keilbeinhöhle ertragen wird, bekannt ist, so ist es doch angezeigt, dieselbe, wenn es geht, zu behandeln, da mitunter lebensgefährliche Komplikationen ausbrechen können. Für die Praxis wird sich meistens der endonasale Weg erübrigen nach Eröffnung des gesamten Siebbeins.

Pautet (Limoges): **Sklerose des Septums.**

Pat. zeigte vor 12 Jahren einen deutlichen Chancre der Nasenscheidewand, der ausgeschnitten wurde. Pat. hat sich hierauf nur durch 8 Tage behandelt, weil sie nicht an die Diagnose glaubte. Sie blieb hierauf 12 Jahre gesund, gebar während dieser Zeit ein gesundes Kind. Vor einiger Zeit konsultierte sie abermals wegen Halsbeschwerden. Es zeigte sich jetzt ein deutliches Gumma im Rachen mit positivem Wassermann.

Philip (Bordeaux): **Traumatisches Hämatom des Kehlkopfes.**

Eine 25jährige Pat. soll wegen eines Papilloms des rechten Stimmbandes operiert werden. Bei der Extraktion macht Pat. eine heftige Würgbewegung und stoßt den Kehlkopf an die Zange an. Am nächsten Tage zeigt sich eine leichte, rotviolette Schwellung an der Vorderwand des linken Aryknorpels. Man diagnostiziert ein Hämatom, doch in Anbetracht der Schmerzlosigkeit wird keine Behandlung eingeleitet. 6 Wochen später kommt Patientin mit reiner Stimme, aber Halsbeschwerden wieder. Jetzt sieht man auf der Vorderwand des linken Aryknorpels einen kleinen, zweigespaltenen, breitbasigen Tumor von Kirschengröße, der unter Cocainanästhesie extrahiert wird und sich als fibröser Tumor herausstellt. Während bekanntlich am Septum das Hämatom gewöhnlich vereitert oder cystisch degeneriert, ist es interessant zu konstatieren, daß es im Kehlkopf sich im Verlaufe von 6 Wochen zu einem Fibrom verwandelt hat.

Sitzung vom 5. Mai abends.

Ladislaus Onodi: **Forus olfactorius, recessus crista galli.**

Vorstellung von anatomischen Präparaten (durch Luc).

Chavanne (Lyon): **Nase und Arbeitsunfall.**

Jeder durch Unfall Beschädigte sollte bei allen Kopfverletzungen durch einen Rhinologen untersucht werden. Man muß allerdings bemerken, daß die Nase verhältnismäßig selten dauernden Schaden durch einen Unfall erleidet. In einem persönlichen Falle des Autors kam es zu vollständiger Verstopfung der einen und teilweiser Verstopfung der anderen Nasenhöhle infolge des Unfalles. Das Gericht gewährte 25% Rente. Es ist zu berücksichtigen, ob der Beschädigte in die nötigen Operationen einwilligt oder nicht, bevor man eine definitive Schädigung zugibt.

Moure (Bordeaux): Über eine **wenig bekannte Form der akuten Amygdalitis.**

Es kann vorkommen, daß Pat., bei denen früher schon eine genügende Entfernung der Rachen- und Gaumenmandel vorgenommen worden ist, plötz-

Generated on 2019-10-24 13:38 GMT / http://hdl.handle.net/2027/uc1.b3252761
Public Domain in the United States, Google-digitized / http://www.hathitrust.org/access_use#pd-us-google
Digitized by Google
Original from UNIVERSITY OF CALIFORNIA

lich im Anschluß an eine fieberhafte Krankheit eine Schwellung der Gaumenmandel zeigen. Es kann die Schwellung so stark sein, daß sogar wegen Atembeschwerden die sofortige Abtragung nötig wird. Ein Rückgang dieser Schwellung ist gewöhnlich nicht zu erwarten. Die Mandeln zeigen während des akuten Stadiums der Entzündung kein Exsudat oder sonstige pathologische Änderung als wie die Schwellung. Moure glaubt, daß es sich um eine analoge Schwellung der Gaumenmandel handelt, wie man sie zum Beispiel bei den gewöhnlichen Schwellungen der Halslymphdrüsen beobachtet. Auf diese Weise dürften sich manche Fälle von Rezidiv der adenoiden Wucherungen und der Gaumenmandelhypertrophien erklären lassen. Moure hat solche totale Rezidive wiederholt gesehen, am auffallendsten bei einem Kinde eines Kollegen.

Texier (Nantes): Über einen **schweren Fall von Angina Vincenti und Beteiligung des Kehlkopfes.**

Ein 21jähriger Pat. mit typischer Lokalisation an der Mandel wurde der Reihe nach allen usuellen Behandlungsmethoden unterworfen (Methylenblau, Neosalvarsan etc.), ohne daß die fortschreitende Lokalisation auf Zungengrund, Epiglottis, hintere Larynxwand aufgehalten werden konnte. Pat. erlag seinem Leiden.

Diskussion.

Bonain empfiehlt zur Behandlung der Angina Vincenti die Ätzungen mit 10%iger Chromsäure.

Delsaux hat zwei Todesfälle im Verlaufe von Vincentscher Angina erlebt, einen infolge von Blutung, den anderen infolge von progressiver Anämie. Die üble Prognose wird namentlich durch die Spirillen bedingt und ist in diesem Sinne die prophylaktische Verabreichung von Neosalvarsan empfehlenswert.

Luc: Über die **Naht der Gaumenbögen als prophylaktische Maßnahme bei der Totalexstirpation der Mandel beim Erwachsenen.**

Um sich vom Alpdruck zu befreien, den die Möglichkeit einer sekundären Blutung nach Totalexstirpation der Gaumenmandel bei jedem Operateur hinterläßt, schlägt Luc vor, im unmittelbaren Anschluß an die Operation, solange der Pat. sich noch unter der lokalen Anästhesie befindet, 3 Seidenfäden durch die Gaumenbögen zu ziehen und sofort zu knoten. Pat. ist nicht belästigt und die Möglichkeit der Nachblutung so gut wie behoben. Eine Naht im Moment der Blutung ist unter allen Umständen ein technisches Kunststück.

Diskussion.

Moure ist erstaunt, daß Luc eine Operation empfiehlt und ausübt, die, wenn überhaupt, so doch nur den seltensten Indikationen entspricht, eine Operation, die nicht nur technisch schwer ist, sondern auch lebensgefährlich. Die amerikanische Literatur berichtet von Todesfällen nach Totalexstirpation der Mandeln, und persönlich kennt Moure einen Fall von der Chiarischen Klinik, der Moure ganz entschieden gegen die Totalexstirpation der Mandeln bekehrt hat. Höchstens kann sich Moure bei rezidivierenden Fällen von chronischer Amygdalitis mit verkästen Krypten dazu entschließen, den vorderen Gaumenbogen einzuschneiden, um dann auf den vorderen oberen Pol der Mandel leichter einzudringen, aber das ist auch alles, was er an totaler Exstirpation der Mandel zugibt. Den unteren, absolut harmlosen, aber gefäßreichen Teil der Mandel muß man immer schonen.

Digitized by Google
Original from UNIVERSITY OF CALIFORNIA
Generated on 2019-10-24 13:38 GMT / http://hdl.handle.net/2027/uc1.b3252761
Public Domain in the United States, Google-digitized / http://www.hathitrust.org/access_use#pd-us-google

Jacques (Nancy) hält die eventuelle physiologische Funktion der Gaumenmandel für praktisch nicht erwiesen. Ihm erscheint die Gaumenmandel als ein atavistischer, im Schwinden begriffener Rest, der den Träger allen möglichen Infektionen eher aussetzt, als ihn davor bewahrt. Er bedauert, gegenteiliger Meinung mit Moure zu sein, aber für Jacques ist die totale Exstirpation der Mandel die einzig rationelle Behandlungsweise des zu rezidivierenden Erkrankungen neigenden Pat. Die Entfernung der Mandeln muß so radikal sein wie die der adenoiden Wucherungen.

Raoult kann diesen Radikalismus nicht teilen, da er oft bemerkt hat, daß nach Abtragung der adenoiden Wucherungen die Gaumenmandeln von selbst verschwinden.

Bonain hat bemerkt, daß die rezidivierenden Mandelabscesse gewöhnlich bei mangelhafter Nasenatmung auftreten.

Moure bedauert, eine Illusion denen nehmen zu müssen, die glauben, daß die Pat. nach totaler Exstirpation der Mandeln keine Halsentzündungen, keine Abscesse, keine Rheumatismen mehr bekommen. Die Totalexstirpation macht eben nur ein Loch in den Waldeyerschen Ring, aber zerstört nicht die ganze Kette von lymphatischem Gewebe, das im Racheneingang sich befindet. Die Totalexstirpation der Mandel verfehlt somit ihren prophylaktischen Zweck und behält den Charakter einer lebensgefährlichen Intervention.

Luc ist erstaunt, daß ein sonst so radikaler Mann wie Moure gegen die Totalexstirpation der Mandel ist, die viele der besonnensten unter den Spezialisten zu Anhängern zählt. Die prophylaktische Unterbindung der Gaumenbögen erscheint Luc deshalb auch angezeigt, weil sie gestattet, die Operation ambulatorisch auszuführen. Die verschiedenen Kompressionen im Momente der Blutung sind unzuverlässig und auf jeden Fall schwer zu ertragen.

Bertemes: **Gaumenkehlkopflähmung infolge von Trauma.**

Fall auf den Hinterkopf mit Haematoma in der Occipitalgegend und um den Warzenfortsatz. Heilung. Sensibilität des Kehlkopfes blieb normal.

Rob. Leroux: **Ulcus perforans septi bei den Pulverarbeitern.**

Das schwarze Pulver wirkt hauptsächlich infolge seines Gehaltes an Salpeter. Die Perforation tritt allmählich auf. Das braune Schießpulver wirkt infolge seines Chromgehaltes. Dies letztere kann schon nach achttägiger Einwirkung bei den disponierten Arbeitern die Perforation erzeugen. Als Schutzmaßregel schlägt Leroux das Tragen einer Maske, die Herabsetzung der Arbeitsdauer und die Neutralisation des Chromstaubes vor.

Bar (Nizza): Über das **akute infektiöse Ödem des Kehlkopfes.**

Mitteilung von 2 Fällen von akutem, primitivem Kehlkopfödem. Im Anschluß hieran bakteriologische Studie.

Kaufmann (Angers): **Tic douloureux, mit Alkoholinjektionen des Ganglion Gasseri behandelt. Heilung seit 5 Monaten.**

Ein 59jähriger Pat. hat seit 1907 über 100 schmerzhafte Anfälle pro die im Bereiche des Trigeminus. Bevor Prof. Monprofit die Gasserektomie ausführen sollte, versuchte Kaufmann nach dem Vorschlage von Taptas (Konstantinopel) die Alkoholisierung des Ganglion Gasserii nach folgender Technik. Eine $5^1/_2$ *cm* lange Nadel wird $2^1/_2$ *cm* vor der vorderen Gehörswand und 1 *cm* unterhalb des Jochbogens in die Tiefe gestoßen. Ein Schmerz im Gebiete des N. max. inf. zeigt an, daß man am Foramen ovale bas. cranii ist. Sticht man etwas tiefer, so gibt Pat. eine schmerzhafte Empfindung im Gebiete des infraorbitalen Loches an. Ein einziger Einstich hat

Digitized by Google
Original from UNIVERSITY OF CALIFORNIA
Generated on 2019-10-24 13:38 GMT / http://hdl.handle.net/2027/uc1.b3252761
Public Domain in the United States, Google-digitized / http://www.hathitrust.org/access_use#pd-us-google

Pat. schmerzfrei gemacht. Pat. weist eine Anästhesie der einen Gesichtshälfte auf. Leider zeigt Pat. Symptome einer Trigeminusneuritis im Anschluß an den Einstich. Taptas hat ebenfalls schwere Schädigungen nach der Alkoholisation des Ganglion Gasseri, wie Corneageschwüre, gesehen.

Roland (Lamothe-Bervuon): Beitrag zur **Tuberkulose des Kehlkopfes.**

Die Praxis an einem Sanatorium für Lungenkranke gestattet den sichersten Überblick über den Verlauf der Kehlkopftuberkulose. Roland hat innerhalb von 4 Jahren im täglichen Zusammensein mit Lugentuberkulosen bei 530 Lungenfällen 86mal die Komplikation mit Kehlkopftuberkulose vorgefunden. Hierbei sind auch die leichten Rötungen der Stimmbänder mitgerechnet. Die Therapie soll so konservativ wie möglich sein. Vollständiger Nihilismus, wenn die Pat. subjektiv nicht gestört sind, dann Stimmruhe, bei Infiltration galvanokaustische Behandlung und bei Schmerzen Alkoholinjektionen und Novocainberieselung. Als Grundsatz gilt: Pat. stirbt nicht an der Kehlkopfphthise, sondern an der Lungentuberkulose.

Rob. Foy: **Eine Studie über das Stottern.**

Nachdem eingangs dieser äußerst ausgedehnten Studie die Verdienste von Chervin um das Studium des Stotterns erwähnt worden sind, setzt Foy auseinander, warum er das Stottern als eine Krankheit der Emotivität mit besonderer Lokalisation in das Sprachorgan hält, analog z. B. dem psychischen Erröten, dem Höhenschwindel etc. Im Anschluß hieran beschreibt Foy einen eigenen Apparat eigener Erfindung, den Ductophone, der ein eigenes Klavier mit Metronom und Respirationsgürtel enthält. Die Pat. können sich mit diesem Apparat in einigen Monaten allein kurieren. Für schwerere Fälle hat Foy einen Apparat nach dem Edisonschen Phonographen erfunden, der in 15 Tagen auch die schwersten Fälle, allerdings unter ständiger Aufsicht des Spezialisten, zur Ausheilung bringt.

Bichaton und Guillemin: Über die **spontane Drainage bei Eiterungen des Schädelinnern nach Ohrenkrankheiten.**

Sitzung vom 6. Mai 1913.

Weismann: **Rapide Heilung nach Warzenfortsatzoperationen.**

Nach einfacher Aufmeißelung näht Weismann sofort zu und führt im unteren Wundwinkel einen dünnen Drain ein, der am dritten Tage endgültig entfernt und durch einfachen, trockenen Verband ersetzt wird. Am achten Tage werden die Nähte entfernt, am 10. bis 12. Tage ist Pat. geheilt. Bei Totalaufmeißelung wird ebenfalls sofort hinten genäht. Durch den Gehörgang wird ein Verband für 4—5 Tage gelassen. Hierauf wird der Verband erneuert für nochmals 3—4 Tage, am achten Tage werden die Nähte entfernt, am 12. Tage hinten Unnas klebendes Pflaster appliziert. In das Ohr kommt nun kein Tampon mehr, sondern je nach dem Fall eine der bekannten Behandlungsformen der Mittelohreiterung.

Garel (Lyon): **Nadel im linken Bronchus.**

Der Fall betrifft ein 17 Monate altes Kind, bei dem die Extraktion mittelst unterer Bronchoskopie gelang.

Moure und Richard: Über einige **Fälle von laryngo-trachealen Stenosen bei Erwachsenen.**

Die Stenosen des Kehlkopfes unterscheiden sich in zwei Gruppen: solche, bei denen das Crico-arytaeonidgelenk frei ist, die Stimmbänder daher respira-

Digitized by Google
Original from UNIVERSITY OF CALIFORNIA
Generated on 2019-10-24 13:38 GMT / http://hdl.handle.net/2027/uc1.b3252761
Public Domain in the United States, Google-digitized / http://www.hathitrust.org/access_use#pd-us-google

torische Bewegungen machen können, und solche, bei denen die Bewegungsfähigkeit der Stimmbänder aufgehoben ist. Die ersteren sind im allgemeinen leicht heilbar, namentlich durch die Stomiebehandlung, die letzteren trotzen mitunter jeder Behandlung und bleibt das Atemhindernis dauernd bestehen. Jedoch braucht man auch in diesen Fällen nicht immer zu verzweifeln und kann eine schonende Behandlung mitunter zum Ziele führen. Moure führt ein Beispiel infolge von Stenose nach Laryngitis ulcero-membranosa an, wo nach monatelanger Behandlung eine Besserung erzielt worden ist. In einem weiteren Falle fiel die Platte des Ringknorpels, die sich infolge von Syphilis ausgestoßen hatte, in die Trachea, wo sie sich hinter einer stenotischen Stelle fixiert hatte. Auch hier trat Heilung nach Laryngo-Tracheostomie ein. Es werden noch drei andere Fälle mitgeteilt, die vermutlich durch Tracheostomie zur Heilung gebracht worden sind. Unter diesen befindet sich auch ein Fall von Stenose nach Tuberkulose des Kehlkopfes. Um die stark reizende Gazebehandlung zu vermeiden, kam Moure auf den Gedanken, an den Kautschukdrain einen starken Vorsprung anbringen zu lassen, der sich zwischen die Stormieränder einschiebt und deren Verklebung verhindert.

Mahu: Über die **Gehörgangsfisteln des Warzenfortsatzes.**

Seitdem Mahu auf die Fisteln des Warzenfortsatzes, die sich in den Gehörgang öffnen, aufmerksam geworden ist, findet er, daß man denselben nicht so selten begegnet. Bei akuten Fällen machen sie auf die Möglichkeit der chirurgischen Eröffnung des Warzenfortsatzes aufmerksam, bei chronischen Fällen schließen sie die Möglichkeit einer nichtoperativen Behandlung aus. Doch ist in diesen Fällen die konservative Operationsmethode zu empfehlen, wenn Gehör noch vorhanden ist.

Lannois und Jacod (Berichterstatter): **Das Ohr und die Arbeitsunfälle. Eine gerichtsärztliche Studie.**

Da die gesetzlichen Bestimmungen in den verschiedenen Ländern verschieden sind, so hat diese mehr den praktischen und den gerichtsärztlichen Fragen bestimmte Studie für den nicht in Frankreich praktizierenden Otologen verhältnismäßig wenig Interesse. In Frankreich ist das ganze Unfallsverfahren erst seit dem Jahre 1898 in die Praxis gekommen und war anfangs, wie für alle Spezialisten so auch für die Otologie wenig in Kraft gewesen. Während die Ophthalmologen, wie dies die Natur der Fälle bedingt, schon 1901 sich mit der Frage zu beschäftigen hatten, ist für die Otologie noch keine zusammenfassende französische Arbeit auf diesem Gebiete erschienen, so daß die Berichterstatter den ganzen Stoff sozusagen zusammentragen mußten. Sie geben zunächst den Modus faciendi vom juridischen Standpunkte an und unterscheiden die drei Möglichkeiten, ob der Otologe vom Verunglückten selbst oder vom Arzte des Verunglückten oder vom Lohngeber gewählt ist, Unterscheidungen, die, wie allgemein bekannt, in praxi gemacht werden müssen.

Ein ganz besonderer Fall ist dann der, in dem der Otologe vom Gericht bestellt wird. Es sei gleich bemerkt, daß alle Gerichtshöfe noch nicht daran gedacht haben, sich mit Otologen als amtlichen Sachverständigen zu versehen, was mehr aus der Diskussion wie aus dem Bericht hervorgeht.

Was die Bewertung des Unfallschadens anlangt, welcher den zweiten Teil des Berichtes ausmacht, so konstatieren die Berichterstatter, daß in der französischen juridischen Praxis hierfür noch keine festen Anhaltspunkte bestehen. Die Ursache hierfür ist nicht gerade die Seltenheit der Fälle, da, wie Lannois und Jacod ausrechnen, bei ungefähr 1% aller Arbeitsunfälle auch das Ohr in Mitleiden-

Digitized by Google
Original from UNIVERSITY OF CALIFORNIA
Generated on 2019-10-24 13:38 GMT / http://hdl.handle.net/2027/uc1.b3252761
Public Domain in the United States, Google-digitized / http://www.hathitrust.org/access_use#pd-us-google

schaft gezogen sein dürfte. Da aber daneben noch andere das Leben und die Gesundheit mehr bedrohende Läsionen mitbestehen, so spielen die Ohrläsionen keine besondere Rolle, um so mehr, als die Arbeiter bekanntlich eine große Indifferenz gegen Taubheit und Ohrenfluß an den Tag legen. Zudem treten diese Läsionen manchmal erst spät ins Bewußtsein, wenn die Sache schon erledigt ist oder die gerichtsärztliche Prozedur bereits im Gange ist. Endlich wurden die meisten Fälle, in denen das Ohr das allein beschädigte Organ ist, zumeist gütlich vom Friedensrichter oder in höherer Instanz vom Präsidenten des Zivilgerichtes geregelt, und diese Beschlüsse werden gewöhnlich nicht veröffentlicht.

Um nun zu einer Bewertung des Unfallschadens zu gelangen, blieb den Berichterstattern nach einer genauen, aber wenig ergebnisreichen Durchsicht der französischen Literatur nur übrig, sich umzusehen, wie die Verhältnisse in den andern Ländern liegen.

Es werden die diesbezüglichen Veröffentlichungen in Deutschland, Österreich, Italien und Belgien angeführt, und darauf erst machen Lannois und Jacod ihre eigenen Vorschläge. Was das äußere Ohr anlangt, so wird die Funktion des Ohres durch einen totalen Verlust des äußeren Ohres kaum geschädigt. Eine Rente von 1—2% erscheint immerhin angezeigt, namentlich bei jugendlichen Personen. Hierbei und für die folgenden Fälle ist wohl zu verstehen, daß die Rente vom Vollverdienst berechnet wird und nicht, wie in Deutschland, nur zwei Drittel des Jahresverdienstes ausmacht. Was die Taubheit infolge des Unfalles anlangt, so gibt dieselbe als Schwerhörigkeit, die nicht unter die Hälfte des physiologischen (?) Gehörvermögens gesunken ist, als Arbeitsunfall keinen Grund zur Entschädigung. Doch lassen hierbei die Berichterstatter insofern Ausnahmen bestehen, als der Beruf (Musikanten, Eisenbahner, Telephonisten, Caissonarbeiter, Dienstboten, Kutscher etc.) in Berücksichtigung gezogen werden muß und der Umstand, den die Berichterstatter als Konkurrenzfähigkeit bezeichnen. Als zu entschädigende Taubheit bezeichnen die Berichterstatter den Grad von Schwerhörigkeit, bei dem die Flüsterstimme nicht auf 0·20 *cm* und die Konversationssprache nicht auf 1 *m* gehört wird. In allen Ländern werden hierfür 10% als Jahresrente bestimmt. Bei beiderseitiger Schwerhörigkeit schlagen Lannois und Jacod 12—15% vor und bei totaler beiderseitiger Taubheit erhöhen sie die Rente auf 40%.

Auf das komplizierende Ohrensausen legen die Berichterstatter kein Gewicht. Hingegen erscheint ihnen der Schwindel als ein entschieden zu entschädigender Unfallsschaden. Sowie für die Gehörsschäden stellen die Berichterstatter nur Minimalwerte auf, und zwar empfehlen sie 50%, wenn der Schwindel konstant und unheilbar ist oder in so gehäuften Attacken auftritt, daß der Pat. arbeitsunfähig ist. Ist der Schwindel viel weniger ausgesprochen, so gewähren sie 20%. Immer aber muß der Gerichtsarzt auf den passageren Charakter des Schwindels aufmerksam machen und eine Revision des Beschädigten in längerer Frist ausdrücklich als Bedingung seiner Schätzung anführen.

Zum Schlusse machen die Berichterstatter aufmerksam auf die großen Schwierigkeiten, die man empfindet bei Aufstellung eines Gutachtens, weil ein Otologe selten unmittelbar nach dem Unfall zur Untersuchung zugezogen wird. Im Anschluß an Alt, Hammerschlag, Frey, Passow, Ostino, Delsaux und Sand verlangen Lannois und Jacod: 1. daß bei allen Verletzungen des Kopfes der Arzt des Verunglückten es sich zur Gewohnheit machen soll, den

Digitized by Google
Original from UNIVERSITY OF CALIFORNIA
Generated on 2019-10-24 13:38 GMT / http://hdl.handle.net/2027/uc1.b3252761
Public Domain in the United States, Google-digitized / http://www.hathitrust.org/access_use#pd-us-google

Pat. einem Otologen zur Untersuchung zu überweisen; 2. daß bei allen gerichtsärztlichen Untersuchungen, die das Ohr betreffen, alle Richter, vom Friedensrichter bis zum Präsidenten des Kassationshofes, sich direkt an den Otologen wenden mögen. Dieser letzte Wunsch wurde denn auch nach stattgehabter Diskussion des Berichtes von der Gesellschaft angenommen.

Diskussion.

Gellé hat oft Gelegenheit gehabt, mit Bedauern zu konstatieren, daß im ersten Zeugnis, das unmittelbar nach dem Unfall geschrieben wird, vom Ohr entweder keine Bemerkung gemacht wird oder nur gesagt wird, daß Pat. taub ist. Es ist angezeigt, sowohl den praktischen Arzt als auch den Arbeiter darauf aufmerksam zu machen, daß eine ohrenärztliche Untersuchung unmittelbar nach einem Kopftrauma von höchster Bedeutung ist und späteren Schwierigkeiten auf das Sicherste begegnet.

Castex, der jährlich 6—8 Fälle zu begutachten hat, ist überzeugt, daß die Rolle des Ohrenarztes noch eine größere werden wird in Zukunft. Von seinen eigenen Untersuchungen möchte er hervorheben, daß die Flüstersprache vom gesunden Ohr auf 20 *m*, die laute Konversationssprache auf 50 *m* und die stark geschrieene Stimme auf 450 *m* gehört wird. Die Taubheit stellt immerhin eine so schwere Schädigung dar, daß Castex höhere Sätze beantragen würde, als wie die Berichterstatter es tun, und würde Castex bei mäßiger Schwerhörigkeit, die sich mit Schwindel und Ohrensausen kombiniert, 50% Rente, bei voller Taubheit 100% zuerkennen. Schwierigkeiten bieten bei der gerichtsärztlichen Entscheidung der Fälle, bei denen vor dem Unfall Schwerhörigkeit bestanden hat. In solchen Fällen gibt der Vergleich mit dem anderen Ohr manchmal Aufschluß. Was die Simulation anlangt, so sind unsere Mittel jetzt so ziemlich ausreichend, um dieselbe zu demaskieren. Oft wird sehr grob simuliert.

Jacod bemerkt zur Diskussionsbemerkung von Castex, daß die von den Berichterstattern aufgestellten Sätze nur Minimalsätze bedeuten für Arbeiter, bei denen das Gehör eine untergeordnete Rolle spielt. Selbstverständlich kann man bei Professionen, bei denen das Gehör eine Rolle spielt, höhere Entschädigung zuerkennen.

Im Anschluß an den Bericht und die darauffolgende Diskussion spricht die Versammlung den Wunsch aus, daß die Otologen bei Unfallsschäden, die den Kopf betreffen, rechtzeitig zu Rate gezogen werden mögen und daß die gerichtsärzlichen Untersuchungen ihnen direkt und regelmäßig überwiesen werden mögen.

Escat (Toulouse): **Die Phantomstimmgabel als Mittel, die einseitige simuliere Taubheit zu entlarven.**

Die Prozedur ist ziemlich kompliziert und verlangt einen eingeübten Gehilfen. Sie besteht im allgemeinen darin, daß man eine tönende Stimmgabel mit den beiden Ohren des Pat. verbindet. Während des Versuches wird das Verbindungsrohr, vom Pat. unbemerkt, geöffnet, während ihm die nicht tönende Stimmgabel auf den Kopf gesetzt wird und der Gehilfe eine tönende Stimmgabel durch das geöffnete Rohr in das angeblich taube Ohr leitet. Pat., der von der Überleitung nichts ahnt und die Stimmgabel auf dem Schädel als tönende Quelle vermutet, gibt nach wie vor an, im gesunden Ohr zu hören, was unmöglich ist.

Digitized by Google
Original from UNIVERSITY OF CALIFORNIA
Generated on 2019-10-24 13:38 GMT / http://hdl.handle.net/2027/uc1.b3252761
Public Domain in the United States, Google-digitized / http://www.hathitrust.org/access_use#pd-us-google

Diskussion.

Gelle findet den Vorschlag von Escat sehr sinnreich, doch leidet er an einem Kapitalfehler, der allen Stimmgabelprüfungen innewohnt, er setzt uns nämlich nicht in Kenntnis, ob der Untersuchte die menschliche Stimme hört oder nicht. Es kann ein Gehör für Stimmgabeln bestehen, aber damit ist nicht gesagt, daß Gehör für die Sprache besteht. Darum aber handelt es sich uns Ohrenärzten. Nichtsdestoweniger gestattet der Versuch von Escat, sich Aufklärung zu verschaffen, ob Pat. simuliert oder nicht, und in dieser Hinsicht reiht er sich unseren verschiedenen anderen Prüfungsmitteln sehr willkommen an.

Mignon hat einen Simulanten zu untersuchen Gelegenheit gehabt, der mit keiner Miene gezuckt hat, als unversehens 2 *m* hinter ihm ein Revolverschuß abgefeuert worden ist.

Escat möchte seine Methode durchaus nicht als Mittel, die einseitige Taubheit zu diagnostizieren, hinstellen, sondern als Hilfsmittel, die simulierte einseitige Taubheit zu erkennen. Als solche hat diese Methode ihm in vier Fällen ausgezeichnete Dienste geleistet, namentlich in einem Falle, eine Dame betreffend, die, einseitige Taubheit simulierend, einen Schadenersatz von 100.000 Francs verlangte und dann sich zu einem Ausgleich von 10.000 Francs hergab.

Molinié (Marseille): **Chirurgische Behandlung der Kehlkopfstenose infolge beiderseitiger Recurrensparalyse.**

Das Prinzip der Methode besteht darin, die Dimension des Kehlkopfes in sagittaler Richtung zu verringern und in frontaler Richtung zu erweitern. Es wird dadurch die fixe Insertion der Stimmbänder der mobilen Insertion genähert. wodurch die Stimmbänder etwas laxer werden. Dadurch und durch die Erweiterung des transversalen Durchmessers des Kehlkopfes wird die Glottis etwas breiter. Die Operation ist einfach. Man macht in die Schildknorpel drei vertikale Schnitte mit der Säge, und zwar einen Einschnitt in der Mittellinie, die beiden anderen je 5 *mm* zu beiden Seiten der Mittellinie. Die Weichteile werden nicht durchbohrt, da diese als Stütze dienen müssen. Hierauf werden die mobil gemachten Schildknorpelfragmente gegen das Kehlkopfinnere gedrängt und so bildet der Adamsapfel entweder eine Fläche oder einen weit nach außen geöffneten Winkel. Mittelst einer Stahlschiene werden die Teile in ihrer neuen Lage behalten. In einem Falle Moliniés ist das erzielte Resultat gut gewesen, wenngleich man die Kanüle nicht hat entfernen können. Die Stimme wurde heiser, tief, monoton.

Trétrôp (Anvers): Ein Fall von **Lepra der Nase und des Rachens.**

Der Fall wurde nach Belgien aus den Kolonien eingeschleppt, doch glaubt Trétrôp, daß die einheimischen Falle von Lepra nicht gar zu große Seltenheiten sind.

Diskussion.

Molinié hat 3 Fälle von Lepra beobachtet, von denen keiner die Natur und namentlich die Ansteckungsmöglichkeit der Krankheit kannte. Der eine Fall betraf sogar ein Dienstmädchen, eine Italienerin, die mit Kindern beschäftigt war. Leider dürfen wir die Lepra nicht anzeigen, da für diese Krankheit keine obligatorische Anzeigepflicht besteht.

Castex kennt 6 eigene Fälle. Man zweifelt anfangs an der Diagnose, da wir diese Fälle gewöhnlich nicht zu sehen bekommen. Castex hat die

Digitized by Google
Original from UNIVERSITY OF CALIFORNIA
Generated on 2019-10-24 13:38 GMT / http://hdl.handle.net/2027/uc1.b3252761
Public Domain in the United States, Google-digitized / http://www.hathitrust.org/access_use#pd-us-google

meisten seiner Fälle auf der Hautabteilung des Hospitals St. Louis zu sehen bekommen. Charakteristisch sind namentlich die strahlenförmigen Narben.

Ferras konstatiert, daß die Lepra in Frankreich im Zunehmen begriffen ist. Es ist Zeit, energische Mittel zu ergreifen, um nicht in die mittelalterlichen Verhältnisse zurückzufallen.

Aboulker hat bemerkt, daß auch in Algerien die Lepra ein bedrohliches Ansteigen der Frequenz zeigt. Es sind zumeist Italiener und Spanier, die von der Lepra befallen werden.

Guisez: Ein Fall von **Speiseröhrenkrebs mit Radium geheilt seit zwei Jahren.**

Im oberen Drittel des Oesophagus saß ein über 8 *cm* der Speiseröhrenwand sich ausdehnendes krebsiges Geschwür, das histologisch untersucht als Epithelzellenkrebs sich herausstellte. In 3 Serien von Radiumbestrahlung (0·05 bis 0·075 *mg* Radium) wurde vollständige Heilung erzielt ohne jede Störung, außer vorübergehender spastischer Kontraktion des Oesophagus. Guisez besitzt noch 2 andere Fälle, die seit 2 respektive $2^1/_2$ Jahren von ihren Schlingbeschwerden nach Radiumbestrahlung befreit worden sind.

Guisez: **Neues über die endoskopische Behandlung.**

Die Endoskopie gestattet jetzt eine rationelle Behandlung des Oesophagus, der Trachea und der Bronchien. Im Oesophagus sind die Stenosen entzündlichen Ursprunges viel häufiger, als man es bisher geglaubt, da die meisten Fälle bisher als Oesophagospasmus betrachtet worden sind. In 4 Fällen hat Guisez kongenitale Faltenbildung als Ursache der Speiseröhrenverengerung konstatiert. Heilung mittelst Elektrolyse. In einem anderen Falle wurde ein Angiom des Oesophagus als Krebs betrachtet, bis die richtige Diagnose die Therapie (Radiumtherapie) einzuleiten gestattete. Die Speiseröhrendivertikel finden sich oberhalb der stenosierten Stellen des Oesophagus. Die Behandlung der Stenose führt zur Heilung des Divertikels. Was die Bronchien anlangt, so hat Guisez vielfach mit seiner Trachealspritze Heilung in Fällen von Tracheitis (Gomenolöl), Ozaena trachealis (Höllensteinlösung 1 : 10.000), Asthma bronchiale erzielt. Bei Lungenleiden hat Guisez in 7 Fällen von Gangrän der Lunge Heilung erzielt mittelst Injektion von Gomenolöl.

Gault (Dijou): 2 Fälle von **Fremdkörpern in den Bronchien und im Oesophagus.**

Mouret (Montpellier): **Laryngo-Tracheoskopie und Oesophagoskopie am sitzenden oder liegenden Pat. mit starker Vorneigung des Körpers.**

Die neue Lagerung, die Mouret vorschlägt, hat er durch seinen Schüler Burgues veröffentlichen lassen. Wir werden diese Inaugural-Dissertation des genaueren besprechen und bei dieser Gelegenheit die scheinbar recht praktische Vorwärtsneigung beschreiben.

Sargnon (Lyon): Über die **direkte Endoskopie.**

Im Laufe des letzten Jahres hat Sargnon folgende endoskopische Fälle zu behandeln Gelegenheit gehabt: eine Reihe von Oesophagusspasmen und Oesophagusdivertikeln, 2 Kompressionsstenosen des Oesophagus durch Aortenaneurysma, einige maligne Tumoren. Sargnon hat bisher seit sechs Jahren 35 Fälle von narbigen Stenosen der Luftwege gesehen. Der letzte Fall betrifft einen komplizierten Fall von Laryngo- und Pharyngostenose, der die Tracheotomie, Gastrostomie und retrograde laryngo-pharyngeale Dilatation notwendig gemacht hat. Eine ganze Reihe von Fremdkörpern des Oesophagus sind

Digitized by Google
Original from UNIVERSITY OF CALIFORNIA
Generated on 2019-10-24 13:38 GMT / http://hdl.handle.net/2027/uc1.b3252761
Public Domain in the United States, Google-digitized / http://www.hathitrust.org/access_use#pd-us-google

unter Cocainpinselung teils nach abwärts gerutscht, teils nach außen befördert worden. Außerdem hat Sargnon 2 Fälle laryngostomiert, einmal wegen rezidivierender Papillomatosis, einmal wegen syphilitischer Stenose. Interessant ist die Dilatationsbehandlung eines Kindes mit beiderseitiger Stenose der Bronchien infolge hereditärer Syphilis.

Sitzung vom 7. Mai.

Rob. Leroux (Paris): **Eine neue Methode der direkten Laryngoskopie. Die Ortho-Laryngoscopie autostatique.**

Die Schweblaryngoskopie nach Killian hat zwei Nachteile: der Apparat ist teuer und die Prozedur ist für den Pat. unbequem. Der neue Apparat von Leroux (bei Bruneau, Paris) gestattet, den Pat. in der gewohnten Stellung zu untersuchen, und da er von selbst hält, läßt er dem Operateur den Gebrauch beider Hände frei. Das Prinzip ist folgendes: Die Zunge muß nach abwärts gedrückt und die Epiglottis nach vorne gezogen werden. Beides wird erreicht mittelst eines Mundsperrers, der sich am (neuen Killianschen) Zungenspatel fixiert, und einer Hebelvorrichtung, die sich am Zungenspatel vorschiebt und den Zug der Epiglottis nach vorne besorgt. Beide Bewegungen gehen synchronisch und schubweise vor sich ohne jede Gewaltanwendung. Cocainanästhesie ist nötig, auch muß der Kopf in starke Hyperextension gebracht werden, doch ist ein eigener Tisch oder Sessel hierzu unnötig. Im Bedarfsfall kann der Apparat, wie der Doyensche Mundsperrer, mit einem Griffe entfernt werden. Man sieht den Kehlkopfeingang mit derselben Leichtigkeit, wie man zum Beispiel einen Gebärmuttermund einstellt. Der Apparat wurde am Wachsphantom gezeigt.

Mouret (Montpellier): **Über den Angriffspunkt für die Warzenfortsatzeröffnung.**

Während die klassische Vorschrift lautet, sich zur Eröffnung des Warzenfortsatzes ein Viereck hinter dem äußeren Gehörgang herauszumeißeln und von hier aus auf das Antrum loszugehen, schlägt Mouret vor, den Angriff auf dem trans-spino-meatalen Wege zu machen. Das Zentrum bildet der obere hintere Pol des Gehörganges und um dieses Zentrum wird eine Scheibe von 8 *mm* Durchmesser herausgemeißelt, die nach oben 3 *mm* über eine Horizontallinie geht, die man sich durch die obere Gehörgangswand gelegt denkt, nach hinten 4 *mm* weit von einer Vertikallinie geht, die durch die hintere Wand des äußeren Gehörgangs gelegt ist. Es muß natürlich hierzu die membranöse Wand gehörig abgehoben sein, sowohl oben als auch hinten. Es wird jetzt nicht mehr parallel zum Gehörgang gebohrt, sondern in einer Richtung, die mit der Wand des Gehörganges einen Winkel von ungefähr 125° bildet. Auf diese Weise gelangt der Bohrkanal direkt auf das Antrum. Trepaniert man nach der klassischen Vorschrift, so gelangt man in 45% der Fälle zu tief und muß das Antrum höher oben suchen. Außerdem setzt man sich der Gefahr aus, sofort auf den Sinus zu stoßen, wenn er vorgelagert ist. Der trans-spino-meatale Weg hingegen entfernt sich um so mehr vom Sinus, je tiefer man bohrt, und ebenso entfernt er vom Facialis in demselben Maße.

Diskussion.

Moure kennt diesen Weg schon seit langer Zeit, da er bereits seinerzeit von Garnault beschrieben worden ist. Er befolgt einen Weg, der die

Digitized by Google
Original from UNIVERSITY OF CALIFORNIA
Generated on 2019-10-24 13:38 GMT / http://hdl.handle.net/2027/uc1.b3252761
Public Domain in the United States, Google-digitized / http://www.hathitrust.org/access_use#pd-us-google

Mitte hält zwischen dem Vorschlag von Mouret und dem klassischen Weg, 1 *mm* hinter dem Gehörgang und parallel zu ihm.

Luc findet den Vorschlag von Mouret sehr empfehlenswert. Persönlich hielt er sich bisher immer in einer Richtung parallel zum äußeren Gehörgange.

Mouret macht aufmerksam, daß in allerletzter Zeit J. Ramadier (siehe Annales des malad. de l'oreille, 1913, Nr. 4) den anatomischen Beweis für die Richtigkeit seiner Ausführungen gebracht hat. Erfahrene Operateure brauchen allerdings ihre bewährte Technik nicht zu ändern, aber für Anfänger ist es angezeigt, den nun empfohlenen Weg zu betreten.

Jacques (Nancy): **Tuberkulom des Larynx.**

Bei einem älteren Individuum fand sich ein Tumor des linken Stimmbandes und der Kommissur, die nach histologischer Untersuchung als Krebs gedeutet wurde. Der Tumor wurde durch Thyreotomie entfernt, in Schnitte zerlegt und als Tuberkulom erkannt. Jacques wünscht, daß man als Tuberkulom nur jene Tumoren des Kehlkopfes nennt, die ohne jede andere tuberkulöse Manifestation die einzige Läsion des Kehlkopfes darstellen. Diese Tuberkulome sind dann klinisch von Krebs kaum zu unterscheiden.

Diskussion.

Castex hat einen ähnlichen Fall vor 10 Jahren operiert. Leider hat sich die Tracheotomiewunde tuberkulös infiziert und hat die Behandlung sich durch 6 Monate hingezogen.

Escat hat bei einem Pat. von 55 Jahren Krebs des linken Stimmbandes diagnostiziert. Pat. ist total laryngektomiert worden. 6 Wochen später erlag Patient einer akuten Tuberkulose. Das Präparat stellte sich als Tuberkulom heraus.

Jacques denkt nicht daran, die Behandlung der Tuberkulome mittelst Laryngotomie als typische Operationsmethode zu empfehlen. Seine Mitteilung ging nur hinaus, die Schwierigkeiten der Differentialdiagnose zu beleuchten und den Begriff Tuberkulom festzustellen.

Hautant (Paris), Berichterstatter: **Die Indikationen und die Technik der Eröffnung des Labyrinths.**

Die Trepanation des Labyrinthes wurde methodisch zuerst von Jansen (1893) ausgeübt, in Frankreich aber erst durch einen Artikel von Lermoyez (1902) bekannt, der seinerseits sich an die Veröffentlichung von Hinsberg (1902) anschloß. Bald darauf schrieb Moure (1903) einen Aufsatz und Rivu-Keranjel (1904) seine Inaugural-Dissertation über denselben Gegenstand. Es folgten hierauf die Veröffentlichungen von Bourguet (1905) und von Rendu (1909), von denen die erstere namentlich die Technik, die letztere die Klinik berücksichtigen. Später schrieb Hautant im Lehrbuch von Luc das Kapitel über Labyrintheiterungen (1909), und endlich veröffentlichte Bourguet (1912) eine Arbeit über die Eröffnung des Labyrinthes. Das ist alles, was Hautant in der französischen Literatur über die Chirurgie des Labyrinthes bis Mai 1913 vorgefunden hat. Die vorliegende Arbeit stützt sich aber auf das Studium der gesamten in- und ausländischen Literatur und namentlich und insbesondere auf das Studium von 75 Labyrintheiterungen und 23 Trepanationen des Labyrinthes, die Hautant persönlich verfolgt hat.

Es schien Hautant noch immer nötig, die Untersuchung des inneren Ohres auseinanderzusetzen. Über die Untersuchung des akustischen Labyrinthes

Digitized by Google
Original from UNIVERSITY OF CALIFORNIA
Generated on 2019-10-24 13:38 GMT / http://hdl.handle.net/2027/uc1.b3252761
Public Domain in the United States, Google-digitized / http://www.hathitrust.org/access_use#pd-us-google

geht Hautant rasch hinweg, während er des genaueren die Untersuchung des Vestibularapparates auseinandersetzt.

Hierauf teilt Hautant den Stoff vom klinischen Standpunkte ein in die einfache Labyrinthitis und in die komplizierte, wo neben der Labyrinthinfektion noch eine solche des Endocraniums besteht.

Bei der akuten Labyrinthitis unterscheidet Hautant eine partielle Form, die auf die Bogengänge beschränkt bleibt, er gibt eine andre akute Form zu, wo die Entzündung nur die Schnecke betrifft, eine diffuse Form, wo entweder (seltener) das hintere Labyrinth unerregbar ist und nur leichte Läsionen der Schnecke bestehen, und eine andre diffuse Form, bei welcher das hintere Labyrinth gereizt und das vordere gelähmt ist. Was endlich die akute totale Labyrinthitis anlangt, so kennt er nur eine einzige Form derselben und diese geht, wenn sie heilt, immer in Taubheit aus. Da außerdem es nicht möglich ist, zu sagen, ob eine akute totale Labyrinthitis nicht eine Meningitis zur Folge haben wird, so begreift man, sagt Hautant, warum manche Otologen jede akute totale Labyrinthitis systematisch trepanieren.

Die chronische Labyrinthitis muß erst gesucht werden, sie verrät sich sonst nicht. Die meisten chronischen Fälle sind ungefährlich. Tritt aber aus irgend einem Grunde die chronische Form in die akute über, dann sind mit einem Male alle Gefahren der Meningitis da. Die echte Ausheilung der chronischen Labyrinthitis läßt sich nur durch das Kompensationssymptom von Ruttin erkennen.

Die Indikationen zur Eröffnung des Labyrinthes sind sämtlich untergeordnet der Vorfrage: Ist eine gegebene Labyrinthitis imstande, eine Meningitis zu erzeugen? Da eine partielle Labyrinthitis direkt nie eine Meningitis erzeugen kann und vorher durch das Stadium der totalen Labyrinthitis durchgehen muß, so ergibt sich für die partielle Labyrinthitis eine formelle Regel: Die Trepanation des Labyrinthes ist unnötig.

Handelt es sich um eine totale akute Labyrinthitis, so ist nicht zu vergessen, daß die Meningitis ziemlich häufig (in den Fällen Hautants 4mal auf 18 Fällen) die unmittelbare Folge der Labyrinthitis ist, daß manchmal Meningitis und Labyrinthitis sozusagen auf einmal oder mindestens rasch hintereinander auftreten. Nichtsdestoweniger sind sehr viele akute totale Labyrinthitiden gutartiger Natur, die zwar mit Taubheit, aber doch ausheilen. Es sind dies namentlich die Labyrinthitiden, die nach Verletzung des horizontalen Bogenganges auftreten, die Labyrinthitiden, die als Panotitis im Verlaufe einer akuten Otitis auftreten (4 Fälle Hautants sämtlich geheilt), ferner die Fälle, die im Verlaufe einer akuten Mastoiditis auftreten und die nach einfacher Antrotomie heilen, und endlich die Labyrinthitiden, die im Verlaufe der Tuberkulose und des Scharlachs sich entwickeln.

Charakteristisch für alle diese gutartigen Formen von Labyrinthitis ist das rasche Verschwinden der alarmierenden Symptome. Verschieden hiervon ist der Gang der gefährlichen Form der akuten Labyrinthitis, die gewöhnlich im Verlaufe einer chronischen Otorrhöe auftritt. Hier setzen die Symptome nur langsam ein und sind niemals so alarmierend, aber dafür ist auch keine Besserung zu konstatieren. Diese Labyrinthitiden, die sich in 1 bis 2 Monaten entwickeln, führen zur Meningitis. Diese müssen sobald als möglich operiert werden. Es hat für eine akute totale Labyrinthitis, die sich im Gefolge einer banalen Otorrhöe entwickelt, die chirurgische Stunde geschlagen, wenn die vestibularen Reizerscheinungen innerhalb der ersten 15 Tage nicht verschwun-

Digitized by Google
Original from UNIVERSITY OF CALIFORNIA
Generated on 2019-10-24 13:38 GMT / http://hdl.handle.net/2027/uc1.b3252761
Public Domain in the United States, Google-digitized / http://www.hathitrust.org/access_use#pd-us-google

den sind. In solchen Fällen nur die Radikaloperation nach altem Muster machen, heißt die tödliche Meningitis provozieren.

Was die chronische Labyrinthitis anlangt, so ist sie Gegenstand einer chirurgischen Behandlung nur, wenn sich ein Sequester vorfindet oder eine Facialisparalyse besteht. Sonst ist es angezeigt, die chronische Labyrinthitis sich selbst zu überlassen.

Bevor Bárany uns die Mittel angab, die komplizierenden Erkrankungen der hinteren Schädelgrube zu erkennen, war es sehr schwer möglich, die Labyrinthinits vom Cerebellarabsceß zu unterscheiden. Mit Rücksicht darauf, daß diese Angaben Báránys bisher noch nicht klinisch von anderer Seite nachgeprüft worden siud, bringt Hautant ausführlich zwei Krankengeschichten, in denen es ihm zweimal gelungen ist, mittelst der verschiedenen Reaktionsbewegungen, wie sie Bárány empfohlen hat, die circumscripte Ansammlung von Flüssigkeit in der hinteren Schädelgrube zu erkennen. Der klinische Verlauf unterscheidet die beiden Fälle Hautants von dem, was man als den Bárányschen Symptomenkomplex bezeichnen könnte. Wiederholt macht Hautant auf die Schwierigkeit dieser Untersuchung aufmerksam.

Für die chirurgische Behandlung der komplizierten Labyrinthitis ist es wichtig zu wissen, daß viel häufiger, als bekannt ist, es zu einer circumscripten Absceßbildung kommt an der Innenseite des Felsenbeins, in der Nähe der Vorhofswand, zwischen Felsenbein und Dura, die von manchen Seiten als Empyem des Sacculus beschrieben, von Hautant retro-labyrinthärer Absceß genannt wird und vielfach als erste Stufe einer Meningitis oder eines Cerebralabscesses gefunden worden ist. Drei Fälle hat Hautant 1912 von Vautrain beschreiben lassen. Konstatiert man die Zeichen einer langsam sich entwickelnden Meningitis im Verlaufe einer Labyrinthitis, so muß man immer die retrovestibuläre Gegend freilegen und nach dem Vorhandensein eines retrolabyrinthären Abscesses fanden.

Bevor Hautant an die Beschreibung der Technik der Labyrintheröffnung geht, gibt er in einer Übersicht die Indikationen wieder, nach denen die Abstentinisten (Görke, Brieger u. a.), Opportunisten (Alexander). Interventionisten (Ruttin, Neumann, Bourguet u. a.) vorgehen. Hierauf werden nach einer kurzen anatomischen Einleitung die verschiedenen Methoden, das Labyrinth zu operieren, kurz beschrieben. Hautant unterscheidet die einfache Eröffnung des Labyrinths (Jansen, Hinsberg, Hautant), die Methode der Eröffnung der einzelnen Teile des Labyrintbes (Uffenorde, Bourguet) und die kombinierte Eröffnung des Labyrinths von der hinteren Schädelgrube (Neumann). Von allen diesen Methoden bewahrt Hautant nur zwei, und zwar die eine, welche er als einfache Trepanation des Labyrinths bezeichnet, und die in Frankreich allgemein als Methode de Hautant genannt wird, und die andere, die für die komplizierten Fälle gilt. Es würde zu weit führen, die Methode Hantants, die er als technisch leicht ausführbar bezeichnet, des näheren zu beschreiben. Im allgemeinen besteht sie darin, daß Hautant die Verbindung zwischen den beiden Fenstern und dem Promontorium durchbricht und so einmal eine Öffnung vor dem Facialisknie anlegt. Die Gegenöffnung wird 5 *mm* hinter dem hinteren Pol des ovalen Fensters an dem Buge des horizontalen Kanals begonnen und von dort ebenfalls in den Vorhof geleitet. So werden zwei Öffnungen, eine vor, die andere hinter dem Facialisknie, am Vestibulum gebildet, von denen nun die Auskratzung des Labyrinthes und die Drainage ermöglicht werden.

Generated on 2019-10-24 13:38 GMT / http://hdl.handle.net/2027/uc1.b3252761
Public Domain in the United States, Google-digitized / http://www.hathitrust.org/access_use#pd-us-google
Digitized by Google
Original from UNIVERSITY OF CALIFORNIA

Die komplizierten Formen verlangen natürlich die Eröffnung nach Neumann. Diese Methode allein gestattet die Auffindung des retrovestibulären Abscesses, von dem so häufig die totale Meningitis ausgeht. Die Resultate sind dann verhältnismäßig gute. Die persönliche Statistik Hautants beweist, daß, wenn es sich um Fälle handelt, die nicht mit Kleinhirnabsceß kompliziert sind, die Hälfte der Fälle ausheilen. Die Schlußsätze dieses bemerkenswerten Berichtes von Hautant verdienen vollständig reproduziert zu werden. Hautant sagt: 1. Es gibt zwei Formen der Ohreiterung: die mit und die ohne Labyrinthentzündung. Die mit Labyrinthitis verbundenen Ohreiterungen gehören dem chirurgischen Gebiete an. 2. Wenn man im Verlaufe einer Ohreiterung und Labyrinthitis eine endocraniale Komplikation befürchtet, so hat man nicht bloß nach zwei Infektionswegen zu fahnden, nämlich das Tegmen tympani und die hintere Antrumswand, sondern nach drei: den dritten Infektionsweg stellt dar das Labyrinth, der innere Gehörgang und die Gegend des Endolymphsackes.

Diskussion.

Moure: Zu dem inhaltsreichen Berichte von Hautant möchte Moure folgende Bemerkungen machen: Es ist sehr schwer, zu entscheiden, ob man es in praxi mit echter Labyrinthitis oder mit einer Paralabyrinthitis zu tun hat. Wir sehen oft Pat., die im Verlaufe einer akuten Ohrentzündung zu uns kommen mit Kopfschmerz, Schwindel, Erbrechen, bilateralem spontanen Nystagmus. In vielen Fällen, schon beim bloßen Zuwarten, manchmal nach Eröffnung des Antrums, schwanden die stürmischen Symptome, sogar auch der Nystagmus. Wollte man in solchen Fällen operieren, würde man wahrscheinlich Ereignisse heraufbeschwören, deren man kaum Meister sein dürfte.

Was die chronischen Fälle von Labyrinthitis anlangt, so hält Moure die verschiedenen Operationsmethoden, nach denen man das Labyrinth einmal von oben, einmal von unten, dann von vorne und wieder von rückwärts eröffnet, eher für theoretisch als wie für praktisch begründet. Die Läsionen sind nicht so lokalisierbar im Labyrinth, daß der Chirurg jedesmal weiß, wo er trepanieren soll. Im Labyrinth macht man nicht, was man will, sondern was man kann. Moure verfährt, auch wenn das Labyrinth deutlich eine Läsion zeigt, folgendermaßen: Zunächst macht er eine Radikaloperation. Ist Pat. nicht nach einigen Monaten geheilt, so ist inzwischen die Labyrinthläsion hinlänglich lokalisiert, um einen chirurgischen Eingriff zu verlangen, geradeso wie sonst wo im Organismus eine Knochenläsion einen Eingriff verlangt. Tritt dann noch immer nicht Heilung ein, so macht Moure eben einen neuen Eingriff, solange noch kranker Knochen vorhanden ist. Ihm erscheint es vernünftiger, so vorzugehen, als wenn man von vornherein die Krankheit begrenzen will. Man tut dann des Guten leicht zu viel.

Trétrôp findet, daß man beginnt, zuviel am Labyrieth zu operieren. Die Labyrinthoperationen machen sich am Kadaver leicht, am Lebenden stellen sie immer technisch schwere Eingriffe dar. Übrigens heilen viele Labyrinthitiden von selbst aus.

Aboulker hat in 4 Fällen Meningitis nach Aufmeißelung der Mittelohrräume im Verlaufe des letzten Jahres gesehen. Zwei der Fälle verliefen tödlich. In allen 4 Fällen handelte es sich um latente Labyrinthitis, die sich vor der Operation nicht genügend manifestierte. Die genaue Untersuchung des Labyrinthes vor jeder Operation ist heute eine unbedingte Forderung.

Digitized by Google
Original from UNIVERSITY OF CALIFORNIA
Generated on 2019-10-24 13:38 GMT / http://hdl.handle.net/2027/uc1.b3252761
Public Domain in the United States, Google-digitized / http://www.hathitrust.org/access_use#pd-us-google

Hautant hält die Eröffnung des Labyrinthes nicht für technisch schwierig. Für die gewöhnlichen Fälle, ohne intrakranielle Komplikation, bedeutet die Labyrintheröffnung kaum eine Erschwerung der gewöhnlichen Aufmeißelung, wenn man die von Hautant empfohlene Methode befolgt.

Lannois und Rendu (Lyon): **Carotisarrosion in einem Falle von Caries des Felsenbeins.**

38jähriger Tuberkulöser leidet seit 5 Jahren an chronischer Otorrhöe. Wurde vor 10 Monaten operiert, jedoch ohne Erfolg. Seit der Operation Facialisparalyse und Fistel des Warzenfortsatzes mit reicher Eiterung. Plötzlich kolossale Blutung aus Ohr, Mund, Nase, Fistel. Die Blutung steht auf Tamponade des Gehörganges und der Fistel. Nachher hat sich die Blutung im Verlaufe von 3 Wochen 5mal wiederholt, jedoch immer schwächer bis zum Tode des Patienten. Diese Blutungen der Carotis sind im Verlaufe einer Caries des Felsenbeins hauptsächlich bei Tuberkulose, seltener im Verlaufe von Scarlatina gesehen worden.

Lannois und Bériel: **Histologische Untersuchung des oberen Kehlkopfnerven nach Alkoholeinspritzung.**

Die Läsionen, die der Nerv aufweist, sind die banalen Läsionen, wie man sie auch am Recurrens zum Beispiel findet, ohne Alkoholinjektion. Trotz des therapeutischen Erfolges ist es schwer, zu schließen, daß der Nerv durch den Alkohol leitungsunfähig gemacht worden ist, da das Myelin im Zentrum der Nervenfaser kaum zerstört erscheint.

Aboulker (Alger): **Ausfluß von Cerebrospinalflüssigkeit aus dem Ohr.**

Ein 10jähriges Mädchen, das vom 2.—6. Lebensjahre an doppelseitiger Ohreiterung gelitten hatte, weist plötzlich im besten Wohlsein folgenden Symptomenkomplex auf: Kopfschmerz, Erbrechen, Schwindel, Nystagmus, Fieber und insbesondere Ausfluß von Cerebrospinalflüssigkeit von beiläufig 250 *g* pro die. Heilung durch Bettruhe. Keine Rezidive seit 2 Jahren. Letzte Untersuchung zeigt, daß es sich um eine ausgeheilte Ohreiterung handelt, die Durchbruchsstelle an der Labyrinthwand ist nicht erkenntlich. Fistelsymptom nicht nachweisbar.

Aboulker: **Arrosion der Carotis im Felsenbein.**

Pat., 40jährig, stellt sich mit chronischer, fistulisierter Mastoiditis und Facialislähmung vor. Lungentuberkulose. Radikaloperation. Keine Heilung nach 4 Monaten. Plötzlich kolossale Blutung aus dem Ohr, die auf Tamponade steht. Exitus am folgenden Tag. Bei der Sektion zeigt sich eine Perforation der mittleren Schädelgrube, die Carotis durchbohrt, die Weichteile mit Blut durchtränkt. Nach Auvray sind 42 Fälle von Carotisarrosion zumeist bei Tuberkulösen bekannt, von denen die Hälfte durch Carotisligatur gerettet worden sind.

Laval (Toulouse): **Über die Erhaltung des Gehörgangs beim Kinde bei der Radikaloperation.**

Broeckaert (Gent): *a)* **Praktisches Mittel, um das Anlaufen der Kehlkopfspiegel zu verhindern.**

Broeckaert empfiehlt eine spezielle Seife, mit der der Spiegel leicht angerieben wird, um stundenlang gebrauchsfähig bleiben zu können, das heißt, nicht anzulaufen.

b) **Heißluftbehandlung in der Laryngologie.**

Generated on 2019-10-24 13:38 GMT / http://hdl.handle.net/2027/uc1.b3252761
Public Domain in the United States, Google-digitized / http://www.hathitrust.org/access_use#pd-us-google
Digitized by Google
Original from UNIVERSITY OF CALIFORNIA

Broeckaert hat den Heißluftapparat von Mahu für den Kehlkopf abgeändert und benutzt die Heißluft als baktericides Mittel und zur Erzeugung von Hyperämie. Außerdem läßt der Apparat verbunden mit einer Wulfflasche medikamentöse Dämpfe bei einer Temperatur von 87° in den Kehlkopf gelangen.

Bertemes (Charleville): **Thrombophlebitis des Bulbus venae jugularis.**

Gyergyai (Koloszvár): **Über eine neue Methode der direkten Dilatation der Tuba Eustachii.**

In vielen Fällen von Ohrleiden erzielt man trotz vorliegender Indikation wenig Vorteil durch das Politzersche Verfahren und den Katheterismus der Ohrtrompete. Gyergyai hat gefunden, daß die Methode hierbei Schuld trägt. Die Untersuchungen an Ausgüssen der membranösen Ohrtrompete ergeben Dimensionen, die die Benützung von weit dickeren Dilatatoren nötig machen, als es die gewöhnlichen Bougies darstellen. Gyergyai hat solche Dilatatoren konstruiert, die unter direkter Kontrolle des Auges nach der von Gyergyai beschriebenen Methode in die Tuba eingeführt werden. Die Methode erscheint Gyergyai sehr aussichtsreich und erweitert unser therapeutisches Können.

Lavrand (Lille): **Die elektrophonoide Massage in der Behandlung der Otosklerose.**

Bei Fällen von Taubheit, die unter der klassischen Behandlungsweise sich nicht bessern, empfiehlt Lavrand die elektrophonoide Methode, das heißt die Behandlung mit dem Kinesiphone von Maurice (Paris). Er führt ein Beispiel an, in dem durch 4 Jahre absolut keine Besserung zu erzielen war und das unter der elektrophonoiden Behandlung in 16 Sitzungen von 0·20 Flüstersprache und 2 *m* Konversationssprache auf 3 *m* Flüstersprache und $4^1/_2$ *m* Konversationssprache gebessert worden ist. Der Apparat wirkt nach Art eines Massageapparates.

A. Raoult (Nancy): **Über Dauerresultate der Übungstherapie bei Schwerhörigkeit.**

Es handelt sich um 35 Pat., die mit dem Elektrophonoid von Zund-Burguet behandelt worden sind und von denen sich einige nach 6 Monaten, die anderen nach einem Jahre und einige nach 3 und 4 Jahren zur Kontrolle wieder vorgestellt haben. Leider kommen die Pat. nicht gerne zur Kontrolle wieder, und so sind auch die Fälle, über die Raoult berichtet, nicht persönliche Fälle, sondern gehören zum Teil der Praxis von Zund-Burguet und zum Teil der von Helsmortel in Antwerpen. Bei 34 von den nachuntersuchten Fällen hat sich das erwähnte gute Resultat mit geringen Unterschieden gehalten. Die gebesserten Fälle betreffen Fälle von Otosklerose, von Taubstummheit, von Syphilis des Ohres. Die Rezidive ist zumeist bedingt durch das Fortbestehen der nasopharyngealen Beschwerden (Ozaena) und durch Schädigungen des Gesamtzustandes, namentlich gastrointestinale Störungen.

Diskussion.

Valentin hat fast durchwegs gute Resultate mit der elektrophonoiden Methode erzielt.

Egger, der den Apparat von Zund-Burguet seit Februar benutzt, hat ebenfalls gute Resultate zu verzeichnen.

Jacques ist überzeugt, daß die elektrophonoide Methode gute Resultate geben kann. Doch kennt er Fälle, bei denen die Methode Schaden ange-

Digitized by Google
Original from UNIVERSITY OF CALIFORNIA
Generated on 2019-10-24 13:38 GMT / http://hdl.handle.net/2027/uc1.b3252761
Public Domain in the United States, Google-digitized / http://www.hathitrust.org/access_use#pd-us-google

stiftet hat, namentlich in 2 Fällen unstillbares Ohrensausen und in einem Falle Schwindel verursacht hat. Was bisher fehlt, ist eine genaue Indikationsstellung.

Escat hat die Methode namentlich Otosklerotikern oft empfohlen und jedesmal den Pat. ersucht, von einer eventuellen Besserung Mitteilung zu machen. Bisher hat sich aber noch kein Gebesserter blicken lassen.

Lubet-Barbon hat ebenfalls wie Escat viele Pat. der elektrophonoiden Behandlung überwiesen und persönlich noch keinen Fall von Besserung konstatieren können.

Laurens hat ebenfalls einige Pat. dem Protagonisten der elektrophonoiden Behandlung überwiesen, aber von ausgemachten Mißerfolgen abgesehen. hat er nun subjektive Besserung des Gehörvermögens konstatieren können.

Gellé hat ebenfalls nur Mißerfolge und in einem Fall eine direkte Schädigung gesehen.

Raoult empfiehlt die elektrophonoide Methode den Otologen auf das wärmste. Nur die eigene Ausübung der Methode kann über ihren Wert oder Unwert aufklären. Schädigungen, die durch die Methode hervorgerufen werden können, gibt er zu, namentlich bei unvorsichtigem Gebrauch. Der Schwindel ist meist der Arteriosklerose zuzuschreiben und vergeht, wie er es selbst in zwei Fällen gesehen hat.

G. de Parrel (Paris): **Über die Indikationen und Kontraindikationen der methodischen Hörübungen.**

Die Methode von Zund-Burguet eignet sich für alle Fälle, wo der Cortische Apparat und der Hörnerv nicht ganz zerstört sind, namentlich wenn Pat. nicht zu alt, durch Krankheit nicht zu sehr heruntergekommen ist und namentlich wenn deutliche Paracusis besteht. Man kann auf gutes Resultat rechnen, wenn die Schwerhörigkeit seit kurzem, infolge von subakutem Katarrh aufgetreten ist, bei jugendlicher Sklerose und bei Labyrinthitis im Beginn. Aber sogar bei veralteten Formen der Otosklerose mit vollständiger Fixation des Steigbügels kann man noch gute Resultate erzielen. Ausgeschlossen ist eine Heilwirkung bei der Taubheit infolge syphilitischer Apoplexie, Meningitis, Trauma, kongenitale Taubstummheit. Man kann die Methode immer versuchen, wenn Pat. die Sprache noch ad concham hört. Wenn nach 15 Sitzungen keine Besserung erzielt wird, ist eine Fortsetzung der Behandlung unnötig. Es sind 75% der Schwerhörigen durch die elektrophonoide Behandlung günstig beeinflußbar.

Sitzung vom 8. Mai.

Zu Beginn der Sitzung votiert die Gesellschaft einen Beitrag zur Errichtung eines Monuments für Rabelais in Montpellier.

Mossé (Perpignan): **Erythema scarlatiniforme nach Jodberäucherung.**

Bourgeois und Poyet (Paris): **Über die Behandlung mittelst Elektrokoagulation in der Rhino-Laryngologie.**

Die Autoren haben die Elektrokoagulation versucht in einem Fall von Krebs der Epiglottis, in drei Fällen von ulceröser Tuberkulose des Pharynx und in einem Falle von Tuberkulose der Nase. Die Autoren konstatieren den vollständigen Mangel von schweren Reaktionserscheinungen. Die erzielte Narbe hat keine Tendenz zur Verengerung, sondern bleibt elastisch. Es handelt sich vorläufig noch um Versuche, die aber vielversprechend sind.

Generated on 2019-10-24 13:38 GMT / http://hdl.handle.net/2027/uc1.b3252761
Public Domain in the United States, Google-digitized / http://www.hathitrust.org/access_use#pd-us-google
Digitized by Google
Original from UNIVERSITY OF CALIFORNIA

Diskussion.

Lafite Dupont hat auf den Rat von Bergonnié wiederholt an die Verwendung der Elektrokoagulation gedacht. Was ihn zurückhielt, war die Furcht vor ausgedehnten Thrombosen und sekundären Blutungen. Seine Meinung war, die Mandelhypertrophie auf diese Weise anzugehen.

Bourgeois hat, wie gesagt, keine unangenehmen Nebenwirkungen zu beklagen gehabt. Die Mandelhypertrophie scheint ihm gerade kein Objekt für diese Behandlung zu sein, für die sich hauptsächlich Geschwüre und inoperable Tumoren eignen.

Lafite Dupont (Bordeaux): **Über die submuköse Resektion des Nasenflügelknorpels bei der Atresie des Vorhofes und Aspiration der Nasenflügel.**

Die Anatomie der Nasenflügel läßt erkennen, daß die submuköse Resektion der Knorpel auf gewisse Schwierigkeiten stoßt. Lafite Dupont beschreibt eine Reihe von Operationen, die zur Korrektur des Nasenflügels dienen. Was die Aspiration der Nasenflügel anlangt, so korrigiert sie Lafite Dupont in der Weise, daß er im Nasenvorhof in der Nasolabialfalte 2 horizontale Incisionen macht, die mit der Konkavität sich zugekehrt und 4—6 *mm* von einander entfernt sind. Es wird dann zwischen den Einschnitten ein linsenförmiges Stück ausgeschnitten und dann der Nasenflügel durch 2—3 Nähte nach oben fixiert. Die Physiognomie des Pat. wird geändert, aber dadurch, daß die Operation auf beiden Seiten gemacht wird, ist die Störung nicht auffallend.

Für das Jahr 1914 wurden folgende Referate gewählt:

1. **Über die Indikationen und die Technik der Laryngektomie.** Referent: Dr. Lombard (Paris).

2. **Über die Nachbehandlung nach Eröffnung des Warzenfortsatzes und der Mittelohrräume.** Referent: Dr. Weismann (Paris).

Lautmann (Paris).

Verhandlungen der Dänischen Oto-laryngologischen Gesellschaft.

81. Sitzung vom 3. April 1912.

Vorsitzender: Dr. Jörgen Möller.
Schriftführer: Dr. Willaume-Jantzen.

I. P. Tetens Hald: **Carcinoma tracheae.**

Ein 58jähriger Arbeiter wurde am 29. II. 1912 aufgenommen; er klagte über Heiserkeit und anfallsweise auftretenden Husten, ferner mäßige Schluckbeschwerden. Es wurde eine linkseitige Recurrensparalyse festgestellt. Bei der Tracheoscopia superior einige Vorwölbung der hinteren Trachealwand, unterhalb der Vorwölbung ein Geschwür, weiter nach unten, 2—3 *cm* oberhalb der Bifurkation, ein bohnengroßer flottierender Körper, der entfernt wurde und bei der Mikroskopie sich als ein Karzinom erwies. Nach der Entfernung Wohlbefinden, keine Hustenanfälle. Er wurde am 6. III. entlassen, kam aber schon am 23. wieder; er hatte alsdann sehr beträchtliche Dyspnoe, hatte nachts zwischen zwei Stühlen stehen müssen, um überhaupt atmen zu können, ferner Fieber und Husten. Er saß jetzt aufrecht im Bett, war bewußtlos, cyanotisch,

Generated on 2019-10-24 13:38 GMT / http://hdl.handle.net/2027/uc1.b3252761
Public Domain in the United States, Google-digitized / http://www.hathitrust.org/access_use#pd-us-google
Digitized by Google
Original from UNIVERSITY OF CALIFORNIA

Temp. 40·4. Es konnte entweder von einer sekundären Pneumonie oder von einer Trachealstenose die Rede sein; für die erste sprach das Fieber und das Fehlen von Stridor und Einziehungen; falls es sich aber um eine Trachealstenose handeln sollte, mußte Tracheotomie vorgenommen werden, und zwar während er im Bett aufrecht saß, und in möglichster Eile. Hald zog deshalb die Methode vor, die er schon früher als Normalmethode für solche Fälle empfohlen hatte, die Intubation der Trachea; es wurde ein langer Tracheoskopiespatel ohne Anästhesie eingeführt; die Vorwölbung der hinteren Wand viel beträchtlicher als früher; als die Röhre die Verengerung passiert hatte, wurde die Gesichtsfarbe natürlicher und das Bewußtsein kehrte wieder; es wurde jetzt ein langer, dickwandiger Gummischlauch eingeführt und der Spatel entfernt; nachher konnte in aller Ruhe die Tracheotomie vorgenommen werden. Pat. lebt noch.

Die Intubation der Trachea ermöglichte in diesem Falle erstens die Diagnose, zweitens die Ausführung der Tracheotomie unter möglichst günstigen Bedingungen. Ich werde deshalb für solche Fälle dieses Vorgehen empfehlen, das sich fast immer durchführen läßt.

Diskussion.

Schmiegelow, Waller.

II. P. Tetens Hald: **Pemphigus (laryngis?) cavi oris, conjunctivarum, von einem generalisierten Hautpemphigus gefolgt.**

Ein 27jähriger Mann hatte schon 5 bis 6mal ähnliche Mundaffektionen durchgemacht. 8 Tage vor der Aufnahme Husten und Heiserkeit, die nach ein paar Tagen schwanden; 4 Tage vor der Aufnahme trat die Mundaffektion auf, dann die Augenerkrankung und schließlich an der äußeren Nase ein roter Fleck. Temp. 39—40. Bei der Aufnahme war das Prolabium, die Innenseite der Lippen und Wangen, der Gaumen, die Tonsillen, die hintere Schlundwand und das Zahnfleisch rot und geschwollen, der Sitz zahlreicher Erosionen, teilweise mit weißlichem Belag; die Conjunctivae boten ein ähnliches Bild dar; ferner an der rechten Seite der Nase ein scharf begrenzter, lebhaft roter, erhabener Fleck mit einer gelblichen Borke in der Mitte; zwei Tage später trat ein über Gesicht, Rumpf und Extremitäten verbreitetes Exanthem ähnlicher Efflorescenzen auf, das von den Dermatologen für Pemphigus erklärt wurde. Der Zustand ist jetzt erheblich gebessert.

Die vorliegende Krankengeschichte macht es wahrscheinlich, daß es sich in verschiedenen schweren Stomatitisfällen tatsächlich um Pemphigus handelt. Ob die Krankheit im Kehlkopf angefangen hat, kann nicht festgestellt werden, indem es bei der Aufnahme nicht möglich war, eine Laryngoskopie vorzunehmen, jedoch macht die Anamnese es wahrscheinlich.

Diskussion.

E. Schmiegelow hatte 2 Fälle von Pemphigus in Mund, Rachen und Kehlkopf gesehen; in beiden Fällen trat rapide Emaciation auf; es war gleichzeitig eine ausgedehnte Hautaffektion vorhanden; beide Fälle verliefen letal im Laufe eines halben Jahres.

Hald meinte, es handle sich in seinem Falle um die nicht ganz seltene, mehr gutartige Form von Pemphigus.

Buhl hatte einen Fall gesehen, wo die Affektion auf die Schleimhäute beschränkt war; der Fall endigte letal nach $1^1/_2$ Jahren.

Generated on 2019-10-24 13:38 GMT / http://hdl.handle.net/2027/uc1.b3252761
Public Domain in the United States, Google-digitized / http://www.hathitrust.org/access_use#pd-us-google
Digitized by Google
Original from UNIVERSITY OF CALIFORNIA

III. P. Tetens Hald: **Subperiostaler Absceß an der Schädelbasis,** als Komplikation bei akuter Mastoiditis.

Hald berichtete über 2 Fälle von dieser seltenen Komplikation. In dem ersten Fall war eine Sinusthrombose vorhanden, die durch Lungenmetastasen zum Exitus führte; der Schädelbasisabsceß war dadurch entstanden, daß der Eiter durch eine Fistel in der nach unten wendenden knöchernen Wand des Sinus sich zur Unterfläche des Schädels den Weg gebahnt hatte. In dem zweiten Fall. wo der Exitus durch eine eitrige Meningitis verursacht wurde, hatte der Eiter vom Warzenfortsatz zum Foramen jugulare den Weg gefunden, hatte den Bulbus von der Knochenwand abgelöst und war in dieser Weise unter das Periost der Schädelbasis hinaus gelangt; es war keine Thrombose vorhanden.

Diskussion.

Nörregaard erwähnt einen Fall von Absceß unter den tiefen Halsmuskeln, der im Anschluß an eine akute Mittelohreiterung entstanden war; ob es sich um einen Senkungsabsceß oder um einen Drüsenabsceß gehandelt hat, blieb unentschieden; bei der Aufmeißelung des Warzenfortsatzes wurde kein Eiter gefunden.

Hald: Nach der von Nörregaard mitgeteilten Krankengeschichte zu urteilen, hat es sich in seinem Fall um keinen subperiostalen Absceß gehandelt.

IV. P. Tetens Hald: **Operative Nasenverkleinerung (Rhinomiosis).**

Hald demonstrierte Photographien von einer sehr ausgesprochenen Nasendifformität (Höckernase mit eingezogener Nasenspitze), die er mit Erfolg operiert hatte. Teils war der Höcker entfernt worden, teils hatte Hald nach der von Joseph angegebenen Methode die Nasenspitze $^1/_2$ *cm* nach vorne gerückt.

V. Strandberg: Bemerkungen über die **Elektrolysebehandlung der Schleimhäute** der oberen Luftwege nach Reyn.

Pfannenstill hat nicht den Beweis geliefert, daß es tatsächlich möglich sei, Jod in statu nascendi in den Geweben zu entwickeln. Dieser Beweis wurde von Reyn geführt, der auch die Methode angegeben hat, mittelst Elektrolyse Jod in statu nascendi wirken zu lassen. Strandberg hat die Reynsche Methode in einer Reihe von Fällen mit Erfolg verwendet. Man muß 5 *g* NaJ per os geben, am besten 5 Viertelstunden vor der Elektrolyse und auf leerem oder fast leerem Ventrikel. Bei der Elektrolyse gibt man dem Pat. die negative Elektrode in die Hand, während die positive Elektrode, von einer Sammlung $^1/_2$ *mm* dicken Platiniridiumnadeln bestehend, in das Gewebe hineingedrückt wird; alsdann wird ein Strom von 65 Volt und 3 M.-A. 3 Minuten lang geschlossen; die Nadeln werden dann entfernt und wiederum so nahe wie möglich bei der ersten Stelle eingeführt; während nämlich die Tiefenwirkung praktisch genommen unbeschränkt ist, bekommt man nur eine sehr geringe Flächenwirkung und muß deshalb sehr sorgfältig die ganze Affektion überbehandeln; wenn dies erreicht ist, läßt man den Pat. 3 Wochen ohne Behandlung gehen, bevor man diese nötigenfalls wiederholt.

Die Methode ist vorläufig am Finsen-Institut bei 35 Patienten verwendet worden; die meisten sind noch in Behandlung, bei 7 aber sind sämtliche behandelte Partien ausgeheilt. Ein Fall von Geschwür am Gaumen, das trotz

Generated on 2019-10-24 13:38 GMT / http://hdl.handle.net/2027/uc1.b3252761
Public Domain in the United States, Google-digitized / http://www.hathitrust.org/access_use#pd-us-google
Digitized by Google
Original from UNIVERSITY OF CALIFORNIA

aller Behandlung 3 Jahre hindurch bestanden hatte, heilte nach wenigen Sitzungen.

Die Methode wird sicher auch in gewissen Fällen von Kehlkopftuberkulose vorteilhaft sein.

VI. N. Rh. Blegvad: **Lokalanästhesie bei der Ausführung der Luc-Caldwellschen Operation.**

Blegvad hat in 6 Fällen von Luc-Caldwellscher Operation die Lokalanästhesie verwendet und war mit dem Erfolg sehr zufrieden; die Blutung ist eine äußerst geringe und die Schmerzen bei sorgfältiger Technik minimal. Pat. bekommt vorerst 1·5 *g* Morphium subcutan, dann wird die Schleimhaut des Sulcus alveolo-buccalis mittelst Cocain anästhesiert; es wird jetzt eine 1%ige Novocain-Suprareninlösung in das Periost der Fossa canina injiziert, indem man besonders auch den N. infraorbitalis zu treffen sucht. Nach zehn Minuten kann die Operation anfangen; es wird vorläufig nur eine kleine Öffnung gemeißelt und dann die Wände des Sinus mit 4%igem Cocain bepinselt; die Alveolarbucht sowie die mediale Wand müssen durch Injektion von Novocain-Suprarenin besonders anästhesiert werden; schließlich wird auch das Naseninnere anästhesiert. Nach den Pinselungen beziehungsweise Injektionen muß man jedesmal 10—15 Minuten warten, bis völlige Anästhesie eintritt.

Diskussion.

E. Schmiegelow hat vielfach bei Eingriffen in Mund- und Nasenhöhle Lokalanästhesie verwendet, betrachtet aber den Nebenhöhlen gegenüber diese Methode nicht als geeignet, die Normalmethode zu sein. Schmiegelow verwendet immer die perorale Intubation; die Operation geht dann schnell und leicht vonstatten; man hat keine Blutung zu fürchten und man arbeitet mit einer Ruhe und Sicherheit, die sich nicht leicht erreichen lassen, wenn man in Lokalanästhesie operiert.

Waller meint auch, man operiert schneller und sicherer in universeller Narkose mit Kuhnscher peroraler Tubage.

Blegvad hebt hervor, daß ja doch jede universelle Narkose eine gewisse Gefahr bedingt, auch hält er es für bedenklich, daß man eben bei der Kuhnschen Methode Chloroform verwenden muß, das bei Operationen an den oberen Luftwegen besonders gefährlich ist, indem die von hier ausgehenden Reflexe in den ersten Stadien der Narkose Kollaps herbeiführen kann. Dann kommt eben bei der Kieferhöhle der Umstand, daß man in der Lokalanästhesie der lästigen Blutung los wird, so daß man viel sicherer und genauer arbeiten kann.

Jörgen Möller.

Referate.

I. Allgemeines.

Die Eiweißreaktion im Sputum und ihre Beziehung zur Frühdiagnose der Lungentuberkulose. Von Dr. A. Prorok, Bad Soden a. T. (Zeitschr. f. Tuberk., XIX, 3.)

Prorok lenkt aufs neue die Aufmerksamkeit auf die Eiweißuntersuchung des Sputums bei Lungentuberkulose verdächtigen Fällen; bei der vorgeschrittenen Lungentuberkulose wird im Auswurf stets Eiweiß gefunden durch den Austritt aus den bestehenden Bronchialulcerationen; beim Spitzenkatarrh finden

Digitized by Google
Original from UNIVERSITY OF CALIFORNIA
Generated on 2019-10-24 13:38 GMT / http://hdl.handle.net/2027/uc1.b3252761
Public Domain in the United States, Google-digitized / http://www.hathitrust.org/access_use#pd-us-google

wir sehr oft eine starke Eiweißsekretion ohne sonstigen Anhalt für Tuberkulose; hier müssen wir in dem Eiweißaustritt das Zeichen einer besonders starken Entzündung sehen, die gewisse Ulcerationen im Gefolge hat. Verfasser glaubt, daß solche Fälle zwar noch nicht tuberkulös sind, es auch nicht zu werden brauchen, gleichwohl aber durch den Eiweißgehalt dazu disponieren, gestützt auf die Erfahrung, daß der Tuberkelbacillus besonders gut auf eiweißreichen Nährböden gedeiht. Keller.

Alkali (Seife) bei Tuberkulose. Von Dr. W. Zeuner, Berlin. (Zeitschr. f. Tuberk., XIX, 3.)

Durch achttägige Schüttelung von Tuberkelbacillen in warmer verdünnter Lösung von ölsaurem Natrium und nachfolgender einstündiger Erhitzung (72° C) in derselben Lösung stellte Zeuner das jetzt Molliment (Präparat 8) genannte Präparat her, früher als Prosperol und Tebesapin bezeichnet; er bezweckt damit Immunisierung von Tieren und Menschen mit einwandfrei aufs gewissenhafteste sicher abgetöteten Tuberkelbacillen. Durch die Darstellungsweise ist die Gefahr einer Mobilisation alter Herde ausgeschlossen, wie denn auch starke Temperaturerhöhungen, lokale Entzündungen oder schwere Allgemeinerkrankungen nicht durch das Mittel verursacht werden; dasselbe kann rektal, wie auch in Pillenform gegeben werden. Näheres über Anwendungsweise, Erfolge, Literatur ist im Originalaufsatz nachzusehen. Keller.

Die Schädigung des Individuums und der Allgemeinheit durch die Erkrankungen von Hals, Mund und Nase. Von F. D. Rich (Joliet, Ill.). (Dental Review, Vol. XXVI, Mai 1912.)

Verfasser rät zu einem Zusammenarbeiten zwischen Zahnarzt (der in Amerika bekanntlich nicht Medizin studiert haben muß) und dem Hals-Nasenspezialisten. Durch die Vernachlässigung der Organe der Atmung und des Kauens kommt körperliche und indirekt geistige Degeneration zustande. Es liegt im Interesse des Staates, für frühzeitige Behebung von Defekten dieser Organe zu sorgen. Otto Glogau.

Zur Anzeigepflicht. Von Dr. O. Moszeik. (Zeitschr. f. Tuberk., XIX, 4.)

Verfasser bespricht und widerlegt die gegen die Anzeigepflicht tuberkulös Erkrankter erhobenen Einwände und empfiehlt die Einführung derselben besonders auch mit Hinweis auf die Erfahrungen, welche man in Dänemark und Norwegen bezüglich der Durchführbarkeit gemacht hat, „ohne mit den Forderungen der Humanität in Konflikt zu geraten". Keller.

Über die antiseptisch-antipyretische Wirkung des Elbon-Ciba bei der Behandlung Lungenkranker. Von Dr. A. Camphausen. (Zeitschr. f. Tuberk., XIX, 4.)

Auf Grund eigener Erfahrungen empfiehlt Camphausen obiges Mittel als „antipyretisch, Auswurf verflüssigend, Auswurf mindernd, Hustenzeiz lindernd.

Digitized by Google
Original from UNIVERSITY OF CALIFORNIA
Generated on 2019-10-24 13:38 GMT / http://hdl.handle.net/2027/uc1.b3252761
Public Domain in the United States, Google-digitized / http://www.hathitrust.org/access_use#pd-us-google

bakterieid". Diese Wirkung führt er auf die im Medikament enthaltene Zimtsäure und Benzoësäure zurück; durch Tierversuche konnte er feststellen, daß bei genügend großen Dosen sich tatsächlich direkt Benzoësäure im Luftröhrensekrete nachweisen ließ. Das Mittel kommt in Tablettenform zu 1·0 *g* in den Handel. Camphausen verordnet wochenlang viermal täglich 1 Tablette, geht dann allmählich bis auf 2 *g* herab, bis die Temperatur auch bei Aussetzen des Mittels normal bleibt. Keller.

Die Anwendung des Adalin in der Lungenheilstätte. Von Dr. E. Lorenz (Lungenheilstätte Beelitz). (Zeitschr. f. Tuberk., XIX., 4.)

Seine Erfahrungen bezüglich der Wirkung des Adalins bei Lungentuberkulose faßt der Autor in folgendem Satze zusammen: „wenn das Adalin den darauf gesetzten Erwartungen auch nicht in vollem Umfange entsprochen hat, so werden wir doch zur Bekämpfung der Schlaflosigkeit unserer Tuberkulösen zunächst dazu greifen, denn, die in der Überzahl der Fälle wie auch mehrfach persönlich erzielten guten Erfolg ermutigen, sicherlich von neuem dazu."

Keller.

Die Behandlung des Krebses mit Selenium. Von F. v. Oefele (New-York). (American Medicine, Vol. VII, April 1912.)

Verfasser liefert den Beweis für seine Priorität der Seleniumbehandlung des Krebses. Er erörtert die chemische Grundlage, die den Wert des Seleniums in der Behebung der Sulphuroxydation des Körpers und in der Regelung des Metabolismus bildet. Bei seinen chemischen Untersuchungen des Urins von Krebskranken kam Verfasser zu dem Schlusse, daß bei Carcinom die Menge der Schwefelsäure im Urin herabgesetzt ist. Otto Glogau.

Ein Beitrag zur Hysterie der oberen Luftwege. Von Dr. A. D. Popovici (Bukarest). (Archiv f. Laryngol., Bd. XXIII, H. 1.)

Bei einer 17jährigen Pat. zu schwerer Inanition führende Schlingbeschwerden auf hysterischer Grundlage, welche nach mehreren anderen vergeblichen Versuchen erst durch die Suggestion des Brennens während der Oesophagoskopie aufhörten. R. Hoffmann.

II. Nase und Nebenhöhlen.

Über Rhinosklerom. Von Prof. G. Bilancioni (Rom). (Atti della Clinica Otorino-laringoiatrica di Roma, 1911.)

Mitteilung eines einschlägigen Falles und Angabe der histologischen Befunde, welche aus folgendem bestehen: Lymphocytäre Infiltration, Proliferation des oberflächlichen Epithels und des tiefen Bindegewebes, vasculäre Neubildung und regressive protoplasmatische Metamorphose. Alle diese Veränderungen können aber einzeln bei subakuten oder chronischen Entzündungsprozessen und bei einigen Geschwülsten vorkommen. Daraus schließt Verfasser, daß nicht der anatomische Befund, sondern das Aussehen und der klinische Verlauf das Rhinosklerom charakterisieren. Rimini (Triest).

Digitized by Google
Original from UNIVERSITY OF CALIFORNIA
Generated on 2019-10-24 13:38 GMT / http://hdl.handle.net/2027/uc1.b3252761
Public Domain in the United States, Google-digitized / http://www.hathitrust.org/access_use#pd-us-google

Ein einfaches mechanisches Mittel zur Bekämpfung der Epistaxis. Von Ritschl (Freiburg i. Br.). (Münchener med. Wochenschr., 59. Jahrg., Nr. 43.)

Ritschl wendet den sogenannten Nägelischen „Kopfstützgriff" oder „Kopfstreckgriff", welcher von Nägeli angegeben wurde, bei Neuralgien, da er stark anämisierend auf den ganzen Kopf wirkt, bei Nasenblutungen an. Die Anämie entsteht durch Streckung und Dehnung der großen Halsvenen, das heißt eigentlich durch Reizung der Vasokonstriktoren des Sympathicus. Vor oder hinter dem sitzenden Pat. stehend, die Hände unterhalb der Kieferwinkel und seitlich am Hinterhaupt angelegt, wird ein gleichmäßiger Zug am Kopf nach oben ausgeübt. Gleichzeitig bringt man den Kopf in eine möglichst nach rückwärts gestreckte Lage. Nach 1 bis 2 Minuten erlebte Ritschl stets prompte Blutstillung. Jeder Laie kann diesen Handgriff ausüben.

Reinhard.

Fibrom des Nasenseptums. Von Megias. (España med., 10. September 1912.)

Nach Bericht eines einschlägigen Falles, in welchem der Tumor mit der Glühschlinge abgetragen wurde, erörtert Verfasser die Ätiologie dieser seltenen Tumoren. Er glaubt, daß es sich um eine Erhöhung der Schleimhaut der oberen Wand der Mundhöhle handelt, welche durch den Ductus palatinus anterior einen Prolaps bildete.

Menier.

Angeborene seitliche Nasenspalte verbunden mit gleichseitiger Choanalatresie. Von Dr. S. Stütz. Aus der oto-laryngologischen Universitätsklinik Jena (Professor Wittmaack). (Zeitschr. f. Ohrenheilk., Bd. LXV, 2. u. 3. H., pag. 202—206.)

Verfasser berichtet den günstigen operativen Heilerfolg bei einem 12jährigen Mädchen, das den seltenen Befund einer seitlichen Nasenspalte aufwies, der noch durch eine Choanalatresie kompliziert war.

Er streift die Ansichten über die Entstehungsursachen der seitlichen Nasenspalten, die nach manchen Autoren durch mechanische Einflüsse im Fötalleben herbeigeführt werden, nach Anschauung anderer als Hemmungsbildungen aufzufassen und den übrigen kongenitalen Spaltbildungen des Gesichtsschädels gleichzustellen sind.

Bezüglich der Methode der Korrektur von solchen Nasenspalten weist Verfasser darauf hin, daß sich hier allgemein gültige Regeln nicht aufstellen lassen, vielmehr der jeweilige Befund den einzuschlagenden Weg bestimmen müsse.

Lawner.

Ein Fall von Osteom der Nasenhöhle. Von Dr. Viktor Sonnenkalb. Aus der oto-laryngologischen Universitäts-Klinik in Jena (Prof. Wittmaak). (Zeitschrift f. Ohrenheilk., Bd. LXV, 2. u. 3. H., pag. 252—260.)

Beschreibung eines Falles von Nasenhöhlenosteom (59 *g* schwer), der die klinischen Erscheinungen dieser eigentümlichen Knochentumoren in recht reiner Form bot: relativ geringe Beschwerden, frühzeitige Prominenz im inneren Augenwinkel, später Retentionserscheinungen, bzw. Eiterung infolge Verlegung der Nasenhöhlenostien.

Generated on 2019-10-24 13:38 GMT / http://hdl.handle.net/2027/uc1.b3252761
Public Domain in the United States, Google-digitized / http://www.hathitrust.org/access_use#pd-us-google
Digitized by Google
Original from UNIVERSITY OF CALIFORNIA

Der Tumor war elfenbeinhart, konzentrisch geschichtet, der Stiel und das Nachbargebiet spongiös, die Insertion typisch (Os ethmoidale).

Sonnenkalb erörtert die verschiedenen Ansichten über die Ätiologie des Nasenosteoms und betont zum Schluß den Wert der Röntgenaufnahme, die allein vor der Operation imstande ist, einen Aufschluß über die Ausdehnung und Ursprungstelle des Tumors zu geben und für den Operationsweg ausschlaggebend werden kann. Lawner.

Die Heilung retrobulbärer Erblindung durch Nasenoperationen. Von Panse (Dresden). (Ref. nach dem Sitzungsbericht der Gesellschaft für Natur- und Heilkunde zu Dresden vom 12. X. 1912; Münchener med. Wochenschr., 59. Jahrg., Nr. 52.)

Aus Beobachtungen von Baumgarten, Rubel, Sorellen, Quix und Stanger sowie aus 6 eigenen Beobachtungen, die er kurz mitteilt, ergibt sich Panse als eine neue Indikation zur Entfernung der mittleren Muschel und Eröffnung der Siebbeinzellen und Keilbeinhöhle die von einem Augenarzt festgestellte Diagnose einer Neuritis retrobulbaris auch bei völlig normalen Verhältnissen in der Nase, wenn seine Behandlung erfolglos ist. Eine sichere Erklärung für die oft wunderbaren Erfolge vermag Panse nicht zu geben, jedenfalls ist die Blutentziehung nicht das ausschlaggebende Moment.

Reinhard.

Zur Bekämpfung des Nasenblutens. Von Saathoff (Oberstdorf). (Münchener med. Wochenschr., 59. Jahrg., Nr. 45.)

Ausgehend von der Tatsache, daß die Blutgerinnung beschleunigt wird durch Kälte und Luftzug, läßt er den Pat. mit stark erhobenem Haupte am offenen Fenster sitzend, in tiefen Atemzügen durch die Nase inspirieren, durch den Mund exspirieren. Man kann die Wirkung noch dadurch verstärken, daß man das nicht blutende Nasenloch verschließen läßt. Infolge der Blutleere des Kopfes tritt hierbei leicht Schwindel ein. Reinhard.

Die Lymphgefäße der Nebenhöhlen der Nase. Von Dr. L. Grünwald (München-Reichenhall). (Archiv f. Laryngol., Bd. XXIII, H. 1.)

Das vom Verf. durch Injektion gewonnene Präparat beweist, daß ein Zusammenhang des ganzen Lymphgefäßsystems der Nebenhöhlen unter sich und mit dem der Nase. direkt im Niveau der Mucosa und kontinuierlich im Verlauf derselben, nirgends durch Wände hindurch, besteht. Verbindungsäste zu den Alveolen fanden sich nicht, auch nicht zur Orbita. R. Hoffmann.

Beiderseitiger Schleimhautschnitt bei der submukösen Fensterresektion der Nasenscheidewand. Von Dr. Siegmund Srebrny (Warschau). (Archiv f. Laryng., Bd. XXIII, H. 1.)

Verf. hat zur Erleichterung der Schleimhautablösung das in der Überschrift angegebene Verfahren in 5 Fällen eingeschlagen. Nur einmal entstand eine schlitzförmige Perforation, die er auf fehlerhafte Tamponade zurückführt.

R. Hoffmann.

Generated on 2019-10-24 13:38 GMT / http://hdl.handle.net/2027/uc1.b3252761
Public Domain in the United States, Google-digitized / http://www.hathitrust.org/access_use#pd-us-google
Digitized by Google
Original from UNIVERSITY OF CALIFORNIA

Zur Technik der submukösen Fensterresektion. Von Dr. Morek Königstein (Warschau). (Archiv f. Laryngol., Bd. XXIII, H. 1.)

Bericht über 10 nach dem Srebrnyschen Verfahren mit befriedigendem Resultat operierte Fälle. R. Hoffmann.

Myxoma lymphangiectaticum des Nasengerüstes. Von Prof. Dr. M. Hajek (Wien) und Dr. L. Polyak (Budapest). (Archiv f. Laryngol., Bd. XXIII, H. 3.)

Der im Jahre 1904 von Polyak bereits unter der Diagnose „Latente multiple Nebenhöhleneiterung mit Knochenblasenbildung, Exophthalmus und Atrophie beider Sehnerven" veröffentlichte Fall kam nach über 5jähriger Dauer der Nasenerkrankung zur anatomischen Untersuchung, da der Pat. an allgemeiner Tuberkulose starb. Die Krankheit erwies sich als eine äußerst seltene Geschwulstbildung der Schädelbasis, die von der unteren Wand der Keilbeinhöhle entsprang und fast durchweg den Charakter des reinen Myoms aufwies. R. Hoffmann.

III. Nasenrachenraum, Pharynx und Mundhöhle.

Über die Bildung des Gaumens. Von Prof. T. Della Vedova (Mailand). La Pratica oto-rino-laringoiatrica, 1912, Nr. 8.)

Wichtige embryologische Arbeit. Aus seinen zahlreichen Untersuchungen zieht Verfasser den Schluß, daß die definitive Bildung des Gaumens vom Ende des zweiten bis zum Ende des dritten Monates des embryonalen Lebens variiert. Rimini (Triest).

Die operative Entfernung der adenoiden Wucherungen und Halsmandeln. Von Albert Bardes (New-York). (American Practitioner, Vol. XLVI, Mai 1912.)

Nach Besprechung der bekannten ätiologischen und pathologischen Faktoren kommt Verfasser zu dem Schlusse, daß die ideale Operation für die Tonsille die Dissektion und Enukleation mit der Kapsel ist; dadurch werden Blutungen und Shock vermieden. Mit Tonsillen sind stets adenoide Wucherungen verbunden, die stets gleichzeitig mitentfernt werden sollen.

Otto Glogau.

Kritisches zur Frage der Funktion der Mandeln. Von Dr. Oswald Levinstein (Berlin). (Archiv f. Laryngol., Bd. XXIII, H. 1.)

Kritische Besprechung der über die Funktion der Mandeln bestehenden Theorien. Besonders eingehend setzt sich Levinstein mit der Brieger-Córkeschen Durchströmungs- und Abwehrtheorie auseinander, die vor der klinischen Erfahrung nicht bestehen könne. Ohne der Infektion mehr ausgesetzt zu sein als zum Beispiel die Zunge, der weiche Gaumen, fallen die Tonsillen der Infektion häufiger anheim als die übrigen Organe des Schlundes. Dabei bilden sie häufig den primären Sitz der Erkrankung. Die Therapie hat die Aufgabe, die Tonsillen vor der möglichen Infektion mit Sorgfalt zu schützen; das geschieht durch Pflege von Nase und Schlund, Abhärtung des Gesamtorganismus, durch galvanokaustische Behandlung und gegebenenfalls durch Abtragung mit der Glühschlinge. R. Hoffmann.

Generated on 2019-10-24 13:38 GMT / http://hdl.handle.net/2027/uc1.b3252761
Public Domain in the United States, Google-digitized / http://www.hathitrust.org/access_use#pd-us-google
Digitized by Google
Original from UNIVERSITY OF CALIFORNIA

IV. Larynx.

Tuberkulöse Laryngitis. Von Cantero. (España med., 10. September 1912.)

Nichts Neues; Verfasser verlangt, daß jeder Lungenkranke laryngoskopisch untersucht sei und daß man einen ausgedehnten Gebrauch der Glühschlinge mache, um der Dysphagie, der Dyspnoe und der Aphonie vorzubeugen.

Menier.

La meilleure voie naturelle d'abcès direct vers le segment postérieur du larynx (Laryngoscopie directe en flexion cervico-dorsale). Par Claoué (Bordeaux). (Annales des maladies de l'oreille etc., 1911, 12e Livraison.)

Besprechung der direkten Laryngoskopie, welche der indirekten vorzuziehen ist. Der Kranke sitzt auf einem gewöhnlichen Sessel, den Kopf leicht gehoben, öffnet den Mund und hält sich selbst die Zunge heraus. Einführen des Spatels mit der Brüningsschen Handhabe bis in die Nähe des Kehlkopfs unter Herunterdrücken der Zunge. Zurückziehen, bis die Epiglottis erscheint, welche man mit dem Schnabel des Instruments flach legt. Einführen der Röhre. Dabei läßt der Autor den Kopf allmählich nach vorn neigen, wodurch sich seine Technik von der gebräuchlichen unterscheidet. Auf diese Weise kann man den größtmöglichen Teil der hinteren Larynxwand überblicken.

Fröschels.

La fixation de l'épiglotte par un fil. Sa valeur dans la laryngoscopie indirecte. Par Cyril Horsford (Londres). (Annales des maladies d'oreille etc., 1911, 12e Livraison.)

Der Autor hat bei Pfau ein Instrument konstruieren lassen, welches ein rasches Durchziehen eines Fadens durch die Epiglottis ermöglicht. Das Gewicht einer Pinzette, welche die beiden Enden des Fadens festhält und welche herunterhängt, zieht die Epiglottis nach vorn gegen die Zungenbasis.

Fröschels.

Über Aplasie der Epiglottis. Von Dr. Karl Beck. Aus der Universitäts-Klinik für Ohren-, Nasen- und Kehlkopfkranke in Heidelberg (Prof. Dr. W. Kümmel). (Zeitschr. f. Ohrenheilk., Bd. LXV, 2. u. 3. H., pag. 249—252.)

Verfasser streift zuerst die Entwicklungsgeschichte der Epiglottis und beschreibt dann das aus dem Heidelberger anatomischen Institut stammende Kehlkopfpräparat, an welchem auch nicht die Spur einer Epiglottis zu entdecken war. An Stelle derselben fand sich eine quer verlaufende seichte Furche und Beck nimmt an, daß es in diesem Falle überhaupt zu keiner Anlage der Epiglottis gekommen ist, was — da die benachbarten Teile keine Hemmungsbildungen zeigen — für die entwicklungsgeschichtliche Lehre spricht, daß die Epiglottis eigentlich ein recht selbständiges Gebilde darstelle. Lawner.

Über die im Kehlkopf auftretenden Folgen der Fehler der respiratorischen Mechanik bei den Sängern. Von Prof. Carlo Biaggi (Mailand). (Archivio italiano di otologia etc., XIII. Bd., 4. H.)

Verfasser, welcher sich seit längerer Zeit mit der experimentellen Phonetik beschäftigt, setzt in diesem wichtigen Aufsatze die im Kehlkopfe auf-

Digitized by Google
Original from UNIVERSITY OF CALIFORNIA
Generated on 2019-10-24 13:39 GMT / http://hdl.handle.net/2027/uc1.b3252761
Public Domain in the United States, Google-digitized / http://www.hathitrust.org/access_use#pd-us-google

tretenden üblen Folgen der respiratorischen Fehler bei den Sängern auseinander. Die von der Exspirationsluft in Vibration gesetzten Stimmbänder müssen derselben keinen stärkeren Widerstand leisten, als deren Kraft verträgt; andrerseits muß auch die Spannkraft der Stimmbänder eine genügende sein, um die Gewalt der Exspirationsluft zu überwinden. Weitere wichtige Fehler der Mechanik der Atmung beim Singen, welche den Kehlkopf ungünstig beeinflussen, werden klar und ausführlich beschrieben. Zuletzt werden zwei einschlägige Fälle angeführt, welche, wie man aus den reproduzierten Pneumogrammen, die vor und nach den eingeleiteten Atmungsübungen vorgenommen worden waren, entnehmen kann, die Richtigkeit der Braggischen Behauptungen beweisen. Rimini (Triest).

Direkte und indirekte Laryngoskopie. Von Prof. F. Massei (Neapel). (Pratica oto-rino-laringologica, 1912, Nr. 8.)

Verfasser teilt den von ihm modifizierten Eingriff zur Einführung des Spatelrohres in den Kehlkopfeingang mit; dasselbe wird nämlich zuerst gegen die Speiseröhre eingeführt und nachher durch Hebung des Rohres von hinten nach vorn (indem der Kopf des Pat. nach hinten gebogen wird) gleitet dasselbe in das Kehlkopfinnere hinein.

Obwohl Verfasser ein Anhänger der direkten Laryngoskopie ist, so ist er trotzdem der Ansicht, daß die indirekte Untersuchung des Kehlkopfes von der direkten nicht verdrängt werden soll, eine Tendenz, welcher einzelne der modernen Laryngologen huldigen. Rimini (Triest).

Zur Beseitigung der Schluckbeschwerden bei Larynxerkrankungen. Von Hinsberg (Breslau). (Münchener med. Wochenschr., 59. Jahrg., Nr. 53.)

Von Hoffmann (München) stammt die Methode der Leitungsanästhesie des Nervus laryngeus superior durch Alkoholinjektion in den Nervenstamm zur Beseitigung der Schluckbeschwerden bei Tuberkulose laryngis, die unter allen Methoden die beste ist. Derselbe gab auch folgendes Verfahren an, das der Kranke selbst ausführen kann: Anästhesin- und Orthoformpulver wird in das trichterförmig erweiterte Ende eines Glasröhrchens geschüttet, dessen anderes Ende der Pat. in den Mund nimmt. Durch eine kräftige Inspiration wird es meist leicht in den Larynx befördert. Hinsberg empfiehlt nun in Ermanglung dieses Glastrichters, dem Pat. 0·3—0·4 *g* Anästhesin- beziehungsweise Orthoformpulver trocken auf die Zunge zu schütten und ihn trocken schlucken zu lassen. Das Medikament lagert sich dann meist am Larynxeingang, dem Sitz des Schmerzes. Auch bei Angina, Tonsillarabsceß oder nach Mandeloperationen bringt dieses „Schluckpulver" häufig Erleichterung. Reinhard.

Über Kehlsackbildung (Laryngocele). Von Dr. Jakob Gugenheim (Nürnberg). (Archiv f. Laryngol., Bd. XXIII, H. 1.)

Der Kehlsack bildete in dem von Gugenheim beobachteten Falle, der einen 29jährigen Oboebläser betraf, im aufgeblähten Zustande eine über wal-

Digitized by Google
Original from UNIVERSITY OF CALIFORNIA
Generated on 2019-10-24 13:39 GMT / http://hdl.handle.net/2027/uc1.b3252761
Public Domain in the United States, Google-digitized / http://www.hathitrust.org/access_use#pd-us-google

nußgroße Prominenz zur Seite des rechten Schildknorpels. Auch links war ein entsprechender, jedoch viel seichterer Tumor vorhanden. R. Hoffmann.

Chordektomie wegen bilateraler Abduktorenlähmung. Von Dr. I. W. Gleitsmann (New-York). (Archiv f. Laryngol., Bd. XXIII, H. 1.)

Nach der Operation (Laryngotomie und Chordektomie) bildete sich, indem die Taschenbänder die Rolle der Stimmbänder übernahmen, eine gut vernehmbare Stimme aus. Der Pat. starb plötzlich 5 Wochen post operationem an fulminanter Pneumonie. R. Hoffmann.

Über einseitige Stimmbanderkrankung. Bemerkungen zu dem Aufsatz des Herrn Dr. Max Scheier (Berlin). Von Dr. R. Imhofer (Prag). (Archiv f. Laryngol., Bd. XXII, H. 3, pag. 540.)

Bei der 21jährigen, im 9. Monat graviden Pat. wurde, ohne daß subjektive Symptome bestanden, folgender Befund erhoben: Linkes Stimmband fast um die Hälfte schmäler als das rechte, seine Oberfläche stark gerötet und höckrig. Dabei ist die vordere Hälfte des Stimmbandes stärker gerötet als die hinteren Partien. Beweglichkeit normal, keine Heiserkeit. In einer späteren Untersuchung zeigt sich am vorderen Teile des linken Stimmbandes ein quer verlaufendes, stark dilatiertes Blutgefäß. Wie im Falle Scheiers ließ sich auch hier weder für eine spezifische noch für eine maligne Erkrankung ein Anhaltspunkt finden. R. Hoffmann.

Bemerkung zur zentralen Kehlkopfmuskellähmung und zum Rosenbach-Semonschen Gesetze. Von Prof. Dr. Grabower (Berlin). (Arch. f. Laryngol., Bd. XXIII, H. 1.)

Verf. nimmt an, daß analog den Verhältnissen im Nervenstamm (Vagus recurrens) auch im bulbären Kern die nervösen Elemente für den Posticus in weit geringerer Zahl vorhanden seien als die für die Adduktoren; dann können die Ganglienzellen für den Posticus schon bis zur Reizunfähigkeit geschädigt sein, während unter den weit zahlreicheren Zellen für die Adduktoren noch eine Anzahl funktionsfähiger vorhanden sind. Diese Annahme ist zurzeit nicht erwiesen, sie gewinnt aber durch die von v. Reuss und unter Ziehens Leitung von Wyscheslawtzewa erhobenen Befunde an Wahrscheinlichkeit. Diesem Sachverhalte widerspricht die Behauptung Körners, daß die Semonsche Erweiterung des Gesetzes auf die bulbären Kehlkopfmuskellähmungen unhaltbar sei. R. Hoffmann.

O. Körners Stellung zur Recurrensfrage. Von Prof. Dr. A. Kuttner (Berlin). (Archiv f. Laryngol., Bd. XXIII, H. 3.)

Verf. geht auf die Kritik an der Rosenbach-Semonschen Lehre ein; er kann in den Körnerschen Ausführungen einen Gegenbeweis, der den zweiten Teil der Semonschen Lehre unhaltbar machen soll, nicht erblicken.

R. Hoffmann.

Generated on 2019-10-24 13:40 GMT / http://hdl.handle.net/2027/uc1.b3252761
Public Domain in the United States, Google-digitized / http://www.hathitrust.org/access_use#pd-us-google
Digitized by Google
Original from UNIVERSITY OF CALIFORNIA

Über einseitige Stimmbanderkrankung. Von Dr. Jörgen Möller (Kopenhagen). (Archiv f. Laryngol., Bd. XXII, H. 3.)

Mitteilung eines dem Scheierschen entsprechenden Kehlkopfbefundes, bei dem die mikroskopische Untersuchung entfernter Gewebsteile typische Tuberkulose ergab. R. Hoffmann.

V. Trachea, Bronchien, Oesophagus.

Zur Technik der oberen Bronchoskopie. Von Dr. A. Ephraim (Breslau). (Archiv f. Laryngol., Bd. XXIII, H. 1.)

Verf. beschreibt die von ihm geübte Methode der Anästhesierung. Mit Brünings hält er für den Larynx den Gebrauch des Pinsels für angebracht, weil nur durch ihn eine Beschränkung auf den zu treffenden Teil und andrerseits eine genügend energische Berührung der Schleimhaut mit dem Anästheticum erreicht werden kann. Für die Belästigung mit dem Pinsel liegt indes bei der Trachea und den Bronchien nicht die gleiche Veranlassung vor, weil hier eine möglichst weite Verbreitung des Anästheticums erwünscht ist und das Epithel leichter resorbiert. Die verwandten Sprayapparate werden näher beschrieben. Als Anästheticum dient im Kehlkopf 20%iges Alypin, in der Trachea und den Bronchien 10%iges Novocain, erwärmt, mit Suprareninzusatz. R. Hoffmann.

VI. Hals und Schilddrüse.

Strumektomie bei kolloider Struma. Von Falgar. (La oto-rino-laringologia, September 1912.) Menier.

Ein tödlicher Fall von Tetanie mit Sektionsbefund von parathyreoidalen Blutungen. Von Proescher (F. Diller, Pittsburg). (Amer. Journ. med. Sciences, May 1912.)

Der vorliegende Fall soll den Beweis erbringen, daß, wie beim Kinde, auch beim Erwachsenen Tetanie durch mangelhafte Tätigkeit der parathyroidalen Drüsen infolge von daselbst stattfindenden Blutungen zustande kommt.

Es handelt sich um einen 26jährigen Mann, der eine Woche nach einem Unfall (Verletzung der Wirbelsäule in der Gegend des dritten oder vierten Lendenwirbels) sich immer mehr steigernde Attacken von Steifheit der Arme und Beine und später des Halses erlitt, die bald von Episthotonus und Hyperextension der Arme und Beine begleitet waren. Pat. starb unter plötzlicher Temperaturanschnellung 2 Wochen nach Beginn der Erkrankung.

Die Autopsie ergab: Pachymeningitis fibrosa externa, Leptomeningitis chronica, Ödem und Hyperämie des Gehirns und Rückenmarks, beiderseitige Adhäsivpleuritis, leichte Milzvergrößerung, Blutungen im Magen-Darmtrakt, Hyperämie von Leber und Niere mit leichter parenchymatöser Entzündung. Es fanden sich 2 Parathyreoidaldrüsen rechts und 1 links. Sie waren makroskopisch undurchsichtbar und von brauner Farbe mit rötlichen Punkten, die wie Hämorrhagien aussahen, versehen. Mikroskopisch ergaben die Parathyreoi-

Digitized by Google
Original from UNIVERSITY OF CALIFORNIA
Generated on 2019-10-24 13:39 GMT / http://hdl.handle.net/2027/uc1.b3252761
Public Domain in the United States, Google-digitized / http://www.hathitrust.org/access_use#pd-us-google

daldrüsen folgenden Befund: Ausgedehnte fettige Infiltration des Parenchyms, starke Verdickung des Bindegewebes. Blutgefäße und Kapillaren stark ausgedehnt. Das fein granulierte Aussehen und die bläulich-rote Färbung der „oxyphilen" Zellen, die sich in normale Epithelzellen mit Eosin tiefrot färben, läßt auf leicht parenchymatöse Degeneration schließen. Die Blutgefäße von mittlerer Größe zeigen an umschriebenen Stellen zahlreiche Hämorrhagien. Die roten Blutzellen liegen direkt den Epithelzellen an; es sind jedoch keine retrogressiven Veränderungen (Pigment) nachweisbar. Die Blutzellen sehen aus, als ob das Hämoglobin aus ihnen entfernt wäre. Schnitte durch die Gehirnrinde und das Rückenmark zeigen Degeneration der Pyramidalzellen, Fehlen der Kerne bei einigen Zellen und starke Vergrößerung der Dendriten. Dieselben Veränderungen finden sich in den vorderen Hörnern des Rückenmarks vor. Die wirkliche Ätiologie von Tetanie ist noch unbekannt, sie scheint aber enterogenen Ursprunges zu sein. Normalerweise werden durch die Parathyreoidaldrüsen gewisse toxische Produkte (Autoneurotoxine), die durch den Metabolismus entstehen und große Affinität zum Zentralnervensystem haben, abgewendet und entgiftet. Die Parathyreoidaldrüsen sind demnach ein Schutzapparat für das Zentralnervensystem. Otto Glogau.

Unvollständige innere Halskiemenfistel mit doppelseitiger Fistula praeauricularis congenita. Von Dr. Levinstein (Berlin). (Archiv f. Laryngol., Bd. XXIII. H. 1.)

Die Überschrift charakterisiert den vom Verf. beobachteten Fall.

R. Hoffmann.

Personalien und Notizen.

Habilitiert: Dr. U. Torini (Oto-, Rhino-, Laryngologie) in Rom.

Am 30. Mai cr. erhielt die unter Leitung von Prof. Dr. Hoffmann stehende Abteilung für Ohren- und Halskranke im Stadtkrankenhause Dresden-Johannstadt neue eigene Räume. Die Abteilung umfaßt jetzt 45 Betten, wird aber nach Fertigstellung eines im Bau begriffenen Pavillons erweitert werden. Dieselbe ist außer mit einem Ambulatorium, einem neuzeitlich eingerichteten Laboratorium einschließlich Sammlungszimmer auch mit einem Inhalatorium und einer Röntgeneinrichtung ausgestattet.

Geheimrat Prof. Gluck aus Berlin hat für die Versammlung Deutscher Naturforscher und Ärzte in Wien, September 1913, ein Referat über „Das technische und funktionelle Problem bei den Operationen an den oberen Luft- und Speisewegen" angekündigt.

Digitized by Google
Original from UNIVERSITY OF CALIFORNIA
Generated on 2019-10-24 13:39 GMT / http://hdl.handle.net/2027/uc1.b3252761
Public Domain in the United States, Google-digitized / http://www.hathitrust.org/access_use#pd-us-google

Otologischer Teil.

Original-Artikel.

Aus der Universitäts-Ohrenklinik in Freiburg i. Br. (Direktor: Professor Dr. Bloch).

Über die professionelle Schwerhörigkeit des Eisenbahnpersonals.

Von **Tia Rohrer**, Volontärassistentin der Klinik.

(Mit 2 Figuren.)

I.

Bereits Ende der fünfziger Jahre des vorigen Jahrhunderts wurde man in medizinischen Kreisen darauf aufmerksam, daß der Eisenbahndienst eine nachteilige Einwirkung auf das Hörorgan der Eisenbahnangestellten ausübe.

Französische Eisenbahnärzte, vor allem Duchesne (21), haben zuerst darauf hingewiesen, daß unter dem Einfluß des Fahrdienstes eine Verminderung oder sogar vollständiger Verlust des Gehörs eintreten könne.

M. M. v. Weber (22), der eingehende Studien über die Abnutzung des Organismus beim Fahrpersonal der Eisenbahnen machte, veranlaßte, daß bereits 1866 eine Anzahl preußischer Staatsbahnen auf ihren Krankheitsformularen eine besondere Rubrik für Krankheiten des Gehörorgans einführte.

Auf Grund derartiger Statistiken fand Lent (23), der von 1873—1878 die Beamten mehrerer Bahnen behandelte, daß Lokomotivführer und Heizer durch den Dienst auf den Maschinen am meisten gefährdet sind, dann Schaffner, Zugführer und Bremser ungefähr doppelt so hoch als andere Bahnbeamtenkategorien. Ludwig Hirt (24), der versuchshalber auf Lokomotiven mitfuhr, verneint eine bleibende Schädigung eines vorher gesunden Organismus, indem er aber zugibt, bei sich selber und jungen Heizern nach längerem Fahren ohne Anhalten vorübergehend Schwindel, verbunden mit heftigem Ohrensausen, beobachtet zu haben. Auf dem Internationalen Kongreß für Ohrenärzte in Mailand 1880 lenkte Moos (1) aufs neue das Interesse auf die soziale Gefahr der Hörerkrankung des Bahnpersonals und forderte energisch eine dauernde Kontrolle des Gehörorgans dieser Beamten durch kompetente Ärzte.

Jedenfalls haben alle Otologen, die sich seit 1880 mit dem Gegenstand beschäftigten, die Tatsache der Hörstörung, die mit dem Beruf gewisser Eisenbahnangestellter verbunden ist, einstimmig zugegeben. Jedoch gingen die Ansichten über die Art der Hörschädigung weit auseinander.

Digitized by Google
Original from UNIVERSITY OF CALIFORNIA
Generated on 2019-10-24 13:39 GMT / http://hdl.handle.net/2027/uc1.b3252761
Public Domain in the United States, Google-digitized / http://www.hathitrust.org/access_use#pd-us-google

Moos, Schwabach und Pollnow, die zuerst in Deutschland die Schwerhörigkeit der Eisenbahnbeamten beobachtet und beschrieben haben, waren der Ansicht, es handle sich dabei um eine „sklerotische Form des chronischen Mittelohrkatarrhs", hauptsächlich aus Erkrankungen der Atmungsorgane hervorgegangen. Trotzdem Moos (1) ausdrücklich betont, daß unter seinen zehn beschriebenen Fällen von Hörstörungen bei Eisenbahnbeamten keine einzige direkte Labyrintherkrankung sich vorfinde, führt er dennoch an, es müsse sehr wahrscheinlich durch den anhaltend tollen Lärm des Zuges, das wiederholte Zischen des ausströmenden Dampfes und den tausenfach wiederkehrenden schrillen Pfiff der Dampfpfeife auch das Labyrinth in Mitleidenschaft gezogen werden. Schwabach und Pollnow (3) fanden unter 53 schwerhörigen Lokomotivführern nur 6 mit sekundärer Affektion des Labyrinths. Jacoby (6) stellte in 5 Fällen von Ohrerkrankungen bei Lokomotivführern die Diagnose auf eine primäre einseitige Labyrintherkrankung. Stein (25) beobachtete unter 82 Lokomotivführern und Heizern bei 48% Erkrankung des Labyrinths und nur bei 11% Erkrankung des Mittelohres. Bürkner (2) publizierte bereits 1881 24 Krankengeschichten von Bahnbeamten, auf Grund deren er bei allen seinen Fällen eine primäre Erkrankung des Hörnerven feststellen konnte. In neuerer Zeit hat Habermann (5) in seiner Arbeit über professionelle Schwerhörigkeit Lokomotivführer, Heizer und Kondukteure in eine Linie gestellt mit Kesselschmieden, Schlossern und anderen lärmenden Berufsarten. Allerdings mit der Einschränkung, daß die Labyrintherkrankung beim Fahrpersonal nicht so bedeutend sei wie bei letzteren. Auch Bloch (7) betonte 1909, daß sowohl beim Fahr- als auch Streckenpersonal der Sitz der professionellen Hörschädigung im Hörnerven und dessen Ausbreitung im inneren Ohr und nicht im Mittelohr zu suchen sei. Pollnow (9) wendet sich gegen diese Ansicht von Bloch auf Grund einer von ihm im Jahre 1902 abgehaltenen Wiederholungsprüfung von 1373 Bahnbeamten und Arbeitern. Er kommt dabei sonderbarerweise zu dem Resultat, daß überhaupt eine Schädigung des Hörvermögens durch den Eisenbahndienst fraglich sei, und er stellt die Hypothese auf, daß die bei der Untersuchung diagnostizierten Schwerhörigkeiten aus früherer Zeit stammten, wo noch kein genaueres Examen der Hörfunktion bei den Bewerbern zum Eisenbahndienst vorgenommen wurde. Diese Ansicht, die Pollnow 1910 in der Zeitschrift für Bahn- und Bahnkassenärzte vertritt, wirkt sehr befremdend, wenn man bedenkt, daß bereits ein Jahr vorher Wittmaack seine klassische, experimentelle Studie „Über die Schädigung des Gehörs durch Schalleinwirkung" bei Schmieden, Schlossern, Lokomotivführern und Heizern veröffentlicht hatte.

Aus all dem geht hervor, daß die Ansichten der Autoren über die Natur der Schwerhörigkeit des Eisenbahnpersonals immer noch geteilt sind, vor allem findet man auch in modernen Arbeiten immer wieder den Standpunkt ver-

Digitized by Google
Original from UNIVERSITY OF CALIFORNIA
Generated on 2019-10-24 13:39 GMT / http://hdl.handle.net/2027/uc1.b3252761
Public Domain in the United States, Google-digitized / http://www.hathitrust.org/access_use#pd-us-google

treten, daß chronische Mittelohraffektionen mit erst eventueller sekundärer Beteiligung des Labyrinths der hauptsächlichste Krankheitsbefund sei.

II.

In den nachfolgenden Erörterungen soll nachzuweisen versucht werden, daß wir in der primären Labyrinthaffektion die typische professionelle Hörschädigung des Eisenbahnpersonals zu suchen haben, und zwar stützen sich die Untersuchungen auf ein Krankheitsmaterial, das in der relativ kurzen Zeitspanne von 3 Jahren an unserer Klinik zur Beobachtung kam. Dabei sind absichtlich einige Fälle mit chronischen Mittelohraffektionen ohne Zeichen von nervösen Störungen weggelassen worden. Wir finden dieselben bei Eisenbahnern in unserem Ambulatorium verhältnismäßig selten. Dies mag seinen Grund darin haben, daß gerade in diesem Beruf im Interesse der Karriere der Erhaltung des Hörorgans eine erhöhte Aufmerksamkeit geschenkt wird, so daß durch die obligatorischen Ohrenuntersuchungen Mittelohraffektionen viel früher zur Behandlung gelangen als bei anderen Leuten. Außerdem kam es vor allem darauf an, einmal auf die Häufigkeit der primären Labyrinthaffektion beim Eisenbahnpersonal hinzuweisen.

Je nach der Intensität der beim Dienst einwirkenden schädigenden Momente ist folgende Gruppierung der Fälle durchgeführt worden:

1. Lokomotivführer und Heizer,
2. übriges Fahrpersonal.

Das übrige Bahnpersonal ist in dieser Arbeit nicht in Betracht gezogen worden, da sie unter keiner speziellen, von ihrer Tätigkeit abhängigen Schädigung stehen.

Vor Anführung der einzelnen Fälle seien noch einige Worte vorausgeschickt über den an unserer Klinik üblichen Prüfungsmodus.

Die Hörprüfungsformel wird horizontal angeordnet, und zwar wird alles, was sich auf das rechte Ohr bezieht, über der Horizontalen notiert, was sich auf das linke Ohr bezieht, darunter. Wir machen unsere Prüfungen teils monoauriculär, teils binaural. Gewöhnlich beginnen wir mit der Sprache, und zwar trennen wir scharf zwischen Worten hoher und solchen mit tiefer Tonlage. Wir können durch diese Trennung bereits einen wichtigen Fingerzeig für die Art der Schwerhörigkeit erhalten. Eine Umkehrung des normalen Verhältnisses, das heißt, daß hohe Laute gleich oder schlechter gehört werden als tiefe, deutet auf eine Affektion des schallperzipierenden Apparates, während bei Erkrankung des schalleitenden Apparates hauptsächlich das Hörvermögen für Worte tiefer Tonlage eingeschränkt ist. Zuerst prüfen wir mit der Flüstersprache (vox = v). Wenn das Sprachverständnis für Flüstersprache stark herabgesetzt ist, so bestimmen wir in gleicher Weise die Hörweite für Konversationssprache $\left(\frac{V}{2}\right)$.

Digitized by Google
Original from UNIVERSITY OF CALIFORNIA
Generated on 2019-10-24 13:39 GMT / http://hdl.handle.net/2027/uc1.b3252761
Public Domain in the United States, Google-digitized / http://www.hathitrust.org/access_use#pd-us-google

Zur Prüfung mit der Taschenuhr verwenden wir eine Uhr, deren Hörweite für ein normales Ohr auf 8 *m* festgestellt wurde. Nachdem wir das Hörvermögen in Luftleitung festgestellt haben, verwenden wir gleichzeitig mit einer gewissen Einschränkung die Uhr zur Prüfung der Knochenleitung, indem wir sie zuerst auf jeden der beiden Procc. mastoid. aufdrücken, und nachher auf den Scheitel des Pat. Wir können also bereits den Ausfall des Weberschen Versuches mit der Uhr feststellen, wobei wir allerdings nie vergessen, daß der Ausfall dieses Versuches anders als mit der c-Gabel ausfallen kann. Gerade bei der Höruntersuchung des Eisenbahnpersonals ist die Prüfung mit der Taschenuhr nicht zu unterschätzen. Eine geringe Hörweite für das Uhrticken in Luftleitung und das Versagen der Schallperzeption durch die Knochenleitung deutet auf eine Erkrankung des nervösen Apparates hin. Wir bezeichnen in unserem Schema die Uhr mit h (Horologium nach Knapp) und schreiben das Prüfungsergebnis der Knochenleitung (Kl) als eine binaurale Funktion hinter die Horizontale. Das Hörvermögen des rechten Ohres schreiben wir wie bei der Sprachprüfung über den horizontalen Strich, das des linken Ohres unter denselben.

Außer mit Sprache und Uhr wird bei allen Kranken das Hörfeld in Luftleitung mit der Bezold-Edelmannschen kontinuierlichen Tonreihe geprüft. Es ist sehr wichtig, daß dieser Prüfungsmodus nicht vernachlässigt werde. Denn wie Zwaardemacker (13) dargelegt hat, können ganz bedeutende Tonlücken vorhanden sein, ohne daß das Sprachgehör mit seiner hauptsächlichen Lokalisation zwischen c^2 und fis^4 auffallend gestört wäre. Der Rinnesche Versuch wurde gewöhnlich mit der c-Gabel ausgeführt. Fällt er negativ aus, so prüfen wir außerdem mit einer Gabel der eingestrichenen und eventuell der zweigestrichenen Oktave. Wird ein Ton in Luftleitung gar nicht gehört, dagegen nur in Knochenleitung, so setzen wir das Zeichen $-\infty$, im umgekehrten Falle, wenn nur die Luftleitung vorhanden ist, $+\infty$. Die Zeitmessung der Perzeptionsdauer in Knochenleitung stellen wir aus praktischen Gründen nur beim Schwabachschen Versuch fest. Wir verwenden dazu eine recht schwere c-Gabel, die durch ihr eigenes Gewicht den Scheitel der zu Untersuchenden möglichst gleichmäßig belastet. Gemessen wurde die Hördauer nach dem optischen Verfahren nach v. Kittlitz, das 1905 aus unserer Klinik publiziert wurde. Das Verfahren ist ähnlich dem Gradenigoschen. Die Zeitmessung beginnt an einem bestimmten Punkte des Stimmgabeldekrements, zum Beispiel wenn die Amplitude noch 1 *mm* beträgt, schreiben wir, der Patient hört die Stimmgabel von einer Amplitude von 1 *mm* an nur noch 10 Sekunden statt normalerweise 25 Sekunden „$(H = {}^{10}/_{25})$“. Die c-Gabel ist durch die Kittlitzsche Montage auf H vertieft.

Regelmäßig wurden bei den Patienten auch Mundhöhle, Nase und Rachen einer Besichtigung unterzogen.

Digitized by Google
Original from UNIVERSITY OF CALIFORNIA
Generated on 2019-10-24 13:39 GMT / http://hdl.handle.net/2027/uc1.b3252761
Public Domain in the United States, Google-digitized / http://www.hathitrust.org/access_use#pd-us-google

III.

Nachfolgend das Ergebnis von 50 Bahnbeamten, die in der Zeit von 1909—1912 an unserer Klinik zur Beobachtung kamen.

IV.

Untersuchungsergebnisse: Bei den 50 untersuchten Eisenbahnern ergab sich bei der Funktionsprüfung eine Hörschädigung, die bei beiden Kategorien von Beamten folgende charakteristische Merkmale trägt:

Flüstersprache wurde bei den 30 Lokomotivführern und Heizern mit einer Dienstzeit zwischen 5 und 40 Jahren in 7 Fällen mehr als 1 *m* weit gehört. Die übrigen 23 hören Flüstersprache nur noch Bruchteile eines Meters. Bei 2 Pat. war überhaupt auf einem Ohr vollkommene Taubheit für Worte von hohem Toncharakter. Beim übrigen Fahrpersonal, bestehend aus 20 Bremsern, Schaffnern und Zugmeister mit einer Dienstzeit zwischen 7 und 37 Jahren, hören 9 Leute Flüstersprache auf mehr als 1 *m* Entfernung, 11 hören weniger weit. Charakteristisch für die Mehrzahl der Untersuchten beider Kategorien ist, daß Worte von hohem Toncharakter gleich gut oder sogar schlechter perzipiert werden als tiefklingende Worte. Typisch ist auch, daß gewöhnlich beide Ohren ziemlich gleichmäßig in ihrer Hörschärfe herabgesetzt sind. Das direkte Verhältnis der Zahl der Dienstjahre zur Größe der Hörschädigung ergibt sich bei der Prüfung mit Flüstersprache weniger deutlich, als wenn wir mit der Uhr oder der Bezold-Edelmannschen kontinuierlichen Tonreihe prüfen. Bei beiden Gruppen von Beamten ergibt der Prüfungsbefund mit der Flüstersprache ziemlich einheitliche Resultate.

Bei der Prüfung mit der Taschenuhr (normale Hörweite 8 *m*) war die Knochenleitung bei den 30 Lokomotivführern und Heizern in 27 Fällen Null. Bei den 20 Leuten des übrigen Fahrpersonals war sie 17mal Null. In der Luftleitung hörten die Untersuchten beider Gruppen die Uhr gewöhnlich nur auf Bruchteile eines Meters, 44 Ohren hörten dieselbe nur angedrückt an die Ohrmuschel (in concham = i. c.), 9 Ohren hörten die Uhr überhaupt nicht. Auffallend ist, daß in einigen Fällen, während das Hörvermögen für die Flüstersprache noch relativ gut erhalten ist, die Uhr bereits sehr schlecht perzipiert wird und die Knochenleitung für das Uhrticken vollkommen erloschen ist, zum Beispiel Fall 50, wo bei 37jähriger Dienstzeit noch 4—5 *m* weit Flüstersprache gehört wird, während der Prüfungsbefund mit der Uhr und mit der kontinuierlichen Tonreihe bereits deutlich auf eine Cochlearisaffektion hinweisen. Ähnliches Verhalten findet sich in den Fällen 9, 10, 23 und 42. Die Perzeption hoher Geräusche von leisem Charakter, wie das Uhrticken, ist also frühzeitiger eingeschränkt als das Gehör für die Sprache, dessen hauptsächlichste Lokalisation relativ tief, innerhalb der Tonstrecke b^1—g^2 gelegen ist Ein Befund, auf den schon Schwabach (3) aufmerksam gemacht hat.

Digitized by Google
Original from UNIVERSITY OF CALIFORNIA
Generated on 2019-10-24 13:39 GMT / http://hdl.handle.net/2027/uc1.b3252761
Public Domain in the United States, Google-digitized / http://www.hathitrust.org/access_use#pd-us-google

Beruf	Alter in Jahren	Dienstjahre	Hördistanz für Sprache hohe Laute—tiefe Laute	Uhr (8 m)	Hörfeld in Luftleitung
1. Heizer	28	5	$v = \frac{5{\cdot}0—5{\cdot}0}{5{\cdot}0—5{\cdot}0}$	$h = \frac{0{\cdot}7}{0{\cdot}5}$ Klm	$\frac{C^{II}—c^{8}}{C^{II}—e^{8}}$
2. Heizer	32	9	$v = \frac{2{\cdot}5—4{\cdot}0}{5{\cdot}0—0{\cdot}5}$	$h = \frac{0{\cdot}05}{0{\cdot}7}$ Klm	$\frac{C^{II}—cis^{8}}{C^{II}—e^{8}}$
3. Heizer	31	11	$v = \frac{> 5{\cdot}0}{> 5{\cdot}0}$	$h = \frac{1{\cdot}0}{1{\cdot}0}$ Klm	$\frac{C^{II}—d^{7}}{C^{II}—dis^{7}}$
4. Lokomotivführer .	36	14	$v = \frac{1{\cdot}0—1{\cdot}5}{1{\cdot}2—1{\cdot}5}$	$h = \frac{0{\cdot}2}{0{\cdot}3}$ Kl 0	$\frac{C^{II}—b^{6}}{C^{II}—d^{7}}$
5. Lokomotivführer .	36	14	$v = \frac{0{\cdot}9—0{\cdot}5}{0{\cdot}2—0{\cdot}2}$	$h = \frac{\text{i. c.}}{\text{i. c.}}$ Kl 0	$\frac{G^{I}—fis^{7}}{A^{I}—fis^{7}}$
6. Heizer	36	15	$v = \frac{0{\cdot}2—0{\cdot}2}{0—0{\cdot}1}$	$h = \frac{0{\cdot}1}{0}$ Kl 0	$\frac{C^{II}—a^{6}}{C^{II}—h^{6}}$
7. Lokomotivführer .	39	16	$v = \frac{0{\cdot}1—0{\cdot}05}{0{\cdot}5—4{\cdot}0}$	$h = \frac{0{\cdot}04}{0{\cdot}02}$ Kl 0	$\frac{C^{II}—b^{6}}{C^{II}—des^{7}}$
8. Lokomotivführer .	40	17	$v = \frac{0{\cdot}3—0{\cdot}5}{0{\cdot}3—0{\cdot}8}$	$h = \frac{0{\cdot}2}{\text{i. c.}}$ Kl 0	$\frac{C^{II}—gis^{7}}{C^{II}—g^{7}}$
9. Lokomotivführer .	42	19	$v = \frac{5{\cdot}0—5{\cdot}0}{4{\cdot}0—5{\cdot}0}$	$h = \frac{0{\cdot}2}{0{\cdot}1}$ Kl 0	$\frac{C^{II}—h^{6}}{C^{II}—a^{6}}$
10. Lokomotivführer .	47	20	$v = \frac{2{\cdot}0—3{\cdot}0}{0{\cdot}4—0{\cdot}8}$	$h = \frac{0{\cdot}05}{\text{i. c.}}$ Kl 0	$\frac{C^{II}—dis^{7}}{C^{II}—d^{7}}$

Digitized by Google
Original from UNIVERSITY OF CALIFORNIA
Generated on 2019-10-24 13:39 GMT / http://hdl.handle.net/2027/uc1.b3252761
Public Domain in the United States, Google-digitized / http://www.hathitrust.org/access_use#pd-us-google

Hörfeld in Knochenleitung	Trommelfellbefund, Nase und Rachen	Vestibularapparat	Subjektive Geräusche
c = + / + m H = 12/25	—	—	—
c = + / + m H = 10/25	—	—	—
c = + / + m H = 16/25	—	—	—
c = + / + m H = 8/25	—	—	—
c = − / − m c¹ = + / + m H = 5/25	—	—	vorhanden
c = + / + m H = 4/25	Trommelfell links trübe	—	—
c = + / + m H = 8/25	Trommelfell rechts trübe	—	Sausen rechts
c = + / + m H = 12/25	—	—	—
c = + / + m H = 7/25	—	—	—
c = + / + m H = 12/25	—	—	—

Digitized by Google
Original from UNIVERSITY OF CALIFORNIA
Generated on 2019-10-24 13:39 GMT / http://hdl.handle.net/2027/uc1.b3252761
Public Domain in the United States, Google-digitized / http://www.hathitrust.org/access_use#pd-us-google

Beruf	Alter in Jahren	Dienstjahre	Hördistanz für Sprache hohe Laute—tiefe Laute	Uhr (8 m)	Hörfeld in Luftleitung
11. Heizer	43	21	$v = \frac{0{\cdot}3—0{\cdot}6}{0{\cdot}4—0{\cdot}6}$	$h = \frac{0{\cdot}02}{0{\cdot}02}$ Kl 0	$\frac{C^{II}—a^{6}}{C^{II}—a^{6}}$
12. Lokomotivführer .	47	22	$v = \frac{0{\cdot}5—1{\cdot}0}{0{\cdot}1—0{\cdot}25}$	$h = \frac{\text{i. c.}}{\text{i. c.}}$ Kl 0	$\frac{C^{II}—gis^{6}}{C^{II}—fis^{6}}$
13. Lokomotivführer .	48	23	$v = \frac{0{\cdot}5—0{\cdot}5}{0{\cdot}3—0{\cdot}6}$	$h = \frac{\text{i. c.}}{\text{i. c.}}$ Kl 0	$\frac{C^{II}—b^{6}}{C^{II}—c^{7}}$
14. Lokomotivführer .	47	23	$v = \frac{0{\cdot}4—0{\cdot}5}{0—0{\cdot}1}$	$h = \frac{0{\cdot}01}{0}$ Kl 0	$\frac{C^{II}—dis^{7}}{G^{II}—h^{6}}$
15. Lokomotivführer .	48	24	$v = \frac{0{\cdot}2—0{\cdot}2}{0{\cdot}4—0{\cdot}7}$	$h = \frac{\text{i. c.}}{\text{i. c.}}$ Kl 0	$\frac{C^{II}—h^{7}}{C^{II}—c^{7}}$
16. Lokomotivführer .	49	25	$v = \frac{0{\cdot}2—0{\cdot}1}{0{\cdot}2—0{\cdot}5}$	$h = \frac{\text{i. c.}}{0}$ Kl 0	$\frac{C^{II}—fis^{6}}{C^{II}—c^{7}}$
17. Lokomotivführer .	51	25	$v = \frac{0{\cdot}5—0{\cdot}7}{0{\cdot}3—0{\cdot}4}$	$h = \frac{0{\cdot}02}{\text{i. c.}}$ Kl 0	$\frac{C^{II}—c^{7}}{C^{II}—e^{7}}$
18. Lokomotivführer .	52	26	$v = \frac{0{\cdot}8—1{\cdot}3}{0{\cdot}5—1{\cdot}0}$	$h = \frac{\text{i. c.}}{\text{i. c.}}$ Kl 0	$\frac{C^{II}—fis^{7}}{C^{II}—f^{7}}$
19. Lokomotivführer .	52	27	$v = \frac{0{\cdot}05—0{\cdot}05}{0{\cdot}04—0{\cdot}05}$	$h = \frac{\text{i. c.}}{\text{i. c.}}$ Kl 0	$\frac{C^{II}—h^{7}}{C^{II}—f^{7}}$
20. Lokomotivführer .	57	32	$v = \frac{0—0{\cdot}05}{0{\cdot}2—0{\cdot}2}$	$h = \frac{0}{\text{i. c.}}$ Kl 0	$\frac{C^{II}—c^{7}}{C^{II}—d^{7}}$

Generated on 2019-10-24 13:39 GMT / http://hdl.handle.net/2027/uc1.b3252761
Public Domain in the United States, Google-digitized / http://www.hathitrust.org/access_use#pd-us-google
Digitized by Google
Original from UNIVERSITY OF CALIFORNIA

Hörfeld in Knochenleitung	Trommelfellbefund, Nase und Rachen	Vestibular-apparat	Subjektive Geräusche
c = + / + m H = 8/25	—	—	—
c = + / + m H = 7/25	—	—	—
c = + / + m H = 7/25	—	—	—
c = − / − r c¹ = + / + r H = 5/25	Trommelfell links Residuen	—	—
c = + / + m H = 10/25	—	—	—
c = + / + m H = 6/25	—	—	—
c = + / + m H = 18/25	—	—	—
c = + / + m H = 10/25	—	—	vorhanden
c = + / + m H = 5/25	—	—	—
c = + / + m H = 8/25	—	—	—

Digitized by Google
Original from UNIVERSITY OF CALIFORNIA
Generated on 2019-10-24 13:39 GMT / http://hdl.handle.net/2027/uc1.b3252761
Public Domain in the United States, Google-digitized / http://www.hathitrust.org/access_use#pd-us-google

Beruf	Alter in Jahren	Dienstjahre	Hördistanz für Sprache hohe Laute—tiefe Laute	Uhr (8 m)	Hörfeld in Luftleitung
21. Lokomotivführer .	55	33	$v = \frac{0{\cdot}01—0{\cdot}01}{0{\cdot}15—0{\cdot}3}$	$h = \frac{0}{\text{i. c.}}$ Kl 0	$\frac{C^{II}—d^{7}}{C^{II}—des^{7}}$
22. Lokomotivführer .	58	34	$v = \frac{0{\cdot}5—0{\cdot}5}{0{\cdot}1—0{\cdot}15}$	$h = \frac{\text{i. c.}}{\text{i. c.}}$ Kl 0	$\frac{C^{II}—c^{6}}{C^{II}—c^{6}}$
23. Lokomotivführer .	55	35	$v = \frac{1{\cdot}5—4{\cdot}0}{3{\cdot}0—5{\cdot}0}$	$h = \frac{0{\cdot}02}{0{\cdot}02}$ Kl 0	$\frac{C^{II}—g^{6}}{C^{II}—d^{7}}$
24. Lokomotivführer .	58	36	$v = \frac{0{\cdot}1—0{\cdot}1}{0{\cdot}2—0{\cdot}3}$	$h = \frac{\text{i. c.}}{\text{i. c.}}$ Kl 0	$\frac{C^{II}—a^{6}}{C^{II}—e^{6}}$
25. Lokomotivführer .	62	37	$v = \frac{0{\cdot}2—0{\cdot}5}{0{\cdot}2—1{\cdot}5}$	$h = \frac{\text{i. c.}}{\text{i. c.}}$ Kl 0	$\frac{C^{II}—h^{6}}{C^{II}—b^{6}}$
26. Lokomotivführer .	62	38	$v = \frac{0{\cdot}25—1{\cdot}0}{0{\cdot}5—2{\cdot}0}$	$h = \frac{0{\cdot}01}{0{\cdot}01}$ Kl 0	$\frac{C^{II}—gis^{6}}{C^{II}—gis^{6}}$
27. Lokomotivführer .	60	39	$v = \frac{0{\cdot}2—0{\cdot}8}{0{\cdot}1—0{\cdot}2}$	$h = \frac{\text{i. c.}}{\text{i. c.}}$ Kl 0	$\frac{C^{II}—fis^{6}}{C^{II}—g^{6}}$
28. Lokomotivführer .	64	39	$v = \frac{0{\cdot}1—0{\cdot}3}{0{\cdot}25—0{\cdot}9}$	$h = \frac{\text{i. c.}}{\text{i. c.}}$ Kl 0	$\frac{C^{II}—c^{7}}{C^{II}—d^{7}}$
29. Lokomotivführer .	64	39½	$v = \frac{0{\cdot}4—2{\cdot}5}{0{\cdot}8—3{\cdot}0}$	$h = \frac{\text{i. c.}}{\text{i. c.}}$ Kl 0	$\frac{C^{II}—c^{6}}{C^{II}—h^{6}}$
30. Lokomotivführer .	63	40	$v = \frac{0{\cdot}01—0{\cdot}2}{0{\cdot}2—0{\cdot}5}$	$h = \frac{\text{i. c.}}{\text{i. c.}}$ Kl 0	$\frac{C^{II}—cis^{6}}{C^{II}—d^{6}}$

Generated on 2019-10-24 13:39 GMT / http://hdl.handle.net/2027/uc1.b3252761
Public Domain in the United States, Google-digitized / http://www.hathitrust.org/access_use#pd-us-google
Digitized by Google
Original from UNIVERSITY OF CALIFORNIA

Hörfeld in Knochenleitung	Trommelfellbefund, Nase und Rachen	Vestibularapparat	Subjektive Geräusche
$c = \frac{+}{+}$ m $H = {}^{8}/_{25}$	—	—	—
$c = \frac{+}{+}$ m $H = {}^{5}/_{25}$	—	—	—
$c = \frac{+}{+}$ m $H = {}^{12}/_{25}$	—	—	vorhanden
$c = \frac{+}{+}$ m $H = {}^{6}/_{25}$	—	—	—
$c = \frac{+}{+}$ m $H = {}^{5}/_{25}$	—	—	vorhanden
$c = \frac{+}{+}$ m $H = {}^{10}/_{25}$	Trommelfell beiderseits trübe	—	—
$c = \frac{+}{+}$ m $H = {}^{8}/_{25}$	—	—	vorhanden
$c = \frac{+}{+}$ m $H = {}^{9}/_{25}$	—	—	—
$c = \frac{+}{+}$ m $H = {}^{8}/_{25}$	Trommelfell beiderseits trübe und verkalkt	—	vorhanden
$c = \frac{+}{+}$ m $H = {}^{5}/_{25}$	Trommelfell beiderseits trübe, rechts verkalkt	—	—

Digitized by Google
Original from UNIVERSITY OF CALIFORNIA
Generated on 2019-10-24 13:39 GMT / http://hdl.handle.net/2027/uc1.b3252761
Public Domain in the United States, Google-digitized / http://www.hathitrust.org/access_use#pd-us-google

Beruf	Alter in Jahren	Dienstjahre	Hördistanz für Sprache hohe Laute—tiefe Laute	Uhr (8 m)	Hörfeld in Luftleitung
31. Schaffner	29	7	$v = \frac{0{\cdot}1—0{\cdot}15}{0{\cdot}2—0{\cdot}2}$	$h = \frac{\text{i. c.}}{\text{i. c.}}$ Kl 0	$\frac{CII—cis^4}{CII—cis^3}$
32. Schaffner	38	8	$v = \frac{> 5{\cdot}0}{> 5{\cdot}0}$	$h = \frac{0{\cdot}7}{0{\cdot}8}$ Kl m	$\frac{CII—a^2}{CII—a^1}$
33. Schaffner	33	10	$v = \frac{> 5{\cdot}0}{> 5{\cdot}0}$	$h = \frac{1{\cdot}0}{2{\cdot}0}$ Kl m	$\frac{CII—dis^2}{CII—d^1}$
34. Bremser	35	12	$v = \frac{0{\cdot}25—4{\cdot}5}{0{\cdot}8—5{\cdot}0}$	$h = \frac{0{\cdot}01}{0{\cdot}02}$ Kl 0	$\frac{CII—cis^2}{CII—fis^2}$
35. Bremser	35	13	$v = \frac{0{\cdot}5—1{\cdot}0}{1{\cdot}0—2{\cdot}0}$	$h = \frac{0{\cdot}7}{0{\cdot}8}$ Kl 0	$\frac{CII—c^5}{CII—fis^2}$
36. Bremser	40	13	$v = \frac{0{\cdot}05—0{\cdot}1}{0{\cdot}2—0{\cdot}3}$	$h = \frac{0}{0}$ Kl 0	$\frac{CII—f^6}{CII—e^6}$
37. Schaffner	39	13	$v = \frac{2{\cdot}0—5{\cdot}0}{5{\cdot}0—5{\cdot}0}$	$h = \frac{0{\cdot}5}{0{\cdot}5}$ Kl 0	$\frac{CII—c^2}{CII—c^1}$
38. Bremser	47	15	$v = \frac{0{\cdot}3—1{\cdot}0}{0{\cdot}3—0{\cdot}7}$	$h = \frac{\text{i. c.}}{\text{i. c.}}$ Kl 0	$\frac{CII—cis^2}{CII—b^6}$
39. Zugmeister . . .	40	17	$v = \frac{0{\cdot}5—0{\cdot}5}{0{\cdot}01—0{\cdot}04}$	$h = \frac{0{\cdot}05}{0}$ Kl 0	$\frac{CII—b^6}{CII—gis^6}$
40. Schaffner	51	18	$v = \frac{5{\cdot}0—5{\cdot}0}{2{\cdot}0—3{\cdot}0}$	$h = \frac{0{\cdot}7}{0{\cdot}5}$ Kl m	$\frac{CII—g^2}{CII—a^2}$

Generated on 2019-10-24 13:39 GMT / http://hdl.handle.net/2027/uc1.b3252761
Public Domain in the United States, Google-digitized / http://www.hathitrust.org/access_use#pd-us-google
Digitized by Google
Original from UNIVERSITY OF CALIFORNIA

Hörfeld in Knochenleitung	Trommelfellbefund, Nase und Rachen	Vestibularapparat	Subjektive Geräusche
$c = \frac{+}{+}$ m $H = {}^{5}/_{25}$	—	—	vorhanden
$c = \frac{+}{+}$ m $H = {}^{16}/_{25}$	—	—	—
$c = \frac{+}{+}$ m $H = {}^{15}/_{25}$	—	—	—
$c = \frac{+}{+}$ m $H = {}^{8}/_{25}$	—	—	vorhanden
$c = \frac{+}{+}$ m $H = {}^{10}/_{25}$	Trommelfell links trübe	—	—
$c = \frac{+}{+}$ m $H = {}^{4}/_{25}$	—	—	vorhanden
$c = \frac{+}{+}$ m $H = {}^{8}/_{25}$	—	—	—
$c = \frac{+}{+}$ m $H = {}^{1}/_{25}$	Trommelfell links trübe. Rhinitis atrophicans	—	vorhanden
$c = \frac{+}{+}$ m $H = {}^{3}/_{25}$	Trommelfell links trübe und leicht retrahiert	—	vorhanden
$c = \frac{+}{+}$ m $H = {}^{12}/_{25}$	—	—	—

Digitized by Google
Original from UNIVERSITY OF CALIFORNIA
Generated on 2019-10-24 13:39 GMT / http://hdl.handle.net/2027/uc1.b3252761
Public Domain in the United States, Google-digitized / http://www.hathitrust.org/access_use#pd-us-google

Beruf	Alter in Jahren	Dienstjahre	Hördistanz für Sprache hohe Laute—tiefe Laute	Uhr (8 m)	Hörfeld in Luftleitung
41. Schaffner . . .	44	20	$v = \frac{2{\cdot}0—2{\cdot}3}{0{\cdot}4—0{\cdot}5}$	$h = \frac{0{\cdot}2}{0{\cdot}1}$ Kl 0	$\frac{CII—e^7}{CII—a^6}$
42. Schaffner	51	24	$v = \frac{3{\cdot}5—3{\cdot}5}{3{\cdot}0—3{\cdot}0}$	$h = \frac{0{\cdot}1}{0{\cdot}15}$ Kl 0	$\frac{CII—b^6}{CII—c^7}$
43. Bremser	51	25	$v = \frac{0{\cdot}25—0{\cdot}3}{2{\cdot}0—4{\cdot}0}$	$h = \frac{0{\cdot}01}{0{\cdot}15}$ Kl 0	$\frac{CII—a^6}{CII—c^7}$
44. Bremser	70	25	$v = \frac{0{\cdot}15—0{\cdot}3}{0{\cdot}2—0{\cdot}8}$	$h = \frac{\text{i. c.}}{\text{i. c.}}$ Kl 0	$\frac{CII—a^6}{CII—b^6}$
45. Schaffner	43	26	$v = \frac{0{\cdot}5—0{\cdot}5}{0{\cdot}1—0{\cdot}2}$	$h = \frac{0{\cdot}05}{0}$ Kl 0	$\frac{CII—h^6}{CII—gis^6}$
46. Zugmeister . .	57	30	$v = \frac{0{\cdot}05—0{\cdot}15}{0{\cdot}1—0{\cdot}5}$	$h = \frac{\text{i. c.}}{\text{i. c.}}$ Kl 0	$\frac{CII—ais^6}{CII—gis^6}$
47. Bremser	57	33	$v = \frac{0{\cdot}5—1{\cdot}5}{0{\cdot}5—1{\cdot}0}$	$h = \frac{\text{i. c.}}{\text{i. c.}}$ Kl 0	$\frac{CII—c^7}{CII—d^7}$
48. Schaffner	65	34	$v = \frac{0{\cdot}1—0{\cdot}4}{0{\cdot}1—0{\cdot}45}$	$h = \frac{\text{i. c.}}{\text{i. c.}}$ Kl 0	$\frac{CII—b^6}{CII—b^6}$
49. Schaffner	59	34	$\frac{V}{2} = \frac{0{\cdot}2—0{\cdot}1}{0{\cdot}2—0{\cdot}6}$	$h = \frac{0{\cdot}03}{0{\cdot}05}$ Kl 0	$\frac{DI—a^6}{A—a^6}$
50. Zugmeister . . .	61	37	$v = \frac{5{\cdot}0—5{\cdot}0}{4{\cdot}0—4{\cdot}5}$	$h = \frac{0{\cdot}1}{0{\cdot}1}$ Kl 0	$\frac{CII—D^6}{CII—g^6}$

Generated on 2019-10-24 13:39 GMT / http://hdl.handle.net/2027/uc1.b3252761
Public Domain in the United States, Google-digitized / http://www.hathitrust.org/access_use#pd-us-google
Digitized by Google
Original from UNIVERSITY OF CALIFORNIA

Hörfeld in Knochenleitung	Trommelfellbefund, Nase und Rachen	Vestibularapparat	Subjektive Geräusche
$c = \frac{+}{+}$ m $H = {}^{12}/_{25}$	—	—	—
$c = \frac{+}{+}$ m $H = {}^{10}/_{25}$	—	—	—
$c = \frac{+}{+}$ m $H = {}^{8}/_{25}$	—	—	—
$c = \frac{+}{+}$ m $H = {}^{5}/_{25}$	Trommelfell beiderseits trübe und verkalkt	—	—
$c = \frac{+}{+}$ m $H = {}^{8}/_{25}$	Trommelfell links trübe	—	vorhanden
$c = \frac{+}{+}$ m $H = {}^{7}/_{25}$	—	—	—
$c = \frac{+}{+}$ m $H = {}^{9}/_{25}$	Trommelfell beiderseits leicht retrahiert	—	—
$c = \frac{+}{+}$ m $H = {}^{1}/_{25}$	—	—	vorhanden
$c = \frac{+}{+}$ m $H = {}^{10}/_{25}$	—	—	Paracusis
$c = \frac{+}{+}$ m $H = {}^{5}/_{25}$	Trommelfell beiderseits trübe und verkalkt	—	—

Generated on 2019-10-24 13:39 GMT / http://hdl.handle.net/2027/uc1.b3252761
Public Domain in the United States, Google-digitized / http://www.hathitrust.org/access_use#pd-us-google
Digitized by Google
Original from UNIVERSITY OF CALIFORNIA

Das Hörfeld in Luftleitung für die Bezold-Edelmannsche kontinuierliche Tonreihe ergab mit Ausnahme von 3 Fällen als untere Grenze Subcontra-

Verlauf der oberen Tongrenze im Vergleich zur Zahl der Dienstjahre. (Bestimmung mit der Galtonpfeife).

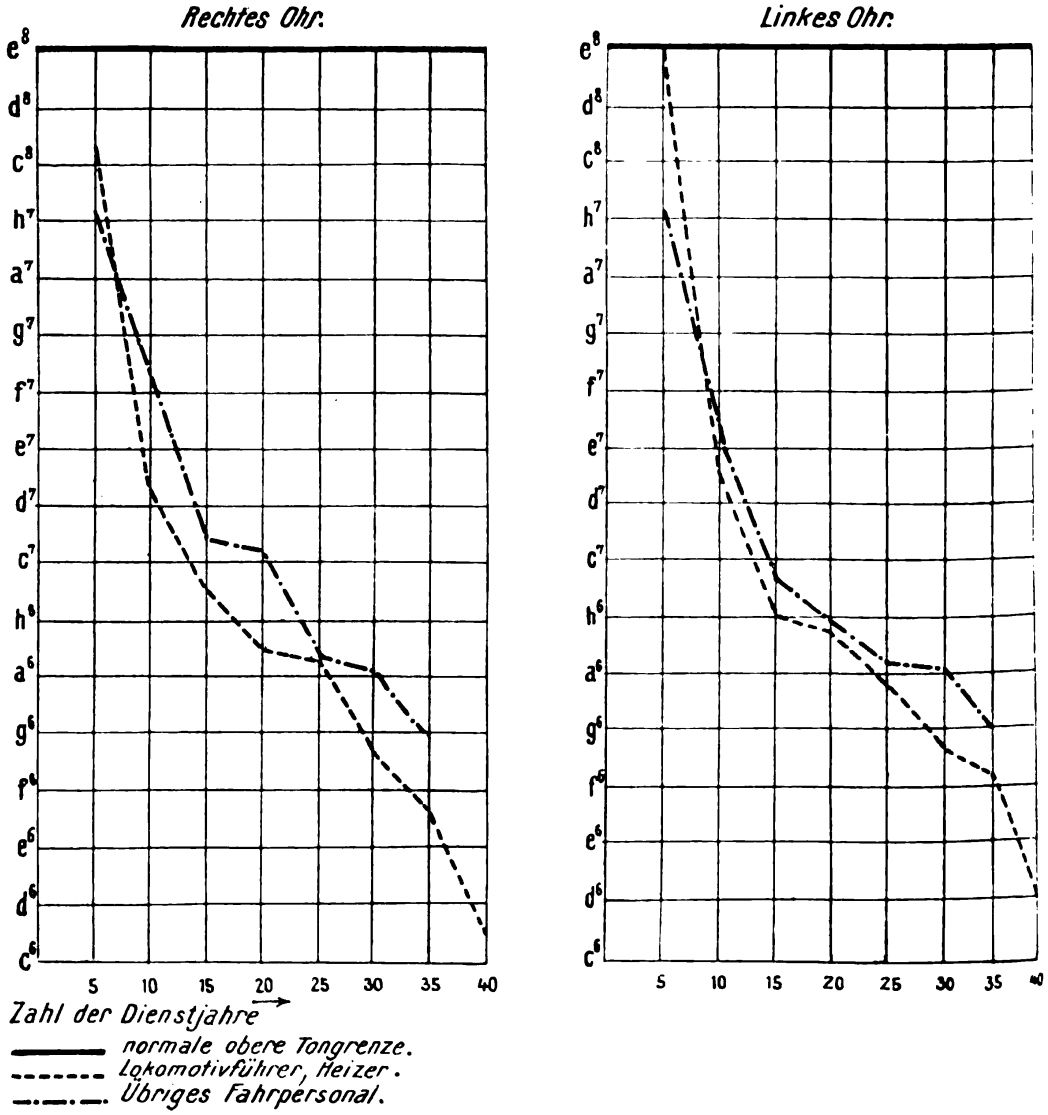

C wie beim Normalhörenden. Eine Einengung der unteren Tongrenze fand ich bei 3 Fällen. Bei einem derselben konnte eine abgelaufene Mittelohraffektion als Ursache dieses Befundes festgestellt werden. Bei den zwei anderen war aus dem ganzen Prüfungsergebnis eine Stapesankylose nachweisbar. Die obere Ton-

Digitized by Google
Original from UNIVERSITY OF CALIFORNIA
Generated on 2019-10-24 13:39 GMT / http://hdl.handle.net/2027/uc1.b3252761
Public Domain in the United States, Google-digitized / http://www.hathitrust.org/access_use#pd-us-google

grenze, die normalerweise bei e^8 liegt, ist bei allen Untersuchten, mit Ausnahme eines Heizers mit 5 Jahren Dienstzeit, herabgerückt. Es wurde die Reihe der Prüfungsresultate der oberen Tongrenze je nach der Zahl der Dienstjahre und der Diensttätigkeit in 2 Kurven gezeichnet. Trotzdem die Kurven einen ziemlich unebenen Verlauf nehmen, ergibt sich doch deutlich bei beiden Kategorien von Beamten, daß proportional der Zahl der Dienstjahre die obere Tongrenze stetig herabsinkt. Charakteristisch ist auch, daß sich die Kurven des rechten und des linken Ohres ziemlich decken. Die Schädigung des Acusticus ist also beidseitig, wie es für die professionelle Schwerhörigkeit bei Schlossern und Kesselschmieden usw. typisch ist. Weitere Schlüsse sollen nicht aus den Kurven gezogen werden, da ja nur die relativ kleine Zahl von 50 Fällen als Unterlage für dieselben diente. Interessant wäre der Nachweis, ob sich in den Fällen, wo trotz einer großen Anzahl von Dienstjahren die obere Grenze wenig gelitten hat, gleichzeitig eine chronische Mittelohraffektion mit Trommelfell- und Knöchelchendefekt vorhanden war. Ein Befund, der sich logischerweise aus den interessanten Versuchen von Hössli (17) über experimentelle Schädigung des Säugetierlabyrinths ergeben würde. Dieser Nachweis kann bei unserem Material nicht geführt werden, da solche pathologische Befunde ihre Träger von der weiteren Ausübung des Dienstes ausgeschaltet hätten. Jedenfalls darf der Einwand, daß es sich bei der Einengung der oberen Tongrenze bei den teilweise bejahrten Beamten um das rein physiologische Herabsinken des Alters der oberen Grenze handle, zurückgewiesen werden. Nach den Bezoldschen Untersuchungen (12) ist zwar ein Verlust am oberen Teil der Skala mit zunehmendem Alter nachweisbar, jedoch ist dieser keineswegs beträchtlich.

Der Rinnesche Versuch fiel bei 48 der Untersuchten mit der c-Gabel deutlich positiv aus, das heißt, die Herabsetzung des Hörvermögens für tiefe Töne war in Knochenleitung ausgesprochener als in Luftleitung. Negativ war der Rinne mit c bei einem der schon erwähnten Fälle, die Stapesankylosesymptome tragen, und bei Fall 14 mit der abgelaufenen Mittelohraffektion. Bei der quantitativen Hörprüfung mit der Kittlitz-Gabel ergab sich in allen 50 Fällen eine starke Verkürzung für tiefe Töne in Knochenleitung gegenüber dem Normalen. Auch Nr. 5 und 49, die wir wohl als Stapesankylosen betrachten müssen auf Grund des Verhaltens der unteren Tongrenze bei negativem Trommelfellbefund, negativem Rinne und durchgängigem Katheter, war die Knochenleitung verkürzt. Da nach der vieljährigen Erfahrung unserer Klinik die reine Stapesankylose mit der Bezoldschen Trias, insbesondere was die Verlängerung der Knochenleitung anbetrifft, nur ausnahmsweise gefunden wird, vielmehr in der großen Mehrzahl der Fälle von Anfang an sich nervöse Störungen zeigen, die sich durch verkürzten Schwabach und herabgesetzte

Digitized by Google
Original from UNIVERSITY OF CALIFORNIA
Generated on 2019-10-24 13:39 GMT / http://hdl.handle.net/2027/uc1.b3252761
Public Domain in the United States, Google-digitized / http://www.hathitrust.org/access_use#pd-us-google

obere Tongrenze bemerkbar machen, so kann in diesen Fällen der verkürzte Schwabach und die Einengung der oberen Grenze nicht ausschließlich auf die berufliche Hörstörung bezogen werden. Aber bei der vollkommenen Übereinstimmung aller unserer Fälle in dieser Beziehung ist nicht anzunehmen, daß der verkürzte Schwabach und die Einengung der oberen Grenze hier auf die Otosklerose allein zu beziehen wäre. Es wird vielmehr hier eine Summation beider Ursachen anzunehmen sein.

Vestibularisstörungen waren in keinem einzigen unserer Fälle vorhanden. Diese Beobachtung steht in Übereinstimmung mit den Erfahrungen von Friedrich (18), der bei 19 Fällen von Schwerhörigkeit, die durch Schallwirkung entstanden waren, den Vestibularisapparat stets intakt fand. Über subjektive Geräusche klagten 14 Patienten. Bei dem einen Fall von Otosklerose war Paracusis vorhanden.

Was den objektiven Befund anbetrifft, zeigten bei unserem Material 13 Fälle Veränderungen, die auf eine Beteiligung des Mittelohres hindeuten könnten. Wo das Trommelfell pathologisch verändert war, finden sich in 7 Fällen je nur einseitige Veränderungen, so daß ein Zusammenhang mit dem übrigen Ohrbefund, der durchwegs beidseitig auftritt, mit Bestimmtheit abgelehnt werden darf. In den Fällen 6, 35 und 45 fand sich am linken Trommelfell hinter dem Hammergriff eine halbmondförmige Trübung, bei Fall 39 war die Trübung hufeisenförmig. In den Fällen 7 und 38 zeigte sich eine diffuse Trübung des ganzen rechten Trommelfells, eine Retraktion war nicht vorhanden. Nach Politzer bieten sowohl die partiellen als auch die diffusen Trübungen des Trommelfells für sich allein keine diagnostisch genügenden Anhaltspunkte für eine Mittelohraffektion, besonders wenn keine Retraktion der Membrana tympani damit verbunden ist. Politzer betont ausdrücklich in seinem Atlas der Beleuchtungsbilder des Trommelfells, daß nicht selten auch bei ausgesprochenen Labyrintherkrankungen die verschiedensten Arten von Trommelfelltrübungen zugegen sind. In den 4 Fällen, wo doppelseitig Trübungen und Verkalkungen auftraten, handelt es sich um hochbetagte Leute, die während ihrer langen Dienstzeit an interkurrenten Mittelohrkatarrhen gelitten haben mögen. Ein Adhäsivprozeß war in diesen Fällen sicher nicht vorhanden, da die untere Grenze bei Subcontra C liegt. Im Gegenteil stimmt der Hörbefund deutlich mit demjenigen der übrigen Fälle überein. Die Hörschädigung muß wohl daher eine einheitliche gewesen sein.

Zusammenfassung: Folgendes sind also kurz zusammengefaßt die Hauptmerkmale der Hörstörung der Eisenbahnbeamten:

1. Das Hörvermögen für Flüstersprache ist herabgesetzt, und zwar sind die hohen Laute stärker an der Herabsetzung beteiligt.

Digitized by Google
Original from UNIVERSITY OF CALIFORNIA
Generated on 2019-10-24 13:39 GMT / http://hdl.handle.net/2027/uc1.b3252761
Public Domain in the United States, Google-digitized / http://www.hathitrust.org/access_use#pd-us-google

2. Die Uhr wird sehr frühzeitig schlecht oder überhaupt nicht mehr perzipiert, auch wenn bisweilen das Sprachverständnis noch relativ gut ist. Die Knochenleitung ist in der Mehrzahl der Fälle für das Uhrticken erloschen.

3. Die untere Tongrenze ist wie beim Normalen bei Subcontra C, während die obere Grenze im großen und ganzen proportional der Zahl der Dienstjahre herabgerückt ist.

4. Der Rinnesche Versuch ist schon für eine tiefe Gabel ausgesprochen positiv.

5. Der Schwabach ist durchwegs verkürzt.

6. Alle die angeführten Veränderungen sind stets beidseitig und meist in gleicher Stärke ausgebildet.

7. Der Trommelfellbefund ist in der Mehrzahl der Fälle ein normaler; wo sich Symptome einer Mittelohraffektion vorfinden, sind sie nur einseitig vorhanden. Nase und Rachen sind mit Ausnahme von Fall 38, der mit Rhinitis atrophicans behaftet war, intakt.

8. Eine Mitbeteiligung des Vestibularapparates ist in keinem Falle nachzuweisen.

V.

Als wesentlichste Ursache der Schädigung des Hörorganes der Eisenbahnbeamten betrachtete Moos chronische Nasen-Rachenkatarrhe, zu denen das Bahnpersonal durch die schroffen Temperaturwechsel besonders prädisponiert sei. Auch Bürkner, der bereits die primäre Erkrankung des Acusticus infolge von Übertäubung durch kontinuierliche Schalleinwirkung beim Eisenbahndienst aufstellte, nennt außerdem die häufigen chronischen Mittelohrkatarrhe als Ursache der Schädigung des Innenohres. Auch in neueren Arbeiten, wie zum Beispiel in der Dissertation von Neck 1905 aus der Leipziger Ohrenklinik publiziert, wird hervorgehoben, daß die Labyrintherkrankung des Eisenbahnpersonals meist die Folge chronischer Mittelohrkatarrhe sei, die durch Erkrankung der oberen Luftwege bedingt sind. Die Labyrintherkrankung der Eisenbahnbeamten wäre also in ihrer Entstehung keineswegs in eine Linie zu stellen mit der professionellen Taubheit bei Kesselschmieden, Schlossern usw. Dieser Annahme widerspricht aber unser Untersuchungsbefund, wie Bloch bereits 1909 betonte. Der Ausfall eines größeren Stückes am unteren Ende der Tonskala, die Verlängerung der Knochenleitung, der negative Rinne, ein Untersuchungsbefund, der die Ankylosierung des Stapes infolge Adhäsivprozessen charakterisiert, war auch in keinem einzigen von den von uns untersuchten Fällen zu konstatieren. Hingegen konnten wir, wie oben erwähnt, bei allen 50 Patienten einen Hörbefund feststellen, wie er für die pro-

Digitized by Google
Original from UNIVERSITY OF CALIFORNIA
Generated on 2019-10-24 13:39 GMT / http://hdl.handle.net/2027/uc1.b3252761
Public Domain in the United States, Google-digitized / http://www.hathitrust.org/access_use#pd-us-google

fessionelle Schwerhörigkeit charakteristisch ist, hervorgerufen durch direkte Überreizung des Hörnerven durch Schall und Erschütterung.

Lokomotivführer und Heizer sind jedenfalls den meisten Geräuschen ausgesetzt, aber auch das übrige Fahrpersonal steht, wenn auch in abgeschwächtem Grade, unter dem Einfluß des gleichen Schalltraumas. Das schrille Klingen der Dampfpfeife in unmittelbarer Nähe, das Zischen der Ventile, das Klirren und Rasseln der verschiedenen sich bewegenden Maschinenteile, das Rattern und Rumpeln der Räder auf den Geleisen, das ohrzerreißende Geräusch beim Sichkreuzen zweier rasch fahrender Züge vereinigen sich zu einem ohrbetäubenden Schallgemenge. Schwartze erwähnt den Fall, daß bei dem Komponisten Robert Franz nach einem einmaligen, allerdings unvermuteten Pfiff einer Lokomotive plötzlich Taubheit für hohe Töne eintrat. Sie bildete sich nicht wieder zurück, sondern dehnte sich im Gegenteil im Laufe der Jahre noch weiter aus. Sicherlich muß trotz Angewöhnung und jeweiliger Akkommodation des Ohres durch die tausendfach wiederkehrende Einwirkung des Pfeifens das Ohr des Lokomotivpersonals stark in Mitleidenschaft gezogen werden.

Zwaardemacker, der die akustischen Eisenbahnsignale eingehend studiert hat, analysiert das Dampfpfeifensignal folgendermaßen: „Die Dampfpfeife der Lokomotive soll, wie die technischen Handbücher lehren, auf einen verhältnismäßig niedrigen Grundton, zum Beispiel a^2, gestimmt sein. Sobald der Dampf jedoch mit größerer Kraft hineingelassen wird, treten die Obertöne hinzu, deren Intensität jene des Grundtons bald übertrifft. Dann erreicht die Tonhöhe öfters eine bedeutende Höhe und nähert sich dem oberen Grenzton der menschlichen Tonleiter, gerade dem Gebiete, welches bei der professionellen Otitis der Schmiede verloren geht und nach Bürkner auch bei älteren Lokomotivführern meist defekt ist. Aus diesem Grunde ist es völlig erklärlich, daß wir die Dampfpfeife auf den Bahnhöfen so oft hinderlich stark ertönen hören. Der hohe Ton, welcher den Reisenden die Ohren zerreißt, erscheint den Lokomotivführern selbst schwach, unwillkürlich halten sie denselben sehr lange an und lassen den Dampf mit ungebührlicher Kraft hineinströmen, was um so sonderbarer erscheint, weil mit dem Steigen der Tonhöhe die Intensität für das kranke Ohr abnehmen muß.“ Die Mundpfeife des Zugführers, um das Abfahrtssignal zu geben, ist in Baden eine hölzerne Pfeife wie in den Zwaardemackerschen Untersuchungen. „Diese hölzerne Mundpfeife“, schreibt Zwaardemacker, „ist eine kleine, gedackte Orgelpfeife. Bei schwachem Anblasen würde sich also die Tonhöhe der Pfeife auf 5550 f^5-Schwingungen berechnen, jedoch, wenn man etwas stärker anbläst, schlägt der Ton unmittelbar in den ersten Oberton, in casu die Quinte der Oktave über, das heißt in c^7. Wir können also ruhig annehmen, daß die meisten Pfeifen beim gewöhnlichen Gebrauch Töne aus der fünf- bis siebengestrichenen Oktave hervorbringen

Digitized by Google
Original from UNIVERSITY OF CALIFORNIA
Generated on 2019-10-24 13:40 GMT / http://hdl.handle.net/2027/uc1.b3252761
Public Domain in the United States, Google-digitized / http://www.hathitrust.org/access_use#pd-us-google

werden, solche also, welche sich dem oberen Gebiete der menschlichen Tonleiter nähern.“ Daß dieses Pfeifensignal für das Labyrinth keineswegs von gleichgültigem Einfluß ist, hat Hössli an seinen Tierexperimenten, auf die weiter hinten ausführlicher eingegangen werden soll, nachgewiesen, wo er als schädigende Schallquelle eine Rangierpfeife von der Tonhöhe c^5 verwendet hat. Die Rangiersignale werden außer mit der Mundpfeife mit dem Rangierhorn gegeben. Das Signalhorn ist ein sehr lautes Signal. Es gab uns ein Lokomotivführer, der häufig auf einem Rangierbahnhof fährt, an, daß er jedesmal Ohrenklingen gehabt habe, wenn das Hubhorn in seiner nächsten Nähe geblasen wurde. So kräftig soll der Ton dieses Eisenbahnsignals sein. Das Knallsignal, erzeugt durch das Fahren über eine auf die Schienen gelegte Platzpatrone, kommt sehr selten zur Anwendung. Bei der Detonation entsteht eine so starke, ausgedehnte Schallbewegung, daß, wie Zwaardemacker meint, auch ein krankes Ohr mit Tonlücken dieselbe perzipieren müsse. Jedenfalls ist der Fall denkbar, daß ein gesundes Ohr durch eine einmalige solche Detonation eine bleibende Labyrinthschädigung davontragen könnte. Es ist allerdings aus der bezüglichen Eisenbahnliteratur kein derartiger Fall bekannt.

Natürlich spielen die wiederholten, kurzdauernden Einwirkungen dieser einzelnen Signale eine verhältnismäßig geringe Rolle gegenüber den konstanten Geräuschen des rollenden Materials.

Daß wir in den mannigfachen Schalleinwirkungen auf das Gehör des Eisenbahnpersonals das ätiologische Hauptmoment für die typischen Labyrinthstörungen zu suchen haben, ergibt sich auch aus einer Reihe von Tierexperimenten. Wittmaack zeigte 1907 in seiner Arbeit über experimentelle Schädigung des Gehörorgans durch Schalleinwirkung, daß bei Tieren, die lange Zeit hindurch täglich sich wiederholender und viele Stunden lang andauernder Einwirkung lauter Geräusche ausgesetzt sind, das heißt unter ganz analogen Bedingungen stehen wie das Fahrdienstpersonal, eine Labyrinthschädigung resultiert, die wir auch als anatomische Grundlage des klinischen Bildes anzusehen haben, wie wir es bei unseren 50 Fällen konstatieren konnten. Wittmaack fand bei den histologischen Untersuchungen, daß bei kontinuierlicher Schalleinwirkung eine Alteration des Cochlearis eintritt, gekennzeichnet durch Ausfall von Nervenfasern und Nervenzellen mit eventuell sekundärer Mitbeteiligung der Stützelemente des Cortischen Organs.

Der Nervus vestibularis, seine Ganglien und die von ihm innervierten Maculae und Cristae acusticae waren stets vollkommen unverändert. Yoshii, der 1909 die Tierexperimente weiterführte, fand außerdem in seinen histologischen Präparaten Veränderungen der Stria vascularis, eine Erweiterung ihrer Kapillaren und Auflockerung ihrer Verbindung mit der Unterlage. Ein Befund, der unwillkürlich an die Bönninghaussche Schalleitungstheorie (20) denken

Digitized by Google
Original from UNIVERSITY OF CALIFORNIA
Generated on 2019-10-24 13:40 GMT / http://hdl.handle.net/2027/uc1.b3252761
Public Domain in the United States, Google-digitized / http://www.hathitrust.org/access_use#pd-us-google

läßt, wo er der Stria vascularis die Rolle als Ausweichstelle für das von den Schallwellen bewegte Labyrinthwasser zuschreibt. Sowohl Wittmaack als auch Yoshii und Hössli, ein neuer Forscher auf diesem Gebiete, konnten übereinstimmend in keinem der untersuchten Fälle eine Beteiligung des Mittelohres durch das angewandte Schalltrauma feststellen. Wittmaack betont ausdrücklich, daß, wenn überhaupt bei einem Ohr, das unter kontinuierlicher Schalleinwirkung gestanden, gleichzeitig eine Erkrankung des Mittelohres auftrete, diese als rein akzidentell zu betrachten sei. Der pathologische Prozeß im Innenohr und die Veränderungen im Mittelohr sind demnach bei diesen Fällen zwei voneinander absolut unabhängige, parallel verlaufende Krankheiten, die gar keinen kausalen Zusammenhang haben.

Im Einklang mit unserem Hörbefund, wo, wie wir gesehen haben, vor allem eine Verminderung und teilweise Taubheit für Perzeption hoher Töne und Geräusche hervortritt, steht auch der Befund bezüglich der Lokalisation der pathologischen Veränderungen des Cortischen Organs der Versuchstiere. Wittmaack fand bei mehrmaligem Pfiff hauptsächlich den Übergang der untersten in die zweite Schneckenwindung lädiert. Bei kontinuierlicher Schalleinwirkung war eher die mittlere, bisweilen auch die obere Schneckenwindung stärker befallen. Yoshii fand durch Anpfeifen der Versuchstiere mit c^5, was unserer Rangierpfeife entspricht, im mittleren Abschnitt der Basalwindung das Cortische Organ zerstört und durch Epithelzellhaufen ersetzt. Auch Hössli fand ganz die nämliche Stelle im Pfeifenversuch mit c^5 verändert. Über die Frage, ob diese Experimente eine Stütze für die Helmholtzsche Resonanztheorie sei, sind die Autoren reservierter Ansicht. In Übereinstimmung mit unserem Befund, daß die Hörschädigung proportional der Zahl der Dienstjahre an Umfang zunimmt, steht auch das experimentelle Resultat, daß die Ausdehnung der Läsion in der Schnecke proportional der Länge der Versuchsdauer ist. Die Meinungsdifferenz der drei Autoren, ob der pathologische Prozeß seinen Anfang vom Nerven oder vom Cortischen Organ nehme, ist hier weniger von Belang. Dagegen interessiert uns aber vor allem bei diesen Experimenten die Frage bezüglich des Anteiles der Knochen- und der Luftleitung am akustischen Trauma, da wir bei der Prophylaxe je nachdem ganz verschiedene Wege einzuschlagen haben. Wittmaack vertritt auf Grund seiner Experimente die Ansicht, daß bei ausschließlicher Zuführung des Schalles durch Luftleitung das Ohr vollkommen intakt bleibe. Erst bei vorwiegender Knochenleitung sollen die typischen Labyrinthveränderungen auftreten. Auch Friedrich (18), der auf die Differenz der Intensität der Hörstörung bei Fußartilleristen auf dem Schießplatz und Artilleristen an Bord hinweist, macht hauptsächlich die kraniotympanale Schalleinwirkung für die erhöhte Schädigung des Cochlearis verantwortlich. Ebenso schreibt auch Jähne (19) der kranio-

Digitized by Google
Original from UNIVERSITY OF CALIFORNIA
Generated on 2019-10-24 13:40 GMT / http://hdl.handle.net/2027/uc1.b3252761
Public Domain in the United States, Google-digitized / http://www.hathitrust.org/access_use#pd-us-google

tympanalen Schallzuleitung in erster Linie die Hörnervenschädigung zu. Im Gegensatz dazu sieht Yoshii in der Schallzuführung durch Knochenleitung nur einen nebensächlichen Faktor. Die Hauptursache der Entstehung des akustischen Traumas ist nach seiner Ansicht die Zuführung des Schalles durch Luftleitung. Hössli, der durch einseitige Entamboßung der Tiere die Luftleitung fast vollkommen ausschaltete, fand, daß auf dem operierten Ohr das Cortische Organ nach Schalleinwirkungen keinerlei Veränderungen zeigte, währenddem das andere Ohr mit intakter Luftleitung eine starke Atrophie der nervösen Elemente der Schnecke und des Cortischen Stützapparates zeigte.

Auf Grund der Ansicht, daß der Knochenleitung die Hauptschuld der professionellen Hörstörung beizumessen sei, haben Friedrich und Jähne angeraten, den Körper durch eine schalldämpfende Lage aus Filz zu isolieren. Andrerseits empfehlen die Vertreter der Luftleitung einen exakten Verschluß des äußeren Ohres durch angefeuchtete Wattepfropfen. Ob die schädigende Schallzuleitung beim Eisenbahnpersonal speziell kraniotympanal oder hauptsächlich auf dem Luftwege erfolge, haben wir in der Literatur keine Angaben finden können. Jedenfalls ist gerade das Fahrpersonal unter identischen Bedingungen wie die Wittmaackschen Versuchstiere in ihrem Käfig, auf dessen metallenen Boden der Klöppel der elektrischen Klingel aufschlug. Auf den badischen Staatseisenbahnen sind neuerdings die Stände des Lokomotivpersonals mit Cocosvelourmatten ausgerüstet, auf denen Lokomotivführer und Heizer stehen. Außerdem wurde von den Bahnärzten angeraten, die Leute Antiphone tragen zu lassen. Leider ließ sich letztere Forderung nicht durchführen, da durch dieselben das Gehörvermögen in einem die sichere Ausübung des Dienstes beeinträchtigenden Maße gedämpft würde. Über die schalldämpfende Wirkung der Cocosvelourmatten äußert sich das Lokomotivpersonal sehr günstig, jedoch sind diese Matten zu kurze Zeit im Gebrauch, als daß weitere Schlüsse daraus gezogen werden dürften.

Trotzdem steht wohl kaum zu erwarten, daß diese Maßregelung den Eintritt der Hörstörung des Fahrdienstpersonals vollständig verhindern könnte. Es wird daher sowohl im öffentlichen Interesse als auch dem der Beamten selber sein, von Zeit zu Zeit ihr Hörvermögen wieder zu untersuchen. Eine Erwägung, innerhalb welcher Zeiträume diese Prüfungen regelmäßig gemacht werden sollten, und die Bestimmungen, die in den verschiedenen Staaten darüber herrschen, soll hier nicht weiter ausgeführt werden, da der Zweck der vorliegenden Arbeit der sein sollte, vor allen Dingen die wissenschaftliche Diagnose der primären Labyrinthaffektion als die typische Gehörschädigung der Eisenbahnbeamten zu sichern.

Generated on 2019-10-24 13:40 GMT / http://hdl.handle.net/2027/uc1.b3252761
Public Domain in the United States, Google-digitized / http://www.hathitrust.org/access_use#pd-us-google
Digitized by Google
Original from UNIVERSITY OF CALIFORNIA

Zusammenfassung:

1. Die typische Hörstörung des Eisenbahnpersonals ist eine primäre Labyrinthaffektion, analog der professionellen Cochlearisaffektion bei Schlossern, Kesselschmieden usw.

2. Ätiologisch ist diese Hörschädigung bedingt durch das tägliche professionelle, akustische Trauma.

3. Pathologisch-anatomisch ist die Hörnervenschädigung auf Grund einschlägiger Tierexperimente als eine chronisch-degenerative Neuritis anzusehen.

4. Ihre klinischen Symptome sind: bei normalem Verhalten von Trommelfell, Nase und Rachen Einengung der oberen Tongrenze bei intaktem Gehör für tiefe Töne, Schädigung der Perzeption für Knochenleitung.

5. Der Verlauf ist kontinuierlich progredient.

6. Sekundäre Labyrinthaffektionen infolge Adhäsivprozessen im Mittelohr sind auf Grund des typischen Hörbefundes als eine seltene, für den Beruf des Eisenbahners nicht charakteristische Hörschädigung zu betrachten.

Literaturangaben. (Die mit * versehenen Schriften waren nicht im Original zugänglich.) 1. Moos, Über die Ohrenerkrankung der Lokomotivführer und Heizer, welche soziale Gefahren in sich bergen. Zeitschr. f. Ohrenheilk., Bd. 9, 1880. — 2. Bürkner, Über Ohrenkrankheiten bei Eisenbahnbediensteten. Arch. f. Ohrenheilkunde, Bd. 17, 1881. — 3. Schwabach und Pollnow, Die Ohrenkrankheiten bei Lokomotivführern und Heizern. Zeitschrift f. Ohrenheilkunde, Bd. 10, 1881. — 4. Moos, Zufälle und Unglücksfälle auf Eisenbahnen, bei denen eine verminderte Hörschärfe des Lokomotivpersonals in Betracht kommt. Zeitschr. f. Ohrenheilkunde, Bd. 11, 1882. — 5. Habermann, Beitrag zur Lehre von der professionellen Schwerhörigkeit. Arch. f. Ohrenheilk., Bd. 69, 1906. — 6. Jacoby, Über Schwerhörigkeit von Lokomotivbeamten. Arch. f. Ohrenheilk., Bd. 17, 1881. — 7. Bloch, Die Hörstörung und die Hörprüfung beim Eisenbahnpersonal. Zeitschr. f. Bahn- und Bahnkassenärzte, 1. September 1909. — 8. Neck, Über die Erkrankungen der oberen Luftwege und des Ohres bei Eisenbahnbeamten. Leipzig 1905, Druck von Georgi. — 9. Pollnow, Über den Einfluß des Eisenbahndienstes auf das Hörvermögen der Bahnbediensteten. Zeitschr. f. Bahn- u. Bahnkassenärzte, Nr. 1, 1910. — 10. Bloch, Zur Frage der einheitlichen Bezeichnung otologischer Funktionsprüfung. Archiv für Ohrenheilk., Bd. 82, 1910. — 11. Politzer, Atlas der Beleuchtungsbilder des Trommelfells, 1896. — 12. Bezold, Einige Mitteilungen über die physiologische obere und untere Tongrenze. Über die funktionelle Prüfung, Bd. 1. — 13. Zwaardemacker, Akustische Eisenbahnsignale und Gehörschärfe. Zeitschr. f. Ohrenheilk., Bd. 28, 1896. — 14. Wittmaack, Über die Schädigung des Gehörs durch Schalleinwirkung. Zeitschr. f. Ohrenheilk., Bd. 54, 1907. — 15. Yoshii, Experimentelle Untersuchungen über die Schädigung des Gehörorganes durch Schalleinwirkung. Zeitschr. f. Ohrenheilk., Bd. 58, 1909. — 16. Wittmaack, Zur Frage der Schädi-

Digitized by Google
Original from UNIVERSITY OF CALIFORNIA
Generated on 2019-10-24 13:41 GMT / http://hdl.handle.net/2027/uc1.b3252761
Public Domain in the United States, Google-digitized / http://www.hathitrust.org/access_use#pd-us-google

gung des Gehörorgans durch Schalleinwirkung. Zeitschr. f. Ohrenheilk., Bd. 59, 1909. — 17. Hoessli, Experimentelle Studien über die akustische Schädigung des Säugetierlabyrinths. Wiesbaden 1912, Bergmann. — 18. Friedrich, Hörstörungen und Schalleinwirkung. Arch. f. Ohrenheilk., Bd. 74, 1907. — 19. Jähne, Untersuchungen über Hörstörungen bei Fußartilleristen. Zeitschr. f. Ohrenheilk., Bd. 62, 1911. — 20. Boenninghaus, Das Ohr des Zahnwales und die Schalleitung. Zeitschr. für Ohrenheilk., Bd. 45, 1903. — 21*. E. A. Duchesne, Des chemin de fer et de leur influence sur la santé des Mécaniciens et des Chauffeurs. Paris 1857. — 22*. M. M. v. Weber, Die Gefährdungen des Personals beim Maschinen- und Fahrdienst der Eisenbahnen. Leipzig 1862. — 23*. Lent, Die Krankheitsstatistik der Eisenbahnbeamten, mit Tabellen. Korrespondenzbl. d. niederrheinischen Vereines f. öffentliche Gesundheitspflege, Bd. 4, 6, 7, 8. — 24*. Hirt, Die Krankheiten der Arbeiter. Breslau und Leipzig 1873. — 25*. Stein (Kopenhagen), Untersuchungen über die Hörorgane der Lokomotivführer und das Hören der akustischen Signale. Nordiskt Medizinskt Arkiv, 1895, Nr. 8.

Aus der k. k. Universitäts-Ohrenklinik in Wien (Vorstand: Prof. Dr. V. Urbantschitsch).

Über die Kopfknochenleitung bei Lues.

Von Dr. **Oscar Beck,** klinischer Assistent.

(Mit 4 Figuren.)

In Stuttgart habe ich in einer Diskussionsbemerkung zum Vortrage von Voss über die Ergebnisse meiner Untersuchungen betreffend die Kopfknochenleitung bei Luetikern bereits eine kurze vorläufige Mitteilung gemacht, auf die ich im folgenden ein wenig näher eingehen möchte.

Bei der Untersuchung einer großen Anzahl von Kranken, die luetisch infiziert waren und gleichzeitig Erkrankungen des Ohres boten, war es mir aufgefallen, daß bei den Erkrankungen des inneren Ohres die Kopfknochenleitung im Verhältnis zur Verkürzung der Perzeption durch die Luftleitung auffallend reduziert war. Ebenso schien es ganz merkwürdig, daß bei Erkrankungen des schalleitenden Apparates die Verlängerung der Kopfknochenleitung oft nicht so deutlich und markant nachgewiesen werden konnte, wie wir sie sonst bei Fällen mit den gleichen Ohrerkrankungen zu finden gewöhnt sind, die keine Lues durchgemacht haben. Da jedoch alle unsere Methoden zur Messung der Kopfknochenleitung subjektiven Schwankungen unterlegen sind, andrerseits die Kopfknochenleitung des Untersuchers (in diesem Falle meine eigenen) etwas verlängert sein konnte, ließ ich von anderen Herren meine Befunde kontrollieren, die von den meinen nicht wesentlich abwichen. Nun ist diese Verkürzung der Kopfknochenleitung bei einem syphilitisch erkrankten Ohr, wie ich später bei der Durchsicht der Literatur gefunden habe,

Digitized by Google
Original from UNIVERSITY OF CALIFORNIA
Generated on 2019-10-24 13:40 GMT / http://hdl.handle.net/2027/uc1.b3252761
Public Domain in the United States, Google-digitized / http://www.hathitrust.org/access_use#pd-us-google

Generated on 2019-10-24 13:40 GMT / http://hdl.handle.net/2027/uc1.b3252761
Public Domain in the United States, Google-digitized / http://www.hathitrust.org/access_use#pd-us-google

Nr.	Name	Alter	Alter der Lues	Ausschlag	Ohrenbefund	Ohrenbeschwerden	Luftleitung	Knochenleitung [1]
1	E. Z. . . .	45	6 Monate	kein Ausschlag	normal	niemals	normal	rechts 5, links 5
2	A. J.	32	3 Wochen	—	„	—	„	„ 8, „ 10
3	A. D. . . .	28	3 „	—	„	—	„	„ 8, „ 13
4	K. N. . . .	49	3 „	—	„	—	„	„ 7, „ 11
5	C. E. . . .	30	6 „	+	„	—	„	„ 12, „ 5
6	J. H. . . .	33	5 Monate	+	Atrophie l. u. r.	—	„	normal
7	D. D. . . .	—	3 Jahre	+	normal	—	„	rechts 17, links 30
8	K. M. . . .	20	6 Wochen	—	„	—	„	normal
9	J. N. . . .	26	5 „	+	„	Sausen	„	rechts 8, links 10
10	B. G. . . .	26	7 Jahre	+	chron. Eitg. bds.	—	verkürzt	normal
11	J. P.	34	6 Wochen	+	normal	—	normal	rechts 14, links 10
12	F. J.	37	5 Jahre	+	links Narbe, rechts chron. Adhaespr.	Sausen	„	„ 7, „ 5
13	M. Z. . . .	29	8 Wochen	—	rechts und links Narben	r. u. l. Ohrenfluß als Kind	„	normal
14	A. N. . . .	37	2 „	—	rechts normal, links Ot. m. s. chr.	Ohrenfluß links	r. normal, l. verkürzt	rechts 4, links normal
15	J. W. . . .	21	3 „	—	normal	—	normal	rechts 12, links 15
16	F. W. . . .	18	5 Tage	+	„	—	„	normal
17	M. L. . . .	20	1 Jahr	—	radikal oper. rechts	—	r. verkürzt, l. normal	rechts 5, links 8
18	T. S.	19	8 Tage	+	O. m. s. r. u. l.	Ohrenfl. beids.	rechts −10, links −20	r. u. l. verlängert
19	F. H. . . .	28	8 Jahre	—	normal	normal	normal	rechts 15, links 8
20	G. H. . . .	28	2 Monate		„	„	„	„ 15, „ 12
21	L. K. . . .	36	3 Wochen	+	r. Trommelfell zerstört, l. Narben	Ohrenfluß beider Seiten	rechts normal, links −50	rechts 17, links normal
22	M. P. . . .	25	4 „		—	—	normal	rechts 14, links 8
23	J. H. . . .	26	2 Monate	+	—	—	„	„ 17, „ 14
24	F. E. . . .	20	8 Tage	—	—	—	„	„ 11, „ 8
25	R. R. . . .	21	2 Monate	+	—	—	„	„ 13, „ 11

Digitized by Google
Original from UNIVERSITY OF CALIFORNIA

26	K. B.	36	12 Jahre	+	—	—	„	„ 18, „ 15		
27	H. P.	31	3 Wochen	—	—	—	„	„ 5, „ 3		
28	J. Sch.	42	3 „	+	—	—	„	„ normal		
29	B. R.	23	1 Jahr	— ?	—	—	„	rechts 17, links 9		
30	H. S.	23	6 Wochen	+	—	—	„	„ 13, „ 7		
31	K. S.	24	3 Wochen	—	rechts Narbe, links chron.-adh. Prozesse	früher	„	rechts normal, links 13		
32	K. R.	26	3 „	—	—	—	„	rechts 5, links 10		
33	F. T.	30	4 „	—	—	—	„	normal		
34	V. B.	25	4 Monate	+	Narben beiders.	schwerhörig beiders.	rechts und links verkürzt	„ 10, „ 12		
35	R. S.	23	2 Jahre	+	chron. Eiterg. l. geheilt	—	rechts normal, links verkürzt	„ 10, „ 5		
36	J. M.	28	5 „	+	—	—	normal	r. normal, l. 5		
37	A. W.	19	34 Tage	—	—	—	„	rechts 10, links 10		
38	E. G.	23	5½ Mon.	—	normal	—	„	„ 17, „ 28		
39	J. S.	31	3 Wochen	—	„	—	„	normal		
40	A. H.	75	1 Jahr	+	„	—	„	rechts 5, links 10		
41	A. H.	28	3 Jahre	+	„	—	„	normal		
42	J. U.	51	14 „	+	„	Schwindel u. Sausen	„	rechts 10, links 15		
43	A. A.	20	6 „	+	„	—	„	„ 10, „ 16		
44	J. R.	30	1 Jahr	+	Trommelf. retrahiert	—	„	normal		
45	L. L.	26	3 Wochen	+	normal	—	„	„		
46	A. Sch.	32	3 „	—	„	—	„	„		
47	J. S.	36	1 Jahr	+	„	—	„	rechts 5, links 10		
48	A. M.	27	1 Monat	—	„	—	„	„ 5, „ 5		
49	H. H.	25	3 Wochen	—	„	—	„	normal		
50	L. A.	20	2 „	—	„	—	„	„		
51	M. Z.	32	6 „	—	„	—	„	rechts 2, links 6		
52	R. F.	23	3 Jahre	+	„	—	„	„ 15, „ 15		
53	F. V.	19	8 Wochen	+	„	—	„	„ 10, „ 10		
54	J. Sch.	19	2 Monate	+	„	—	„	„ 15, „ 10		
55	R. E.	15	6 Wochen	—	„	—	„	„ 6, „ 6		
56	M. J.	30	2 Monate	+	rechts und links Perforatio sicca	schwerhörig	rechts und links verkürzt	rechts und links normal		

[1]) Die Zahlen geben die Dauer der Verkürzung in Sekunden an.

Digitized by Google
Original from UNIVERSITY OF CALIFORNIA
Generated on 2019-10-24 13:41 GMT / http://hdl.handle.net/2027/uc1.b3252761
Public Domain in the United States, Google-digitized / http://www.hathitrust.org/access_use#pd-us-google

schon von mancher Seite erwähnt. Die Verwendbarkeit und das fast regelmäßige Vorkommen dieses Symptoms zur Diagnose respektive zur Differentialdiagnose gegenüber Affektionen des inneren Ohres, die nicht durch Syphilis hervorgerufen sind, wurde bisher noch nicht genügend gewürdigt.

Allerdings hat Wanner in derselben Diskussion in Stuttgart hervorgehoben, daß er auf Grund dieses Symptoms seit längerer Zeit Lues zu diagnostizieren imstande ist.

Es schien mir nun vor allem die Frage eines näheren Studiums wert, wie sich die Kopfknochenleitung bei solchen syphilitisch erkrankten Menschen verhält, die über keinerlei Ohrbeschwerden klagen und bei denen die anderweitige klinische Untersuchung vollkommen normale Verhältnisse ergibt. Die Methode, die ich dazu verwendete, war anfänglich eine ganz grobe. Eine mittlere Stimmgabel ließ ich bis zum vollständigen Verklingen am Warzenfortsatz des Pat. ausschwingen, um sie hernach auf eine analoge Stelle des Warzenfortsatzes bei einem nicht luetisch infizierten Menschen mit normalem Gehör aufzusetzen.

Trotzdem diese Methode vielen Fehlerquellen unterworfen ist, konnte ich doch in der überwiegenden Mehrheit der Fälle konstatieren, daß sich schon bei dieser Untersuchungsmethode deutliche Differenzen in der Kopfknochenleitung zwischen normal hörenden Luetikern und normal hörenden Nichtluetikern ergaben. Zur Untersuchung kamen Kranke, die irgendwelche luetische Erscheinungen am Körper zeigten, meist Kranke in der Sekundärperiode. Es wurden auch Kranke mit Lues latens untersucht, bei denen aus der Anamnese und dem positiven Ausfall der Wassermannschen Reaktion das Bestehen einer Lues als sicher anzunehmen war. Es wurden auch in diese Untersuchungsreihe Patienten einbezogen, die sicher luetisch infiziert waren und nach Anwendung verschiedener Kuren einen negativen Ausfall der Serumreaktion zeigten.

Die Tabelle S. 1100—1101, die über meine Veranlassung von Herrn Dr. A. W. Hilger aus St. Paul in Minnesota zusammengestellt wurde, möge zunächst wiedergegeben werden. Es wurden nicht spezielle Kranke bei dieser Zusammenstellung bevorzugt, sondern die Befunde von 56 Kranken, die vor Verabreichung einer Salvarsaninjektion zur Untersuchung des Gehörorganes an unsere Klinik geschickt wurden, einfach registriert.

Aus dieser Tabelle, die vor $2^1/_2$ Jahren aufgenommen wurde, würde sich ergeben, daß nur in einem geringeren Prozentsatz die Verkürzung der Kopfknochenleitung fehlt, als dies in Wirklichkeit zutrifft. Seit dieser Zeit habe ich aber größere Untersuchungsreihen angestellt, die, wie dies gewöhnlich bei einem sehr großen Krankenmaterial ist, die Prozentzahlen wesentlich verschieben. Man findet Patienten mit Erscheinungen von florider Lues (Exantheme oder Enantheme), die vollkommen normale Kopfknochenleitung aufweisen, ebenso

Digitized by Google
Original from UNIVERSITY OF CALIFORNIA
Generated on 2019-10-24 13:41 GMT / http://hdl.handle.net/2027/uc1.b3252761
Public Domain in the United States, Google-digitized / http://www.hathitrust.org/access_use#pd-us-google

bei Kranken mit tertiären Erscheinungen; bei cerebraler Lues, die Symptome von seiten verschiedener Hirnnerven bewirkt, fehlt die Verkürzung fast nie. Bei den metaluetischen Erkrankungsformen, wie der Tabes oder der Paralyse, ist dieses Symptom nur mit Vorsicht zu verwerten. Es handelt sich ja meist um Personen, die sich an der oberen Grenze des mittleren Lebensalters befinden und bei denen, abgesehen von der durch die Lues gegebenen Disposition für Arteriosklerose, schon physiologischerweise Veränderungen der Gefäße bestehen, die eine Verkürzung der Kopfknochenleitung zur Folge haben können.

Immerhin ist folgender Umstand ziemlich auffallend; es liegen zwar noch keine exakten und systematischen Untersuchungen vor, die numerisch das Verhältnis der Luft- zur Knochenleitung beim normalen und beim erkrankten Ohr zeigen. Es drängt sich aber bei der Untersuchung solcher Fälle die Anschauung auf, als ob bei den luetischen Erkrankungen des inneren Ohres die Kopfknochenleitung ganz bedeutend verkürzt wäre und dieser Grad der Verkürzung

Fig. 1 *a*.

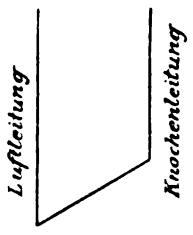

Laesio auris internae non luetica.

Fig. 1 *b*.

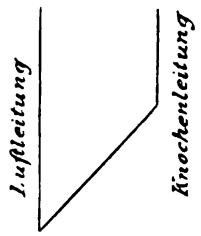

Laesio auris internae luetica.

einer viel geringeren Hörschärfe bei einem Ohr entspräche, das nicht durch Lues in seinem schallempfindenden Apparat affiziert ist. Natürlich handelt es sich hier um Differenzen, die aus oben angeführten Gründen nach dem subjektiven Empfinden des Untersuchers schwanken (Fig. 1).

Interessant und diagnostisch verwertbar ist auch der Stimmgabelbefund, den wir zuweilen bei Mittelohraffektionen solcher Kranken erheben können, die eine luetische Affektion durchgemacht haben. Zur Illustration erlaube ich mir einen einschlägigen Fall kurz anzuführen: Eine junge Dame sucht die Ambulanz unserer Klinik auf, weil sie seit einigen Tagen an Fieber und starken Kopfschmerzen leidet und heftige klopfende Schmerzen im Ohre empfindet. Das Trommelfell ist diffus gerötet und geschwollen, es sind keine Details sichtbar, der hintere obere Trommelfellquadrant ist vorgewölbt; der Weber wird zum kranken Ohr lateralisiert, an dem das Gehör für die Sprache deutlich reduziert ist. Die Luftleitung ist fast normal, die Kopfknochenleitung im kranken Ohr mit der mittleren Stimmgabel vom Processus mastoideus aus geprüft, sicher nicht verlängert. Ich stellte die Diagnose „Otitis media supp.

Digitized by Google
Original from UNIVERSITY OF CALIFORNIA
Generated on 2019-10-24 13:41 GMT / http://hdl.handle.net/2027/uc1.b3252761
Public Domain in the United States, Google-digitized / http://www.hathitrust.org/access_use#pd-us-google

acuta, höchstwahrscheinlich in einem luetischen Individuum". Die Patientin gab die Infektion zu, der Wassermann war komplett positiv, ich konnte die Lues deshalb mit großer Wahrscheinlichkeit annehmen, weil die Kopfknochenleitung trotz der akuten Otitis nicht verlängert war. Es mußte also an diesem Ohr vor dem Auftreten der Mittelohrentzündung eine Verkürzung der Kopfknochenleitung bestanden haben; die aus der Affektion des Mittelohres resultierende Verlängerung der Kopfknochenleitung hatte bei dieser Kranken aus einer verkürzten eine normale Kopfknochenleitung gemacht. Auszunehmen sind von dieser Annahme natürlich solche Patienten, bei denen durch ihren Beruf oder durch eine andere Noxe eine Erkrankung des inneren Ohres mit mehr oder minder starker Reduktion der Kopfknochenleitung vorliegt (Fig. 2).

Fig. 2*a*.

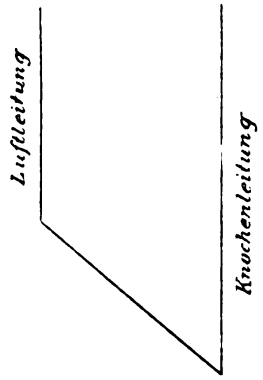

Schalleitungshindernis bei einem nichtluetischen Menschen.

Fig. 2*b*.

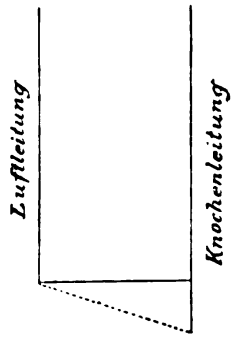

Schalleitungshindernis bei einem luetischen Menschen.

Es bleibt noch die Frage zu beantworten, von welchem Zeitpunkt nach der Infektion mit Syphilis dieses Symptom, falls es auftritt, gefunden wird. Bei ganz frischen Initialsklerosen ohne regionäre Lymphdrüsenerkrankung und negativem Ausfall der Serumreaktion, also bei Patienten, bei denen die Diagnose nur auf Grund des Spirochaetennachweises im Primäraffekt gestellt wird, habe ich niemals eine Verkürzung gefunden. Davon nehme ich solche Kranke aus, die aus anderen anamnestisch zu erhebenden Gründen eine Reduktion der Kopfknochenleitung zeigen. In diesen Fällen ist aber meistens die Verkürzung der Kopfknochenleitung auch mit einer Herabsetzung der Hörschärfe verbunden. Es setzt dieses Symptom ungefähr in jener Zeit ein, wo aus der lokalen eine generelle Syphilis wird, beiläufig um die Zeit des Erscheinens des ersten Exanthems respektive von Papeln, manchmal auch um jene Zeit, wo der Wassermann positiv wird. Genau läßt sich allerdings dieser Zeitpunkt nicht fixieren. Denn unter meinen Kranken befinden sich solche, die bei normalem

Generated on 2019-10-24 13:41 GMT / http://hdl.handle.net/2027/uc1.b3252761
Public Domain in the United States, Google-digitized / http://www.hathitrust.org/access_use#pd-us-google
Digitized by Google
Original from UNIVERSITY OF CALIFORNIA

Gehör und ohne andere nachweisbare Ursache vor dem Auftreten einer positiven Blutreaktion schon eine Verkürzung der Kopfknochenleitung zeigten, so daß dieses Symptom früher als jedes andere den Verdacht auf generalisierte Syphilis erwecken könnte. Es wurden aber auch Kranke untersucht, bei denen zu Beginn der Eruption des Exanthems noch normale Kopfknochenleitung bestand und erst nachdem das Exanthem einige Zeit vorhanden war, eine Verkürzung der Kopfknochenleitung auftrat.

Andrerseits wurde mir ein Techniker, bei dem auf Grund des Spirochaetennachweises eine Initialsklerose festgestellt wurde, zur Untersuchung seines Gehörorganes vor der Injektion von Salvarsan überwiesen; es bestand negativer Wassermann, keine Drüsenschwellung oder sonstige Zeichen einer Allgemeininfektion. Da die Kopfknochenleitung bei normalem Gehör bereits beiderseits deutlich verkürzt war, glaubte ich im Gegensatz zum Dermatologen eine schon generalisierte Lues diagnostizieren zu dürfen. Der Kranke wurde mit Salvarsan und Hg behandelt und durch ein halbes Jahr bestanden weder klinisch noch auf Grund der Blutuntersuchung irgendwelche Anhaltspunkte für Lues. Die Kopfknochenleitung blieb weiter verkürzt, nach 6 Monaten traten Papeln an der Lippe und an den Tonsillen auf, der Wassermann wurde positiv. Es scheint dieser Fall darauf hinzudeuten, daß in manchen Fällen die Verkürzung der Kopfknochenleitung bei normalem Gehör jedem anderen Symptome einer generalisierten Lues voraneilen kann; Unterschiede in der Verkürzung vor und nach der Behandlung mit Salvarsan oder Hg konnte ich niemals nachweisen.

Nicht leicht ist es, eine einwandfreie Erklärung für dieses merkwürdige Verhalten zu geben. Anfangs habe ich geglaubt, dieses Symptom mit Veränderungen des Blutdruckes in Zusammenhang bringen zu sollen, doch gaben alle diesbezüglichen Versuche ein negatives Resultat. Es schien daher notwendig, sich darüber genauer zu informieren, ob nicht auch sonst bei normalem Gehör Verkürzung der Kopfknochenleitung zu finden ist. Bekanntlich hat Wanner die Verkürzung der Kopfknochenleitung als charakteristisch für krankhafte Veränderungen der Schädelkapsel oder ihres Inhaltes angesprochen. Wir wissen auch, daß bei Tumoren und beim Hydrocephalus, selbst wenn keine Erscheinungen von seiten des Cochlear- oder Vestibularapparates vorliegen, Verkürzung der Kopfknochenleitung gefunden werden kann. Eine derartige Beobachtung wurde von Ruttin vor Jahren in der Österreichischen Otologischen Gesellschaft referiert.

Herzog hat in einem vor kurzem erschienenen Artikel in der Münchener med. Wochenschrift gezeigt, daß bei Fällen von Verwachsungen der Dura und Knochen die Kopfknochenleitung unverändert sein kann, ja daß unter gewissen Umständen eine Verlängerung eintreten kann. Ich selbst habe außer bei Tumoren und bei Fällen von Hydrocephalus und der bereits be-

Digitized by Google
Original from UNIVERSITY OF CALIFORNIA
Generated on 2019-10-24 13:41 GMT / http://hdl.handle.net/2027/uc1.b3252761
Public Domain in the United States, Google-digitized / http://www.hathitrust.org/access_use#pd-us-google

kannten Verkürzung der Kopfknochenleitung bei cerebraler Arteriosklerose (Konrad Stein) bei 3 Fällen von Epilepsie und in 1 Fall von Tetanie dieses Symptom einwandfrei finden können. Es mußten also diese Beobachtungen zu der Annahme führen, daß Verkürzung der Kopfknochenleitung bei normalem Gehör ein Symptom darstellt, das mit dem Ohr als solchem nicht in direkten Zusammenhang gebracht werden kann, sondern aus der Erhöhung des intrakraniellen respektive des spinalen Druckes resultiert. Fast in allen Arbeiten, die in letzter Zeit über Untersuchungen des Liquors bei der Lues erschienen sind und bei denen Druckmessungen vorgenommen wurden, wurde ein erhöhter Druck von den betreffenden Autoren gefunden. Ich habe daher bei einigen Fällen die Verkürzung der Kopfknochenleitung vor und nach der Lumbalpunktion bestimmt. Mit Ausnahme eines einzigen Falles konnte ich 3—4 Stunden nach der Lumbalpunktion das Verschwinden der verkürzten Kopfknochenleitung konstatieren. Ich habe durchschnittlich 5—6 cm^3 entnommen; merkwürdig war es allerdings, daß in einem Falle 2 Stunden nach der Lumbalpunktion die Verkürzung der Kopfknochenleitung größer war als vor der Lumbalpunktion und erst nach weiteren 2 Stunden diese Verkürzung verschwand. In 2—3 Tagen nach der Punktion ist aber diese Verkürzung wieder zu finden.

Trotzdem meine einschlägigen Untersuchungen noch nicht sehr umfangreich sind, glaube ich doch, daß der Grund der Verkürzung der Kopfknochenleitung auf die Erhöhung des intrakraniellen Druckes zurückzuführen ist und daß jene Luesfälle, die dieses Symptom nicht zeigen, eben keine Erhöhung des intrakraniellen Druckes aufweisen. Mit der Annahme eines kausalen Zusammenhanges zwischen Verkürzung der Kopfknochenleitung und Erhöhung des Lumbaldruckes wird es auch erklärlich, warum dieses Symptom in der Regel um jene Zeit erst gefunden wird, in der die lokalisierte Lues zu einer Allgemeininfektion des Körpers wird. Es können ferner durch diese Annahme auch jene Schwindel- und Gleichgewichtsstörungen bei florider Lues der Sekundärperiode erklärt werden, über die ich am Otologenkongreß in Frankfurt am Main berichtet habe. Auch jene Steigerung der Haut- und Sehnenreflexerregbarkeit, die Finger vor Jahren auf Grund der Untersuchungen von 50 Fällen unmittelbar vor und nach der Proruption des Exanthems konstatiert hat, finden dadurch eine hinreichende Erklärung. Merkwürdig und besonders erwähnenswert ist der Umstand, daß man zuweilen bei demselben Kranken verschiedene Grade der Verkürzung auf beiden Seiten konstatieren kann, daß also zum Beispiel die Verkürzung der Kopfknochenleitung vom Warzenfortsatz der rechten Seite aus gemessen deutlich größer ist als die Verkürzung vom linken Warzenfortsatz.

Einen besonders charakteristischen Fall möchte ich kurz anführen.

Th. M., 25 J. alt, Stubenmädchen. Vor 3 Wochen Primäraffekt am Genitale. Blasse Roseola am Stamm und an den Extremitäten. Zahlreiche größere

Generated on 2019-10-24 13:41 GMT / http://hdl.handle.net/2027/uc1.b3252761
Public Domain in the United States, Google-digitized / http://www.hathitrust.org/access_use#pd-us-google
Digitized by Google
Original from UNIVERSITY OF CALIFORNIA

Papeln an den Labien und ad anum. Lymphadenitis inguinalis. Wassermann: +.

Ohrbefund: Trommelfelle und Mittelohr beiderseits normal. Kopfknochenleitung mit der elektrischen Stimmgabel von Urbantschitsch gemessen rechts um die Hälfte kürzer als links.

Nervenbefund: links deutliche Steigerung der Reflexe.

Es geht also bei dieser Patientin die größere Verkürzung, das heißt der größere intrakranielle Druck der rechten Seite mit einer Steigerung der kontralateralen Reflexe parallel, ein Umstand, der wieder auf den Zusammenhang zwischen Druck im Schädelinneren und Verkürzung hinweist.

Es hat nun mein Chef, Prof. Urbantschitsch, eine Stimmgabel konstruiert, die es ermöglicht, mit Zuhilfenahme des elektrischen Stromes die Messung der Kopfknochenleitung genau und numerisch auszudrücken. Herr Prof. Urbantschitsch war so liebenswürdig, in einer größeren Anzahl von Fällen bei Luetikern die Kopfknochenleitung auf dieses Symptom hin durchzuprüfen, und wir konnten ebenfalls in ungefähr 80% der Fälle auf Grund dieser ganz genauen und exakten Untersuchungsmethode die oben beschriebenen Veränderungen feststellen. Die genaue Konstruktion dieser Stimmgabel wird mein Chef am Naturforschertag in Wien demonstrieren. Im Anschluß daran will ich über die auf diese Art der Untersuchung gefundenen Verhältniszahlen für die Verkürzung zwischen normal hörenden Luetikern und Nichtluetikern, ferner über jene Fälle, bei denen wir normale Verhältnisse fanden, des genaueren referieren.

Bemerkungen zu der Kritik E. Ruttins über meine Monographie „Zur Klinik der Eiterungen des Ohrlabyrinths“

in dieser Monatsschrift, 1913, H. 6, pag. 885.

Von Prof. Dr. **W. Uffenorde**, Göttingen.

Ruttin hat im 6. Heft dieser Monatsschrift nach seinen eigenen Worten es vorgezogen, statt ein Referat über die Arbeit zu bringen, das daraus hervorzuheben und kritisch zu besprechen, was mit seinen Auffassungen nicht übereinstimmt. Ich bekenne gern, daß ich dieses mehr anerkenne und es mir lieber ist, als wenn der Autor in der heute oft üblichen Art der Rezension einen Lobhymnus ohne innere Überzeugung angestimmt hätte. Um auch meinerseits ehrlich zu bleiben, muß ich allerdings gestehen, daß ich auf die Kritik gefaßt war. Und da in der Tat die Wissenschaft nur durch eine offene Darlegung der abweichenden Auffassung gefördert werden kann, so bin ich Ruttin für seine sachliche Kritik zu Dank verpflichtet. Es mag mir aber lediglich im Interesse der Sache gestattet sein, mit einigen Worten

Digitized by Google
Original from UNIVERSITY OF CALIFORNIA
Generated on 2019-10-24 13:41 GMT / http://hdl.handle.net/2027/uc1.b3252761
Public Domain in the United States, Google-digitized / http://www.hathitrust.org/access_use#pd-us-google

auf die Ruttinsche Besprechung zurückzukommen, da ihr einzelne Mißverständnisse zugrunde liegen dürften, und andrerseits die doch zum Teil ganz subjektiven Deutungen des Referenten diskutabel erscheinen müssen.

Ganz allgemein möchte ich Ruttin entgegenhalten, daß ich bei aller Anerkennung der fleißigen und sehr fruchtbaren Arbeit, die von ihm und der ganzen Wiener Schule gerade auf diesem Gebiete geleistet worden ist, mich des Eindruckes nicht erwehren kann, als ob die physiologischen Erkenntnisse in bezug auf das Labyrinth zu bestimmt und vielleicht mit zu geringer Berücksichtigung der Fehlerquellen formuliert und auf die Klinik übertragen worden seien. Da ja die Untersuchungsmethoden naturgemäß in praxi nun leider nicht immer eindeutig sind, glaubte ich, darauf mehr Gewicht legen zu sollen. Wenn ich auch für mich in Anspruch nehmen möchte, daß ich nach dem langjährigen, speziellen Interesse für die Klinik der Labyrintheiterungen und besonders nach meinen zahlreichen klinischen und tierexperimentellen Versuchen am Labyrinth die Untersuchungsmethoden übersehe und beherrsche, so vermag ich mich doch keineswegs immer so bestimmt zu resolvieren, wie das nach den Veröffentlichungen von dort in dieser Richtung den Anschein hat. Im Gegenteil, ich habe bei wachsender Erfahrung und Übung immer mehr Fehlerquellen bei den Prüfungen kennen gelernt. Das gilt nicht nur für die mechanische und rotatorische, sondern auch in allerdings beschränktem Maße für die thermische Methode. Noch mehr gilt es für die galvanische Prüfung. Auffallenderweise hat Hofer, wie ich nebenbei bemerken möchte, in seiner diesbezüglichen Zusammenstellung in der Zeitschrift für Ohrenheilkunde, Bd. LXVIII, 1913, meine einschlägigen, sehr eingehenden tierexperimentellen Untersuchungen, die auch durch die neuerdings von Blau unternommenen Versuche keineswegs widerlegt worden sind, vollkommen übersehen und jedenfalls keiner Erwähnung gewürdigt.

Hinsichtlich des ersten von Ruttin beanstandeten Punktes aus meiner Arbeit pag. 21, betreffend den Charakter des Nystagmus, möchte ich dem Referenten auch hier in dem eben erwähnten Sinne entgegenhalten, daß ich mich differentialdiagnostisch nicht so bestimmt in bezug auf Art und Zeitdauer des Nystagmus, ob stark, ob rotatorisch u. a. verlassen möchte. Die Schwankungen und Unterschiede sind doch in der Praxis in gleichartigen Fällen erstaunlich groß. Ich habe aber hier speziell im Auge gehabt, daß oft die Labyrinthreizung sich noch lebhaft manifestiert, während bereits ein konsekutiver, endokranieller Prozeß sich etabliert hat. Naturgemäß ist ja gerade in den Fällen mit länger dauernder und schwerer Vestibularreizung die Gefahr der Hirnkomplikation besonders groß. Es ist aber sehr beachtenswert, daß die Hirnerscheinungen unter den lebhaften Vestibularsymptomen versteckt sein können. Eine Differentialdiagnose kann man in solchen Fällen aus dem Charakter und der Intensität des Nystagmus nach meinen diesbezüglichen Erfahrungen keineswegs immer stellen. Es können die Labyrinthsymptome auch dann noch das Krankheitsbild beherrschen, wenn bereits Kleinhirnabsceß mit Meningitis vorliegt. Ich kann in dieser Hinsicht auf einen von mir neuerdings in der Zeitschrift für Ohrenheilkunde erscheinenden Fall verweisen. Ich vertrete im übrigen auch hier die Ansicht, daß eine Meningitis, die ja hauptsächlich in Betracht kommende cerebrale Komplikation, längere Zeit ganz symptomlos bestehen kann, jedenfalls oft nur un-

Digitized by Google
Original from UNIVERSITY OF CALIFORNIA
Generated on 2019-10-24 13:41 GMT / http://hdl.handle.net/2027/uc1.b3252761
Public Domain in the United States, Google-digitized / http://www.hathitrust.org/access_use#pd-us-google

sichere Erscheinungen zeitigt (Deutsche Zeitschr. f. Chirurgie, CXVII, 1912, pag. 425, Verhandl. d. D. Otolog. Gesellsch., 1912, pag. 69).

Ich könnte hierfür gerade zwei weitere inzwischen erfolgreich behandelte Fälle von labyrinthogener Meningitis anführen. Die Verhältnisse sind meines Erachtens zu variabel, die Beziehungen von Labyrinth und Kleinhirn zu innige, als daß man in praxi stets so bestimmt entscheiden könnte. Je mehr Erfahrung ich sammeln konnte — und die ist relativ sehr groß — um so weniger verläßlich erscheinen mir hier oft schematische Regeln. Trotzdem ist es gewiß anerkennenswert und auch wünschenswert, wenn von dem Einzelnen, der reiche, wertvolle Erfahrungen sammeln konnte, gewisse Regeln für den weniger Erfahrenen als Anhaltspunkte formuliert werden. Doch darf die Reservatio nicht fortfallen.

Betreffs der Bemerkung zu pag. 28 möchte ich betonen, daß Ruttin auf pag. 52 seiner Monographie doch selbst nur ungenügenden Anhalt bietet, um sich vor einer Verwechslung von kalorisch oder mechanisch erregtem Nystagmus zu schützen. Meine wohl zutreffende Erklärung für die beiden Arten des Kompressionsnystagmus — je nachdem die Bogengangsfisteln mehr am vorderen oder am hinteren Pol liegen, ist dieser danach typisch oder atypisch —, läßt ja schon auf den in praxi reichlich bestätigten verschiedenen Ausfall dieses Symptomes schließen. Man weiß ja klinisch nie im einzelnen Falle, wo die Fistel sitzt, wenn sie auch vorwiegend am vorderen Pol der Protuberanz zu entstehen pflegt. Es ist sehr wichtig, darauf hinzuweisen. Man wird außerdem im allgemeinen nach positivem Ausfall mit Kaltwasser nicht die Heißwasserprüfung anschließen. Auch ist keineswegs immer in den Fällen mit mechanisch erregtem Nystagmus durch den Wasserstrahl vorher das Fistelsymptom beim Komprimieren vom Gehörgang aus ebenso deutlich gewesen, besonders wenn etwas kräftiger mit dem Ballon gedrückt wurde. Gerade die in dem Granulationsgewebe der Fistel freiliegenden Nervenendigungen erweisen sich nach mechanischer Reizung oft rasch für weitere derartige Erregungen refraktär. Eine sichere Entscheidung ist oft nur mit Hilfe meiner Kalorisationsmethode intra operationem möglich, die immer eindeutige Resultate bringt. Hierbei fallen eben die Fehlerquellen fort.

Die folgenden Aussetzungen Ruttins sind an sich gewiß richtig, können aber auf meine Ausführungen kaum Anwendung finden. Aus dem Zusammenhang in meiner Arbeit geht klar hervor, was gemeint worden ist. Widersprechen muß ich Ruttin in bezug auf seine Bemerkung über die von mir angenommene Beweiskraft in einzelnen Fällen bezüglich makroskopisch konstatierter Granulationen im Labyrinth. Daß man in dieser Beurteilung sehr vorsichtig sein muß und nur in eindeutigen Fällen bestimmte Schlüsse ziehen darf, versteht sich von selbst und ist auch mir nach meinen reichen histologischen Erfahrungen natürlich durchaus geläufig. Genauere Befunde kann man so überhaupt nicht erheben.

Ich habe aber unter den 130 intra operationem konstatierten Fistelfällen oft ganz eindeutig eine partielle oder totale Destruktion des Labyrinths — gemeint ist damit natürlich stets das häutige — sicherstellen können. Außerdem bin ich mit meiner Kalorisationsmethode in der glücklichen Lage, hier eindeutige Befunde zu erheben. Was dies: „kalorisch erregbar“ in meinem von Ruttin zitierten Fall 2 anbelangt, so geht aus der ganzen Krankengeschichte doch klar genug hervor, daß

Digitized by Google
Original from UNIVERSITY OF CALIFORNIA
Generated on 2019-10-24 13:41 GMT / http://hdl.handle.net/2027/uc1.b3252761
Public Domain in the United States, Google-digitized / http://www.hathitrust.org/access_use#pd-us-google

es sich um eine sekundäre Labyrinthitis von der Fistel aus handelte. Durch das Einhaken in die Fistel — was natürlich mit aller Vorsicht geschieht und nur ein leichtes Bestreichen bedeutet — ist die Propagation wohl sicher nicht entstanden. Von keiner Seite ist wohl mehr der Schonung gegenüber der Fistel das Wort geredet wie von mir. Die kalorische Reaktion war eben trügerisch, wahrscheinlich durch den Wasserdruck entstanden, wie aus den oft gemachten Erfahrungen, dem klinischen Verlauf, dem lokalen Fistelbefund usw. evident hervorgeht. Wir haben diese Fehlerquelle allerdings erst später, als wir den Fall beobachteten, kennen gelernt. Damals kannten wir auch meine Art, nach Freilegung der lateralen Prominenz zu kalorisieren, noch nicht. Es ist mir nicht ersichtlich, wie Ruttin zugunsten seiner Auffassung die sehr fragliche kalorische Reaktion als „zweifellos richtig" ansehen will, da doch alles dagegen spricht.

Nun zu pag. 30:

Ich muß gegenüber Ruttin mit allem Nachdruck konstatieren, daß seine Behauptung betreffs des Entstehungsmechanismus des Fistelsymptoms nicht zutreffen kann. Nicht nur aus dem bislang unwidersprochenen Referat (Dresden 1910), sondern auch aus den anderen diesbezüglichen Arbeiten, auch denen von Ruttin, geht hervor, daß noch immer an der Auffassung festgehalten wird, wonach nur bei erhaltenem häutigen Labyrinth mit der Möglichkeit der Endolymphbewegung das Zustandekommen des Fistelsymptoms zu erwarten ist. Noch vor kurzem hat Ruttin in Stuttgart das gegenüber meiner Mahnung zur Vorsicht in bezug auf die Bewertung des Fistelsymptoms bekundet und sogar etwas überlegen meine abweichende Annahme zurückgewiesen. Ich wies bekanntlich darauf hin, daß auch bei zerstörtem, häutigem Labyrinth durch Druck auf die Granulationen und die darin enthaltenen Nervenendigungen ein Kompressions- und auch Aspirationssymptom auslösbar sei. Die gegenteilige Auffassung Ruttins ist ja auch aus der Bemerkung des Referenten pag. 887 ersichtlich, nach welcher er das Fistelsymptom als Zeichen der Reaktionsfähigkeit des Vestibularapparates bewerten und von der Labyrinthoperation in positivem Falle absehen will. Wir würden nach unserer Auffassung dem klinisch konstatierten Fistelsymptom in den von Ruttin besprochenen Fällen keinerlei ausschlaggebende Bedeutung beimessen, falls nicht auch die kalorische Prüfung positiv ist oder der lokale Fistelbefund übersichtlich ist. Auch in seiner Monographie pag. 38 erklärt der Referent das aufgetretene Fistelsymptom bei Sequesterfällen durch Erhaltensein der Labyrinthweichteile, ohne irgend etwas weiteres hinzuzufügen. Gerade in seiner von Ruttin zitierten Arbeit über das Fistelsymptom (Monatsschr. f. Ohrenheilk., 1909, pag. 121) sagte er überdies mit aller Bestimmtheit zum Schluß: „daß die Intaktheit des membranösen Bogenganges für das Zustandekommen des Fistelsymptoms nötig ist." Damit schlägt sich ja der Referent selbst.

Ich habe weiterhin keineswegs behaupten wollen, daß nur ausnahmsweise die Fälle mit vorhandener Fistelbildung ein erhaltenes häutiges Labyrinth aufweisen. Mir kam es darauf an, entgegen den herrschenden Auffassungen zu konstatieren, daß die Veränderungen an der Fistel sich auch bei nachweisbarem Kompressionssymptom keineswegs auf den Knochen oder das Perilabyrinth zu beschränken brauchen, sondern daß oft die Entzündung, wie das ja bei den empfindlichen Teilen

Digitized by Google
Original from UNIVERSITY OF CALIFORNIA
Generated on 2019-10-24 13:41 GMT / http://hdl.handle.net/2027/uc1.b3252761
Public Domain in the United States, Google-digitized / http://www.hathitrust.org/access_use#pd-us-google

a priori gar nicht anders zu erwarten ist, den häutigen lateralen Bogengang und auch weitere Teile bereits ergriffen hat. Ich habe ja in meiner Arbeit hervorgehoben, daß ich Fälle intra operationem exakt untersuchen konnte, wo ich bei vorhandener Fistel mit Granulationsbildung mit Hilfe meiner Kalorisationsmethode das Erhaltensein des häutigen Bogenganges nachweisen konnte. Dieser sichere Nachweis kommt ja für die klinische Beurteilung dem histologischen gleich.

Daß unter „defektem Vestibularapparat" ein reaktionsloser, von Granulationen oder Eiter durchsetzter zu verstehen ist, ergibt sich wohl aus dem Zusammenhang von selbst. Ich glaube andrerseits deutlich genug betont zu haben, daß für uns nicht wie für Ruttin die Reaktionslosigkeit des Labyrinths an sich eine Indikation zur Labyrinthoperation abgibt, geschweige denn in Fällen von seröser Labyrinthitis.

Hier haben wir uns wiederholt mit Erfolg ganz abwartend verhalten und nur die Paracentese gemacht. Auch die Annahme Ruttins, daß „stets das Hörvermögen verloren geht, bevor sämtliche vestibulare Reaktionen zugrunde gegangen sind", trifft durchaus nicht zu. Allerdings kann ich unter letzteren nur die kalorische Prüfung als eindeutig verstehen. Derartig scharfe Grenzen läßt sich auch in dieser Hinsicht die Natur nicht ziehen.

Was schließlich die Facialisfreilegung anbetrifft, so möchte ich hier noch einmal zu betonen Gelegenheit nehmen, daß ich diese keineswegs entbehren möchte und nicht entbehren kann. Sie ist einmal nicht so schwer und ohne Schädigung herbeizuführen und schafft andrerseits wichtige Vorteile.

Ich verfolge nach meiner Indikationsstellung zur Labyrinthoperation im allgemeinen ja einen anderen Zweck, als die Wiener Schule es mit der von ihr gewählten Methode tut.

Ich will in erster Linie die einsetzende Propagation vom eitrig infizierten Labyrinth nach dem Kranium hin abschneiden und durch Drainierung der Intermeningealräume bereits dort etablierte Entzündung günstig zu beeinflussen suchen. Das infizierte Labyrinth an sich greife ich nur unter besonderen Umständen an. Darin weiche ich ja prinzipiell bekanntlich von des Referenten Standpunkt ab. Man braucht ja nur die von mir einander gegenübergestellten Zahlen von Fällen mit Labyrinthoperation überhaupt einerseits und von solchen bei endokraniellen Komplikationen andrerseits in den Monographien von Ruttin und mir zu vergleichen, um diesen Unterschied evident zu erkennen.

Wenn auch nur mit Reserve möchte ich noch hinzufügen, daß offenbar, wie es aus dem beiderseitigen Zahlenverhältnis von Fällen mit geheilter cerebraler Komplikation wohl deutlich ersichtlich wird, in prognostischer Hinsicht die Wahl der Operationsmethode doch nicht ganz gleichgültig erscheinen kann und daß meine Methode wohl die leistungsfähigere ist und viel bessere Erfolge gezeitigt hat.

Für einfachere Fälle habe ja auch ich die Jansen-Neumannsche Methode empfohlen.

Digitized by Google
Original from UNIVERSITY OF CALIFORNIA
Generated on 2019-10-24 13:41 GMT / http://hdl.handle.net/2027/uc1.b3252761
Public Domain in the United States, Google-digitized / http://www.hathitrust.org/access_use#pd-us-google

Vereinsberichte.

Österreichische Otologische Gesellschaft.

Sitzung vom 30. Juni 1913.

Vorsitzender: V. Urbantschitsch.
Schriftführer: E. Urbantschitsch.

Der Vorsitzende beantragt, an Blake, der sich vom Lehramte zurückzieht, eine Adresse zu senden. (Angenommen.)

Als Delegierte der Gesellschaft für den internationalen medizinischen Kongreß (otologische Sektion) in London, August 1913, werden gewählt: Alexander, Bárány und Neumann.

Der wissenschaftlichen Sitzung geht eine Besichtigung der Ohr-Nasen-Kehlkopf-Abteilung des neu eröffneten Jubiläumsspitales der Stadt Wien (in Lainz) unter Führung des Abteilungsvorstandes Primarius Dr. O. Mayer voran.

I. O. Mayer: **Ein Fall von Affectio rami cochlearis nervi acustici infolge Bleivergiftung.**

Leopold K., 48 Jahre alt, Lackierer, hatte viel mit Bleifarben zu tun. 1905 das erste Mal Vergiftungserscheinungen (Kolik, Polyneuritis und Psychose). Seit damals Ohrensausen, Läuten in den Ohren und Schwerhörigkeit. Infolge allgemeiner Behandlung Besserung. 1907 und 1911 nochmals heftige Intoxikationen.

Die intern-neurologische Untersuchung (Primarius Dozent Dr. Reitter) ergibt, daß an einzelnen Stellen des Körpers noch die Zeichen einer peripheren Neuritis bestehen. So sind die Intercostalnerven linkerseits vom V. bis X., der Radialis, Ulnaris und Medianus linkerseits, rechts der Medianus und der Ischiadicus stark druckempfindlich. Für Tabes, Paralyse und multiple Sklerose kein Anhaltspunkt.

Die otologische Untersuchung ergibt: Trommelfell etwas verdickt, namentlich links.

Die Gehörprüfung ergibt neben einer bedeutenden Verschlechterung der Perzeption in Kopfknochenleitung auch eine bedeutende Verkürzung des Gehörs für hohe Töne sowie eine beträchtliche Herabsetzung der oberen Tongrenze.

AD		AS
0·05 *m*	H	0·05 *m*
	V	
1·50 *m*	v	1·0 *m*
8″	cM	10″
+20″	R	+22″
	cA	
−20″	c^4	−25″
C_{32}	LJ	C_{64}
a^6	LS	a^6

Drehreaktion normal.

Kalorische Erregbarkeit $^1/_2$ der normalen (Brünings).

Kein Spontannystagmus, keine Gleichgewichtsstörungen.

Digitized by Google
Original from UNIVERSITY OF CALIFORNIA
Generated on 2019-10-24 13:41 GMT / http://hdl.handle.net/2027/uc1.b3252761
Public Domain in the United States, Google-digitized / http://www.hathitrust.org/access_use#pd-us-google

Es besteht also eine Affektion im Gebiet des Cochlearis, während der Vestibularis nicht erkrankt zu sein scheint. Ich glaube nicht fehlzugehen, wenn ich die bestehende Cochlearaffektion auf die Bleiintoxikation zurückführe. In der Literatur sind nur sehr spärliche Angaben über diese Erkrankung zu finden. Oskar Wolf (Enzyklopädie für Ohrenheilkunde) führt dieselbe auf trophische Störungen oder auf seröse Exsudation im Labyrinth zurück. Heute dürfen wir auf Grund der Untersuchungen Wittmaacks, die neuerdings von K. Beck bestätigt wurden, annehmen, daß es sich hier um eine Giftwirkung auf die Ganglienzellen des Spiralganglions handelt.

H. O. Mayer: **Ein Fall von Arrosion der Carotis infolge Caries des Felsenbeines. Ligatur der Arteria carotis interna. Radikaloperation. Tamponade. Blutungen sistiert.**

Richard E., 32 Jahre alt, leidet an einer Kompressionsmyelitis des Rückenmarkes, beiderseitiger Spitzenaffektion, linkseitiger Rippenfellentzündung, Rippencaries, kalten Abscessen an mehreren Stellen, welche Erkrankungen seit Juni 1909 allmählich aufgetreten sind und größtenteils noch bestehen. Das Ohrenleiden begann im Dezember 1909 mit Ohrensausen und Schwindel. 1911 soll ein Ausfluß aus dem Ohre aufgetreten sein und es entstanden dann die Abscesse am Halse. Einer derselben wurde im Barmherzigen-Spital incidiert, worauf sich die Heiserkeit einstellte. Die beiden anderen gingen spontan auf. Er hört seit einem Jahre nichts mehr auf dem rechten Ohre, klagt über Kopfschmerzen; kein Schwindel. Am 10. VI. 1913 wurde er auf die I. medizinische Abteilung des Kaiser Jubiläumsspitales aufgenommen und am 13. VI. 1913 von mir untersucht. Ich fand eine profuse Eiterung aus dem rechten Gehörgang. Der Eiter zeigte deutliche Pulsation. Die hintere Gehörgangswand war gesenkt, in der Tiefe der Gehörgang so verengt, daß ein Einblick unmöglich war. Der Warzenfortsatz sehr druckempfindlich, die Weichteile verdickt, keine Fluktuation. 5 *cm* unter der Spitze am Kopfnicker eine Fistel, aus der sich viel Eiter entleerte, eine ebensolche am Vorderrand des Kopfnickers in der Höhe des Zungenbeines und eine in der Höhe des Ringknorpels. Der rechte Nervus facialis ist gelähmt.

W

AD AS

H 1·50 *m*

0 V

v 15·0 *m*

10″ cM 15″

— R +25″

cA

bei starkem Anschlag c^4 normal

c^3 LJ C_{32}

c_5 LS c_7

Die Gehörprüfung ergibt Taubheit am rechten Ohr; normales Gehör am linken. Das rechte Labyrinth ist kalorisch nicht erregbar. Diagnose: Caries des rechten Felsenbeines. Wegen des schlechten allgemeinen Zustandes und der

Digitized by Google
Original from UNIVERSITY OF CALIFORNIA
Generated on 2019-10-24 13:41 GMT / http://hdl.handle.net/2027/uc1.b3252761
Public Domain in the United States, Google-digitized / http://www.hathitrust.org/access_use#pd-us-google

Aussichtslosigkeit einer Heilung durch einen radikalen Eingriff wird von einer Operation abgesehen.

Am 23. trat plötzlich eine heftige Blutung aus dem Ohre auf; innerhalb einer Minute entleerte sich fast 1 *l* hellrotes Blut, ob unter Pulsation, ist nicht sicher. Als der Arzt hinzukam, um den Gehörgang zu tamponieren, war die Blutung schon spontan gestanden.

Der Pat. wurde auf die oto-laryngologische Abteilung transferiert. Am 24. trat abends eine Blutung aus Nase und Rachen auf, die spontan zum Stillstand kam. Ich stellte die Diagnose auf Carotisblutung und entschloß mich, da ein nochmaliges Auftreten einer Blutung zweifellos den Exitus nach sich ziehen mußte, zur Ligatur der Carotis interna.

Operation am 25. VI. 1913 (Mayer): In Narkose wird durch einen 8 *cm* langen Schnitt vom Unterkieferwinkel entlang dem medialen Rande des vollkommen atrophischen Sternocleidomastoideus bis in die Höhe des Zungenbeines die vollkommen in Schwarten eingebettete Gefäßscheide freigelegt und die Carotis interna unmittelbar über ihrer Abgangsstelle ligiert und die Wunde bis auf den unteren Winkel, in welchem ein Streifen eingeführt wird, genäht. Hierauf wird die Radikaloperation ausgeführt. Die Weichteile sind schwartig, weißlich, der Knochen hochgradig cariös. Das Antrum mit schlaffen Granulationen gefüllt. Die hintere Gehörgangswand, das Tegmen, die Labyrinthwand aus mißfärbigem, zernagtem Knochen bestehend. Breite Freilegung der Paukenhöhle. An der vorderen Wand der Paukenhöhle erscheint der Knochen nekrotisch. Ein in den carotischen Kanal führendes Loch ist nicht sicher zu sehen. Keine Blutung. Sinus und Bulbus liegen nicht frei.

Spaltung des Gehörganges nach Panse. Tamponade mit Jodoformgaze. Situationsnähte. Hierauf Spaltung und Drainage der Hautfisteln.

Wir haben es also hier mit einer durch Caries bedingten Arrosion der Carotis zu tun. Schon nach der ersten Untersuchung sprach ich auf Grund der lebhaften Pulsation des Eiters im Gehörgang die Vermutung aus, daß es sich hier um ein Freiliegen der Carotis handeln könnte, und es wurde schon damals die Gefahr einer Blutung erörtert. Eine präventive Tamponade des Gehörganges war aber wegen der profusen Eiterung nicht durchführbar. Daß die Blutung aus der Carotis erfolgte, dafür sprach die helle Farbe des Blutes und die große Menge desselben. Daß die Blutung spontan, nachdem zirka 1 *l* Blut ausgeflossen war, zum Stillstand kam, ist nur durch das Sinken des Blutdruckes zu erklären. Es wurde auch die Carotis bei der Unterbindung sehr schwach gefüllt gefunden.

Dieses spontane Stillstehen einer Blutung aus der Carotis interna in ihrem Verlaufe im Canalis caroticus konnte ich bereits in einem anderen Falle beobachten. Es hatte sich um Cholesteatom des Mittelohres mit Sequesterbildung des Knochens des carotischen Kanales bei einem 14jährigen Knaben gehandelt, den ich im Kinderspital im IV. Bezirke vor 2 Jahren operiert habe. Der Knabe war 3 Jahre vorher von anderer Seite operiert worden. Ich fand eine kleine, retroauriculäre Öffnung, die in eine große, mit Cholesteatom gefüllte Höhle führte. Ich eröffnete die Höhle durch einen Schnitt in der alten Narbe, entfernte die Cholesteatommassen und einige kleine Sequester und glättete die Wundränder.

Nach 3 Wochen granulierte die Höhle rein und ich entließ den Knaben zur ambulatorischen Behandlung. Eine Woche nachher kam der Knabe mit von Blut durchtränktem Verband in das Spital. Die Blutung war aufgetreten,

Digitized by Google
Original from UNIVERSITY OF CALIFORNIA
Generated on 2019-10-24 13:41 GMT / http://hdl.handle.net/2027/uc1.b3252761
Public Domain in the United States, Google-digitized / http://www.hathitrust.org/access_use#pd-us-google

während der Knabe eine schwere Kanne mit Wasser trug. Nach Entfernung des Verbandes war eine blutende Stelle nicht zu sehen. Tamponade der Höhle. Der Pat. wurde aus Vorsicht aufgenommen. Am selben Tage abends wurde ich telephonisch wegen eingetretener heftiger Blutung ins Kinderspital gerufen. Ich fand den Verband von hellrotem Blute durchtränkt. Nach Entfernung der Tampons war wieder kein Blut und keine Öffnung zu sehen. Nachdem sich dieser Vorgang wiederholt hatte, entfernte ich vorsichtigst mit dem Löffel die in der Carotisgegend befindlichen Granulationen, worauf ein erbsengroßes Loch im carotischen Kanal zum Vorschein kam, aus dem ein Strahl Blut ohne jede Pulsation hervorschoß. Nach Tamponade stand die Blutung, rezidivierte aber wieder, weshalb ich die Unterbindung der Carotis vornahm. Hierauf stand die Blutung dauernd. Ich möchte hier noch bezüglich des Ausganges dieses Falles erwähnen, daß 6 Wochen nach Unterbindung nach plötzlichem Zusammenstürzen und tagelanger Bewußtlosigkeit eine Hemiplegie sonderbarerweise auf derselben Körperseite auftrat, die sich etwas besserte, aber leider nicht vollkommen zurückging.

Ich erwähne diesen Fall deshalb, weil durch ihn ebenfalls bewiesen wird, daß eine Carotisblutung auch spontan stehen kann, worauf ja übrigens schon von Schwabach und Hessler hingewiesen wurde.

In den meisten bisherigen Fällen wurde die Diagnose Carotisblutung wegen dieser auffallend leichten Stillbarkeit, die sich aber als sehr trügerisch erweist, weil bald trotz Tamponade wieder Blutungen auftreten, zu spät gestellt. Auf Grund dieser Erfahrung habe ich in diesem Falle, ohne weitere Blutungen abzuwarten, die Ligatur vorgenommen und glaube dadurch und durch die Freilegung der blutenden Stelle selbst chirurgisch richtig vorgegangen zu sein. Über den weiteren Verlauf werde ich noch berichten.

Diskussion.

Hugo Frey: Ich habe den Pat. im Jänner bereits gesehen, er kam damals mit derselben Anamnese und der Angabe über Schwindelgefühl etc. zu mir. Er war schon von Dr. Theimer auf meiner Abteilung vorher behandelt worden. Bei dem Pat. war auffallend leicht das Fistelsymptom auszulösen. Nach einwöchentlicher Beobachtung war von mir die Vornahme eines Eingriffes abgelehnt worden, weil der Allgemeinzustand des Pat. ein sehr elender war; es bestanden damals zwei größere kalte Abscesse am Rücken in Verbindung mit einer Rippencaries und sicher auch ein tuberkulöser Prozeß im Rückenmark (Prof. Pineles). Die Frage eines operativen Vorgehens bei tuberkulösen Eiterungen ist ja jetzt ziemlich geklärt und umfassend in dem letzten Referate von Brieger bearbeitet. Wieder zeigt sich hier, daß der Einzelfall Schwierigkeiten in der Entscheidung bietet. Die prekäre Aussicht auf lokale Heilung hält uns von der Operation ab, aber die Erfahrung von Mayer zeigt, daß der Pat. dadurch in Lebensgefahr kommen kann, und es resultiert also die Frage, ob man nicht vielleicht für den Pat. mehr tut, wenn man ihn — in einem so verzweifelten Falle — doch operiert.

K. Theimer hat den Pat. zweimal gesehen. Beide Male war heftige Blutung eingetreten, welche ohne Tamponade zum Stillstande kam.

V. Urbantschitsch erwähnt, daß, nach den wenigen bekannten Fällen zu urteilen, es derzeit nicht auszuschließen ist, daß der demonstrierte Pat. nicht wieder eine Blutung bekommen werde. In einem Falle, wo Billroth nach einer einseitigen Blutung auch die andere Carotis unterband, ist es doch wie-

Digitized by Google
Original from UNIVERSITY OF CALIFORNIA
Generated on 2019-10-24 13:41 GMT / http://hdl.handle.net/2027/uc1.b3252761
Public Domain in the United States, Google-digitized / http://www.hathitrust.org/access_use#pd-us-google

derum zu einer Blutung gekommen. Ich glaube übrigens, daß ein Fall in der Literatur bekannt ist, wo nach der Carotisunterbindung eine Blutung nicht mehr nachgekommen ist.

Alexander: Ich kann auf 2 Fälle hinweisen. In einem Fall mit Cholesteatom und einer großen Exostose und Osteophyten kam es bei der Loslösung eines Knochenstückes zu einer zweifellosen Carotisblutung. Nach der Tamponade keine Blutung mehr. Merkwürdig wegsam war die Trommelhöhle, die durch Osteophyten verlegt, nach deren Wegnahme ihr Innenraum sehr weit war. In dem anderen Falle bestand chronische Mittelohreiterung mit Cholesteatom und dem Zeichen einer serösen Meningitis. Bei der Operation und am selben Abend kam es zu einer Blutung aus der Carotis, die ebenso wie im ersten Falle ohne Unterbindung zum Stehen kam. Es bestand keine Tuberkulose.

Mayer: Ich bin allerdings selbst nicht sicher, ob nicht noch eine Blutung auftreten wird. Immerhin glaubte ich, den Fall schon heute demonstrieren zu sollen, weil er doch Interesse bietet. Das Fistelsymptom habe ich geprüft, es war negativ.

III. O. Mayer: **Ein Fall von geheilter otogener Meningitis.**

Marie B., 13½ Jahre alt, wurde wegen Meningitis am 19. XII. 1912 in das St. Josefs-Kinderspital in Wien aufgenommen. Es bestand hohes Fieber (38·5) und hochgradige Benommenheit, welche Symptome bereits seit einigen Tagen bestanden hatten, auch war mehrmals Erbrechen aufgetreten. Bei der Untersuchung war eine deutliche Nackensteifigkeit, Kernig und Hyperästhesie der Haut der unteren Extremitäten zu konstatieren.

Die otoskopische Untersuchung ergab beiderseits chronische Mittelohreiterung mit Cholesteatom. Da rechterseits eine profuse stinkende Eiterung mit Durchbruch der hinteren Wand vorhanden war, während der Befund linkerseits[1]) günstiger war, nahm ich an, daß die Komplikation vom rechten Ohre ausgelöst werde. Es zeigte sich später, daß ich recht hatte.

Da beiderseits Gehör vorhanden war, kein Spontannystagmus bestand und das Labyrinth rechts kalorisch gut erregbar war, kam eine Labyrintheiterung als Ursache der Meningitis nicht in Frage, vielmehr dachte ich von vornherein an einen extraduralen Abscess.

Bei der vor der Operation ausgeführten Lumbalpunktion entleerte sich die Cerebrospinalflüssigkeit unter großem Drucke; sie war farblos und fast klar. Unmittelbar nach der Punktion wurde das Sensorium viel freier. Noch am Tage der Aufnahme führte ich die Radikaloperation aus und fand ein mit stinkendem Eiter gefülltes Antrum; die Dura lag nirgends frei. Ich meißelte nun zuerst die Dura der mittleren Schädelgrube frei; dieselbe war nicht verändert. Hierauf legte ich die Dura der mittleren Schädelgrube frei, wobei ich eine 2 *cm* dicke Schichte eines harten, sklerotischen Knochens wegmeißeln mußte, hinter diesem Knochen lag die mit einem dicken, eitrig-fibrinösen Belag bedeckte Dura. Auch der Sinus war mit Eiter und Fibrinmembranen überzogen. Doch war er weich und die Punktion ergab flüssiges Blut. Ich legte die Dura bis ins Gesunde frei und ließ die Wunde offen. Die Pat. erhielt Urotropin, 3mal täglich 0·2.

[1]) Die Pat. befindet sich derzeit auf meiner Abteilung, weil ich hier die Radikaloperation auch auf dem linken Ohre vorgenommen habe.

Generated on 2019-10-24 13:42 GMT / http://hdl.handle.net/2027/uc1.b3252761
Public Domain in the United States, Google-digitized / http://www.hathitrust.org/access_use#pd-us-google
Digitized by Google
Original from UNIVERSITY OF CALIFORNIA

Die Temperatur sank sofort nach der Operation zur normalen Höhe, das Sensorium wurde freier, nur die Kopfschmerzen hielten an. Daher nahm ich am 6. Tage nochmals die Lumbalpunktion vor. Die Cerebrospinalflüssigkeit strömte wieder unter erhöhtem Drucke ab, der Liquor war fast klar bis auf größere Flöckchen, welche sich am Boden der Eprouvette ablagerten und einen ziemlich hohen Bodensatz bildeten. Die Dura war bereits allenthalben mit gesunden Granulationen bedeckt, als am 10. Tage die Temperatur wieder stieg. Morgens 36·9, abends 37·8; am nächsten Tage morgens 37·3, abends 39·5. Die Pat. klagte über Schmerzen im Nacken. Beim Verbandwechsel zeigte sich eine taubeneigroße, fluktuierende Schwellung am Os occipitale hinter dem Emissarium mastoideum. Ich legte nun dieses frei, wobei sich zeigte, daß die Vena emissaria von Eiter umgeben und thrombosiert war und daß sich, ausgehend von dieser Thrombophlebitis, ein subperitonealer Abceß entwickelt hatte. Es war also hier die vom Sinus abgehende Vene thrombosiert, der Sinus selbst frei. Ich incidierte den Abceß, zog ein Drainrohr nach oben durch. Die Temperatur wurde wieder normal und blieb es fortan. Bald darauf machte ich bei frisch granulierender Wunde die Sekundärnaht und konnte die Pat. nach 8 Wochen vollkommen geheilt mit trockener Radikaloperationshöhle entlassen.

Das Interessante des Falles liegt nun in dem Ergebnis der Untersuchung des Lumbalpunktates.

Die erste bakteriologische Untersuchung, welche von Herrn Prosektor Dr. Zemann ausgeführt wurde, ergab, daß beim Zentrifugieren sich ein minimaler Bodensatz abschied, welcher fast frei von Körperzellen war, dagegen enthielt er grampositive Kokken, gramnegative Kokken, die häufig Diplokokken (Semmelform) bildeten, ferner grampositive Stäbchen in charakteristischer Anordnung: teils palisadenartig nebeneinander, teils zu Y-artigen Formen vereinigt und in Kultur durch die Neissersche Färbung deutlich Polkörperchen zeigend. Die bakteriologische Diagnose war:

1. Staphylococcus pyogenes albus (Verunreinigung?),
2. Meningococcus,
3. Diphtheriebacillen (Pseudodiphtherie?).

Die ebenfalls von Herrn Dr. Zemann vorgenommene Untersuchung des zweiten Punktates ergab: „Äußerst zellarme, klare Flüssigkeit, in welcher einige weiße Flocken schwimmen.

Mikroskopisch:

1. grampositive Kokken,
2. vereinzelte gramnegative Kokken (Diplokokken),
3. spärliche Stäbchen mit ungleichmäßiger Färbung.

Kulturell:

Staphylococcus pyogenes,
Meningococcus.

Stäbchen gingen in Kultur nicht auf.

Bemerkenswert ist das fast vollständige Fehlen von Formelementen. Die Stäbchen zeigten diesmal nicht die charakteristische Färbung nach Neisser, wie sie überhaupt spärlich waren."

Die Tatsache, daß bei zwei an verschiedenen Tagen vorgenommenen Punktionen sich in der Cerebrospinalflüssigkeit dieselben Bakterien befanden, schließt eine bloße Verunreinigung aus. Es hat sich also hier nicht um eine eitrige Meningitis gehandelt. Eine seröse Meningitis war es eigentlich auch

Digitized by Google
Original from UNIVERSITY OF CALIFORNIA
Generated on 2019-10-24 13:42 GMT / http://hdl.handle.net/2027/uc1.b3252761
Public Domain in the United States, Google-digitized / http://www.hathitrust.org/access_use#pd-us-google

nicht, weil nach der jetzigen Definition bei derselben Bakterien im Punktate fehlen sollen. Ich möchte aber doch in diesem Falle von einer durch ein wenig virulentes Bakteriengemenge hervorgerufenen Meningitis serosa sprechen.

Die Heilung wurde durch Freilegung des primären Herdes und durch Lumbalpunktion erzielt. Ob die Darreichung von Urotropin von günstiger Wirkung war, kann natürlich nicht mit Sicherheit entschieden werden.

IV. O. Mayer: **Ein Fall von Totalexstirpation des Larynx nach Gluck wegen Carcinom.**

Magdalena Š., 58 Jahre alt, aufgenommen auf die oto-laryngologische Abteilung des Kaiser-Jubiläumsspitals am 29. V. 1913. Die Frau ist seit drei Jahren heiser gewesen. 3 Wochen vor der Aufnahme trat Atemnot, Herzklopfen und starke Abmagerung auf. Die laryngoskopische Untersuchung ergibt: Höckeriger, exulcerierter Tumor des rechten Taschenbandes und Stimmbandes, in der vorderen Kommissur auf die linke Larynxhälfte übergreifend. Diagnose: Carcinom. Probeexcision. Die von Herrn Prosektor Dozent Doktor Maresch vorgenommene histologische Untersuchung ergibt: Plattenepithelcarcinom.

Operation am 3. VI. 1913 (Mayer): Scopolamin-Morphin-Dämmerschlaf. Lokale Anästhesie mit 1%igem Novocain-Adrenalin. Typische Operation nach Gluck mit Ausräumung der regionären Drüsen in der Gefäßscheide beiderseits und der hinter dem Sternocleidomastoideus gelegenen Drüsen. Dieselben sind nur rechts etwas vergrößert, links überhaupt kaum auffindbar. Der Trachealstumpf wird in den bis zum Jugulum verlängerten Hautschnitt eingenäht. Der Pharynx durch Catgutnaht, die Haut durch Seidenknopfnähte geschlossen. Bei Isolierung des Larynx mußte zur Narkose übergegangen werden; es trat Asphyxie ein, welche durch Spaltung des Larynx und Sauerstoffeinatmung sofort behoben wurde. Der Verlauf war mit Ausnahme der ersten Stunden nach der Operation, in welchen die Pat. Temperaturen bis 38° hatte, vollkommen afebril. Die ersten Tage bekam Pat. Kochsalzinfusion, Traubenzuckerinfusion und Tröpfcheneinlauf. Am zweiten Tag wurde der Nährschlauch eingeführt, was jedoch anfangs stets Würgen hervorrief. Vielleicht ist es darauf zurückzuführen, daß rechts oben eine Pharynxfistel entstand. Man sieht jetzt (vier Wochen post op.) den Trachealstumpf schön eingeheilt, die Wunde fast vollkommen verheilt, bis auf eine bohnengroße Pharynxfistel, von der ich hoffe, daß sie sich spontan in kurzer Zeit schließen wird. Wenn nicht, so werde ich die Sekundärnaht machen.

Die Pat. fühlt sich sehr wohl, sieht viel frischer aus, hat (2 *kg*) an Gewicht zugenommen. Da die Untersuchung der exstirpierten regionären Drüsen deren Freisein von Carcinomzellen ergab, ist Hoffnung auf Dauerheilung vorhanden. Demonstration des exstirpierten Larynx.

Diskussion.

E. Fröschels: Ich möchte darauf aufmerksam machen, daß derartige laryngektomierte Fälle übungstherapeutisch günstig zu beeinflussen sind. Man kann auf zweierlei Weise den Leuten wieder zu einer hörbaren Sprache verhelfen, sei es mit einer sog. phonetischen Kanüle, eine im Munde gehaltene Pfeife, die von der Atmungskanüle aus angeblasen wird, sei es, daß man die sog. Pharynxstimme erzeugt. Diese kommt in der Weise zustande, daß der Pat. durch Annäherung der Muskulatur des Pharynx an die Zungenwurzeln einen

Digitized by Google
Original from UNIVERSITY OF CALIFORNIA
Generated on 2019-10-24 13:42 GMT / http://hdl.handle.net/2027/uc1.b3252761
Public Domain in the United States, Google-digitized / http://www.hathitrust.org/access_use#pd-us-google

Windkessel bildet, in den durch ruckweise Öffnung Luft eindringt, welche dann ökonomisch mit Muskelkraft angetrieben wird. Dabei bildet sich zwischen der Zungenwurzel und der hinteren Rachenwand ein Engpaß, eine Art künstliche Stimmritze. Man kann nun durch Reizung der Muskulatur der hinteren Rachenwand und Zurückschieben der Zunge das erste Mal eine Pharynxstimme erzeugen, welche dann allmählich auch ohne Nachhilfe produziert werden kann. Es gelingt aber nicht bei allen Leuten, diese Technik zu entwickeln. Wichtig ist es, die Atmung insoferne zu regulieren, daß sie nicht mehr synchron mit dem Sprechen erfolgt, was der Pat. zu tun gewohnt ist, sonst wird die Sprache durch die jetzt rauh klingende Einatmung weniger hörbar.

Mayer bemerkt, daß er wegen der Stimmbehandlung nach voller Heilung mit Kollegen Fröschels in Verbindung treten wollte.

V. V. Ohmacht: **Ein Fall von tuberkulöser Mastoiditis und Pachymeningitis externa nach einer Masernotitis.**

Der vorzustellende Fall, ein 4 Jahre altes Mädchen, schließt sich der Reihe jener Fälle an, deren lokale tuberkulöse Ohrerkrankung die erste und bisher einzige Manifestierung der Tuberkulose im Körper darstellt.

Das Kind hat im Alter von 2 Jahren Masern durchgemacht, in deren Verlauf eine rechtsseitige Mittelohrentzündung auftrat; seit dieser Zeit besteht Ohrenfluß. 8 Tage vor der Aufnahme des Kindes an unserer Abteilung am 28. V. l. J. bemerkte seine Stiefmutter eine wachsende Geschwulst hinter dem rechten Ohr, ohne daß seitens des Kindes irgendwelche wesentliche Schmerzäußerungen oder sonst ein verändertes Gebaren zu beobachten war. Erst in den letzten zwei Tagen erschien das Kind den Eltern etwas unruhig und benommen, weshalb diese das Kind zu uns brachten.

Das Kind war blaß, seine Temperatur 37·4, der Puls sehr frequent. Der Körperbau deutet auf leichte rachitische Anlage. Die bestehenden Maculae corneae rühren angeblich von einer zur Zeit der Masern durchgemachten Hornhautentzündung her. Rachen ohne Besonderheiten, desgleichen der interne Befund.

Hinter dem rechten Ohr saß eine fluktuierende Schwellung, welche die Ohrmuschel mäßig nach vorne drängte. Die Haut war darüber kaum gerötet, die Druckempfindlichkeit gering, die Drüsen unter dem Ohr geschwollen. Das Trommelfell war — bei normalem linken Ohrbefund — stark geschwollen, hinten unten perforiert, die obere Gehörgangswand gesenkt, im Gehörgang eitriges Sekret.

Die hereditären Verhältnisse sind denkbar ungünstig, die Mutter und zwei Geschwister starben vor kurzer Zeit an Lungentuberkulose, die noch lebenden 3 Geschwister sind außerordentlich schwächlich.

Am 29. V. l. J. wurde das Kind operiert.

Nach Spaltung der Haut hinter dem Ohr wird ein ausgedehnter subperiostaler Abceß eröffnet. Die Abceßhöhle ist mit schmutzig-graubraunen Granulationen erfüllt, welche exkochleiert werden. Die Knochenoberfläche des Warzenfortsatzes ist in großer Ausdehnung erodiert und von mehreren Fisteln durchbrochen. Die Zellen des Warzenfortsatzes sind von Granulationen durchsetzt und enthalten wenig Eiter. Der Knochen ist fast überall diploëtisch, sehr weich, die blassen Granulationen reichen einerseits bis ins Antrum, andrerseits an die Dura und die Sinuswand, denen sie auf Kronenstückgröße anliegen. Nach vorsichtiger oberflächlicher Abkratzung wird die Dura nach hinten

Digitized by Google
Original from UNIVERSITY OF CALIFORNIA
Generated on 2019-10-24 13:42 GMT / http://hdl.handle.net/2027/uc1.b3252761
Public Domain in the United States, Google-digitized / http://www.hathitrust.org/access_use#pd-us-google

weiter freigelegt, der kranke Knochen entfernt und die Wunde drainiert verbunden.

Nach zweimaliger Excochleation sehr schlaffer Granulationen hat sich die Wunde nun fast völlig geschlossen, die Sekretion aus dem Ohr hat sistiert.

Die bei der Operation excochleierten Granulationen ergaben histologisch reichlich verkäste Tuberkel, massenhaft Riesenzellen und Epitheloidtuberkel.

Es treffen in diesem Falle also Masernotitis mit Tuberkulose des Warzenfortsatzes zusammen bei einem hereditär schwer belasteten Kinde ohne frühere tuberkulöse Erkrankung.

Die Frage nach dem ätiologischen Zusammenhang beider Erkrankungen wird nicht ohne weiteres zu beantworten sein, sobald nicht Teile der Paukenhöhlenschleimhaut histologisch untersucht sind.

Der Fall erinnert aber an den Fall Henricis mit beiderseitiger Scharlachotitis und nachfolgender tuberkulöser Mastoiditis der einen Seite. Henrici nahm im Warzenfortsatz einen latenten tuberkulösen Herd an, den die Operation der nach Scharlachotitis aufgetretenen Mastoiditis aufdeckte. Zur Beurteilung unseres Falles diene die Tatsache, daß keinerlei sonstige tuberkulöse Erkrankungen bestehen und eine Analogie mit dem Falle Henricis denkbar wäre. Freilich kann kurzerhand nicht entschieden werden, ob es sich um eine primärossale Tuberkulose des Warzenfortsatzes nach Masernotitis handelt oder die Otitis media selbst als Mischinfektion zu betrachten ist. Jedenfalls waren im Sekret der Paukenhöhle keine Tuberkelbacillen nachweisbar.

VI. V. Ohmacht: **Ein Fall von Torquierung der Trachea nach Strumektomie.**

Ich zeige den Herren hier einen noch in anderer Hinsicht interessanten Fall aus der Heilanstalt Rosenhügel, wo die Frau wegen Depressionszuständen in Behandlung steht. Sie wurde uns zur Untersuchung geschickt, da sie über Würg- und Druckgefühle im Hals und über brennende Schmerzen in der Brust nach dem Essen, wie auch über vorübergehende Atemnot und Beklemmungen klagt.

Die Pat. gibt an, schon $1^1/_2$ Jahre an diesen Beschwerden zu leiden, die mit halbseitigen Schweißen im Gesicht begannen. Pat. wurde sodann im April 1912 im Sophienspital wegen Struma mit gleichzeitig bestehender Sympathicusparese aufgenommen und strumektomiert. Hernach besserten sich die Beschwerden wesentlich, um im November 1912 wiederzukehren.

Neben kleinen Strumaknoten, welche links der Trachea und zum Teil der linken Larynxseite außen anliegen, und der noch vorhandenen Sympathicusparese rechts, wo eine tiefliegende Struma entfernt wurde, besteht eine ziemlich hochgradige Torquierung der Trachea, welche ich mir des interessanten Befundes wegen vorzustellen erlaube.

Die Pat. hat außerdem eine tiefsitzende Kompressionsstenose des Oesophagus, deren Natur noch ungenügend geklärt ist. Die Trachea ist jedenfalls nicht stenosiert, auch sind keine Anhaltspunkte für ein Aneurysma vorhanden. Vermutlich handelt es sich um Narbenwirkung nach der Strumektomie, da damals offenbar eine substernale Struma entfernt wurde.

Generated on 2019-10-24 13:42 GMT / http://hdl.handle.net/2027/uc1.b3252761
Public Domain in the United States, Google-digitized / http://www.hathitrust.org/access_use#pd-us-google
Digitized by Google
Original from UNIVERSITY OF CALIFORNIA

Niederländische Gesellschaft für Hals-, Nasen- und Ohrenheilkunde.

XXI. Versammlung in Amsterdam am 18. und 19. November 1911.

Anwesend die Herren: Schutter, van Anrooy, Zwaardemaker, van Hasselt, Moll, Braat, van Iterson, ten Cate, Sikkel, Posthumus Meyjes, Frederikse, Gantvoort, van Mens, Kan, Broeckaert, Burger, Yzerman, Siemens, Moerman, Quix, Weyers, Brat, Utermöhlen, Zegers, de Kleyn, van Dusseldorp, Boonacker, Hartog, Struycken, Bumerts, Campagne, van Gilse, Conveé, Muiherna, Slotemaker, Ferf, Kuipers, van Leent, ter Kuile, van der Hoeven Leonhard, Boon, Polak, Mulder, van Selms, Alberti, Schilperoort, Wisselink, Henkes, Roozendaal, Wertheim Salomonson, Bouman, Nikiforowski, de Rochemont, Sieburg, Kooy, van der Wal, van den Broek, Noordhoek Hegt.

In den Vorstand werden wiedergewählt die Herren Schutter, Vorsitzender; van Anrooy, Schatzmeister; Burger, Schriftführer und Bibliothekar (Amsterdam, Keizersgracht 317).

* * *

1. J. K. A. Wertheim Salomonson und L. Bouman (Amsterdam): **Analyse von oszillographischen Vokalkurven.**

Wertheim Salomonson demonstriert und beschreibt den Oszillographen von Duddel (angefertigt durch die Cambridge Scientific Instrument Company) und die Anordnung der Apparate, mittelst welchen die Vokalkurven erhalten wurden.

Die sekundäre Wickelung eines kleinen Transformators ist mit der Oszillographenschleife, die primäre mit einem Mikrophon und einem Akkumulator in Serienschaltung verbunden. Im primären Strom werden durch die Membranschwingungen Wechselströme erzeugt wie beim Telephon. Als Empfänger hat man dann hier den Oszillographen. Redner bespricht die besonderen Anforderungen, denen die verschiedenen Apparate genügen müssen.

Die Vorzüge des Oszillographen sind besonders, daß die ziemlich großen Kurven direkt erhalten werden; daß sie scharf sind und deshalb gut vergrößert werden können, wodurch direkte Ausmessung ermöglicht wird, und daß die benutzten Apparate theoretisch gut bekannt sind (mit Ausnahme nur des Mikrophons).

Bouman demonstriert die Vokalkurven und deren Analyse, welche bis jetzt noch nicht gemacht waren. Redner hat ferner mit dem Phonographen Vokalkurven gemacht und analysiert 2 Fälle von traumatischer Aphasie, angeregt durch die bekannten Auffassungen von Marie über Aphasie. Es ist von Bedeutung, zu untersuchen, ob bei Aphasie periphere Störungen gefunden werden. Früher untersuchte Redner die Sprachbewegungen, hierdurch kam er zur Analyse der Sprachklänge.

Digitized by Google
Original from UNIVERSITY OF CALIFORNIA
Generated on 2019-10-24 13:42 GMT / http://hdl.handle.net/2027/uc1.b3252761
Public Domain in the United States, Google-digitized / http://www.hathitrust.org/access_use#pd-us-google

In seinen beiden Fällen konnte in den phonographischen Kurven kein Unterschied gefunden werden mit solchen, welche am normalen Menschen erhalten werden. Vielleicht wird dies in den oszillographischen Kurven wohl der Fall sein. Jedoch wird auch ein negatives Resultat seinen Wert haben.

Diskussion.

Quix meint, daß die Kontrolle beim Phonographen besser ist; da doch nur Vokale untersucht werden können, erwartet er von diesen Untersuchungen für die Aphasiefrage nur weniges.

Wertheim Salomonson betont, daß wir den Oszillographen besser kennen als den Phonographen; auch ist die Methode, wenn der Apparat einmal fertiggestellt ist, viel einfacher.

Struycken hat vieles gegen die Methode einzuwenden; die Fehler des Mikrophons sind nicht genügend ausgedrückt. Es ist sehr schwer, Töne von 80 und von 10.000 Schwingungen gleich gut aufzuschreiben. Gibt die Analyse der Kurven die physikalische oder die physiologische Intensität wieder?

Bouman, ter Kuile, Zwaardemaker.

H. F. H. Quix (Utrecht): **Zwei Fälle von Acusticustumor.**

a) Im Februar 1911 kam ein 49jähriger Mann wegen zunehmender linksseitiger Schwerhörigkeit und Schwindel in die Klinik. Seit 5 Jahren Ertaubung, seit 2 Jahren Ohrensausen, seit einem Jahr Schwindel.

Es wurde gefunden: Totaler Funktionsverlust des linken N. cochlearis, des Vestibularis und der Chorda tympani bei anatomisch intaktem Mittelohr; Anästhesie der Cornea, Erweiterung des linken Meatus acusticus int. (Röntgenplatte); unsichere Bewegungen, Erbrechen mit Kopfschmerzen.

Die Diagnose wurde gestellt auf Tumor acusticus und der Pat. translabyrinthär operiert, und zwar zweizeitig (20. und 24. Mai). Es gelang, den verdickten Nervus acusticus ganz fortzunehmen. Nach der Operation erholt sich der Pat. allmählich, ist nicht mehr unsicher in den Bewegungen. Kurz nach der Operation geringer Nystagmus rotatorius nach rechts beim Blick nach rechts, später horizontal nach links beim Blick nach links. Das Sausen ist geringer.

Im September wieder Kopfschmerzen und Erbrechen, jedoch keine Gangstörungen. Ferner Stauungspapille mit kleinen Blutungen. Wahrscheinlich bestehen auch anderwärts in der Schädelhöhle Fibrome (allgemeine Neurofibromatose!).

Redner demonstriert Präparate des Nerven, bei der Operation erhalten; am peripheren Ende sieht man fibromatös degenerierte Nervenstränge, mehr zentralwärts Fibromgewebe.

b) Präparate des Schläfenbeins eines Irrsinnigen, bei welchem zufälligerweise bei der Sektion ein Fibrom im inneren Gehörgang gefunden wurde. Es läßt sich mit Sicherheit entscheiden, daß der Tumor vom Periost am Boden des inneren Gehörganges, wo der Cochlearis in die Schnecke eintritt, ausgegangen ist. Ferner besteht Druckatrophie der Nerven, Schwund des Sinnesepithels Obliteration des Endolymphraumes, nach Redners Meinung durch Entartung der Stria vascularis als Folge des Verschlusses der Art. auditiva interna verursacht.

Das Ohrensausen blieb auch nach der Operation beim ersten Fall bestehen, wurde also nicht im Labyrinth ausgelöst. Der Fall beweist wieder, daß die Durchschneidung der Nerven wegen Ohrensausen in solchen Fällen nichts

Generated on 2019-10-24 13:42 GMT / http://hdl.handle.net/2027/uc1.b3252761
Public Domain in the United States, Google-digitized / http://www.hathitrust.org/access_use#pd-us-google
Digitized by Google
Original from UNIVERSITY OF CALIFORNIA

nützen wird und also durchaus zu verurteilen ist. Nach der Exstirpation verengerte sich die Pupille auf der Seite. Prof. Magnus (Utrecht) hatte dieses schon im Experiment beim Kaninchen gefunden. Man muß dies wahrscheinlich erklären durch Entfernung von Sympathicusfasern in der Umgebung der Carotis interna.

Diskussion: de Kleyn.

III. H. Zwaardemaker (Utrecht): **Das Symptom von Gellé und Bonnier.**

Das Gellésche Symptom kann objektiv sichtbar gemacht werden auf folgende Weise: Der aus dem Gehörgang abfließende Ton wird durch eine Bleiröhre zum Mikrophon geleitet. Das Mikrophon befindet sich in einem primären Stromkreis, während im sekundären Strom sich ein kleiner Saitengalvanometer mit goldener Saite und permanentem Magnet befindet.

Wenn die Stimmgabel elektromagnetisch in Schwingungen versetzt wird, sieht man deutlich Verdoppelung der Saite. Wird im Gehörgang der Druck auf 25 *cm* Wasserdruck erhöht, dann beträgt die Amplitude des Tones bis auf $^2/_3$ weniger. Es besteht eine deutliche Latenz, besonders bei Verringerung des Druckes, weshalb Vortragender einen Reflex annimmt.

In einzelnen Fällen von primärer und sekundärer Sklerose war der Abfluß des Tones nicht geringer als normal. Das atrophische Trommelfell beeinflußt also nicht den Durchtritt des Tones.

Sklerotiker empfinden den Ton einer Stimmgabel auf die Hand oder das Knie gesetzt bei einer geringeren Intensität wie normal (Bonniersches Symptom). Vortragender will dies damit erklären, daß ein Teil der akustischen Energie, welcher zur Perilymphe geht, beim Normalen wieder abfließt, jetzt jedoch zurückgehalten wird. Im Grunde ist diese Erklärung dieselbe wie die für den Weberschen Versuch angenommene, nur angewandt auf den perilymphatischen Raum mit seinem natürlichen Abfluß nach den Labyrinthfenstern.

IV. P. Nikiforowsky (Petersburg): **Abfluß der akustischen Energie aus dem Kopf beim Sprechen und bei der Stimmgabeluntersuchung der Knochenleitung.**

Die aus dem Schädel abfließenden Töne werden zum Mikrophon geleitet. Im sekundären Stromkreis befindet sich das Saitengalvanometer. Eine Bleiolive wurde in die Nase gesteckt oder Bleitricher auf verschiedene Stellen am Kopf aufgesetzt.

Verschiedene Vokale wurden gesprochen, langsam und gleichmäßig. Beim Sprechen mit Bruststimme geht der größte Teil durch Nase und Mund mit dem Luftstrom heraus. Bei a, o und e zweimal mehr Energie durch den Mund als durch die Nase; bei u und i weniger, entsprechend der engeren Mundöffnung und emporgehobenen Zunge. Durch die Weichteile von Wangen, Nase, Kinn und Mundboden ging per Quadratzentimeter 10—20mal weniger als durch die Nase. Knochen leiten den Schall 10mal schlechter als die Wangen. Durch den äußeren Gehörgang geht ungefähr 10mal mehr als durch den Schädel. Beim Falsett fließt viel weniger durch die harten Teile ab; am meisten noch durch Stirn und Schläfe und bei u und i. Der allergrößte Teil geht mit dem Luftstrom durch den Mund und durch die Weichteile, entsprechend der weiteren Glottis beim Falsett und dem festeren Verschluß des Gaumens. Ferner wurden untersucht die Verhältnisse bei einer Stimmgabel auf dem Scheitel, in gleichmäßige Schwingungen versetzt. Am wenigsten kommt aus den

Digitized by Google
Original from UNIVERSITY OF CALIFORNIA
Generated on 2019-10-24 13:42 GMT / http://hdl.handle.net/2027/uc1.b3252761
Public Domain in the United States, Google-digitized / http://www.hathitrust.org/access_use#pd-us-google

Weichteilen, am meisten aus den Ohren heraus. Versuche mit „indirekter" Knochenleitung hatten negatives Resultat.

Diskussion.

Struycken, Zwaardemaker, Quix.

V. Posthumus Meyes (Amsterdam): **Demonstration eines laryngostomierten Patienten.**

Erschwertes Decanulement nach Tracheotomie wegen Diphtherie. Die Kanüle nach Egidi hatte nur zeitweiligen Erfolg gehabt. Bei der Operation wurde die elastische T-Kanüle nach Killian benutzt. Schluß der Wunde nach einigen Wochen.

VI. J. Leopold Siemens (Amsterdam): **A. Demonstration eines Patienten, wegen Fibrom der unteren Muschel nach Rouge operiert.**

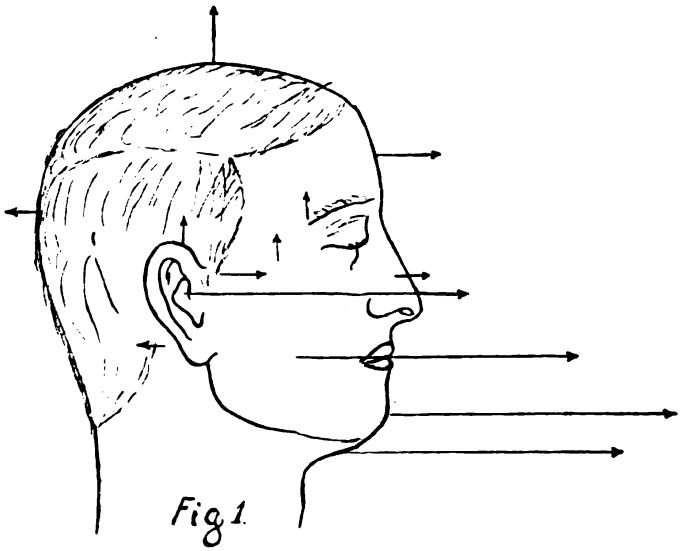

Im April 1909 hatte der 27jährige Pat. heftiges Nasenbluten. Links war seit 4, rechts seit 2 Jahren die Nase gänzlich verstopft. Kopfschmerzen. Im linken Nasenloch ein fester Tumor, leicht blutend.

Cavum gefüllt mit Tumormassen, mit dem weichen Gaumen verwachsen. Hirnnerven normal. Keine Drüsenschwellung. Probeexcision: zweifelhaft Carcinom. Operation nach Rouge mit Tracheotomia inferior und Tamponade des Pharynx. Um den Tumor gut zu entfernen, wurde ein großes Loch ins Septum gemacht.

Untersuchung des entfernten Tumors ergab: Fibrom teilweise myxomatös degeneriert. Nach $2^1/_2$ Jahren rezidivfrei.

Diskussion.

Kan, ter Knile.

B. Kongenitale Choanalatresie.

Digitized by Google
Original from UNIVERSITY OF CALIFORNIA
Generated on 2019-10-24 13:42 GMT / http://hdl.handle.net/2027/uc1.b3252761
Public Domain in the United States, Google-digitized / http://www.hathitrust.org/access_use#pd-us-google

Membranöser Verschluß der Choanen, jedoch beiderseits nicht vollständig. Starke Sekretion ohne Nebenhöhlenentzündung. Nach Exstirpation der Membranen Heilung.

C. Kongenitale Fistel des vorderen Gaumenbogens.

Lues und Diphtherie ausgeschlossen. Nach Schmidt wahrscheinlich Rest der ersten Kiemenfurche.

VII. J. van der Hoeven Leonhard (Amsterdam): **A. Demonstration von Instrumenten.**

Stumpfer Haken zum Entfernen von Fremdkörpern aus dem Ohr; Aluminiumhaken, zugleich Augenschützer bei der Killianschen Operation des

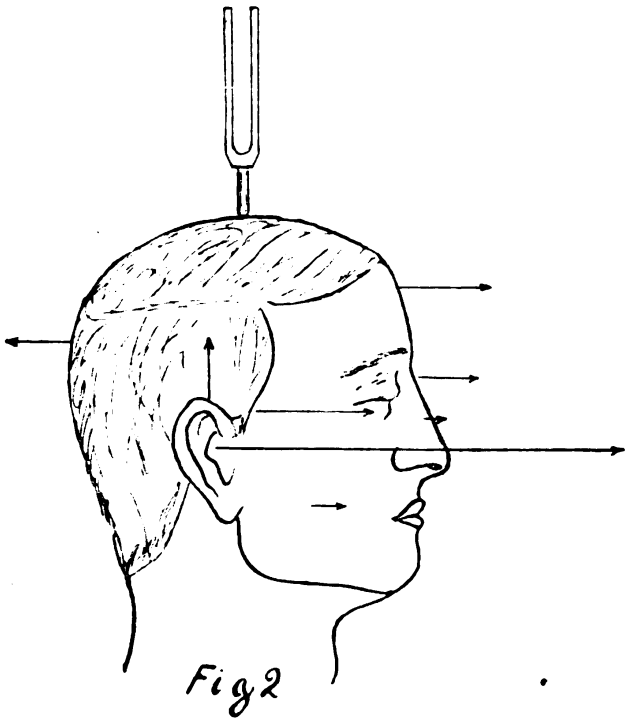

Fig 2

Sinus frontalis; Satz von 7 Instrumenten zur raschen Perforation der Seitenwand der Nase (Durchmesser der Öffnung 2—9 *mm*); modifiziertes Mathieusches Tonsillotom; Trepanationszange.

B. Plastik des Gehörganges nach Luc, demonstriert an einem Patienten.

C. Vorübergehende Facialislähmung nach Hammer-Amboß-Extraktion.

Durch eine unerwartete Bewegung der Patientin wurde wahrscheinlich der Amboß durch die Sonde gegen den Facialkanal gedrückt, bei der Operation unter Lokalanästhesie.

Digitized by Google
Original from UNIVERSITY OF CALIFORNIA
Generated on 2019-10-24 13:42 GMT / http://hdl.handle.net/2027/uc1.b3252761
Public Domain in the United States, Google-digitized / http://www.hathitrust.org/access_use#pd-us-google

Diskussion.

Burger und Posthumus Meyes machen die Operation immer in der Narkose.

D. Knochenschnitte vom Felsenbein. Demonstration anatomischer Präparate.

VIII. A. Roozendaal: **Perforierende Wunde des Kehlkopfes durch einen Eisensplitter.**

Dem Patienten war als Zuschauer in einer Schmiede ein Eisensplitter gegen den Hals geschleudert worden. Er hatte das Gefühl, als habe er eine Fliege verschluckt, er mußte stark husten, wobei Blut kam. Am Hals, $^1/_2$ *cm* über dem Adamsapfel, war eine kleine lineäre Wunde.

Kehlkopfeingang etwas rot, Stimmbänder weiß, an der Hinterwand ein schwarzer Punkt. Beim vorsichtigen Cocainisieren wird mit dem Wattepinsel ein kleiner Eisensplitter mit scharfen Spitzen und Rändern entfernt. Anfangs wurde eine kleine Wunde an der vorderen Kehlkopfwand nicht gesehen; erst als die Epiglottis mit einem Haken nach vorn gehoben wurde, sah man unter dem Tuberculum eine kleine Wunde.

In der Literatur fand Vortragender nur 3 Fälle, in welchen auf diesem Wege ein Fremdkörper in den Kehlkopf geraten war.

IX. P. Th. L. Kan (Leiden): **A. Präparat vom Keilbein.**

Die linkseitige Höhle erstreckt sich über die rechtseitige hinaus und grenzt an den rechtseitigen Canalis opticus.

B. Nasenrachenpolyp, durch Prof. Korteweg entfernt mittelst peroraler Intubation und Seitwärtsumklappen der Nase.

Diskussion.

Quix, Schutter, ter Kuile, Struycken, Polak.

X. H. Burger (Amsterdam): **A. Formveränderung der äußeren Nase bei Polypen und bei dem tropischen „Gundu".**

Demonstration von 3 Geschwistern, 11, 10 und 9 Jahre alt, mit gleichartiger Formveränderung des knöchernen Nasenskeletts im Bereiche der Processi nasales des Oberkiefers. Die Nasenindices waren 89·6, 97·6 und 88·6 (bei normalen Kindern im Mittel 50·5). Weiche Polypen füllen bei den Pat. die ganze Nasenhöhle aus, dementsprechend Luftpassage ganz aufgehoben. Auf dem Röntgenphotogramm ist bei allen das Siebbein etwas dunkel. Endonasal wurden bei allen die Polypen entfernt und das kranke Siebbein eröffnet. Im Siebbein zäher Schleim und Polypen.

Histologisch und bakteriologisch nichts Besonderes. Vor 5 Jahren waren schon Polypen vorhanden gewesen. Damals waren die Nasen noch nicht verdickt; jedoch waren die Nasen so verstopft, daß die Eltern (Landarbeiter) damit zum Spezialisten in die Stadt kamen.

Polypen sind bei so jungen Kindern schon recht selten, desto mehr fällt das familiäre Vorkommen und die Skelettveränderung auf.

Vortragender sah Formveränderung der Nase durch Polypen einige Male bei älteren Pat. und es fiel ihm auf, daß bei diesen die Formveränderung hauptsächlich den weichen unteren Nasenteil betraf.

Auch bei den Abbildungen aus der Literatur fand er diese beiden Typen, und zwar die Auftreibung des knöchernen Skeletts bei Kindern, die andere Form bei Erwachsenen.

Generated on 2019-10-24 13:43 GMT / http://hdl.handle.net/2027/uc1.b3252761
Public Domain in the United States, Google-digitized / http://www.hathitrust.org/access_use#pd-us-google
Digitized by Google
Original from UNIVERSITY OF CALIFORNIA

Levy unterscheidet auch zwei Typen, jedoch ist bei ihm der ältere Typus gekennzeichnet durch Dehiszenzen an der Nasenwurzel entweder zwischen den Nasalia oder zwischen diesen und dem Processus nasalis. Daß diese Dehiszenzen nicht bei Kindern vorkommen, erklärt er durch das stärkere Vermögen zur Knochenneubildung.

Es kann wohl kein „Zufall" sein, daß bei den 3 Kindern aus einer Familie dieselbe seltene Erscheinung auftrat. Man sollte meinen, daß eine besondere Infektion oder ererbte Anlage vorliegt. Eine Erklärung wurde jedoch nicht gefunden.

Unter den tropischen Krankheiten kennt man eine, besonders in Westafrika vorkommende Krankheit des Nasengerüstes, welche in ihrer leichten Form eine gewisse Ähnlichkeit mit der Krankheit bei diesen Patienten hat; es ist die „Gundu" (= „große Nase"), auf welche Vortragender die Aufmerksamkeit der Nasenärzte hinlenkt.

Pathologisch-anatomisches Material ist bei der Gundu sehr gering, wahrscheinlich ist es eine vom Naseninnern ausgehende osteoplastische Periostitis oder Osteombildung auf entzündlicher Basis. Jedenfalls muß der primäre Prozeß etwas anderes sein als ein einfacher Schleimhautkatarrh. Dasselbe trifft aber auch für die demonstrierten Kinder mit ähnlicher Nasenverunstaltung zu.

Wegen behauptetem Zusammenhang von Gundu mit Lues und Framboesia sind die drei Kinder auf Wassermannsche Reaktion geprüft worden, bei den zwei Knaben mit negativem, beim Mädchen wider Erwarten positivem Resultat. In der Familie kommt Lues nicht vor. Untersuchung auf Protozoen war negativ.

Diskussion.

Brat sah öfter familiäre Siebbeineiterung.

Struyckens Erfahrung ist, daß Siebbeineiterung unter 20 Jahren immer zur Auftreibung der Nase führt.

Broeckaert, Sikkel.

B. Vestibulärer Nystagmus und Oculomotoriuslähmung.

Demonstration eines Pat. mit peripherer rechtseitiger Oculomotoriuslähmung aus unbekannter Ursache. Der Pat. sieht hauptsächlich mit dem rechten Auge, Visus links ist sehr schlecht. Sowohl durch Drehung wie durch Ausspritzen, kalt und warm, erhält man Nystagmus auf beiden Augen. Der Nystagmus nach links ist am rechten Auge viel geringer als am linken; das Auge geht nicht über die Mitte hinaus, während der Nystagmus nach rechts beiderseits gleich stark ist. Es gelang auch, den Nystagmus nach links auf dem rechten Auge mit dem Buysschen Apparat zu registrieren. Der Abducens muß hier also den horizontalen Nystagmus nach rechts und den nach links bewirken. Der Nystagmus nach links muß hier zustande kommen durch abwechselnd langsame Kontraktionen und rasche Erschlaffung des M. rectus ext., der Nystagmus nach rechts durch langsame Erschlaffung und rasche Kontraktion. Nach Bartels entsteht die schnelle Bewegung durch Reize, welche von den Muskeln ausgehen, die bei der langsamen Bewegung wirken, durch den Trigeminus zentralwärts verlaufend über Großhirnrinde.

Man muß dann annehmen, daß in diesem Falle vom erschlaffenden Muskel der Reiz ausgeht.

Generated on 2019-10-24 13:42 GMT / http://hdl.handle.net/2027/uc1.b3252761
Public Domain in the United States, Google-digitized / http://www.hathitrust.org/access_use#pd-us-google
Digitized by Google
Original from UNIVERSITY OF CALIFORNIA

Eine von Báránys Hypothesen lautet, daß Kontraktion des Agonisten und Erschlaffung des Antagonisten im Zentrum so koordiniert sind, daß die Erschlaffung des letzteren nicht ohne Kontraktion des ersteren zustande kommen kann. Bei zentraler Oculomotoriuslähmung sah er in einigen Fällen Ausfall des Nystagmus zur gelähmten Seite. Daß dieses in diesem Falle nicht

Fig. 3.

Fig. 4.



geschieht, könnte erklärt werden durch Intaktsein des Oculomotoriuskernes bei der peripheren Lähmung. Vortragender ist der Meinung, daß nach allen Richtungen noch Zweifel erlaubt sind. Vorläufig sei es von Interesse, das Tatsachenmaterial zu sammeln.

Diskussion: de Kleyn.

XI. F. H. Quix (Utrecht): **Neuer Apparat zur Untersuchung des statischen Organes.**

Der Apparat („Statokineter" benannt) soll es ermöglichen, längere Zeit das Labyrinth kalorisch zu erregen. Das Gewicht ist gering, so daß der Apparat von der untersuchten Person auf dem Rücken getragen werden kann während der Spülung und auf diese Weise die Gangstörungen besser studiert werden können. Es wird ein Wasserstrom erzeugt von nahezu konstantem Druck 16 Minuten lang; der Apparat kann dann in einigen Sekunden wieder gefüllt werden.

Bei normalen Personen blieb der Nystagmus während der Reizung bestehen, in einem Fall sogar 40 Minuten lang, das Schwindelgefühl verschwindet jedoch meistens nach einigen Minuten, ist also unabhängig vom Nystagmus. Das unveränderte Fortbestehen des Nystagmus würde die Hypothese unterstützen können, nach welcher der Nystagmus verursacht wird durch herabgesetzte Leitungsfähigkeit der Nerven und nicht durch Endolymphströmung.

Bei einem labyrinthkranken Patienten mit herabgesetzter Erregbarkeit blieb der Nystagmus nur etwa 10 Minuten. Vielleicht kann dies von diagnostischer Bedeutung werden.

Bei Reizung mit kaltem Wasser sieht man regelmäßig Abweichung des Ganges zur gereizten Seite, unabhängig vom Nystagmus und nur bei geschlossenen Augen. Bei offenen Augen wird die Störung leicht kompensiert.

Generated on 2019-10-24 13:42 GMT / http://hdl.handle.net/2027/uc1.b3252761
Public Domain in the United States, Google-digitized / http://www.hathitrust.org/access_use#pd-us-google
Digitized by Google
Original from UNIVERSITY OF CALIFORNIA

Diskussion.

Struycken kann nicht zustimmen, daß bei andauernder Abkühlung die Endolymphströmung aufhören sollte. Weiterer Abkühlung wird durch die Körperwärme entgegengewirkt.

de Kleyn meint, es werden meistens nur die Canales semicirculares beachtet und nicht der Sacculus und Utriculus. Auch von diesen aus kann Nystagmus erzeugt werden, nach Experimenten an Kaninchen mit einseitiger Labyrinthexstirpation.

XII. W. Posthumus Meyes (Amsterdam): **A. Akute Entzündung der adenoiden Vegetationen als Ursache von unerklärbarem Fieber bei Kindern.**

Man soll bei Kindern mit plötzlichem, kurz andauerndem Fieber mitten in voller Gesundheit immer an eine Entzündung der adenoiden Vegetationen denken. Man findet nebst leichten katarrhalischen Erscheinungen Drüsenschwellung am hinteren Rande des M. sternocleidomastoideus.

Diskussion.

Sikkel, van Gilse, Mulder, van der Hoeven Leonhard.

B. Akute Thyreoiditis.

Bei einem 15jährigen Mädchen periodische Schwellung der Schilddrüse mit Erstickungsangst ohne organische Stenose, leichtem Fieber und langsamem Puls, ohne Zusammenhang mit der Menstruation.

Vortragender hält dies für ein anderes Bild als bei der eigentlichen eitrig-entzündeten Thyreoiditis.

Diskussion.

van Anrooy teilt einen Fall mit von akuter Thyreoiditis, die zur Abscedbildung führte und Tracheotomie nötig machte.

van Gilse teilt einen Fall mit von akuter Strumitis mit Anschwellung nicht nur der Schilddrüse, sondern auch der Zungenbasis, also eine Strumitis einer Zungenstruma, die sich durch Sprachstörung bemerkbar machte.

XIII. Th. E. ter Kuile (den Haag): **Stimmphysiologie und elektrische Vokalsirene.**

Vortragender demonstriert seine Vokalsirene. Stark gedämpfte Klangröhren mit membranösem Boden werden so oft pro Sekunde angeschlagen, als der Anzahl der Schwingungen des Stimm-(Grund-)tones entspricht. Mit nur einer Klangröhre erhält man verschiedene Vokale durch Veränderung der Härte des anschlagenden Hammers. Harte Hammer geben beim Anschlag steile Kurven.

Dieses nennt Redner die „Akuität". Wenn man die Vokale ordnet in vertikalen Reihen nach dem Eigenton der Klangröhre und horizontal nach der Akuität, erhält man ein natürliches System:

		A		
	ao	äö	ae	
	o	eu	e	
u		(ü)		i

Wie man durch Flüstern und durch Beklopfen der Mund-Rachenhöhle, also ohne Grundton, schon die verschiedenen Vokale angeben kann, so kann

Digitized by Google
Original from UNIVERSITY OF CALIFORNIA
Generated on 2019-10-24 13:42 GMT / http://hdl.handle.net/2027/uc1.b3252761
Public Domain in the United States, Google-digitized / http://www.hathitrust.org/access_use#pd-us-google

Vortragender durch einen Anschlag seiner Klangröhren die verschiedenen Vokale mehr weniger deutlich angeben.

Die alte Theorie, daß das Klangrohr (die Mundhöhle) einen oder mehr Obertöne des Stimmbandtones verstärkt, ist nicht haltbar. Je einfacher der Stimmbandton, desto schöner und reiner der Vokal.

Bei der Bruststimme wird das Klangrohr durch die Luftexplosionen oberhalb der Stimmbänder in der Frequenz des Stimmtones angeschlagen. Dadurch notwendigerweise Luftverdichtungen unterhalb der Stimmbänder in der Luftröhre und Mitschwingung des ganzen Brustkorbes.

Über die Falsettstimme gibt Redner eine ganz neue Theorie. Der plötzliche Anschlag des Klangrohres geschieht durch rhythmische Zerrung der Stimmbänder am membranösen Boden und an die Wand des Klangrohres (M. constrictor pharyngis und Muskeln des Mundbodens). Der Schildknorpel fungiert als Kamm. Angriffspunkt ist die Insertion des Ligamentum conicum und des M. crico-thyreoideus am Schildknorpel.

Die Verkürzung der Stimmbänder wird auf das Lig. conicum übertragen durch den Ringknorpel, welcher sich um eine Achse, in der Verbindungslinie der beiden Ring-Schildknorpelgelenke liegend, rhythmisch dreht. Der Schildknorpel wird deshalb durch die sternalen Muskeln fixiert und nicht der Ringknorpel, welcher soviel als möglich beweglich bleibt.

Bei der Bruststimme wird die Luft im Klangrohr primär in Schwingung versetzt und die Wände schwingen sekundär wie in der Vokalsirene von Marage.

Bei der Falsettstimme schwingt der Boden und die Wand primär, die Luftmasse und die übrigen Wände des Klangrohres sekundär wie bei Redners elektromagnetischem Vokalapparat.

Ferner teilt Redner mit, wie er mathematisch die Perioden von Vokalen mit einem und mit mehreren Eigentönen ausdrücken kann. Der Apparat ist auch geeignet zur Übungstherapie bei Taubheit.

Diskussion.

Zwaardemaker möchte sich an die alte Erklärung der Falsettvokale halten. Sowohl im akustischen Eindruck als bei der Vokalanalyse findet man den Grundton bei geeigneter Registration.

ter Kuile antwortet, daß der Grundton nicht zu fehlen braucht, jedoch fehlen kann.

Rochemont erklärt, daß das scheinbare Fehlen des Grundtones an Fehlern in der Anwendung der Fourrierschen Analyse liegt: Wenn man die vermeidet, erhält man den Grundton.

XIV. L. J. de Rochemont (Amersfoort): **Mitteilungen über die Anwendung der akustischen Übungen bei Taubheit.**

25 Patienten wurden mit dem Apparat von Marage und nach der Methode von Urbantschitsch behandelt. Bei allen Patienten wurde Verbesserung erhalten, freilich in manchen Fällen nur eine sehr geringe; in einigen Fällen eine Verbesserung, wenn an der Sirene geprüft, doch nicht im Verstehen der Umgangssprache.

Diskussion.

Sikkel erwartet von dieser Methode für die Otosklerose nichts: es wird Suggesion im Spiele sein, in vielen Fällen beim Patienten und beim Arzt; es

Digitized by Google
Original from UNIVERSITY OF CALIFORNIA
Generated on 2019-10-24 13:42 GMT / http://hdl.handle.net/2027/uc1.b3252761
Public Domain in the United States, Google-digitized / http://www.hathitrust.org/access_use#pd-us-google

ist ungewiß, ob eventuelle Verbesserung (wahrscheinlich auf Hyperämie zurückzuführen) bleiben wird und ob nicht eher später eine Verschlechterung eintreten wird.

Hartog wendet den Apparat von Zund-Borguet seit $1^1/_2$ Jahren an. Von 40 Fällen erhielt er 18mal kein Resultat, 9mal mäßige, 21mal bedeutende Verbesserung.

In einem Falle von Labyrinthtaubheit entstand heftiges Ohrensausen. Bei Labyrinthtaubheit im allgemeinen kein Resultat; bei Ostitis capsularis 13mal keine, 7mal eine geringe, 2mal eine mäßige Verbesserung. Bei reiner Mittelohrtaubheit und beginnender Sklerose war 2mal das Resultat gering, 19mal gut.

Binnerts wendet denselben Apparat seit $1^1/_2$ Jahren bei 25 Patienten an. Keine ungünstigen Erfahrungen. Bei narbiger Mittelohrkrankheit und bei chronischem Katarrh meistens bedeutende Verbesserung, bei reiner Sklerose kein Resultat.

Posthumus Meyes sah in einem Falle Verschlimmerung des Leidens, ebenso van der Hoeven Leonhard.

Iterson sah Verbesserung in nur einigen Fällen von Sklerose.

Quix und Burger raten ihren Patienten eine Behandlung mit den genannten Apparaten nicht an.

Kan und Henkes sahen durch Rochemont behandelte Taube, die praktisch nicht gebessert waren.

XV. A. Sikkel: **A. Eine Cyste aus der Nase, in den Rachen wachsend.**

Die Cyste wurde mit kalter Schlinge entfernt, Kieferhöhleneiterung lag nicht vor.

B. Fälle von infektiöser Entzündung der Nase und des Rachens mit eigenartigem Verlauf.

1. Erysipel der inneren Nase, des Pharynx und des äußeren Gehörganges im Anschluß an eine Angina. Später Ausbreitung auf das Gesicht. Gute Resultate mit Ichthyol, rein auf die Haut aufgetragen.

2. Nasenverstopfung seit einigen Tagen bei einem 56jährigen Patienten. Halsschmerzen. Fieber. Schwellung vom Unterkiefer am Hals entlang bis auf die Brust. Im Pharynx nichts Besonderes. Nach 2 Tagen Exitus.

3. Bei einem 6jährigen Knaben erst eine einfache Angina, nach einigen Tagen eine Entzündung der Rachenmandel und wieder nach wenigen Tagen eine Pneumonie, jedesmal unter Temperaturanstieg.

XVI. W. Schutter (Groningen): **Poliklinische Adenotomie.**

Redner macht die Operation poliklinisch unter leichter Lokalanästhesie (Einblasen durch die Nase von 10%igem Cocainpulver $^1/_2$ Stunde vor der Operation). In 502 Fällen wurde nach 4 Wochen das Resultat revidiert. Nur in wenigen Fällen war eine erneute Operation notwendig. Von 389 Kindern erhielt Vortragender auf Anfrage später Nachricht. Komplikationen waren in diesen Fällen nicht aufgetreten. Als allgemeine Regel zu stellen: vorherige Desinfektion des Nasenrachens, Aufnahme in ein Krankenhaus. Operation in Narkose hält Redner für unnötig.

Generated on 2019-10-24 13:42 GMT / http://hdl.handle.net/2027/uc1.b3252761
Public Domain in the United States, Google-digitized / http://www.hathitrust.org/access_use#pd-us-google
Digitized by Google
Original from UNIVERSITY OF CALIFORNIA

Diskussion.

Braat erklärt sich für Aufnahme, aber gegen Narkose.

ter Kuile ist sehr zufrieden mit Chloräthylnarkose.

Polak operiert nicht bei Ekzem, Narkose unnötig.

XVII. H. F. Minkema: **Das Vorkommen adenoider Vegetationen bei malaiischen Schulkindern.**

In Koepang auf Timor untersuchte Redner 250 Kinder, bei 204 gelang die spezialistische Untersuchung. Bei den Knaben fand er in 24% adenoide Vegetationen, bei den Mädchen in 26%. Bei 1000 Schulkindern in der holländischen Stadt Den Helder fand er 23 resp. 21%, also ungefähr dieselben Verhältnisse. Das Klima auf Timor ist sehr trocken und warm, in Holland gerade das Gegenteil. Also hat das Klima wohl keinen Einfluß auf das Entstehen der Adenoide.

XVIII. P. H. G. van Gilse (Haarlem): **Lokalisation von Diphtherie in der Nase.**

Es kommt vor eine Form von Nasendiphtherie, nicht gehörend zur „typischen Nasendiphtherie" mit Pseudomembranen, in der Regel auftretend als ernste Komplikation der Pharynx- resp. Larynxdiphtherie, auch nicht zur akuten katarrhalen Form (Zarniko) gehörend und ebensowenig zur „Rhinitis fibrinosa".

Das Leiden ist gekennzeichnet: 1. durch langsamen Verlauf ohne starke Allgemeinsymptome und meistens auch mit kaum merkbarem Beginn; 2. durch die Art der Sekretion: teilweise sind es Krusten, mehr weniger tingiert, leicht ablösbar. Die unterliegende Schleimhaut blutet gar nicht oder nur wenig, ist etwas geschwollen, ohne Glanz und uneben. Daneben besteht eine oft starke seröse oder mehr „glasige" Sekretion, selten eitrig; 3. durch das Überwiegen von einer Seite, so sehr, daß man auf den ersten Blick glaubt, einen Fremdkörperfall oder eine Nebenhöhlenentzündung vor sich zu haben. Die Patienten nennen sich kaum „krank", sind jedoch schlaff, leicht müde, appetitlos, sehen schlecht aus. Säuglinge nehmen nicht zu an Gewicht, besonders auch wohl wegen der Nasenverstopfung.

Die Bestimmung des Löfflerschen Bacillus gegenüber Pseudobacillen ist oft sehr schwer, gleichfalls läßt Virulenzbestimmung im Stich. Deshalb ist es von Bedeutung, daß in vielen der Fälle durch das Auftreten der typischen Nachkrankheiten die Zugehörigkeit dieser etwas atypischen Fälle zur Diphtherie sichergestellt wird. Redner beobachtete Gaumenlähmung, Stimmbandlähmung, Myokarditis, Übergang in Rhinitis fibrinosa, in Pharynx- oder Larynxdiphtherie mit Stenosen, auch in einem Falle plötzliches hohes Fieber, nach Seruminjektion aufhörend.

Einerseits sind Personen mit dieser Art Diphtherie viel gefährlicher für die Umgebung wie Bacillenträger mit normalen Schleimhäuten, andrerseits sind wahrscheinlich viele Bacillenträger eigentlich Patienten mit dieser Form von Nasendiphtherie.

Es kam in solchen Fällen oft vor, daß die Diphtheriebacillen nur in der Nase, nicht im Rachen gefunden wurden. Wenn man nach Bacillenträgern forscht, soll man deshalb immer auch das Nasensekret untersuchen; sonst hat negatives Resultat keinen Wert.

van Gilse.

Digitized by Google
Original from UNIVERSITY OF CALIFORNIA
Generated on 2019-10-24 13:42 GMT / http://hdl.handle.net/2027/uc1.b3252761
Public Domain in the United States, Google-digitized / http://www.hathitrust.org/access_use#pd-us-google

Bücherbesprechungen.

Verletzungen des Ohres bei katastrophalen Explosionen. Gemeinsame Untersuchungen anläßlich der Explosion auf dem Steinfelde bei Wiener-Neustadt am 7. Juni 1912 von Stabsarzt Dr. Ignaz Hofer und Assistenten Dr. Oskar Mauthner. Mit 3 Tabellen und 1 Kartenskizze. Verlag von Josef Šafař.

In dieser Arbeit, welche auf der bald nach der Explosion einsetzenden Untersuchung von 130 Personen basiert, werden zum ersten Male die nach Explosion großer Mengen angehäufter Explosivstoffe entstehenden Beschädigungen des Ohres geprüft.

Die Einleitung handelt über explosible Stoffe und Explosionsunfälle im allgemeinen, erörtert einzelne hierher gehörige Begriffe (Explosionsdruck, -Stoß, -Gase, -Flamme etc.), soweit sie zur Deutung pathologischer Befunde und Funktionsstörungen herangezogen werden müssen, und berücksichtigt nicht nur die bezügliche otologische, sondern auch die Unfallsliteratur und Statistik sowie die Ergebnisse der neueren experimentellen Forschung.

Der zweite Teil behandelt die Explosion auf dem Steinfelde, und zwar in ihrer Wirkung auf die leblose und die lebende Umgebung, wobei das otologisch in Betracht kommende Material in 2 Gruppen geschieden wird: die erste Gruppe umfaßt die Personen, welche in nächster Nähe des Objektes, die zweite jene Personen, welche in weiterer Entfernung von der Explosion überrascht worden sind.

Es folgen nun die ausführlichen Befunde und Krankengeschichten und zum Schluß die epikritischen Bemerkungen.

Der Zusammenfassung der Untersuchungsergebnisse entnehmen wir — kurz gefaßt — Folgendes:

Die Ohrverletzungen nach großen Explosionen sind auf die Geschwindigkeit und Intensität des Explosionsstoßes zurückzuführen, welche wiederum von der Art und Menge des detonierenden Materials abhängen.

Die kinetische Energie dieses Explosionsstoffes steht in jeder Distanz in auffallendem Mißverhältnis zu den erzeugten Störungen und Veränderungen im Ohre, was in dem eigenartigen Bau, in der geschützten Lage des Gehörorganes und in der jeweiligen Stellung des Ohres zur Richtung des Explosionsstoßes begründet sein dürfte.

Schädigungen des Ohres wurden nur bei Personen innerhalb des Umkreises von 1500 *m* beobachtet, und zwar 1. Nahschädigungen mit Störungen an allen 3 Abschnitten mindestens eines Ohres innerhalb eines Kreises von 200 *m* rechts, wobei im otologischen Bilde die auf beide Teile des inneren Ohres sich erstreckende Labyrinthläsion höheren Grades prävalierte neben Verletzungen des äußeren Ohres, die durch hochtemperierte sekundäre Geschosse herbeigeführt wurden: 2. Fernschädigungen in der Distanz von 1000—1200 *m* mit ausschließlich einseitigen Veränderungen und Störungen leichter und vorübergehender Art (Labyrinthläsion und Kongestionszustände des äußeren und mittleren Ohres).

Der Schallwirkung wird bei dem Zustandekommen der Schädigung des inneren Ohres keine Bedeutung zugeschrieben.

Das auffallende Zurücktreten subjektiver Angaben motivieren die Verfasser mit der Shockwirkung respektive der psychischen Alteration.

Lawner.

Generated on 2019-10-24 13:42 GMT / http://hdl.handle.net/2027/uc1.b3252761
Public Domain in the United States, Google-digitized / http://www.hathitrust.org/access_use#pd-us-google
Digitized by Google
Original from UNIVERSITY OF CALIFORNIA

Lehrbuch und Atlas der Ohrenheilkunde. Unter Mitwirkung von Hofrat Professor Dr. A. Politzer in Wien herausgegeben von Prof. Dr. Gustav Brühl. Dritte, völlig umgearbeitete und verbesserte Auflage. Mit 270 farbigen Abbildungen auf 56 Tafeln und 187 Textabbildungen. München, J. F. Lehmanns Verlag, 1913 (XXIV. Band von „Lehmanns medizinischen Handatlanten"). Preis elegant gebunden 14 Mk.

Ungefähr 8 Jahre sind seit der letzten Auflage dieses Werkes verstrichen. Gerade in dieser Zeit hat die Otologie, besonders in der Erforschung des Labyrinthes, große Fortschritte gemacht und so mußte speziell letzteres Kapitel eine völlige Neubearbeitung erfahren; diese erstreckte sich zum kleineren Teil auf den Cochlearapparat — wir finden hier unter anderem das immer mehr Anerkennung und Verbreitung sich verschaffende Monochord sowie Báránys Lärmapparat in Wort und Bild neu aufgenommen —, zum weitaus größeren Teil auf den Vestibularapparat. So erscheint das Kapitel „Wesen und Prüfungsmethoden des labyrinthären Nystagmus" ganz neu. Verfasser bespricht hierin *a)* den labyrinthären Spontannystagmus, *b)* den experimentell ausgelösten Nystagmus, *c)* die kalorische Prüfung (hier fehlt nur die von Ruttin angegebene „doppelseitige Spülung"), *d)* die mechanische Prüfung (hier wäre die Angabe, daß in Fällen mit Bogengangsfisteln bei Kompression Nystagmus gegen die kranke Seite erfolgt, durch die Bemerkung „in der Regel" zu ergänzen, da sich bekanntlich zuweilen auch ein „umgekehrtes Fistelsymptom" findet) und *e)* die galvanische Prüfung.

Neu und ausführlich bearbeitet zeigen sich auch die Kapitel über Prüfung des Körpergleichgewichtes (Schwindel, Ataxie) sowie über Prüfung der Kleinhirnfunktion, woran sich eine übersichtliche Tabelle zur Kleinhirnfunktion der rechten Hemisphäre schließt.

Im Speziellen Teil fehlen die eitrigen Erkrankungen der Ohrtrompete, die als „Tubeneiterungen" in der Behandlung der Otitis media purul. chron. eine so wichtige Rolle spielen können, gänzlich.

Selbstverständlich sind die meisten Kapitel dem derzeitigen modernen Stand angepaßt worden, wodurch eine ziemlich bedeutende Umfangvermehrung des Buches — von 347 auf 499 Seiten! — Hand in Hand ging.

Aber nicht nur der Text selbst, auch die Textabbildungen und Tafeln wurden nicht unwesentlich vermehrt (um 24 beziehungsweise 10). Als großer Vorteil erscheint es in der neuen Auflage, daß die Tafeln nicht wie bisher am Schlusse des Werkes nachfolgen, sondern in den Text an die zugehörige Stelle eingereiht wurden, wodurch das Studium wesentlich vereinfacht wird. Weniger übersichtlich ist nur die Erklärung zu den Tafeln geworden: während nämlich noch in der 2. Auflage jeder erklärenden Nummer eine eigene Zeile eingeräumt wird, finden sich in der 3. Auflage fortlaufende Nummernerklärungen, was nicht so übersichtlich ist, freilich — und das war ja zweifellos der Beweggrund — weniger Platz einnimmt und daher eine noch größere Umfangvermehrung hintanhält.

Nicht ganz verständlich ist es, warum färbige Abbildungen, die einzeln auf Tafeln gebracht werden (wie Fig. 8, 13, 15, 17, 18), die Nummern der Textabbildungen und nicht der Tafeln erhalten.

Jedenfalls ist das vorliegende Werk ganz auf moderner Grundlage aufgebaut, zeichnet sich im Text durch Kürze und Präzision, im Bilde durch naturgetreue Anschaulichkeit und Reinheit aus und kann als wertvolle Bereicherung der otiatrischen Literatur gelten. E. Urbantschitsch.

Generated on 2019-10-24 13:42 GMT / http://hdl.handle.net/2027/uc1.b3252761
Public Domain in the United States, Google-digitized / http://www.hathitrust.org/access_use#pd-us-google
Digitized by Google
Original from UNIVERSITY OF CALIFORNIA

Referate.

I. Allgemeines.

La puntura lombare nelle supparazioni d'orecchio dei diabetici. (Der Lendenstich bei Ohreiterungen von Diabetikern.) Von Ferreri. (Atti etc., 1912.)

Ferreri macht auf die große pathognomonische Bedeutung der Untersuchung des Liquor cerebro-spinalis aufmerksam. Der schwere Verlauf der Otitiden bei Glykosurie, der in der größeren Vulnerabilität und der geringeren Widerstandsfähigkeit der Gewebe seinen Grund hat, läßt es geboten erscheinen, in Fällen mit profuser Otorrhöe und rapider Teilnahme der Apophyse nie die Untersuchung des Urins zu unterlassen. Doch ist nicht jeder Pat. als Diabetiker anzusehen, bei dem nach einem chirurgischen Eingriff Zucker im Urin auftritt, da eine solche Erscheinung nur vorübergehend sein kann. Hingegen ist der Nachweis von Zucker in der Cerebrospinalflüssigkeit immer von großer diagnostischer und prognostischer Bedeutung. Auf Grund einiger mitgeteilter Fälle gelangte Ferreri zur Überzeugung, daß bei Diabetes der günstige Erfolg einer chirurgischen Intervention um so sicherer ist, je früher der Eingriff vorgenommen wird und je jünger der Pat. ist; daß bei Anwesenheit von Zucker in der Cerebrospinalflüssigkeit und Aceton die Prognose sehr reserviert sein muß, daß hingegen selbst bei schweren Ohreneiterungen Coma und andere schwere Komplikationen weniger zu befürchten sind, wenn in der Lumbalflüssigkeit weder vor noch nach der Operation eine Spur von Zucker gefunden wird. Spira.

Über einige Resultate bei der Behandlung von Tauben und Taubstummen mittelst Hörübungen. Von Laimé. (Gaz. des hôpit., 1912, Nr. 60.)

Wenn auch die Monatsschrift für Ohrenheilkunde nicht alle Publikationen auf unserem Spezialgebiet referieren kann, so erscheint es uns angezeigt, vorläufig noch alle Arbeiten zu berücksichtigen, die sich mit dem aussichtsreichen Kapitel der Wiederherstellung des Gehörs durch methodische Hörübungen, der Wiedererziehung des Gehöres beschäftigen. Wenn auch die ersten Zeilen zu diesem therapeutischen Kapitel von Urbantschitsch schon vor Dezennien geschrieben worden sind, so ist vorläufig noch der größte Teil der Fortschritte (?) und Veröffentlichungen auf diesem Gebiete von Autoren erfolgt, bei denen sich die kommerziellen Intentionen so ziemlich mit den wissenschaftlichen decken. Wir machen diese Bemerkung ganz im allgemeinen, ohne dieselbe auf die in Rede stehende Arbeit zu beziehen. Laimé geht von dem Prinzipe Urbantschitsch' aus, das Gehör durch Einwirkung der Sprache zur Funktion wieder zu erwecken. Im allgemeinen ist aber die menschliche Sprache hierzu wenig geeignet, weshalb Laimé eine Art Verstärkungsapparat der menschlichen Stimme konstruiert hat, mit dem er die Töne in beliebiger Intensität erzeugen kann. In der vorliegenden Arbeit beschreibt Laimé

Digitized by Google
Original from UNIVERSITY OF CALIFORNIA
Generated on 2019-10-24 13:42 GMT / http://hdl.handle.net/2027/uc1.b3252761
Public Domain in the United States, Google-digitized / http://www.hathitrust.org/access_use#pd-us-google

diesen Apparat nicht, sondern beschränkt sich darauf, ganz im allgemeinen die Vorteile, die sein Apparat bietet, anzukündigen. Er veröffentlicht auch ganz kurz die Resultate, die er bei zwei taubstummen Knaben erzielt hat und die Laimé für die Zukunft vielversprechend erscheinen. Zwei Hörreliefs, die die Besserung bei zwei anderen Pat. beweisen sollen, kennen wir persönlich nicht, wissen also nicht, ob sie so hoch zu bewerten sind, wie es der Autor zu tun scheint. Wir wiederholen, auf diesem Gebiete der otologischen Therapie ist es angezeigt, vorläufig alles zu prüfen und nichts ohne Prüfung abzuweisen.

Lautmann.

Über Erkrankungen des Gehörorgans bei Purpura rheumatica und Morbus maculosus Werlhofii. Von Dr. A. Güllich (Berlin). (Passow und Schäfer, Beiträge etc., Bd. V, H. 4.)

Mitteilung eines Falles von vollständiger Ertaubung im Verlaufe eines Morbus maculosus Werlhofii, als deren Ursache beiderseitige Labyrinthblutung angenommen wird, nebst Anführung der bisher publizierten Fälle.

Bondy.

Über das Gehör Neugeborener und Säuglinge. Von Dr. O. Kutvirt (Prag). (Passow und Schäfer, Beiträge etc., Bd. V, H. 4.)

Verf. nimmt als gewiß an, daß etwa $^3/_4$ der Neugeborenen in den ersten 24 Lebensstunden auf Töne reagieren, daß die Gehörschärfe oder die Abschwächung derselben im Verhältnis steht zur Länge und Beschwerlichkeit der Geburt, und daß Unausgetragensein des Kindes oder schwache Entwicklung der Frucht auf das Hören von Einfluß sind. Bondy.

Über den Einfluß der Tonintensität auf die Wahrnehmung tiefer Töne bei Schwerhörigkeit. Von W. Kalähne (Metz). (Passow und Schäfer, Beiträge etc., Bd. V, H. 4.)

Verf. faßt das Ergebnis seiner Untersuchungen dahin zusammen, daß die Ansicht Bezolds, es seien alle Töne der kontinuierlichen Tonreihe stark genug, um mit Hilfe derselben den geringsten Rest von Hörvermögen nachweisen zu können, nicht zutrifft, wenigstens sicher nicht für die tiefen Stimmgabeln bis zur großen Oktave einschließlich. Die Tonwahrnehmung hängt bei Ohrerkrankungen wesentlich von der Stärke des erregten Tones ab, daher die untere Tongrenze bei Untersuchungen mit verschieden lauten Tonquellen wechseln kann. Bondy.

Untersuchungen mittelst des Struyckenschen Monochords über die Wahrnehmung höchster Töne durch Luft- und Knochenleitung. Von Stabsarzt Dr. Waldemar Kalähne (Berlin). (Passow und Schäfer, Beiträge etc., Bd. V, H. 3.)

Bei Normalhörenden liegt nach den Untersuchungen des Verf. die obere Tongrenze für Luftleitung bei 16.000—18.000 v. d., für Knochenleitung bei, 17.000—21.000 v. d. Die an Kranken vorgenommenen Untersuchungen zeigen daß sich auch hier eine, manchmal allerdings sehr geringe Differenz zugunsten

Digitized by Google
Original from UNIVERSITY OF CALIFORNIA
Generated on 2019-10-24 13:42 GMT / http://hdl.handle.net/2027/uc1.b3252761
Public Domain in the United States, Google-digitized / http://www.hathitrust.org/access_use#pd-us-google

der Knochenleitung ergibt. Bei einer großen Zahl entzündlicher Prozesse des Mittelohrs ließ sich eine Herabsetzung der oberen Tongrenze für Luftleitung feststellen, was Verf. auf eine Schädigung des schallperzipierenden Apparates bezieht. Bondy.

Über den Grund des Kitzelsymptomes bei Otosklerose. Von Dr. Emil Fröschels (Wien). (Passow und Schäfer, Beiträge etc., Bd. V, H. 3.)

Auf Grund des Tierexperimentes — Exstirpation des obersten extrakraniellen Teiles des Vagus einer Katze und intrakraniellen Trigeminus durchschneidung bei einem Affen — sowie der Untersuchungsergebnisse an 3 Pat. mit Durchschneidung des Ganglion Gasseri kommt Verf. zu dem Schlusse, daß der Kitzel hauptsächlich vom Trigeminus empfunden wird. „Da bei der Otosklerose die Hautsensibilität, für deren feinsten Teil wir den Kitzel halten, allmählich sehr bedeutend sinkt und nicht etwa nur ein geringer Ausfall zu konstatieren ist, so muß der Trigeminus an dieser Erscheinung beteiligt sein. Der Trigeminus des äußeren Gehörganges versagt also bei der Otosklerose." Bondy.

II. Äußeres Ohr und Mittelohr.

Das Ohr und der Typhus. Von Vergues. (Revue hebdomadaire de laryngologie, 1912, Nr. 39.)

Eine zusammenfassende Studie über die im Gefolge des Typhus auftretenden Ohrenleiden ist in Frankreich zuerst von Lermoyez gemacht worden. An diese hält sich, dieselbe auf Grund von 29 Fällen (bei 359 Typhuskranken beobachtet) zum Teil ergänzend, unser Autor. Diese ziemlich hohe Proportion (8%) erklärt sich aus dem Umstande, daß Vergues die Ohrenkomplikationen systematisch in allen beobachteten Fällen gesucht hat, während sonst die Autoren niedrigere Prozentzahlen (2—3%) angeben. Die Otitis externa, zumeist in Form des Ohrfurunkels, ist selten, noch seltener die Gangrän der Ohrmuschel. Die wahre Komplikation ist der Mittelohrkatarrh (im Politzerschen Lehrbuch allein behandelt!). Während Bezold die Perforation zumeist im hinteren Abschnitt des Trommelfells gesehen hat, fand sie Vergues fast immer im vorderen Quadranten. Wiederholt macht Vergues auf den wenig stürmischen Charakter der Entzündung aufmerksam. Wenn er auch niemals den Typhusbacillus im Ohreiter gefunden hat, so wagt er es doch nicht, die Mittelohrentzündung als eine sekundäre Otitis im Verlaufe einer Infektionskrankheit zu erklären. Leider ist der Autor nicht sehr mitteilsam über die Läsionen des inneren Ohres im Gefolge des Typhus. Auf seine 359 Typhusfälle entfiel nur ein einziger Fall auf das innere Ohr und diesen hat der Autor leider genauer mitzuteilen verabsäumt. Der Autor glaubt, daß Taubheit infolge Läsion des inneren Ohres nach Typhus selten ist (!). Prophylaktisch rät Vergues, vom Chinin und Salicyl keinen Gebrauch zu machen.

Lautmann.

Generated on 2019-10-24 13:42 GMT / http://hdl.handle.net/2027/uc1.b3252761
Public Domain in the United States, Google-digitized / http://www.hathitrust.org/access_use#pd-us-google
Digitized by Google
Original from UNIVERSITY OF CALIFORNIA

Angeborene Mißbildung des äußeren Ohres. Von Dr. H. Iwata (Tokio). (Passow und Schäfer, Beiträge etc., Bd. V, H. 4.)

Kasuistische Mitteilung, betreffend 1. vollständiges Fehlen der Ohrmuschel mit angeborenem knöchernen Verschluß des äußeren Gehörganges und rechtseitiger Facialislähmung. 2. Rudimentär entwickelte, mißbildete Ohrmuschel mit Atresie des Gehörganges, Hemiatrophia facialis infolge Hypoplasie des paralytischen N. facialis und teratoide Geschwulst der Gaumentonsille, und 3. einen Fall von angeborenem knöchernen Verschluß des knöchernen Gehörganges. Bondy.

III. Labyrinth und Hörnerv.

Vestibulare Nervenverbindungen. Von Karl Udvarhely (Budapest). Vortrag, gehalten in der Sitzung der otologischen Fachabteilung des Budapester königl. Ärztevereines am 13. X. 1912. (Zeitschr. f. Ohrenheilk., Bd. LXVII, H. 1 u. 2.)

Die beim Ohrenschwindel oft auftretenden Symptome von Unbehaglichkeit, Schweißabsonderung, Üblichkeit, Erbrechen, selbst Bewußtlosigkeit sind aus der Wirkung des vestibularen Nerven auf die Augen allein nicht zu erklären.

Dieser Umstand veranlaßte Verf., an einem reichen Material genaue Untersuchungen bei Anwendung von Dreh- und kalorischen Reizen vorzunehmen, deren vorläufige Ergebnisse er in Kürze mitteilt.

Erweiterung der Pupillen, Erhöhung des Blutdruckes, Verringerung der Pulsfrequenz — Erscheinungen, die an einen Reiz des Vagus und Sympathicus denken lassen.

Die Verbindung des vestibularen und cochlearen Nerven mit dem Sympathicus vermutet Verf. in der Peripherie, und zwar an der komplizierten Verbindungsstelle des VII. Nervenpaares mit dem Facialis, worüber erst Tierversuche etwas Bestimmtes ergeben können.

Andrerseits spreche die Beobachtung, daß das erste Symptom der Seekrankheit in der Abnahme der Pulsfrequenz zu konstatieren sei, dafür, daß der Vagusreiz durch direkten Übergang des Reizes vom Vestibularnerven auf den Vagus entstehen müsse.

Jedenfalls sei der vestibulare Schwindel ein sehr komplizierter Vorgang, an dem verschiedene Nervenbahnen vereint Anteil nehmen.

Mit berechtigtem Interesse sehen wir dem Resultate der weiteren Untersuchungen entgegen. Lawner.

Klinische und pathologisch-anatomische Studien über die Frage der Labyrintheiterung. (Aus der Universitätsklinik für Ohren-, Nasen- und Kehlkopfkranke zu Erlangen [Prof. Dr. Scheibe]). Von Dr. W. Brock. (Zeitschr. f. Ohrenheilk., Bd. LXVI, H. 3 u. 4, und Bd. LXVII, H. 1 u. 2.)

Anschließend an die ausführlichen Krankengeschichten und histologischen Befunde von 8 einschlägigen Fällen erörtert Verf. zunächst die Frage, auf

Digitized by Google
Original from UNIVERSITY OF CALIFORNIA
Generated on 2019-10-24 13:43 GMT / http://hdl.handle.net/2027/uc1.b3252761
Public Domain in the United States, Google-digitized / http://www.hathitrust.org/access_use#pd-us-google

welchem Wege in den bisher in der Literatur publizierten Fällen die Labyrinthinfektion zustande gekommen ist, wobei er auf Grund seiner Studien nur die mikroskopisch untersuchten Fälle als beweiskräftig gelten läßt.

Er fand — in Übereinstimmung mit Scheibe und Schoetz, daß bei den akuten Mittelohreiterungen, in denen fast gleichzeitig mit der Mittelohrentzündung oder wenige Tage später — die Labyrinthitis folge, die Infektion durch die Fenster vermittelt werde, in den Fällen von verschleppter akuter Mittelohreiterung dagegen die Labyrinthinfektion meistens durch eine Knochenerkrankung zustandekomme, ausgehend von einem Zellenempyem oder einem extraduralen Abscеß.

Bei den chronischen Mittelohreiterungen mit Cholesteatom erfolge sie in der Mehrzahl der Fälle durch Einbruch im horizontalen Bogengang, nicht selten aber auch durch die Fenster; ohne Cholesteatom gehe der Infektionsweg beim Auftreten eines akuten Rezidivs größtenteils durch die Fenster, wobei besonders das ovale Fenster bevorzugt werde.

In seinen therapeutischen Folgerungen stellt er — im Gegensatz zu der Wiener Schule, die bei der diffusen Labyrinthitis, das heißt bei vollständigem Funktionsausfall die Labyrinthoperation fordert, ebenso im Widerspruch zu Alexander, der diese Operation erst beim Auftreten endokranieller Symptome für indiziert erachtet — die Forderung auf, bei der Labyrinthitis nach der akuten genuinen oder Influenzaotitis entweder vollkommen konservativ (absolute Ruhelage) vorzugehen oder, wenn aus irgend einem Grunde ein operativer Eingriff notwendig erscheine, gleichzeitig auch das Labyrinth zu eröffnen.

Dasselbe Verhalten hätte auch bei den chronischen Eiterungen ohne Cholesteatom, wo fast immer ein akutes Rezidiv die Ursache des Einbruches ins Labyrinth ist, Platz zu greifen.

Die einfache Aufmeißelung beziehungsweise die Radikaloperation könne ohne gleichzeitige Labyrinthoperation infolge der Meißelerschütterungen eher Schaden stiften, und wo in solchen Fällen das Labyrinth zur Ausheilung komme, dort geschehe dies nicht infolge, sondern trotz der Operation.

Bei komplizierten Labyrintheiterungen, dann bei solchen im Anschluß an chronische Eiterungen mit Cholesteatom hat selbstverständlich nur die Labyrynthoperation in Frage zu kommen. Lawner.

Die Labyrintheröffnung in den nicht purulenten Prozessen. Von Botey. (Gaceta méd. catalana, 15. Februar 1913.)

Es handelt sich besonders um die luetischen Prozesse. In einem Falle (Eröffnung des hinteren Labyrinths) wurde der Pat. von dem Ohrensausen und vom Schwindel befreit; in einem zweiten Fall war die Besserung nicht so groß. Sind wir in solchen Fällen zu einer Operation berechtigt? Ja, antwortet

Digitized by Google
Original from UNIVERSITY OF CALIFORNIA
Generated on 2019-10-24 13:43 GMT / http://hdl.handle.net/2027/uc1.b3252761
Public Domain in the United States, Google-digitized / http://www.hathitrust.org/access_use#pd-us-google

Botey, wenn jede interne Behandlung versagt hat. Eine andere Frage ist folgende: Können wir eine spontane Heilung erwarten? Können wir auch eine Heilung von einer geeigneten Behandlung erhoffen? Wenn keine spontane Heilung eintritt und wenn Pat. auf seine Arbeit angewiesen ist, um sein Leben zu fristen, sollen wir operieren, denn immerhin ist die Vestibulektomie keine schwerwiegende Operation. Wenn dagegen die luetische Natur des Prozesses bewiesen (oder nur vermutet wird), sollen wir nicht operieren, weil die Veränderungen im Acusticus viel öfter sitzen als im Labyrinth. Menier.

Drei Paar Taubstummenfelsenbeine. (Aus der oto-laryngologischen Universitätsklinik [Prof. Siebenmann in Basel].) Von Dr. E. Oppikofer. (Zeitschr. f. Ohrenheilkunde, Bd. LXVII, H. 1 u. 2.)

Verf. berichtet ausführlich die mikroskopischen Befunde der Felsenbeine von 3 Taubstummen aus dem Baseler Bürgerspital.

Im wesentlichen handelt es sich um Veränderungen der häutigen Schnecke mit Atrophie oder Hypoplasie des Cortischen Organes, zum Teil auch des Schneckenganglions mit oder ohne Kollaps des Ductus cochlearis.

Vestibulum mit seinem Inhalt und den Bogengängen normal.

Interessant ist in dem einen Falle, daß trotz Fehlens des Cortischen Organes die Nervenfasern und Ganglienzellen in normaler Stärke erhalten sind.

Details sowie Würdigung derselben muß im Originale nachgesehen werden.

Lawner.

IV. Otochirurgie.

Chirurgia del Labirinto. (Die Chirurgie des Labyrinths.) Von Capaldo. (Atti etc., 1912.)

Verf. bespricht die Einteilung der Labyrinthiden in bezug auf Verlauf, Ausbreitung, Lokalisation, ferner die Ätiologie, Statistik, pathologische Anatomie, Symptomatologie, Diagnose, Prognose und Verlauf der diffusen eitrigen Labyrinthitis, die verschiedenen Operationsmethoden und Indikationen. Wir finden hier überall die Ansichten Alexanders wiedergegeben.

Unstreitig entsteht die akute eitrige Labyrinthitis größtenteils bei chronischen Mittelohreiterungen. Wenn man jedoch von den cholesteomatösen und tuberkulösen Fällen absehen will, kann man sich überzeugen, daß es sich meist um akute Exacerbation einer chronischen Eiterung handelt, die zu Labyrinthitis führt. Einen wichtigen ätiologischen Faktor bildet auch das Trauma, wie eingedrungene Fremdkörper, Projektile, Basisfraktur, operative Verletzungen u. dgl. Die 5 Stadien der Labyrinthitis und die Indikationen werden nach Alexander angegeben. Zur konservativen Behandlung gehört ruhiges Liegen im dunklen Zimmer, Elektrizität gegen Schwindel und Nystagmus und Brom intern. Die einfache Eröffnung des Labyrinths kann nur einen diagnostischen, aber keinen therapeutischen Wert haben. Einen solchen kann nur die Entfernung des Labyrinths, die Labyrinthektomie, haben. Die Indikationen von Bä-

Digitized by Google
Original from UNIVERSITY OF CALIFORNIA
Generated on 2019-10-24 13:43 GMT / http://hdl.handle.net/2027/uc1.b3252761
Public Domain in the United States, Google-digitized / http://www.hathitrust.org/access_use#pd-us-google

rány, Hinsberg, Ruttin sind zu wenig präzis. Entweder handelt es sich um eine nicht komplizierte eitrige Labyrinthitis, dann kann Spontanheilung erfolgen, oder es reicht die bloße Radikaloperation aus. Bei einer komplizierten Labyrinthitis ist eine zweizeitige Operation schädlich. Das Trauma der Radikaloperation bewirkt, daß eine chronische Eiterung fulminant wird und eine Meningitis nach sich zieht, so daß die nachträglich ausgeführte Labyrinthoperation meist zu spät kommt. Diesem kann nur dadurch vorgebeugt werden, daß der Radikaloperation unmittelbar die Labyrinthoperation angeschlossen wird. Eine Labyrinthoperation ist angezeigt bei chronischer eitriger Peri- und Endolabyrinthitis: 1. mit Ausbreitung des Prozesses auf die Pyramide oder den inneren Gehörgang, 2. mit Erscheinungen einer intrakraniellen Affektion, 3. bei diffuser Ausbreitung mit Cholesteatom und Perforation der Knochenkapsel, 4. mit Fistelbildung und bedeutender Gehörstörung. Bei chronischer, circumscripter, gut lokalisierter Labyrintherkrankung ist jede Intervention am Labyrinth kontraindiziert. Der Labyrinthoperation soll die Lumbalpunktion vorausgeschickt werden. Diese gibt uns ein Bild über den Zustand der Meningen und wirkt außerdem therapeutisch durch Herabsetzung des intrakraniellen, somit auch des intralabyrinthären Druckes, wodurch die Gefahr der Diffusion der Infektion vermindert wird. Auch bei einer akuten Labyrinthitis ist eine Operation am Labyrinth nur bei einer intrakraniellen Komplikation angezeigt, sonst ist abzuwarten, bis die Krankheit in den chronischen oder latenten Zustand übergegangen ist, worauf die Radikaloperation gleichzeitig mit der Labyrinthoperation vorgenommen werden soll. Wenn nach einer Radikaloperation das Sekret fötid bleibt und eine Eiterung des inneren Ohres sichergestellt erscheint, ist eine nachträgliche Labyrinthoperation angezeigt. Ebenso wenn bei einer postoperativen Labyrinthverletzung eine Stapesluxation oder eine Fraktur der lateralen Labyrinthwand vorliegt. In tuberkulösen Labyrintheiterungen ist eine chirurgische Intervention nur bei Sequester angezeigt. Bei meningealer Labyrintheiterung ist eine Eröffnung des Labyrinths erforderlich, um noch bestehende Hörreste zu retten.

Bei der Besprechung der Technik der Operation wird die Abtragung der vorderen Wand der tympanalen Tubenmündung empfohlen. Bei jeder Labyrinthoperation soll die Dura der hinteren beziehungsweise der mittleren Schädelgrube bloßgelegt werden, um einen möglicherweise bestehenden latenten Absceß zwischen Dura und Felsenbein zu eröffnen. Ist die Lumbalflüssigkeit pathologisch verändert, dann ist die Dura an diesen Stellen zu inzidieren.

Capaldo zitiert die Literatur von 102 Labyrinthoperationen mit verschiedenem Ausgang und teilt 44 Krankengeschichten aus der Wiener allgemeinen Poliklinik mit, von denen 35 chronische, 6 subakute und 3 akute Mittelohreiterungen betreffen. 4 Fälle mit seröser Labyrinthitis heilten vollkommen, wenngleich manche mit partiellem Gehörsverlust. Die 16 Fälle mit

Digitized by Google
Original from UNIVERSITY OF CALIFORNIA
Generated on 2019-10-24 13:43 GMT / http://hdl.handle.net/2027/uc1.b3252761
Public Domain in the United States, Google-digitized / http://www.hathitrust.org/access_use#pd-us-google

Paralabyrinthitis und Fistelbildung und circumscripter Labyrintheiterung betrafen größtenteils chronische Mittelohreiterung und Cholesteatom. Die Entstehung der Fistel koinzidierte immer mit Schwindelanfällen. Solche Fälle sind nur durch Radikaloperation zu behandeln und jeder Eingriff am Labyrinth ist dabei zu unterlassen. Dasselbe gilt von Peri- und Endolabyrinthitis circumscripta. In einem Falle ist es durch Entzündung des Felsenbeins zu Ödem der Dura gekommen, welches zu Kompression und Lähmung des Abducens geführt hat. In einem Falle waren Schwindelanfälle durch eine Sinusaffektion bedingt, wahrscheinlich fand hier eine Verwechslung mit Ohnmacht statt. In einem Falle ist es infolge Cerebrospinalmeningitis zu Labyrintheiterung gekommen. Heilung durch Radikaloperation ohne Eingriff am Labyrinth, welches spontan ausgeheilt erschien. Wo die Gehörfunktion ganz aufgehoben ist, aber noch Reste der statischen Funktion erhalten sind, oder umgekehrt, wenn das statische Labyrinth bereits außer Funktion gesetzt ist, bei noch erhaltenen Hörresten kann mit Sicherheit angenommen werden, daß die Labyrintheiterung nahe daran ist, diffus zu werden, und darf mit der Resektion des Labyrinths nicht länger gezögert werden. So wird das Resultat der Funktionsprüfung maßgebend für die Indikation. Spira.

Tod an eitriger Gehirnhautentzündung als Folge einer 2½ Monate zurückliegenden Kopfverletzung. Von Dr. Wildt, dirigierender Arzt am St. Josefshospital zu Andernach. (Med. Klinik, 1912, Nr. 33, 34, 35, 35 u. 38.)

Einem Hauer fiel in der zweiten Hälfte des Monates November 1908, als er auf einer Leiter in die Höhe stieg, eine Ölgrubenlampe auf den mit einer Militärmütze bedeckten Kopf, nachdem sie den etwa 6 *m* vorhersteigenden Arbeiter an der Hand getroffen hatte. Der Hauer blutete an der Stirne, sah blaß aus und begab sich zum Verbinden ins Bureau; Bewußtlosigkeit und Erbrechen fehlten.

Er setzte die Arbeit nicht aus, klagte aber seither über fortwährenden Kopfschmerz und ließ in der vollen Arbeit allmählich nach. Mitte Februar 1909 mußte er ins Krankenhaus aufgenommen werden, denn außer den Kopfschmerzen war auch eine Sprachstörung eingetreten sowie eine Erhöhung der Körpertemperatur. Die Erscheinungen einer örtlichen Gehirnveränderung nahmen rasch zu, so daß am 18. II. zu einer Schädeleröffnung geschritten werden mußte, bei der sich Eiter unter der Hirnhaut, hauptsächlich in der Gegend oberhalb der oberen Granze der linken Ohrmuschel fand. Die Untersuchung des Ohres mit dem Ohrspiegel an dem schon Bewußtlosen, die überdies unter sehr ungünstigen, eine genaue Untersuchung nicht gestattenden Verhältnissen vorgenommen wurde, ergab nichts Besonderes.

Am 19. II. trat Exitus ein und als Todesursache wurde eine Gehirnentzündung konstatiert; als wichtiges Sektionsergebnis wurden eine 2 *cm* oberhalb des Stirnbeinhöckers liegende Hautnarbe, eine umschriebene Hirnhautentzün-

Digitized by Google
Original from UNIVERSITY OF CALIFORNIA
Generated on 2019-10-24 13:43 GMT / http://hdl.handle.net/2027/uc1.b3252761
Public Domain in the United States, Google-digitized / http://www.hathitrust.org/access_use#pd-us-google

dung und mehrere Hirnabscesse links festgestellt, ferner eitrige Massen im linken Querblutleiter und im hinteren Teil des Längsblutleiters.

Der behandelnde Arzt war der Ansicht, daß die Erkrankung des Hauers mit größter Wahrscheinlichkeit mit dem Unfalle in ursächlichem Zusammenhange stehe. Die Berufsgenossenschaft wies jedoch die Entschädigungsansprüche der Witwe ab, weil als Ursache des Todes ein eitriger Prozeß im Mittel- und Innenohr angenommen wurde, der ohne Einwirkung des Unfalls und seiner Folgen die Hirnhautentzündung bedingt habe.

Die eingeholten Gutachten lauteten in ähnlichem Sinne.

Das Schiedsgericht sprach jedoch der Hinterbliebenen eine Unfallsentschädigung zu mit der Begründung, daß — da die Gutachten der medizinischen Autoritäten die Möglichkeit eines Zusammenhanges zwischen der durch den Unfall hervorgerufenen Verletzung und der zum Tode führenden Krankheit nicht ausgeschlossen haben und nach dem Inhalte der Zeugenaussagen und auch in Erwägung, daß ein anderer Ausgangspunkt für die tödliche Erkrankung nur hypothetisch vermutet werden konnte — dieser Zusammenhang mit der Unfallstatsache durch das Mittelglied einer seitdem ständigen und immer steigenden Behaftung mit Kopfschmerzen als erwiesen erachtet werden muß.

Die Berufsgenossenschaft legte gegen ihre Verurteilung den Rekurs bei dem Reichsversicherungsamt ein, das ein Gutachten vom Geh. Med.-Rat Prof. Dr. Orth einholte. Derselbe schließt sich der Meinung der früheren Gutachter an, daß zwischen der Unfallverletzung und der Todeskrankheit ein unmittelbarer ursächlicher Zusammenhang nicht bestehe, daß vielmehr mit großer Wahrscheinlichkeit die Todeskrankheit von einer Ohreiterung ausgegangen ist; er hebt hervor, daß die Frage, wie die Gehirnentzündung entstanden sei, sehr schwierig zu beantworten ist, weil die Krankengeschichte ungenau ist und die Leichenuntersuchung nicht vollständig ausgeführt wurde; ganz besonders beklagenswert sei, daß die Obduzenten eine Untersuchung des l. Felsenbeins nicht vorgenommen haben. Für die Entstehung der Todeskrankheit vom Ohr aus spreche der Umstand, daß eine befriedigende andere Erklärung nicht gegeben werden könne.

Da aber die Schmerzen erst mit dem Unfall einsetzten und von da an ununterbrochen zunahmen, so muß mit überwiegender Wahrscheinlichkeit angenommen werden, daß der Unfall ein latent bestehendes Ohrenleiden derart verschlechtert hat, daß schließlich aus ihm die Todeskrankheit hervorgegangen ist.

Das Reichsversicherungsamt hat sich hierauf nach eingehender Würdigung der gesamten Beweiserhebungen der Entscheidung des Schiedsgerichtes in ihrem Endergebnis angeschlossen.

Digitized by Google
Original from UNIVERSITY OF CALIFORNIA
Generated on 2019-10-24 13:43 GMT / http://hdl.handle.net/2027/uc1.b3252761
Public Domain in the United States, Google-digitized / http://www.hathitrust.org/access_use#pd-us-google

Die Begründung der ärztlichen Gutachten sowie der Urteile des Schiedsgerichtes und des Reichsversicherungsamtes sind in ihren Details außerordentlich interessant und lehrreich und entschädigen reichlich jeden, der sich der Mühe unterzieht, diese lange und ausführlich gehaltene Arbeit zu studieren.

Lawner.

Ein Fall von 20jährigem Ohrenfluß, geheilt durch Operation verbunden mit der Vaccinetherapie nach Wright. Von J. Labouré. (Revue hebdomadaire de laryngologie, 1913, Nr. 13.)

Das Besondere an diesem sonst ziemlich banalen Falle ist, daß nach einer Radikaloperation sich wiederholt Anfälle von Labyrinthreizung gezeigt haben und ein Knochensequester der Labyrinthwand bestand, die nach einer viermaligen Einspritzung eines autogenen Eiters (Autovaccine) einer vollständigen Heilung und Besserung des Gehörs (von 0·25 *cm* Gehör auf 1·50 *m*) gewichen sind. Die Autovaccine hat sich der Autor in Paris herstellen lassen in einem bekannten Laboratorium, dem er einige Tropfen des Ohreiters eingesandt hatte. Eingespritzt wurden anfangs 5 Tropfen, dann 5 Tage später 10 Tropfen, dann wieder 20 Tropfen und endlich 15 Tropfen. Die Reaktion war jedesmal stark, einmal sogar brach eine echte Labyrinthreizung aus. Bis unsere Kenntnisse über die „Vaccinetherapie" der chronischen Otorrhöe gesichert sind, verlohnt es sich objektiv, wie es der Autor tut, jeden beobachteten Fall mitzuteilen.

Lautmann.

Ein Fall von chronischer Bezoldscher Mastoiditis durch Selbstverstümmlung. (Aus der Universitätsklinik für Ohren-, Nasen- und Kehlkopfkrankheiten zu Breslau [Prof. Dr. Hinsberg].) Von Marinestabsarzt Dr. Nager. (Zeitschr. f. Ohrenheilkunde, Bd. LXVII, H. 1 u. 2.)

Ein interessanter Fall von der selten zur Beobachtung kommenden chronischen Bezoldschen Mastoiditis bei einem russischen Untertan, welcher, um vom Militärdienste freizukommen, sich in sein rechtes Trommelfell einen Einstich machen und durch diesen eine säureartige Flüssigkeit eingießen ließ. Die nächste Folge war eine akute Otitis und Labyrinthitis und nach Durchbruch der Entzündung in die Fossa digastrica eine akute Bezoldsche Mastoiditis, die allmählich in ein chronisches Stadium überging.

Nach der Operation granulierte die Warzenfortsatzhöhle gut aus, die Halswunde hatte sich fest geschlossen. Den relativ gutartigen Verlauf führt Nager darauf zurück, daß in diesem Falle weniger eine bakteriologische als eine chemische Wirkung zu den krankhaften Veränderungen geführt hat.

Lawner.

Über die vom Ohr ausgehenden septischen Allgemeinerkrankungen. II. Beiträge zum pyämischen Krankheitsbild. (Aus der Universitätsklinik für Ohren-, Nasen- und Kehlkopfkranke [Prof. Kümmel] in Heidelberg.) Von Dr. Ella Wolff. (Zeitschr. f. Ohrenheilk., Bd. LVXII, H. 1 u. 2.)

In 12 ausführlichen Krankengeschichten bringt Verf. das pyämische Krankheitsbild bei reiner und komplizierter Sinusphlebitis zur Anschauung.

Digitized by Google
Original from UNIVERSITY OF CALIFORNIA
Generated on 2019-10-24 13:43 GMT / http://hdl.handle.net/2027/uc1.b3252761
Public Domain in the United States, Google-digitized / http://www.hathitrust.org/access_use#pd-us-google

läßt dann die Statistik der beschriebenen septischen Allgemeinerkrankungen (von 1906—1912) folgen nach Alter und Geschlecht der Fälle, nach Ursache und Ausgang der Erkrankungen, um schließlich das therapeutische Vorgehen kurz zu skizzieren, wobei einige berücksichtigungswerte Momente besonders hervorgehoben werden.

Als solche wollen wir erwähnen: bei Toxinämie schreite man erst zur Sinusfreilegung, wenn nach der Knochenherdausschaltung die Erscheinung der Toxinämie fortbesteht, weil rein diagnostische Freilegungen nicht selten schlimme Folgen nach sich ziehen (Bondy, Uffenorde).

Den Sinus unter aseptischen Kautelen zu eröffnen, sei besser, als ihn einfach freizulegen, da die Gefahren der unabsichtlichen Sinuseröffnung nicht für die absichtliche gelten.

Die Probepunktion wende man nur zur Blutentnahme für bakteriologische Zwecke vor der Incision an. Wichtig erscheine die Forderung, nicht mit dem scharfen Löffel ohne Augenkontrolle — also niemals im uneröffneten Sinusabschnitte — einzugehen.

Der schwere Eingriff der Freilegung des Bulbus venae jugularis soll nur dann unternommen werden, wenn bestimmte Anhaltspunkte vorhanden sind, daß ein Infektionsherd im Bulbus steckt; bei sehr großen technischen Schwierigkeiten genüge wohl, wenn man von oben und unten möglichst nahe an den Bulbus herankomme, wobei Verf. Jodoformglyzerininjektionen ohne jeden Druck beziehungsweise vorsichtige Durchspülungen als zweckmäßig empfiehlt.

Lawner.

Über das Heilverfahren in Fällen mit Abscessen über dem Warzenfortsatz etc.
Von A. Hejman (Warschau). (Lwowski Tygodnik Lekarski, 1912, Nr. 35.)

Ein eine Mittelohreiterung komplizierender Absceß am Warzenfortsatz ohne sonstige drohende Erscheinungen soll keine Indikation zur Aufmeißelung abgeben. Hejman teilt einen Fall mit einem solchen Absceß in Verbindung mit Schmerzhaftigkeit des Warzenfortsatzes und Senkung der oberen äußeren Gehörgangswand mit, der ohne operativen Eingriff ausheilte. Daß es sich nicht um eine Otitis externa handelte, beweist die Empfindlichkeit der Warzenfortsatzspitze, Taubheit auf dem kranken Ohr, während die Gegend des Tragus und die zwischen Lobulus und Warzenfortsatz auf Druck unempfindlich war und das Gehör nach der Heilung zurückkehrte. Bei einem solchen Absceß reicht der bloße Wildesche Schnitt aus und nur, wenn nach demselben die entzündlichen Erscheinungen im Ohr, Kopfschmerzen, Ohrenschmerzen, erhöhte Temperatur u. dgl. fortdauern oder wo gleich im Beginne neben dem Abscesse noch andere die Aufmeißelung heischende Symptome vorhanden sind, ist dieser Eingriff gerechtfertigt. Die Operationen am Warzenfortsatz gehören mit Rücksicht auf die lange Heilungsdauer und die möglichen Komplikationen zu den

Digitized by Google
Original from UNIVERSITY OF CALIFORNIA
Generated on 2019-10-24 13:43 GMT / http://hdl.handle.net/2027/uc1.b3252761
Public Domain in the United States, Google-digitized / http://www.hathitrust.org/access_use#pd-us-google

schweren Eingriffen und sollen nur vorgenommen werden, wenn sie durch andere Mittel und Methoden nicht verhütet werden können. Spira.

Über die Diagnose von Tumoren neben und innerhalb des Pons Varoli. Von Klarfeld (Lemberg). (Lwowski Tygodnik Lekarski, 1912, Nr. 9, 10, 11, 12. 13, 14, 15, 16, 17, 18, 19, 20.)

Da Tumoren außerhalb der Brücke, zum Beispiel im Recessus acustico-cerebellaris, operabel sind, hingegen solche innerhalb der Brücke einem operativen Eingriff unzugänglich sind, so leuchtet die Wichtigkeit einer Differentialdiagnose zwischen beiden leicht ein. Die Symptome lassen sich in 4 Gruppen zusammenstellen: 1. Erscheinungen gesteigerten Hirndruckes. 2. Affektionen von Gehirnnerven, 3. Gleichgewichtsstörungen im weiteren Sinne. 4. Affektionen der motorischen und sensiblen Bahnen. Klarfeld teilt zunächst 75 Fälle von bei der Operation oder bei der Obduktion konstatierten Tumoren im Kleinhirnbrückenwinkel mit, deren wichtigsten klinischen Merkmale in einer Tabelle übersichtlich zusammengestellt werden, und hebt die aus der Analyse derselben sich ergebenden diagnostischen Winke hervor. Zumeist handelt es sich hier um Gliome, Sarkome, Fibrome oder kombinierte Neubildungen. Die Symptome unter 1. und 2. fanden sich in allen 75 Fällen. Die dritte Gruppe fehlte in 4%, die vierte in 16% der Fälle. Zur ersten gehören Kopfschmerzen. Übelkeiten, Erbrechen, Schwindel und Stauungspapille, die bezüglich ihrer Häufigkeit und Lokalisation besprochen werden. Ad 2 fanden sich am häufigsten Abducenslähmungen und Nystagmus, 10mal war Lähmung der assoziierten Augenbewegungen vorhanden, was auf die Lokalisation des Krankheitsprozesses in der Gegend zwischen Vierhügel und Medulla hinweist, 3mal war Deviation conjugée vorhanden. Der Trigeminus war in 70·5% affiziert, meist nur auf der kranken, manchmal auch auf der anderen Seite oder auf beiden Seiten. Ein häufiges und frühzeitiges Symptom ist der Ausfall des Cornearefleres. Der Facialis findet sich in 82·5% fast immer nur auf der kranken Seite affiziert. der Acusticus 71mal (94·5%) manchmal doppelseitig. Recht häufig sind auch Erscheinungen seitens der Medullarnerven, wie Störungen des Geschmackes, des Schlingaktes, der Sprache, Parese des weichen Gaumens, der Stimmbänder. der Schulter- und Halsmuskeln, manchmal auch auf der anderen Seite. Ad 3. Gleichgewichtsstörungen finden sich in 96%, und zwar am häufigsten Gangstörungen, Drehschwindel. Ad 4. Motorische und sensible Störungen finden sich in 84% in Form von partiellen Lähmungen und Anästhesien. Nicht immer jedoch sind alle diese Symptome vorhanden. In manchen Fällen war das einzige Symptom eine langdauernde Gesichtslähmung, in anderen fehlte jeder diagnostische Anhaltspunkt für die Lokalisation. In anderen Fällen bestanden doppelseitige Tumoren, manchmal gleichzeitig mit der Recklinghausenschen Krankheit oder als Symptom einer Neurofibrosarkomatose, wie weitere aus der Literatur mitgeteilte Fälle dartun.

Digitized by Google
Original from UNIVERSITY OF CALIFORNIA
Generated on 2019-10-24 13:43 GMT / http://hdl.handle.net/2027/uc1.b3252761
Public Domain in the United States, Google-digitized / http://www.hathitrust.org/access_use#pd-us-google

Aus 29 mitgeteilten Fällen von intrapontalen Tumoren geht hervor, daß es sich hier meist um Riesentuberkel, Gliome oder Sarkome handelt. Aus der tabellarischen Zusammenstellung der Fälle und deren Analyse ist zu ersehen, daß die Symptome unter 1. in 24% fehlten und auch sonst nur schwach entwickelt waren; die unter 2. fanden sich 28mal, am häufigsten Lähmung der assoziierten Augenbewegungen und des Abducens. In allen obduzierten Fällen mit diesem Symptom wurde eine Affektion der hinteren Längsbündel (Fasciculi longitudinales poster.) gefunden. Eine vollständige, doppelseitige, frühzeitig einsetzende Lähmung derselben spricht für einen intrapontalen, eine leichte, einseitige, später auftretende Paralyse für einen extrapontalen Tumor. Diese Lähmung kommt fast konstant bei Tuberkulomen, seltener bei Gliomen und Sarkomen vor. Die Symptome unter 3. waren in 72·5%, die unter 4. in 83% vorhanden, letztere gewöhnlich in Form halbseitiger Paralyse oder Parese mit gesteigerten Sehnen- und herabgesetzten Hautreflexen und Herabsetzung der Sensibilität. Die konstantesten Symptome sind also: 1. Störungen in der Funktion des Oculomotorius, 2. Facialislähmung, 3. Extremitätenlähmungen. Seltener sind Gleichgewichts- und Sensibilitätsstörungen. Resümee: Wir werden einen Tumor diagnostizieren, wenn der Krankheitsverlauf ständig progressiv ist, Intensität und Extensität ständig zunehmen, zu dem ersten Symptom der Lähmung der assoziierten Augenbewegungen, kinetische Gleichgewichtsstörungen, wie schwankender Gang, weiters sensible Störungen, Gehör-, Sprach-, Schlingstörungen usw., hinzukommen. Die Differentialdiagnose ergibt sich weiters aus der Reihenfolge, in welcher die Symptome auftreten. Beginn mit akustischen oder Gleichgewichtsstörungen, frühzeitiges Hinzutreten von Erscheinungen gesteigerten intrakraniellen Druckes, anfänglich einseitige Affektion der Hirnnerven, sprechen für Kleinhirnbrückenwinkeltumor. Beginn mit motorischen Störungen, Lähmung der assoziierten Augenbewegungen. Fehlen oder spätes Auftreten von Symptomen gesteigerten Hirndruckes, sofortige doppelseitige Affektion der Gehirnnerven machen einen intrapontalen Tumor wahrscheinlicher.

Spira.

Personalien und Notizen.

85. Versammlung Deutscher Naturforscher und Ärzte in Wien, 21. bis 28. September 1913. Die 27. Abteilung (Ohrenheilkunde) hält ihre Vorträge im Hörsaale der otiatrischen Klinik Urbantschisch (IX., Alserstraße 4) ab. Einführender: Prof. Dr. Viktor Urbantschitsch, Schriftführer: Dozent Dr. Gustav Bondy und Dozent Dr. Erich Ruttin.

Programm: 1. Alexander (Wien): *a)* Zur Anatomie der kongenitalen Taubheit (mit Demonstrationen); *b)* Die otogene Spätmeningitis; *c)* Krankendemonstrationen an der Ohrenabteilung der allgemeinen Poliklinik (außerhalb der Sitzungszeit, ½8—½9 Uhr morgens oder von 5 Uhr nachmittags an); *d)* die chirurgischen Formen der chronischen Labyrintheiterung (mit Demonstrationen). — 2. Alt (Wien):

Digitized by Google
Original from UNIVERSITY OF CALIFORNIA
Generated on 2019-10-24 13:43 GMT / http://hdl.handle.net/2027/uc1.b3252761
Public Domain in the United States, Google-digitized / http://www.hathitrust.org/access_use#pd-us-google

Die Nachbehandlung operierter otogener Hirnabscesse. — 3. Bárány und Fremel (Wien): Akustische Untersuchungen. — 4. O. Beck (Wien): Über Erkrankungen des Gehörorganes bei der Tabes dorsalis. — 5. Bing (Wien): Thema vorbehalten. — 6. Blau (Görlitz): Weitere experimentelle Untersuchungen über die Labyrinthentzündung. — 7. Bondy (Wien): Über die Heilungsvorgänge nach Aufmeißelung des Warzenfortsatzes. — 8. Dahmer (Posen): Zur Auskultation des Warzenfortsatzes. — 9. Fröschels (Wien): Über Gehör und Stummheit. — 10. Gatscher (Wien): *a)* Röntgenbefunde der Tuba Eustachii; *b)* Salpingoscopia anterior: *c)* Vergleichende Luft- und Knochenleitung. — 11. Goldmann (Iglau): Therapeutische Anwendung des Adrenalins in der Ohrenheilkunde. — 12. Gradenigo (Turin): Zur Tonanalyse bei professionellem Lärm. — 13. v. Gyergyai (Klausenburg): *a)* Die direkte Untersuchung der Ohrtrompete (mit Demonstrationen); *b)* Über Behandlung von Ohrenkrankheiten mit Dilatation der Ohrtrompete. — 14. Herzog (München): Über das Taubstummenlabyrinth. — 15. Hofer (München): Zur pathologischen Anatomie des Felsenbeines bei kongenitaler Lues (mit Demonstrationen). — 16. Kümmel (Heidelberg): Was möchten und was können wir durch unsere Hörprüfung erreichen? — 17. Leidler (Wien): Experimentelle Untersuchungen über das Endigungsgebiet des N. vestibularis. Neue Folge (mit Demonstrationen). — 18. Lindt (Bern): Experimentelle Untersuchungen über den Einfluß des Chinins und der Salicylsäure auf das Gehörorgan der Tiere. — 19. Manasse (Straßburg): Demonstrationen mikroskopischer Präparate zur pathologischen Anatomie des Labyrinths. — 20. O. Mayer (Wien): Über Otosklerose. — 21. Rauch (Wien): Thema vorbehalten. — 22. Ruttin (Wien): Zur pathologischen Histologie des Labyrinths. — 23. Siebenmann (Basel): Über Adenocarcinom des Acusticus. — 24. Stenger (Königsberg i. Pr.): Die ohrenärztlich-operative Behandlung der Schädelbasisfrakturen. — 25. Stein (Wien): Gehörorgan und Arteriosklerose. — 26. Fremel (Wien): Modell eines Schläfenbeines. — 27. Uffenorde (Göttingen): Thema vorbehalten. — 28. E. Urbantschitsch: Zur experimentellen Sinusthrombose. — 29. Viktor Urbantschitsch: *a)* Demonstration eines Apparates zur genauen Bestimmung der Hörschärfe; *b)* Vorführung einiger mit Radium behandelter Fälle. — 30. Voss (Frankfurt a. M.): Zur Ätiologie der Affektionen des inneren Ohres bei Parotitis epidemica. — 31. Zange (Jena): Die verschiedenen Formen der tympanogenen Labyrinthentzündung und ihre Beziehungen zum Mittelohr und Schädelinneren. — 32. Henning (Wien): Zur Prothese des Ohres (mit Demonstrationen). — 33. Haike (Berlin): Eine isolierte Störung der Klangfarbenperception. — 34. Gomperz (Wien): Erkrankungen des Gehörorganes bei multipler Sklerose. — 35. Ing. Rautenkranz: Der neue Schwerhörigenapparat der Firma Siemens & Halske, A.-G.

Die Geschäftsstelle der Versammlung befindet sich bis zum 17. September 1913: IX., Lazarethgasse 14, Klinik Pirquet (Tel. 17.715 und 15.061); ab 18. September: Universität, I., Franzensring 2.

Anmeldungen zur Ausstellung „Anwendung der Photographie in Naturwissenschaft und Medizin" an Hofrat Prof. Dr. Eder in Wien, VII., Westbahnstraße 25.

„Vox", Schutzverband Schwerhöriger Österreich-Ungarns. Die konstituierende Versammlung des Vereines, dessen Gründung das k. k. Ministerium des Innern bereits genehmigt hat, findet Ende September 1913 statt. Anmeldungen an Herrn Ingenieur Oskar C. Fried in Rekawinkel bei Wien.

Gestorben: Dr. G. P. Head, Professor der Oto-Rhino-Laryngologie an der Post-Graduate Medical School zu Chicago.

Für den wissenschaftlichen Teil verantwortlicher Redakteur: Dr. E. Urbantschitsch, Dr. H. Marschik.
Herausgeber, Eigentümer und Verleger: Urban & Schwarzenberg.

Druck von Gottlieb Gistel & Cie., Wien, III., Münzgasse 6.

Digitized by Google
Original from UNIVERSITY OF CALIFORNIA
Generated on 2019-10-24 13:43 GMT / http://hdl.handle.net/2027/uc1.b3252761
Public Domain in the United States, Google-digitized / http://www.hathitrust.org/access_use#pd-us-google

MONATSSCHRIFT FÜR OHRENHEILKUNDE
UND
LARYNGO-RHINOLOGIE.

XLVII. Jahrg. 1913. 9. Heft.

Nachdruck verboten.

Otologischer Teil.

Original-Artikel.

Aus Dozent Dr. H. Freys Abteilung für Ohrenkranke am Kaiser Franz Josef-Ambulatorium und Jubiläumsspital in Wien.

Das Verhältnis zwischen Luft- und Knochenleitung bei Schalleitungshindernissen.

Von Dr. **Friedrich Heschl**, Assistent der Abteilung.

Die Verlängerung der Knochenleitung bei Erkrankungen des schalleitenden Apparates ist eine der ältesten feststehenden Tatsachen in der Funktionsprüfung des menschlichen Gehörorganes. So hat schon Polansky[1]) die Untersuchung der Knochenleitung für die Diagnostik verwertet. Aber wissenschaftlich begründet wurde diese Untersuchungsmethode erst von Rinne[2]) und Schwabach.[3]) Seitdem ist sie Gemeingut der Ohrenärzte geworden und der Rinnesche und Schwabachsche Versuch gehören zu den unentbehrlichsten Hilfsmitteln der otologischen Diagnostik.

Trotzdem sind die Erklärungen dieses Phänomens noch nicht vollständig geglückt. Während Bezold[4]) die erhöhte Spannung des Schalleitungsapparates bei gewissen Mittelohrerkrankungen als Ursache der verlängerten Knochenleitung bezeichnet, erklären sie andere durch eine verstärkte Resonanz des äußeren Gehörganges, wieder andere durch Reflexion der von den Kopfknochen auf die Luft des äußeren Gehörganges übertragenen Schallwellen auf Trommelfell und Gehörknöchelchen, während wieder andere nach dem Beispiele Politzers[5]) ein gleichzeitiges Zusammenwirken aller dieser Umstände annehmen.

[1]) Vgl. Politzer, Geschichte der Ohrenheilkunde, Bd. I, pag. 416.

[2]) Rinne, Beiträge zur Physiologie des menschlichen Ohres. Prager Vierteljahrsschrift, 1855, Bd. I u. II.

[3]) Zeitschr. f. Ohrenheilkunde, Bd. XIV; Archiv f. Ohrenheilk., Bd. XXXI, pag. 81.

[4]) Bezold, Über die funktionelle Prüfung des menschlichen Gehörorganes.

[5]) Politzer, Lehrbuch der Ohrenheilkunde, 1908, pag. 146.

Generated on 2019-10-24 13:43 GMT / http://hdl.handle.net/2027/uc1.b3252761
Public Domain in the United States, Google-digitized / http://www.hathitrust.org/access_use#pd-us-google
Digitized by Google
Original from UNIVERSITY OF CALIFORNIA

Diese Erklärungen treffen aber nicht in allen Fällen zu und es hat bisher geschienen, daß die Machsche Theorie[1]) am besten befriedigt.

Die Machsche Theorie lautet:

Wie die Schallwellen durch Trommelfell und Gehörknöchelchen dem Labyrinthe zufließen, so fließen auch auf demselben Wege die vermittelst der Knochenleitung dem Labyrinthe zugeführten Schallwellen ab; ist der Abfluß durch Erkrankungen des schalleitenden Apparates behindert, so ist das durch die Differenz von Zu- und Abfluß bestimmte Quantum Schallenergie in dem erkrankten Ohre größer als im normalen.

Es gelingt durch ein ganz einfaches Experiment (Verschluß des Gehörganges mit Watte) zu zeigen, daß tatsächlich bei Abnahme der Hörfähigkeit durch Luftleitung infolge eines Schalleitungshindernisses die Knochenleitung sich sofort verlängert. Und ebenso lehrt die Erfahrung an klinischen Fällen daß man bei zweifellos reiner Affektion des Schalleitungsapparates, die eine Schwerhörigkeit für die Luftleitung hervorruft, stets eine Verlängerung der Knochenleitung findet.

Während diese Tatsachen allgemein anerkannt sind, sind die näheren Verhältnisse dieser Erscheinungen bis jetzt noch wenig erforscht.

Es ergeben sich da zunächst zwei Fragen:

Erstens: In welchem Größenverhältnisse steht die Verlängerung der Knochenleitung zu der durch ein Schalleitungshindernis bewirkten Verkürzung der Luftleitung?

Man könnte zunächst — rein theoretisch — annehmen, daß, wenn nach Mach die Behinderung des Schallabflusses bei der Knochenleitung zur Behinderung des Schallzuflusses bei der Luftleitung im Verhältnisse von „Reactio" zu „Actio" stünde, die Knochenleitung um so viel gewinnen müßte, als die Luftleitung verloren hat. Es könnte aber auch sein, daß hier eine andere Beziehung besteht.

Und zweitens: Ist ein solches Verhältnis als ein konstantes zu bestimmen bei allen Arten von Schalleitungshindernissen, oder ergeben sich verschiedene Verhältnisse je nach der Art und Lokalisation des Schalleitungshindernisses?

Um diesen Fragen näher zu treten, stehen uns zwei Möglichkeiten offen: 1. die des Experimentes und 2. die der Untersuchung klinischer Fälle.

Beide Wege haben ihre Schwierigkeiten. Am wenigsten brauchbar sind die Resultate, die auf dem Wege des Experimentes gewonnen werden, da man ja nur im Gehörgange Schalleitungshindernisse experimentell erzeugen kann und die Frage immer noch offen bleibt, ob die auf diesem Wege gewonnenen

[1]) Mach, Berichte der Wiener Akademie, mathemat.-naturw. Klasse, XLVIII (II), 1863.

Digitized by Google
Original from UNIVERSITY OF CALIFORNIA
Generated on 2019-10-24 13:43 GMT / http://hdl.handle.net/2027/uc1.b3252761
Public Domain in the United States, Google-digitized / http://www.hathitrust.org/access_use#pd-us-google

Schlüsse ohneweiters auch für die pathologischen Schalleitungshindernisse im Mittelohre Geltung haben. Die geringe Variabilität des experimentellen Weges wies uns von selbst hauptsächlich auf den zweiten Weg, den der Untersuchung klinischer Fälle.

Aber auch hier stoßen wir auf gewisse Schwierigkeiten. Abgesehen von der allgemeinen Schwierigkeit akustischer Experimente in den uns gewöhnlich zur Verfügung stehenden Räumen[1]), bleiben immer noch die bekannten Schwierigkeiten der Stimmgabelprüfungen überhaupt sowie die Unverläßlichkeit der Angaben der Patienten übrig.

Aber diese naturgemäßen Ungenauigkeiten muß man nicht so schwer nehmen; denn wenn trotz der gewiß möglichen großen Fehler doch im großen und ganzen übereinstimmende Resultate sich ergeben, gewinnen diese um so mehr an Wahrscheinlichkeit.

Immerhin wollten wir so vorsichtig als möglich sein und haben daher den zunächst liegenden Weg nicht beschritten, der darin bestanden hätte, daß man einfach eine Anzahl von Patienten mit Schalleitungshindernissen vorgenommen und deren Luftleitung und Knochenleitung bestimmt hätte, da die individuellen Schwankungen zu groß gewesen wären.

Wir haben es vielmehr vorgezogen, die Beobachtungen an einem und demselben Patienten miteinander zu vergleichen, und haben uns daher bemüht, Fälle zu suchen, bei welchen die Schalleitungshindernisse unter unserer Beobachtung in ihrer Intensität sich verändern.

Hierzu eignen sich in erster Linie Fälle von Ceruminalansammlung im äußeren Gehörgang, Tubenkatarrhe und akute Otitiden. Zudem bietet dieses Vorgehen den Vorteil, daß bei einer größeren Ambulanz derartiges Material stets in größerer Auswahl vorhanden ist. Bei den Ceruminalfällen hat man es ja in der Hand, sofort nach der Untersuchung des verminderten Gehörs normale Verhältnisse herzustellen, während Tubenkatarrhe und akute Otitiden doch meist im Laufe kurzer Zeit genügend große Veränderungen in der Funktion aufweisen, um Vergleiche zu ermöglichen.

Wenn trotzdem die Zahl der von uns untersuchten Fälle nicht allzu groß ist, so rührt dies daher, daß die Untersuchungen sehr zeitraubend sind, daß wir ferner absichtlich sehr wählerisch vorgingen, um einigermaßen intelligente Versuchspersonen zu erhalten, und daß schließlich immer, wie bekannt, eine Anzahl von Personen der weiteren Beobachtung sich entzieht.

Die Versuchsanordnung war folgende:

Nach Aufnahme des otoskopischen Befundes wurde die Hörweite für Konversations- und Flüstersprache gemessen. Hierbei haben wir uns nicht an

[1]) Nach Ostmann, Zeitschr. f. Ohrenheilk., Bd. XLII, pag. 222, kommt übrigens das Tagesgeräusch bei derartigen Prüfungen nicht als wesentlich störend in Betracht.

Digitized by Google
Original from UNIVERSITY OF CALIFORNIA
Generated on 2019-10-24 13:43 GMT / http://hdl.handle.net/2027/uc1.b3252761
Public Domain in the United States, Google-digitized / http://www.hathitrust.org/access_use#pd-us-google

bestimmte Prüfungsworte gebunden, um der Einübung vorzubeugen. Die Aufnahme der Hörweite fand in einem Raume von 4 *m* Länge statt. Für unseren Zweck genügte diese Entfernung vollkommen und wir hielten es daher nicht für notwendig, über diese Distanz hinauszugehen. Die in unseren Tabellen mit Zw = Zimmerweite bezeichnete Distanz bezieht sich daher auf Hörweiten von 4 *m* und darüber.

Hierauf wurde eine schwingende e-Stimmgabel vor den Gehörgang gebracht und die Zeitdifferenz zwischen dem kranken Ohre und dem normalen Ohre des Untersuchers als „Luftleitungsdifferenz" notiert. Dann wurde dieselbe, neuerlich angeschlagene Stimmgabel auf die Wurzel des Warzenfortsatzes des normalhörenden Untersuchers aufgesetzt und mittelst der Stoppuhr die Zeitdifferenz zwischen der Knochenleitung des normalhörenden Untersuchers und jener des untersuchten kranken Ohres — ebenfalls unter Aufsetzen der Stimmgabel auf die Wurzel des Warzenfortsatzes — festgestellt und als „Knochenleitungsdifferenz" (= Schwabach) notiert.

Weiters wurde die Zeitdifferenz zwischen der Knochenleitung (durch Aufsetzen der Stimmgabel auf die Wurzel des Warzenfortsatzes) und der Luftleitung des untersuchten Ohres festgestellt (Rinne) und die ermittelte Differenzzahl je nach dem negativen oder positiven Ausfall des Rinneschen Versuches mit dem Vorzeichen — oder + versehen.

Der Webersche Versuch wurde durch Aufsetzen der schwingenden Stimmgabel auf die Stirne in der Medianlinie geprüft und der Ausschlag nach links mit „l.", nach rechts mit „r." notiert.

Hierauf wurde die Lufteintreibung nach Politzer gemacht und darauf sogleich die oben beschriebenen Versuche in der gleichen Weise wiederholt. Die auf diese Weise erhaltenen Werte vor und nach der Beseitigung des Schalleitungshindernisses sind einwandfrei miteinander vergleichbar. Bei einigen Fällen konnten wir nach Verlauf von 1—2 Wochen dieselben Versuche abermals anstellen und so beobachten, wie sich die einzelnen Werte während des Ablaufes der Erkrankung änderten.

Bei einer Reihe von Fällen bedienten wir uns zur Bestimmung der Knochenleitungsdifferenz der von H. Frey[1]) angegebenen Methode. Nachdem die Stimmgabel auf dem Warzenfortsatze des Untersuchten abgeklungen ist, wird sie sofort vor den Gehörgang des normalhörenden Untersuchers gebracht und die Zeit zwischen dem Abklingen auf dem Warzenfortsatze des Untersuchten und dem Abklingen vor dem Gehörgang des Untersuchers bestimmt. Die erhaltene Zahl nennen wir Freys Differenzzahl und bezeichnen sie mit FD.

[1]) Hugo Frey, Eine neue Methode zur Bestimmung der Kopfknochenleitung. Monatsschr. f. Ohrenheilk. u. Laryngo-Rhinol., 45. Jahrg., H. 5.

Digitized by Google
Original from UNIVERSITY OF CALIFORNIA
Generated on 2019-10-24 13:43 GMT / http://hdl.handle.net/2027/uc1.b3252761
Public Domain in the United States, Google-digitized / http://www.hathitrust.org/access_use#pd-us-google

Wir brauchen dann nur noch die Luftleitungsdifferenz zwischen dem Untersuchten und dem Untersuchenden (LD), sowie die Differenz zwischen der Knochenleitung und Luftleitung des Untersuchers, den Normal-Rinne (NR) für die verwendete Stimmgabel zu kennen (die eine konstante ist) und haben damit die Elemente, aus denen wir die Knochenleitung des Untersuchten nach der Formel

$$NR - FD = Kn$$

berechnen können. Die gewonnene Ziffer Kn drückt jedoch die Verlängerung oder Verkürzung der Knochenleitung in Luftsekunden aus, muß demnach auch einen anderen Wert haben als die auf die gewöhnliche Art ermittelte Knochenleitungsdifferenz. Zum Unterschiede von dieser nennen wir die Zahl Kn daher nach Frey „Knochenzahl".

Auch den Ausfall des Rinneschen Versuches können wir ausrechnen nach der Formel

$$NR + LD - Kn = RR$$

(worin LD in der Regel eine negative Zahl ist), wobei wir uns auch hier vor Augen halten müssen, daß dieser „rechnerische Rinne" (RR) nicht mit dem unmittelbar am Patienten ermittelten Rinne übereinstimmen kann. Ein Beispiel: Die Luftleitungsdifferenz beträgt — 35, FD = + 22, NR = 40.

NR — FD = 40 — 22 = Kn = + 18; die „Knochenzahl" beträgt also — 18, das heißt die Knochenleitung des Patienten ist um 18 Luftsekunden verlängert; die unmittelbar am Patienten gemessene Knochenleitungsdifferenz beträgt jedoch nur + 7. Der rechnerische Rinne (RR) beträgt

$$40 + (-35) - (+18) = -13,$$

das heißt der rechnerische Rinne ist negativ um 13 Sekunden, während der unmittelbar am Patienten gemessene Rinne um 11 Sekunden negativ ist.

Es sei noch erwähnt, daß wir bei einigen Versuchen eine höhere Stimmgabel g_2 verwendet haben.

Die nach der vorstehend beschriebenen Methode gewonnenen Zahlen haben wir nun für unsere Schlußfolgerungen in folgender Weise verwertet. Da es ja von vornherein unsere Absicht war, die durch Beseitigung eines bestimmten Schalleitungshindernisses hervorgerufene Änderung in der Luftleitung mit der ihr entsprechenden Änderung in der Knochenleitung zu vergleichen, so blieb uns noch übrig, die absoluten Zahlen auf eine gleiche Grundzahl zurückzuführen. Am bequemsten schien es uns, die Grundzahl 100 zu wählen und nun zu berechnen, um wieviel die Luftleitung nach Beseitigung des Schalleitungshindernisses zugenommen hätte, wenn die ursprüngliche Verkürzung vor Beseitigung des Schalleitungshindernisses 100 Sekunden betragen hätte, und ebenso um wieviel die Verlängerung der Knochenleitung nach Beseitigung des Schalleitungshindernisses abgenommen hätte, wenn die ursprüngliche Ver-

Digitized by Google
Original from UNIVERSITY OF CALIFORNIA
Generated on 2019-10-24 13:43 GMT / http://hdl.handle.net/2027/uc1.b3252761
Public Domain in the United States, Google-digitized / http://www.hathitrust.org/access_use#pd-us-google

längerung vor Beseitigung dieses Schalleitungshindernisses 100 Sekunden betragen hätte.

Durch diese prozentuelle Berechnung haben wir die Zahlen für die Änderung in der Perzeption durch Luftleitung mit jenen für die Änderung der Perzeption durch Knochenleitung miteinander direkt vergleichbar gemacht und damit die Grundlagen geschaffen zur Beantwortung der Frage, ob eine bestimmte Änderung in der Luftleitung auch von einer gleichen Änderung in der Knochenleitung begleitet ist.

Aber noch in einer anderen Weise haben wir die gewonnenen Zahlen verwendet. Um der Frage näher zu treten, ob die infolge eines Schalleitungshindernisses entstandene Luftleitungsdifferenz zu der bei eben diesem Schalleitungshindernisse zutage tretenden Knochenleitungsdifferenz in einem bestimmten Verhältnisse steht, haben wir die Zahl für die Luftleitungsdifferenz durch jene für die Knochenleitungsdifferenz dividiert und der so erhaltenen Zahl den Namen „Leitungsquotient“ gegeben. Der Vergleich der Leitungsquotienten gibt uns die Möglichkeit, die Frage zu beantworten, ob die Änderung der Luftleitung und der Knochenleitung überhaupt zueinander in einem bestimmten Verhältnisse stehen, ob dieses Verhältnis konstant ist oder ob es je nach Art und Örtlichkeit des Schalleitungshindernisses sich ändert.

Allerdings stützen sich alle diese Berechnungen auf die eine Voraussetzung, daß die Perzeption aller Gehörorgane im normalen Zustande mit der Perzeption des Gehörorganes des Untersuchers vollkommen identisch ist.

Die genaue Prüfung der Perzeptionsverhältnisse bei einigen normalen Individuen hat jedoch nie eine vollständige Übereinstimmung mit dem normalen Ohre des Untersuchers ergeben, trotzdem sie für Flüstersprache normales Gehör hatten.

Es haben sich daher hier zwei mögliche Arten der Berechnung ergeben.

Wenn wir das künstlich erzeugte Schalleitungshindernis ebenso beurteilen wollten wie die pathologischen Fälle, so müßten die Untersuchungsresultate mit der Perzeption des Untersuchers verglichen werden.

Die zweite Möglichkeit aber bestand darin, die durch ein künstliches Schalleitungshindernis veränderte Perzeption mit der demselben Individuum unter normalen Verhältnissen eigenen, aber gegen jene des Untersuchers doch wieder verschiedenen zu vergleichen.

Durch diese verschiedenen Arten der Berechnung ergaben sich daher zwei verschiedene Reihen von Zahlen, die zwar in ihren absoluten Höhen verschieden sind, die aber trotzdem eine gleichartige Bedeutung für die Versuchsbeurteilung besitzen.

* * *

Die Ergebnisse unserer Versuche sind in der folgenden Tabelle zusammengefaßt. Der leichteren Übersicht halber haben wir die Fälle nach

Digitized by Google
Original from UNIVERSITY OF CALIFORNIA
Generated on 2019-10-24 13:43 GMT / http://hdl.handle.net/2027/uc1.b3252761
Public Domain in the United States, Google-digitized / http://www.hathitrust.org/access_use#pd-us-google

Gruppen geordnet und in der I. Gruppe die drei Fälle von akuten Otitiden, in der II. Gruppe die 9 Fälle akuter Tuben- und Mittelohrkatarrhe zusammengefaßt; in der III. Gruppe haben wir die Ergebnisse der Untersuchung eines Falles von Trauma des inneren Ohres angeführt; die IV. Gruppe bilden die zwei untersuchten Fälle von Ceruminalansammlung und die V. Gruppe endlich drei normale Fälle, bei welchen wir durch Verstopfung des Gehörganges mit in Öl getränkter Watte ein künstliches Schalleitungshindernis erzeugt hatten. Zu dieser letzten Gruppe bemerken wir noch, daß, um die Parallele mit den Fällen der übrigen Gruppen herzustellen, die Darstellung in der Tabelle so erfolgte, daß die Untersuchungsergebnisse während der Wirkung des künstlichen Schalleitungshindernisses in der ersten Zeile angeführt wurden, während die Untersuchungsergebnisse unter normalen Verhältnissen in der zweiten Zeile angeführt wurden, trotzdem der Gang der Untersuchung ein umgekehrter war.

Die Betrachtung dieser in der vorstehenden Tabelle zusammengefaßten Versuchsergebnisse zeigt nun zunächst, daß in allen unseren Fällen, die sich klinisch — soweit wir es überhaupt behaupten können — als reine Schalleitungshindernisse darstellen, die Verkürzung der Luftleitung von einer Verlängerung der Knochenleitung begleitet ist.

Bei der Abnahme des Schalleitungshindernisses nach Luftdusche oder im weiteren Verlauf der Erkrankung und dementsprechender Besserung der Luftleitung zeigt es sich jedoch, daß die vorhandene Verlängerung der Knochenleitung nicht in allen Fällen in dem Maße zurückgeht, wie es der Besserung der Luftleitung ziffermäßig entsprechen würde, daß vielmehr in einer ganzen Reihe von Fällen die Knochenleitung noch um ein Beträchtliches verlängert bleibt, trotzdem sich die Luftleitung schon wesentlich dem Normalen genähert oder dasselbe fast erreicht hat.

Es ergibt sich da zunächst ein Unterschied einerseits zwischen den Fällen der Gruppe I und II, den akuten Otitiden und Tubenkatarrhen, also Schalleitungshindernissen durch Erkrankungen des Mittelohrs, und andrerseits den Fällen der Gruppe IV, den Ceruminalfällen, also Schalleitungshindernissen mit Lokalisation im äußeren Gehörgange.

Wir wollen uns vorerst mit den Fällen der Gruppen I und II befassen und müssen feststellen, daß, soweit wir die absoluten Zahlen der Kolonnen 7 und 8 beziehungsweise 9 ins Auge fassen, bei den meisten Fällen bei Abnahme des materiellen Schalleitungshindernisses die meist auffallende Besserung der Luftleitung auch tatsächlich von einer — wenn auch geringfügigen — Abnahme der Verlängerung der Knochenleitung begleitet ist. Die Fälle 1, 2, 4, 5, 7, 8, 9, 10 und 11 bestätigen dies. Bei den Fällen 3 und 6 konnten wir trotz einer Besserung der Luftleitung eine Zunahme der Verlängerung der

Digitized by Google
Original from UNIVERSITY OF CALIFORNIA
Generated on 2019-10-24 13:43 GMT / http://hdl.handle.net/2027/uc1.b3252761
Public Domain in the United States, Google-digitized / http://www.hathitrust.org/access_use#pd-us-google

1	2	3	4	5	6	7	8	9	10	11
Fortlaufende Nummer	Krankheit	Datum der Beobachtung	Konversationssprache in Metern	Flüstersprache in Metern	Weberscher Versuch und verwendete Stimmgabel	LD = Luftleitungsdifferenz	KD = Knochenleitungsdifferenz	Freys Knochenzahl = Kn	Freys Differenzzahl = FD	Normal-Rinne des Unter suchers = NR
Erste										
1	Otitis media acuta Linkes Ohr	13. VII. 1909	1·5	0	nach links	— 35	+ 10	—	—	—
		27. VII. 1909	Zw.	1·5	nach links	— 16	+ 8	—	—	—
2	Otitis media acuta im Ablauf Rechtes Ohr	vor der Luftdusche 3. VIII. 1909	Zw.	Zw.	—	— 20	+ 6	—	—	—
		nach der Luftdusche	Zw.	Zw.	—	— 15	+ 5	—	—	—
3	Otitis media acuta im Ablauf Rechtes Ohr	16. IX. 1909	0·5	0·2	nach rechts	— 10	+ 6½	—	—	—
		Luftdusche macht keine Besserung								
		25. IX. 1909	1·5	0·5	nach rechts	— 8½	+ 7	—	—	—
		9. X. 1909	—	1	—	— 7	+ 8	—	—	—
Zweite										
4	Tubenkatarrh Linkes Ohr	15. VII. 1909 vor der Luftdusche	—	⅕	nach links St. e	— 35	+ 10	—	—	—
		nach der Luftdusche	—	Zw.	—	— 14	+ 8	—	—	—
		20. VII. 1909 vor der Luftdusche	—	1	nach links	— 17	+ 10	—	—	—
		nach der Luftdusche	—	Zw.	—	— 19	+ 8·5	—	—	—

Digitized by Google
Original from UNIVERSITY OF CALIFORNIA
Generated on 2019-10-24 13:43 GMT / http://hdl.handle.net/2027/uc1.b3252761
Public Domain in the United States, Google-digitized / http://www.hathitrust.org/access_use#pd-us-google

12	13	14	15	16	17	18	19
Rinne des Untersuchten	RR = Freys rechnerischer Rinne	Zunahme der Luftleitung um Sekunden	Zunahme der Luftleitung in Prozenten der ersterhobenen Luftleitungsdifferenz	Abnahme der Verlängerung der Knochenleitung um Sekunden	Abnahme der Verlängerung der Knochenleitung in Prozenten der ersterhobenen Knochenleitungsdifferenz	Leitungsquotient LD : KD	Anmerkung
Gruppe.							
— 15	—	+ 19	+ 55 %	— 2	— 20 %	3·5	13. VII. Seit 4 Tagen krank. Oberer hinterer Quadrant des 1. Trommelfells gerötet und geschwollen. Rechtes Trommelfell normal. Verwendete Stimmg. e.
+ 15	—					2	27. VII. Trommelfell abgeblaßt, noch mäßig retrahiert.
+ 8	—	+ 5	+ 25 %	— 1	— 16 %	3·3	Rechtes Trommelfell gerötet, diffus getrübt, Details leicht verwischt.
±	—					3	Verwendete Stimmgabel e.
±	—	+ 1·5	+ 15 %	+ 0·5	+ 7·6 %	1·5	16. IX. 1909. Vor 8 Tagen an Schmerzen im rechten Ohr erkrankt. Jetzt Klage über Hörstörung; Trommelfell blaß, noch vorgewölbt, trüb; kurzer Fortsatz und Hammergriff noch nicht normal sichtbar.
+ 5¾	—	+ 1·5	+ 15 %	+ 1	+ 15 %	1·2	
+ 13½	—					0·9	
		Endresultat	+ 30 %		+ 22·6 %		
Gruppe.							
?	—	+ 21	+ 60 %	— 2	— 20 %	3·5	15. VII. Beiderseits kurzer Fortsatz stark prominent, Hammergriff schief gestellt und verkürzt, Trommelfell gelbrötlich durchscheinend.
?	—					1·75	
		— 3	— 8 %	+ 2	+ 20 %		
— 7	—	— 2	— 6 %	— 1·5	— 15 %	1·7	Zur Untersuchung verwendete Stimmgabel e.
— 6	—					2·2	
		Endresultat	+ 46 %		— 15 %		

Digitized by Google
Original from UNIVERSITY OF CALIFORNIA
Generated on 2019-10-24 13:43 GMT / http://hdl.handle.net/2027/uc1.b3252761
Public Domain in the United States, Google-digitized / http://www.hathitrust.org/access_use#pd-us-google

1	2		3	4	5	6	7	8	9	10	11
Fortlaufende Nummer	Krankheit		Datum der Beobachtung	Konversationssprache in Metern	Flüstersprache in Metern	Weberscher Versuch und verwendete Stimmgabel	LD = Luftleitungsdifferenz	KD = Knochenleitungsdifferenz	Freys Knochenzahl = Kn	Freys Differenzzahl = FD	Normal-Rinne der Untersuchers = Nt
4	Tubenkatarrh	Rechtes Ohr	15. VII. 1909 vor der Luftdusche	—	1/5	nach links St. e	— 41	+ 11	—	—	—
			nach der Luftdusche	—	Zw.	—	— 22	+ 8	—	—	—
			20. VII. 1909 vor der Luftdusche	—	1	nach links	— 14	+ 11	—	—	—
			nach der Luftdusche	—	Zw.	—	— 15	+ 10	—	—	—
5	Tubenkatarrh	Rechtes Ohr	vor der Luftdusche	—	1	nach rechts St. e	— 15	+ 16	—	—	—
			nach der Luftdusche	—	Zw.	nach rechts	— 8	+ 14	—	—	—
		Linkes Ohr	—	—	2·5	—	—	—	—	—	—
6	Akuter Tubenkatarrh	Rechtes Ohr	27. IX. 1909 vor der Luftdusche	—	1/5	nach rechts St. e	— 21	+ 11	—	—	—
			nach der Luftdusche	—	2	—	— 11	+ 12	—	—	—

Digitized by Google
Original from UNIVERSITY OF CALIFORNIA
Generated on 2019-10-24 13:43 GMT / http://hdl.handle.net/2027/uc1.b3252761
Public Domain in the United States, Google-digitized / http://www.hathitrust.org/access_use#pd-us-google

12	13	14	15	16	17	18	19
Rinne des Untersuchten	RR = Freys rechnerischer Rinne	Zunahme der Luftleitung		Abnahme der Verlängerung der Knochenleitung		Leitungsquotient LD : KD	Anmerkung
		um Sekunden	in Prozenten der ersterhobenen Luftleitungsdifferenz	um Sekunden	in Prozenten der ersterhobenen Knochenleitungsdifferenz		
?	—		%		%	3·7	
		+ 19	+ 46	— 3	— 28		
?	—					2·75	
		+ 8	+ 19	+ 3	+ 28		S. Anmerkung vorher.
— 7	—					1·27	
		— 1	— 2	— 1	— 9		
— 6	—					1·5	
	Endresultat		+ 63 %		— 9 %		
— 11	—					0·9	
		+ 7	+ 46	— 2	— 12		
— 8	—		%		%	0·5	—
+ 6	—	—	—	—	—		
— 16	—					1·9	27. IX. Beiderseits akuter Tubenkatarrh; Trommelfell etwas injiziert. Kurzer Fortsatz stark vorspringend.
		+ 10	+ 47	+ 1	+ 9		
— 14	—		%		%	0·9	

Digitized by Google
Original from UNIVERSITY OF CALIFORNIA
Generated on 2019-10-24 13:43 GMT / http://hdl.handle.net/2027/uc1.b3252761
Public Domain in the United States, Google-digitized / http://www.hathitrust.org/access_use#pd-us-google

1	2		3	4	5	6	7	8	9	10	11
Fortlaufende Nummer	Krankheit		Datum der Beobachtung	Konversationssprache in Metern	Flüstersprache in Metern	Webersche Versuch und verwendete Stimmgabel	LD = Luftleitungsdifferenz	KD = Knochenleitungsdifferenz	Freys Knochenzahl = Kn	Freys Differenzzahl = FD	Normal-Rinne des Untersuchers = NR
7	Akuter Tubenkatarrh	Linkes Ohr	22. XII. 1909 vor der Luftdusche	Zw.	1	nach rechts St. e	— 7	— 7	—	—	—
			nach der Luftdusche		Zw.	—	— 5	= Weber	—	—	—
		Rechtes Ohr	vor der Luftdusche	Zw.	½	nach rechts	— 12	+ 11	—	—	—
			nach der Luftdusche		1	—	— 10	+ 9	—	—	—
8	Akuter Tubenkatarrh	Rechtes Ohr	6. V. 1910 vor der Luftdusche	—	0·3	— St. e	— 31	+12½	—	—	—
			nach der Luftdusche	—	1·5	—	— 10	+ 8½	—	—	—
			19. V. 1910 vor der Luftdusche	—	Zw.	— St. e	— 7	+ 11	—	—	—
			nach der Luftdusche	—	Zw.	—	— 4	+ 15	—	—	—
			28. VI. 1910	—	Zw.	nach rechts	± 0	+ 11	—	—	—
			20. VII. 1910	—	3	nach rechts	— 4	+ 4	—	—	—
9	Tubenkatarrh Rechtes Ohr		30. IX. 1910 vor der Luftdusche	—	1	? St. e	— 15	+ 12	—	—	—
			nach der Luftdusche	—	2	—	— 7	+ 7	—	—	—

Digitized by Google
Original from UNIVERSITY OF CALIFORNIA
Generated on 2019-10-24 13:43 GMT / http://hdl.handle.net/2027/uc1.b3252761
Public Domain in the United States, Google-digitized / http://www.hathitrust.org/access_use#pd-us-google

12	12	14	15	16	17	18	19
Rinne des Untersuchten	RR = Freys rechnerischer Rinne	Zunahme der Luftleitung		Abnahme der Verlängerung der Knochenleitung		Leitungsquotient LD : KD	Anmerkung
		um Sekunden	in Prozenten der ersterhobenen Luftleitungsdifferenz	um Sekunden	in Prozenten der ersterhobenen Knochenleitungsdifferenz		
= Weber	—	+ 2	+ 28 %	?	?	1	22. XII. 1909. Hört seit ca. 8 Tagen schlecht. Trommelfell etwas injiziert, retrahiert, kurzer Fortsatz vorspringend, Hammergriff schief gestellt.
	—					?	
— 7	—	+ 2	+ 16 %	— 2	— 18 %	1·1	
— 5	—					1·1	
+ 7?	—	+ 21	+ 67 %	— 4	— 32 %	2·5	Pat. 15 Jahre alt. Stimmgabel e. 20. VII. Rechts: Kurzer Fortsatz kegelförmig vorspringend, Hammergriff verkürzt. Lichtreflex verkürzt.
— 8?	—					1·2	
		+ 3	+ 10	+ 2½	+ 20	— —	
— 12	—					0·6	
		+ 3	+ 10	+ 4	+ 32		
— 8½	—					0·26	
		+ 4	+ 13	— 4	— 32		
+ 6	—					0·0	
		— 4	— 13	+ 3	+ 24		
+ 13	—					0·28	
Endresultat		+ 27	+ 87 %		+ 12 %		
— 10	—	+ 8	+ 53	— 5	— 41	1·25	30. IX. Rechts das Trommelfell stark retrahiert.
— 6	—					1	

Digitized by Google
Original from UNIVERSITY OF CALIFORNIA
Generated on 2019-10-24 13:43 GMT / http://hdl.handle.net/2027/uc1.b3252761
Public Domain in the United States, Google-digitized / http://www.hathitrust.org/access_use#pd-us-google

1	2		3	4	5	6	7	8	9	10	11
Fortlaufende Nummer	Krankheit		Datum der Beobachtung	Konversationssprache in Metern	Flüstersprache in Metern	Webersche Versuch und verwendete Stimmgabel	LD = Luftleitungsdifferenz	KD = Knochenleitungs-differenz	Freys Knochenzahl = Kn	Freys Differenzzahl = FD	Normal-Hörer, das Unter-suchers = NH
10	Tuben-katarrh Linkes Ohr		15. X. 1910 vor der Luftdusche	—	$^3/_4$	nach links St. e	— 18	+ 10	—	—	—
			nach der Luftdusche	—	3·5	—	— 10	+ 6	—	—	—
11	Exsudativer Katarrh Rechtes Ohr		5. XII. 1911 vor der Luftdusche	2	0·2	nach rechts St. e	— 26	+ 11	—	—	—
			nach der Luftdusche	—	2	—	— 11	+ 10	—	—	—
12	Tubenkatarrh	Linkes Ohr	9. IX. 1911 vor der Luftdusche	—	3	nach links St. g_2	— 10	—	+ 7	14	21
			nach der Luftdusche	—	3	—	— 12	—	+ 9	12	21
		Rechtes Ohr	vor der Luftdusche	—	1·5	— St. g_2	— 11	—	+11	10	21
			nach der Luftdusche	—	3	—	— 12	—	+11	10	21
											Dritte
13	Trauma des inneren Ohres Rechts		—	—	4	St. g_2	— 14	—	—14	35	21

Digitized by Google
Original from UNIVERSITY OF CALIFORNIA
Generated on 2019-10-24 13:43 GMT / http://hdl.handle.net/2027/uc1.b3252761
Public Domain in the United States, Google-digitized / http://www.hathitrust.org/access_use#pd-us-google

12	13	14	15	16	17	18	19
Rinne des Untersuchten	RR = Freys rechnerischer Rinne	Zunahme der Luftleitung		Abnahme der Verlängerung der Knochenleitung		Leitungsquotient LD : KD	Anmerkung
		um Sekunden	in Prozenten der ersterhobenen Luftleitungsdifferenz	um Sekunden	in Prozenten der ersterhobenen Knochenleitungsdifferenz		
− 10	−	+ 8	+ 44 %	− 4	− 40 %	1·8	15. X. Trommelfell stark retrahiert. Hört seit 2 bis 3 Wochen schlecht.
− 10	−					1·5	
− 14	−	+ 15	+ 57 %	− 1	− 9 %	2·3	5. XII. Rechts das Trommelfell im unteren Teil vorgewölbt, Niveaulinie. Links Trommelfell normal, Flüstersprache Zimmerweite.
+ 12	−					1·1	
−	+ 4	− 2	− 20 %	+ 2	+ 28 %	1·4	9. IX. Seit 14 Tagen besteht nach Schnupfen Ohrensausen und schlechtes Hören. Beiderseits Trommelfell retrahiert, kurzer Fortsatz und Hammergriff vorspringend, Trommelfell gelbrötlich durchscheinend.
−	± 0					1·3	
−	− 1	− 1	− 9 %	0	0 %	1	
−	− 2					1·1	

Gruppe.

+	+ 21	−	−	−	−	1	−

Digitized by Google
Original from UNIVERSITY OF CALIFORNIA
Generated on 2019-10-24 13:43 GMT / http://hdl.handle.net/2027/uc1.b3252761
Public Domain in the United States, Google-digitized / http://www.hathitrust.org/access_use#pd-us-google

1	2		3	4	5	6	7	8	9	10	11
Fortlaufende Nummer	Krankheit		Datum der Beobachtung	Konversationssprache in Metern	Flüstersprache in Metern	Weberscher Versuch und verwendete Stimmgabel	LD = Luftleitungsdifferenz	KD = Knochenleitungsdifferenz	Freys Knochenzahl = Kn	Freys Differenzzahl = FD	Normal Runne des Untersuchers = Nk
Vierte											
14	Cerumen	Linkes Ohr	P.-Nr. 1354/10 vor Ausspritzen	—	—	— St. g_2	— 21	—	+ 5	16	21
			nach Ausspritzen	—	—	—	— 5	—	+ 1	20	21
		Rechtes Ohr	vor Ausspritzen	—	—	— St. g_2	— 16	—	+11	10	21
			nach Ausspritzen	—	—	—	— 2	—	+ 5	16	21
15	Cerumen Linkes Ohr		27. X. 1911 vor Ausspritzen	—	3/4	n. l. St. g_2	— 12	—	+ 5	16	21
			nach Ausspritzen	—	Zw.	n. l.	— 5	—	+ 1	20	21
Fünfte											
16	Normal Linkes Ohr		nach der Verstopfung	—	1/4	— St. e	— 35	+ 7	—	—	—
			vor der Verstopfung	—	Zw.	—	— 4	— 6	—	—	—
	Derselbe Fall, berechnet auf die normale Perzeption des Untersuchten		nach der Verstopfung	—	1/4	—	— 31	+ 13	—	—	—
			vor der Verstopfung	—	Zw.	—	± 0	± 0	—	—	—
17	Normal Rechtes Ohr		nach der Verstopfung	—	2	— St. e	— 25	+ 10	—	—	—
			vor der Verstopfung	—	Zw.	—	± 0	+ 5	—	—	—
	Derselbe Fall, berechnet auf die normale Perzeption des Untersuchten		nach der Verstopfung	—	—	—	— 25	+ 5	—	—	—
			vor der Verstopfung	—	—	—	± 0	± 0	—	—	—

Digitized by Google
Original from UNIVERSITY OF CALIFORNIA
Generated on 2019-10-24 13:43 GMT / http://hdl.handle.net/2027/uc1.b3252761
Public Domain in the United States, Google-digitized / http://www.hathitrust.org/access_use#pd-us-google

12	13	14	15	16	17	18	19
Rinne des Untersuchten	RR = Freys rechnerischer Rinne	Zunahme der Luftleitung		Abnahme der Verlängerung der Knochenleitung		Leitungsquotient LD : KD	Anmerkung
		um Sekunden	in Prozenten der ersterhobenen Luftleitungsdifferenz	um Sekunden	in Prozenten der ersterhobenen Knochenleitungsdifferenz		
Gruppe.							
—	— 5	+ 16	+ 76 %	— 4	— 80 %	4·2	Besonders große Pfröpfe!
—	+ 15					5	Nach dem Ausspritzen besteht rechts noch geringes Sausen.
—	— 6	+ 14	+ 87 %	— 6	— 54 %	1·5	
—	+ 14					0·4	
±	+ 4	+ 7	+ 58 %	— 4	— 80 %	2·4	—
—	+ 15					5	
Gruppe.							
— 11	—	+ 31	+ 88 %	— 13	— 185 %	5	
+ 44	—					0·6	Otoskop. Befund normal.
—	—	+ 31	+ 100 %	— 13	— 100 %	2·4	Feste Verstopfung mit in Öl getränkter Watte.
—	—					∞	
+ 7	—	+ 25	+ 100 %	— 5	— 50 %	2·5	
+ 12	—					0	Trommelfell leicht atrophisch.
—	—	+ 25	+ 100 %	— 5	— 100 %	5	Feste Verstopfung mit in Öl getränkter Watte.
—	—					∞	

Digitized by Google
Original from UNIVERSITY OF CALIFORNIA
Generated on 2019-10-24 13:43 GMT / http://hdl.handle.net/2027/uc1.b3252761
Public Domain in the United States, Google-digitized / http://www.hathitrust.org/access_use#pd-us-google

1	2	3	4	5	6	7	8	9	10	11
Fortlaufende Nummer	Krankheit	Datum der Beobachtung	Konversationssprache in Metern	Flüstersprache in Metern	Webersche Versuch und verwendete Stimmgabel	LD = Luftleitungsdifferenz	KD = Knochenleitungsdifferenz	Freys Knochenzahl = Ku	Freys Differenzzahl = FD	Normal-Rinne des Untersuchers = NR
18	Normal Rechtes Ohr	nach der Verstopfung	—	Zw.	nach rechts St. e	— 6	— 2	—	—	—
		vor der Verstopfung	—	Zw.	—	— $1^1/_2$	— 3	—	—	—
	Derselbe Fall, berechnet auf die normale Perzeption des Untersuchten	nach der Verstopfung	—	—	—	— $4^1/_2$	+ 1	—	—	—
		vor der Verstopfung	—	—	—	±0	± 0	—	—	—

Sechste

19	Cerumen	Linkes Ohr	20. XII. 1912 vor Ausspritzen	—	—	nach links St. g_2	— 11	+ 8	—	—	—
			nach Ausspritzen	—	—	—	— 7	+ 6	—	—	—
			23. XII. 1912 vor der Luftdusche	—	$^1/_4$	— St. e	—	—	—	—	—
			nach der Luftdusche	—	3	—	— 11	+ 11	—	—	—
		Rechtes Ohr	20. XII. 1912 vor Ausspritzen	—	—	— St. g_2	— 8	+ 9	—	—	—
			nach Ausspritzen	—	—	—	— 5	+ 6	—	—	—
			23. XII. 1912 vor der Luftdusche	—	$^1/_4$	nach links St. g_2	—	—	—	—	—
			nach der Luftdusche	—	3	—	± 0	+ 6	—	—	—

Digitized by Google
Original from UNIVERSITY OF CALIFORNIA
Generated on 2019-10-24 13:43 GMT / http://hdl.handle.net/2027/uc1.b3252761
Public Domain in the United States, Google-digitized / http://www.hathitrust.org/access_use#pd-us-google

12	13	14	15	16	17	18	19
Rinne des Untersuchten	RR = Freys rechnerischer Rinne	Zunahme der Luftleitung		Abnahme der Verlängerung der Knochenleitung		Leitungsquotient LD : KD	Anmerkung
		um Sekunden	in Prozenten der ersterhobenen Luftleitungsdifferenz	um Sekunden	in Prozenten der ersterhobenen Knochenleitungsdifferenz		
+ 38	—	+ 4½	+ 75 %	— 1	— 50 %	3	
+ 36	—					0·5	Otoskop. Befund normal.
—	—	+ 4½	+ 100 %	— 1	— 100 %	4·5	Lose Verstopfung mit in Öl getränkter Watte.
—	—					∞	

Gruppe.

—	—	+ 4	+ 36 %	— 2	— 25 %	1·5	20. XII. Angeblich seit 8 Tagen schlecht hörend. Beiderseits Cerumen. Entfernung durch Ausspritzen.
—	—					1·1	
—	—	— 4	— 36 %	+ 5	+ 62 %	—	23. XII. Flüstersprache ¼ *m*. Linkes Trommelfell retrahiert und atropisch. Rechts Tubenkatarrh.
—	—					1	
—	—	+ 3	+ 37 %	— 3	— 33 %	0·9	Bei der Luftdusche platzen links die zwei atrophischen Narben, im Gehörgang erscheint seröse Flüssigkeit.
—	—					0·9	
—	—	+ 5	+ 63 %	± 0	0 %	0	Subjektiv bedeutende Hörverbesserung.

Digitized by Google
Original from UNIVERSITY OF CALIFORNIA
Generated on 2019-10-24 13:43 GMT / http://hdl.handle.net/2027/uc1.b3252761
Public Domain in the United States, Google-digitized / http://www.hathitrust.org/access_use#pd-us-google

Knochenleitung konstatieren, während im Falle 12 die Luftdusche sowohl eine weitere Verkürzung der Luftleitung als auch eine weitere Verlängerung der Knochenleitung zur Folge hatte (Analogon mit dem Valsalvaschen Versuche am Normalen, s. w. u.). Von diesen Ausnahmen wollen wir jedoch vorerst absehen und zunächst untersuchen, ob bei den übrigen Fällen die infolge teilweiser Beseitigung des Schalleitungshindernisses beobachtete Zunahme der Luftleitung und Abnahme der Verlängerung der Knochenleitung, wenn schon nicht in ihren absoluten Werten, so doch wenigstens in ihren relativen Werten, das heißt prozentuell übereinstimmen.

Die Betrachtung der Kolonnen 15 und 17 zeigt uns, daß nur die Fälle 7 und 10 eine solche Übereinstimmung aufweisen, indem beim Falle 7 die Luftleitung um 16% zugenommen, die Verlängerung der Knochenleitung um 18% abgenommen und beim Falle 10 die Luftleitung um 44% zu-, die Verlängerung der Knochenleitung um 40% abgenommen hat.

Bei den 7 anderen Fällen, und zwar den Fällen 1, 2, 4, 5, 8, 9 und 11, finden wir jedoch ein mehr oder weniger auffälliges Mißverhältnis zwischen der prozentuellen Zunahme der Luftleitung und der prozentuellen Abnahme der Verlängerung der Knochenleitung, derart, daß die Luftleitung auch prozentuell ungleich stärker zunimmt, als die verlängerte Knochenleitung abnimmt.

Diese Schlußfolgerung hat sich ergeben aus der Betrachtung der augenblicklichen Änderung in den Schalleitungsverhältnissen, wie sie durch einen bestimmten wirksamen Eingriff, die Lufteintreibung nach Politzer, herbeigeführt wird. Es könnte nun mit Recht der Einwand erhoben werden, daß im weiteren Verlauf der Beobachtung eines einzelnen Falles, beziehungsweise im Endresultat nach vollständigem Ablauf der Erkrankung, sich doch möglicherweise eine Übereinstimmung zwischen der Zunahme der Luftleitung und der Abnahme Knochenleitung ergeben könnte.

In dieser Beziehung verweisen wir auf den Fall 8. Es handelt sich um eine jugendliche intelligente Patientin, welche mit einseitigem Tubenkatarrh in unsere Behandlung kam, und die wir bis zur vollständigen Heilung, durch 11 Wochen vom Beginn der Krankheit an, beobachten konnten. Das Endresultat läßt seit der ersten Prüfung der Perzeption eine Zunahme der Luftleitung um 87% erkennen, während die Verlängerung der Knochenleitung nicht nur keine Abnahme, sondern sogar noch eine weitere Zunahme um 12% erfahren hat.

Fassen wir die einzelnen Beobachtungsphasen ins Auge, so finden wir, daß der Löwenanteil der Zunahme der Luftleitung, d. i. 67%, durch die erste Luftdusche herbeigeführt wurde; sie hatte auch gleichzeitig eine Abnahme der Verlängerung der Knochenleitung um 32% bewirkt. Eine am Ende der zweiten Krankheitswoche vorgenommene Prüfung ergab, daß die Luftdusche nunmehr eine Zunahme der Luftleitung um 10% bewirkte, während die Verlängerung

Digitized by Google
Original from UNIVERSITY OF CALIFORNIA
Generated on 2019-10-24 13:44 GMT / http://hdl.handle.net/2027/uc1.b3252761
Public Domain in the United States, Google-digitized / http://www.hathitrust.org/access_use#pd-us-google

der Knochenleitung diesmal keine Abnahme, sondern vielmehr eine Zunahme von 32% aufwies. Dieses auffallende Verhalten erinnert uns an den ähnlichen Befund in den Fällen 3 und 6 und scheint eine Phase im Krankheitsverlauf darzustellen.

Der Verlauf dieses Falles sowie auch des Falles 4, von dem zwei Beobachtungen vorliegen, zeigt also, daß auch im Endresultat nicht nur keine prozentuelle Übereinstimmung zwischen Zunahme der Luftleitung und Abnahme der Verlängerung der Knochenleitung nachweisbar ist, sondern daß auch in den absoluten Ziffern keine wesentliche Beeinflussung der verlängerten Knochenleitung trotz auffallender Zunahme der Luftleitung nachweisbar ist.

Wir können also auf Grund der Betrachtung der Fälle der Gruppen I und II unserer Tabelle abschließend sagen, daß bei Schalleitungshindernissen, welche durch Erkrankungen des Mittelohrs — und zwar vorwiegend des katarrhalischen Typus — bedingt sind, die Verkürzung der Luftleitung zwar regelmäßig von einer Verlängerung der Knochenleitung begleitet ist, daß aber bei Wiederherstellung der Luftleitung infolge Beseitigung des Schalleitungshindernisses die verlängerte Knochenleitung nicht in demselben Maße wieder abnimmt.

Ähnliche Beobachtungen wurden schon von Siebenmann und Ostmann gemacht.

Siebenmann[1]) stellte Untersuchungen über die durch Luftdusche hervorgerufenen Veränderungen der Hörprüfungsresultate bei reinem Tubenkatarrh an und faßte das Resultat seiner Untersuchungen in folgenden Sätzen zusammen: „Die Hörweite nahm überall evident (d. h. mindestens um das 3·5-fache) zu; das Resultat des Schwabachschen Versuches wurde durch die Luftdusche nur wenig alteriert, meistens wurde der dafür gefundene Wert um etwas verringert, seltener vergrößert gefunden; dagegen schlug der Minuswert des Rinneschen Versuches mit zwei Ausnahmen deutlich ins Positive um, in einem Falle betrug er ± 0."

Er stellte die Ergebnisse seiner Untersuchungen zahlenmäßig in folgender Tabelle zusammen:

Allerdings ist diese Tabelle nicht ohne weiteres mit unserer vergleichbar, da die Messung der Luftleitung mittelst Stimmgabel unterblieb und die Knochenleitung vom Scheitel aus gemessen wurde; aber der Vergleich der Hörweite für Flüstersprache mit dem Ausfall des „Weber-Schwabachschen" Versuches zeigt, daß die Fälle dieser Tabelle mit den von uns beobachteten dem Wesen nach übereinstimmen.

---

[1]) Siebenmann, Hörprüfungsresultate bei reinem Tubenkatarrh. Zeitschr. f. Ohrenheilk., Bd. 22, pag. 308 u. 313.

Digitized by Google
Original from UNIVERSITY OF CALIFORNIA
Generated on 2019-10-24 13:43 GMT / http://hdl.handle.net/2027/uc1.b3252761
Public Domain in the United States, Google-digitized / http://www.hathitrust.org/access_use#pd-us-google

Nummer	Hörweite für Flüsterzahlen in Zentimetern		Weber-Schwabach		Rinne (a^1)	
	vor	nach	vor	nach	vor	nach
	der Luftdusche		der Luftdusche		der Luftdusche	
1.	r. 15 l. 100	> 500 350	a^1 + 6	a^1 + 5	− 7 − 3	+ 2 ± 0
2.	r. 40 l. 150	> 500 > 500	a^1 ?	a^1 ?	− 5 + 3	+ 10 + 10
3.	r. 10 l. 8	350 200	A + 10	A + 5	− 5 − 6	− 2 + 5
4.	r. 10 l. 10	450 450	A + 12	A + 11	± 0 − 6	+ 9 + 11
5.	r. 40 l. 20	350 180	A + 19	A + 16	± 0 − 6	?
6.	r. 60 l. 500	400 > 500	A + 15	A + 16	+ 8 + 12	+ 12 + 12
7.	r. 20 l. 50	> 500 400	A + 15	A + 18	− 7 − 8	+ 2 − 4

Ostmann[1]) wieder hat Untersuchungen über die Veränderung der Hörprüfungsresultate im Verlauf von akuten Mittelohrentzündungen angestellt und fand, daß die „Perzeptionsdauer durch Knochenleitung auch nach Ablauf der Erkrankung noch erhöht bleibt und daß gegen Ausgang der Erkrankung ein Anwachsen der Knochenleitung stattfindet".

Wir müssen hier von der Wiedergabe seiner umfangreichen und mit vielem Fleiß hergestellten Tabellen und Kurven absehen und uns damit begnügen, festzustellen, daß auch wir, wie der Fall 3 unserer Tabelle lehrt, diese Sätze bestätigt gefunden haben, und daß wir sie bloß dahin ergänzen können, daß ein solches Anwachsen der Knochenleitung gegen Ausgang der Krankheit nicht nur bei Otitiden, sondern, wie unser Fall 8 lehrt, auch bei Tubenkatarrhen vorkommt.

Zum Schlusse wollen wir noch auf die Untersuchungen Siebenmann[2]) über den Einfluß des Valsalvaschen Versuches auf die Luft- und Knochen-

[1]) Ostmann, Zeitschr. f. Ohrenheilk., Bd. 42, pag. 222.

[2]) Siebenmann, Zur funktionellen Prüfung des normalen Ohres. Zeitschr. f. Ohrenheilk., Bd. 22, pag. 285, 1892.

Generated on 2019-10-24 13:43 GMT / http://hdl.handle.net/2027/uc1.b3252761
Public Domain in the United States, Google-digitized / http://www.hathitrust.org/access_use#pd-us-google
Digitized by Google
Original from UNIVERSITY OF CALIFORNIA

leitung bei normalen Individuen hinweisen. Siebenmann fand nämlich, daß unter der Einwirkung des Valsalvaschen Versuches regelmäßig die Luftleitung verkürzt, die Knochenleitung verlängert gefunden wird.

Dieser Befund gibt uns eine Erklärung für das oben erwähnte auffallende Verhalten des Falles 12 unserer Tabelle; es hat in diesem einzelnen Falle die Luftdusche so gewirkt, wie in Siebenmanns Versuchen der Valsalvasche Versuch bei normalen Individuen.

Siebenmann fand nämlich, daß „beim Valsalvaschen Versuch für die aerotympanale Leitung (= Luftleitung) stets Verkürzung, für die osteotympanale Leitung (= Knochenleitung) meist Verlängerung“ eintritt.

Wir geben im Nachstehenden die einschlägige Tabelle Siebenmanns wieder.

Wir wenden uns zur Besprechung der Fälle der Gruppe IV, welche die Prüfungsresultate dreier Gehörorgane bei 2 Fällen von Ceruminalansammlung im äußeren Gehörgang enthält, und der Gruppe V, welche 3 normale Fälle umfaßt, bei denen wir durch einseitigen Verschluß des Gehörganges mit Watte ein künstliches Schalleitungshindernis erzeugten.

Was die Ceruminalfälle betrifft, so finden wir auch hier bei Betrachtung der absoluten Ziffern der Kolonnen 7 und 9, daß die Verkürzung der Luftleitung von einer Verlängerung der Knochenleitung begleitet ist.

Nach Beseitigung des Schalleitungshindernisses sollte man eigentlich erwarten, daß bei unkomplizierten Ceruminalfällen für die Luftleitung sowohl als auch für die Knochenleitung der Wert ± 0 zum Vorschein kommen sollte. Das ist nun, wie ein Blick auf die Tabelle zeigt, nicht der Fall. Wir mußten da zunächst Veränderungen an der Oberfläche des Trommelfells infolge langen Liegens der Pfröpfe, Mazeration beim Ausspritzen, die Hyperämie des Trommelfells infolge des Reizes beim Ausspritzen und das nachfolgende Austrocknen durch Wattebäuschchen beschuldigen. Um uns darüber Klarheit zu verschaffen, war es notwendig, die Fälle nach Verlauf einiger Tage einer nochmaligen Untersuchung zu unterziehen. Leider blieben bei der Art des Krankenmaterials unserer Station die Aufforderungen an die einmal ausgespritzten Fälle, nochmals zu erscheinen, erfolglos, so daß wir uns über den Einfluß dieser geringgradigen Veränderungen auf die Perzeption kein klares Bild verschaffen konnten. Bei anderen Fällen, die die Aufforderung befolgten, konnten wir wieder otoskopisch Residuen nach Mittelohrprozessen konstatieren, so daß wir solche Fälle von der weiteren Prüfung ausschließen mußten.

Diese äußeren Schwierigkeiten veranlaßten uns daher, normale Fälle zu untersuchen und die Veränderung der Perzeption zu beobachten, nachdem ein künstliches Schalleitungshindernis im äußeren Gehörgang erzeugt worden war.

Wenn wir die Kolonnen 7 und 8 der Fälle 16, 17 und 18 betrachten, so fällt uns zunächst auf, daß die Perzeption keines dieser 3 normalen Fälle

Generated on 2019-10-24 13:45 GMT / http://hdl.handle.net/2027/uc1.b3252761
Public Domain in the United States, Google-digitized / http://www.hathitrust.org/access_use#pd-us-google
Digitized by Google
Original from UNIVERSITY OF CALIFORNIA

Nummer	Hörweite für Flüsterzahlen in Metern	Knochenleitung bei Valsalva, gemessen mit A vom Scheitel	Luftleitung bei Valsalva Stg. A	Rinne A	Leitungsquotient (von mir nachträglich berechnet, in der Originaltabelle Siebenmanns nicht enthalten)
1.	beiderseits > 15	+ 5	— 13	r. 51 l. 40	2·6
2.	„ > 15	— 3 ! (mehrmals kontrolliert)	— 7	r. 49 l. 51	2·3
3.	„ > 15	+ 7½	— 9	r. 47 l. 45	1·2
4.	„ > 15	+ 10½	— 9	r. 42 l. 40	0·8
5.	„ > 15	keine Angaben		r. 43 l. —	—
6.	„ > 15	+ 4½	— 5	r. 38 l. 41	1·1
7.	„ > 15	+ 5½	— 23	r. 41 l. 53	4·1
8.	„ > 15	+ 10½	— 23	r. 47 l. 47	2·1
9.	„ > 15	+ 12	— 26	r. 57 l. 58	2·1
10.	„ > 15	± 0	— 18	r. 53 l. 46	∞
11.	„ > 15	+ 4½	— 12	r. — l. 48	2·6
12.	r. 26 l. 27	+ 10	— 8½	r. — l. 41	0·85
13.	beiderseits > 15	+ 6	— 15	r. 49½ l. 43	2·5
14.	r. 23 l. 26	+ 11	— 8	r. 48 l. 44	0·7
15.	beiderseits > 15	+ 6½	— 25	r. 54 l. 55	3·8

Generated on 2019-10-24 13:43 GMT / http://hdl.handle.net/2027/uc1.b3252761
Public Domain in the United States, Google-digitized / http://www.hathitrust.org/access_use#pd-us-google
Digitized by Google
Original from UNIVERSITY OF CALIFORNIA

mit jener des Untersuchers identisch ist, daß also in keinem dieser Fälle im normalen Zustande für die Luftleitung und Knochenleitung der Wert ± 0 gefunden wurde.

Dieser Umstand hat natürlich auf die Verwertung der Zahlenwerte für unsere Berechnungen einen Einfluß. Denn diese stützen sich auf die Annahme, daß die Perzeption bei jedem der pathologischen Fälle nach ideal vollständiger Beseitigung des Schalleitungshindernisses mit jener des Untersuchers vollständig identisch sein und demnach für Luft- und Knochenleitung den Wert ± 0 ergeben müßte.

Unter dieser Annahme müßten wir gerade bei den Normalfällen, wenn wir sie in gleicher Weise betrachten wie die pathologischen, d. h. den unter Wirkung des künstlichen Schalleitungshindernisses erhobenen Befund für den pathologischen, den Normalbefund für den nach Beseitigung des Schalleitungshindernisses erhobenen setzen, eine Zunahme der Luftleitung um 100% [1]) und eine Abnahme der verlängerten Knochenleitung um ebenfalls 100% [1]) erwarten.

Das ist aber nicht der Fall, weil eben die Annahme, daß die Perzeption der normalen Gehörorgane identisch ist, nicht den Tatsachen entspricht.

So zeigt sich im Falle 16 eine Zunahme der Luftleitung um 88%, eine Abnahme der verlängerten Knochenleitung um 185%; im Falle 17 die Zunahme der Luftleitung 100%, die Abnahme der Knochenleitung aber nur 50%; im Falle 18 die Zunahme der Luftleitung 75%, die Abnahme der Knochenleitung bloß 50%.

Erst wenn wir die Werte auf die dem untersuchten Individuum eigene Perzeption umrechnen, kommen die erwarteten Besserungswerte von 100% in Erscheinung.

Bei den pathologischen Fällen können wir eine solche Umrechnung auf die dem untersuchten Individuum eigene Perzeption nicht vornehmen, da sie uns ja nicht bekannt ist, wir sind vielmehr gezwungen, die Perzeption des Untersuchers als Maßstab anzunehmen.

Betrachten wir nun noch die Kolonnen 15 und 17 bei den Fällen mit Ceruminalansammlung im äußeren Gehörgang, so finden wir beim Fall 14 für das linke Gehörorgan eine Zunahme der Luftleitung um 76% und eine Abnahme der verlängerten Knochenleitung von 80%; hier herrscht also eine nahezu vollständige Übereinstimmung zwischen Zunahme der Luftleitung und Abnahme der Knochenleitung. Für das rechte Gehörorgan desselben Falles finden wir hingegen eine Zunahme der Luftleitung 87% und eine Abnahme der verlängerten Knochenleitung von bloß 54%. Es ist nun möglich, daß diese Disharmonie auf irgend eine Komplikation zurückzuführen ist; dafür würde die Angabe sprechen, daß nach dem Ausspritzen rechts noch geringes Sausen

[1]) Bezogen auf die vorherige pathologische Zu- oder Abnahmsgröße.

Digitized by Google
Original from UNIVERSITY OF CALIFORNIA
Generated on 2019-10-24 13:43 GMT / http://hdl.handle.net/2027/uc1.b3252761
Public Domain in the United States, Google-digitized / http://www.hathitrust.org/access_use#pd-us-google

bestand. Leider können wir uns darüber nicht bestimmt äußern, weil der Patient zu einer Nachuntersuchung nicht mehr erschienen ist. Beim Falle 15 finden wir eine Abnahme der verlängerten Knochenleitung um 80%, hingegen eine Zunahme der Luftleitung von bloß 58%. Der Webersche Versuch schlug hier noch nach dem Ausspritzen nach dem linken Ohr aus. Was von dieser Disharmonie auf Rechnung einer Komplikation und was etwa auf eine von dem Untersucher abweichende normale Perzeption dieses Falles zu setzen ist, läßt sich ebenfalls nicht entscheiden, da auch hier eine Nachuntersuchung nicht möglich war.

Vergleichen wir die Werte der Kolonne 17 bei den Fällen der Gruppe IV mit den entsprechenden der Gruppen I und II, so finden wir, daß bei den allermeisten Fällen der Schalleitungshindernisse infolge von Erkrankungen des Mittelohres die Abnahme der verlängerten Knochenleitung nach Behebung des Schalleitungshindernisses weniger als 30% beträgt, während bei den Fällen mit Schalleitungshindernissen im äußeren Gehörgang nach Behebung des Hindernisses die Abnahme der verlängerten Knochenleitung mindestens 50% beträgt.

Aus diesem Vergleich können wir also den Satz ableiten, daß nach Behebung von Schalleitungshindernissen des äußeren Gehörganges die die Verkürzung der Luftleitung begleitende Verlängerung der Knochenleitung viel eher und in viel ausgiebigerem Maße zum normalen Stand zurückkehrt, als es bei Behebung von Schalleitungshindernissen im Mittelohr der Fall ist, wo die Verlängerung der Knochenleitung trotz mehr weniger vollkommener Wiederherstellung der Luftleitung die Neigung hat, zu persistieren.

* * *

Wir wollen noch die Besprechung eines mit einer Mittelohrerkrankung komplizierten Falles von Cerumenansammlung vornehmen, der uns Gelegenheit bieten soll, die Stichhältigkeit der im Vorhergehenden abgeleiteten Sätze zu prüfen.

Es handelt sich um eine zirka 40jährige Frau, die angab, seit etwa 8 Tagen schlecht zu hören, während sie vorher ein gutes Gehör hatte. Es fand sich beiderseits Cerumen, welches nach Vornahme der Funktionsprüfung ausgespritzt wurde. Die neuerliche Funktionsprüfung ergab für das linke Ohr eine Zunahme der Luftleitung um 36% und eine Abnahme der verlängerten Knochenleitung um 25%, für das rechte Ohr eine Zunahme der Luftleitung um 37%, eine Abnahme der Verlängerung der Knochenleitung um 33%.

Die Patientin, welche mit der Besserung ihres Hörvermögens nicht völlig zufrieden war, kam 3 Tage später zur Nachuntersuchung. Es wurde otoskopisch rechts Tubenkatarrh, links eine starke Retraktion des Trommelfells mit

Digitized by Google
Original from UNIVERSITY OF CALIFORNIA
Generated on 2019-10-24 13:43 GMT / http://hdl.handle.net/2027/uc1.b3252761
Public Domain in the United States, Google-digitized / http://www.hathitrust.org/access_use#pd-us-google

2 atrophischen Narben gefunden. Die Hörprüfung ergab Flüstersprache $^1/_4$ *m* beiderseits. Hierauf wurde die Lufteintreibung vorgenommen, bei welcher die 2 atrophischen Narben am linken Trommelfell unter lautem Geräusch platzten. Die gleich darauf vorgenommene Inspektion des linken Ohres zeigte im Gehörgang seröse Flüssigkeit, und nach Trockenlegung sah man an Stelle der Narben zwei über mohnkorngroße Perforationsöffnungen; rechts die nach Luftdusche gewöhnliche Wölbungsänderung.

Die Funktionsprüfung ergab für das rechte Ohr eine weitere Zunahme der Luftleitung um 63% bis auf ± 0, die Knochenleitung jedoch änderte sich nicht und blieb $+ 6$.

Wir sehen hier gleich den Unterschied in der Änderung der Funktionsprüfungsresultate: Nach Behebung des Schalleitungshindernisses im äußeren Gehörgang die vollkommene Übereinstimmung der relativen Werte für die Änderung der Luft- und Knochenleitung und die nach Behebung des Schalleitungshindernisses im Mittelohr auffällige Disharmonie zwischen Zunahme der Luftleitung und Abnahme der verlängerten Knochenleitung.

Für das linke Ohr hat die Luftdusche offenbar infolge des neu hinzukommenden Schalleitungshindernisses — Perforation des Trommelfells — eine Verschlimmerung der Funktionsprüfungsresultate für die Stimmgabel zur Folge, indem sich die Luftleitung um 36% verkürzt, die Knochenleitung um 62% verlängert hat; die Hörweite für die Sprache schien allerdings merkwürdigerweise gebessert.

* * *

Wir wollen noch kurz des Falles 13 gedenken, welcher das Funktionsprüfungsresultat eines Falles von Trauma des inneren Ohres darstellt. Wir finden hier sowohl die Luftleitung als auch die Knochenleitung um je 14 Sekungen verkürzt. Leider entging der Fall der weiteren Beobachtung, so daß wir die Änderung der Funktionsprüfungsresultate im Verlaufe der Heilung nicht feststellen konnten.

In unserem Falle von Erkrankung des schallempfindenden Apparates wenigstens betrug die Verkürzung der Knochenleitung — in Sekunden gemessen — ebensoviel als die Verkürzung der Luftleitung.

Bei den Fällen von Erkrankungen des schalleitenden Apparates hingegen haben wir gesehen, daß die Knochenleitung nicht um die gleiche Sekundenzahl sich verlängert, als sich die Luftleitung verkürzt.

Es drängte sich uns nun weiterhin die Frage auf, ob die Verkürzung der Luftleitung zu der Verlängerung der Knochenleitung bei den Schalleitungshindernissen nicht doch in irgend einem genauer bestimmbaren Verhältnis zueinander stehen. Wir haben in der Kolonne 18 das Verhältnis Luftleitung:

Digitized by Google
Original from UNIVERSITY OF CALIFORNIA
Generated on 2019-10-24 13:43 GMT / http://hdl.handle.net/2027/uc1.b3252761
Public Domain in the United States, Google-digitized / http://www.hathitrust.org/access_use#pd-us-google

Knochenleitung berechnet und der Einfachheit der Darstellung zuliebe die erhaltenen Zahlen mit dem Namen „Leitungsquotient“ belegt.

Wenn wir nun die Leitungsquotienten untereinander vergleichen, so müssen wir die gestellte Frage dahin beantworten, daß die Verkürzung der Luftleitung und die Verlängerung der Knochenleitung in keinem konstanten Verhältnis zueinander stehen.

Immerhin fällt es auf, daß für einzelne Fälle eine gewisse Übereinstimmung sich zeigt, so daß wir der Lockung nicht widerstehen können, wenigstens den Versuch zu machen, die für den Leitungsquotienten erhaltenen Zahlen zu ordnen, wenn wir schon nicht in der Lage sind, eine Regel abzuleiten.

Es betrug von den 24 untersuchten Gehörorganen:

bei	2	der	Leitungsquotient	zwischen	4—5,
„	5	„	„	„	3—4,
„	4	„	„	„	2—3,
„	11	„	„	„	1—2,
„	2	„	„	unter	1.

Den größten Leitungsquotienten haben wir, wenn wir von dem Werte $\frac{0}{0} = \infty$ absehen, bei den Fällen von Schalleitungshindernissen im äußeren Gehörgang mit 5 gefunden; hier steht also die Verlängerung der Knochenleitung zur Verkürzung der Luftleitung in dem Verhältnis von 1 : 5.

Bei den Fällen von Schalleitungshindernissen im Mittelohr finden wir als den größten Leitungsquotienten die Zahl 3·7. Bei diesen letzteren Fällen finden wir, daß im Laufe der Behandlung im einzelnen Falle der Leitungsquotient stetig sinkt, als Folge davon, daß die Luftleitungsdifferenz sich stetig verkleinert, während die Knochenleitungsdifferenz im ganzen und großen unverändert bleibt.

Bei den Fällen von Schalleitungshindernissen im äußeren Gehörgang hingegen finden wir eher ein Ansteigen des Leitungsquotienten — mit Ausnahme des rechten Gehörorganes beim Falle 14, bei dem die Vermutung einer Komplikation von seiten des Mittelohres naheliegt — als Ausdruck des Umstandes, daß die Verlängerung der Knochenleitung zumindest im selben Verhältnis zurückgeht wie die Verkürzung der Luftleitung.

* * *

Fassen wir die Resultate der vorliegenden Untersuchungen zusammen, so ergeben sich folgende Sätze:

1. Bei Verkürzung der Luftleitung infolge eines Schalleitungshindernisses wird auch immer die Knochenleitung verlängert gefunden.

Digitized by Google
Original from UNIVERSITY OF CALIFORNIA
Generated on 2019-10-24 13:44 GMT / http://hdl.handle.net/2027/uc1.b3252761
Public Domain in the United States, Google-digitized / http://www.hathitrust.org/access_use#pd-us-google

2. Bei Behebung des Schalleitungshindernisses nimmt die Luftleitung immer zu, die Verlängerung der Knochenleitung jedoch nicht in allen Fällen ab.

3. Hinsichtlich der Verlängerung der Knochenleitung zeigt sich ein Unterschied im Verhalten der Fälle von Schalleitungshindernis im äußeren Gehörgang und solcher von Schalleitungshindernis im Mittelohr.

Bei den Fällen von Schalleitungshindernis im äußeren Gehörgang scheint — soweit wir dies auf Grund unserer Beobachtungen ableiten können — die Behebung des Hindernisses mit der Zunahme der Luftleitung auch eine relativ gleich große Abnahme der Verlängerung der Knochenleitung zur Folge zu haben.

Bei den Fällen von Schalleitungshindernis infolge von Erkrankungen des Mittelohres nimmt nach Behebung des Schalleitungshindernisses zwar die Luftleitung bedeutend zu, die Verlängerung der Knochenleitung nimmt aber absolut und relativ nur wenig ab.

Nach dem Ablauf der Erkrankung kann die Luftleitung fast normal geworden sein, während die Verlängerung der Knochenleitung auch nach vollständigem Ablauf der Erkrankung fast ungemindert bestehen bleiben kann.

4. Die Zunahme der Luftleitung ist am größten nach der ersten Luftdusche; die folgenden Luftduschen bewirken nur mehr eine allmählich zunehmende Besserung.

5. Die Perzeption bei verschiedenen normalen Fällen ist nicht vollkommen gleich; dieser Umstand muß bei der Beurteilung der Untersuchungsresultate pathologischer Fälle in Rechnung gezogen werden.

6. Verbesserung der Hörweite für die Sprache und Zunahme der Luftleitung zeigen in manchen Fällen merkliche Nichtübereinstimmung.

* * *

Es erübrigt uns zum Schlusse nur noch, an der Hand der obigen Untersuchungsergebnisse die Machsche Theorie auf ihre Stichhältigkeit zu prüfen. Wenn es richtig ist, daß die verlängerte Knochenleitung durch das infolge behinderten Schallabflusses entstandene Plus an Schallenergie hervorgerufen wird, dann müßte nach Wiederherstellung der Luftleitung dieses Plus wieder verloren gehen und die Knochenleitung sich, ebenso wie die Luftleitung, der Norm nähern.

Wie wir aus den vorstehenden Untersuchungsergebnissen sehen, trifft dies nur bei Schalleitungshindernissen im äußeren Gehörgang zu; bei Schallleitungshindernissen im Mittelohr dagegen finden wir diese Voraussetzung nicht bestätigt und es ist demnach die Machsche Theorie nicht imstande, die Tatsache der Verlängerung der Knochenleitung bei Verkürzung der Luftleitung bei allen Arten von Schalleitungshindernissen restlos zu erklären. Bei

Digitized by Google
Original from UNIVERSITY OF CALIFORNIA
Generated on 2019-10-24 13:44 GMT / http://hdl.handle.net/2027/uc1.b3252761
Public Domain in the United States, Google-digitized / http://www.hathitrust.org/access_use#pd-us-google

den experimentellen und pathologischen Schalleitungshindernissen des äußeren Gehörganges trifft sie zu, ist sie ja doch hauptsächlich aus der Beobachtung solcher Fälle abgeleitet.

Bei den Mittelohrerkrankungen müssen jedoch noch gewisse Veränderungen eintreten, welche — wie die Fälle von zunehmender Verlängerung der Knochenleitung während des Ablaufes der Krankheit zeigen — erst im Verlaufe der Krankheit sich ausbilden und eine Vermehrung der Schallenergie bei kranieller Zuleitung in dem erkrankten Gehörorgan zur Folge haben.

Aus der Ohrenabteilung der Allgemeinen Poliklinik in Wien (Vorstand: Professor Dr. Gustav Alexander).

Zur Kenntnis des Hörvermögens der Deszendenz kongenital tauber Eltern.

Von Dr. **Paul Skrowaczewski**, Aspirant der Abteilung.

(Mit 2 Figuren.)

Die Gefahr der Taubstummheit in der Aszendenz für das der betreffenden Familie entsprossene Kind ist bereits längst bekannt und durch verschiedene klinische Untersuchungen, unter welchen sich besonders Hammerschlags[1]) gründliche Arbeiten auszeichnen, festgelegt worden. Anatomische Untersuchungen der letzten Jahre von Alexander[2]), Manasse[3]), Siebenmann[4]) und Wittmaak[5]) haben ebenso wie die früher erwähnten klinischen feststellen lassen, daß die kongenitale Taubheit keinem allseits geschlossenen Krankheitsbild entspricht. Die Veränderungen, die in ihrer stärksten Entwicklung zur kongenitalen. Taubheit führen, ziehen, wenn sie in geringem Grade vorhanden sind, nur eine mehr minder bedeutende Schwerhörigkeit nach sich. Ja, es ließen sich auch anatomische Berührungspunkte zwischen der kongenitalen Taubheit und gewissen Ohrenkrankheiten auffinden, bei welchen eine Übereinstimmung nicht erwartet werden konnte.

Was die Statistik anlangt, so ist zuletzt vom Voltabureau in Washington eine Tabelle herausgegeben worden, in welcher die Ergebnisse einer statistischen Untersuchung von 4471 Heiraten unter kongenital Taubstummen ver-

---

[1]) Hammerschlag, Monatsschr. f. Ohrenheilk., 1908, 1910, 1906, 1897; Zeitschrift f. Ohrenheilk., Bd. 45, 50, 54, 56, 59, 61.

[2]) Alexander, Arch. f. Ohrenheilk., Bd. 56, 59, Zur Anatomie der kongenitalen Taubheit. Deutsche Otolog. Gesellsch.

[3]) Manasse, Zeitschr. f. Ohrenheilk., Bd. 50, 52.

[4]) Siebenmann, Grundriß der Anatomie der Taubstummheit.

[5]) Wittmaak, Zeitschr. f. Ohrenheilk., Bd. 50.

Digitized by Google
Original from UNIVERSITY OF CALIFORNIA
Generated on 2019-10-24 13:44 GMT / http://hdl.handle.net/2027/uc1.b3252761
Public Domain in the United States, Google-digitized / http://www.hathitrust.org/access_use#pd-us-google

arbeitet sind, die man aber als mangelhaft betrachten muß, weil gelegentlich derselben nur 3 Fragen erhoben worden sind:

1. ob die Deszendenz oder ein Teil derselben kongenital taub,
2. ob die Aszendenz oder ein Teil derselben hörend ist,
3. ob Kinderlosigkeit vorhanden ist oder nicht.

Die Tatsache jedoch, daß wir in der Deszendenz kongenital tauber Eltern Personen treffen, welche wegen einer kongenitalen Anlage erst später mehr minder schwerhörig werden, ist in derselben sowie in früheren demselben Zwecke gewidmeten Arbeiten nicht berührt worden. Daraus ergibt sich die Notwendigkeit, auch die hörende Deszendenz zu untersuchen, ob normales Gehör oder Schwerhörigkeit vorhanden ist, und im letzteren Falle durch eine Funktionsprüfung den Sitz und Grad dieser Schwerhörigkeit näher zu bestimmen.

Für die Frage dieser Schwerhörigkeit bei kongenitaler Taubheit der Eltern ist folgender Fall von bedeutendem Interesse, weil eine exakte Hörprüfung zum erstenmal den Grad der erreichten Schwerhörigkeit feststellt.

Für die Überlassung des Falles und liebenswürdige Hilfe erlaube ich mir, meinem Chef, Prof. Alexander, bestens zu danken.

Krankengeschichte:

O. R., 14 Jahre, aus Wien.

Anamnese: Im Alter von 4 Jahren Masern. Im Alter von 5 Jahren eine eitrige Erkrankung des linken Schläfebeines angeblich skrofulöser Natur. Heilung nach Auskratzung. Menstruiert seit dem 12. Lebensjahr. Seit 6 Monaten soll das Mädchen angeblich schlechter hören, ohne daß irgend eine Ohrerkrankung vorausgegangen wäre.

Ohrbefund vom 8. I. 1913: Trommelfell beiderseits annähernd normal. Hörschärfe beiderseits V 12 *m*, v $1^1/_2$ *m*. Weber im Kopf, Schwabach verkürzt, Rinne positiv. Uhr durch die Kopfknochen negativ. Galton positiv bis 2·5. C_2 und G_2 negativ. Die Prüfung mit der kontinuierlichen Tonreihe ergibt eine mäßige Verkürzung mittelhoher Töne, starke Verkürzung hoher Töne (c^4 normal 54 Sekunden wird durch 34 Sekunden gehört) (siehe Fig. 1). Statisches Labyrinth normal.

Nervenbefund: Leichte Ptosis, Geruch und Geschmack normal, ebenso im Bereich der zentralen und peripheren Nerven normale Verhältnisse.

Augenbefund normal. Die interne Untersuchung ergibt leichte Anämie.

Röntgenuntersuchung: Stark vertiefte Impressiones digit. mit Verdünnung der Tabula interna, namentlich in der vorderen Schädelgrube. Schläfebein normal. Wassermann am 4. II. positiv. Sonst keine Zeichen hereditärer oder akquirierter Lues.

Diagnose: Laesio auris internae (isolierte Erkrankung des Cochlearapparates) bilateralis.

Therapie: Seit dem 15. I. nimmt Pat. Jodnatrium (2 *g* pro die) und wird mit galvanischem Strom (quer durch den Kopf, 3 Sitzungen wöchentlich, 4—6 MA. Stromstärke, 10 Minuten Sitzungsdauer) behandelt.

Digitized by Google
Original from UNIVERSITY OF CALIFORNIA
Generated on 2019-10-24 13:44 GMT / http://hdl.handle.net/2027/uc1.b3252761
Public Domain in the United States, Google-digitized / http://www.hathitrust.org/access_use#pd-us-google

Wassermann am 20. III. Spur.

Die Untersuchung der Eltern ergibt:

1. Der Vater (51 Jahre alt) ist kongenital taub mit kongenitaler Parese des linken Mundfacialis. Die otoskopische Untersuchung ergibt Trommelfelle beiderseits

Fig. 1.

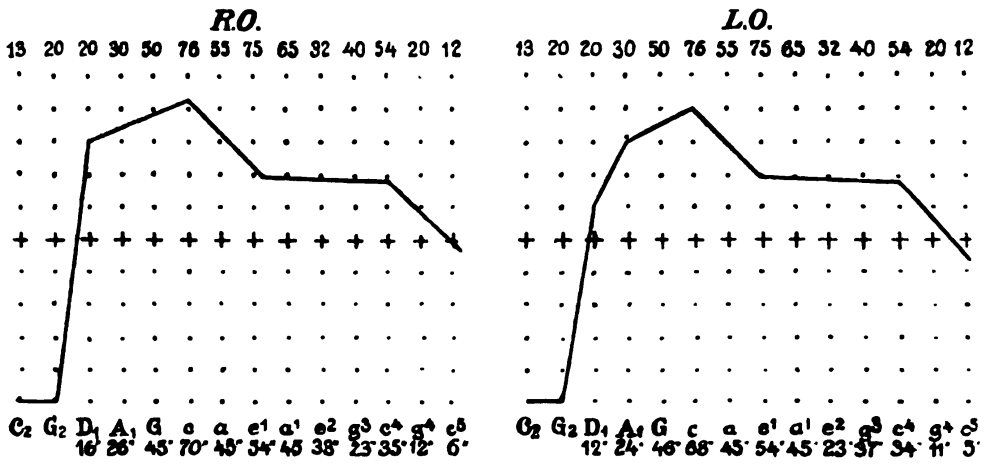

Fig. 2.

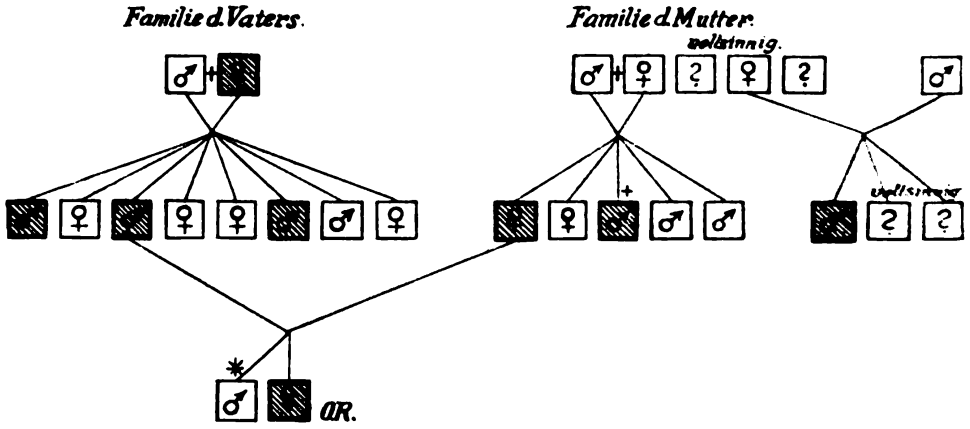

annähernd normal. Funktionsprüfung: Links Hörreste für laute Geräusche. Rechts überlaute V a. c. Statisches Labyrinth normal. Lues negiert. Wassermann negativ

2. Mutter (49 Jahre alt) kongenital taub. Hörreste negativ. Kein Abortus, keine Frühgeburt. Ein Kind im Säuglingsalter (Ursache unbekannt) gestorben. Die

Digitized by Google
Original from UNIVERSITY OF CALIFORNIA
Generated on 2019-10-24 13:44 GMT / http://hdl.handle.net/2027/uc1.b3252761
Public Domain in the United States, Google-digitized / http://www.hathitrust.org/access_use#pd-us-google

Untersuchung ergibt annähernd normales Trommelfell. Keine Zeichen akquirierter oder kongenitaler Lues. Wassermann negativ.

Familienanamnese (siehe Fig. 2):

1. Familie des Vaters: Die Mutter des Vaters kongenital taub, Hörreste positiv. Von 7 Geschwistern des Vaters (3 Brüder, 4 Schwestern) sind 4 Schwestern und ein Bruder normalhörend, ein Bruder kongenital taub mit Hörresten, ein Bruder kongital taub ohne Hörreste.

2. Die Eltern der Mutter waren normalhörend. Von den 4 Geschwistern der Mutter (1 Schwester, 3 Brüder) sind 3 normalhörend, ein Bruder, kongenital taub, ist im Alter von 7 Jahren an Scharlach gestorben. Von den Vettern der Mutter ist einer kongenital taub. Die Eltern sind miteinander nicht verwandt.

Weder in der Familie des Vaters noch in der der Mutter ein Fall von Irrsinn.

* * *

In den Familien beider Eltern unserer Patientin kommen Fälle von kongenitaler Taubheit vor; sie reichen in der Familie des Vaters bis ins zweite Glied (Großmutter der Patientin war kongenital taub), in der Familie der Mutter nur ins erste Glied (ein Bruder der Mutter kongenital taub). Von den Eltern selbst ist die Mutter komplett taub, der Vater hat eine Taubheit mit geringen Hörresten. Bei der Patientin selbst, die bis dahin angeblich gut hörte, hat sich in der Zeit der Pubertät, nachdem sie seit dem 12. Lebensjahre menstruiert hat, eine Schwerhörigkeit eingestellt, die sich bei der Funktionsprüfung als Erkrankung des schallperzipierenden Apparates herausstellte. Es kann nicht zweifelhaft sein, daß der Gattung der Erkrankung nach diese labyrinthäre Schwerhörigkeit nichts anderes ist als ein geringer Grad desjenigen kongenitalen Defekts, der in voller Ausbildung zur Taubheit des Vaters bzw. der Mutter geführt hat. Hiermit ist der exakte Nachweis erbracht, daß kongenitale Taubheit der Eltern zu einer hereditären labyrinthären Schwerhörigkeit des Kindes geführt hat. Ob O. R. bis zur Zeit ihrer Pubertät normal gehört hat oder nicht, ist fraglich, jedenfalls hat aber die beiderseitige Ohrerkrankung der Patientin zum erstenmal zur Zeit der Pubertät sich so weit geltend gemacht, daß Patientin und deren Umgebung die Schwerhörigkeit aufgefallen ist. Derzeit ist die Schwerhörigkeit eine mittelgradige.

Über den anatomischen Befund des Falles lassen sich nur Vermutungen äußern, da ja bei der kongenitalen Taubheit sehr verschiedene anatomische Typen der Labyrinthveränderungen beobachtet werden können. Jedenfalls handelt es sich um eine Veränderung, die, intrauterin angelegt, erst zur Zeit der Pubertät einen bedeutenden Grad erlangt hat. In dieser Beziehung zeigt der Fall manches Gemeinschaftliche mit den unter schwerer erblicher Belastung erfolgenden Fällen von Otosklerose, bei welchen gleichfalls nicht selten die ersten Erscheinungen der Schwerhörigkeit zur Zeit der Pubertät auftreten. Auch in diesen Fällen muß es zumeist dahingestellt bleiben, ob bis dahin das

Digitized by Google
Original from UNIVERSITY OF CALIFORNIA
Generated on 2019-10-24 13:44 GMT / http://hdl.handle.net/2027/uc1.b3252761
Public Domain in the United States, Google-digitized / http://www.hathitrust.org/access_use#pd-us-google

Gehörorgan normal geblieben ist oder ob schon im frühesten Kindesalter eine geringe Schwerhörigkeit vorhanden war, die nur nicht Beachtung gefunden hat.

Bezüglich der Ätiologie der Erkrankung kommt vor allem der degenerative Ohrdefekt der Eltern ganz allgemein in Betracht. Der positive Wassermann, der gelegentlich der ersten Untersuchung bei der Patientin festgestellt wurde, ließ allerdings an hereditäre Lues denken, doch ist bei der Patientin im übrigen nicht das geringste Zeichen einer hereditären Lues zu finden. Auch die genaue Untersuchung beider Eltern förderte nicht das geringste Symptom akquirierter oder hereditärer Lues zutage, so daß ich glaube, dieses ätiologische Moment ausschließen zu dürfen.

Die Therapie bestand in Jodmedikation und Galvanisation beider Acustici. Nach zweimonatlicher Behandlung berichtete Patientin über eine angeblich leichte Besserung. Die objektive Untersuchung ließ jedoch keine Besserung der Hörschärfe feststellen.

Die Prognose des Falles ist wohl nicht günstig zu stellen. Es ist vor allem zu befürchten, daß gelegentlich späterer Schwangerschaften und weiterhin im Klimakterium akute Verschlechterungen der Hörschärfe auftreten können. Wir besitzen zwar derzeit keine genaue Erfahrung, da bisher dieser Kategorie von Fällen nicht die gebührende Aufmerksamkeit geschenkt worden ist und, wie einleitend erwähnt, die Deszendenz der Taubstummen nur auf die Frage von schwarz und weiß — taubstumm oder hörend — untersucht worden ist. Doch zeigt die Erkrankung der Patientin so viel Berührungspunkte mit der hereditären Frühform der Otosklerose, daß die Prognose ähnlich wie bei der letzteren ungünstig gestellt werden muß.

Über Mittelohreiterungen und Noviform.

Von Dr. **Marcel Falta** in Szeged (Ungarn).[1])

Im Mittelpunkt der Ohrentherapie stehen die Mittelohreiterungen. Meistens sind die Funktionsstörungen und auch lebensgefährliche Komplikationen auf diese zurückzuführen. Kein Wunder, wenn die Therapie eine je raschere und gründlichere Sistierung der Eiterung erreichen will. Wir müssen aber gestehen, daß die bisher dazu angewendeten Medikamente bei weitem nicht allen Anforderungen entsprechen.

Bei den Mittelohreiterungen ist der Hauptsitz der Erkrankung in der Schleimhaut der Trommelhöhle. In vielen Fällen aber ist die Trommelfellöffnung so klein, daß die Trommelhöhle gar nicht oder nur in einem sehr geringen Maße den Medikamenten zugänglich ist. Nur wenn die Perforationsöffnung genügend groß ist, können flüssige oder pulverförmige Heilmittel in das Cavum tympani hineingebracht werden. In den Fällen, in welchen die Perforationsöffnung zu klein ist, ist die An-

[1]) Vorgetragen im Ärzteverein am 15. Januar 1913.

Digitized by Google
Original from UNIVERSITY OF CALIFORNIA
Generated on 2019-10-24 13:44 GMT / http://hdl.handle.net/2027/uc1.b3252761
Public Domain in the United States, Google-digitized / http://www.hathitrust.org/access_use#pd-us-google

wendung pulverförmiger Medikamente meistens direkt von Nachteil. Die Trommelfellöffnung wird dadurch verlegt, das Abfließen der Sekretion erschwert, infolgedessen der Heilverlauf eine Verzögerung erleidet, und es können auch durch die Retention gefährliche Komplikationen auftreten.

Daß besonders bei akuten Mittelohreiterungen von den differenten Medikamenten nicht selten abgesehen werden kann, dafür sind eben die Fälle beweisbringend, in welchen die Trommelfellöffnung so klein ist, daß es unmöglich ist, Medikamente in die Trommelhöhle hineinzubringen, und die Heilung doch vor sich geht.

Auch bei größeren, meistens bei chronischer Mittelohreiterung vorkommenden Perforationsöffnungen sind die differenten Heilmittel nicht in jedem Falle anwendbar. Zuweilen übt auch die verhältnismäßig mildeste Borsäure einen solch heftigen Reiz auf die Trommelhöhlenschleimhaut aus, daß nach ihrer Anwendung die Sekretion bedeutend zunimmt und man gezwungen ist, von ihrer Anwendung abzusehen. Bei solch großer Empfindlichkeit der Mucosa ist es angezeigt, sich jeder eingreifenderen Behandlung zu enthalten, das Sekret — die Asepsis streng vor Augen haltend — zu entfernen, die Trommelhöhle möglichst auszutrocknen und sterile Gaze hineinzuführen. Zur Austrocknung leistet die erwärmte strömende Luft gute Dienste. Sehr oft erreicht man auf diesem Wege schnelle Erfolge.

Der glatte Heilverlauf hängt aber nicht nur davon ab, daß man die Entfernung des Sekretes aseptisch vornimmt und die Trommelhöhle möglichst gründlich austrocknet, sondern es ist auch ein unerläßliches Bedingnis, einen jeden Reiz, der zur vermehrten Sekretion führen würde, fernzuhalten und das neugebildete Sekret möglichst vollkommen und möglichst kontinuierlich abzuleiten.

Auch in den neuesten Lehrbüchern finden wir nicht dieses überaus wichtige Postulat eines guten Resultates hervorgehoben.

Zur Ableitung des Sekretes aus dem Cavum tympani dienen reine, sterile oder medikamentös imprägnierte Gazestreifen und imbibitionsfähige pulverförmige Heilmittel. Unserer Erfahrung nach ist das beste, weil es am wenigsten reizt, reine, sterile Gaze anzuwenden, nur hat es den Nachteil, daß sie häufiger gewechselt und jedesmal tief bis zur Trommelfellöffnung beziehungsweise bis zur Trommelhöhle hineingeführt werden muß. Und das ist nur durch fachmännische Hand zu bewerkstelligen. Die medikamentös imprägnierten Gazestreifen müssen zwar nicht so oft gewechselt werden, aber bei ambulanter Behandlung ist auch dies schwierig auszuführen. Bei ambulant behandelten Kranken, die wir täglich einmal zu Gesicht bekommen, sind wir in vielen Fällen an pulverförmige Medikamente angewiesen.

Von den angewendeten pulverförmigen Medikamenten ist es erwünscht, daß diese möglichst steril und antiseptisch seien, sich mit dem Sekret zu keinen Klumpen vereinigen, die Schleimhaut nicht reizen, das gebildete Sekret gut ableiten und eine austrocknende, sekretionsvermindernde Wirkung haben.

Die bisher gebrauchten Heilmittel entsprechen nur teilweise diesen Anforderungen. Nachdem die Sekretionsverminderung bei der eiternden Trommelhöhle äußerst wichtig vom therapeutischen Standpunkte ist, müssen solche Heilmittel bevorzugt werden, die auch eine genügende austrocknende Wirkung haben. Hierher

Digitized by Google
Original from UNIVERSITY OF CALIFORNIA
Generated on 2019-10-24 13:44 GMT / http://hdl.handle.net/2027/uc1.b3252761
Public Domain in the United States, Google-digitized / http://www.hathitrust.org/access_use#pd-us-google

gehören die verschiedenen Bismutpräparate. Schon C. Beck[1]) hat bei Mittelohreiterungen eine Bismutpaste empfohlen, die aus 33 Teilen Bism. subnitr. und 67 Teilen Vaselinum besteht. Es boten sich aber bei ihrer Anwendung keine besonderen Vorteile. Besser bewährte sich das Xeroform, das wir schon mit mehr Erfolg angewendet haben, nur hatte dieses Mittel öfters auf die Schleimhaut der Trommelhöhle einen solch heftigen Reiz ausgeübt, daß die Entzündungserscheinungen zunahmen und die Ausscheidung eine abundantere geworden ist. Diese Reizwirkung muß aller Wahrscheinlichkeit nach dem im Xeroform vorhanden seienden Phenol zugeschrieben werden.

Letzterer Zeit hat die Dresdener Fabrik Heyden die Zusammensetzung des Xeroforms einer Änderung unterworfen. Der Phenolgehalt wurde eliminiert und durch Behandeln von Bismutoxyd mit Tetrabrombrenzkatechin eine neue Verbindung hergestellt, die, abgesehen vom Phenol, in chemischer Zusammensetzung dem Xeroform gleichkommt. Das neue Mittel heißt Noviform.

Das Noviform ist ein dunkelgelbes, völlig geruch- und geschmackloses, feinkörniges Pulver, in Wasser unlöslich, in Alkohol und Äther etwas. Es enthält 32% Bismut. oxydat. Noviform läßt sich ohne Zersetzung auf 110° C erhitzen und auch im strömenden Wasserdampf sterilisieren.

Die bakteriologischen Untersuchungen wurden von Dr. Bayer im bakteriologischen Universitätsinstitut Innsbruck angestellt, die ergaben, daß Noviform in dünner Schicht das Wachstum dicht ausgesäter Staphylokokkenkulturen auf Agar-Agar vollständig zu unterdrücken vermag, während Jodoform dazu nicht imstande war. Die wachstumshemmende Tiefenwirkung des Noviforms erstreckte sich bis 1·5 *cm* unterhalb der Oberfläche.

Neben seiner antiseptischen Wirkung ist dieses Präparat auch deshalb äußerst wertvoll, weil es die Wundflächen und Schleimhäute nicht reizt und große Aufsaugungsfähigkeit besitzt. Es ist schon darauf hingewiesen worden, von welcher Wichtigkeit die Aufsaugungsfähigkeit und Reizlosigkeit der bei Mittelohreiterungen angewendeten Medikamente sind. Als bismuthaltiges Präparat hat es auch eine sekretionsvermindernde Wirkung, was auf die Bildung unlöslicher, fester Bismutalbuminate zurückzuführen ist.

Das Mittel wurde schon in der Chirurgie, Gynäkologie und Ophthalmologie erprobt und mit Erfolg angewendet. Es wird als Pulver, 10%ige Gaze, 3—20%ige Salbe und Suppositorien, Pasten benutzt.

Es schien mir empfehlenswert, das Noviform auch bei Ohreneiterungen anzuwenden, was besonders dadurch gerechtfertigt war, weil wir über solche Präparate nicht verfügen, die die Austrocknung sezernierender Oberflächen in befriedigendem Maße bewerkstelligen würden und nebenbei auch eine gute Aufsaugungskraft besäßen. Nachdem das Noviform kein Phenol enthält wie das Xeroform und auch bedeutende Aufsaugungskraft besitzt, versprachen wir uns von ihm bessere Erfolge.

In Pulverform gebrauchten wir das Noviform mit Borsäure gemischt in drei Stärken:

---

[1]) C. Beck, Bismutpaste in the treatment of suppuration of the ear. The journ. of the americ. med., 1909.

Digitized by Google
Original from UNIVERSITY OF CALIFORNIA
Generated on 2019-10-24 13:44 GMT / http://hdl.handle.net/2027/uc1.b3252761
Public Domain in the United States, Google-digitized / http://www.hathitrust.org/access_use#pd-us-google

1. Acidi borici 10·0 *g*
Noviformii 1·0 *g*

2. Acidi borici 5·0 *g*
Noviformii 1·0 *g*

3. Acidi borici,
Noviformii aa.

Außerdem verwenden wir auch mit Noviform getränkte Gaze und Noviformsalbe.

Wir wollen nur einige Fälle hier vorbringen, die die Wirkung des Noviforms beleuchten.

I. N. B., 14jähriger Knabe. Aufgenommen den 12. X. 1912. Angeblich hatte Patient eine Influenza zu bestehen. Jetzt klagt er über Schmerzen im rechten Ohr. Das Trommelfell stark gerötet, hervorgewölbt, einige hirsekorngroße Blutergüsse zwischen den Lamellen der Membrana tympani. Paracentese. Noviformgaze bis zum Trommelfell hineingeführt und täglich zweimal erneuert. Am sechsten Tage ist die Perforationsöffnung vernarbt, Trommelfell blaßrosa.

II. F. A., 41jähriger Beamter. Vor 5 Jahren hatte Patient am rechten Ohr nach einer Nasenoperation eine Entzündung akquiriert, seitdem besteht eine Eiterung, die zeitweise mit Blutstreifen gemischt ist. Am Trommelfell eine große, zentrale Perforation, die durch einen Polypen beinahe ganz verlegt war. Otit. media purul. chron. cum polypo. Der Polyp wuchs von der Promontoriumwandung hervor und wurde mit dem Schlingenschnürer entfernt. Die Nachbehandlung bestand aus Noviformgazeeinlagerungen, später Bor-Noviformpulvereinblasungen. In 3 Wochen Heilung mit einer verkleinerten, trockenen Perforation.

III. J. E., 27jähriger Selcher. Aufgenommen den 20. XI. 1912. Im linken Ohr verspürt Patient seit einem halben Jahr ein quälendes Jucken, aus dem Gehörgang sickert immer etwas Feuchtigkeit hervor, zeitweise treten stechende Schmerzen auf. Die untere Hälfte des Trommelfells ist vom Epithel entblößt, mit hirsekorngroßen, dichten, hellroten Wucherungen bedeckt. Myringitis chronica. Auf Bor-Noviformpulver in 2 Wochen geheilt.

IV. P. K., 52jährige Milchverkäuferin. Das rechte Ohr eitert seit mehreren Jahren, hört beiderseits sehr schlecht. Links Otosklerose. Rechts im vorderen unteren Quadrant des Trommelfells Perforation, die kleinerbsengroß ist und bis zum Annulus tympanicus reicht. Am Annulus ist der bloßgelegte Knochen rauh anzufühlen. In der Trommelhöhle und im äußeren Gehörgang ein dünnflüssiges, penetrant riechendes Sekret. Otit. media purulenta chron. Caries. Auf Einblasung von Bor-Noviform ist der penetrante Geruch bald völlig verschwunden. Mit Hinterlassung einer trockenen Perforation ist die Kranke in 16 Tagen geheilt entlassen worden.

V. F. S., 22jähriger Maurer. Seit einer Woche unerträgliche Schmerzen im linken Ohr, die besonders nächtlich exazerbieren. Der äußere Gehörgang ist in seinem ganzen Verlauf stark verengt, mit gelb-grünlichem Eiter bedeckt. Otit. ext. diffusa. Nach Einlegen von Noviformgaze in 6 Tagen geheilt.

Außer diesen hier vorgebrachten Fällen haben wir noch in 19 anderen, teils die Trommelhöhle, teils den Gehörgang betreffenden Erkrankungen und in 2 Fällen von Gehörgangsekzem das Noviform angewendet.

Wir haben aus diesen Fällen die Erfahrung gemacht, daß die Eiterungen nach Anwendung des Noviforms schneller versiegen und die desodorisierende Wir-

Generated on 2019-10-24 13:44 GMT / http://hdl.handle.net/2027/uc1.b3252761
Public Domain in the United States, Google-digitized / http://www.hathitrust.org/access_use#pd-us-google
Digitized by Google
Original from UNIVERSITY OF CALIFORNIA

kung sehr bald eintritt. Die Exkoriationen und Hautentzündungen, die besonders im inneren Drittel des Gehörganges auftreten, heilen auf Noviform sehr gut ab. Im oberen Raum der Trommelhöhle, bei Recessuseiterungen, haben wir das Präparat auch mit Vorteil angewendet, nachdem es mit dem Sekret keine Klumpen bildet und so keine Retention verursacht. Die Ekzeme der das Ohr umgebenden Haut heilten nach vorherigem Abweichen der Krusten auf 10%iger Noviformsalbe.

Besonders auffallend war die schnelle Verminderung der Sekretion und die gute Drainage der Trommelhöhle, in welcher Hinsicht wir dem Noviform vor allen anderen Medikamenten den Vorzug geben müssen.

Von den oben angegebenen drei Bor-Noviformkombinationen haben wir die Behandlung immer mit dem 10% Noviform enthaltenden Pulver begonnen und sind sukzessive auf die stärkere Zusammensetzung übergegangen. Meistens genügte das 20%ige Pulver.

Nach den bisherigen Erfahrungen können wir folgende Schlüsse ziehen:

Das Noviform ist ungiftig, macht gar keine unangenehmen Nebenerscheinungen,

reizt nicht die Schleimhaut, ist auch in dieser Hinsicht der Borsäure überlegen,

vermindert rasch die Sekretion dank seiner energischen Austrocknungsfähigkeit,

übertrifft durch seine Aufsaugungskraft alle bisherigen Medikamente,

es bildet mit dem Sekret keine Klumpen, wodurch keine Retention entsteht.

Berichtigung zur Arbeit Ruttins:

„Über die diffuse Labyrinthentzündung bei der genuinen, akuten Otitis."

Von **A. Scheibe** in Erlangen.

Ruttin schrieb im letzten (5.) Heft der Monatsschrift für Ohrenheilkunde: „Wenn diese Erwartungen in bezug auf die der genuinen Otitis folgenden Labyrinthentzündungen nicht erfüllt wurden, lag es an mir? Trägt nicht vielmehr der Standpunkt Scheibes Schuld an den ungünstigen Resultaten? Wurden nicht alle Fälle von ihren Hausärzten behandelt, wie es Scheibe empfiehlt?" Diese Behauptung ist unrichtig und geeignet, Verwirrung anzurichten.

In vier vor Jahren ambulant behandelten Fällen von frischer Labyrinthitis nach akuter Mittelohreiterung haben wir drei verloren, wie ich schon 1898 auf dem Kongreß in Würzburg mitgeteilt habe. Da damals über Labyrinthoperationen bei akuter Otitis media noch keine Erfahrungen vorlagen, habe ich dann wegen des höchst ungünstigen Resultates die absolute Ruhelage des Kopfes während mindestens dreier Wochen eingeführt und konnte in Basel berichten, daß von vier neuen so behandelten Fällen nur einer gestorben ist. Ich kann also vor der einfach ambulanten Behandlung nur dringend warnen, während Ruttin im Gegenteil behauptet, daß ich

Digitized by Google
Original from UNIVERSITY OF CALIFORNIA
Generated on 2019-10-24 13:44 GMT / http://hdl.handle.net/2027/uc1.b3252761
Public Domain in the United States, Google-digitized / http://www.hathitrust.org/access_use#pd-us-google

sie empfohlen hätte. Denn unter der Behandlung durch den Hausarzt ist doch wohl nur die ambulante Behandlung gemeint. Auf meine briefliche Anfrage bei Doktor Ruttin, ob in seinen Fällen durch den Hausarzt die absolute Ruhelage des Kopfes angeordnet worden sei, hat er mir ausweichend geantwortet.

Der Zweck meines Vortrages in Basel war, die Frage anzuschneiden, welche Behandlungsmethode der frischen Labyrinthitis nach akuter Mittelohrentzündung die besten Resultate gäbe. In der Diskussion wurden auch operierte Fälle mitgeteilt, mit nicht gerade sehr günstigem Resultat. Da ihre Anzahl nur gering war, ist es zu begrüßen, daß Ruttin jetzt vier weitere Fälle bekanntgibt von frischer, diffuser Labyrinthitis, welche unkompliziert in Behandlung kamen. Es wurde jedoch nur einer derselben am Labyrinth operiert, der geheilt ist. Die Veröffentlichung weiterer Fälle ist deshalb dringend notwendig, um zu einer Entscheidung über die beste Behandlungsmethode zu kommen.

Vereinsberichte.

Verhandlungen der Dänischen oto-laryngologischen Gesellschaft.

83. Sitzung vom 6. November 1912.

Vorsitzender: Dr. Jörgen Möller.
Schriftführer: Dr. Willaume-Jantzen.

I. H. Mygind: **Totale Taubheit nach Meningitis cerebrospinalis. Rückkehr des Gehörs nach 4 Jahren.**

Im Juli 1908 wurde ein 3jähriger Knabe in die Ohrenklinik des Kommunehospitals wegen totaler Taubheit aufgenommen; die Taubheit war zwei Monate vorher entstanden im Anschluß an eine akute febrile Erkrankung, deren hauptsächlichste Symptome Somnolenz, Erbrechen, vielleicht auch Nackensteifigkeit gewesen waren; der Gang war, als Pat. wieder auf war, taumelnd, und der Junge, der früher normal gehört hatte, konnte gar nicht hören; auch verlor er sehr schnell vollständig die Sprache, die sich bisher gut entwickelt hatte. Das Taumeln schwand wieder völlig.

Bei der Untersuchung fand man das Kind im ganzen gesund, auch die Otoskopie bot nichts abnormes dar, es reagierte aber selbst auf die stärksten Schallquellen gar nicht. Sowohl bei der kalorischen als bei der rotatorischen Untersuchung verhielt sich das Labyrinth ganz reaktionslos, dagegen ließ sich bei einem galvanischen Strome von 4 bis 6 Ampère rotatorischer Nystagmus auslösen.

Eine Behandlung wurde als ganz aussichtslos angenommen und das Kind wurde wenige Tage später entlassen.

Am 26. IX. fand sich die Mutter wieder mit dem Pat. ein und teilte folgendes mit: Seit der Entlassung hatte er nichts gesprochen und bis März 1912 nichts hören können; alsdann hub er ohne bekannte Ursache auf dem linken Ohre zu hören an und das Gehör hat sich seitdem allmählich verbessert sowie er auch wieder zu reden anfing; er beantwortet unmittelbar vor dem Ohre mit gewöhnlicher Stimme ausgesprochene Fragen der Mutter, gibt

Digitized by Google
Original from UNIVERSITY OF CALIFORNIA
Generated on 2019-10-24 13:44 GMT / http://hdl.handle.net/2027/uc1.b3252761
Public Domain in the United States, Google-digitized / http://www.hathitrust.org/access_use#pd-us-google

auch vorgesprochene Worte wieder; es fällt ihm aber schwer, von anderen ausgesprochene Worte wiederzugeben. Auf dem rechten Ohre hört er absolut nichts und weder auf der einen noch auf der anderen Seite reagiert das statische Labyrinth.

Es ist dieser Fall, soviel mir bekannt, der einzige bisher veröffentlichte Fall von nach der Geburt entstandener völliger Aufhebung der Labyrinthfunktion, in dem später das Gehör wiederkehrt, und zwar in nicht geringem Grade. Der Fall ist um so eigentümlicher, als gerade eine Meningitis cerebrospinalis ziemlich sicher die Ursache gewesen, diejenige der akuten Infektionskrankheiten, die wohl den am meisten deletären Einfluß auf das Gehörorgan übt, was auch zahlreiche Sektionen von Taubstummen erweisen. Es ist deshalb unverständlich, weshalb diese Krankheit hier auf dem einen Ohre reparable Veränderungen hervorgerufen hat.

Diskussion.

E. Schmiegelow konnte sich nicht recht mit dem Gedanken vertraut machen, daß es sich wirklich um einen Fall von plötzlicher Verbesserung des Gehörs bei einem Kinde handle, das im Alter von 3—4 Jahren im Anschluß an eine Cerebrospinalmeningitis völlig ertaubt war. Soviel man bisher weiß, handelt es sich ja bei dieser Krankheit um so erhebliche destruktive Veränderungen im Labyrinth, daß, wenn bei der primären Erkrankung der Schnecke alles zerstört worden ist, dann der Pat. auch fortdauernd total taub bleiben muß: entdeckt man aber einen Pat., der als kleines Kind für ganz taub gehalten wurde, und bei dem später Gehör auftaucht, meint Schmiegelow, es sei kein Beweis für die Rückkehr des Gehörs, sondern deutet nur darauf, daß er nicht, wie damals angenommen, völlig taub gewesen sei. Es ist sehr schwierig, bei kleinen Kindern das Vorhandensein von Hörresten auszuschließen; es kann ein geringes Gehör bestehen, auch bei völlig zerstörter Vestibularfunktion, erst aber wenn das Kind älter wird, vermag es die Gehörreste auszunützen; auch geben sich die Eltern mehr Mühe, wenn sie entdecken, daß vielleicht doch etwas Gehör vorhanden sei. Von einem Rückkehren des Gehörs in physikalischer Meinung kann in solchen Fällen kaum die Rede sein.

Vald. Klein hatte einen ähnlichen Fall erlebt: Ein Kind ertaubte während einer nur wenige Tage dauernden febrilen Erkrankung im zweiten Lebensjahre und erst als es 6 Jahre alt war, kehrte das Gehör auf dem rechten Ohre allmählich wieder, so daß es jetzt mit 14 Jahren deutlich ausgesprochene Worte mit dem rechten Ohre zu verstehen vermag.

Jörgen Möller erinnert an die nicht selten vorkommenden Fälle, in denen kleine Kinder für sehr schwerhörig oder sogar taubstumm gehalten werden, während später — mit oder ohne ärztlicher Behandlung — allmählich ein sehr gutes Gehör sich einfindet; vielleicht handelt es sich in solchen Fällen nicht so sehr um eine mangelhafte Funktion des Ohres als um eine unzulängliche cerebrale Perzeption.

H. H. Mygind: **Abscessus praevertebralis haemorrhagicus, einen Tonsillentumor vortäuschend. Plötzlicher Tod während der Narkose.**

Ein 15jähriger Knabe hatte vor 2 Monaten im Anschluß an Röteln Halsschmerzen bekommen, doch ohne Schluckbeschwerden, ferner beträchtliche Drüsenschwellung in der Retromaxillargegend. Vor 1 Monat wurde in der Gegend der linken Tonsille eine Schwellung entdeckt, die für einen peritonsillaren Abscess gehalten wurde; obschon aber etwa 15mal Punktur vorgenommen

Digitized by Google
Original from UNIVERSITY OF CALIFORNIA
Generated on 2019-10-24 13:44 GMT / http://hdl.handle.net/2027/uc1.b3252761
Public Domain in the United States, Google-digitized / http://www.hathitrust.org/access_use#pd-us-google

wurde, wurde kein Eiter entleert, nur Blut. Erst in der letzten Zeit sind Schluckbeschwerden und leichte Nackensteifigkeit entstanden; die Schwellung soll an Größe sehr viel gewechselt haben. Im Rachen fand man das Zäpfchen von einer taubeneigroßen Schwellung nach rechts verschoben; die Schwellung schien vorzugsweise die linke Tonsille und den linken hinteren Gaumenbogen einzunehmen; die Schleimhaut leicht gerötet, keine Geschwüre oder Narben, die Konsistenz weich, ohne Fluktuation; nach hinten dehnt sich die Schwellung auf die Seitenwand des Rachens hinüber. Pat. war mager und blaß. Wegen der zweifelhaften Diagnose wurde Pat. zur Untersuchung in Narkose in die Ohrenklinik des Kommunehospitals aufgenommen. Es zeigte sich hier, daß er, wenn er sich im Bett aufrichtet, den Kopf mit beiden Händen anfaßt, um den Nacken zu stützen. Am folgenden Tag wurde er mit Äther narkotisiert; die Narkose ging anfangs glatt, nach 5 Minuten aber tritt Exzitation ein, er versucht sich aufzurichten, dann aber stockt plötzlich die Respiration und es tritt mäßige Cyanose ein; ein hinter den Kehldeckel hinuntergeführter Finger passiert unbehindert in den Kehlkopf hinein. Künstliche Respiration, während der der Herzschlag noch immer ziemlich kräftig ist, hilft nichts und es wird deshalb Tracheotomie vorgenommen, auch ohne Erfolg; jede andere Behandlungsweise auch erfolglos.

Als voraussichtlich die Sektion nicht erlaubt werden würde, nahm man sofort nach dem Tode eine Untersuchung vor; die linke Hälfte des Gaumensegels, die Gaumenbogen und die linke Tonsille wurden ausgeschnitten, zeigten sich aber normal, mit Ausnahme dessen, daß die Tonsille stark abgeflacht und membranartig gedehnt war, die vordere, ziemlich dünne Wand einer großen Höhle bildend, deren hintere Wand von der Columna vertebralis gebildet wurde, und zwar vom unteren Rande des Atlas bis zum 4. Halswirbel hinab: die Höhle enthielt nur wenig Eiter, zum größten Teil aber dunkelrotes, flüssiges Blut und einzelne frische Blutgerinnsel. Beim oberen Rande des 3. Vert. cerv. fühlte man eine entblößte Partie kariösen Knochens, in die eine Knopfsonde hineindringen konnte.

Es handelt sich also zweifellos um eine tuberkulöse Caries der Halswirbelsäule mit einem durch die früheren Incisionen infizierten Kongestionsabsceß, in dem ab und zu, das letzte Mal während der Narkose, Blutung aufgetreten ist.

Eigentümlich in diesem Falle ist erstens, daß ein solcher Senkungsabsceß sich so begrenzt hält, sich nicht nur nicht weiter nach unten dehnt, sondern nicht einmal die hintere Rachenwand, nur die seitliche vorwölbt: eigentümlich ist ferner, daß er sich nach vorne in die Tonsillargegend dehnte, so daß er lange Zeit hindurch einen peritonsillaren Absceß vortäuschte. Die starke Vorwölbung der abgeflachten Tonsille wurde zuletzt so erheblich, daß das Fluktuationsgefühl aufhörte, und die Oberfläche der Tonsille verlor durch die Verwischung aller Lakunen bis zu einem solchen Grade sein normales Aussehen, daß am ehesten ein Tonsillentumor vorgetäuscht wurde. Ferner ist die wechselnde Größe des Abscesses ganz eigentümlich, die durch die immer wieder auftretenden Blutungen verursacht wurde. Schließlich ist der plötzlich auftretende Erstickungstod während der Narkose bemerkenswert; es mag dieser durch eine plötzliche Blutung verursacht sein, die die Größe der Schwellung erheblich vermehrt hat; zwar schien bei der Exploration kein Respirationshindernis vorhanden zu sein, es ist ja aber möglich, daß die Konsistenz der Schwellung bei der frischen Blutung eine so weiche gewesen, daß man bei der

Digitized by Google
Original from UNIVERSITY OF CALIFORNIA
Generated on 2019-10-24 13:44 GMT / http://hdl.handle.net/2027/uc1.b3252761
Public Domain in the United States, Google-digitized / http://www.hathitrust.org/access_use#pd-us-google

eiligen Untersuchung die Vergrößerung nicht fühlt; möglich ist es aber auch, daß die plötzliche Blutung eine Vagusläsion herbeigeführt haben kann.

III. Ove Strandberg: *a)* **Demonstration eines Instrumentes für die Behandlung des Kehlkopfes mit Elektrolyse nach Reyn.** (Instrument bei der Firma Svendsen & Hagen verfertigt.)

b) **Demonstration von Patienten.**

1. Fall von Lupus der Nase, der Nasenhöhle, beider Wangen und der Oberlippe; 1909 wurde auch der Gaumen ergriffen und trotz Behandlung mit Kaustik und Jodpinselungen fand man 1911 ein $1^1/_2$ *cm* langes, 1 *cm* breites Geschwür mit verdicktem Rande. Pat. wurde mit Elektrolyse nach Reyn behandelt, im ganzen 50 „Flecken" auf 5 Tage verteilt; als er später wiederkam, war alles geheilt und man sah, wie jetzt, an der Stelle des Geschwürs nur Narbengewebe.

2. Fall von Lupus der Nase, Nasenhöhle, Oberlippe, des Zahnfleisches, harten und weichen Gaumens, Zäpfchens und Kehlkopfes, ferner der beiden Hände: das 4×2 *cm* große Gaumengeschwür heilte nach der Elektrolysenbehandlung völlig.

3. Pat. mit Lupus pharyngis, nach Excision geheilt.

4—5. 2 Pat. mit Lupus cavi nasi, der eine im Anfangsstadium, der andere weit vorgeschritten.

6. Pat. mit Lungentuberkulose, wegen eines Kehlkopfgeschwürs mit Oxydolspray und Jodnatrium nach Pfannenstill behandelt. Bei dem Anfang der Behandlung war in der Regio interarytaenoidea Geschwür und Granulationen vorhanden, ferner an beiden Stimmlippen Geschwüre. Nach Behandlung mit im ganzen 8775 cm^3 Oxydol und 52 *g* Jodnatrium in 55 Tagen war die früher heisere Stimme völlig klar und das Kehlkopfleiden scheinbar geheilt; noch 14 Monate nach Schluß der Behandlung kein Rezidiv.

IV. Ove Strandberg: **Bemerkungen über Lupus vulgaris der Tonsillen.**

In der Literatur sind nur spärliche Fälle von Lupus der Tonsillen veröffentlicht; um aber zu untersuchen, ob er auch unter einer größeren Zahl von Pat. so selten vorkommt, habe ich das Material des Finsen-Institutes zu Kopenhagen durchsucht und 28 Fälle gefunden, von denen ich 21 persönlich beobachtet und diagnostiziert habe. Das klinische Bild hängt in hohem Grade von dem Aussehen der Tonsille vor der Erkrankung ab. Bei glatter Oberfläche findet man anfangs kleine oberflächliche Erosionen, von graugelben Belagen gedeckt und viel an eine syphilitische Affektion erinnernd: erst später wird die Tonsille geschwollen und die Geschwüre gehen in die Tiefe. Bei der zerklüfteten Tonsille dagegen sieht man anfangs nichts weiteres als eine gewöhnliche Angina follicularis chronica mit zahlreichen Pfröpfchen: nach und nach werden aber die Klüfte größer und die Tonsillen kleiner, wahrscheinlich wegen Prozesse, die in der Tiefe sich abspielen. Später findet man an den Rändern der Klüfte Geschwüre, die bald fein granuliert werden, wonach die ganze Tonsille ein eigentümliches samtartiges Aussehen annimmt.

In den Frühstadien muß man zur Diagnose die Wassermann-Reaktion, die Mikroskopie herbeiziehen, ferner auf ein eventuell gleichzeitig vorhandenes Hautleiden Rücksicht nehmen. In besonders schwierigen Fällen muß man die Impfung auf Meerschweinchen vornehmen.

Unter den 2087 Journalen des Finsen-Institutes habe ich 28 Fälle von Tonsillenlupus gefunden, demnach 1·44%; das Leiden ist also häufiger als der

Digitized by Google
Original from UNIVERSITY OF CALIFORNIA
Generated on 2019-10-24 13:44 GMT / http://hdl.handle.net/2027/uc1.b3252761
Public Domain in the United States, Google-digitized / http://www.hathitrust.org/access_use#pd-us-google

Zungenlupus, der nur in 0·75% auftritt. Alle 28 hatten Lupus cutaneus. 20 waren Frauen, 8 Männer, das heißt beziehungsweise 2·1 und 2·7% der Fälle von Schleimhautlupus im ganzen. 23 der 28 Patienten waren zwischen 16 und 23 Jahre alt. Alle 28 hatten auch ein anderes Schleimhautleiden, 25 ein Leiden der Nasenschleimhaut, 10 des Gaumens und 18 des Rachens; die letzte Zahl ist auffallend hoch, spielt deshalb in bezug auf die Ätiologie eine Rolle.

So lange das Leiden auf die Tonsillen selbst beschränkt ist, wird wohl die Tonsillektomie die beste Behandlung sein, ist es aber zu weit vorgeschritten, muß man mittelst der Reynschen Elektrolyse behandeln.

V. Vald. Klein: **Torticollis im Anschluß an eine Adenotomie.**

Nach einer normal verlaufenden Adenotomie bekam ein 10jähriger Knabe am folgenden Tag einen ausgesprochenen Torticollis, der sich einen Monat hindurch unverändert hielt und erst nach ein paar Monaten völlig verschwand. Nedler-Serbowa, der 2 ähnliche Fälle gesehen hat, meint, es handle sich um geschwollene Lymphdrüsen, die auf den Nervus accessorius drücken.

Diskussion.

Mygind hat häufig einige Schiefheit des Halses nach der Adenotomie gesehen und meint, es handle sich um eine Läsion der Prävertebralmuskeln.

Nörregard hat auch solche Fälle gesehen und meint, es handle sich um geschwollene Drüsen; die betreffenden Pat. waren immer ein bißchen „erkältet“ gewesen.

Jörgen Möller hat häufig Fälle von Steifsein, sogar ausgesprochene Nackensteifigkeit nach der Adenotomie beobachtet, nicht aber gerade Torticollis: meint, eine Läsion der Prävertebralmuskeln sei sehr unwahrscheinlich, es müsse sich dann jedenfalls um eine sehr grobe Gewalt handeln; wahrscheinlicher ist, daß es sich um Drüsenschwellungen handle.

VI. N. Rh. Blegvad: **Chronische Mittelohreiterung. Labyrinthfistel. Sinusthrombose. Otogene Meningitis. Operation. Heilung.**

14jähriges Mädchen mit chronischer Eiterung beiderseits. Nach Adenotomie vor 8 Tagen Kopfweh und Ohrschmerzen: während der letzten 2 Tage Erbrechen und mehrmals Frösteln, ist ferner sehr stumpfsinnig und somnolent gewesen. Bei der Aufnahme Temp. 37·3, Puls 76; sie ist klar und orientiert, es scheint aber „slow cerebration“ vorhanden zu sein; gibt an, schwindlig zu sein, vermag aber die Richtung des Rotationsgefühls nicht anzugeben. Rechtes Ohr: stinkende Eiterung und Polypen, keine Mastoidalia; linkes Ohr: stinkende Eiterung, Trommelfell geschwollen und rot, keine Mastoidalia. Nystagmus, vorwiegend rotatorisch, nach links vorhanden, auch bei Blick geradeaus und nach rechts; bei Kompression der Luft im rechten Gehörgang tritt starker, vorwiegend vertikaler Nystagmus auf, bei Aspiration Verstärkung des vorhandenen rotatorischen Nystagmus nach links; links kein Kompressionsnystagmus. Der kalorische Nystagmus links normal, rechts kommt bei der Kaltwasserspülung starker rotatorischer Nystagmus nach rechts. Gehör scheint beiderseits vorhanden zu sein, kann doch nicht bestimmt gesagt werden. Deutliche Nackensteifigkeit und Kernig; kein Babinski, keine Paresen. Es wurde sofort Lumbalpunktion vorgenommen, wobei eine nicht ganz klare Flüssigkeit entleert wurde. Mikroskopie: Nur wenige Zellen, etwa doppelt so viele polynukleare als mononukleare. Dann wurde Totalaufmeißelung rechts vorgenommen: es strömt sofort reichlicher Eiter aus einem perisinuösen Abseß

Generated on 2019-10-24 13:44 GMT / http://hdl.handle.net/2027/uc1.b3252761
Public Domain in the United States, Google-digitized / http://www.hathitrust.org/access_use#pd-us-google
Digitized by Google
Original from UNIVERSITY OF CALIFORNIA

hervor; Antrum und Paukenhöhle mit Cholesteatom gefüllt. Die Eminentia canal. semicirc. ext. rauh, wie abgenagt, nach hinten 2 kleine Vertiefungen (Fisteln?). Sinus wird in großer Ausdehnung entblößt: die Wand verdickt, von grauweißen Granulationen bedeckt, bei Punktur kein Blut, bei der Incision ein Thrombus gefunden.

Von den meningitischen Symptomen hielten sich die Stumpfsinnigkeit und der Kernig zirka 3 Wochen, während die Nackensteifigkeit sich nach 14 Tagen verlor. Der rotatorische Nystagmus nahm nach der Operation allmählich ab, so daß er 2 Tage nach der Operation nur mehr hinter der Bartelschen Brille nachgewiesen werden konnte und nach 14 Tagen völlig verschwunden war.

Zurzeit, 2 Monate nach der Operation, völliges Wohlbefinden; komplette Taubheit rechts, auch keine Funktion des statischen Labyrinthes, keine Gleichgewichtsstörungen.

Daß hier eine Fistel der Labyrinthkapsel vorhanden gewesen, darf wohl als unzweifelhaft angesehen werden, die Lokalisation aber ist schwieriger. Der Kompressionsnystagmus deutet auf einen Defekt in einem vertikalen Bogengange, der Aspirationsnystagmus auf einen solchen in dem horizontalen: vielleicht sind 2 Fisteln vorhanden gewesen, jede in seinem Bogengange: es wurden ja auch bei der Operation zwei fistelähnliche Vertiefungen beobachtet. Es war schon vor der Operation eine Labyrinthitis vorhanden, als jedoch das Gehör nicht erloschen schien, wurde keine Labyrinthoperation vorgenommen: als aber jetzt sowohl die akustische als die statische Funktion des Labyrinthes erloschen ist, muß irgendwann eine diffuse eitrige Labyrinthitis vorhanden gewesen sein. Eigentümlicherweise kam auf der rechten Seite bei Kaltwasserspülung Nystagmus nach rechts, also eine perverse Reaktion, wahrscheinlich dadurch hervorgerufen, daß die durch die Abkühlung verursachte Endolymphströmung schwächer ist oder später eintritt als die durch die Kompression des Wassers im Gehörgang verursachte.

Daß Pat. eine eitrige Meningitis gehabt, ist vermeintlich unzweifelhaft, darauf deutet das ganze klinische Bild, ferner die Pleocytose in der Cerebrospinalflüssigkeit; es wurden aber in dieser keine Bakterien nachgewiesen. Die Infektion hat wahrscheinlich durch das Labyrinth stattgefunden.

Vor der Operation war beiderseitige Eiterung vorhanden und der otoskopische Befund war nicht ein so verschiedener, daß man aus diesem schließen konnte, ob man das eine oder das andere oder vielleicht beide Ohren operieren sollte; maßgebend war nur das Verhalten des Labyrinths, und zwar nicht der spontane Nystagmus nach links, der ebenso wohl durch eine anfangende linkseitige Labyrinthitis als durch eine anfangende rechtseitige Labyrinthzerstörung rrklärt werden konnte, sondern ausschließlich der Ausfall der Fistelprobe.

Diskussion.

E. Schmiegelow betrachtet den von Blegvad mitgeteilten Fall als eine toxische Meningitis, vielleicht von der Sinusthrombose ausgegangen; in derselben Weise erhält man auch bei oberflächlichen Hirnabscessen eitrige, bakterienfreie Meningitiden.

Blegvad hält es nicht für sicher, daß es sich um eine toxische Meningitis gehandelt habe; selbst wenn in der Cerebrospinalflüssigkeit keine Bakterien gefunden werden, ist es möglich, daß sie in den Meningen vorhanden

Digitized by Google
Original from UNIVERSITY OF CALIFORNIA
Generated on 2019-10-24 13:44 GMT / http://hdl.handle.net/2027/uc1.b3252761
Public Domain in the United States, Google-digitized / http://www.hathitrust.org/access_use#pd-us-google

sind, in ähnlicher Weise, wie es auch bei der tuberkulösen Meningitis der Fall ist.

VII. P. Tetens Hald: **Beiträge zur Anatomie der Tonsillen.**

Für die Technik der Tonsillektomie ist es von Bedeutung, die Verhältnisse der Tonsillenkapsel etwas näher zu studieren, vor allem das Verhältnis der Kapsel zum vorderen Gaumenbogen und zur Plica triangularis. Die Plica triangularis wird gewöhnlich nur als eine Schleimhautduplikatur erwähnt; auf Horizontalschnitten von der Tonsille und ihren Umgebungen zeigen sich aber folgende Verhältnisse: nach vorne bildet die fibröse Kapsel einen scharfen Winkel, den man „Kapselwinkel" benennen kann, indem sie sich hinter dem Palatoglossus nach hinten biegt und einen integrierenden Teil der Plica triangularis bildet: eine freie Plica besteht jetzt aus 3 Schichten, medialwärts Epithel, das eine Fortsetzung des Epithels des vorderen Gaumenbogens bildet, dann ein festes, fibröses Gewebe, der mediale Teil der Tonsillenkapsel und schließlich eine Anhäufung lymphoiden Gewebes; lateralwärts der Plica kommt dann ein Spalt, der „retroplicare Spalt", welcher die Plica von dem hinter ihr verbogenen medialen Tonsillenfläche trennt; wenn jetzt das lymphoide Gewebe zu beiden Seiten dieses retroplicaren Spalts zusammenfließt, haben wir die adhärente Plica. Ferner zeigt sich, daß die Fossa supratonsillaris ihren Namen mit Unrecht trägt; sie liegt innerhalb der Tonsillenkapsel und ist folglich intratonsillar.

Bei der Tonsillektomie kommt es jetzt vor allem darauf an, richtig anzufangen, das übrige geht verhältnismäßig leicht; falls der vordere Gaumenbogen mit scharfem Rande steht, kann man zwischen diesem und dem Kapselwinkel eingehen, andernfalls tut man am besten, in dem vorderen Gaumenbogen selbst, etwa bei dem vorderen Rande des M. palatoglossus, mit einer stumpfen Schere einzuschneiden, man befindet sich dann außerhalb der Kapsel und die Ausschälung der Tonsille geht meistens leicht von statten; jedenfalls darf man hinter der Plica hineingehen, indem man dann bei dem Kapselwinkel durch die Kapsel hindurchgehen müßte, um die richtige Schichte zu treffen.

Diskussion.

Nörregaard meint, daß die Tonsillektomie künftige Pfropfenbildung und damit neue Infektionen nicht zu hindern vermag, hat auch schon einmal bei einem tonsillektomierten Pat. eine Angina gesehen. Falls die Tonsille nicht der gewöhnlichen Amygdalotomie zugänglich ist, empfiehlt Nörregaard die Verwendung des Paquelin (nicht Galvanokauter); das Tonsillengewebe ist dem Paquelin gegenüber gefühllos, so daß man selbst bei Kindern die Methode mit Leichtigkeit durchführen kann.

Vald. Klein: Wie von Dr. Hald hervorgehoben, kommt es bei der Tonsillektomie vor allem darauf an, den ersten Schnitt an der richtigen Stelle zu machen; die Untersuchungen Halds sind in dieser Beziehung gewiß von großer Bedeutung. Der Eingriff wird weiter dadurch erleichtert, daß die Tonsille möglichst weit in medialer Richtung gezogen wird, wofür die von Klein früher erwähnte Zange sich vorzüglich eignet.

Möller meint, wo eine regelrechte Tonsillektomie vorgenommen worden ist, können Pfröpfe sich doch schwerlich bilden: wenn alles Tonsillengewebe entfernt ist, bestehen ja auch keine Lakunen, wo Pfröpfe entstehen können: eine Angina kann man natürlich auch dann bekommen, nicht aber eine Angina

Digitized by Google
Original from UNIVERSITY OF CALIFORNIA
Generated on 2019-10-24 13:44 GMT / http://hdl.handle.net/2027/uc1.b3252761
Public Domain in the United States, Google-digitized / http://www.hathitrust.org/access_use#pd-us-google

der Gaumentonsillen. Die Tonsillektomie ist zweiffellos das beste Mittel, um Infektionen in dieser Gegend zu verhüten; zwar kann man in vielen Fällen auch mit Morcellement auskommen, was Möller früher sehr warm empfohlen hat, es ist diese Methode aber nicht so zuverlässig als die Tonsillektomie.

Mygind, Blegvad, Wilh. Waller.

84. Sitzung vom 4. Dezember 1912.

Vorsitzender: Dr. Jörgen Möller.
Schriftführer: Dr. Willaume-Jantzen.

I. K. Nörregaard demonstriert an 3 Pat. die **völlige Insensibilität der Tonsillen dem Paquelin gegenüber (ohne Cocainisierung);** der Brennstift muß weißglühend sein, damit er nicht an dem Gewebe adhäriert.

II. E. Schmiegelow: **Beitrag zur Kenntnis der syphilitischen Oesophagusleiden.**

Ein 58jähriger Mann, vor 10 Jahren infiziert, hatte unter anderem eine Nasenaffektion mit Knochennekrose; er wurde im Mai 1912 in das St. Josefs-Spital aufgenommen, hatte schon seit längerer Zeit Schluckbeschwerden gehabt, konnte seit 3 Monaten überhaupt nur Flüssiges schlucken. Eine Bougie (Nr. 26) bleibt in 35 *cm* Entfernung stehen und bei der Oesophagoskopie sieht man in 30 *cm* Entfernung eine Verengerung, die durch eine submuköse, unregelmäßig höckerige, anscheinend circuläre Geschwulst verursacht wird; keine deutliche Geschwürsbildung. Pat. verweigerte eine Jodkaliumbehandlung und es wurde nicht weiter insistiert, indem das Leiden als ein schon ziemlich fortgeschrittener Krebs angesehen wurde; er wurde schließlich entlassen. Etwa vier Monate später wurde er in elendem Zustande wieder aufgenommen; inzwischen hatte er eine antiluetische Behandlung mit Quecksilbereinspritzungen durchgemacht. Bei der Oesophagoskopie findet man in 33 *cm* Tiefe eine blaßrote, leicht höckerige, submuköse Infiltration der hinteren und rechten Wand, so daß das Lumen exzentrisch liegt; die Farbe weicht von der der normalen Schleimhaut nicht viel ab. Er wurde jetzt mit steigenden Jodkaliumdosen behandelt und befand sich hierbei ganz wohl, das Schlucken wurde freier und sein Gewicht ist jetzt um $5^1/_2$ *kg* vermehrt worden. Man sieht jetzt bei der Oesophagoskopie eine quergestellte Verengerung, deren Wandungen sowie die direkt darüber liegende Schleimhaut weiß narbig sind; das Lumen ist ganz beträchtlich. Die syphilitische Natur des Leidens ist wohl nach dem Vorstehenden ziemlich unzweifelhaft.

Die luetischen Oesophagusleiden scheinen ziemlich selten zu sein; Schmiegelow hat nie früher einen Fall gesehen, in der voroesophagoskopischen Zeit aber liegen einzelne Sektionsberichte vor.

III. E. Schmiegelow: **Thrombus septicus venae anonymae sinistrae.**

Ein 32jähriger Mann wurde in die Ohrenklinik des Reichshospitals aufgenommen; es war eine chronische linkseitige Ohreiterung vorhanden, ferner bestand seit 3 Monaten eine Schwellung hinter dem linken Unterkiefer; die betreffende Schwellung war jetzt gänseeigroß, etwas empfindlich, ferner war eine periostale Infiltration der Außenseite des linken Unterkiefers vorhanden, die Zähne waren erheblich kariiert. Es wurde Totalaufmeißelung vorgenommen; während der folgenden 13 Tage befand er sich wohl, dann aber bekam er einen Schüttelfrost und es trat Röte und Empfindlichkeit der Regio lateralis

Digitized by Google
Original from UNIVERSITY OF CALIFORNIA
Generated on 2019-10-24 13:44 GMT / http://hdl.handle.net/2027/uc1.b3252761
Public Domain in the United States, Google-digitized / http://www.hathitrust.org/access_use#pd-us-google

colli auf, wo eine ganze Reihe geschwollener Drüsen gefühlt wurden: das Mittelohr war trocken, teilweise epidermisiert; kein Schwindel oder andere Zeichen labyrinthärer Komplikationen. Während der folgenden Tage entwickelte sich eine typische Pyämie und eine Blutprobe enthielt Staphylokokken. Später traten Röte und Schwellung beider Ellenbogengelenke auf, dann ödematöse Schwellung des ganzen linken Oberarms und bei starker Benommenheit, hohem Fieber und ikterischer Färbung der Haut trat nach 9 Tagen Exitus ein.

Bei der Sektion wurde die Operationshöhle im linken Schläfenbein trocken und epidermisiert gefunden; die Drüsen an der linken Seite des Halses geschwollen, es war aber keine Absceßbildung, weder hier noch in der Gegend der Gefäße. Im oberen Teil der Vena anonyma sin. fand man einen eitrig zerfallenden Thrombus.

Es handelt sich also hier um eine chronische Mittelohreiterung, die einen operativen Eingriff veranlaßt hatte. Während der Nachbehandlung trat dann eine Pyämie auf, die inzwischen nicht otogener Natur war, sondern durch den erwähnten Thrombus verursacht wurde. Die Ursache der Thrombose ist wahrscheinlich die Unterkieferperiostitis gewesen und das Zwischenglied die Schwellungen der Halsdrüsen.

Diskussion: Kiär, Schmiegelow.

IV. E. Schmiegelow: **Fall von geheilter eitriger Meningitis otogenen Ursprungs.**

Ein 8jähriger Knabe wurde am 9. X. 1912 in die Ohrenklinik des Reichshospitals aufgenommen; er hatte eine chronische rechtseitige Mittelohreiterung mit totaler Taubheit infolge einer Labyrinthitis, die sich vor $1^1/_2$ Jahren entwickelt hatte. Vor 1 Jahre war er an einem Provinzkrankenhause operiert worden, die Eiterung dauerte aber fort und es fanden sich zeitweise hinter dem Ohre kleine Abscesse ein; der rechte Gehörgang von Polypen ausgefüllt, hinter dem Ohre eine eiternde Fistel. Die Funktionsprüfungen ergaben eine völlige Zerstörung des Labyrinthes. Es wurde Totalaufmeißelung gemacht: im horizontalen Bogengang eine große Fistel. Während der folgenden Tage periodische Schmerzen, kein Erbrechen; Temperatur etwas erhöht. 3 Tage nach der Operation hatte sich eine komplette rechtseitige Facialislähmung eingestellt, ferner feinschlägiger Nystagmus bei Blick nach links; Reflexe nicht gesteigert, Babinski unsicher, deutliche Nackensteifigkeit. Bei der Lumbalpunktion wurde stark getrübte Flüssigkeit unter hohem Druck entleert; die Flüssigkeit war fast milchig; bei Impfung kein Wachstum. Mikroskopisch bestand der Niederschlag meistens aus polynuklearen Leukocyten. Die Wunde wurde wieder eröffnet und Labyrinthoperation vorgenommen; N. facialis wird in seinem ganzen Verlauf bloßgelegt. Nachdem man den Porus acusticus int. erreicht hat, wird ein Absceß entleert, der um den N. acnsticus in der Tiefe des Meat. ac. int. liegt; die Schnecke und die Bogengänge waren mit Granulationen gefüllt; bei Sondierung des Abscesses kann die Sonde gegen die Brücke hineingeführt werden, wobei Cerebrospinalflüssigkeit hervorquillt und schnell die ganze Wundhöhle füllt. Die Temperatur war während der ersten Woche noch etwas erhöht, dann aber normal; Augenuntersuchung normal. Am 17. X. wurde bei Lumbalpunktion die Flüssigkeit viel weniger getrübt gefunden, am 22. X. fast völlig klar. Er befindet sich jetzt völlig wohl; die Facialisparese unverändert.

V. K. Nörregaard demonstrierte einen Pat. mit einer seit 5. XI. **dauernden Eiterung des rechten Ohres** und einem **Absceß an dem betreffenden**

Digitized by Google
Original from UNIVERSITY OF CALIFORNIA
Generated on 2019-10-24 13:44 GMT / http://hdl.handle.net/2027/uc1.b3252761
Public Domain in the United States, Google-digitized / http://www.hathitrust.org/access_use#pd-us-google

Warzenfortsatze, bei dem er nicht sicher ist, ob er von einer Mastoiditis herrührt oder ob es sich um einen Drüsenabsceß handle.

V. **Geschäftssitzung,** in der unter anderem der Vorstand des kommenden Jahres erwählt wurde:

Präsident: Dr. Jörgen Möller,
Vizepräsident und Schatzmeister: Dr. J. Hempel,
Schriftführer: Dr. C. Speyer. Jörgen Möller.

87. Sitzung vom 2. April 1913.

Vorsitzender: Dr. Jörgen Möller.
Schriftführer: Dr. Blegvad.

I. Holger Mygind: **Zwei Fälle von letaler otogener, diffuser, eitriger Leptomeningitis mit durch Lumbalpunktion entleerter bakterienfreier Flüssigkeit.**

1. 25jähriger Mann mit chronischer rechtseitiger Ohreiterung wurde am 21. XII. 1912 aufgenommen: 14 Tage vor der Aufnahme plötzlich Kopfweh und Schwindel: während der letzten 6 Tage hat der Zustand sich verschlimmert und zu den früheren Symptomen haben Erbrechen und Frösteln sich gesellt. Temp. 39·2, Puls 76. Pat. ist stark mitgenommen, zeigt „slow cerebration". In der Tiefe des rechten Gehörgangs Granulationen und stinkender Eiter. Rotatorischer Nystagmus bei Blick nach links; kalorischer Nystagmus läßt sich vom rechten Ohre aus nicht hervorrufen; geringes, aber unzweifelhaftes Gehör rechts. Keine Nackensteifigkeit noch Kernig oder Babinski. 2 Stunden nach der Aufnahme wurde er operiert: zuerst wurde Lumbalpunktion vorgenommen, bei der eine stark getrübte Flüssigkeit entleert wurde, die zahlreiche polynukleare Zellen, aber keine Bakterien enthielt; dann wurde Totalaufmeißelung gemacht: auch das Labyrinth wurde sowohl durch Resektion des hinteren Teils der Pyramide als auch durch Aufmeißelung des Promontoriums eröffnet. Die in ziemlicher Ausdehnung bloßgelegte Dura war von normalem Aussehen und der Sinus enthielt flüssiges Blut.

Der Pat. befand sich während der folgenden Tage besser und eine zwei Tage später ausgeführte Lumbalpunktation ergab beträchtlich weniger getrübte Flüssigkeit. 6 Tage nach der Operation aber trat Benommenheit auf, langsamer Puls und deutliche Nackensteifigkeit; am folgenden Tag Koma. Die durch Lumbalpunktion entleerte Flüssigkeit war jetzt nunmehr ganz leicht getrübt, enthielt fortwährend polynukleare Zellen, aber keine Bakterien. Es wurde deshalb ein Hirnabsceß vermutet und der Temporallappen wurde in weiter Ausdehnung entblößt; die Hirnsubstanz war emolliiert, bei Einschnitt in verschiedenen Richtungen wurde kein Eiter gefunden: es wurde jetzt nach einem Cerebellarabsceß gefahndet und ein solcher auch entdeckt; nach seiner Entleerung stieg der Puls von 50 bis 100 an. Am folgenden Morgen ist jedoch der Pat. gestorben. Bei der Sektion wurde außer einem kleinen Absceß im Temporallappen und 2 kleinen Cerebellarabscessen eine diffuse, leicht eitrige Leptomeningitis gefunden. Bei Aussaat auf Agar von der Cerebrospinalflüssigkeit im Hinterhorn Diplokokken, wahrscheinlich Pneumokokken; ganz ähnliche wurden auch nach der Operation in dem Cerebellarabsceß gefunden.

2. 22jähriger Arbeiter wurde am 23. XII. 1912 in soporösem Zustande aufgenommen. Temp. 39·8, Puls 66. Kalorische Reaktion beiderseits normal. Ausgesprochene Nackensteifigkeit und Kernig vorhanden. 3 Stunden nach der

Digitized by Google
Original from UNIVERSITY OF CALIFORNIA
Generated on 2019-10-24 13:44 GMT / http://hdl.handle.net/2027/uc1.b3252761
Public Domain in the United States, Google-digitized / http://www.hathitrust.org/access_use#pd-us-google

Aufnahme wurde Lumbalpunktion vorgenommen; die Flüssigkeit leicht milchig mit überwiegenden polynuklearen Zellen, keine Bakterien. Dann wurde Totalaufmeißelung des linken Mittelohres gemacht, ferner Kraniotomie, wobei eine begrenzte Pachymeningitis externa gefunden wurde. Nach der Operation war der Pat. wechselweise unruhig und somnolent, hatte Schüttelfröste mit Temperaturen über 40, trotzdem der Sinus bei der Operation normal gefunden wurde. 2 Tage nach der Operation erst Zuckungen, dann Paralyse der rechtseitigen Extremitäten; es wurde deshalb der Temporallappen entblößt und incidiert, aber ohne Erfolg; die Cerebrospinalflüssigkeit war ganz wie früher. 6 Stunden später trat Exitus ein. Bei der Sektion wurde eine sehr ausgedehnte intensive eitrige Leptomeningitis sowie eine lokale Pachymeningitis int. et ext. gefunden.

Es bestätigen diese beiden Fälle die von mir schon vor mehreren Jahren ausgesprochene Anschauung, daß bei der otogenen, diffusen, eitrigen Leptomeningitis in der Lumbalflüssigkeit keine Bakterien vorhanden zu sein brauchen; vor allem ist bemerkenswert, daß in dem letztgenannten Falle sogar 5 Stunden vor dem Exitus keine Bakterien nachgewiesen werden konnten, weder mikroskopisch noch kulturell.

Es ist schwer, zu sagen, weshalb man manchmal Bakterien findet, manchmal nicht; in dem letzten Falle ist vielleicht in dem sehr plastischen Exsudat die Ursache zu sehen, während vielleicht in dem ersten Falle die Meningitis weniger ausgesprochen war und der Exitus mehr durch die vorhandenen Hirnabscesse herbeigeführt wurde. Überhaupt fehlen Bakterien vorwiegend in den Fällen, in denen die Entzündung entweder ganz frisch oder leicht ist und ganz besonders in den Fällen, wo eine Neigung zur Heilung der Meningitis besteht. Das Fehlen von Bakterien in der Lumbalflüssigkeit ist deshalb meistens als ein prognostisch günstiges Zeichen anzusprechen.

II. P. Tetens Hald: **Eine Stirnlampe zur Verwendung in der Heimat des Patienten.**

Die Lampe, die von der Firma Cam. Nyrop hergestellt worden ist, ist eine Kirsteinsche Lampe mit Metalldrahtlämpchen für 2·5—3·5 Volt und 0·2 Ampère; man kann deshalb zur Speisung ein leicht transportables Trockenelement von 4·5 Volt verwenden. Die Konstruktion ist übrigens wie die Kirsteinsche Lampe, nur sind die Leitungsdrähte in wirklichen Polschrauben eingeschraubt, so daß man sich jederzeit vergewissern kann, daß sie auch tatsächlich in Kontakt sind. Die Lampe läßt sich sowohl zur Untersuchung als zur Operation verwenden und hat dieselben Vorteile, die sonst die Kirsteinsche Lampe allein besitzt, vor allem, daß man bei Verwendung der Lupe sein Auge dem Objekt, zum Beispiel dem Trommelfell, so nahe bringen kann, wie es bei keiner anderen Lichtquelle möglich ist. Die verwendeten Mikrolämpchen sind viel billiger als die gewöhnlichen Kohlenfadenlampen und lassen sich mittelst eines eingeschobenen Zwischengliedes auch für die Clarsche Lampe verwenden.

III. P. Tetens Hald: **Fall von Carcinom (?) im Sinus pyriformis, vor 5½ Jahren per vias naturales entfernt.** (Mit Demonstration.)

Eine 51jährige Frau kam Oktober 1907 mit starken Schluckbeschwerden zur Behandlung. Eine Sonde (22 Charrière) passiert bis in den Ventrikel, schwere Sonden bleiben bei der Cart. cricoidea stehen. Bei der Laryngoskopie nichts abnormes, bei der Hypopharyngoskopie aber sieht man im rechten Sinus pyriformis eine lappige Hervorragung, die von der rechten Schlundwand aus-

Digitized by Google
Original from UNIVERSITY OF CALIFORNIA
Generated on 2019-10-24 13:44 GMT / http://hdl.handle.net/2027/uc1.b3252761
Public Domain in the United States, Google-digitized / http://www.hathitrust.org/access_use#pd-us-google

geht; sie ist etwas mehr wie erbsengroß, beweglich, von normaler Schleimhaut bedeckt. Sie wurde exstirpiert und die Mikroskopie ergab: Papillomatöses Oberflächenepithelcarcinom mit beträchtlicher Verhornung. Das Schlucken war nach der Operation besser. Dezember 1910 war wiederum im rechten Sinus pyriformis eine lappige Intumescenz vorhanden; eine Probeexcision ergab diesmal: Papillom mit „Zwiebel"-Bildung; die Frage der Malignität kann nicht entschieden werden. Das Schlucken ist jetzt (1913) frei und Pat. befindet sich wohl. Laryngoskopisch sieht man im rechten Sinus pyriformis und in der rechten Seite des Hypopharynx eine Anzahl lappiger, erbsengroßer, von normaler Schleimhaut bedeckter Efflorescenzen; in der Regio arytaenoidea auch ein paar solche.

Man konnte in einem solchen Fall in Versuchung kommen, ein auf papillomatöser Basis entstandenes Carcinom anzunehmen, das durch die Entfernung per vias naturales geheilt worden war, und verschiedene verehrte Kollegen haben auch ähnliche Fälle als maligne Geschwülste beschrieben: jedoch ist dies fast zu schön, um wahr zu sein. Es mag wahrscheinlicher sein, daß die 1907 entfernte Geschwulst tatsächlich nur ein Papillom mit Zwiebelbildung gewesen ist und daß es nur ein kleines Gewebsstück gewesen sei, um eine völlig zuverlässige Diagnose zu stellen. Überhaupt dürfte es in der Mehrzahl der veröffentlichten Fälle dieser Art schwierig sein, die Möglichkeit einer Fehldiagnose zu verleugnen.

IV. P. Tetens Hald: **Fall von Tumor meatus auditorii ext., mikroskopisch als Adenocarcinom diagnostiziert, vor $2^1/_2$ Jahren operiert.** (Mit Demonstration.)

Eine 47jährige Frau, die ein paar Jahre eine kleine Geschwulst im linken Gehörgang bemerkt hatte, kam Oktober 1910 zur Behandlung. Die Geschwulst füllte jetzt die ganze Gehörgangsöffnung und sah einem epidermisierten Mittelohrpolypen ähnlich, zeigte sich jedoch der hinteren Gehörgangswand breitbasig zu entspringen. Ein Stückchen wurde excidiert: Diagnose: Adenocarcinom (Endotheliom?, aberrenter Parotistumor?). Zugleich war eine chronische Mittelohreiterung vorhanden und es wurde deshalb Totalaufmeißelung mit Entfernung der Weichteile des Gehörgangs gemacht; es gelang, die Entfernung derart auszuführen, daß die Geschwulst gar nicht berührt wurde. Der ganze Gehörgang wurde jetzt zur Mikroskopie geschickt; Diagnose: Adenom mit kleinen, kubischen Zellen, wohl abgegrenzt.

In diesem Falle war also die erste mikroskopische Diagnose unzweifelhaft falsch, trotzdem ein ziemlich großes Gewebsstück untersucht wurde, natürlich weil die Implantationsstelle nicht mitgesandt werden konnte.

V. P. Tetens Hald: **Luftführender, ossifluenter Retropharyngealabsceß, vielleicht durch Oesophagoskopie superinfiziert. Durch äußere Incision geheilt.**

Eine 50jährige Frau wurde am 28. II. 1913 aufgenommen. Seit der Kindheit periodischer Ausfluß dünner, nicht übelriechender Flüssigkeit aus dem linken Ohre, zuletzt vor einem halben Jahre; übrigens gesund, bis sie 10 Tage vor der Aufnahme brennende Schmerzen in der Höhe der Vertebra prominens bekam und gleichzeitig das Gefühl, daß das Essen hier stockte. 4 Tage vor der Aufnahme wurde Oesophagoskopie versucht, über die der betreffende Arzt berichtet, daß ihm bei dem Oesophaguseingang ein „sonderbarer" Widerstand begegnet war, weshalb er die Untersuchung aufgab. Am folgenden Tag war die linke Seite des Halses sehr empfindlich und geschwollen und sie fieberte.

Digitized by Google
Original from UNIVERSITY OF CALIFORNIA
Generated on 2019-10-24 13:44 GMT / http://hdl.handle.net/2027/uc1.b3252761
Public Domain in the United States, Google-digitized / http://www.hathitrust.org/access_use#pd-us-google

Bei der Aufnahme war sie nicht besonders leidend und konnte den Kopf frei bewegen. An der Vorderseite des Halses eine tiefliegende, feste Infiltration, nach außen vom linken Sternocleido begrenzt, nach innen die Mittellinie ein bißchen überschreitend; nach oben reichte sie bis zur linken Clavicula und zum Jugulum, nach oben zum Zungenbein. Die Infiltration war nur sehr wenig empfindlich, mit glatter Oberfläche, nicht fluktuierend. Laryngoskopisch sah man an der Hinterwand des Hypopharynx zwei Hervorragungen, eine zu jeder Seite der Mittellinie, die Arygegend deckend. Die linke Hervorragung war am größten, dehnte sich nach oben hinter der linken Tonsille; sie wurde incidiert, wobei übelriechende Luft und Blut entleert wurden, dagegen kein Eiter; bei Druck auswendig, in der Höhe des Schildknorpels, spürte aber die Pat., daß übelriechende Flüssigkeit in den Schlund hinabsickerte. Als der Zustand sich nicht besserte und die Temperatur ein bißchen anstieg, wurde der Absceß von außen geöffnet, indem bei dem vorderen Rande des Sternocleido incidiert wurde; es wurde eine Menge stinkenden schäumenden Eiters entleert aus einer Abscßhöhle, die zwischen der Wirbelsäule und der Hinterwand des Oro- und Hypopharynx lag; der Absceß reichte ziemlich hoch hinauf gegen die Schädelbasis, es konnte jedoch weder hier noch auf der Wirbelsäule denudierter Knochen nachgewiesen werden. Die Höhle verkleinerte sich schnell und Pat. ist jetzt geheilt.

Es ist von Interesse, wie dieser Fall aufgefaßt werden soll; sicher ist, daß schon vor der Oesophagoskopie Schluckbeschwerden vorhanden waren, daß jetzt aber das Schlucken frei ist; ferner hatte sie bei der Aufnahme einen Retropharyngealabsceß („Gasphlegmone"), die auf dem Weg hinaus in den linkseitigen Spalträumen des Halses begriffen war. Wahrscheinlich war also schon vor der Oesophagoskopie ein Retropharyngealabsceß vorhanden gewesen, der dann aber durch eine kleine Schleimhautläsion bei dem Oesophagoskopieversuch superinfiziert worden ist; hierauf deutet der Umstand, daß der Absceß luftführend war, was mir nicht früher bei gewöhnlichen Retropharyngealabscessen begegnet ist. Woher der Absceß stammte, ließ sich bei der Operation nicht nachweisen, auf einem später aufgenommenen Röntgenbild zeigt sich aber ganz deutlich im vorderen Teil des Körpers des 4. Halswirbels ein pathologischer Prozeß, so daß es wohl unzweifelhaft sein mag, daß es sich um einen ossifluenten Absceß gehandelt hat. Gewöhnlich kann man sich bei Retropharyngealabscessen mit einer inneren Incision begnügen, hier aber wurde es für angemessen gehalten, den Absceß von außen zu eröffnen, indem die Gefahr bestand, daß er sich weiter in die Spalträume hinaus und vielleicht in das Mediastinum hinabdehnen konnte.

VI. N. Rh. Blegvad: **Die Diagnose der primären Larynxdiphtherie bei kleinen Kindern.**

Während diejenigen Fälle von Croup, die mit Rachendiphtherie verbunden sind, gewöhnlich leicht erkannt werden, sind die Fälle von primärem Croup bei kleinen Kindern oftmals sehr schwer zu diagnostizieren. Es können hier die direkten endoskopischen Methoden ganz erhebliche Dienste leisten, wie die folgenden, aus der Ohrenklinik des Kommunehospitals stammenden Krankengeschichten zeigen werden.

1. Ein 4jähriger Knabe wurde unter der Diagnose Laryngitis aufgenommen. Seit 8 Tagen bestanden Halsschmerzen und Husten, mehrmals Erstickungsanfälle. Bei der Aufnahme Stridor und Heiserkeit, keine Cyanose. Im Rachen nichts abnormes. Bei der direkten Laryngoskopie werden in der Ary-

Digitized by Google
Original from UNIVERSITY OF CALIFORNIA
Generated on 2019-10-24 13:44 GMT / http://hdl.handle.net/2027/uc1.b3252761
Public Domain in the United States, Google-digitized / http://www.hathitrust.org/access_use#pd-us-google

gegend zerstreute, an den Stimmlippen und im subglottischen Raume zusammenhängende Belage nachgewiesen. Bei der Impfung + DB.

2. 1jähriges Mädchen, schon seit einiger Zeit wegen Otitis in der Klinik in Behandlung. Eines Abends leichter, inspiratorischer Stridor ohne Einziehungen oder Cyanose; im Rachen nichts. Bei der direkten Laryngoskopie im unteren Teil des Pharynx und im Larynx große, konfluierende Membranen; bakteriologische Untersuchung: plumpe Stäbchen, keine DB. Am folgenden Tag Stridor zugenommen, ferner Einziehungen; Impfung ergab diesmal DB.

3. 7jähriger Knabe, wegen Laryngitis stridulosa aufgenommen. Inspiratorischer Stridor mit Einziehungen und Cyanose. Bei der Laryngoscopia directa Kehlkopfschleimhaut geschwollen und rot, mit großen, flottierenden Membranen. Tracheotomie sofort vorgenommen.

4. Mädchen, 7 Monate alt, wegen Verdacht eines Fremdkörpers im Kehlkopf aufgenommen. Bei der direkten Laryngoskopie große Membrane.

5. 8jähriger Knabe, wegen Pseudocroup aufgenommen; mehrere Erstickungsanfälle. Bei der direkten Laryngoskopie große Membrane an den Stimmlippen und im oberen Teil der Trachea. Impfung ergab zwar keine DB, als aber das Bild das einer typischen Diphtherie war, wurde das Kind sofort evakuiert.

6. Knabe, 7 Monate alt, wegen Stenosis tracheae aufgenommen. Heiserkeit und Husten, kein Stridor. Bei der direkten Laryngoskopie Kehlkopf- und Luftröhrenschleimhaut rot und geschwollen, mit zerstreuten Belagen. Auch hier keine typischen DB, sondern DB-ähnliche Stäbchen.

Zum Vergleich kann ein Fall angeführt werden, wo ein echter Croup vermutet wurde, bei der direkten Laryngoskopie aber nur ödematöse Schwellung und Röte der subglottischen Schleimhaut gefunden wurde, keine DB. Die Symptome gingen nach einer Argentumpinselung zurück, nur blieb eine leichte Bronchitis zurück.

Die genaue Diagnose wird in solchen Fällen nur durch die Laryngoskopie möglich sein und bei kleinen Kindern zwar fast immer nur durch eine direkte Laryngoskopie.

VII. N. Rh. Blegvad: **Fall von Sinusthrombose. Pachymeningitis interna et externa. Abscessus cerebri.**

Ein 19jähriger Arbeiter wurde am 31. I. 1913 in die Ohrenklinik des Kommunehospitals aufgenommen; früher niemals ohrenkrank. Vor 3 Wochen ist er abgestürzt und hat sich den Kopf geschlagen; seit 8 Tagen Schwellung hinter dem rechten Ohre, aber kein Ohrenlaufen. Während der letzten 24 Stunden 3mal Schüttelfröste, keine Benommenheit, Temp. 38·6. Ist bei der Aufnahme etwas stumpfsinnig, übrigens keine Hirnerscheinungen. Im rechten Gehörgang etwas Eiter, Einzelheiten im otoskopischen Bilde nicht erkennbar. Schwellung und Empfindlichkeit direkt hinter dem Ohre. Gehör herabgesetzt, Weber nach rechts, Rinne negativ. Ophthalmoskopie: Beginnende Neuritis optica beiderseits.

Es wurde Totalaufmeißelung gemacht, wobei ein subperiostaler Absceß gefunden wurde, der sich dem Gehörgang entlang den Weg gebahnt hatte; in der hinteren knöchernen Gehörgangswand ein Defekt, der in einen großen, perisinuösen Absceß hinein führt. Antrum und Paukenhöhle mit Cholesteatom gefüllt. Sinus mit einer dicken, teilweise organisierten Granulationsschicht belegt; bei Punktur keine Flüssigkeit, weshalb der Sinus gespalten und ein großer, ziemlich frischer Thrombus entfernt wurde. Im Winkel zwischen Sinus und

Digitized by Google
Original from UNIVERSITY OF CALIFORNIA
Generated on 2019-10-24 13:44 GMT / http://hdl.handle.net/2027/uc1.b3252761
Public Domain in the United States, Google-digitized / http://www.hathitrust.org/access_use#pd-us-google

Dura, in der mittleren Schädelgrube, ein ziemlich großer epiduraler Absceß, der durch eine Fistel mit einem subduralen Absceß in Verbindung stand; nach Spaltung der Dura ergab sich, daß auch noch im Temporallappen ein Absceß vorhanden war. Bei der Lumbalpunktion wurde klare, nur leicht flockige Flüssigkeit unter erhöhtem Druck entleert, welche spärliche mononukleare Zellen und vereinzelte Gram-negative Stäbchen enthielt; dieselben Stäbchen wurden auch im Warzenfortsatze und im Thrombus gefunden und erwiesen sich als Bact. coli. Nach der Operation Wohlbefinden; am 16. Tag konnte Pat. aufstehen; ein paar Symptome waren jedoch immerfort etwas beunruhigend, erstens daß die Neuritis optica statt abzunehmen am ehesten zunahm, dann periodische Kopfschmerzen; auch war er ein bißchen stumpfsinnig, was er doch immer gewesen sein soll. 26 Tage nach der Operation trat dann plötzlich eine Katastrophe auf; er erwachte nachts mit starken rechtseitigen Kopfschmerzen und Erbrechen; keine Nackensteifigkeit, sondern Kernig und leichter Nystagmus gegen das kranke Ohr. Bei Lumbalpunktion wurde stark getrübte Flüssigkeit unter erheblichem Druck entleert; sie enthielt vorwiegend polynukleare Zellen, keine Bakterien. Bei Punktion des Gehirns wurde kein Eiter gefunden. Am folgenden Tag Nackensteifigkeit; es wurde hinter dem Sinus Kraniotomie gemacht und das Kleinhirn in verschiedenen Richtungen incidiert, ohne daß Eiter gefunden wurde. Am folgenden Tag Exitus. Bei der Sektion wurde eine diffuse eitrige Leptomeningitis gefunden, ferner in der Umgebung des geöffneten Abscesses erhebliche Encephalitis, aber keine neuen Abscesse.

Es bestätigt dieser Fall den von der Ohrenklinik des Kommunehospitals aufgestellten Satz, daß bei der unkomplizierten Pachymeningitis interna klare Cerebrospinalflüssigkeit gefunden wird, selbst wenn im subduralen Raum reichlicher Eiter vorhanden ist. Von Interesse ist dann noch, daß in diesem Falle eine Sinusthrombose durch Colibakterien verursacht wurde, was wohl ziemlich selten sein dürfte.

Übrigens erinnert der Fall an so viele andere Fälle von Hirnabsceß, wo scheinbar lange Zeit hindurch alles gut geht, bis schließlich eine furibunde eitrige Meningitis entsteht; der Hirnabsceß war zwar entleert und es war keine Retention vorhanden, es ist aber nicht gelungen, die den Absceß veranlassende Encephalitis zum Stillstand zu bringen; sie hat sich immer weiter verbreitet, bis sie schließlich eine letale Meningitis verursacht hat.

VIII. J. Hempel: **Demonstration einer diphtherischen Membran.**

Die betreffende Membran, die einen vollständigen Ausguß des Luftweges von der Epiglottis bis zur Bifurkation bildet, rührt von einem 22jährigen Soldaten her, der wegen einer mittelstarken Rachendiphtherie mit ausgesprochenem Croup behandelt wurde. Trotz Seruminjektion (8000 I.-E.) und Dampfbehandlung besserte sich der Zustand nicht, weshalb Tracheotomie gemacht wurde. Am folgenden Abend bekam er einen heftigen Anfall von Husten und Dyspnoe mit kolossaler Cyanose; einen Augenblick später brachte er durch einen neuen Hustenanfall die Membran durch den Mund auf. Der übrige Verlauf der Krankheit recht befriedigend.

Es gehört diese Membran zweifellos zu den größten, die von einem Pat. ausgeworfen worden ist, der seine Diphtherie überlebt hat; dann ist es aber besonders interessant, daß die Membran, trotzdem der Pat. tracheotomiert war, doch durch den Mund entleert wurde; es mag dies jedenfalls nur dadurch ermöglicht sein, daß die Kanüle ziemlich klein war, so daß die Membran sich hinter derselben nach oben arbeiten konnte.

Generated on 2019-10-24 13:44 GMT / http://hdl.handle.net/2027/uc1.b3252761
Public Domain in the United States, Google-digitized / http://www.hathitrust.org/access_use#pd-us-google
Digitized by Google
Original from UNIVERSITY OF CALIFORNIA

IX. Jörgen Möller: **Fall von riesigem Hirnabsceß bei einem Kinde.**

Ein 3jähriges Mädchen wurde vom Sommer 1909 bis Anfang 1910 wegen einer stinkenden chronischen linkseitigen Mittelohreiterung behandelt, blieb dann aus bis 4. I. 1911. Anfang Dezember waren Schmerzen und Schwellung hinter dem Ohre entstanden, weshalb sie „geschnitten" worden war. Die Wunde heilte, sie bekam aber ab und zu Krämpfe und Aufschreien, magerte auch ab. Bei der Untersuchung machte sie übrigens keinen besonders mitgenommenen Eindruck; sie schrie zwar etwas auf, jedoch nicht in anderer Weise, als daß es als Ungezogenheit erklärt werden konnte: dagegen war einige Empfindlichkeit am Warzenfortsatze vorhanden, weshalb sie zur Operation aufgenommen wurde.

Der Warzenfortsatz hochgradig zerstört; Dura an einer kleinen Stelle entblößt, mit Granulationen bekleidet, zeigte sich aber bei weiterer Entblößung natürlich; Sinus ebenfalls natürlich. Während der ersten 5 Tage befand sie sich besser, dann trat Temperatursteigerung und Sopor auf: bei dem Verbandwechsel nichts besonderes. Sie befand sich jetzt wiederum besser, in der nächstfolgenden Nacht aber wurde sie unruhig, schrie auf und bekam klonische Zuckungen; Temp. 39, Puls 50. Es wurde dann am 12. I. Kraniotomie gemacht und die Dura gespalten: die Hirnoberfläche scheinbar gesund, bei einer Incision aber kommt man sofort in eine 5×10 *cm* große, mit stinkendem Eiter gefüllte Höhle hinein. Der Zustand nach der Operation besser, jedoch traten bald wieder Hirnerscheinungen, nur keine Herdsymptome auf. Bei dem Verbandwechsel Retention vorhanden und nach Entleerung einer erheblichen Flüssigkeitsmenge wiederum Besserung: es zeigte sich überhaupt sehr schwierig, diese große Absceßhöhle mit ihren schlaffen, flottierenden Wandungen genügend zu drainieren, weshalb sie fortan mehrmals täglich ausgespült wurde. Der Zustand bessert sich jetzt sichtbar, das Sensorium wurde aufgehellt und sie trank nicht wenig; am 15. I. konnte sie Fragen beantworten und der Zustand war im ganzen verhältnismäßig gut; dann aber trat am Morgen des 16. I. ziemlich plötzlich ohne neue Symptome Exitus ein.

Die Absceßhöhle war in dem vorliegenden Falle von so riesiger Größe, daß es wundernehmen muß, daß keine mehr hervortretenden Symptome, namentlich Herdsymptome, vorhanden waren: der Absceß hat doch tatsächlich den weit größten Teil der linken Hemisphäre eingenommen. Ferner gewährt der Fall aufs neue ein schönes Beispiel darauf, daß man sich nicht — wie es noch immer leider allzu häufig der Fall ist — damit begnügen darf, einen subperiostalen Absceß am Warzenfortsatze zu entleeren; wo ein subperiostaler Absceß vorhanden ist, kann man auch ganz ruhig eine Mastoiditis voraussetzen, und zwar von einer solchen Ausdehnung, daß sie operiert werden muß.

Diskussion.

H. Mygind kann sich der Meinung Möllers anschließen, daß der subperiostale Absceß am Warzenfortsatze fast immer als Ausdruck einer in demselben befindlichen Ostitis aufgefaßt werden kann; es wird dies auch durch die Untersuchungen Myginds über ein Material von 100 Fällen, die er vor ein paar Jahren veröffentlicht hat, bewiesen. Der Kritik Möllers, die veralteten Anschauungen betreffend, die noch in jüngster Zeit von gewisser Seite erschienen sind, kann Mygind vollständig beipflichten.

X. Jörgen Möller: **Demonstration von Säuglingsohrtrichtern.**

Digitized by Google
Original from UNIVERSITY OF CALIFORNIA
Generated on 2019-10-24 13:44 GMT / http://hdl.handle.net/2027/uc1.b3252761
Public Domain in the United States, Google-digitized / http://www.hathitrust.org/access_use#pd-us-google

Möller demonstriert einige Säuglingsohrtrichter, die er vor ein paar Jahren bei der Firma Knoke & Drescher, Dresden, gefunden hat und die ihm weit mehr praktisch als alles, was bisher vorliegt, vorkommen. Die Trichter sind sehr dünnwandig, kurz und nach außen weit offen, so daß die Beleuchtungsverhältnisse so günstig wie möglich werden. Die Trichter lassen sich mit Vorteil nicht nur bei Säuglingen, sondern auch bei größeren Kindern, bis 5—6 Jahre alt, verwenden.

XI. Jörgen Möller: **Rhinolith mit Wattekern.**

Es dürfte ziemlich selten sein, daß ein so weicher Stoff als Watte den Kern eines Rhinolithen bildet. In dem betreffenden Falle lag eine hartnäckige einseitige Naseneiterung vor, deren Ursache zuerst nicht gefunden werden konnte: schließlich aber stieß eine eingeführte Sonde zufällig auf einen harten Körper, der wegen einer vorhandenen Crista sehr schwierig zu sehen war. Um den Rhinolithen zu entfernen, mußte denn auch vorerst die Crista abgemeißelt werden. Der nicht besonders große Rhinolith besteht aus einer festen Schale, die einen Wattekern umschließt. Jörgen Möller.

Referate.

I. Allgemeines.

Sympathische Ophthalmie und Gehörstörungen. Von Prof. Dr. A. Peters (Rostock). (Kl. Monatsbl. f. Augenheilk., 1912, XXXIV.)

Verfasser erörtert an der Hand der in der Literatur bekannten Fälle von Gehörsstörungen bei sympathischer Ophthalmie die Ansichten über die Pathogenese dieser Erscheinung und neigt — da gegen die toxische Schädigung des Acusticus und eine meningitische Ursache der Schwerhörigkeit beziehungsweise Taubheit gewichtige Gründe sprechen — der Ansicht zu, daß die Ursache der Hörstörung im Labyrinth zu suchen sei.

Er wirft die interessante Frage auf, ob der Pigmentgehalt des Labyrinths nicht eine Rolle hierbei spiele, da bekanntlich zwischen Pigmentierung des Auges und der des inneren Ohres eigenartige Beziehungen insofern bestehen, als bei albinotischen Tieren eine labyrinthär bedingte Taubheit konstatiert worden ist, die mit Pigmentmangel im Labyrinth einherging. Elschnig und Kümmel wollen ja neuestens diese sympathische Ophthalmie als eine anaphylaktische Erscheinung durch Sensibilisierung des Pigments aufgefaßt wissen, weshalb immerhin mit der Möglichkeit zu rechnen sei, daß auch das Pigment des Labyrinths von dieser Sensibilisierung nicht verschont werde.

Weiteren Beobachtungen wird es vorbehalten sein, diese jedenfalls geistreiche Hypothese auf ihre Richtigkeit zu prüfen. Lawner.

Die Radiographie in Ohrenkrankheiten. Von L. Zamenhof (Warschau). (Medycyna i Kronika Lekarska, 1912, Nr. 21.)

Zamenhof hat vorerst an 60 gesunden Personen im Alter zwischen 8—60 Jahren Radiogramme vom Schläfenbein aufgenommen und beschreibt

Digitized by Google
Original from UNIVERSITY OF CALIFORNIA
Generated on 2019-10-24 13:44 GMT / http://hdl.handle.net/2027/uc1.b3252761
Public Domain in the United States, Google-digitized / http://www.hathitrust.org/access_use#pd-us-google

die passendste Technik der Radiographie. Gestützt auf die Resultate bisheriger fremder und eigener Untersuchungen kommt Zamenhof zum Schlusse, daß die Radiographie in der Otiatrie Verwendung finden kann, daß es unter den gegenwärtigen Bedingungen verhältnismäßig leicht ist, Radiogramme vom Schläfenbein zu erhalten, ein genaues Ablösen derselben jedoch noch zu den schweren Aufgaben gehört. Am deutlichsten traten im Röntgenogramm hervor die Warzenzellen, das Antrum mast., der Sinus und die Paukenhöhle, weniger deutlich die Recessus der letzteren und der Bulbus jugularis. Vom Labyrinth erhält man entweder einen Schatten vom Vestibulum bis zur Schnecke, selten Konturen der halbkreisförmigen Kanäle.

Es steht zu erwarten, daß die Radiographie uns die Ursache des verschiedenen Verlaufes einer Mittelohreiterung wird aufklären können. Aus den Befunden des Verfassers bei seinen radiographischen Untersuchungen an 18 Fällen mit Mittelohreiterung ist zu entnehmen, daß diese Untersuchungsmethode ein genaues anatomisch-pathologisches Bild der Krankheit, wichtige Anhaltspunkte betreffs Diagnose und Prognose und des einzuschlagenden Operationsverfahrens geben kann. Spira.

Über die Notwendigkeit einer ärztlichen Aufsicht über das Gehörorgan bei Kindern überhaupt, bei Schulkindern insbesondere. (Lwowski Tygodnik Lekarski, 1912, Nr. 2 und 3.)

Spira weist auf den verhängnisvollen Einfluß hin, welchen eine im frühen Kindesalter erworbene Schwerhörigkeit auf die Entwicklung des Intellekts und des Charakters des Individuums ausüben muß, betont die Notwendigkeit einer methodischen Beaufsichtigung und einer systematischen Untersuchung des Gehörorganes bei Schulkindern durch einen kompetenten Ohrenarzt, führt einige Beispiele aus der Praxis an, welche die üblen Folgen der Unterlassung einer solchen Aufsicht illustrieren, erörtert die Stellung und die Aufgaben eines Ohrenschularztes und plädiert schließlich im Gegensatz zur französischen Schule dafür, daß dem Schularzt auch ohne die besondere Erlaubnis seitens der Eltern gestattet sein soll, alle jene nicht eingreifenden Manipulationen beim Kinde auszuführen, die zu einer gründlichen Untersuchung des Gehörorganes erforderlich sind. Spira.

Untersuchungen über septische Thrombosen. Von Dr. Ernst Duffek (Wien). Aus dem pathologischen Institut der Universität Freiburg i. Br. (Professor Doktor Aschoff). (Archiv f. Gyn., Bd. 96, H. 2.)

Verfasser hat sich zur Aufgabe gestellt, die Frage der Beziehungen zwischen Infektion und Thrombose — speziell mit Rücksicht auf den Puerperalprozeß — zu prüfen. Er schildert vorerst den genauen histologischen Aufbau septischer Thrombosen und zeigt, daß die von der Infektionsstelle entfernt entstehenden bakterienhaltigen oder septischen Thromben im wesentlichen dadurch zustande kommen, daß bei der aus allgemeinen Gründen entstehenden

Digitized by Google
Original from UNIVERSITY OF CALIFORNIA
Generated on 2019-10-24 13:44 GMT / http://hdl.handle.net/2027/uc1.b3252761
Public Domain in the United States, Google-digitized / http://www.hathitrust.org/access_use#pd-us-google

Thrombenbildung die im Blute kreisenden Mikroorganismen aufgefangen, dem zentralen Thrombusteil eingeschlossen werden und so den Thrombus zu einem septischen machen. Die Frage, ob bei den lokalen septischen Thrombosen ebenfalls die Thrombose das Primäre und die Infektion das Sekundäre ist, glaubt Duffek bejahen zu müssen. Unter normalen Verhältnissen schließen sich die Venen der Plazentarstelle mit Gerinnungs-, selten mit Abscheidungsthromben, welche bei der puerperalen Infektion sekundär infiziert werden.

Die Versuche, nach direkter Blutinfektion durch nachträgliche Ätzungsthromben die im Blute kreisenden Bakterien abzufangen und so eine septische Thrombose zu erzeugen, mißlangen, doch ist es nicht ausgeschlossen, daß dieser Mißerfolg den noch nicht exakten Anordnungen dieser Experimente zuzuschreiben ist. Lawner.

Über den Aufbau des Thrombus. Von S. Aschoff. Aus dem pathologischen Institut in Freiburg i. Br. (Deutsche med. Wochenschr., 1912, Nr. 44.)

Entgegnung auf Ribberts Kritik der Auffassung Aschoffs über die Bildung der nichtinfektiösen, autochthonen Thromben, wobei Verfasser nach wie vor der Stromverlangsamung die ausschlaggebende Rolle zuschreibt, während er die Wandveränderung im Gegensatz zu Ribbert nur als einen unterstützenden Faktor ansieht. Lawner.

II. Äußeres Ohr und Mittelohr.

Beitrag zur Therapie der Otitis externa furunculosa. Von Dr. A. Zografides (Athen). (Wiener klin. Wochenschr., 1912, Nr. 51.)

Verfasser empfiehlt, nach gründlicher Desinfektion des Gehörganges und der Ohrmuschel 3—5 Längsschnitte an der schmerzhaften Stelle möglichst frühzeitig zu machen, durch welche die 10%ige Carbolsäure, mit welcher die einzuführenden Gazestreifen getränkt sind, leicht resorbiert wird und die Schmerzen nach 5—6 Stunden vollkommen zum Verschwinden bringt.

Lawner.

Bilaterales Ekchondrom der Ohrmuschel. Von Dr. A. Zografides (Athen). (Wiener klin. Wochenschr., 1913, Nr. 1.)

Bei einem 12jährigen Mädchen beobachtete Verfasser ein bilaterales Ekchondrom von Taubeneigröße, dessen Natur mikroskopisch nachgewiesen wurde; die Tumoren wurden durch zwei halbmondförmige, von oben nach unten verlaufende Schnitte entfernt, wobei die Ausschälung vom Knorpel sich schwierig gestaltete, weil der ganze Tumor mit demselben innig verwachsen war.

Ekchondrome der Ohrmuschel sind an und für sich selten, noch mehr ihr bilaterales Auftreten. Lawner.

Über die Behandlung der akuten Mittelohrentzündung. Von Meyerson (Warschau). (Medycyna i Kronika Lekarska, 1912, Nr. 16.)

Meyerson hat in seinen Fällen von akuter Mittelohrentzündung gute Wirkung von der Anwendung der Kälte in Form des Leiterschen Apparates

Generated on 2019-10-24 13:44 GMT / http://hdl.handle.net/2027/uc1.b3252761
Public Domain in the United States, Google-digitized / http://www.hathitrust.org/access_use#pd-us-google
Digitized by Google
Original from UNIVERSITY OF CALIFORNIA

erhalten. In einigen schweren Fällen mit Komplikation des Warzenfortsatzes gelang es ihm, mittelst Stauungsbehandlung nach Bier Heilung auf konservativem Wege zu erreichen. In neuester Zeit verwendet er neben der Kälte Aspiration vom äußeren Gehörgang aus und ist von den Resultaten sehr zufrieden. Wichtig ist es, die Öffnung im Trommelfell genug weit zu erhalten. Ins Ohr eingeträufelte Medikamente können nur als schmerzlindernde oder desinfizierende Mittel wirken, nicht aber auf den Entzündungsprozeß selbst, da sie nicht in die Paukenhöhle gelangen können. Spira.

Das Vorkommen und die Bedeutung flüchtiger Glykosurien im Verlauf eitriger Otitiden. Von Dr. Alfred Zimmermann. Aus der Universitätsklinik für Ohren-, Nasen- und Kehlkopfkranke in Heidelberg (Prof. Dr. W. Kümmel). (Zeitschr. f. Ohrenheilk., Bd. LXVII, H. 3 und 4.)

Verfasser beschreibt einen Fall von heftiger beiderseitiger Otitis media supp. ac., bei welcher in der Akme der subjektiven und objektiven Krankheitserscheinungen erhebliche Mengen von Zucker im Urin erschienen sind, die mit dem Rückgang des Prozesses gradatim abnahmen, um schließlich vollkommen zu verschwinden, trotzdem dauernd die relativ kohlehydratreiche Kost wieder gegeben worden ist.

Unter Berücksichtigung der wenigen bisher publizierten otogenen Glykosurien teilt er die letzteren in genuine oder primär otitische und in cerebrale oder sekundär otitische Formen ein, von welchen die ersteren jenen krankhaften Zuckerausscheidungen gleichzusetzen sind, wie sie gelegentlich auch im Verlaufe akuter Entzündungs- und Eiterungsprozesse in den verschiedensten Organen vorzukommen pflegen und zu deren Diagnose vorerst allerdings die diabetische, die alimentäre, die toxische und die Inanitions- oder Vagantenglykosurie ausgeschlossen werden muß.

Als Ursache der Störung im Kohlehydratstoffwechsel bei diesen durch einen entzündlichen Prozeß hervorgerufenen Zuckerausscheidungen nimmt Zimmermann die Summe von Einzelwirkungen an, die — wie klinische Erfahrung und das Experiment zeigen — Glykosurien auslösen können; als solche sind aufzufassen: erhebliche Temperatursteigerungen, bakteriell-metastatische Entzündungen in dem Zuckerstoffwechsel nahe stehenden Organen und Schädigungen dieser Organe durch Resorption von aus dem Eiterherd stammenden toxischen Substanzen, wobei die anhaltende Störung der Appetenz als ein die Auslösung der Glykosurie wesentlich unterstützendes Moment betrachtet werden kann.

Alle diese Noxen kommen auch bei den im Schläfebein lokalisierten, akut entzündlichen, eitrigen Prozessen in Betracht.

Zum Schlusse zieht Verfasser aus seinen Beobachtungen und Überlegungen praktische Folgerungen für die Diagnose und Therapie der im Verlaufe eitriger Otitiden auftretenden flüchtigen Glykosurien. Lawner.

Digitized by Google
Original from UNIVERSITY OF CALIFORNIA
Generated on 2019-10-24 13:44 GMT / http://hdl.handle.net/2027/uc1.b3252761
Public Domain in the United States, Google-digitized / http://www.hathitrust.org/access_use#pd-us-google

Beitrag zur Frage der unter der Form einer gewöhnlichen Eiterung verlaufenden Diphtheritis des Mittelohres. Von Szmurło (Warschau). (Gazeta Lekarska, 1912, Nr. 17.)

Auf Grund eigener und aus der Literatur angeführter Fälle glaubt Verfasser behaupten zu können, daß sowohl die primäre als auch die sekundäre Ohrdiphtheritis zu den seltenen Krankheiten gehöre und häufiger in Form einer gewöhnlichen Mittelohreiterung als in Form von Pseudomembranen in der Paukenhöhle und im äußeren Gehörgang verlaufe. Von den vier vom Verfasser beobachteten und mitgeteilten Fällen war in einem nur die Paukenhöhle, in dreien auch der Warzenfortsatz affiziert. Von den letzteren ist es in zwei Fällen zur Trepanation gekommen, während im dritten durch die rechtzeitige bakteriologische Diagnose der diphtheritischen Natur der Krankheit und die Injektion einer hinreichenden Dosis antidiphtheritischen Serums ein chirurgischer Eingriff vermieden werden konnte. Daraus geht die Bedeutung der bakteriologischen Untersuchung des eitrigen Ohrsekretes, besonders bei Kindern und in mit Mastoiditis komplizierten Fällen hervor. Spira.

III. Labyrinth und Hörnerv.

Über Neuritis (Neurolysis) acustica toxica und über die Veränderungen der zugehörigen Ganglien bei der Diphtherie. Von Doz. Leo Lewin (St. Petersburg). Vorgetragen auf dem II. altrussischen oto-laryngologischen Kongreß in Moskau. (Zeitschr. f. Ohrenheilk., Bd. LXVII, H. 3 und 4.)

Die vorliegenden Untersuchungen sind gewissermaßen eine Ergänzung einer früheren Arbeit des Verfassers, in welcher derselbe das klinische und pathologisch-anatomische Verhalten des Gehörorganes bei der genuinen Diphtherie behandelte.

Die damals unerwartet aufgetauchten feinsten Texturveränderungen der Nervensubstanz und der Ganglienzellen sollen nun durch die neuerlichen mikroskopischen Schläfebeinuntersuchungen bei 15 an genuiner Diphtherie gestorbenen Kindern ihre Erklärung finden.

Verfasser beschreibt ausführlich die im Nervus acusticus und in den zugehörigen Ganglienzellen gefundenen Veränderungen, die er als Folge des durch die Diphtherie hervorgerufenen chemisch-biologischen Vorganges betrachtet und analog dem als „Myolysis cordis toxica bei der Diphtherie" von Eppinger geschilderten Prozesse als Neurolysis acustica toxica bezeichnet; hierbei zieht er aus dem Umstande, daß in allen Fällen die Ganglienzellen alteriert gefunden wurden — also auch dort, wo der Hörnerv noch völlig intakt war — den Schluß, daß die Ganglienzellenerkrankung das primäre, die Nervenfaserläsion aber das sekundäre Ereignis vorstelle. Lawner.

Die Prognose und Behandlung der Ohrgeräusche. Von Prof. Dr. Wittmaack (Jena). (Deutsche med. Wochenschr., 1912, Nr. 39.)

Ein klinischer Vortrag, für den allgemeinen Praktiker berechnet, dem ja das Symptom des Ohrgeräusches gar häufig begegnet.

Digitized by Google
Original from UNIVERSITY OF CALIFORNIA
Generated on 2019-10-24 13:44 GMT / http://hdl.handle.net/2027/uc1.b3252761
Public Domain in the United States, Google-digitized / http://www.hathitrust.org/access_use#pd-us-google

Der Vortrag gibt ein anschauliches Bild über die Formen dieses lästigen Leidens, über Ursachen und Prognose desselben sowie eine klare und leicht zu behaltende Einteilung des so mannigfaltigen Symptoms, welche dem Praktiker ermöglicht, die Grenze einzuhalten, wo er den Spezialohrenarzt entbehren und wo er dessen Rat einholen soll und muß. Lawner.

Die Acusticustumoren, eine neue Gruppe radiographisch darstellbarer Hirntumoren. Von Dr. Folke Heuschen (Stockholm). (Fortschr. auf dem Gebiete der Röntgenstrahlen, XVIII, H. 3.)

Verfasser zeigt an der Hand eines klinisch, radiologisch und pathologisch untersuchten Falles, daß die schon früher von ihm ausgesprochene Vermutung der radiographischen Darstellbarkeit von Acusticustumoren sich bestätigt.

Nach den makroskopischen Messungen und mikroskopischen Untersuchungen des Verfassers könne mit Bestimmtheit gesagt werden, daß jeder echte Acusticustumor, der eine beträchtlichere Größe erreicht hat, eine oft erhebliche Erweiterung des inneren Gehörganges bewirkt, welche eben radiographisch darzustellen ist und insofern eine Frühdiagnose ermöglicht, als sie schon eintritt, ehe der Acusticustumor in die Schädelhöhle herauswuchert.

In 2 Fällen, wo die klinische Diagnose Kleinhirnbrückenwinkeltumor lautete, das Röntgenbild jedoch negativ ausgefallen war, bestätigte die Sektion die Diagnose: Winkeltumor, aber kein Acusticustumor. Lawner.

Über einen Fall von vollständiger Wiederherstellung des Gehörs nach kompletter, nahezu ein Jahr dauernder Taubheit bei dem von Bárány beschriebenen Symptomenkomplex. Von Doz. Dr. Robert Bárány. (Wiener klin. Wochenschr., 1913, Nr. 4.)

Ausführliche Krankengeschichte eines Falles mit dem von Bárány beschriebenen Symptomenkomplex, der aus dem Grunde bemerkenswert ist, weil hier nach fast einem Jahr vollständiger Taubheit ein nahezu normales Hörvermögen sich wieder einstellte. Als Ursache der Taubheit vermutet Bárány eine isolierte Drucksteigerung im Kleinhirn-Brückenwinkel (durch Verklebung an den Rändern der Cysterna pontis lat.), die sich wahrscheinlich durch die Scheide des Acusticus in das Labyrinth fortgepflanzt. Theoretisch ist eine Heilung des Zustandes durch Beschränkung der Liquorsekretion oder durch eine Zerreißung der Verklebungen möglich; beide können eventuell durch die Lumbalpunktion bewirkt werden; auch Atropin behufs Sekretionsbeschränkung hat Bárány mit anscheinend gutem Erfolg gegeben, andrerseits ist in einem Fall nach einem Alkoholexzeß unter dem Gefühl, als ob etwas im Kopf reiße, Heilung eines wochenlang bestehenden Kopfschmerzes, Ohrensausens und Schwindels erfolgt. Bárány glaubt, auf Grund seiner Erfahrungen annehmen zu dürfen, daß der von ihm beschriebene Symptomenkomplex — Schwindel mit vestibulärem Nystagmus, Verschlechterung des Gehörs im Sinne einer Erkrankung des inneren Ohres, Schmerzen im Hinterkopf, Vorbeizeigen des Handge-

Generated on 2019-10-24 13:44 GMT / http://hdl.handle.net/2027/uc1.b3252761
Public Domain in the United States, Google-digitized / http://www.hathitrust.org/access_use#pd-us-google
Digitized by Google
Original from UNIVERSITY OF CALIFORNIA

lenkes der kranken Seite nach außen etc. — viel häufiger — jedoch unerkannt, weil rudimentär ausgebildet — vorkomme, als er bisher geglaubt. So würden sich die Erfolge der Lumbalpunktion bei allen möglichen Ohrenkranken erklären, die Babinski in Paris zur Beseitigung von Ohrensausen, Schwindel und zur Hörverbesserung angewendet hat. Lawner.

IV. Otochirurgie.

Zur Klinik der otitischen Hirnabscesse. Von U. Michaelsen. Aus der königl. Universitäts-Ohrenklinik für Ohren-, Nasen- und Halskrankheiten in Göttingen (Direktor: Prof. Dr. Bürkner). (Zeitschr. f. Ohrenheilk., Bd. LXVII, H. 3 und 4.)

Seitdem Körner (1908) die berechtigte Forderung aufgestellt, nur Statistiken aus einer ununterbrochenen Reihe oder aus allen operierten Fällen einer Klinik aufzustellen, muß jede Arbeit, die dieser Forderung Rechnung trägt, aufs wärmste begrüßt werden.

Die vorliegende Arbeit bedeutet nicht nur eine Bereicherung der Kasuistik der otitischen Hirnabscesse, sondern sie bringt auch die leitenden Gesichtspunkte für die Beurteilung, Indikationsstellung und Therapie zur Anschauung, wie sie an der Göttinger Klinik zur Geltung kommen.

Die Arbeit zerfällt in einen allgemeinen Teil, der Statistik, Ätiologie, pathologische Anatomie, Diagnose, Prognose und Therapie umfaßt, und einen speziellen Teil mit 16 zum Teil sehr ausführlichen Krankengeschichten und epikritischen Bemerkungen.

Neben den Ansichten der namhaftesten Autoren auf dem Gebiete der otitischen Hirnabscesse werden manch neue, auf Grund eigener Erfahrungen gewonnene Auffassungen, insbesondere bezüglich gewisser Encheiresen (Punktion mit weiter Kanüle, Drainage mit Glaskanülen etc.) besprochen, die die Arbeit sehr lesenswert erscheinen lassen. Lawner.

Spätempyeme des Warzenfortsatzes. Von Karl Lüders (Wiesbaden). (Deutsche med. Wochenschr., 1912.)

Verfasser zeigt auf Grund mehrerer selbst beobachteter und operierter Fälle, daß sogar nach Ausheilung der vom Mittelohr ausgehenden Eiterung nach kürzerer oder längerer Zeit die im Warzenfortsatz zurückgebliebenen Entzündungserreger wieder virulent werden und zu gefährlichen Knochenzerstörungen und Eiteransammlungen zwischen Knochen und Gehirn führen können. Dabei kann von Seite des Mittelohres, das durch den Knochenprozeß nicht in Mitleidenschaft gezogen werden braucht, ein Warnungszeichen vollkommen fehlen.

Aus diesem Grunde empfiehlt Lüders, jede abgeheilte Mittelohreiterung noch wochenlang unter Kontrolle zu halten und die Pat. zu belehren, bei den geringsten Beschwerden in der Umgebung des Ohres ohrenärztliche Hilfe aufzusuchen. Lawner.

Generated on 2019-10-24 13:44 GMT / http://hdl.handle.net/2027/uc1.b3252761
Public Domain in the United States, Google-digitized / http://www.hathitrust.org/access_use#pd-us-google
Digitized by Google
Original from UNIVERSITY OF CALIFORNIA

Ein Fall von operativ geheiltem otogenen Hirnabsceß bei einer 57jährigen zuckerkranken Frau. Von Doz. Dr. V. Hammerschlag (Wien). (Wiener med. Wochenschr., 1912, Nr. 12.)

Ein in seinem Verlaufe und durch seine Details interessanter kasuistischer Fall. Bei einer 57jährigen Diabetikerin traten einige Tage nach Beginn einer rechtseitigen akuten Otitis media mit ziemlich profuser Eiterung und Schwellung des Warzenfortsatzes cerebrale Störungen und Krampfanfälle auf nach Art eines Jacksonschen Anfalles, wobei der Kopf nach links gedreht, die Augen extrem nach links eingestellt waren und zugleich lebhafter Nystagmus nach links bestand. Diese Krampfanfälle traten später immer öfter auf, kombiniert mit Greifbewegung der linken Hand, Beugung des linken Ellbogengelenkes und linkseitiger Hemianopsie — Symptome, die auf eine Affektion der rechten Hirnhemisphäre hinweisen: sonstiger Nervenbefund und Augenhintergrund normal. Eine 2 Tage vor der Operation aufgetretene Erscheinung — Anfälle mit Rechtsdrehung des Kopfes, extreme Einstellung der Augen und Nystagmus nach rechts fanden auch nach dem operativen Befund keine Erklärung.

Die Diagnose eines Schläfelappenabscesses, an den man am ehesten denken mußte, stand durchaus nicht fest; Jackson und Hemianopsie sind bei solchen recht seltene Symptome und ähnliche Hirnerscheinungen, wie in diesem Falle, kommen zuweilen auch bei unkompliziertem Diabetes vor. Die Operation erwies einen Schläfelappenabceß; der Verlauf war überaus günstig und nach $2^1/_2$ Monaten konnte Pat. mit vollständig geheilter Wunde entlassen werden.

Lawner.

Die Operation der eitrigen Meningitis. Von Primararzt Dr. S. Kostlivy (Prag). (Archiv f. klin. Chir., Bd. 97, H. 3.)

Verfasser berichtet die Krankengeschichten von 2 Fällen diffuser Meningitis, welche in dem einen Falle ihren Ausgang von einer alten, bereits jahrelang andauernden Mittelohrentzündung — wahrscheinlich infolge eines Traumas — genommen hatte, während im zweiten Falle eine solche von einer Fraktur des Hinterhauptbeines ausgegangen war.

Trotzdem in beiden Fällen die Lumbalpunktion eine trübe Flüssigkeit ergab und die bei der Operation gefundenen Veränderungen an den Meningen schwerster Natur waren, zeigte sich der operative Eingriff von bestem Erfolg.

Unter Berücksichtigung der in der Literatur bis jetzt angeführten günstig verlaufenden Fälle kommt Verfasser zu dem Schlusse, daß die Prognose nicht einmal in vorgeschrittenen Fällen von eitriger Meningitis so ganz ungünstig sei, als bis vor kurzem geglaubt wurde, weshalb man verpflichtet sei, möglichst bald und möglichst radikal einzuschreiten. In Fällen, wo die Lokalisation der intrakraniellen Komplikation unklar ist, wäre vielleicht die systematische Punktion nach Neisser-Pollack anzuwenden; das gelte besonders bei der sogenannten metastatischen Meningitis, welche entfernt von der Stelle

Digitized by Google
Original from UNIVERSITY OF CALIFORNIA
Generated on 2019-10-24 13:44 GMT / http://hdl.handle.net/2027/uc1.b3252761
Public Domain in the United States, Google-digitized / http://www.hathitrust.org/access_use#pd-us-google

des ursprünglichen Traumas in oft ganz unberechenbaren Lokalisationen auftrete.

Bei postotitischen Affektionen kommt am häufigsten der Temporallappen und dann die hintere Schädelgrube in Betracht.

Verfasser bespricht die Methode, mittelst welcher am besten der gefundene intrakranielle Eiterherd chirurgisch versorgt werden kann, wobei er als erste und wichtigste Regel stets eine ausgedehnte Kraniektomie auszuführen betont, weil nur auf diese Weise eine genügende Drainage des Schädelinnenraumes zu erzielen sei, andrerseits weil anscheinend gerade große Defekte viel weniger zu Prolapsen inklinieren als kleine, worauf auch die Theorie von Schlesinger hinweist. Die Anlegung von zwei oder mehreren Öffnungen statt einer großen ist von Kümmel, Witzel und Verfasser mit Erfolg angewendet worden und hat den Vorteil eines später leichteren plastischen Verschlusses.

Lawner.

Einschlägige Dissertationen 1911/1912. (I. Teil.) Zusammengestellt von Dr. Fritz Loeb in München.

Bévengut M., Les fistulisations spontanées et anormales des mastoidites. Bordeaux.

Blanc J., De la surdité professionelle par malmenage auditif. Toulouse.

Courjon A., Diagnostic différentiel entre l'abcès cérébelleux et la pyolabyrinthite. Lyon.

Denker H., Die Schußverletzungen des Gehörganges. Berlin.

Gony A., Sur un cas de parotitide suppurée au cours de la fièvre typhoide. Montpellier.

Gruson H., Contr. à l'ét. des parotidites complicant la fièvre typhoide. Lille.

Guglielmetti L., Ergebnisse von Taubstummenuntersuchungen in Zürich, Zürich.

Hadlich H., Morbiditätsstatistik der Ohren- und Nasenkrankheiten nach den Krankenjournalen der Univ.-Poliklinik für Ohren-, Nasen- und Halskrankheiten zu Göttingen 1878—1911. Göttingen.

Hesselmann F., Über Sinusthrombose. Bonn.

Heusser E., Über das Vorkommen von Geruchsstörungen bei Mittelohrentzündungen, ohne daß Hirnabsceß vorliegt. Göttingen.

Hülsenbeck W., Über einen geheilten Fall ausgedehnter otogener Sinusthrombose. Greifswald.

Junca E., Technique et valeur clinique de l'électrodiagnostic dans les maladies du labyrinthe. Bordeaux.

Krampitz P., Über einige seltenere Formen von Mißbildung des Gehörgangs. Breslau.

Labat J., Contr. à l'étude des parotides post-opératoires. Bordeaux.

Lecorvaisier R., Les parotitides dans les maladies nerveuses. Montpellier.

Generated on 2019-10-24 13:44 GMT / http://hdl.handle.net/2027/uc1.b3252761
Public Domain in the United States, Google-digitized / http://www.hathitrust.org/access_use#pd-us-google
Digitized by Google
Original from UNIVERSITY OF CALIFORNIA

Lien A., De l'inspection otologique à l'école. Lille.

Maurin A., Technique opératoire nouvelle pour l'extirpation des tumeurs de la glande parotide. Montpellier.

Melchior J., Mastoïdite condensante et algies mastoïdiennes. Bordeaux.

Mölleney W., Die infektiöse Thrombose der Hirnsinus mit besonderer Berücksichtigung des Sinus cavernosus. Bonn.

Memier J., Mastoidites et torticollis réflexes. Toulouse.

Nickell O., Ohrmuschel-Mißbildungen bei Geisteskranken. Göttingen.

Patenostre H., Examen fonctionel du labyrinthe chez le vieillard. Paris.

Plouvier A., Contr. à l'ét. des kystes de la parotide. Lille.

Pluet Ch., Des parotidites suppurées ouvertes dans le conduit auditif externe. Bordeaux.

Quellhorst G., Sitz der Trommelfellperforation bei chronischen Mittelohreiterungen. Göttingen.

Recken H., Über den Einfluß der chronischen Mittelohreiterung auf das Labyrinth. Bonn.

Rouvière H., Contr. à l'ét. du développement de l'antre mastoïdien et des cellules mast. chez l'homme. Montpellier.

Faist C., Zur Kasuistik otogener Hirnabscesse. Tübingen.

Friedrich K., Beiträge zur Kenntnis der pyämischen Fieberkurve in Fällen von otogener Sinusphlebitis. Rostock.

Göbel A., Über Nekrose des Warzenfortsatzes bei Mittelohreiterung. Würzburg.

Heilbronn S., Über Hirnherderkrankungen bei otitischer Sinusthrombose. Straßburg.

Kallenbach M., Kasuistischer Beitrag von 5 Fällen von Acusticusaffektion nach Salvarsan. Straßburg.

Kölling R., Über einen Fall von Meningo-Encephalitis serosa nach Otitis media acuta. Marburg.

Schäfer Emil, Über Ermüdung des Ohres. Marburg.

Personalien und Notizen.

Habilitiert: Dr. Erich Ruttin, Assistent der k. k. Universitätsohrenklinik in Wien, für Ohrenheilkunde.

Gestorben: Geheimrat Dr. Kurt Bürkner, Direktor der Ohrenklinik in Göttingen, der sich um die Einrichtung und Ausgestaltung seiner Klinik große Verdienste erworben hat, bekannt durch eine Reihe vorzüglicher Arbeiten (wie „Lehrbuch der Ohrenheilkunde", „Beleuchtungsbilder des Trommelfells" etc.) und wegen seiner vortrefflichen Charaktereigenschaften von allen, die ihm kannten, hochgeschätzt.

Generated on 2019-10-24 13:44 GMT / http://hdl.handle.net/2027/uc1.b3252761
Public Domain in the United States, Google-digitized / http://www.hathitrust.org/access_use#pd-us-google
Digitized by Google
Original from UNIVERSITY OF CALIFORNIA

Laryngo-Rhinologischer Teil.

Original-Artikel.

Radium in der Laryngo-Rhinologie.

Nach dem in der 26. Sektion für Hals- und Nasenkrankheiten auf dem 85. Kongreß Deutscher Naturforscher und Ärzte in Wien, September 1913, erstatteten Referat von Prof. Dr. **L. Réthi** in Wien.

Meine Herren! Es gereicht mir zur Ehre, zu einem Referate über die Verwendung und Heilwirkung des Radiums in der Laryngo-Rhinologie aufgefordert worden zu sein und dasselbe an dieser Stelle erstatten zu dürfen.

Ich muß mir versagen, den ziemlich umfangreichen Bericht in extenso vorzutragen; ich werde mich sehr kurz fassen und Ihnen dann der Hauptsache nach die Schlußfolgerungen vorführen.

Die ersten Heilversuche mit Radium überhaupt wurden im Jahre 1900 gemacht und schon frühzeitig wurde das Radium, und zwar in Wien, bei malignen Neubildungen von Organen erprobt, welche dem Gebiete der Laryngo-Rhinologie nahestehen.

A. Exner hat im Jahre 1903 in der k. k. Gesellschaft der Ärzte in Wien einen Fall demonstriert, bei dem ein Karzinom des Mundwinkels — ein zweiter Tumor saß am vorderen Gaumenbogen — nach wiederholten Operationen schließlich als inoperabel erklärt wurde und bei dem er durch die Radiumbehandlung guten Erfolg erzielt hatte. In derselben Sitzung zeigte Holzknecht ein Wangenkarzinom in deutlicher Rückbildung nach Radiumbehandlung. Hieran reihen sich im Jahre 1904 Mitteilungen von Exner über Behandlung von Oesophaguskarzinomen mit Radium, und von da ab mehren sich die Beobachtungen über die Anwendung des Radiums. Frühzeitig und in ausgedehntem Maße wurde diese Behandlung an der Wiener laryngologischen Klinik versucht.

Auch die ersten eingehenden Berichte über die histologischen Veränderungen nach Radiumbestrahlung des Karzinoms verdanken wir Exner; die späteren Untersuchungen haben diese Befunde vollauf bestätigt.

In den oberen Luftwegen ist die Art der Applikation, welche auf die Wirkung der Radiumstrahlen von der allergrößten Bedeutung ist, je nach dem Sitz der Krankheit sehr verschieden; sie ist anders bei Anwendung des Radiums am Nasenflügel, anders in der Nasenhöhle, an den Mandeln, im Kehlkopf, in der Speiseröhre, bei der Struma etc.

Ich will Ihnen nun einen kurzen Überblick über die Radiumwirkung bei den einzelnen Erkrankungen geben. Was zunächst den Lupus und die Tu-

Digitized by Google
Original from UNIVERSITY OF CALIFORNIA
Generated on 2019-10-24 13:44 GMT / http://hdl.handle.net/2027/uc1.b3252761
Public Domain in the United States, Google-digitized / http://www.hathitrust.org/access_use#pd-us-google

berkulose der Schleimhäute betrifft, so gehen die Ansichten weit auseinander; manche berichten über wenig, keine oder nur ungenügende und vorübergehende Erfolge (Posthumus Meyjes, Barcat, Chesnay, Grossmann, Réthi); andere sprechen sich etwas günstiger aus (Ouston, Scholtz, Gradenigo) und wieder andere (Blegvad, Broeckaert, Jungmann) sind mit den Erfolgen sehr zufrieden. Wickham und Degrais sehen den Hauptwert der Radiumbestrahlung in der zerstörenden Wirkung.

Bei skrofulösen Drüsen wurde durch Einlegen von Radium Zerfall des Gewebes und Ersatz desselben durch Bindegewebe konstatiert (Horowitz).

Beim Sklerom wird im allgemeinen über gute Erfolge berichtet (Schrötter, Kahler, Ferreri, Marschik, Kofler).

Das Kehlkopfpapillom reagiert gut auf Radium (Esdra, Polyak) und es liegen zahlreiche Beobachtungen über Fälle vor, die bisnun rezidivfrei blieben. Empfohlen wurde — wenn eine Tracheotomie vorher notwendig geworden ist — den Radiumträger von der Fistel her zu applizieren und mit einem zum Munde herausgeleiteten Faden zu fixieren; doch liegen auch über ungenügende Resultate Angaben vor (Killian, Thost).

Bei Stimmbandfibromen und Verdickungen wurde das Radium mit Vorteil angewendet (Ferreri, Botey), ebenso bei der Leukoplakie (Wickham und Degrais, Bayet).

Beim Karzinom liegen einerseits Berichte über vollständiges Versagen der Radiumbehandlung vor und auch der Möglichkeit einer durch das Radium bedingten Umwandlung eines Papilloms in ein Karzinom wird Erwähnung getan (Marschik), während andrerseits über Besserungen und auch über glatte Heilungen, Schwinden der Drüsenschwellungen und rezidivfreie Dauer von mehreren Jahren berichtet wird. Vielfach wurde das Radium bei inoperablen Karzinomen angewendet und manche dieser Fälle wurden dann operabel. Bei Oesophaguskarzinomen wird über Abnahme der Stenose, besseres Schlucken und Gewichtszunahme und im Beginne der Erkrankung auch über Heilungen berichtet (Guisez).

Beim Sarkom liegen Berichte über sehr gute Erfolge vor und bei inoperablen Fällen wurden glänzende Resultate erzielt; Rezidive wurden günstig beeinflußt; doch liegen auch Angaben über rasches Wachstum noch während der Behandlung vor; über geringe Besserung wird bei einer Lymphogranulomatose berichtet.

Bei Rhagaden im Mundwinkel, syphilitischen, lupösen oder sklerematösen Narben werden gute Erfolge angegeben.

Die bekanntlich ausgezeichnete Wirkung der Radiumstrahlen auf Teleangiektasien und Muttermale wurde auch in den oberen Luftwegen festgestellt. Bei Ozaena wurde Besserung konstatiert und die Struma wird so-

Digitized by Google
Original from UNIVERSITY OF CALIFORNIA
Generated on 2019-10-24 13:44 GMT / http://hdl.handle.net/2027/uc1.b3252761
Public Domain in the United States, Google-digitized / http://www.hathitrust.org/access_use#pd-us-google

wohl durch Einlegen von Radiumträgern in das Gewebe (Schober, Abbé) als auch durch das Kreuzfeuer günstig beeinflußt.

Durch Bestrahlungen der Kieferhöhle im Nasenrachenraum wurde recht günstige Einwirkung auf das Sehvermögen, Verschwinden von Doppeltsehen beobachtet (Chiari).

Vielfach wird die schmerzstillende Wirkung des Radiums namentlich bei malignen Tumoren hervorgehoben, doch liegen auch Angaben über wenig befriedigende Resultate nach dieser Richtung hin vor. Über Verschwinden eines infolge von Karzinom des Oesophagus bestehenden, für Sonden inoperablen Spasmus nach Radiumbestrahlung wird berichtet (Marschik).

* * *

Wenn wir die Berichte überblicken, so fällt es auf, daß die Angaben sehr variieren und daß glänzenden Erfolgen mitunter gänzliches Versagen des Radiums gegenübersteht. Bei der Beurteilung der Radiumwirkung kommt in Betracht nicht nur die Ausbreitung des Prozesses, die Tiefe, bis zu welcher derselbe reicht, sondern namentlich die Menge des angewendeten Radiums, die Radioaktivität desselben, die Strahlenmischung, die Ausreifung, die Beschaffenheit und Dicke des Filters, die Größe des Radiumträgers etc.; so zum Beispiel besitzt ein Teilstück des Trägers ceteris paribus weniger Radioaktivität, als wenn er nur so groß ist wie das Teilstück. Über diese Daten liegen eben in den Berichten oft nur ungenügende Details vor. Außerdem spielen noch verschiedene subjektive Momente mit, auf die L. Freund hingewiesen hat, wie individuelle Empfindlichkeit, Menses, Klimakterium etc.

Tiefsitzende Erkrankungen erfordern zumeist kräftige Radiumträger, und wenn es sich darum handelt, die weichen Strahlen abzuhalten, dicke Bleifilter; ferner längere Sitzungen, um den relativ geringen Mengen von penetrierenden, harten Beta- und Gammastrahlen Zeit zu geben, in der Tiefe einzuwirken. Von Vorteil sind statt eines dicken mehrere dünne Filter und es empfiehlt sich, dieselben in Mattpapier, Gaze oder Watte einzuschlagen, um die beim Gebrauche von Metallfiltern sich bildenden sekundären Strahlen zu eliminieren. Doch muß berücksichtigt werden, daß Sekundärstrahlen auch beim Auftreffen der Gammastrahlen auf dichtere Gewebsarten entstehen.

Man muß sich stets vor Augen halten, daß die harten Strahlen ihre Wirkung oft erst spät entfalten; das Gewebe bleibt sogar Monate hindurch unter dem Einfluß der Bestrahlung; die degenerativen Veränderungen setzen allmählich, oft erst nach langer Zeit ein und es kann leicht zu einer unerwünschten Kumulierung der Wirkung kommen. Durch vorausgegangene Bestrahlungen bildet sich eine Überempfindlichkeit heraus, welche bei Behandlung von Rezidiven beachtet werden muß.

Digitized by Google
Original from UNIVERSITY OF CALIFORNIA
Generated on 2019-10-24 13:44 GMT / http://hdl.handle.net/2027/uc1.b3252761
Public Domain in the United States, Google-digitized / http://www.hathitrust.org/access_use#pd-us-google

Bei mehr oberflächlichen Prozessen, wie bei Lupus, bei der Tuberkulose, sollen im allgemeinen größere Dosen ohne oder mit dünnem Filter ($^1/_{100}$ bis $^4/_{100}$ Aluminium) in kurzen Sitzungen zur Anwendung kommen, ebenso an Stellen, an denen man den Radiumträger nicht lange liegen lassen kann, zum Beispiel im Rachen und Kehlkopf. Allerdings gestattet die bei häufiger Anwendung zumeist bemerkbare bessere Toleranz nach und nach längere Sitzungen.

Große maligne Tumoren, zum Beispiel in der Nase und im Nasenrachenraum, verlangen kräftige Träger mit Oberflächen- und Tiefenwirkung und lange Applikationsdauer.

Mit Vorteil ist das Radium bei Narben zu verwenden in der Nähe des Mundes und um die Nasenöffnungen herum sowie bei Stenosen des Larynx und narbigen Oesophagusstrikturen, weil bei der Radiumwirkung einfache Rückbildung in Betracht kommt, ohne Entzündung hervorzurufen.

Bei den Kehlkopfpapillomen halten einzelne nunmehr eine operative Behandlung für ganz überflüssig (Polyak).

Dem Karzinom gegenüber zeichnet sich das Radium geradezu durch elektives Verhalten aus; unter Schonung des übrigen Gewebes kann das Karzinomgewebe dem Untergange entgegengeführt werden. Doch muß berücksichtigt werden, daß kleine Dosen irritierend, wachstumsfördernd wirken und nur kräftige Radiumträger eine Zerstörung gewährleisten: dies kommt namentlich in unserem Fache in Betracht, da die Karzinome der Schleimhäute in den oberen Luftwegen rasch wachsen und rasch metastasieren: ein Teil der widersprechenden Angaben ist gewiß auf verschieden große beziehungsweise zu geringe Dosen zurückzuführen. Man soll — wenn man nur über schwache Radiumträger verfügt — nur kleine und flache Tumoren bestrahlen.

Mit Rücksicht darauf, daß in größerer Tiefe, vielleicht nur wegen zu schwacher Bestrahlung, nicht selten unbeeinflußte Zellnester zurückbleiben, müssen wir vorderhand das Prinzip verfolgen, Karzinome, wenn sie noch operabel sind, von vornherein nicht mit Radium zu behandeln, sondern mit dem Messer anzugehen. Liegt ein inoperabler Tumor vor, so soll vom Radium Gebrauch gemacht werden, und wir sehen, daß solche inoperable Tumoren zuweilen operabel werden; ebenso soll das Radium bei Rezidiven verwendet werden, da es durch neuerliche Bestrahlung oft gelingt, dieselben wieder zu beseitigen und das Leben der Kranken zu verlängern; in einzelnen Fällen ist es erst nach einer Reihe von Jahren oder, soweit die Beobachtung reicht, überhaupt noch nicht zu Rezidiven gekommen. Jedenfalls sind nach der Operation beziehungsweise nach Beseitigung von Rezidiven prophylaktische Bestrahlungen vorzunehmen.

Ob sich die Radiumbehandlung, wenn wir einmal gelernt haben werden, die Strahlenwirkung in der Tiefe richtig zu verwenden, auf die inoperablen Fälle beschränken wird, muß jetzt noch dahingestellt bleiben; derzeit soll aber

Generated on 2019-10-24 13:44 GMT / http://hdl.handle.net/2027/uc1.b3252761
Public Domain in the United States, Google-digitized / http://www.hathitrust.org/access_use#pd-us-google
Digitized by Google
Original from UNIVERSITY OF CALIFORNIA

die Radiumbehandlung noch eine ergänzende und nicht eine konkurrierende Methode der operativen Behandlung sein.

Die kombinierte Behandlung, das heißt die Entfernung der Hauptmassen des Tumors auf chirurgischem Wege mit nachfolgender Radiumapplikation wurde schon frühzeitig, und zwar von Exner empfohlen und es sind derselben auch definitive Heilungen zu verdanken. Die kombinierte Behandlung erweist sich auch beim Lupus als vorteilhaft, da das lupöse Gewebe den Radiumstrahlen großen Widerstand entgegensetzt; es ist daher Excochleation oder Galvanokaustik vorauszuschicken.

Auch nach einer anderen Richtung hin wirkt das Radium bei den malignen Tumoren günstig. Es kann mit Vorteil angewendet werden bei andauernden Blutungen, starker Sekretion, jauchiger Absonderung, fötidem Geruch und Schmerzen, und wenn schon bei inoperablen Neubildungen durch das Radium nichts anderes erzielt werden kann als Schmerzlinderung, so bedeutet dies auch schon einen großen Gewinn.

Aber nicht unerwähnt darf bleiben, daß durch die Radiumbestrahlung auch schädliche Folgen herbeigeführt werden können. Unrichtig angewendet, kann jedes Mittel Schaden stiften, und beim Radium ist um so mehr Vorsicht am Platze, als uns derzeit noch nicht alle Details der Strahlenwirkung bekannt sind. Bei Oesophaguskarzinomen soll die Bestrahlung nicht stundenlang stattfinden, da es bei energischer und langdauernder Einwirkung immerhin zu einer Perforation kommen kann; hierüber liegen auch schon Berichte, und zwar über 2 Fälle von Exner vor. Wenn die Gefäßwand vom Karzinom ergriffen wurde (Marschik), kann es durch die Bestrahlung zu einer Arrosion der Gefäßwand kommen; aber es sind auch Fälle bekannt, in denen die Gefäße vom Karzinom verschont geblieben sind und dieselben dennoch durch das Radium arrodiert wurden (Ranzi). Solche Vorkommnisse dürfen uns aber nicht abhalten, vom Radium auch weiterhin Gebrauch zu machen, denn erstens ist über derartige Blutungen im allgemeinen nur ganz vereinzelt berichtet worden und zweitens wiegen auch jetzt schon die Vorteile des Radiums diese Nachteile bedeutend auf; schließlich werden wir voraussichtlich lernen, namentlich durch Vervollkommnung der Methodik, solche Ereignisse zu vermeiden.

Keines der Organe und keine Erkrankung, welche wir hier in Betracht zu ziehen haben, bleibt dem Radium gegenüber indifferent, und wenn es auch noch vieler und mühevoller Arbeit bedürfen wird, bis ein abschließendes Urteil über die Indikationen, Stärke der Präparate, Art der Anwendung etc. möglich sein wird, so steht es doch fest, daß dem Radium eine große Heilkraft innewohnt. Wir können sagen, daß uns in den Radiumstrahlen ein gewichtiger Heilfaktor erwachsen ist. Möglicherweise steht uns in Bälde eine gänzliche Umwälzung in der Therapie namentlich der bösartigen Neubildungen bevor.

Generated on 2019-10-24 13:44 GMT / http://hdl.handle.net/2027/uc1.b3252761
Public Domain in the United States, Google-digitized / http://www.hathitrust.org/access_use#pd-us-google
Digitized by Google
Original from UNIVERSITY OF CALIFORNIA

Die Behandlung der Ohr-, Nasen- und Kehlkopferkrankungen im Verlaufe der Infektionskrankheiten und der akuten Exantheme.

Von Dr. **V. Delsaux** in Brüssel.

Referat, gehalten in der gemeinsamen Sitzung der 15. und 16. Sektion des XVII. internationalen medizinischen Kongresses in London am 11. August 1913.

Übersetzung von Dr. **H. Marschik.**

Wenn wir uns mit der Behandlung der Ohren, der Nase oder des Rachens im Verlaufe von Infektionskrankheiten oder akuten Exanthemen zu beschäftigen haben, sind wir erstaunt über den fast vollständigen Mangel prophylaktischer oder therapeutischer Angaben gegen die Komplikationen jener manchmal so gefahrdrohenden Erkrankungen von seiten des Mundes, der Ohren, des Kehlkopfs und der Nase.

Die therapeutischen Werke der allgemeinen Medizin schweigen über diesen Punkt fast vollständig und unsere spezialistischen Werke sowie die Zeitschriften enthalten nur wenig Anhaltspunkte in dieser Hinsicht, wenn sie auch zahlreiche derartige Beobachtungen verzeichnen. Es ist also durchaus nützlich, ja geradezu notwendig, in einigen Seiten die Hauptindikationen der Prophylaxe und der Therapie der Ohren-, Nasen- und Halsaffektionen niederzulegen, welche entweder als Symptome oder als Komplikationen jener fieberhaften Krankheiten auftreten.

Es wäre freilich wünschenswert, jede dieser Infektionskrankheiten in einem Spezialkapitel zu behandeln, desgleichen auch die Indikationen in den verschiedenen Stadien der Infektionskrankheiten zu trennen, aber ich glaube nicht, daß bei der vorliegenden Themenstellung das organisatorische Komitee unserer beiden Sektionen des Internationalen medizinischen Kongresses die Absicht gehabt hat, unter Einem die Frage auch in allen ihren Details behandeln zu lassen.

Ich werde daher nur ein Übersichtsreferat bringen und ersuche die Herren Kollegen, durch ihre Beobachtungen mein in großen Zügen gehaltenes Referat zu ergänzen. Ich erhoffe mir auch durch diese Zusammenarbeit eine bessere und vollständigere Lösung des Themas, als sie durch die persönlichen Eindrücke eines einzelnen erhalten werden könnte.

Vor allem muß ich betonen, daß derzeit die Kontagiosität aller jener fieberhaften Erkrankungen, die in unserem Thema inbegriffen sind, außer allem Zweifel ist. Ob sie nun direkt oder mittelbar, durch die Respirationsluft, die Nahrung oder per contactum zustande kommt, jedenfalls ist sie für die Influenza, das Erysipel, für die akuten Exantheme, die Meningitis cerebrospina-

Digitized by Google
Original from UNIVERSITY OF CALIFORNIA
Generated on 2019-10-24 13:44 GMT / http://hdl.handle.net/2027/uc1.b3252761
Public Domain in the United States, Google-digitized / http://www.hathitrust.org/access_use#pd-us-google

lis etc. festgestellt. Diese Infektiosität bedingt prophylaktische Maßnahmen allgemeiner Natur sowie für das einzelne Individuum.

I. Allgemeine Prophylaxe.

Ein derartiger Erkrankter muß natürlich isoliert werden. Dabei wird man nach Möglichkeit jedes erkrankte Individuum für sich isolieren, das heißt in separaten Räumen, wobei das Wartepersonal für mehrere Kranke verwendet werden kann. Die Wärterinnen wären besonders eindringlich über die Infektiosität aufzuklären und zu unterrichten.

Es braucht weiter nicht erwähnt zu werden, daß das infektiöse Virus bei den verschiedenen Individuen verschiedene Virulenz zeigt, gleichwie in den verschiedenen Stadien der Erkrankung etc.

Man wird nach Möglichkeit dafür sorgen, daß die Luft der Krankenzimmer mittelst Ventilation und Heizung, der modernen Wissenschaft entsprechend, einer fortwährenden Reinigung und Erneuerung unterzogen wird. Warum sollte, was heutzutage in den Versicherungsbureaus, Banken, verschiedenen Schulen allgemein eingeführt ist, nicht auch für die Krankenzimmer möglich sein? Könnte man nicht einen Strom von Ozon zirkulieren lassen, der den ungeheuren Vorteil hätte, große Mengen von Keimen zu vernichten oder wenigstens ihre Virulenz abzuschwächen, anstatt sie durch die Ventilation in ihrer ganzen verderblichen Giftigkeit nach außen zu leiten?

Dieselben Vorschriften gelten bezüglich der minutiösen Reinlichkeit der Betten, der Wäsche, der Nahrung, der Möbel etc. Die beste Methode der Sterilisation aller Objekte zur Krankenpflege und der Bettwäsche ist die Formalindesinfektion oder die Dampfsterilisation unter Druck. Selbstverständlich sollen das Krankenzimmer, Mobiliar, Bettzeug auch jedesmal, wenn der Bewohner des Krankenzimmers wechselt, frisch desinfiziert werden.

Endlich muß auch das Wartepersonal gutwillig sich den strengen Vorschriften der Reinlichkeit des Körpers, der Kleider, der Hände, der peinlichen Pflege des Mundes und der Nase unterordnen. Die Pflegerinnen haben mindestens einmal täglich ein Vollbad zu nehmen, täglich vollständigen Kleiderwechsel vorzunehmen etc. Nur hierdurch können sie den Forderungen der Hygiene ihrer eigenen Person und der Prophylaxe der Infektion von Kranken zu Kranken in befriedigender Weise nachkommen.

II. Spezielle Hygiene.

Es erwächst für uns die Verpflichtung, jeden an derartigen Infektionskrankheiten Erkrankten einer aufmerksamen und wiederholten Beobachtung und Behandlung des Mundes, Rachens, der Nase, eventuell auch der Ohren und der oberen Luftwege zu unterziehen.

Generated on 2019-10-24 13:44 GMT / http://hdl.handle.net/2027/uc1.b3252761
Public Domain in the United States, Google-digitized / http://www.hathitrust.org/access_use#pd-us-google
Digitized by Google
Original from UNIVERSITY OF CALIFORNIA

a) Mundpflege. Kranke Zähne sind sofort zu plombieren (nach Möglichkeit). Die Zähne sollten mehrmals im Tage mittelst einer weichen Bürste und einer Lösung von Borsäure und Wasserstoffsuperoxyd gebürstet werden. Der Kranke ist anzuhalten, sich häufig den Mund zu spülen und zu gurgeln, zum Beispiel mit folgender Lösung:

Ac. boric. 4%	800·0
Hydrogen. superoyd. . .	200·0
Alcohol mentholat. . . .	5·0
Extract. cochl. alcohol. . .	5·0.

Handelt es sich um Anginen im Beginn eines Scharlachs, so wird man die Wachsamkeit verdoppeln. Man wird die Geschwüre mit Chlorzink oder Zinksulfat 3% pinseln, oder mit einer der folgenden Lösungen:

Camphora	
Ac. carbol.	aa. 0·5
Glyzerin	
Alkohol 80%	aa. 10·0

oder auch:

Jodi puri	1·0
Kal. jodat.	4·0
Glyzerin	30·0
Ol. Menth. pip. gtt. X.	

Nach diesen Tuschierungen kommen Spülungen des Mundes mit Borsäure oder H_2O_2-Lösung; ist der Kranke sehr schwach, so werden diese Spülungen mit der Spritze ausgeführt, der Kopf über einem entsprechenden Gefäß nach vorn geneigt gehalten.

Empfehlenswert ist auch die Tuschierung der Ulcera mit Methylenblau. Jedoch hat diese Methode, abgesehen davon, daß sie nicht immer verläßlich ist, den Nachteil der schwierigeren Applikation, des Beschmutzens der Wäsche etc.

Für den Fall, als die Mundspirillose in ihren Erscheinungen sich denen der Angina Vincenti oder auch der Syphilis nähert, dürfte Tuschierung der Mandelgeschwüre mit Salvarsan oder Neosalvarsan in Substanz von guter Wirkung sein. Immerhin ist bezüglich der Quantität der Dosen Vorsicht am Platze. Endlich ist es nicht ohne Interesse, mit diesen letzteren Mitteln die Behandlung des Mundes mittelst Fermenten, besonders Milchferment in Parallele zu ziehen. Dieses letztere ist ja, wie man weiß, von souveräner Wirkung bei gewissen Formen von Alveolärpyorrhöe. Die zahlreichen Fälle von einfacher, follikulärer und sogar nekrotischer Angina, die ich in dieser Weise behandelt habe, lassen mich Aufblasungen von Lakteolpulver oder einem anderen derartigen Ferment in allen Fällen von Angina bei Infektionskrankheiten bestens empfehlen. Diese Fermente haben nicht nur nicht den Nachteil der ätzenden

Digitized by Google
Original from UNIVERSITY OF CALIFORNIA
Generated on 2019-10-24 13:46 GMT / http://hdl.handle.net/2027/uc1.b3252761
Public Domain in the United States, Google-digitized / http://www.hathitrust.org/access_use#pd-us-google

antiseptischen oder adstringierenden Lösungen, sondern auch den Vorteil, daß sie auch, nachdem sie in den Magen gelangt sind, im Darmtrakt ihre wohltätige Wirkung fortsetzen, ein Grund mehr, ihre Anwendung nach Möglichkeit auszudehnen.

Bei Typhuskranken wird man die Zunge mit einem Stieltupfer befeuchten, der mit Vichywasser und Glyzerin zu gleichen Teilen getränkt ist. Man wird auch die Zunge vorsichtig von der Basis gegen die Spitze mit einem Zungenschaber reinigen. In gleicher Weise sind die Spalten und Furchen des Zahnfleisches zu behandeln.

Eine besondere Beachtung verdient auch die Behandlung der Lippen aller Infektionskranken. Ein gutes Rezept ist das folgende:

Bals. peruv.	1·0
Cera alba	1·0
But. Cacao	5·0
Glycerin. q. s. ad bac. cosmet.,	

der Stift wird einen Augenblick in warmes Wasser gehalten und dann damit die Lippen bestrichen.

Täglich ist die Mundhöhle der Kranken zu inspizieren, der Zustand der Halsdrüsen festzustellen, beginnende Anginen zu überwachen, um rechtzeitig para- oder peritonsilläre Abscesse eröffnen zu können. Was die verschiedenen therapeutischen Hilfsmittel anbelangt — ich verstehe hierunter die feuchten Einwicklungen des Halses, Dunstumschläge unter Guttapercha, Thermophore etc. —, so bewirken sie bei den Kranken eine wirkliche Erleichterung im Fall von Lymphdrüsenschwellungen. Bei diesen Applikationen möchte ich etwas verweilen. Gewöhnlich begnügt man sich, den Hals des Kranken mit einem Tuch von entsprechender Breite mehr oder weniger dicht einzuwickeln: das ist durchaus ungenügend und wenn nicht nützlich, so wenigstens lästig für den Patienten. In der Tat wird dieser Umschlag sofort locker und gleitet herab, auf die Basis des Halses. Notwendig ist hier eine feuchte, allenthalben dicht anliegende Einwicklung, welche vor allem die beiden Unterkieferwinkel und die Carotisdreiecke bedeckt. Zu diesem Behuf und damit die Einwicklung auch wirklich ihre Wirkung tut, ist es unbedingt notwendig, den Umschlag mit Hilfe einer Kopftour zu fixieren, welche einerseits um den Kopf, andrerseits unter dem Kinn, um den Hals herumgeht. Als Flüssigkeit zur Durchfeuchtung dieses Umschlages verschreibe ich gern 20%ige Glyzerinlösung; sie hat den Vorteil, nicht so rasch wie reines Wasser zu verdunsten und läßt auch nicht wie die Borsäure, Borax- und Alaunlösungen einen pulverförmigen Überzug zurück.

b) Behandlung der Nase. Da bei den Infektionskrankheiten die Körpertemperatur zumeist erheblich erhöht ist, so entsteht fast immer eine starke Austrocknung der Schleimhaut der oberen Luftwege. Es kommt daher zur

Digitized by Google
Original from UNIVERSITY OF CALIFORNIA
Generated on 2019-10-24 13:45 GMT / http://hdl.handle.net/2027/uc1.b3252761
Public Domain in the United States, Google-digitized / http://www.hathitrust.org/access_use#pd-us-google

Krustenbildung infolge Anhäufung von Schleim oder schleimigem Eiter, durch den kratzenden Finger oder durch kräftiges Ausschneuzen der Krusten kommt es zu Ulcerationen der Schleimhaut.

Während der ersten Periode der akuten Exantheme kann man den Kranken noch Nasenspülungen verabreichen; dies ist unmöglich in dem Stadium der Bewußtlosigkeit oder der hochgradigen Schwäche. Wenn man Nasenspülungen verschreibt, müssen sie ohne den geringsten Druck appliziert werden, also mehr Bäder als Duschen. Hierzu eignet sich die Dusche von Weber oder der Nasentropfer von Depieris oder das Nasenbad von Fraenkel, aber nicht der Esmarchsche Irrigator oder eine Spritze, welche beide infolge des Druckes, den sie in den Nasenhöhlen und im Nasenrachenraum erzeugen, geradezu gefährliche Apparate zu nennen sind. Zahlreich genug sind die üblen Erfahrungen der Nasendusche und ähnlicher Apparate. Wir kennen leider eine ganze Anzahl von Nasennebenhöhlen- und Ohrkomplikationen, die auf ihr Konto zu setzen sind; benutzen wir daher diese Apparate nie bei den Infektionskranken, verbannen wir sie besser ganz aus unserem Instrumentarium. Die beste Flüssigkeit für die Nasenspülung ist warme Kochsalzlösung, $^1/_4$ bis 1 *l* früh und abends appliziert, man hat dabei dem Kranken aufzutragen, sich danach nicht zu schneuzen, um zu verhüten, daß die Flüssigkeit in die Tuben und die Paukenhöhlen gepreßt wird.

Jedoch werden die Nasenspülungen nur ausnahmsweise angewendet werden, viel besser ist die Desinfektion oder die Wegsammachung der Nase durch Salben, medikamentöse Öle und Pulver; aber auch gegen die sog. antiseptischen Salben und Lösungen müssen wir großes Mißtrauen hegen. Ich weiß nicht, ob man sich von der Möglichkeit überzeugen konnte, infektiöse Nasenhöhlen steril zu machen. Ich habe nichts in der medizinischen Literatur gefunden, was mich darüber aufklären könnte. Wohl aber hat mich die Praxis von mehr als 25 Jahren gelehrt, daß man, wenn man es beim Kranken oder seiner Umgebung erreicht, regelmäßig mehrmals täglich eine leicht antiseptische Salbe oder derartige Pulver oder Öle in die Nase einzuführen, die Nasenhöhlen sich reinigen, den Eiter oder Schleim innerhalb weniger Tage verschwinden sieht, um einer klaren, schleimigen, mehr oder weniger reichlichen Sekretion zu weichen. Hier einige dieser Rezepte, welche mehr dem allgemeinen Praktiker als uns Spezialisten gelegen kommen werden: Ihr Vorzug ist die Harmlosigkeit, Einfachheit ihrer Wirkung, Beständigkeit und leichte Anwendbarkeit.

Ac. bor. subt. pulv. . . . . 2·0
Ol. menth. Mitcham. gtt. II
Vaselini Chesebrough . . . 30·0
(In Tuben.)

Alle 2 Stunden oder stündlich wird eine Quantität von Erbsengröße in jede Nasenseite eingeführt: kräftig aufschnupfen, bis die Salbe in den hinteren

Digitized by Google
Original from UNIVERSITY OF CALIFORNIA
Generated on 2019-10-24 13:45 GMT / http://hdl.handle.net/2027/uc1.b3252761
Public Domain in the United States, Google-digitized / http://www.hathitrust.org/access_use#pd-us-google

Teil der Nasenhöhle gelangt. Danach nicht wieder ausblasen, die Salbe möglichst lang wirken lassen, nicht schneuzen. Bei hoch fiebernden oder arg geschwächten Patienten wird man sich natürlich meist der Eintropfungen oder Einblasungen bedienen, zum Beispiel:

Resorcin oder Aristol . . . . . 0·25—0·50
Ol. menth. pip. oder Ol. caryoph. gtt. II
Paraffini liquidi . . . . . 20·0—30·0

5 cm^3 davon kommen in einen Spray und alle Stunden oder alle zwei Stunden werden in beide Nasenhöhlen wiederholte Einblasungen appliziert. Auch mit einem Tropfenzähler kann diese Lösung appliziert werden. Zur Behandlung von Rhagaden am Naseneingang oder Ulcerationen an der typischen Septumstelle (zone hémorrhagipare d'Escat) dient folgende Salbe:

Hydr. praec. albi . . 0·25—0·50
Vaselin. flav. . . . 30·0
Ol. eucalyptus gtt. III,

4—5mal täglich damit der Naseneingang, die Fissuren und Rhagaden oder die Stelle des Nasenblutens zu bestreichen.

Man wird bemerken, daß in diesen Salben weder Ergotin noch Adrenalin vorkommen. Wenn auch diese Medikamente ihre Indikationen haben, so kann doch ihre durch mehrere Tage hindurch fortgesetzte Anwendung erhebliche Nachteile zur Folge haben. Meiner Meinung nach wäre am besten, die Lokalbehandlung mit interner Verabreichung von Calciumchlorat zu verbinden. welches sich in vielen meiner Fälle von Nasenbluten, besonders bei Typhösen. als wirksam erwiesen hat.

In den letzten Jahren sind in der Spezialpresse verschiedene Artikel über die Nachteile des Menthols in der Oto-Rhino-Laryngologie erschienen. Ich kann mich den Schlußfolgerungen derselben nur vollinhaltlich anschließen, und dies ist auch der Grund, daß es in meinen Rezepten fehlt. Das Menthol wird gewöhnlich in viel zu großen Dosen verschrieben, es wandelt sich mit der Zeit in Säure um und wirkt dann reizend, ja geradezu ätzend. Das aromatische Mentholöl, erzeugt durch Destillation aus dem Stengel und nicht chemisch aus allen Teilen, hat nicht dieselben Nachteile, wofern man sich der besseren Sorten des alkoholischen Extrakts bedient.

Andrerseits wird man mit Vorteil in den Fällen von Erysipel, welches ja bekanntlich zumeist infolge Infektion der Lymphwege von den Rhagaden der Naseneingänge aus zustande kommt, zur Ichthyolsalbe oder dem Naphtalan seine Zuflucht nehmen, 3—4 g davon auf 30 g gelbes Vaselin oder Lanolin. Bekanntlich nimmt auch die Meningitis cerebrospinalis ihren Ausgang von der Nase her. Es ist daher nützlich, wenn nicht unerläßlich, in diesen Fällen eines der oben zitierten antiseptischen Mittel anzuwenden. Auch bei Influenza und Keuchhusten kann man durch entsprechende Lokalbehandlung der Nase

Generated on 2019-10-24 13:45 GMT / http://hdl.handle.net/2027/uc1.b3252761
Public Domain in the United States, Google-digitized / http://www.hathitrust.org/access_use#pd-us-google
Digitized by Google
Original from UNIVERSITY OF CALIFORNIA

die Heftigkeit der Krankheit, die Zahl der Anfälle vermindern, die Dauer der Infektion abkürzen. Diesbezüglich möchte ich folgendes bemerken. Man hat in den Tuberkulösenzimmern bei den Kranken, Pflegerinnen und Ärzten die Anwesenheit von Kochschen Bacillen in den Nasenhöhlen festgestellt, ein Umstand, der die Möglichkeit einer nasalen Infektion mit Tuberkulose in bedenkliche Nähe rückt. Wenn man andrerseits den Weichselbaumschen Bacillus in der Nase der an Meningitis cerebrospinalis Erkrankten, den Pfeifferschen Bacillus im Nasenschleim der an Influenza Erkrankten gefunden hat, so ist es wahrscheinlich, daß man auch die Erreger des Typhus, des Keuchhustens etc. in den Nasenhöhlen der damit Affizierten finden würde, geradeso wie in der Nase der Pflegerinnen und der Ärzte, welche die Kranken behandeln. Es wären darüber dankbare Studien zu machen, und ich möchte die Aufmerksamkeit sowohl meiner Spezialkollegen als auch der praktischen Ärzte hierauf lenken. Wenn man sich entschließt, meinen Vorschlag anzunehmen, so muß man auch zugeben, daß bei den meisten der Infektionskrankheiten, wenn nicht bei allen, es dringend geboten erscheint, eine rationelle Lokalbehandlung der Nase einzuleiten, welche gleichzeitig für den Kranken eine kurative und prophylaktische Bedeutung für seine Umgebung und für seine Pfleger haben wird.

Über die Prophylaxe von Nebenhöhlenerkrankungen ist weiter nichts zu sagen: sie geht Hand in Hand mit der Behandlung der Nasenhöhle. Ich möchte nur noch einmal die Notwendigkeit betonen, die Kranken ja davon abzuhalten, sich gar zu geräuschvoll und kräftig zu schneuzen, namentlich in der Art, daß beide Nasen gleichzeitig verschlossen werden. Es ist das eine verwerfliche Manier, für die Ohren und die Nebenhöhlen geradezu gefährlich. Die Nase soll nur durch einseitiges Ausblasen gereinigt werden, ohne zu große Anstrengung.

c) Behandlung des Nasenrachenraums. Die Behandlung des Nasenrachenraums gehört zur Behandlung der Nase, denn wenn es gestattet ist, in der ersten Periode der schweren Infektionskrankheiten die Mithilfe des Kranken hierbei in Anspruch zu nehmen, so wird das in der Folgezeit meist problematisch oder unmöglich. Es sind ja gewisse lokale Maßnahmen bei den Krankheiten, die hier in Betracht kommen, zur Vervollständigung der Wirkung der Spülungen, der Salben, der Einträufelungen und Einblasungen empfohlen worden. Doch meine ich, von ganz bestimmten, dringenden Indikationen abgesehen, daß man hier darauf verzichten kann. Wie sollte man auch den Nasenrachenraum eines Typhuskranken oder Meningitikers wirksam reinigen können? Entweder versucht man es unter Leitung des Spiegels und erkennt sehr bald die Schwierigkeit oder Unmöglichkeit dazu. Oder aber man dringt gewaltsam hinter dem Gaumensegel in den Nasenrachenraum ein, ohne Spiegel. Alsdann wird der Tupfer in dem Maß, als er verätzt oder tuschiert, auch die Schleim-

Digitized by Google
Original from UNIVERSITY OF CALIFORNIA
Generated on 2019-10-24 13:45 GMT / http://hdl.handle.net/2027/uc1.b3252761
Public Domain in the United States, Google-digitized / http://www.hathitrust.org/access_use#pd-us-google

haut verletzen, zum Bluten bringen und neue Wege der Infektion eröffnen. Wir werden uns also im allgemeinen dieser gewaltsamen Manipulationen enthalten und die Ätzungen nur den Fällen von Ulcerationen im Nasenrachenraum vorbehalten. Vor allem werden wir uns hüten, im Höhestadium der Infektion in der Annahme einer Obstruktion des Nasenrachenraums vielleicht gar mit der Curette zu arbeiten. Wir wollen ja Ärzte sein, vorsichtig und human.

d) Behandlung der Ohren. Von Seite des Gehörorgans kommt es bei den akuten Infektionskrankheiten in der Regel zu zwei Arten von Schädigungen: Die Otitis media als Komplikation von Anginen und Rhinitiden einerseits, Schädigungen des inneren Ohres durch die Toxine andrerseits, welche von dem Kranken selbst im Verlauf der Infektion gebildet werden.

1. Mittelohr: Die Pathogenese der Komplikationen im Mittelohr führt uns vorerst zur Lokalbehandlung des Nasenrachenraums, der Nase und des Rachens, wie oben geschildert. Wenn aber die Infektion heftiger wird, das Trommelfell zu sprengen droht, ist unverzüglich frühzeitige Paracentese auszuführen. Man kann dadurch die Periode der otitischen Eiterung wesentlich abkürzen. Die Arbeiten von Körner haben uns vornehmlich den hohen therapeutischen Wert der frühzeitigen Eröffnung der Paukenhöhle kundgetan. Hat sich das Mittelohr von selbst eröffnet, so muß man für genügende Drainage der Höhle Sorge tragen und eventuell rechtzeitig die Öffnung im Trommelfell erweitern.

So sehen wir also durch die Paracentese oder die Nachhilfe einer Erweiterungsincision die Komplikationen der eiternden Otitis media in die Ferne gerückt. Dem Arzt bieten sich nun zwei Wege der Lokalbehandlung dar. Erstens der leicht ausführbare von mehrmals täglich wiederholten Ohrspülungen mit Einführung von Drainstreifen oder Watte dazwischen. Zweitens systematische Drainage, Trockenbehandlung der eitrigen Otitis, ohne irgendwelche Spülung, aber mit täglicher oder zweitägiger genauer Beobachtung. Es ist nicht leicht, sich für die eine oder andere Methode ganz zu entscheiden. Man läßt sich am besten von den Indikationen des einzelnen Falles leiten, bezüglich Reichlichkeit der Sekretion, der Natur der Infektion, den Symptomen der lokalen Reaktion, der Möglichkeit oder des drohenden Eintretens von Komplikationen des Warzenfortsatzes u. a. etc. Derjenige, der mehr die Ohrspülungen bevorzugt, wird sie mit warmer Borlösung, 3%iger Kochsalzlösung bewerkstelligen oder Wasserstoffsuperoxyd, Perhydrol etc. Man wird hierbei eine sterilisierbare Spritze oder eine kontinuierliche Irrigation oder die doppelläufige Kanüle anwenden, aber immer mit Vorsicht und ohne starken Druck. Auch die Quantität der verwendeten Flüssigkeit wird je nachdem variieren, in der Regel zirka $^1/_2$ *l*. Nach der Spülung wird der Grund des Gehörganges unter Leitung des Spiegels mit steriler Watte ausgetupft, sodann eines der in

Digitized by Google
Original from UNIVERSITY OF CALIFORNIA
Generated on 2019-10-24 13:45 GMT / http://hdl.handle.net/2027/uc1.b3252761
Public Domain in the United States, Google-digitized / http://www.hathitrust.org/access_use#pd-us-google

allen diesen Fällen verwendeten Pulver aufgeblasen. Borsäure, Aristol, Europhen, Dermatol etc. Danach kommt in den Gehörgang bis zum Grund ein Wattetampon; wichtig ist, nicht in ein schon infiziertes Ohr noch neue pathogene Keime hineinzubringen: auch hier ist, wie in jedem Zweig der Chirurgie, peinlichste Asepsis geboten.

Wenn man mehr für die trockenen Verbände bei der Otitis schwärmt, so wird man mit sterilen Tampons den Grund des Gehörgangs und das Trommelfell sorgfältig abtupfen. In allen Fällen, besonders aber bei Scharlach, muß man die Möglichkeit von Knochenkomplikationen der Otitis media in Betracht ziehen. Man wird täglich die Druckempfindlichkeit des Warzenfortsatzes prüfen und bei den ersten Symptomen von Erkrankung des Antrums oder von Mastoiditis die Aufmeißelung vornehmen. Handelt es sich um eine Infektionskrankheit bei einer alten Otorrhöe, so wird man genauestens das Mittelohr beobachten und, sowie Eiter in der Paukenhöhle sich zeigt, Einträufelungen von Borsäurealkohol oder Pikrinalkohol nach Reinigung des Mittelohres vornehmen. Man wird insbesondere bei den Scharlachkranken die Wachsamkeit verdoppeln.

Vergessen wir nicht, daß, wenn nach den neuesten Arbeiten über die Ätiologie des Scharlachs es scheint, daß die Erkrankung nicht mehr dem Streptokokkus zugeschrieben werden darf (Grünbaum 1904, Cantacuzene, Bernhardt später, Levaditi, Landsteiner und Praseck aus dem Institut Pasteur in Paris in jüngster Zeit) es nicht minder feststeht, daß das pathogene Agens uns derzeit noch immer vollständig unbekannt ist. Vergessen wir andrerseits nicht, daß der Streptokokkus der giftigste und gefährlichste unter allen Bakterien ist, die sich im Ohr etablieren; daß gerade er es ist, der Anlaß zu den schwersten Knochenkomplikationen gibt, daß endlich er eine besondere nekrotisierende Wirkung auf das Labyrinth ausübt und so äußerst gefährliche Schädigungen, wenn nicht irreparable Affektionen des Großhirns und Kleinhirns verursacht. Trachten wir daher, diesen gefährlichen Feind genau kennen zu lernen, ihn aufzuspüren und überall seine bösartige Tätigkeit zu bekämpfen, wo immer er auch sich etabliert hat. Andere prophylaktische Maßnahmen als die, welche ich oben gegen die Infektionen des Warzenfortsatzes und des Labyrinths angegeben habe, zu versuchen, wäre Selbsttäuschung. Halten wir daher zu jeder Zeit die Möglichkeit eines Eingriffes im Auge. Seien wir bereit, zu handeln, und handeln wir, sowie sich die Gefahr nur zeigt.

2. Inneres Ohr. Ich begreife hierunter nur den Einfluß der Toxine auf das statische und das Gehörorgan, da ich schon bei der Otitis media die Infektion des Labyrinths durch den Eiter besprochen habe. In den letzten zehn Jahren hat man mehr und mehr die unheilvolle Wirkung der Toxine der Variola, der Influenza, der Röteln, des Typhus, der Masern etc. auf das innere Ohr kennen gelernt und sie zu den Intoxikationen der Syphilis, Diphtherie,

Digitized by Google
Original from UNIVERSITY OF CALIFORNIA
Generated on 2019-10-24 13:45 GMT / http://hdl.handle.net/2027/uc1.b3252761
Public Domain in the United States, Google-digitized / http://www.hathitrust.org/access_use#pd-us-google

des Alkohols, des Tabaks und verschiedener Medikamente in Parallele gestellt. Wenn es wahr ist, daß der Gehörnerv von allen Hirnnerven am empfindlichsten gegen Intoxikationen ist (Politzer), so wird man leicht zugeben, daß die zarten Verzweigungen des Cortischen Organs oder die Zellen der Basalmembran durch diese verschiedenen Toxine schwer geschädigt werden können. Dies führt uns zu der Frage: 1. welche Mittel könnten wir eventuell anwenden, um die Produktion der Toxine oder ihre Giftigkeit herabzumindern; 2. wenn wir in dieser Hinsicht machtlos sind, durch welche Mittel könnten wir ihre Elimination erleichtern und so ihre schädliche Wirkung einschränken?

Gehen wir auf die Humoralmedizin zurück, welche durch die neuere Bakteriologie verständlich gemacht wurde, und betrachten wir, was unsere Väter getan haben, da sie in ihrem therapeutischen Tun durch jene Theorien beeinflußt oder besser geleitet wurden: sie ließen ihre Kranken reichlich trinken, sie purgierten sie, ließen ihnen zur Ader und verabreichten schweißtreibende Mittel. Zu welchem Zweck? Um die schädlichen Säfte zu verändern, das, was wir jetzt die durch die Bakterien erzeugten Gifte nennen. Und so vermochten sie auf empirischem Wege unter der Leitung ihrer Erfahrung gerade so viel Kranke zu heilen wie ihre Nachfolger, die Polypharmazeuten und Polypragmatiker. Sie hatten tausendmal recht, zu purgieren und das Blut ihrer Kranken durchzuwaschen, es von schlechten Stoffen zu befreien. Sie taten weniger gut daran, ihre Kranken so oft zur Ader zu lassen und ihnen wohl eine gewisse Menge von Toxinen, aber auch eine beträchtliche Menge von Phagocyten zu entnehmen.

Aber auch im Lichte der modernen Wissenschaft erscheint uns alles dies hinreichend plausibel, daß auch wir im Verlaufe von akuten Infektionskrankheiten reichliche Flüssigkeitszufuhr, schweißtreibende Mittel, Bitterwässer, verschreiben oder daß wir zur Verhütung von Sklerose des inneren Ohres subcutane Kochsalzinfusionen geben. Ja, noch mehr, wir werden uns hüten, wenn nicht spezielle Indikationen vorliegen, ihnen Fiebermittel zu geben, denn das Fieber selbst ist vermöge seiner anregenden Wirkung auf die Hauttranspiration und des erhöhten Gaswechsels in den Lungen ein wirksamer Faktor in der Eliminierung von Toxinen. Ich glaube, daß die Durchspülung des Körpers von der Subcutis aus eine neue, beachtenswerte Methode darstellt. Vorher werden aber die praktischen Ärzte und Ohrenspezialisten zusammen die allgemeinen Indikationen und Kontraindikationen derselben zu studieren haben.

Das Sprichwort sagt: Mieux vaut prévenir que guérir. Das gilt auch für die Sklerose des inneren Ohres, und ich bin überzeugt, daß man in der Verfolgung des erwähnten Weges sich oft die Mühe ersparen wird, empirische Behandlungsarten zu erfinden, welche wohl einen modern-wissenschaftlichen Anstrich haben, aber nur auf die finanzielle Lage ihrer Erfinder eine günstige Wirkung ausüben.

Generated on 2019-10-24 13:45 GMT / http://hdl.handle.net/2027/uc1.b3252761
Public Domain in the United States, Google-digitized / http://www.hathitrust.org/access_use#pd-us-google
Digitized by Google
Original from UNIVERSITY OF CALIFORNIA

Ich halte es für zwecklos, über die Mittel besonders zu sprechen, die die Perichondritis und Nekrose der Ohrmuschel im Verlauf von akuten Infektionskrankheiten verhüten sollen. Es sind das glücklicherweise große Seltenheiten, selbst beim Erysipel, der schwersten Streptokokkeninfektion.

e) Behandlung des Kehlkopfes und der oberen Luftwege. Die häufigsten Ursachen von Larynx- und Tracheobronchialerkrankung bei akuten Infektionskrankheiten sind Typhus, Influenza und Keuchhusten. Nur ausnahmsweise wird Erysipel des Larynx beobachtet, desgleichen ist Glottisödem bei Variola eine Seltenheit. Die Erkrankung der oberen Luftwege kommt bei jenen Krankheiten nur durch direkte Fortleitung der Infektion von oben oder durch Infektion der tieferen Schleimhäute durch das Sekret der Mundhöhle, der Nasenhöhle und des Nasenrachenraums zustande. Es werden daher die Erscheinungen von seiten des Kehlkopfs, der Trachea und der Bronchien bei Infektionskrankheiten (Influenza und Keuchhusten) um so seltener sein, je sorgfältiger man die Behandlung von Mund, Nase und Nasenrachenraum durchführt. Indessen ist unsere prophylaktische Tätigkeit damit noch nicht erschöpft. Man findet sehr häufig im Verlauf von Typhus Trockenheit des Larynx und der Trachea, die manchmal die höchsten Grade vollkommener Austrocknung der Schleimhaut erreicht. Die Folge davon sind Geschwüre, die den Zustand des Patienten erheblich verschlechtern. Diese Geschwüre können bis zum Knorpel fortschreiten und Nekrose des Kehlkopfknorpels oder auch Trachealknorpels verursachen.

Ohne den warmen Salzlösungen oder den Einblasungen irgend eine antiseptische Wirkung zuschreiben zu wollen, halte ich sie doch in gewissen Fällen für indiziert. Ihre Anwendung ist relativ leicht, da es ja genügt, sie in der Nachbarschaft des Mundes oder der Nase des Patienten zu zerstäuben und somit eine mit Feuchtigkeit geschwängerte Atmosphäre um den Patienten herzustellen, wodurch in gewissem Maße jene Komplikationen gemildert werden. Diese Inhalationen sind gewiß wirkungslos bei der infektiösen Streptokokkenlaryngitis, der Influenza oder dem Typhus. Man muß in diesem Fall schon zu intralaryngealen Spülungen oder intratrachealen Injektionen mit medikamentösen Ölen seine Zuflucht nehmen. Diesbezüglich bin ich trotz gegenteiliger Meinung verschiedener meiner französischen Kollegen der Ansicht, daß die Applikation dieser Öle nur unter Leitung des Auges geschehen soll. Sollte die indirekte Laryngoskopie, wie bei Typhösen, schwierig oder unmöglich sein, wird man zur direkten Methode greifen, welche gestattet, die Injektion im Kehlkopf und Luftröhre mit sicherem Erfolg anzubringen. Ebenso werden bei Influenzalaryngitis oder bei Lokalisation des Keuchhustens und der Trachea direkte Injektionen von wohltätigem Einfluß sein. Hat man endlich Grund zur Annahme einer Perichondritis oder Chondritis des Larynx oder der Trachea, so wird man sich zum chirurgischen Eingreifen von innen oder außen bereit halten.

Digitized by Google
Original from UNIVERSITY OF CALIFORNIA
Generated on 2019-10-24 13:45 GMT / http://hdl.handle.net/2027/uc1.b3252761
Public Domain in the United States, Google-digitized / http://www.hathitrust.org/access_use#pd-us-google

Resümee.

1. Der Arzt, der Gelegenheit hat, akute Infektionskrankheiten zu behandeln, kann sich heute nicht mehr der Pflicht entziehen, die Untersuchung dieser Kranken auch auf Nase, Ohren und obere Luftwege auszudehnen. Es wird daher notwendig sein, solange nicht durch Einführnng der Oto-Rhino-Laryngologie in die Prüfungen der Universitäten ihre Grundsätze allen praktischen Ärzten zugänglich gemacht werden, bei jenen Untersuchungen stets die Spezialisten beizuziehen.

2. Sind einmal im einzelnen Fall Komplikationen von Seite der Ohren, der Nase etc. festgestellt, so handelt es sich um die Behandlung derselben durch ein hierfür speziell geschultes Wartepersonal. Mangels desselben könnte auch vorübergehend ein in diese Fächer eingeweihter Arzt oder Mediziner mit der Pflege betraut werden.

3. Die Aufsicht über die Behandlung jener Komplikationen sollte nur den kompetenten Spezialisten überlassen bleiben.

4. Dringend muß in allen Fällen von akuten Infektionskrankheiten die Einleitung spezieller Maßnahmen gefordert werden, zur Verhütung der Ausbreitung der Erkrankung in den Kehlkopf, Nase, Rachen, obere Luftwege.

5. Wirkliche Erfolge werden nur durch ersprießliche Zusammenarbeit der praktischen Ärzte mit den Spezialisten in der Erforschung der besten Methoden der Prophylaxe jener Komplikationen zu erwarten sein. Namentlich hätten beide ihre Bemühungen behufs Vermeidung der Intoxikation des inneren Ohres durch die bei akuten Infektionskrankheiten produzierten Toxine zu vereinigen.

Vereinsberichte.

Wiener laryngo-rhinologische Gesellschaft.

Sitzung vom 4. Juni 1913.

(Offizielles Protokoll.)

Vorsitzender: Prof. O. Chiari.
Schriftführer: Dr. Kofler.

I. Privatdozent Dr. Fein demonstriert:

1. Ein 17jähriges Mädchen, der er aus der linken Gaumenmandel einen **Tonsillarstein von ungewöhnlichen Dimensionen** — 2·5 *cm* im Durchmesser — entfernt hatte. Der Stein hatte erst in den letzten Tagen und nur ganz geringe Beschwerden verursacht.

2. Einen **Kehlkopf,** der von einer 75jährigen Frau stammt, welche mit der Vorderseite des Halses auf die Kante des Sitzbrettes eines Abortes aufgefallen und einige Stunden nach dem Unfall gestorben war. Der Kehlkopf, dessen Knorpel ganz verknöchert sind, zeigte in der Lamina intermedia einen zackigen Bruch durch den Schildknorpelwinkel und eine Fraktur des Ring-

Digitized by Google
Original from UNIVERSITY OF CALIFORNIA
Generated on 2019-10-24 13:45 GMT / http://hdl.handle.net/2027/uc1.b3252761
Public Domain in the United States, Google-digitized / http://www.hathitrust.org/access_use#pd-us-google

knorpels am Übergang der Platte in den Bogen rechts. Ferner ist das linke obere Horn an der Basis und das rechte untere Horn an seiner Spitze vollkommen abgebrochen. Alle Bruchstellen sind von großen Blutextravasaten umgeben (wird ausführlich veröffentlicht).

II. Doz. Dr. Glas zeigt ein Kind, bei dem er ein **Diaphragma der Trachea** mit gutem Erfolg dilatiert hat. (Referat nicht eingelangt.)

III. Dr. Neumann: 1. M. H.! Ich stelle Ihnen den Pat. B. vor, den ich Mitte Mai wegen **Nekrose der Vorderwand der linken Stirnhöhle** nach Killian operiert habe. Bei der Operation zeigte es sich, daß nicht nur die Vorderwand, sondern auch die Hinterwand der Stirnhöhle nekrotisch war, so daß die Dura mater zutage trat. Nekrotische Knochenstückchen und Schleimhautteile wurden behutsam von der Dura entfernt. Ich stelle Ihnen den Pat., dessen Röntgenbild Sie hier sehen, vor, damit Sie sich von seiner vollkommenen Heilung überzeugen können. Die Stirnhaut liegt bereits fest der Sinushinterwand beziehungsweise der Dura an, die flache Einziehung bedingt kaum einen kosmetischen Defekt.

2. Hier, meine Herren, stelle ich Ihnen die Pat. B. vor, bei der ich in der ersten Hälfte des Mai die **rechtseitige Oberkieferresektion wegen Carcinom** durchgeführt habe. Es handelte sich um ein Basalzellencarcinom. Unmittelbar vor der Operation wurde die Carotis ober dem Abgang der Art. thyreoidea unterbunden. Nach dem gewonnenen Präparat, welches ich herumreiche, scheint der Tumor radikal entfernt zu sein. Der Sicherheit halber wird dem Pat. einige Zeit hindurch Radium in die Stirnhöhle eingelegt.

3. Ein zweiter Fall von **Oberkiefertumor** betrifft diesen 19jährigen Pat. K. Vor 2 Jahren wurde er wegen retrobulbärem Fibrom und konsekutiver Druckatrophie des rechten N. opticus operiert. Jetzt kam Pat. mit der Angabe, daß die rechte Nasenseite verschlossen sei und leicht blute, an unsere Klinik. Der kurze Befund war der: rechte Nasenhälfte von einem leicht blutenden Tumor erfüllt, ebenso rechte Wangengegend etwas vorgewölbt. Die Probeexcision ergibt Angiofibrom.

Nach Unterbindung der Carotis externa wurde mittelst Langenbeck-Schnitt die Vorderwand der Kieferhöhle freigelegt. Dieselbe war nur mehr partiell vorhanden, der Tumor hatte sie nach vorn gedrängt, sie war rarefiziert. Unter starker venöser Blutung wurde der ziemlich kompakte Tumor mit einem stumpfen Elevatorium von seiner Umgebung losgehebelt. Sie sehen hier den Tumor, er ist so groß wie 2 Hühnereier, zeigt eine deutliche Abschnürung in der Mitte und ist von glatter Oberfläche begrenzt.

Erwähnen will ich noch, daß wir beide Operationen mit Hilfe der Inhalationsnarkose ausführten, da dieselbe, speziell bei sehr blutigen Operationen im Bereiche der Luftwege, die Aspirationspneumonie hintanhält.

4. Endlich, meine Herren, stelle ich Ihnen hier den Pat. M. vor, den ich unmittelbar nach der ersten Operation in der Sitzung vom 2. April 1913 Ihnen vorstellte. Der Pat. hatte ein großes **Oesophagusdivertikel in der Höhe des Larynx.** Ich nahm die Operation nach Goldmann vor: Von der rechten Seite her ging ich an den Oesophagus heran, luxierte das Divertikel und legte um die Basis desselben eine Ligatur. Das in der Wunde belassene Divertikel wird in einen Jodoformgazestreifen eingehüllt und die Enden desselben sowie die Ligaturfäden zur Wunde herausgeleitet. Im Verlaufe der nächsten Tage schrumpft das Divertikel und die drainierte Wunde beginnt zu granulieren, nach ungefähr 10 Tagen wird das Divertikel als nekrotische Masse

Digitized by Google
Original from UNIVERSITY OF CALIFORNIA
Generated on 2019-10-24 13:45 GMT / http://hdl.handle.net/2027/uc1.b3252761
Public Domain in the United States, Google-digitized / http://www.hathitrust.org/access_use#pd-us-google

in toto oder stückweise abgestoßen; wenn eine Oesophagusfistel zurückbleibt, so schließt sich dieselbe im Laufe von einigen Tagen.

Die Goldmannsche Methode hat gegenüber der früher geübten Methode verschiedene Vorteile:

1. Schon am ersten Tage nach der Operation kann Pat. auf gewöhnlichem Wege normale Kost zu sich nehmen.

2. Der Oesophagus wird während der Operation nicht eröffnet; entsteht beim Abfallen des Divertikels eine Kommunikation des Oesophagus mit der Wunde, so ist dieselbe nicht nur bereits im Granulationsstadium, sondern auch gegen außen offen und so die Gefahr einer Mediastinitis fast nicht vorhanden.

Der erste Fall wurde nach der Methode von Dr. Marschik vor Jahresfrist mit gutem Erfolg operiert, den zweiten Pat. habe ich operiert. Sie sehen am vorderen Rande des rechten Sternocleidomastoideus eine Narbe, der man es nicht ansieht, daß sie per secundam zustande kam.

IV. Dr. Kofler: Ich erlaube mir, die 37jährige Pat. mit **Zystenbildung am Naseneingang beiderseits** vorzustellen. Die Erkrankung soll vor ungefähr 10 Jahren begonnen haben. Es zeigte sich allmählich eine Schwellung um die Basis des rechten Nasenflügels herum, so daß das Gesicht ein asymmetrisches Aussehen bekam. Vor 10 Jahren wurden der Pat. wegen Zahnschmerzen die zwei oberen rechten, die zwei oberen linken Schneidezähne, der linke obere Eckzahn, der erste obere linke Prämolaris und die zwei ersten oberen linken Molares gezogen. Pat. hatte niemals nennenswerte Beschwerden und kam bloß wegen der Entstellung an die Klinik. Ich konnte außer der erwähnten Auftreibung folgenden Befund erheben:

Haut über der Anschwellung gesund, verschieblich; Fluktuation dieser Stelle: rechts, knapp hinter dem Limen, genau entsprechend dem Sitze des bei Kiefercysten häufig zu sehenden Gerberschen Wulstes, eine von normaler Schleimhaut bekleidete, blaurote, zirka haselnußgroße, mit glatter Oberfläche versehene, leicht eindrückbare, fluktuierende Vorwölbung, welche sich nach abwärts zu zwischen den Knochen und die Schleimhautbedeckung des Proc. alveolaris einschiebt und die obenerwähnte Auftreibung bedingt; bei Druck auf diesen Teil der Geschwulst wölbt sich der nasale stärker vor; dieser letztere ist so groß, daß er fast ein Hindernis für die Nasenatmung dieser Seite bildet; links eine ebensolche, aber kleinere, schlaffere Vorwölbung, aus welcher sich spontan und bei Druck auf die linke Hälfte der Oberlippe Eiter in den unteren Nasengang entleert.

Bei der Operation zeigte sich nun folgendes: Nach Durchschneidung der Übergangsfalte der Oberlippenschleimhaut in der Länge vom zweiten rechten oberen bis zum zweiten linken oberen Schneidezahn wölbt sich gleich ein zirka nußgroßer, fluktuierender cystischer Tumor vor, der leicht ausgeschält werden konnte und dessen Basis und Ursprung von der Schleimhaut des Nasenbodens gebildet war; nach Durchschneidung der Basis zeigte sich ein zirka erbsengroßer Defekt am Nasenboden, welcher in den von dem cystischen Tumor vorher eingenommenen, zwischen Knochen und Schleimhaut des Proc. alveolaris gelegenen Hohlraum führte; nach der Ausschälung war eine tiefe Depression im Proc. alveolaris knapp neben der Medianlinie zu sehen; links derselbe Operationsbefund, nur war sowohl die Cyste wie auch die ebenfalls neben der Medianlinie des Proc. alveolaris gelegene Knochendepression kleiner; immerhin bot der Proc. alveolaris nach der Operation insofern ein merkwür-

Digitized by Google
Original from UNIVERSITY OF CALIFORNIA
Generated on 2019-10-24 13:45 GMT / http://hdl.handle.net/2027/uc1.b3252761
Public Domain in the United States, Google-digitized / http://www.hathitrust.org/access_use#pd-us-google

diges und interessantes Bild, als der zwischen beiden Depressionen gelegene Knochenteil des Proc. alveolaris leistenartig, wie ein Septum, in einer Höhe von 1 *cm* vorsprang; Drainage beider Hohlräume nach der Nase zu, Vernähung der präoralen Wunde; Heilung nach 12 Tagen ohne besondere Nachbehandlung. Die Affektion, welche ich soeben beschrieben habe und welche ich einseitig bereits zweimal schon zu beobachten Gelegenheit hatte, halte ich für eine Retentionscyste mit der Ausdehnungstendenz nach abwärts.

Diskussion.

Glas, Weil, Hirsch.

Dr. Kofler (Schlußwort): Ich glaube nicht, daß man aus der Doppelseitigkeit und Symmetrie allein auf die kongenitale Natur der Erkrankung schließen kann, denn erstens verlegt die Pat. den Beginn des Leidens ziemlich genau in die Zeit vor 10 Jahren, zweitens habe ich dieselbe Affektion bereits zweimal schon einseitig auftreten sehen. Ad Hirsch: Von typischen Zahnflächencysten unterscheiden sich die Cysten im vorgestellten Fall insofern wesentlich, als erstere im Knochen gelegen sind und nicht vor dem Knochen wie in meinem Falle; außerdem müßte man bei der Operation zumindest auf rarefizierten, durch Druck erweichten Knochen stoßen, der sich ganz eigentümlich schneidet, was bei meiner Pat. ebenfalls nicht der Fall war. Was den histologischen Befund der Cysten anbelangt, werde ich mir erlauben, denselben in einer späteren Sitzung mitzuteilen.

V. Dr. Weil demonstriert einen Fall von **Kehlkopftuberkulose.** (Referat nicht eingelangt.)

VI. Dr. Braun demonstriert einen Fall von **latentem Uranoschisma bei Uvula bifida.** (Aus dem Krankenkassenambulatorium von Prof. Hajek.) Es handelt sich um ein 20jähriges Mädchen, bei der als zufälliger Nebenbefund auf Grund der Rhinolalia aperta und der anamnestischen Angabe des häufigen Verschluckens beim Trinken, wobei dann die Flüssigkeit zum Teil zur Nase herausläuft, die Diagnose eines latenten Uranoschisma gestellt wurde, da die Insuffizienz des weichen Gaumens aus der Uvula bifida allein nicht erklärt werden konnte, keinerlei Erkrankung vorangegangen ist und auch objektiv keinerlei Narben im Mund und Rachen eruierbar waren. Die Palpation bestätigte die Annahme des Uranoschismas. Bei der Rhinoscopia posterior sieht man große hintere Muschelenden, wie gewöhnlich beim offenen Schisma, die als kompensatorische Hypertrophien zu deuten sind. Das latente Uranoschisma bei Uvula bifida scheint, einer Anregung Dr. F. Neumanns entsprechend, bei regelmäßiger Palpation häufiger nachweisbar zu sein.

VII. Dr. Frühwald: 1. Gestatten Sie mir, meine Herren, daß ich Ihnen aus der Klinik meines Chefs des Herrn Hofrat Chiari einen Pat. mit **Defekten an beiden vorderen Gaumbenbögen und Aplasie der Tonsillen** vorstelle.

Der jetzt 45jährige Pat. gibt an, daß er bis auf einen Spitzenkatarrh vor 8 Jahren stets gesund gewesen sei. An geschwürige Prozesse in seinem Munde kann sich Pat. nicht erinnern. Lues wird negiert. Wassermann negativ. Sie sehen an beiden vorderen Gaumenbögen symmetrische Defekte von ovaler Form, die im Längendurchmesser zirka 1 *cm*, im queren Durchmesser $^1/_2$ *cm* betragen. Die Schleimhaut ist dünn und zart und zeigt daselbst keinerlei narbige Veränderung. Die Fossa supratonsillaris ist beiderseits erhalten, doch läßt sich keine Tonsille erkennen. An der Pharynxhinterwand sieht man

Digitized by Google
Original from UNIVERSITY OF CALIFORNIA
Generated on 2019-10-24 13:45 GMT / http://hdl.handle.net/2027/uc1.b3252761
Public Domain in the United States, Google-digitized / http://www.hathitrust.org/access_use#pd-us-google

links von der Medianlinie einen zirka 2 *cm* langen Strang, der von oben nach unten zieht und der von der hinteren Wand mit einer Sonde abgehoben werden kann. Auf der rechten Seite sieht die Schleimhaut narbig verändert aus. Im Epipharynx keinerlei Abnormität. Laryngoskopischer Befund: Die Schleimhaut des linken Ventriculus Morgagni ist etwas geschwollen.

Was die Ätiologie dieser Deformität betrifft, so dürfte es sich entweder um kongenitale Defekte handeln oder aber wir haben es in diesem Falle mit einer frühzeitig erworbenen Lues zu tun. Für die erste Annahme spricht die Symmetrie der Mißbildung in den Gaumenbögen und die zarte Schleimhaut daselbst, während die Veränderungen an der Pharynxhinterwand mehr auf eine frühere Lues hindeuten.

2. **Eine neue fadenfixierende Gefäßklemme.** Das Instrument, das ich hier konstruieren ließ, besteht aus einer gewöhnlichen Pince haemostatique nach Péan, auf deren einen Branche ein Schieber auf und ab gleitet. Bei tiefen Ligaturen, besonders bei Blutungen nach Tonsillektomien oder bei Strumen habe ich wiederholt die Beobachtung gemacht, daß es oft mit Schwierigkeiten verbunden ist, die Ligatur um die Spitze des Instruments herumzulegen. Diesem Übelstande hilft nun die Gefäßklemme in der Weise ab, daß nach Anlegen des Knotens um das Instrument dieser mit dem Schieber an die äußerste Spitze gerückt und da festgehalten wird — dann braucht man bloß zuzuziehen.

3. Diese **Prothese, bestehend aus Gaumenplatte und 4 Zähnen,** hatte ein 22jähriger Bursche verschluckt. Sie war 24 *cm* von der Zahnreihe im Oesophagus von links nach rechts eingekeilt. Die Extraktion gelang leicht nach Mobilisierung des Häkchens.

VIII. Dr. Hanszel stellt eine Pat. mit einer **seltenen Schleimhautaffektion im Mund und Rachen** vor, deren klinisches Bild mit keiner der bekannteren Schleimhauterkrankungen sich vollständig deckt. Interessant ist der Beginn an der hinteren Pharynxwand, kurzdauernde Blasenbildung, dann wird die Mundschleimhaut, zuletzt die Zunge ergriffen. Fieberloser Verlauf. Keine Mitbeteiligung der äußeren Haut. Der Vortr. konnte diese Affektion bei der Pat. schon das vierte Mal beobachten. Besprechung der einzelnen in Frage kommenden Affektionen.

Diskussion.

Prof. Roth: Ich halte den vorgestellten Fall für ein Erythema multiforme exsudativum. Ich habe ähnliche Fälle mit und ohne Mitbeteiligung der Haut zu wiederholten Malen beobachtet und konnte den Ausbruch des Exanthems stets mit Störungen der Verdauung in ätiologischen Zusammenhang bringen, wie denn auch die gegen die Verdauungsstörung eingeleitete Therapie günstig auf den Ablauf der Schleimhauterkrankung einwirkte.

Privatdozent Dr. Fein erinnert an den Fall von Erythema multiforme exsudativum, den er in einer der letzten Sitzungen demonstriert hat. Bei diesem Falle waren zwei Anfälle ohne Hautsymptome und einer mit Befallensein der Haut und der Glans penis verlaufen. Der eben vorgestellte Fall zeigt alle Symptome so ausgeprägt, daß an der Diagnose Erythema multiforme nicht zu zweifeln ist.

IX. Dr. Marschik zeigt einen Fall von **Nekrose und Caries des linken Oberkiefers und Nasenbeins, Defekt des Nasenrückens. Lues? Beginnendes Carcinom.** Es handelt sich um einen 55jährigen Kaufmann

Digitized by Google
Original from UNIVERSITY OF CALIFORNIA
Generated on 2019-10-24 13:45 GMT / http://hdl.handle.net/2027/uc1.b3252761
Public Domain in the United States, Google-digitized / http://www.hathitrust.org/access_use#pd-us-google

aus Persien, der jede Geschlechtskrankheit leugnet und angibt, vor 8 Jahren eine warzenähnliche Geschwulst am Nasenrücken gehabt zu haben, welche nach 2 Jahren fast unveränderten Bestehens von einem amerikanischen Arzt operiert und ausgebrannt worden ist. Es blieb ein Defekt zurück, der sich trotz häufiger Salbenbehandlung immer mehr und mehr vergrößerte. Pat. wurde am 14. Mai d. J. auf die Klinik Chiari aufgenommen, woselbst sowohl die Komplement- als auch die Cutireaktion negativ ausfiel. Trotzdem wurde mit Rücksicht auf den objektiven Befund und die gleichzeitig bestehende Alopecie der behaarten Kopfhaut die Diagnose auf Gumma nasi gestellt. Dieser objektive Befund, der auf der Klinik Chiari gestellt worden war, zeigte einen zweikronenstückgroßen Defekt des linken Nasenrückens, dessen Ränder zum Teil vollständig vernarbt aussahen und der einerseits in die linke Nase, andrerseits in eine mit Granulationen und eitrigem Sekret ausgekleidete Höhle führte. Diese Höhle hielt Vortr. ursprünglich für die linke Kieferhöhle und schlug vor, sie behufs rascherer Heilung zu curettieren.

Bei der nun an hiesiger Klinik am 30. Mai in Kuhnscher Narkose vorgenommenen Operation zeigte sich die untere Umrandung des Defekts eigentümlich brüchig und infiltriert. Nach Umschneidung und vollständiger Aufklappung der linken Nase gelangte man zuerst in die durch Verdrängung des Septums und der lateralen Nasenwand hochgradig dilatierte linke Nasenhöhle und nach Resektion der lateralen Nasenwand in die mit ödematöser Schleimhaut ausgekleidete, durch die Verdrängung der lateralen Nasenwand sehr seicht gewordene Kieferhöhle. Die bei der ersten Untersuchung als Kieferhöhle angesprochene, mit belegten Granulationen ausgekleidete Höhle erwies sich als ein sekundärer, durch Zerstörung des Processus frontalis des Oberkiefers entstandener Hohlraum. Nach Entfernung der Oberkieferschleimhaut und Curettage des granulierenden Hohlraumes zeigten sich die knöchernen Ränder des Defekts cariös und mußten weit nach der Seite und nach oben hin abgetragen werden. Ja, die Caries erstreckte sich auch auf das Stirnbein; es kam demgemäß zur Radikaloperation auch des Siebbeins und der Stirnhöhle: deren unterer Pol sowie die vordersten Siebbeinzellen waren mit eigentümlichen morschen Granulationen und Eiter ausgefüllt, der Knochen entweder verschwunden oder im Beginne der Nekrose. Keilbeinhöhle normal. Auch der vordere obere Septumrand nahe der Nasenwurzel zeigte ähnliche Caries wie der Oberkiefer. Die Orbita schien nicht affiziert. Nachdem durch diese Operationen ein einheitlicher Hohlraum hergestellt war, wurde die Wunde so weit als möglich wieder durch Naht geschlossen: es blieb ein fünfkronenstückgroßer Defekt zurück, der auch jetzt noch zu sehen ist.

Der Fall ist aus mehrfachen Gründen interessant und auch, was die Diagnose anbelangt, noch durchaus nicht als abgeschlossen zu betrachten. Obwohl die Anamnese und die beiden spezifischen Reaktionen durchaus dagegen sprachen, mußte entsprechend dem objektiven Befund die Diagnose einer luetischen Oberkiefernekrose beibehalten werden und auch bei der Operation hielt der Operateur die Infiltration des Defektrandes sowie die eigentümlichen Granulationswucherungen für die Residuen der Knochensequestration. Um so auffallender ist nun, daß die Untersuchung der aus den vorderen Siebbeinzellen gewonnenen Granulationen primäres beginnendes Carcinom ergeben hat. Desgleichen zeigte ein excidiertes Hautstückchen aus dem unteren Defektrande Carcinom. Nach Ansicht des Histologen (Prof. Stoerk) scheint es sich um junges, beginnendes Carcinom zu handeln und wäre hier wieder

Generated on 2019-10-24 13:45 GMT / http://hdl.handle.net/2027/uc1.b3252761
Public Domain in the United States, Google-digitized / http://www.hathitrust.org/access_use#pd-us-google
Digitized by Google
Original from UNIVERSITY OF CALIFORNIA

einer jener Fälle von Carcinom auf der Basis von chronischer Lues. Jedoch ist auch ein primäres Carcinom vom Typus des Scirrhus oder des Ulcus rodens, welches allmählich zur Zerstörung der Weichteile und endlich des Knochens geführt hat, nicht von der Hand zu weisen. Über den weiteren Verlauf soll noch berichtet werden. (Demonstration des histologischen Präparats, welches an einer Stelle den deutlichen Übergang des Flimmerepithels in Plattenepithelialcarcinom erkennen läßt.)

Ungarische Sektion des internationalen Komitees für die Ozaena-Sammelforschung.

Sitzung in Budapest am 1. Juli 1913.

Vorsitzender: A. Onodi.
Schriftführer: J. Safranek.

Vorsitzender begrüßt die in großer Anzahl erschienenen Mitglieder und Gäste und meldet, daß Dr. Perez, derzeit argentinischer Gesandter in Wien, ferner Prof. Serafine Belfanti (Milano), Prof. R. Kraus (Wien) und Dr. G. Hofer (Wien) als ausländische Gäste an der Sitzung teilnehmen und über ihre Forschungen bezüglich der Ätiologie der Ozaena berichten.

G. Hofer, die Theorien der Ätiologie der Ozaena und namentlich die Daten der bacillären Theorie zusammenfassend, weist auf die Ergebnisse der vor mehr als einem Dezennium durchgeführten Untersuchungen Perez' hin; nach diesen ist die genuine Ozaena eine Infektionskrankheit und deren Ursache ein von ihm gefundener und beschriebener Coccobacillus foetidus, welcher klein, polymorph, mit den gebräuchlichen Anilinfarben gut färbbar, nach der Gramschen Methode nicht färbbar, unbeweglich, Gelatine nicht verflüssigend ist, im Harn ammoniakalische Gärung und in der künstlichen Kultur einen intensiven, typischen, dem ozaenösen Fötor homologen Gestank produziert. Bei intravenöser Einverleibung von Kultur löst er bei Kaninchen je nach der Dosis in kürzerer oder längerer Zeit ein typisches Krankheitsbild aus: intensive, eitrige Nasensekretion, gepaart mit Temperaturerhöhung und fortschreitender Abmagerung der Tiere; die Folge dieser einen eminent chronischen Charakter annehmenden Affektion ist eine nach Wochen oder Monaten auftretende vollständige Atrophie der vorderen Nasenmuscheln; die Untersuchung des Nasensekrets ergibt das Vorhandensein des inoculierten Mikroben nahezu in Reinkultur. Auf Grund dieser Tatsachen schrieb Perez dem von ihm beschriebenen Mikroben ätiologische Bedeutung beim Zustandekommen der Ozaena zu; seine epidemiologischen Recherchen ergaben, daß die Krankheit familiär auftritt und die Infektion von Mensch zu Mensch durch Übertragung bei inniger Berührung, durch Küsse, Benutzung von Taschentüchern usw. stattfindet. Da die Ergebnisse der Untersuchungen von Perez einheitlich nicht akzeptiert wurden, überprüfte Hofer im Auftrage und unter Aufsicht Professor Kraus' im k. k. serotherapeutischen Institute in Wien die Befunde von Perez. Von 14 untersuchten Fällen von typischer genuiner Ozaena fand sich der Perez-Bacillus beziehungsweise konnte in Reinkultur isoliert werden in acht Fallen, also 57%; Vortragender demonstriert eine solche Kultur und beschreibt die morphologischen Eigenschaften des Bacillus. Die intravenöse Einverleibung

Generated on 2019-10-24 13:45 GMT / http://hdl.handle.net/2027/uc1.b3252761
Public Domain in the United States, Google-digitized / http://www.hathitrust.org/access_use#pd-us-google
Digitized by Google
Original from UNIVERSITY OF CALIFORNIA

der Kulturen an Kaninchen bestätigte vollkommen die angeführten Resultate der Perezschen Untersuchungen: an den demonstrierten anatomischen Präparaten ist die förmliche Einschmelzung der vorderen Nasenmuscheln beziehungsweise Atrophie zu konstatieren. An den zur Kontrolle mit anderen Bacillenkulturen (Abel-Löwenberg, Friedländer, Staphylococcus, Bac. mucosus, prodigiosus) geimpften Tieren kam ein ähnlicher Krankheitsprozeß nicht zustande. Auch die wiederholte Kultureinreibung in die Nase ergab typische nasale Reaktion mit starker Sekretbildung und beginnendem Schwund der Muscheln. Die intravenöse Injektion zeigte die spezifische Lokalisation des Perez-Bacillus an der Nasenschleimhaut bereits nach 12 Stunden; da die spezifische Lokalisation beziehungsweise Affinität von den vom Bacillus abgegebenen Giftstoffen herrühren konnte, wurden die Stämme des Coccobacillus auf ihre Giftbildung untersucht; 6—8tägige Bouillonkulturen wurden filtriert und das sterile Filtrat Kaninchen intravenös injiziert; die Untersuchung ergab, daß der Perez-Bacillus offenbar lösliche Gifte produziert, denn die Tiere gingen im Verlaufe von 1—3 Tagen zugrunde und zeigten ganz gleiche Veränderungen wie diejenigen Tiere, die mit Kultur infiziert waren. Zur Identifizierung des Bacillus wurde ein spezifisches Immun-Kaninchenserum hergestellt und damit Agglutinationsprüfungen vorgenommen; die Spezifität konnte gegen den Löwenbergschen Bacillus mucosus und anderen Bacillenstämmen sichergestellt werden: auch mit den Seris von Ozaena-Patienten wurde die Agglutinationsprüfung vorgenommen und in 2 Fällen von 8 wurde eine positive Reaktion erzielt, wohingegen die Prüfung mit 10 Normalseris von Gesunden stets negatives Resultat aufwies. Auf Grund dieser Ergebnisse hält Hofer dafür, daß der Perezsche Kokkenbacillus in eine ätiologische Beziehung zu der genuinen Ozaena gebracht werden muß: damit ist für die Erforschung der Ozaena ein wichtiger Fortschritt zu verzeichnen; denn die bakteriologische Diagnose ist imstande, auch den beginnenden Prozeß zu erkennen; Hand in Hand damit aber wird es möglich sein, eine Prophylaxe und vielleicht auch eine ätiologische Therapie einleiten zu können (Vaccination usw.).

Perez berichtet über die Geschichte seiner Forschungen: Perez begann seine Untersuchungen mit dem Löwenberg-Abelschen Bacillus mucosus, welcher dem Friedländerschen Pneumoniebacillus und dem Frischschen Rhinosklerombacillus sehr nahe steht; derselbe wurde im Nasensekret der Ozaenakranken mit großer Leichtigkeit nachgewiesen, jedoch konnte experimentell mit selbem bei keiner Tiergattung ein der Ozaena gleichender Krankheitsprozeß hervorgerufen werden. Deswegen wendete sich Perez von der Löwenbergschen Auffassung ab und isolierte mit systematischen bakteriologischen Untersuchungen die ganze Bakterienflora der Ozaena, welche sehr wechselreich ist; es fiel ihm ein kleines Stäbchen auf, welches in der Kultur einen dem Ozaenafötor homologen Gestank produzierte und im Nasensekret an allerlei Rhinitiden leidender Kranker niemals vorgefunden werden konnte, hingegen im Ozaenasekret sehr häufig sich vorfand; mit Kulturen dieses Bacillus vorgenommene Tierversuche ergaben die von Hofer aufgezählten Resultate. Nach Perez ist die Ozaena eine Infektionskrankheit im wahren Sinne des Wortes, welche am Wege direkter Infektion sich verbreitet; zur Infektion bietet sich in der Familie am meisten Gelegenheit und die Ozaena ist eine exquisit familiäre Erkrankung. Von 128 Fällen des Vortragenden zeigten 93, also 77%, ein familiäres Auftreten;

Digitized by Google
Original from UNIVERSITY OF CALIFORNIA
Generated on 2019-10-24 13:45 GMT / http://hdl.handle.net/2027/uc1.b3252761
Public Domain in the United States, Google-digitized / http://www.hathitrust.org/access_use#pd-us-google

in 47 Fällen überging die Erkrankung von der Mutter, in 27 von der Schwester, in 9 vom Vater, in 7 vom Bruder und in 2 von der Großmutter auf das Kind über, während in 1 Falle die Infektion vom Kinde auf die Eltern übertragen wurde; letztere Tatsache widerspricht der hereditären Theorie; für die Häufigkeit des familiären Auftretens spricht, daß Perez in je einer Familie 2—11 Ozaenakranke fand. Die Rhinologen sehen zumeist nur das Endstadium der Ozaena, die Atrophie; das Anfangsstadium, welches in Form einer chronischen Rhinitis verläuft, entgeht ihrer Aufmerksamkeit; gerade in solchen Familien, deren 1—2 Mitglieder bereits ozaenös sind, können die atypisch beginnenden Fälle bakteriologisch leicht diagnostiziert werden; eben diese Fälle sind bezüglich der Prophylaxe äußerst wichtig; in solchen Fällen ist auch eine Spontanheilung möglich; wie eine jede Infektionskrankheit, weist auch die Ozaena verschiedene Grade der Intensität auf. Zum Schlusse fordert Perez die ungarischen Rhinologen und Bakteriologen auf zur Nachuntersuchung seiner Forschungen und zur weiteren Entwicklung der bisherigen Kenntnisse.

Nach Beendigung der Diskussion, welche sich den mit lebhaftem Beifall aufgenommenen Vorträgen anschloß, dankt Vorsitzender den Vortragenden für ihre wertvollen wissenschaftlichen Beiträge, welche Anlaß geben zu weiteren Untersuchungen und Forschungen an der ungarischen rhino-laryngologischen Universitätsklinik.

Verhandlungen des Vereins Deutscher Laryngologen.

XX. Tagung zu Stuttgart am 7. und 8. Mai 1913.[1])

Referat[2]), erstattet vom Schriftführer: Prof. Dr. **R. Hoffmann** in Dresden.

Vorsitzender: Prof. Dr. Siebenmann (Basel).

1. Oppikofer (Basel): **Demonstration von in situ der Organe hergestellten Wachsausgüssen der Trachea und Hauptbronchien.**

Oppikofer hat auf der letzten Tagung des Vereins Deutscher Laryngologen 125 Paraffin-Wachsausgüsse des Larynx und der Trachea vorgezeigt, um die große Variabilität von Kehlkopf und Luftröhre bei den beiden Geschlechtern, in verschiedenen Lebensaltern und bei verschiedenen Individuen zu demonstrieren. Diese Ausgüsse durften aber bezüglich der Formanomalien keinen Anspruch auf Exaktheit machen, da die Ausgußflüssigkeit erst an den aus der Leiche entfernten Halsorganen eingegossen worden war. Deshalb hat nun Oppikofer neuerdings das Wachsparaffin (10 Teile Wachs, 2 Teile Paraffin, 1 Teil Kolophonium) in situ der Organe mit Hilfe der bronchoskopischen Rohre eingegossen und jeweilen den erhaltenen Ausguß durch vorausgehende obere Bronchoskopie kontrolliert. Diese in situ der Organe hergestellten exakteren Ausgüsse geben ein anschauliches Bild über die zahlreichen Formanomalien der Luftröhre bereits unter normalen und noch mehr unter pathologischen Verhältnissen. Namentlich finden sich bei unserem Material, das reich an Strumen ist, häufig leichtere oder stärkere Verengerungen und Verbiegungen in der Gegend der Schilddrüse. Genau wiedergegeben wird nun

---

[1]) Der ausführliche Bericht der Verhandlungen erscheint im Verlage von C. Kabitzsch, Würzburg.

[2]) Die Auszüge aus den Vorträgen sind sämtlich Autoreferate.

Digitized by Google
Original from UNIVERSITY OF CALIFORNIA
Generated on 2019-10-24 13:45 GMT / http://hdl.handle.net/2027/uc1.b3252761
Public Domain in the United States, Google-digitized / http://www.hathitrust.org/access_use#pd-us-google

an diesen Ausgüssen auch der Bifurkationswinkel, dessen Größe bei den verschiedenen Individuen sehr schwankt. Eine große Variabilität zeigen auch die Durchmesser der Hauptbronchien. Demonstration der 80 Ausgüsse.

Diskussion.

Killian (Berlin): Ich möchte den Herrn Vortragenden fragen, wie es sich mit den ganz weiten Luftröhren verhält, was die Todesursache war. ob Lungenleiden, Emphysem oder Asthma. Es wäre doch denkbar, daß durch häufige Hustenanfälle die Trachea erweitert wird.

Oppikofer (Basel): Ich hatte erwartet, daß bei den Fällen von Emphysem eine Erweiterung der Luftröhre stattfände, und war sehr erstaunt, daß Erweiterungen der Luftröhre sich bei Emphysem in meiner Serie nicht häufiger finden als bei Individuen mit vollständig normaler Lunge. Hingegen möchte ich doch das Urteil über diese sehr wichtige Frage von einer so kleinen Ausgußserie allein nicht abhängig machen.

2. Killian (Berlin): **Zur Anwendung meiner bronchoskopischen Röhren für Kinder.**

Die früher empfohlenen neu konstruierten bronchoskopischen Kinderröhren haben sich in einer Reihe von Fällen bewährt. Nur in einem Fall, in welchem das Rohr 20 Minuten im Kehlkopf gelegen hatte, wurde am nächsten Tag eine leichte Reizung des subglottischen Raumes festgestellt. Es ergab sich nur die Notwendigkeit, die Röhren um 2 *cm* zu verlängern. Auch wurden die seitlichen Löcher vermehrt und in einer Spiraltour um das Rohr angeordnet, damit keine Atemschwierigkeiten entstehen, wenn zufällig die Trachealwand einige Löcher zudeckt.

Diskussion.

v. Eicken (Gießen) hat in 3 Fällen die Killianschen Röhren mit Erfolg benutzt, doch begrüßt er es als Verbesserung, daß die Röhren verlängert wurden. Manchmal sei das Manipulieren mit denselben nicht genügend übersichtlich, weil die Röhren reichlich eng und klein seien.

Killian (Schlußwort): Bei den kleinen und engen Nummern der Röhren kann vielleicht noch etwas zugegeben werden, aber viel darf es sicher nicht sein, wenn man den natürlichen Verhältnissen entsprechen will.

3. Killian (Berlin): **Der Schwebehaken in seiner neuesten Form.**

Das von Albrecht gefundene verbesserte Aufhängeprinzip und sein verlängerbarer Zungenspatel wurden von Killian in etwas abgeänderter Form übernommen. Der neue Haken ähnelt dem früher angegebenen, hat jedoch ein verstellbares Gelenk, welches gestattet, den Aufhängepunkt senkrecht über das innere Ende des Zungenspatels oder noch eine Strecke darüber hinaus zu verlegen.

Der Bügel der Zahnplatte erhielt eine dem Gesicht sich besser anschmiegende Form. An der Zahnplatte blieb die verstellbare Leiste weg. Der Zungenspatel wurde so abgeändert, daß man zuerst nur bis zur Epiglottis vorgeht und den Pat. in Schwebe bringt. Darnach wird der vorstehende Kehldeckel mit einem schmalen, fixierbaren Spatel in die Höhe gehoben. Das neue Instrument scheint die Schwebelaryngoskopie, welche sich in zahlreichen Fällen durchaus bewährt hat, wesentlich zu erleichtern.

4. Killian (Berlin): **Zur Diagnose des Kehlkopfcarcinoms.**

Generated on 2019-10-24 13:45 GMT / http://hdl.handle.net/2027/uc1.b3252761
Public Domain in the United States, Google-digitized / http://www.hathitrust.org/access_use#pd-us-google
Digitized by Google
Original from UNIVERSITY OF CALIFORNIA

Der Nachweis der Malignität einer Wucherung im Kehlkopf kann große Schwierigkeiten bereiten. Klinische Beobachtung und mikroskopischer Befund stehen oft im krassen Gegensatz. Killian schildert einen Fall, in welchem im Verlaufe von einigen Wochen 5 Probeexcisionen von typischen Stellen einer Wucherung des linken Taschenbandes vorgenommen wurden, die anfangs nur pachydermische Veränderungen, später ein anscheinend gutartiges Epithelioma proliferum erkennen ließen.

Da die klinische Beobachtung von Anfang an für Malignität sprach, wurde die Laryngektomie gemacht. Auch am Präparat präsentierte sich die Wucherung makroskopisch durchaus als Carcinom. Ein aus der Randpartie entnommenes Stück zeigte jedoch keine malignen Eigenschaften. Erst die mikroskopische Untersuchung der Basis des Tumors gab einen schwachen Hinweis auf Malignität.

Diskussion.

Hoffmann (Dresden) berichtet über eine ähnliche Erfahrung bei einem Carcinom der Mandel.

Preysing (Cöln): Ich wollte mir zu der Larynxdemonstration nur die Bemerkung erlauben, daß derartige Vorkommnisse, wonach die anatomische Untersuchung auch beim dritten und vierten Male kein sicheres Resultat gibt, eigentlich zu den alltäglichen Erscheinungen gehört.

5. Thost (Hamburg): **Der normale und kranke Kehlkopf des Lebenden im Röntgenbild.**

Vortragender hat zuerst vor 2 Jahren auf dem Röntgenkongreß eine Reihe Röntgenbilder von normalen und kranken Kehlköpfen vorgeführt. Er hat seitdem mehr als 600 Aufnahmen von normalen und pathologischen Kehlköpfen gemacht. Dabei fand er, daß die meisten pathologischen Prozesse sich im Röntgenbild in charakteristischer Form darstellen lassen. In erster Linie die Veränderungen an den Knorpeln, aber auch an den Weichteilen, wenn durch eine besondere Aufnahmetechnik dieselben zur Darstellung gebracht werden. Sehr interessant und wichtig sind auch die Aufnahmen der Halswirbelsäule, die im Röntgenbild oft stärkere, oft sehr kleine Veränderungen zeigt, die Beschwerden mit aller Sicherheit erklären, welche man bisher durch Nervosität erklären zu müssen glaubte.

Bei den einzelnen Erkrankungsformen zeigt zunächst die Tuberkulose charakteristische Bilder entsprechend der durch mikroskopische und chemische Untersuchungen längst bekannten Knorpelveränderung bei Tuberkulose (Schottelius, Bergeat). Bei Tuberkulose wird die Verknöcherung der Knorpel ersetzt durch eine feine, diffuse Kalkeinlagerung. Dementsprechend geben die Schatten der Knorpel einen eigentümlich matten Ton. Auch Infiltrationen der Weichteile sieht man im Röntgenbild und darunter die Veränderungen der Knorpel an Stellen, wo der Larynx im Spiegelbild noch keine Veränderungen zeigt.

Bei Carcinom sieht man den neugebildeten Tumor als Schatten, am Knorpel die Stellen, wo Krebsnester sich bildeten, als helle Körner. So entsteht namentlich beim Krebs des Sinus pyriformis eine ganz charakteristische gekörnte Figur. Wenn Tumormassen den Einblick in den Larynx unmöglich machen, gibt das Röntgenbild darüber sicheren Aufschluß. Beim Lupus zeigt das Röntgenbild die Zerstörung am Knorpel, namentlich der Epiglottis. Weiche Krebse, die den Knorpel zerstört haben, geben matte Bilder, die den Tuber-

Digitized by Google
Original from UNIVERSITY OF CALIFORNIA
Generated on 2019-10-24 13:45 GMT / http://hdl.handle.net/2027/uc1.b3252761
Public Domain in the United States, Google-digitized / http://www.hathitrust.org/access_use#pd-us-google

kulosebildern ähnlich. Bei einem Fall von Schleimhautpemphigus zeigte das Röntgenbild, daß dieser seltene Prozeß sich nicht auf die Schleimhaut beschränkt, sondern auch auf den Knorpel übergeht. Bei akuten Perichondritisfällen sieht man im Röntgenbild die Ausdehnung der Infiltration. Bei Stenosefällen zeigt das Skiagramm deutlich Knorpelschwund und Knorpel- respektive Knochenneubildung. Auch gichtische Infiltration des Cricoarytaenoidgelenks ließ sich nachweisen. Die Ergebnisse der Untersuchungen des Vortragenden werden in einem demnächst erscheinenden Ergänzungsband (31) der Fortschritte auf dem Gebiete der Röntgenstrahlen veröffentlicht.

Vortragender zeigt dann eine Reihe charakteristischer Bilder der verschiedenen Erkrankungsformen am Projektionsapparat.

Diskussion.

Réthi (Budapest): Wenn die anatomischen Verhältnisse normal sind. gibt die laterale Aufnahme vorzügliche Bilder; wenn aber die normalen Konturen verwischt sind, muß die sagittale Aufnahme zur Ergänzung des Befundes herangezogen werden. Réthi erörtert des näheren die bei der sagittalen Aufnahme von ihm befolgte Technik.

6. Brüggemann (Gießen): **Zur Behandlung des erschwerten Dekanülements.**

Vortragender hat eine Bolzenkanüle konstruiert, bei der der Bolzen in der Trachea auf der Kanüle derart aufsitzt, daß die Hinterwand des Bolzens und der Kanüle eine gerade Fläche bildet und kein Spalt mehr zwischen beiden sich findet, in den Granulationen wuchern können. Die Kanüle besitzt ein Reinigungsrohr und kann deshalb mit dem Bolzen beliebig lang in der Trachea liegen bleiben. Die Bolzen können in verschiedener Stärke bei derselben Kanüle zur Verwendung kommen, so daß dadurch wie bei den Thostschen Bolzen eine Dehnung der Trachea beziehungsweise des Larynx möglich wird. Um die Trachea auch in der Höhe der Tracheotomiewunde zu dehnen, wurde die Kanülenwand selbst seitlich verstärkt. Mit dieser Bolzenkanüle wurden bis jetzt 3 Kinder im Alter von 3—7 Jahren behandelt, die auswärts vor 1 bis 3 Jahren tracheotomiert waren und bei denen sämtlich die Crico- beziehungsweise Thyreotomie gemacht war, also ganz besonders schwierige Verhältnisse vorlagen. Alle Behandlungsmethoden waren bisher erfolglos geblieben. Am weitesten kam man noch mit dem Thostschen Bolzen, doch bildete sich hier bei allen drei immer ein Granulationssporn zwischen Bolzen und Kanüle, der trotz Abtragungen und Ätzungen nicht zu entfernen war und der das Dekanülement unmöglich machte. Mit der Bolzenkanüle schwand der Granulationssporn sofort. Es gelang hierdurch das Dekanülement bei einem der Kinder, das schon 3 Jahre lang die Kanüle trug und davon 2 Jahre in Behandlung stand. Das zweite Kind trägt jetzt noch die Bolzenkanüle; auch hier ist der Granulationssporn vollständig verschwunden, doch ist eine weitere Dehnung der Trachea noch erforderlich. Es ist aber zu hoffen, daß in kurzer Zeit auch dieses Kind endlich geheilt wird. Das dritte Kind trägt noch die kleinste Bolzennummer und steht erst am Beginn der Behandlung, so daß hier über die Prognose vorläufig nichts zu sagen ist.

Diskussion.

Thost (Hamburg): Das wirksame Prinzip bei der Behandlung der Stenose ist der Druck. Deswegen sind schwere solide Bolzen notwendig, außer-

Generated on 2019-10-24 13:45 GMT / http://hdl.handle.net/2027/uc1.b3252761
Public Domain in the United States, Google-digitized / http://www.hathitrust.org/access_use#pd-us-google
Digitized by Google
Original from UNIVERSITY OF CALIFORNIA

dem aber eine medikamentöse Behandlung des Granulationsgewebes, um es in Narbengewebe umzuwandeln, denn dieses läßt sich dehnen, ersteres nicht. Für eine wirksame Stenosenbehandlung ist ein reichliches Intrumentarium erforderlich: außer einer Reihe von Bolzen auch die entsprechenden Kanülen.

Marschik (Wien): Mir erscheint die Einführung der Brüggemannschen Kanüle, wo der Bolzenteil nicht nur rechtwinklige, sondern spitzwinklige Ausladungen hat, noch schwieriger als die der Chiarischen Schornsteinkanüle. Meines Erachtens sollte man — nach den in Wien gemachten Erfahrungen — entweder bei der letzteren mit ihren rechtwinkligen Teilen bleiben oder aber man nimmt die ursprüngliche Thostsche Form der Bolzen.

Preysing (Köln) schließt sich im wesentlichen den beiden Vorrednern an. Wegen der in jedem einzelnen Fall verschiedenen Verhältnisse benutzt er Bleiröhren, die nach wiederholtem Einführen als Modell für das definitive Instrument dienen.

Denker (Halle) berichtet über seine Beobachtungen mit den Thostschen Instrumenten bei einem sehr schweren Fall von erschwertem Dekanülement. Die Einführung mit denselben war in diesem Falle gut, doch hebt Denker hervor, daß man sich in hierhergehörigen Fällen nicht auf ein bestimmtes Instrument versteifen soll.

Schmithuisen (Aachen) findet in Übereinstimmung mit den Vorrednern die Brüggemannsche Kanüle etwas kompliziert und verbreitet sich des näheren über sein eigenes Verfahren.

Kümmel (Heidelberg) kann noch nicht recht daran glauben, daß das Brüggemannsche Instrument endlich das Instrument für die Behandlung der Trachealstenose sei, so erfreulich das wäre. Ihm haben sich am besten unporöse Gummikanülen bewährt.

Killian (Berlin): Jeder Bolzen reizt die Schleimhaut, er macht auch Druckulcerationen. Ich empfehle deshalb, leicht nachgiebige Röhren — Gummiröhren — zu benutzen, das dem Fall entsprechende Kaliber auszuwählen und die Röhren passend zu fixieren.

Schmiegelow (Kopenhagen) schiebt ein Drainrohr durch die Stenose und fixiert dieses durch einen Silberdraht, der von Seite zu Seite durchstochen wird. Das Drainrohr kann man 1—4 Monate liegen lassen. In den schwierigsten Fällen trat dadurch Heilung ein.

Werner (Mannheim) ist bei der Behandlung von Stenosen im Anfange wohl mit den Thostschen Bolzen ausgekommen, nicht aber im Abgewöhnungsstadium. Hier läßt er mit Verzicht auf die untere Kanüle nur eine leichte obere aus Silber tragen. Zum Ausführen derselben läßt er einen Mandrin einlegen.

Hölscher (Berlin).

v. Eicken (Gießen): Wir haben in den Fällen, über die Herr Brüggemann berichtet hat, vorher die anderen Methoden versucht, sind aber in diesen schwierigen Fällen — es handelte sich teilweise um Laryngofissuren — erst mit diesen Kanülen zustande gekommen.

Brüggemann (Schlußwort) bestätigt und ergänzt im einzelnen die Ausführungen v. Eickens.

7. Blumenfeld (Wiesbaden): **Demonstration eines endothorakalen Tumors.**

Blumenfeld demonstriert das Präparat eines von Heile (Wiesbaden) operierten endothorakalen Tumors, der eine sehr erhebliche Stenose der Tra-

Digitized by Google
Original from UNIVERSITY OF CALIFORNIA
Generated on 2019-10-24 13:45 GMT / http://hdl.handle.net/2027/uc1.b3252761
Public Domain in the United States, Google-digitized / http://www.hathitrust.org/access_use#pd-us-google

chea bedingte. Es gelang mit dem Verschieberohr des Brüningschen Bronchoskops, die verengte Stelle, die im unteren Drittel der Luftröhre saß, leicht zu passieren, so daß das Rohr in die Bronchien gelangen konnte, der Tumor, dessen Röntgenbild vorgezeigt wird, erwies sich dabei als sehr leicht verschieblich, woraus auf seine Gutartigkeit geschlossen wurde. Die Operation ergab eine durchaus endothorakal sitzende Struma. Der Fall erläutert die Bedeutung der Tracheo-Bronchoskopie für die Diagnose endothorakaler Tumoren.

Diskussion.

Marschik (Wien): Ich möchte nur berichten, daß ich vor einigen Wochen auf der Klinik Chiari einen ähnlichen Fall von intrathorakalem Tumor bronchoskopiert und oesophagoskopiert habe. Mir ist aufgefallen, daß die eigentümliche Verschieblichkeit des Tumors durch die Wand der Trachea und des Oesophagus hindurch geradezu als Symptom der Benignität aufgefaßt werden kann.

Hölscher (Breslau) berichtet über eigene Erfahrungen mit der Operation tief sitzender Strumen.

8. Preysing (Köln): **Beiträge zur Operation der Hypophyse.**

Während im Auslande Tumoren der Hypophyse schon in einer Reihe von Fällen operiert sind, haben derartige Operationen bei den deutschen Rhinologen auffallenderweise noch gar keine Würdigung und Nacheiferung gefunden und doch ist hier ein Gebiet segensreichster Arbeit für die Rhinologie zu erschließen. Vortragender geht auf die bisher von ausländischen Chirurgen geübte Methode (in Deutschland nur einmal von Garré) der Nasen-„Aufklappung" ein (Schloffersche Methode) und auf die rein endonasale Methode von Hirsch (Wien) und schildert dann den von ihm selbst bisher in vier Fällen eingeschlagenen Weg. Preysing erreicht die Hypophyse nicht nach Schloffer oder Hirsch, sondern durch den Mund nach temporärer Resektion des harten Gaumens und empfiehlt diese Methode für bestimmte Fälle von Hypophysengeschwülsten auf das angelegentlichste, da sie nach seiner Meinung eine breitere Übersicht und größere Nähe des Operationsgefildes schafft als die bisher geübten Operationswege.

Diskussion.

Denker (Halle): Die Mängel des Operationsverfahrens von Hirsch bestehen darin, daß man in einem sehr engen Raume auf große Entfernungen hin meißeln und operieren muß. Ihm scheint es, wenigstens nach Versuchen an der Leiche, empfehlenswert, die Hypophysentumoren permaxillär anzugreifen. Wenn man nicht nur die laterale Nasenwand, sondern auch einen großen Teil der hinteren Nasenscheidewand wegnehme, erhalte man einen guten und weiten Einblick.

Kümmel (Heidelberg) berichtet über seine eigene Erfahrung bei einem 7jährigen Kinde mit dickem Keilbeinkörper und einer Keilbeinhöhle mit ganz minimalen Dimensionen und erörtert die Schwierigkeiten der Operation in einem solchen Falle.

Spiess (Frankfurt a. M.) befürwortet gegenüber der größeren Preysingschen und den anderen chirurgischen Operationen die Hirschsche Methode. Man solle überhaupt nur Hypophysentumoren eröffnen, wenn die Hinterwand vorgewölbt und verdünnt ist, so daß sie eingeschlagen werden kann.

Generated on 2019-10-24 13:46 GMT / http://hdl.handle.net/2027/uc1.b3252761
Public Domain in the United States, Google-digitized / http://www.hathitrust.org/access_use#pd-us-google
Digitized by Google
Original from UNIVERSITY OF CALIFORNIA

Bei enorm großen Hypophysentumoren sind aber wohl die Preysingsche und die übrigen größeren chirurgischen Methoden besser als die von Hirsch.

Hinsberg (Breslau) ist für die Operation von außen. Er hält es für bedenklich, das Operationsfeld auch nur temporär mit der Mundhöhle in Verbindung zu bringen.

Kahler (Freiburg i. Br.) hebt zunächst hervor, wie wertvoll eine gute Röntgenaufnahme für die Feststellung der Dicke der Keilbeinhöhlenwand sei. Er empfiehlt sodann sehr warm die Methode Chiaris: Excidierung des Processus nasofrontalis, Ausräumung der einen Siebbeinhälfte, Eröffnung der Keilbeinhöhle, des Septums der Keilbeinhöhle und des hinteren Teils des nasalen Septums.

Finder (Berlin): Wenn man eine Cyste vor sich hat, soll man endonasal vorgehen, bei solidem Tumor von außen. Leider ist die Diagnose zwischen beiden sehr schwierig.

West (Berlin) schneidet aus dem hinteren Teil des Nasenseptums ein Fenster heraus. Nur Cysten sollen geöffnet werden, große Tumoren soll man überhaupt nicht entfernen, sondern nur die Schädelbasis eröffnen, so daß der Tumor in die Nase wachsen kann. Die Methode durch den Gaumen sei nach seiner Ansicht gefährlich.

Thost (Hamburg) fragt, ob bei der Degeneratio adiposo-genitalis sich Tumoren fänden. Er selbst sah in solchen Fällen nur eine schlechte Entwicklung der Schädelbasis, speziell der Sella turcica.

Preysing (Schlußwort) sah in seinen beiden operierten Fällen von Fröhlichscher Adipositas recht große Tumoren der Hypophyse. Für solche ist sein Vorgehen das einzig richtige. Das Verfahren Denkers hält er, des seitlichen Eingehens wegen, für gefährlich. Das Röntgenbild schützt nicht immer vor Irrtümern, doch sei es nicht zu entbehren.

9. Marx (Heidelberg): **Über Feststellung der Ursache von Schlingbeschwerden.**

Marx berichtet über Schlingbeschwerden als einziges Symptom bei Zwerchfellsveränderungen. Demonstration an Röntgenbildern.

10. Ephraim (Breslau): **Zur Theorie des Bronchialasthma.**

Die jetzt übliche Auffassung des Bronchialasthma als Neurose ist unbegründet und bedeutet weder in diagnostischer noch in therapeutischer Hinsicht einen Fortschritt. Die Grundlage der Krankheit (Asthmadisposition) besteht vielmehr in einer dauernden Erkrankung der Bronchialschleimhaut, die sich auch in den anscheinend freien Intervallen nachweisen läßt. Die Beteiligung des autonomen Nervensystems ist als sekundär anzusehen; sein Einfluß hat wie alle übrigen den Anfall hervorrufenden Faktoren nur eine akzidentelle, auslösende Bedeutung.

Diskussion.

Killian (Berlin): Nach meiner Erfahrung gibt es eine Art von Asthma, die rein vorübergehend ist, die unzweifelhaft von der Nase ausgeht und reflektorisch von da aus erregt wird. Es gibt auch eine Art, die vom ganzen Vagusgebiet ausgeht, weil die Schleimhaut hyperästhetisch wird. Das kann für die Rachen-, Kehlkopf-, namentlich auch für die bronchiale Schleimhaut gelten. Wir haben auch gemischte Formen. Auch bei anscheinend oder wirklich nasalen Fällen kann die Bronchialschleimhaut hyperästhetisch sein. Das ergibt sich aus dem Verlauf der Behandlung, wenn man diese an den beiden Punkten durchführt.

Digitized by Google
Original from UNIVERSITY OF CALIFORNIA
Generated on 2019-10-24 13:46 GMT / http://hdl.handle.net/2027/uc1.b3252761
Public Domain in the United States, Google-digitized / http://www.hathitrust.org/access_use#pd-us-google

Spiess (Frankfurt a. M.) hat in Fällen von nasaler Therapie Erfolge gehabt, wo es nicht gelingt, durch Sondenreizung den Reflexpunkt ausfindig zu machen. Der Erfolg der endobronchialen Therapie Ephraims spricht noch nicht dagegen, daß es sich nicht doch in solchen Fällen um nasale Asthmaformen handle. Der Reflex verläuft im Vagus, und wenn wir an irgend einem Punkte zwischen Nase und Lunge einen von den Vagusästen anästhesieren können, so bin ich fest überzeugt, daß wir auch das Asthma aufheben könnten. Es empfiehlt sich auch, auf die nervöse Disposition zu achten, namentlich sind nervöse Erkrankungen der Haut bei Patienten beobachtet worden, die später an Asthma erkrankt sind.

Blumenfeld (Wiesbaden): Durch die Theorie des Herrn Ephraim wird der Tiefstand des Zwerchfells beim bronchialen Asthmaanfall nicht erklärt. Diesen Tiefstand findet man bei starken Bronchitiden keineswegs. Der asthmatische Anfall zeigt sich als Komplexerscheinung, als Erscheinung, die die gesamte Atmungsmuskulatur betrifft.

Ephraim (Schlußwort): Der Tiefstand des Zwerchfells ist eine Folge der Veränderungen der kleinen Bronchien und hat mit der Theorie des Asthmas, soweit sie hier berührt worden ist, nichts zu tun. Die Unterbrechung des Reizes im Vagus durch Cocain etc. kann nur für den Fall Geltung haben, daß die Wirkung im Anfalle statt hat. Tatsache aber ist, daß auch, wenn man einen Asthmatiker außerhalb des Anfalls bronchial verletzt, derselbe längere Zeit von Anfällen verschont bleibt.

Der Zusammenhang von Hautkrankheiten mit Asthma ist bekannt. Ob das rhinogene Asthma tatsächlich bei bronchial gesunden Menschen vorkommt, läßt sich meiner Ansicht nach nicht entscheiden. Es ist aber möglich, daß die endobronchiale Behandlung des Asthmas hierüber Aufschluß geben kann.

11. Spiess (Frankfurt a. M.): **Bericht über positiven Wassermann bei malignen Geschwülsten.**

Die Absicht des Antragstellers (s. Verhandlungen des Vereins 1912) für eine Sammelforschung ist daran gescheitert, daß nur ein einziger Fall (Trautmann) außer den beiden Fällen von Spiess zur Verfügung stand. Im Trautmannschen Falle dürfte es sich um das gleichzeitige Bestehen von Lues und eines Kehlkopfcarcinoms handeln. Die beiden anderen Fälle sind Tumoren des Kehlkopfs (Carcinom) und der Mandelgegend (Sarkom), bei denen Lues mit größter Wahrscheinlichkeit auszuschließen war. Verlauf und Behandlung dieser Fälle ergeben, daß man sich auf einen positiven Wassermann nicht allein verlassen darf, daß man in erster Linie der klinischen Diagnose folgen soll und auch durch mikroskopische Untersuchung eines durch Probeexcision entnommenen Stückchens die Diagnose zu stellen bestrebt sein soll.

Diskussion.

Neuberger (Frankfurt a. M.).

Marschik (Wien): In drei an der Klinik Chiari beobachteten Fällen von Lues und malignem Geschwür war der Wassermann positiv.

Mann (Dresden) hat in 5 Fällen von Sarkom positiven Wassermann gefunden.

Brüggemann (Gießen) hat 28 Fälle von malignen Tumoren auf Wassermann untersucht und fand ihn immer negativ. Es kann sein, daß in vivo sich gar keine Zeichen von Lues nachweisen lassen, während die Sektion solche aufdeckt, dadurch wird dann der positive Wassermann erklärt.

Digitized by Google
Original from UNIVERSITY OF CALIFORNIA
Generated on 2019-10-24 13:46 GMT / http://hdl.handle.net/2027/uc1.b3252761
Public Domain in the United States, Google-digitized / http://www.hathitrust.org/access_use#pd-us-google

Spiess (Schlußwort): Man soll sich durch den positiven Wassermann nicht beeinflussen lassen.

12. Kahler (Freiburg i. Br.): **Säbelscheidentrachea und Lungenemphysem.**

Bei einem Emphysematiker mit starkem exspiratorischen Stridor ergab die tracheoskopische Untersuchung eine sehr beträchtliche säbelscheidenförmige Verengerung; bei der Röntgenuntersuchung zeigte sich kein Tumor und keine Struma, die die Stenose erklären konnten. Mit Rücksicht auf anatomisch-pathologische Befunde Ghons, der häufig bei Emphysem Säbelscheidentrachea fand, wurden Fälle von Emphysem der Lunge tracheoskopisch untersucht. Unter 30 Fällen fand Kahler 5mal sehr erhebliche Stenosen der Luftröhre, hauptsächlich im oberen Anteil, in manchen Fällen auch stärkere Vorwölbungen entsprechend der Anlagerung der Aorta. In anderen Fällen wurden nur leichtere Abflachungen, häufig der rechten Wand, gefunden, bei forcierter Exspiration (Hustenstößen) jedoch deutliche Vorwölbung der seitlichen Partien der Luftröhre. Einer der tracheoskopisch untersuchten Fälle kam zur Sektion und läßt sich zur Erklärung der Trachealdeformität heranziehen. Die Trachea wird durch die vergrößerte Lunge zusammengedrückt, man sah, daß die abgeflachten Wandpartien der Trachea den angelagerten stark vergrößerten Lungenspitzen entsprechen, durch die vergrößerte Lunge wird auch die Aorta medialwärts gedrängt und die Aortenkompression an der Trachea deutlicher. Strumen als Ursachen der Stenosen wurden stets ausgeschlossen. Auffallend war, daß in allen Fällen mit beträchtlicher Stenose der Kehlkopf sehr tief stand, Ringknorpel im Jugulum zu tasten, dies erklärt die Lokalisation der Stenose schon in den oberen Trachealabschnitten. Kahler ist der Ansicht, daß die Säbelscheidentrachea dadurch entsteht, daß bei den häufigen Hustenstößen durch die forcierte Exspiration die kranialen Lungenpartien von den sich zusammenziehenden kaudalen aufgebläht werden und so auf die Luftröhre drücken. Ebenso wie man bei Emphysematikern Vorwölbungen in den oberen Interkostalräumen und der Supraclaviculargegend sieht, kann man durch das Tracheoskop die durch die Lunge entstehende Vorwölbung der Trachealwand beobachten. Erhebliche, bleibende Stenosen dürften nur bei ganz schweren Emphysemfällen entstehen. Zwei Trachealausgüsse von Emphysem-Säbelscheidentrachea werden demonstriert. Ob eine Degeneration der Trachealknorpel, wie sie von Benecke als Ursache der Säbelscheidentrachea bei Emphysem angenommen wurde, Vorbedingung für die Entstehung der Deformität ist, müssen erst weitere anatomische Untersuchungen zeigen, ebenso ob die konstatierten Veränderungen vielleicht identisch sind mit der Simmondschen Alterssäbelscheidentrachea.

Diskussion.

Marschik (Wien): Meine Herren! Wir haben zu der Zeit, als Herr Kahler durch seine Berufung nach Freiburg die Klinik verließ, die Untersuchungen an unserem Material, welches ja zum großen Teil strumafrei ist, fortgesetzt und können die Befunde im wesentlichen bestätigen. In einer Reihe von Fällen fehlt jedoch die tracheale Kompression beim Emphysem.

Kahler (Schlußwort): Daß es Emphyseme gibt, wo diese Kompression nicht zustande kommt, läßt sich sehr einfach erklären. Wenn die Trachealknorpel sehr stark verknöchern, so wird der Druck des Emphysems auf das

Digitized by Google
Original from UNIVERSITY OF CALIFORNIA
Generated on 2019-10-24 13:46 GMT / http://hdl.handle.net/2027/uc1.b3252761
Public Domain in the United States, Google-digitized / http://www.hathitrust.org/access_use#pd-us-google

Lumen keinen Einfluß haben. Ich glaube, daß die Degeneration der Trachealknorpel ein wichtiges ätiologisches Moment ist.

13. Solger (Breslau): **Beitrag zur Kenntnis der histologischen Differentialdiagnose zwischen Syphilis und Tuberkulose der oberen Luftwege.**

Bei der für den Rhinologen und Laryngologen so wichtigen Differentialdiagnose zwischen Syphilis und Tuberkulose der oberen Luftwege spielt die histologische Untersuchung der Probeexcision eine große Rolle; dabei lassen uns nun die Merkmale für diese oder jene Gewebsveränderung häufig im Stich.

Es wurden von mir eine Reihe von Probeexcisionen, die einerseits aus sicherer Syphilis und andrerseits aus sicherer Tuberkulose der oberen Luftwege stammten, histologisch untersucht, wobei ich — durch Herrn Professor Hinsberg dazu angeregt — mein Hauptaugenmerk auf die Gefäßveränderungen richtete.

Bei Anwendung der Weigertschen Elastikafärbung fanden sich bei $^2/_3$ der Syphilisfälle und bei einem Tuberkulosefall neben normalen Arterien völlig oder zum größten Teil obliterierte Gefäße, die als solche nur noch durch den elastischen Faserring erkennbar waren. In der Breslauer Universitäts-Ohren-Nasen-Kehlkopfklinik ist bisher bei allen den Fällen, bei denen sich dieses Bild obliterierter Gefäße zeigte, die Diagnose Syphilis durch den Ausfall der Wassermannschen Serumreaktion oder durch den Erfolg der antiluetischen Therapie bestätigt worden.

Diskussion.

Streit (Königsberg) ist besonders von dem ersten der Bilder, die der Herr Vorredner zeigte, nicht sehr überzeugt, daß es sich um Lues handelt, er hält vielmehr Tuberkulose für vorliegend.

Hinsberg (Breslau): Ich möchte zu dem ersten Fall, den Herr Kollege Solger nicht gesehen hat, bemerken, daß der Wassermann sicher positiv und das klinische Bild auch absolut sicher war. Eine derartige Heilung eines solchen Ulcus — es war ein Ulcus, das die ganze Rachenhöhle einnahm und bis in den Larynx hineinging — habe ich auf Jodkali, wenn es sich um Tuberkulose handeln sollte, niemals gesehen.

Siebenmann (Basel): Ich möchte nur betonen, daß zu dem wirklichen Bilde der Tuberkulose doch eigentlich das Knötchen gehört. Wo dieses fehlt, da können wir die Diagnose nicht mit absoluter Sicherheit stellen.

14. Denker (Halle): **Demonstration von Instrumenten zur Intercricothyreotomie.**

Denker demonstriert das von ihm angegebene Instrumentarium zur Ausführung der Intercricothyreotomie; es besteht aus 4 zweischneidigen Messern mit Sicherheitsvorrichtung, um eine Verletzung der hinteren Kehlkopfwand zu verhindern, und aus 4 mit Obturator ausgerüsteten Laryngotrachealkanülen. Die Größe der Messer und Kanülen wurde dem verschiedenen Lebensalter entsprechend durch Untersuchungen an 50 Leichen festgestellt. Das Instrumentarium hat sich Denker in vivo mehrfach sehr gut bewährt.

Bezüglich des Gebrauches der Instrumente sei auf die Publikation Denkers in der Deutschen med. Wochenschrift, 1913, Nr. 1 und in der Medizinischen Klinik, 1913, Nr. 1 verwiesen.

15. Albanus (Hamburg): **Demonstration zur Kaltkaustik in den oberen Luftwegen.**

Digitized by Google
Original from UNIVERSITY OF CALIFORNIA
Generated on 2019-10-24 13:46 GMT / http://hdl.handle.net/2027/uc1.b3252761
Public Domain in the United States, Google-digitized / http://www.hathitrust.org/access_use#pd-us-google

Der Vortragende erörtert die physikalisch-biologischen Grundlagen der Wirkung der Kaltkaustik auf das Gewebe, speziell der Schleimhaut der oberen Luftwege, und zeigt entsprechende Bilder. Vorführung eines geeigneten Instrumentariums und der besonderen Technik. In zirka 300 Einzelbehandlungen mit Kaltkaustik machte der Vortragende sehr gute Erfahrungen bei Tuberkulose und Lupus der oberen Luftwege, auch bei einigen malignen Tumoren. Ganz Vorzügliches leistet die Kaltkaustik bei tuberkulösen Geschwüren der oberen Luftwege, besonders im Rachen und im Kehlkopf. (Vorführung farbiger Diapositive.)

Diskussion.

Spiess (Frankfurt a. M.): Die Kaltkaustik bewährt sich als Ersatz der Tiefenkaustik im Kehlkopf sehr gut. Nur dauert die Heilung etwas lange. Auch gelingt es nicht immer, nach der Kaltkaustik den Nachschmerz wegzubringen. Ihm hat sich die Methode besonders in einem Falle von inoperablem Kehlkopfcarcinom sehr bewährt.

Siebenmann (Basel) sah bei der Operation der Larynxtuberkulose keine Vorteile gegenüber anderen Apparaten, die wir für die Galvanokaustik besitzen, doch manchmal unangenehme Zufälle (Überspringen von Funken).

Albanus (Schlußwort) erörtert noch kurz die Technik, vor allem, wie man Nachteile vermeiden könne.

16. Gutzmann (Berlin): **Ein einfaches Instrument zur Registrierung der Kehlkopfbewegungen und zur therapeutischen Verwendung bei Stimmstörungen.**

Vortragender zeigt eine eigenartig konstruierte luftdichte, federnde Pelotte, deren Bewegungen pneumatisch auf die gebräuchlichen Registriervorrichtungen übertragen werden. Der wesentliche Vorzug dieser Aufnahmekapsel besteht darin, daß sie keinerlei Gummimembrane bedarf und demnach stets gebrauchsfähig bleibt. Durch Kombination zweier solcher Aufnahmekapseln respektive Aufnahmepelotten kann man sowohl die vertikalen wie die sagittalen Bewegungen des Larynx registrieren, und zwar infolge des überaus geringen Gewichts der Pelotte sowie einer neuen einfachen Befestigung derselben an einer Art von leichtem Brillengestell, ohne jede Belästigung des zu Untersuchenden. Gleichzeitig können die Pelotten zur Übertragung von Vibrationen etc. auf den Larynx, zum Beispiel bei der Behandlung der Phonasthenie, benutzt werden. Vortragender weist darauf hin, daß das neue Prinzip seiner duftdichten, federnden Kapsel mit Leichtigkeit auf sämtliche graphischen Methoden übertragen werden kann, zum Beispiel zur Herstellung von Schreibkapseln, Pneumographen etc.

Diskussion.

Katzenstein (Berlin) begrüßt den Apparat des Herrn Gutzmann als einen wesentlichen Fortschritt.

17. Katzenstein (Berlin): **Neue Methode der direkten Untersuchung des Kehlkopfes.**

Vortragender ließ sich vor längerer Zeit von Herrn Edmund Meyer des öfteren ein bei der Bronchoskopie gebräuchliches gerades, starres Rohr in den Kehlkopf einführen. Nachdem das Rohr in seinem Kehlkopf lag, wurde von ihm der Stimmlippenton bei Ausschaltung des Ansatzrohres erzeugt und

Digitized by Google
Original from UNIVERSITY OF CALIFORNIA
Generated on 2019-10-24 13:46 GMT / http://hdl.handle.net/2027/uc1.b3252761
Public Domain in the United States, Google-digitized / http://www.hathitrust.org/access_use#pd-us-google

mit einem nach Martens im physiologischen Institut gebauten Instrument photographiert. Auf die Ergebnisse dieser theoretischen Untersuchung geht Vortragender nicht ein; nach Abschluß derselben begann er, die Arbeit der Stimmlippen bei Ausschaltung des Ansatzrohres und während der Phonation und Atmung klinisch in vielen Fällen zu beobachten. Er führte hierbei zunächst auch gerade, starre, bei der Killianschen Bronchoskopie gebräuchliche Rohre in den Kehlkopf der Patienten ein, ging aber bald dazu über, wie das vor ihm schon Ingals und de Cigna getan hatten, durch eine biegsame Spiralröhre, die unter Leitung des Kehlkopfspiegels wie eine Kehlkopfsonde eingeführt wurde, eine starre Röhre vorzuschieben. Spiralröhre und starre Röhre wurden an sich deckenden Stellen mit großen Löchern versehen, um die Atmung der Patienten zu erleichtern. Am äußeren oberen Ende der Spiralröhre wurden je zwei kleine, gekrümmte Haken angebracht, von denen wagrecht und nach unten verlaufende, je zwei Bindfäden oder Kettchen an zwei parallel verlaufende Eisenstangen befestigt wurden. Diese parallelen Eisenstangen liefen auf einer dazu senkrechten Führungsstange, die wie eine Kopfstütze an dem kleinen Albrechtschen Stuhl befestigt wurde. Das so angebundene Rohr liegt, ohne daß es mit den Händen gehalten wird, in dem Kehlkopf der untersuchten Person.

Gleichzeitig mit diesen Versuchen nahm Vortragender Versuche auf, die er fast unmittelbar nach der Entdeckung der Autoskopie durch Kirstein begonnen hatte. Es sollten dabei an ein Whiteheadsches Speculum Autoskopiespatel angebracht werden, die in den Kehlkopf eingeführt werden sollten. Diese Versuche scheiterten. Die betreffenden Modelle sind leider bei dem Umzuge der Firma Pfau verloren gegangen. Bei der jetzigen Fortführung der Versuche, die zu einem guten Ende führten, hat derselbe Techniker der Firma Pfau, der früher die Versuche mitmachte, den Apparat nach den Angaben des Vortragenden so ausgebaut: Ein Whiteheadsches Speculum wird bei etwas hintenübergebeugtem Kopf des sitzenden Pat. zwischen die beiden Zahnreihen eingeführt und geöffnet. Ein gekrümmter, an seinen unteren Enden mit röhrenförmigen Spiralen versehener Spatel wird unter Leitung des Kehlkopfspiegels in den Kehlkopf eingeführt. Nach Entfernung des mandrinartigen, in dem ersten liegenden zweiten Spatels steht der im Kehlkopf liegende Spiralspatel gerade. In ihn wird ein kurzes, starres Rohr eingeführt und der Spiralspatel an einer schmalen Platte, die am oberen Reifen des Whitehead angebracht ist, fest angeschraubt: er liegt dann, ohne daß er gehalten wird, selbsttätig fest. Das Kehlkopfinnere ist mit dem gewöhnlichen Reflektor oder dem Brüningschen Beleuchtungsapparat zu überblicken, es sind Eingriffe in ihm und den Bronchien gut ausführbar.

Liegt der Pat. auf dem Rücken, wobei sein gestützter Kopf über den Rand des Operationstisches nach unten hängt, so wird der Spiralspatel ebenfalls unter Leitung des Kehlkopfspiegels in den Kehlkopf eingeführt und genau so befestigt, wie wenn der Pat. sitzt.

Ein zweites Modell ist so gebaut, daß an Stelle des Spiralröhrenspatels ein Scharniergelenkspatel durch eine an seinem oberen Ende angebrachte Schraube gerade gedreht wird. Die Einführung und Befestigung dieses Spatels ist beim Sitzen und Liegen des Pat. genau so wie bei dem ersten Modell. (Demonstration der Apparate und von Photographien von Pat., die den Apparat im Sitzen und Liegen tragen.)

Die Pat. wurden bisher cocainisiert, erhielten kein Scopolamin.

Digitized by Google
Original from UNIVERSITY OF CALIFORNIA
Generated on 2019-10-24 13:46 GMT / http://hdl.handle.net/2027/uc1.b3252761
Public Domain in the United States, Google-digitized / http://www.hathitrust.org/access_use#pd-us-google

Über Versuche, bei denen gerade Spatel durch ein Mundspeculum in den Kehlkopf eingeführt werden, soll demnächst berichtet werden.

Vortragender spricht zum Schluß die Hoffnung aus, daß die direkten Untersuchungsmethoden der oberen Luftwege und der Speiseröhre mittelst dieser vereinfachten Methoden in den einschlägigen Fällen auch von Nichtspezialisten häufiger angewendet werden, als das bisher der Fall war.

18. Katzenstein (Berlin): **Apparat zur Kompression des Kehlkopfs.**

Der Apparat ist in zwei Modellen (Pfau) konstruiert. Bei dem ersten Modell wird ein Metallreifen um den Kopf, ein zweiter flacher Metallreifen auf die Schultern gelegt. Zwischen beiden Reifen werden auf jeder Seite drei Metallstangen fest angelegt. Vor je 3 Stangen und die entgegengesetzte Halsseite wird ein breites Band gelegt, das mit einer Pelotte auf den Schildknorpel drückt. Bei der beiderseitigen Anlegung bleibt die vordere Halspartie frei, jede venöse Stauung wird vermieden, es wirkt nur die seitliche Kompression des Kehlkopfs.

Bei dem zweiten Modell blieb der Kopfreifen fort, dagegen wurden an dem Schulterreifen auf jeder Seite je 3 kurze umgebogene Metallstangen angebracht. Die Lage der Bänder ist genau so wie bei dem ersten Modell.

An Stelle der Pelotten können auch breite Elektroden angebracht werden, so daß zu gleicher Zeit komprimiert und elektrisiert werden kann.

19. Katzenstein (Berlin): **Zeitmessung bei Klangkurvenaufnahmen.**

An dem Martensschen Apparat wurde eine Stimmgabel von 100 Schwingungen pro Sekunde angebracht. Die Schwingungen der Stimmgabel werden zu gleicher Zeit mit der Klangkurve aufgenommen.

20. Pollatschek (Budapest): **Die elektrochemolytische Behandlung der Kehlkopftuberkulose.**

Obzwar die chirurgische Behandlung der Kehlkopftuberkulose in letzterer Zeit große Fortschritte erzeugt hat, werden sich trotzdem noch immer Fälle vorfinden, bei denen man nicht gründlich chirurgisch wird können vorgehen und in welchen man doch im Interesse des Pat. etwas tun muß.

Pfannenstiel und seine Schüler erzielten durch Wirkung von Jod in statu nascendi auf tuberkulöse Prozesse der oberen Luftwege gute Resultate, doch ist bei diesem Verfahren wegen Einführen des H_2O_2 durch Inhalation die Wirkung nicht immer sicher und nur auf die Oberfläche lokalisiert.

Axel Reyn verwendet bei Hautlupus das elektrolytische Verfahren, indem er, neben Eingabe von Jod per os den positiven Pol in Form einer Nadel ins kranke Gewebe sticht.

Dasselbe Verfahren verwende ich bei Kehlkopftuberkulose. Meine Resultate beziehen sich auf Fälle, die radikal inoperabel sind oder nach Operationen rezidivierten.

Das sehr befriedigende Erfolge aufweisende Verfahren, das für den Patienten überhaupt nicht lästig ist, kann ich zur weiteren Sachprüfung empfehlen.

Im Vortrage wird das Verfahren näher geschildert, Krankengeschichten von behandelten Fällen.

21. Killian (Berlin): **Über Recurrenslähmungen bei Mitralstenosen.**

Der Vortragende erklärt an Projektionsbildern die topographischen Beziehungen des linken Vorhofs zum Nervus recurrens. Beide liegen so weit von einander ab, daß der bei Mitralstenosen sich erweiternde linke Vorhof den um den Aortenbogen sich schlingenden Nerven nirgends erreichen kann. Stets

Digitized by Google
Original from UNIVERSITY OF CALIFORNIA
Generated on 2019-10-24 13:46 GMT / http://hdl.handle.net/2027/uc1.b3252761
Public Domain in the United States, Google-digitized / http://www.hathitrust.org/access_use#pd-us-google

liegt die Arteria pulmonalis zwischen dem linken Vorhof und dem Aortenbogen. Die Lähmungen sind wohl meistens durch sekundäre Vorgänge bedingt, durch Lymphdrüsen oder pericarditische Veränderungen. Weitere autoptische Untersuchungen sind sehr erwünscht.

Diskussion.

Kahler (Freiburg i. Br.).

22. Brünings (Jena): **Über ein Universal-Laryngoskop.**

Apparat zur Demonstration des Kehlkopfs (und Trommelfells) an neun gleichzeitige Beobachter in einfacher bis dreifacher Vergrößerung; zur monocularen und stereoskopischen Fernrohrbeobachtung; zur Laryngostroboskopie und Demonstration.

Diskussion zu 17—22.

Gutzmann (Berlin) betont die Wichtigkeit der Zeitmessung in bezug auf die Phonationsaufnahme.

Brünings (Jena): Ich glaube, daß in der Methode von Katzenstein ebenso wie in der Paraffinmethode ein gewisser Faktor, der auf Übung zurückzuführen ist, enthalten ist.

Katzenstein (Berlin): Nur eine ganz kurze Bemerkung. Ich habe seit langer Zeit das Bestreben gehabt, den Kehlkopf und das äußere Bild zu projizieren, die Versuche aber sind alle gescheitert. Was die Bemerkung des Herrn Brünings anlangt, in der Behandlung der Recurrenslähmung mit Kompression, so gebe ich zu, daß die Übung stets viel ausmacht. Das gesunde Stimmband geht zunächst gar nicht über die Mittellinie hinüber. Komprimiert man aber andauernd und läßt Übungen machen, so kommt allmählich das gesunde an das kranke heran. Was die Paraffininjektionen anlangt, so führen Paraffininjektionen noch nach Jahren zu sehr üblen Nachspielen.

Killian (Berlin): Meine Herren! Sowohl Herr Brünings wie Herr Katzenstein haben angegeben, daß bei Projektionsversuchen des Kehlkopfs nichts herauskommt. Ich möchte darauf hinweisen, daß ich schon vor 15 bis 20 Jahren den Kehlkopf mit einem ganz brauchbaren Apparat projiziert habe und daß wir sehr schöne Bilder erhielten.

Kahler (Freiburg i. Br.) bestätigt, daß es nicht der Vorhof direkt ist, der die Kompression macht, sondern der durch den Vorhof gehobene Bronchus. Ein so mißgebildeter Bronchus wird durch die Vergrößerung des Vorhofs gerade an der Stelle gegen die Aorta gedrückt, wo der Recurrens dieselbe umgreift. Störck, der ganz einwandfreie Untersuchungen hierüber angestellt hat, resezierte den Recurrens an dieser Stelle und hat bei histologischen Untersuchungen immer ganz deutliche Schädigungen des Nerven gefunden. Gelegentlich können auch Drüsen einen Druck ausüben. Übrigens sah ich beim Ausgleich der Kompensationsstörung die Recurrenslähmung zurückgehen.

Hölscher (Berlin) erhebt einige Bedenken gegen die Verwendung der Paraffininjektionen im Kehlkopf. Nach seiner Erfahrung lassen sich auf anderen Wegen bei Recurrenslähmung gute Resultate erzielen.

23. Albrecht (Berlin): **Die Bedeutung der Schwebelaryngoskopie für das Kindesalter, speziell für die Behandlung der Papillome.**

Der Vortrag schildert zunächst die Technik der Schwebelaryngoskopie mit besonderer Berücksichtigung der Vorteile und Schattenseiten, die in dem Verfahren liegen. Die klinische Verwendung erstreckt sich auf 2 Fälle steno-

Digitized by Google
Original from UNIVERSITY OF CALIFORNIA
Generated on 2019-10-24 13:46 GMT / http://hdl.handle.net/2027/uc1.b3252761
Public Domain in the United States, Google-digitized / http://www.hathitrust.org/access_use#pd-us-google

sierender Tuberkulose und 9 Fälle von Kehlkopfpapillomen. Von diesen letzteren sind 3 nach einmaligem Operieren rezidivfrei geblieben; von den 6 anderen sind 2 noch in Behandlung, die 4 restierenden Fälle erforderten häufiges Eingehen (2—4mal), sind jedoch jetzt frei von Papillomen. Die Heilung dieser 4 letzten Fälle besteht einmal seit 10, zweimal seit 7 und einmal seit 4 Monaten.

Diskussion.

Brieger (Breslau) betont die diagnostischen unnd therapeutischen Vorteile, welche die Schwebelaryngoskopie bietet.

Katzenstein (Berlin) berichtet über seine Erfahrungen mit der Schwebelaryngoskopie bei der Behandlung von 2 Papillomen- und 3 Knötchenfällen im Larynx.

Hölscher (Berlin): In 50 Fällen, wo ich die Schwebelaryngoskopie verwandte, führte dieselbe bis auf einen immer zum Ziele.

Mann (Dresden) berichtet über 3 Fälle von Larynxpapillomen, mittelst Schwebelaryngoskopie behandelt. 2 sind seit Jahresfrist geheilt, der dritte, der besondere Schwierigkeiten wegen des Sitzes des Papilloms bietet (vordere Kommissur), ist noch in Behandlung.

Albrecht (Schlußwort) hebt hervor, daß die betreffenden Kinder alle vorher mit Arsenik und Jodkali behandelt sind, aber bei den ausgedehnten Papillomen kein Erfolg davon gesehen worden ist. Zur Nachbehandlung verwenden wir auch immer Arsenik und Jodkali, und die haben sich dabei ganz ausgezeichnet bewährt.

24. Hölscher (Berlin, Charlottenburg): **Komplikationen bei Heilung eines Falles von Totalexstirpation des Kehlkopfes und des Pharynx wegen Carcinom.**

Infolge der Ernährungsstörungen durch die ausgedehnte Narbenbildung traten nach der Plastik Nekrosen am Rand der Hautlappen ein, wodurch in der neugebildeten Speiseröhre eine Öffnung von 8 *mm* Durchmesser entstand. Auch durch 2 Nachoperationen gelang es nicht, diese Öffnung zu schließen. Hölscher ließ dann einen Doppelknopf aus Weichgummi anfertigen, der die Öffnung vollständig dicht verschloß, so daß die Pat. jetzt schlucken und sich auf normalem Wege ernähren sowie auch mit Pharynxstimme sprechen kann.

Nach dem Füttern, welches die Pat. immer selbst besorgte, vergaß sie einmal, die Fixierungsklemme an den Nasenschlauch zu legen. Infolge einer unwillkürlichen Schluckbewegung rutschte der Schlauch hinunter und verschwand im Magen. Eine Röntgenaufnahme zeigte, daß er entlang der großen Kurvatur im Magen liegt. Die Pat. beherbergt diesen eigenartigen Fremdkörper jetzt seit 4 Monaten, ohne daß er ihr die geringsten Beschwerden gemacht hätte.

Diskussion.

Preysing (Köln) berichtet über seine Erfahrungen und seine Technik bei ungefähr 17 Kehlkopfexstirpationen. Er hebt noch hervor, daß in der Literatur zu wenig Unterschiede zwischen endo- und ektolaryngealem Carcinom gemacht wird. Zwischen beiden besteht in bezug auf die Erfolge doch ein fundamenteller Unterschied.

Marschik (Wien): Auf der Klinik Chiari ist die Glucksche Methode seit 2—3 Jahren eingeführt. Man hat dort 40 Fälle damit operiert. Der Redner geht noch des näheren auf die Technik in Wien ein und erörtert die in Frage kommenden Einzelheiten.

Generated on 2019-10-24 13:46 GMT / http://hdl.handle.net/2027/uc1.b3252761
Public Domain in the United States, Google-digitized / http://www.hathitrust.org/access_use#pd-us-google
Digitized by Google
Original from UNIVERSITY OF CALIFORNIA

Hölscher (Schlußwort) geht kurz auf die von ihm geübte Technik ein.

25. Réthi (Budapest): **Über die Dysphagie bei der Kehlkopftuberkulose.** (Vorläufige Mitteilung.)

Wenn wir einen längeren Druck auf die Schmerzpunkte, das heißt auf die Eintrittsstelle des oberen Kehlkopfnerven ausüben, so kann der Kranke für kürzere Zeit ohne Schmerzen gut schlucken. Das fiel dem Vortragenden auf und er dachte daran, die Dysphagie mit einem ähnlichen Verfahren zu beeinflussen. Er ließ aus diesem Grunde bei der Firma Garay (Budapest) eine geeignete Pelotte machen. An der Spitze eines bogenartig gekrümmten Dreieckes ist ein Kautschukknopf angebracht; von da aus steigt ein Haken nach vorne. An der Basis des Dreieckes sind mit einer Schnalle versehene Schnüre appliziert. Die Applikation der Pelotte wird so ausgeführt, daß wir die Schmerzpunkte aufsuchen und beiderseits die Kautschukknöpfe an dieser Stelle fixieren, während der Assistent die Schnüre am Nacken anschnallt. Das Hakenpaar wird mit einem Gummifaden zusammengebunden, wodurch ein nach Belieben großer tonischer Druck auf die Schwerpunkte ausgeübt wird. Die bisherigen Resultate waren ausreichend. Weitere Untersuchungen sind an einem größeren Krankenmaterial im Gange.

26. v. Gyergyai (Klausenburg, Ungarn): **Weitere Erfahrungen mit meiner Methode zur direkten Besichtigung des Nasenrachenraums und dessen direktes Photographieren.**

Verfasser referiert kurz über die Erfahrungen, die er während der letzten drei Jahre mit seiner Methode zur direkten Untersuchung des Nasenrachenraums gemacht hat.

Verfasser hat seine Methode vielfach verbessert und vereinfacht: 1. Die Untersuchung geschieht in sitzender Stellung, was für den Pat. weniger unangenehm ist und wobei das Gesichtsfeld mit Speichel oder bei Eingriffen mit Blut gar nicht oder kaum störend beeinflußt wird. 2. Die Seitenwände der Untersuchungsröhre besitzen an zwei Stellen Ausschnitte, wodurch das Gesichtsfeld größer erscheint und zur Beleuchtung ein Stirnreflektor vollkommen ausreicht. 3. Das Hervorziehen des weichen Gaumens bei Einführung der Untersuchungsröhre geschieht jetzt mit einem verhältnismäßig kurzen Haken, was weniger reizend und weniger unangenehm empfunden wird als der Finger und wobei schwaches Cocainisieren genügt. Die Untersuchung ist so einfach geworden, daß Gyergyai dieselbe in seiner Sprechstunde sehr oft ganz allein ohne jedwelche Hilfe ausführt. Keiner seiner Pat. hatte nennenswerte Beschwerden nach der Untersuchung, höchstens ein geringes unangenehmes Gefühl kommt ab und zu beim Schlucken vor nach der ersten Untersuchung, dauert jedoch bloß ein paar Stunden. Die Methode gibt zwar auch bei der Untersuchung von den Recessen, der Rosenmüllerschen Grube, der Fossa supratubaria und dem Tubeninnern ein sehr gutes Bild, läßt aber ihren Hauptvorteil besonders bei Eingriffen erkennen, wobei sie ein exaktes Operieren an genannten Stellen ermöglicht. Verfasser referiert über das Verfahren solcher Operationen, die er in einer Anzahl solcher Fälle ausführte. Verfasser demonstriert einen Dilatator für die Rosenmüllersche Grube, mittelst dessen die Grube erweitert, Verwachsungen derselben gelöst und dadurch katarrhalische Entzündungen des Nasenrachenraums gut beeinflußt werden können. Verfasser demonstriert auch einen Apparat für die direkte Photographie des Nasenrachenraums, der Ohrtrompete und des Kehlkopfes und mehrere damit an Lebenden angefertigte Aufnahmen.

Generated on 2019-10-24 13:46 GMT / http://hdl.handle.net/2027/uc1.b3252761
Public Domain in the United States, Google-digitized / http://www.hathitrust.org/access_use#pd-us-google
Digitized by Google
Original from UNIVERSITY OF CALIFORNIA

27. Goerke (Breslau): **Zur Tonsillektomiefrage.**

Vortragender erörtert Indikationen und Kontraindikationen zur Mandelausschälung bei Erwachsenen und Kindern, insbesondere in Beziehung zur Funktion der Tonsillen. Resultate der Tonsillektomie.

Diskussion.

Mann (Dresden) betont gegenüber dem Vortragenden, daß doch in einer ganzen Reihe von Krankheiten die Tonsillen als Ausgangspunkt anzusehen seien, insbesondere sei dies der Fall bei Sepsis, Rheumatismus usw. Auch sei es nicht absolut von der Hand zu weisen, daß das runde Magengeschwür durch chronische Tonsilleneiterung entstehen könne. Jedenfalls soll man streng kritisch prüfen, was für Erfolge man mit der Tonsillektomie erziele, und nicht die Frage ins Lächerliche ziehen. Voraussetzung für einen Erfolg sei eine einwandfreie Technik. Bei Kindern ist die Indikation zur Tonsillektomie recht selten.

Finder (Berlin) kann sich der prinzipiellen Ablehnung der Tonsillektomie bei Kindern, wie sie der Herr Vortragende ausgesprochen hat, nicht anschließen. Er hat vielmehr in mehreren Fällen recht gute Erfolge hiervon gesehen. Auch sei es nicht erwiesen, daß durch die Tonsillektomie bei Kindern üble Folgen durch den Funktionsausfall auftreten. Rezidive seien nicht möglich, wenn die Tonsillen lege artis entfernt seien.

E. Hopmann (Köln) möchte gegenüber Herrn Kollegen Mann betonen, daß, auch wenn die Tonsille tadellos exstirpiert sei, sich doch aus Zunge, Mandel und den Strängen hinter den hinteren Bögen sich wieder Hypertrophien entwickeln können, wenigstens bei Kindern. Auch sei bei Kindern sehr viel öfter, als gewöhnlich angenommen wird, die Tonsillektomie am Platze. Die Indikation hierzu zu stellen, sei eigentlich Aufgabe des das Kind immer behandelnden Hausarztes. Auch muß man nicht nur die Gaumentonsillen, sondern den ganzen lymphatischen Rachenring entfernen, insbesondere auch an den Choanen sitzende Reste. Außerdem ist auf die Allgemeinbehandlung der lymphatischen exsudativen Diathese in jedem Falle Gewicht zu legen.

Brieger (Breslau): Wenn man in einem Falle kryptogener Sepsis einen Tonsillenabceß findet, so sei erst der Beweis dafür zu bringen, daß orstere mit letzterem zusammenhängt. So sei es auch bei einer Unzahl anderer Krankheiten der Fall. Die Rezidive haben nicht im mindesten etwas mit der Technik zu tun, vielmehr hängen sie von anderen Faktoren ab, exsudative Kinder bekommen sie an allen möglichen Stellen des lymphatischen Rachenrings.

Goerke (Schlußwort): Ich wollte in meinen Ausführungen hauptsächlich dagegen Front machen, die Gaumenmandel als ein dem Körper schädliches, ja überflüssiges Organ anzusehen, das man in jedem Falle entfernen muß. Man darf nicht bei gleichzeitigem Vorhandensein einer Tonsillitis und einer anderen Krankheit den Zusammenhang künstlich konstruieren. Rezidive sind auch nach vollständiger Enukleation möglich. Auch bei Kindern kann die Tonsillektomie angezeigt sein.

28. Rudolf Panse (Dresden): **Ein Nasenansatz für Saugbehandlung.**

Eine durchbohrte Olive für das Nasenloch ist an ein Glasrohr angeblasen, das durch das eine Loch eines Gummistopfen bis nahe an den Boden eines (Adrenalin-) Fläschchens reicht. Ein zweites geknicktes Rohr endet dicht unter dem Gummistopfen und wird in den Schlauch des Saugballons ge-

Generated on 2019-10-24 13:46 GMT / http://hdl.handle.net/2027/uc1.b3252761
Public Domain in the United States, Google-digitized / http://www.hathitrust.org/access_use#pd-us-google
Digitized by Google
Original from UNIVERSITY OF CALIFORNIA

steckt. So wird dessen Verunreinigung verhütet, da das Sekret sich in der Flasche fängt.

29. Rudolf Panse (Dresden): **Zur Behandlung von Verwachsungen des Gaumens mit der Rachenwand.**

Um dem Narbenzug der Verwachsungen elastisch entgegen zu wirken, sind die zwei Enden eines Fadens, durch die Nasenlöcher gesteckt, durch das scharf erweiterte Gaumenloch in den Mund gezogen und an den Backzähnen befestigt. Ein zwischen Filtrum und Faden geklemmtes Gummistück spannt diesen.

Diskussion.

Werner (Mannheim) bedient sich statt des Fadens eines kleinen, dünnen Gummidrainrohres.

Siebenmann (Basel) erinnert an die Methode v. Eickens, zur Behandlung von Verwachsungen mit Epidermis überzogene Tampons zu verwenden.

Réthi (Budapest) schildert ausführlich seine eigenen Vorgehen.

Streit (Königsberg) läßt die Pat. sich mittelst eines von ihm angegebenen Instruments selbst behandeln.

Boeninghaus (Breslau) benutzt ebenfalls ein Instrument, das er dem Pat. in die Hand gibt.

30. Kümmel (Heidelberg): **Tödliche Meningitis durch Verletzung der Schädelbasis bei einer intranasalen Abtragung der mittleren Muschel.**

Kümmel zeigt das Präparat der Schädelbasis und Photogramme vom Gehirn eines Pat., der von auswärts wegen Stirnhöhleneiterung mit intrakranialen Symptomen zugewiesen war. Ausgesprochene Meningitis, in der Nase kein Eiter nachweisbar. Bei Eröffnung der Stirnhöhle fand sich nichts, so daß alsbald Verdacht auf Infektion des Schädelinnern von anderer Stelle her auftrat. Die Autopsie ergab, daß in der Gegend der Lam. cribrosa ein Knochendefekt und ein Duraeinriß bestand, der allem Anschein nach durch ein Konchotom verursacht ist. Mit einem solchen war offenbar die Abtragung von polypoid degenerierten Muschel- und Siebbeinteilen vorgenommen worden. Im unmittelbaren Anschluß an diese Verletzung ist die tödliche Meningitis entstanden.

31. Manasse (Straßburg i. E.): **Demonstration eines Gehirns mit ungewöhnlich starken Veränderungen nach akuter Sinuisitis frontalis.**

Manasse demonstriert das Gehirn eines 10jährigen Kindes, bei welchem sich nach einer akuten Influenza-Sinuisitis in ganz kurzer Zeit eine schwere intrakranielle Komplikation entwickelt hatte. Zunächst ein Absceß im linken Stirnlappen, dann ein Absceß im linken Temporallappen und ein intrameningealer Absceß am linken Occipitallappen. Alle diese Komplikationen wurden schon bei Lebzeiten gefunden und operiert in der Weise, daß fast die ganze Hemisphäre von vorn nach hinten durchdrainiert wurde. Exitus an Meningitis 70 Tage nach der ersten Operation.

32. Streit (Königsberg): **Zur vergleichenden Bakteriologie der Nase und des Mundes.**

Die Mundrachenhöhle enthält stets eine reichliche Bakterienflora; doch ist dieselbe, was die Verschiedenheit der einzelnen vorkommenden Bakterien-

Generated on 2019-10-24 13:46 GMT / http://hdl.handle.net/2027/uc1.b3252761
Public Domain in the United States, Google-digitized / http://www.hathitrust.org/access_use#pd-us-google
Digitized by Google
Original from UNIVERSITY OF CALIFORNIA

arten betrifft, im allgemeinen nicht sehr mannigfaltig. Es prävalieren durchaus die Streptokokken: dieselben sind fast regelmäßige Bewohner der Mundrachenhöhle. Nur in ziemlich seltenen Fällen können die Streptokokken scheinbar durch besondere Bakterien, die dann gewöhnlich in Reinkultur nachgewiesen werden, überwuchert werden. Hämolytische Streptokokken finden sich im normalen Rachen etwa in 30% der Fälle. Bei Angina nimmt der Prozentsatz kolossal zu, so daß man bei dieser letzteren Erkrankung in über 90% der Fälle hämolytische Streptokokken in der Mundrachenhöhle nachweisen kann. Die Bakterienflora ist keineswegs an sämtlichen Stellen des Mundes die gleiche. Die normale Nase ist relativ häufig steril, in einem großen Prozentsatz der Fälle findet man nur ganz spärliche Bakterien in derselben und nur in etwa 25—30% kann man reichliche Bakterien aus der normalen Nase züchten. Die Bakterienflora beider Nasenseiten ist durchaus nicht immer identisch. Relativ am häufigsten kommt immer eine bestimmte Bakterienart zwar in beiden Nasenseiten vor, daneben kann man jedoch in der einen oder der anderen Nasenhälfte noch andere Spezies feststellen. Seltener sind die Fälle, bei denen die Bakterienflora der einen Nasenseite gänzlich von der der anderen Seite differiert.

Ganz ähnlich liegen die Verhältnisse beim Vergleich der bakteriologischen Flora des Mundes und der Nase. Etwa ebenso häufig sind diejenigen Fälle, bei welchen die Bakterienflora des Mundes und der Nase völlig verschieden ist wie die, bei welchen in Mund und Nase durchaus die gleichen Bakterien vorkommen. Am häufigsten jedoch kommen Bakterienarten der Nase neben anderen Spezies auch im Munde vor und umgekehrt.

Bisweilen läßt sich eine Beeinflussung der Flora der Nase und umgekehrt eine Beeinflussung der Bakterienflora des Mundes durch die der Nase nachweisen. Häufig ist eine derartige gegenseitige Beeinflussung wahrscheinlich.

Diskussion zu 30, 31, 32.

Hinsberg (Breslau) hat drei Todesfälle nach intranasaler Siebbeinausräumung erlebt in etwa 10 Jahren. Eine histologische Untersuchung konnte nicht stattfinden, wahrscheinlich ist die Infektion längs der Olfactoriusscheide gegangen. Eine Infektion nach der Operation liegt um so mehr im Bereiche der Möglichkeit, als nach Streit nach derselben in der Nase vorhandene Bakterien virulenter werden.

Werner (Mannheim) weist auf die Gefahren hin, wenn man nach intranasalen Operationen tamponiert, und fragt Herrn Kümmel, ob in seinem Falle tamponiert worden ist.

Brieger (Breslau): Ob man tamponiert oder nicht, ist ganz gleichgültig. Mehr Gewicht ist darauf zu legen, daß man Nachoperationen nicht früher in der Nase machen soll, als bis die Folgen der ersten Operation vollständig überwunden sind.

Rosenberg (Lübeck): In den zwei Fällen von Hinsberg, die ohne Verletzung der Dura zum Exitus führten, war in dem einen Falle tamponiert worden, in dem anderen nicht.

Kümmel (Schlußwort): Ich kann nicht angeben, ob tamponiert worden ist oder nicht. Ich halte es aber für richtig, so wenig wie möglich zu tamponieren. Bei der Siebbeinoperation soll man von der schädlichen Basis weit genug wegbleiben; wenn keine schweren Erscheinungen vorhanden sind, mehr mit der Schlinge arbeiten. Konchotome sind, so gut sie sind, doch gefährlich.

Generated on 2019-10-24 13:46 GMT / http://hdl.handle.net/2027/uc1.b3252761
Public Domain in the United States, Google-digitized / http://www.hathitrust.org/access_use#pd-us-google
Digitized by Google
Original from UNIVERSITY OF CALIFORNIA

Streit (Schlußwort): Es ist gewiß, daß durch die Tamponade die Infektionsgefahr erhöht wird, aber leider kommt man ohne dieselbe bei großen räumlichen Entfernungen — in großen Städten — nicht aus.

33. A. Hartmann (Heidenheim): **Demonstration einer direkt erwärmbaren Nasendusche.**

Die Nasendusche besteht aus einem Glasbehälter, an dessen oberem Ende seitlich an einem kurzen Rohr eine Olive angebracht ist, auf der gegenüberliegenden Außenseite befindet sich eine Öffnung, in welche vermittelst eines Korks ein Thermometer eingesteckt werden kann. Durch dieselbe Öffnung wird das zur Nasenspülung erforderliche Wasser eingegossen und die Zusätze eingeschüttet. Die Erwärmung findet entweder auf elektrischem Wege mit einem den Behälter umschließenden Stangerotherm oder über einer Spiritusflamme statt. Die Erwärmung erfordert in beiden Fällen kaum 5 Minuten. Das Elektrotherm kann sowohl bei einer Stromstärke von 110, aber auch bei einer solchen von 220 Volt Spannung benutzt werden. Bei der Verwendung wird die Olive in eine Nasenöffnung gesteckt, die seitliche Öffnung mit einem Finger verschlossen. Nach Abheben des Fingers fließt die Flüssigkeit in die Nase.

34. Polyák (Budapest): **Über die Technik der intranasalen Dakryocystotomie.**

Nach Excision eines viereckigen Schleimhaut-Periostlappens im Vorhofe des mittleren Nasengangs meißelt Verfasser in lokaler Anästhesie den Tränennasengang auf, ohne vorher die Tränenkanälchen zu spalten und ohne Einführung einer Sonde von oben. Der eröffnete Tränennasenkanal wird von der Wundöffnung aus mit der Sonde, welche leicht bis in den Sack eingeführt werden kann, untersucht. Ist eine Stenose im obersten Teile des Kanals oder eine eitrige Entzündung des Tränensackes vorhanden, dann wird der Sack von der nasalen Wunde aus mit Verfassers demonstrierten Knochenstanzen weit eröffnet und die nasale Wand des Sackes abgetragen. Der viereckige Schleimhaut-Periostlappen wird im Anfange der Operation ganz entfernt, da die Belassung desselben sich in einigen Fällen als unvorteilhaft erwiesen hat.

Diskussion.

West (Berlin) betont gegenüber Polyák, daß nächst Strazza er zuerst die Eröffnung des Tränensackes von der Nase aus ausgeführt habe.

35. West (Berlin): **Über die Eröffnung des Tränensackes von der Nase aus in Fällen von Dakryostenose.**

Nach einigen Bemerkungen über die Geschichte der Behandlung der Dakryostenose macht Vortragender aufmerksam, daß in den letzten 25 Jahren die Therapie dieser Krankheit keine wesentlichen Fortschritte gemacht hat. Er erwähnt die einzelnen verschiedenen Versuche, die bis jetzt gemacht worden sind, um dieses Problem zu lösen, und macht besonders aufmerksam, daß diese bisherigen Versuche alle in keiner Weise die Behandlung der Dakryostenose beeinflußt haben. Abgesehen von dem Totischen Verfahren, welches durch einen äußeren Hautschnitt ausgeführt wird und mit einer Narbe und einem ab und zu darin entstehenden Keloid zur Heilung von nur ungefähr 50% der Kranken führt, besteht die Behandlung der Dakryostenose heute noch aus Sondieren des Tränennasenganges, Ausspülungen, Exstirpation des Sackes von außen und Entfernung der Tränendrüse.

Vortragender hat im Jahre 1910 eine intranasale Methode zur Behandlung der Dakryostenose angegeben, welche er „Eine Fensterresektion des Ductus

Generated on 2019-10-24 13:46 GMT / http://hdl.handle.net/2027/uc1.b3252761
Public Domain in the United States, Google-digitized / http://www.hathitrust.org/access_use#pd-us-google
Digitized by Google
Original from UNIVERSITY OF CALIFORNIA

nasolacrimalis“ genannt hat, und 7 Fälle veröffentlicht. Schon damals hatte er aber gesehen, daß, wenn die Stenose hoch oben liegt, man den Tränensack eröffnen muß, und damals hat er empfohlen, den Ductus so hoch nach oben aufzumachen, bis eine Sonde horizontal durch das Tränenröhrchen in die Nase durchgeführt werden konnte, das heißt, man soll nicht nur den Kanal, sondern auch den Sack aufmachen.

Im Laufe der letzten $1^1/_2$ Jahre hat Vortragender an der Silexschen Klinik in Berlin Gelegenheit gehabt, die Dakryostenose eingehend zu studieren, und hat an 119 Fällen eine neue Methode ausgearbeitet, wodurch man imstande ist, eine dauernde Verbindung zwischen Auge und Nase in Fällen von Dakryostenose zu schaffen, welche ohne äußere Narbe zur Heilung der Krankheit mit seiner Wiederherstellung der physiologischen Funktion des Tränenweges in 90% der Fälle führt.

Die Methode besteht darin, daß unter Lokalanästhesie unter Schonung der unteren Muschel die den Tränenwulst deckende Schleimhaut entfernt wird und dann ein Stück vom aufsteigenden Kieferast und auch ein Stück vom Os lacrimale weggemeißelt wird. Dann wird die nasale Wand des Sackes weggeschnitten und eine neue künstliche direkte Verbindung zwischen Auge und Nase oberhalb der intakten unteren Muschel hergestellt. Sehr häufig ist es vorteilhaft, einen Schleimhautlappen nach unten zu klappen, um besser an die Gegend der Fossa lacrimalis ankommen zu können. (Demonstration.)

Die Vorteile der Methode sind folgende:

1. Die physiologische Funktion des Tränenweges wird wieder hergestellt, so daß nicht nur eine Eiterung des Sackes, eine Tränenfistel oder eine Phlegmone ausgeheilt wird, sondern auch die Tränen wie normalerweise durch die Nase abfließen können, und daher vermeidet man eine spätere Epiphora.
2. Die Tränendrüse wird geschont.
3. Ein Hautschnitt und eine eventuelle Narbe werden vermieden.

Indikation:

Die Operation ist indiziert bei allen den verschiedenen Krankheitsbildern, die überhaupt durch Dakryostenose hervorgerufen werden können, das heißt Dakryocystitis, Dakryoblennorrhöe, Tränenfistel, Tränensackphlegmone, Epiphora (selbstverständlich nur die Epiphora, die durch Dakryostenose verursacht wird).

Kontraindikation:

Bei sehr kleinen Kindern und bei sehr alten Pat. ist die Operation kontraindiziert. Vortragender hat aber Dakryocystitis bei einem Kinde von sechs Jahren ausgeheilt und auch bei einer Frau von 69 Jahren beide Tränensäcke in einer Sitzung eröffnet.

Den Vorschlag von Haller, eine Schleimhautfalte zu bilden, die als Ventil funktionieren sollte, um zu vermeiden, daß Luft durch den Canaliculus geblasen werden kann, hält Vortragender für überflüssig, da bis jetzt kein Pat. darüber geklagt hat und auch Vortragender keine Nachteile davon gesehen hat. Außerdem hält dies Vortragender für technisch unmöglich, weil ein freier Schleimhautlappen entweder an das Knochenfenster angelegt werden oder in das Naseninnere frei hineinragen muß. Einen Schleimhautlappen an das Knochenfenster anzulegen, hält Vortragender für unvorteilhaft, weil es eventuell zur Verengerung der Öffnung führen kann. Wenn er in die freie Nase hineinragt, atrophiert er in sehr kurzer Zeit.

Digitized by Google
Original from UNIVERSITY OF CALIFORNIA
Generated on 2019-10-24 13:46 GMT / http://hdl.handle.net/2027/uc1.b3252761
Public Domain in the United States, Google-digitized / http://www.hathitrust.org/access_use#pd-us-google

Polyáks Vorschlag, auf das Sondieren ganz und gar zu verzichten, ist praktisch unausführbar, weil man häufig eine Stenose in den Canaliculus hat und eine Canaliculusstenose stellt man mit einer Sonde fest. Außerdem kann das Tränenröhrchen durch einen Stein verstopft werden; in diesem Fall heilt den Pat. ein einmaliges Einführen einer Sonde aus. Und weiter trifft man oft Geschwülste in der Tränensackgegend, welche eine große Ähnlichkeit mit Tränensackphlegmone haben. Die Differentialdiagnose in diesem Falle kann man sehr häufig mit einer Sonde feststellen und eine Diagnose ist hier äußerst wichtig, weil bei einer Tränensackphlegmone man den Tränensack von der Nase aus eröffnen würde, bei einer Tränensackgeschwulst würde man das aber nicht tun.

Über Polyáks Behauptung, daß man von der Nase aus den Tränensack nicht in dem Maße resezieren kann wie bei der Totischen Operation von außen, möchte Vortragender sagen, daß dies nicht stimmen kann, weil er selbst den Tränensack in toto von der Nase aus entfernt hat.

Vortragender behauptet, dies ist der erste Versuch an der Hand eines großen Materials, die Frage der Dakryostenose klinisch zu lösen, und glaubt, daß seine Reihe von 119 Fällen schon allein genügt, um zu beweisen, daß er eine bessere Methode zur Behandlung der Dakryostenose gefunden hat.

Diskussion.

v. Eicken (Gießen) hält die Operation von der Nase aus nicht für übersichtlich. Er hat sein früher angegebenes Verfahren (Frankfurt a. M., 1911) jetzt in der Weise modifiziert, daß er vom Munde aus gegen die Apertura pyriformis vorgeht, den Tränenkanal nach Wegnahme des Knochens bis zum Tränensack freilegt und diesen nach unten nach der Kieferhöhle zu eröffnet. Als besonderen Vorteil des Verfahrens hebt er unter anderen den hervor, daß ein Schneuzen von Nasensekret in das Auge hinein nicht stattfinden könne.

Denker (Halle): Wir sind ungefähr in derselben Weise wie Herr von Eicken vorgegangen, haben den ganzen Ductus nicht nur gespalten, sondern ebenso wie den Tränensack selbst reseziert, mit gutem Erfolg. Die endonasale Operation ist doch, namentlich wenn der Knochen dick ist, nicht so ganz einfach und übersichtlich.

Siebenmann (Basel) ist in 2 Fällen in ähnlicher Weise vorgegangen, wie es neuerdings Herr v. Eicken empfiehlt.

Rhese (Königsberg) verweist ausführlich auf seine früheren Ausführungen, wonach bei Tränensackeiterung ebenso wie bei Stenose und Epiphora die Entfernung der vorderen Siebbeinzellen eine große Rolle spiele. Er meint auch, daß bei dem Operationsverfahren des Herrn Polyák die Entfernung der vorderen Siebbeinzelle, die er gleichzeitig vornimmt, eine außerordentliche Rolle spielt.

Mann (Dresden) hat von der alten v. Eickenschen Methode in drei Fällen vorzügliche Resultate gesehen. Das Siebbein war in seinen Fällen gesund.

Killian (Berlin): Wenn man von der Außenseite des Kiefers vorgeht, wird man damit rechnen müssen, sehr oft — den anatomischen Verhältnissen gemäß — die Kieferhöhle zu eröffnen.

Schmiedt (Leipzig-Plagwitz) bevorzugt die Totische Operation.

Digitized by Google
Original from UNIVERSITY OF CALIFORNIA
Generated on 2019-10-24 13:46 GMT / http://hdl.handle.net/2027/uc1.b3252761
Public Domain in the United States, Google-digitized / http://www.hathitrust.org/access_use#pd-us-google

Polyák (Schlußwort): Die Operation des Herrn v. Eicken ist immer eine große Operation gegenüber der intranasalen. Gewiß ist letztere schwierig, das liegt in den anatomischen Verhältnissen, aber sie ist mir in 11 Fällen gelungen. Was die Prioritätsansprüche des Herrn West anlangt, so vermisse ich vor allem den Nachweis einer öffentlich erschienenen Publikation vor mir.

West (Schlußwort) verteidigt im Schlußwort seine Prioritätsansprüche. Eine diagnostische Sondierung der Tränenwege vor der Operation hält er, um Fehldiagnosen auszuschließen, für sehr wichtig.

36. Réthi (Budapest): **Über die intranasale Eröffnung der Stirnhöhle.**

Bei der breiten intranasalen Eröffnung müssen wir die Crista nasalis entfernen, welche einen Teil des Stirnhöhlenbodens bildet. Diese springt plötzlich von einer steilen Knochenwand nach vorne. Die Entfernung ist aber deshalb schwer, weil wir bloß einen Aggressionspunkt haben, nämlich die natürliche Öffnung. Deshalb machen wir einen artefiziellen.

Das vordere Ende der mittleren Muschel wird mit den vorderen Siebbeinzellen entfernt, die natürliche Öffnung der Stirnhöhle freigemacht und mit Haken möglichst verbreitert. In die Höhle wird ein wenig Cocain gebracht. Nun wird jetzt von außen die Wurzel, die seitliche Partie der Nase und der Nervus supraorbitalis reichlich mit Novocain-Adrenalin infiltriert.

Mit einem Stackeschen, also nach hinten zu gebogenen Meißel meißeln wir unterhalb der Crista nasalis das Nasenbein und den Proc. frontalis durch und führen durch das Loch ein Raspatorium nach Jaques Joseph und lösen die Haut der Nasenwurzel vom Knochen ab. Jetzt erst benutze ich meine neuen starken Zangen, mit deren Hilfe die Knochenmasse leicht entfernt werden kann (Fabrikant Garay, Budapest).

Mit der Zange müssen wir stufenweise fortschreiten und nicht zu viel auf einmal entfernen. Die Stirnhöhle wird in dem Maße frei, daß wir das Höhleninnere bequem betrachten können.

Die vorderen Siebbeinzellen können auch radikal entfernt werden. Einsenkung kommt nicht vor, weil die entfernte Knochenpartie dem tieferen Teile entspricht.

Die Operation wurde ohne Schwierigkeiten an einer ganzen Reihe Caputs ausgeführt und in einem Falle bei einem jungen Manne. Die Haut war nach der Operation kaum geschwollen. Der Pat. wurde geheilt entlassen.

Die ausführliche Publikation wird im Zusammenhang mit einer größeren Zahl der operierten Fälle erfolgen.

Diskussion.

Boeninghaus (Breslau) verweist darauf, daß es immer schwierig ist, den Ductus nasofrontalis vom Innern der Nase aus zu erweitern.

Réthi (Schlußwort) hat die Operation, wie erwähnt, außer an vielen Leichen auch an einem Pat. vorgenommen. Die Operation ging da ganz leicht von statten.

37. Killian (Berlin): **Über üble Zufälle bei Kieferhöhlenausspülungen.**

Wenn man ein altes Eiterdepot in der Kieferhöhle von der natürlichen Mündung oder einer Punktionsöffnung aus mit steriler Kochsalzlösung durch

Digitized by Google
Original from UNIVERSITY OF CALIFORNIA
Generated on 2019-10-24 13:46 GMT / http://hdl.handle.net/2027/uc1.b3252761
Public Domain in the United States, Google-digitized / http://www.hathitrust.org/access_use#pd-us-google

Spülung entfernt, so tritt in manchen Fällen einige Stunden später eine mäßige Temperatursteigerung ein. Mitunter geht ihr ein Schüttelfrost voraus. Auch kann die Temperatur sich über 39° erheben. Dies dauert meist nur einige Stunden. Am nächsten Tag befindet sich der Pat. wieder vollkommen wohl. Fast immer tritt diese Störung nur bei der ersten Spülung auf. Offenbar handelt es sich um die Resorption von Bakteriengiften von seiten der Kieferhöhlenschleimhaut. Eine Infektion kommt nicht in Betracht.

Erwähnt wird weiterhin ein Fall, in welchem unmittelbar nach der Spülung das Sehvermögen in dem bezüglichen Auge aufgehoben war. Die Störung ging rasch vorüber, jedoch blieb die Pupille einige Tage erweitert.

Sehr bemerkenswert sind die Vagusreflexe, welche bei besonders empfindlichen Individuen unter gewissen Umständen bei der Kieferhöhlenspülung eintreten können. Pulsverlangsamung, Ohnmachten und selbst vereinzelte plötzliche Todesfälle wurden, wie bekannt, beobachtet. Vor einer Reihe von Jahren ereignete sich ein Fall letztgenannter Art in der Poliklinik des Vortragenden. Es konnte nur festgestellt werden, daß das Spülwasser kalt gewesen war. Die Autopsie und insbesondere die Untersuchung des Herzens ergaben nichts besonderes.

Diskussion.

Streit (Königsberg) erwähnt einen Fall, in dem nach einer Ausspülung der Kieferhöhle vom mittleren Nasengang aus unter anderen Erscheinungen vorübergehende Lähmung beider Beine und vorübergehende Sehstörungen auftraten.

Walliczek (Breslau): Ich sah in zwei Fällen Schüttelfröste nach der ersten Einspritzung auftreten, die sich bei jeder Einspritzung wiederholten, ferner Emphysem und auch etwas ganz ähnliches wie Herr Streit.

Siebenmann (Basel) sah in 2—3 Fällen starke Schüttelfröste mit nachfolgendem Fieber, das sehr rasch in einigen Stunden wieder abklang. Was die Schwindelanfälle nach Ausspülung der Kieferhöhle anlangt, so kommen als Erklärung hierfür die Verbindungen des Trigeminus mit dem Vagus in Betracht.

Killian (Schlußwort): In meinem Falle ist die Sektion gemacht worden, es ergab sich nichts Krankhaftes.

38. Kassnitz (Baden-Baden): **Pulvinhal.**

Vortragender zeigt seinen Pulvinhal vor, der nicht bloß ein vorzüglicher Pulverbläser, sondern nach Einfügung des Inhalationsrohres auch ein wirklicher Pulver-Inhalationsapparat ist.

Mit dem Pulvinhal können die Kranken Heilmittel in Pulverform in ununterbrochener Folge beliebig lange einatmen, ohne durch unangenehmen Geschmack und durch Hustenreiz belästigt zu werden. Wie Zigarettenrauch entsteigt zum Beispiel das Lenirenin dem Pulvinhal und folgt dem leisesten Lufthauche, also auch dem Atemzuge, in das Innere der Luftwege. Wie die praktische Vorführung erweist, wird die Stimme durch den Gebrauch des mit Lenirenin gefüllten Pulvinhal durchaus nicht belegt, sondern vielmehr frischer und klangvoller, die Stimmbänder klingen leichter an, der ganze Stimmapparat ist freier und leichter beweglich, von Husten gar keine Spur. Alle entzündlichen Vorgänge der Atmungswege, besonders aber die schmerzhaften, werden durch Pulvinhal auffallend schnell günstig beeinflußt, die Tuberkelbacillen werden kleiner, schmäler und zeigen deutliche Septierung.

Generated on 2019-10-24 13:46 GMT / http://hdl.handle.net/2027/uc1.b3252761
Public Domain in the United States, Google-digitized / http://www.hathitrust.org/access_use#pd-us-google
Digitized by Google
Original from UNIVERSITY OF CALIFORNIA

39. Kassnitz (Baden-Baden): **Über das Gurgeln.**

Warum helfen die Gurgelwässer, selbst die besten, so wenig? Weil wir zwar unseren Kranken täglich, wer weiß wie oft die genialsten Gurgelwasser anraten, uns aber nicht darum kümmern, wie sie gebraucht werden.

Gurgeln kann eben ein jeder. Ich wenigstens habe noch keinen gefunden, der auf meine dahin zielenden Fragen nicht ein fest auf den Brustton der Überzeugung gestimmtes „aber natürlich" gehabt hätte. Wenn ich ihm aber dann zeige, wie er es machen soll, dann klingt es regelmäßig sehr kleinlaut, ja, so habe ich es freilich nicht gemacht. Die meisten Kranken lassen eben das Gurgelwasser überhaupt nicht aus dem Munde nach abwärts gehen und können deshalb auch im Halse keine Besserung damit erzielen. Nach vielfachen Versuchen habe ich nun ein ganz einfaches Mittel gefunden, um festzustellen, ob falsch oder richtig gegurgelt wird. Ich lasse das Gurgelwasser in den Mund nehmen, die a-Bewegung machen, das heißt den weichen Gaumen vom Zungengrunde entfernen, so daß der Flüssigkeit der Weg nach unten frei gemacht wird, und dann den Kopf sofort nach vorn halten und nicht wieder nach hinten. Fließt das Wasser bei „Kopf nach vorn" aus dem Munde heraus, so hat der Pat. falsch gegurgelt. Fließt das Gurgelwasser nicht heraus, so ist es zum mindesten im Halse. Den Kehlkopf, die Stimmbänder und die hintere Rachenwand abzuspülen, wird schnell gelernt.

40. Spiess (Frankfurt a. M.): **Beitrag zur Therapie der Keilbeinhöhlenerkrankungen.**

Die Erfahrungnn, welche Spiess bei der operativen Freilegung der Keilbeinhöhle nach dem Hirschschen Vorschlag bei Hypophysiserkrankungen machte, veranlaßten ihn auch bei allen anderen Keilbeinhöhlenerkrankungen den Weg durch das Septum zu nehmen.

Im Gegensatz zu der üblichen Methode, die Keilbeinhöhle einseitig freizulegen, nachdem das Siebbein gründlich reseziert worden ist, konnten so die Keilbeinhöhlen beider Seiten gleichzeitig eröffnet werden. Man gewinnt durch das mediale Vorgehen einen sehr freien Überblick und viel mehr Platz als bei einseitigem Operieren. Sollten die mittleren Muscheln störend im Wege sein, so werden sie, wie auch chirurgischerseits schon vorgeschlagen wurde, infrangiert und gewaltsam bei Seite gedrängt. Das Siebbein, das doch in vielen Fällen gesund ist, kann also erhalten bleiben. Besonders wertvoll ist das Operationsverfahren für Fälle, in denen die Diagnose einer Keilbeinerkrankung noch nicht feststeht. Hier wird durch die nur noch auf die Keilbeinhöhle fortgesetzte, submuköse Septumresektion kein Schaden angerichtet, der, wie zum Beispiel die sonst notwendige radikale Siebbeinresektion, die Funktionen der Nase ungünstig beeinflussen könnte.

* * *

Aus der Geschäftssitzung ist hervorzuheben, daß als Ort der nächsten Tagung Kiel bestimmt wurde.

Zum ersten Vorsitzenden wurde Prof. Spiess (Frankfurt a. M.), zum zweiten Prof. Hoffmann (Dresden) gewählt.

Neu in den Vorstand traten ein an Stelle der ausscheidenden Herren Prof. Siebenmann (Basel) und Sanitätsrat Dr. Hansberg (Dortmund): Professor Kahler (Freiburg i. Br.) und Dr. Winkler (Bremen).

Digitized by Google
Original from UNIVERSITY OF CALIFORNIA
Generated on 2019-10-24 13:46 GMT / http://hdl.handle.net/2027/uc1.b3252761
Public Domain in the United States, Google-digitized / http://www.hathitrust.org/access_use#pd-us-google

Bücherbesprechungen.

Einführung in die Physiologie, Pathologie und Hygiene der menschlichen Stimme. Von Dr. E. Barth. 507 Textseiten, 260 Abbildungen und 2 farbige Tafeln. Leipzig 1911, Georg Thieme.

Die ungeahnten Fortschritte der Phonetik und modernen Sprachtherapie, welche der Wissenschaft von der menschlichen Stimme und Sprache ihre gebührende Stellung in der heutigen Medizin errungen haben, haben mehr und mehr die Überzeugung gefestigt, daß die Stimme, eine Lebenstätigkeit wie jede andere, und noch dazu eine sehr wichtige und unerläßliche Existenzbedingung des Menschen, geradeso in die Medizin gehört und von Medizinern studiert und behandelt werden muß wie irgendeine andere Funktion des menschlichen Organismus. Mehr und mehr Ärzte beschäftigen sich mit ihr, und mehr und mehr setzt sich die Erkenntnis durch, daß das Studium und die Behandlung der Stimme eines universell gebildeten Arztes und eines ganzen Spezialisten bedarf. Unsere großen Meister der Phonetik Flatau, Gutzmann u. a. haben uns nicht nur das Interesse und das Verständnis für die empirischen Methoden der alten Gesangslehrer geweckt, sie haben auch die Gesangsmethodik mit den Gesetzen der Physiologie in Einklang zu bringen gewußt, das Fehlerhafte mancher Methode aufgedeckt und andrerseits Behandlungsmethoden bei Stimmschädigungen und Krankheiten angegeben, welche vordem als unheilbar gegolten hatten.

Das vorliegende Buch von Barth, das der Autor bescheiden „Einführung“ nennt, kann als der Ausdruck dieser Wandlung der Wissenschaft und Praxis von der Stimme bezeichnet werden und man muß dem Autor Dank wissen für den ganz enormen Fleiß, mit dem er in einem starken Bande von 500 Seiten alles Wissenswerte über die menschliche Stimme zusammengetragen und zugleich kraft seiner eigenen langjährigen Erfahrung und Praxis kritisch gesichtet hat. Die ungeheuer reichhaltige Literatur — gegen 900 Angaben — macht das Werk zu einem wertvollen Nachschlagebuch für Ärzte und Gesangspädagogen, denn auch die einschlägige Laienliteratur ist weitgehendst berücksichtigt. Die Physiologie nimmt den weitaus größten Platz ein und der Autor rechtfertigt sich dafür, indem er feststellt, daß die vorhandenen Bearbeitungen der Laryngologie dem Bedürfnis nach den wissenschaftlichen Grundlagen bei der Behandlung von Stimmkrankheiten nicht genügend Rechnung tragen und die Physiologie die Grundlage jedes ärztlichen Handelns bleiben muß. Da nun die Stimme vom Schall nicht zu trennen ist, so kann der Autor nicht umhin, der Anatomie des Stimmapparates eine aus den klassischen Werken von Tyndall und Helmholtz gezogene Abhandlung über Akustik sowie eine solche über das Gehör vorangehen zu lassen. In der Anatomie des Stimmapparates erfährt das Ansatzrohr entsprechend seiner Wichtigkeit für die Stimme auch dieselbe sorgfältige Behandlung. Das Kapitel der Physiologie beginnt mit der Atmung, und es ist begreiflich, daß vor allem die Behandlung der einzelnen Atmungsarten und ihre Bewertung einen breiten Raum einnehmen; ist ja doch der richtige Gebrauch des „Atems“ die erste unerläßliche Vorbedingung für eine brauchbare Stimme, ja, die Praxis der großen Sänger zeigt uns, daß die richtige Atembeherrschung verschiedene Mängel des Kehlkopfes und der Glottis, ja auch krankhafte Zustände, Katarrhe u. dgl. zu paralysieren vermag. Eine besondere Bedeutung legt Barth auch den graphischen Methoden bei, deren Wert in neuerer Zeit immer mehr und mehr er-

Digitized by Google
Original from UNIVERSITY OF CALIFORNIA
Generated on 2019-10-24 13:46 GMT / http://hdl.handle.net/2027/uc1.b3252761
Public Domain in the United States, Google-digitized / http://www.hathitrust.org/access_use#pd-us-google

kannt wird. Wir sehen, daß die graphischen Methoden uns Unregelmäßigkeiten und krankhafte Zustände mit einer Deutlichkeit und Feinheit zur Wahrnehmung bringen, die wir mit unseren groben Sinnen nie erreichen können. In der Physiologie des Kehlkopfes hat die Bedeutung des Kehldeckels beim Schling- und Sprechakt ein besonderes Kapitel erhalten, in dem uns die vergleichenden anatomischen Studien über die Bedeutung des Kehldeckels bei Tier und Mensch interessieren. Am Beginn des Kapitels der eigentlichen Stimme lesen wir mit Interesse eine kurze geschichtliche Darstellung der verschiedenen Theorien über die Entstehung der Stimme und werden im nächsten Absatz unterrichtet, wie der geniale Johannes Müller in der Mitte des vorigen Jahrhunderts in einer Reihe von grundlegenden Experimenten und Untersuchungen die Physiologie der Stimme erschöpfend aufgeklärt hat, 20 Jahre bevor es durch die Erfindung des Kehlkopfspiegels möglich wurde, die Stimmerzeugung am lebenden Kehlkopf zu beobachten. Müllers Untersuchungsergebnisse erwiesen sich im Lichte des Kehlkopfspiegels nicht nur als richtig, sondern konnten auch vielfach die mit dem Kehlkopfspiegel beobachteten Tatsachen erklären helfen. Ein entsprechend umfangreicher Abschnitt ist natürlich der Laryngoskopie gewidmet, heute die wichtigste aller Methoden zur Beobachtung und Behandlung der Stimme. Es folgen die Abhandlungen über die verschiedenen Stimmarten, die „Register", die Physiologie des Tonansatzes. Hier weist Barth in sorgfältigen Untersuchungen nach, daß den in der Erfahrung aufgestellten Begriffen des richtigen und falschen Tonansatzes auch objektiv nachweisbare physiologische Kriterien entsprechen. Nach eingehender Besprechung der Sprachlaute, Vokale und Konsonanten und der verschiedenen anderen Stimmäußerungen, als Flüstern, Weinen, Lachen, Bauchrednerstimme etc., schließt das Kapitel der Physiologie mit einer Studie über die verschiedenen Theorien der Innervation der Stimme und über die vergleichende Stimmphysiologie bei den Tieren.

In dem nun folgenden großen Kapitel der Stimmpathologie erfahren begreiflicherweise die schwereren Schädigungen des Kehlkopfes, die meist immer mit Stimmverlust verbunden sind, eine weniger eingehende Behandlung als die leichten katarrhalischen Affektionen, Sängerknötchen u. v. a., die motorischen Störungen, bei diesen wieder mehr die funktionellen als die organischen. Besonderes Interesse beansprucht der Abschnitt über die verschiedenen Formen von Pseudostimme, die von den Taschenfalten erzeugte Stimme, die verschiedenen Kehlkopfprothesen und endlich die durch die Bemühungen Gutzmanns in neuester Zeit so vervollkommnete Pharynxstimme bei Laryngektomierten. Hier begegneten sich die Erfolge Gutzmanns aufs glücklichste mit Glucks Fortschritten der neuen Larynxchirurgie, der die früher stets mit Vorbedacht und oft mühsam aufrecht erhaltene Verbindung von Trachea und Pharynx behufs Applikation des künstlichen Kehlkopfes für immer verbannte und durch Einnähung des Trachealstumpfes in die Haut und primären Verschluß des Pharynx die einst so gefürchtete tödliche Aspirationspneumonie bei diesen Operationen mit Sicherheit auszuschalten wußte. Die laryngektomierten Patienten, die, des anstrengenden Gebrauches des künstlichen Kehlkopfes überdrüssig, ihn wegließen und, nachdem die Pharynxfistel sich verschlossen hatte, von selbst die Pharynxstimme erlernten, haben uns gelehrt, aus der Not eine Tugend zu machen und den Vorteil des vollkommenen Abschlusses des Pharynx und der Vermeidung der Aspirationspneumonie mit dem einer natürlich erzeugten Stimme, ohne den lästigen Apparat, zu verbinden. Ein wichtiges

Digitized by Google
Original from UNIVERSITY OF CALIFORNIA
Generated on 2019-10-24 13:46 GMT / http://hdl.handle.net/2027/uc1.b3252761
Public Domain in the United States, Google-digitized / http://www.hathitrust.org/access_use#pd-us-google

Kapitel sind auch die Stimmstörungen infolge krankhafter Veränderungen am Ansatzrohr (Hypertrophie der Gaumen- und Rachenmandeln etc.). Bei den funktionellen Stimmstörungen wäre besonders die Abhandlung über die eigentümliche und interessante Erscheinung der Aphonia und Dysphonia spastica hervorzuheben. Eine kurze Erörterung der verschiedenen Sprachstörungen macht den Schluß.

Aus dem im Vergleich zu den zwei vorhergehenden Kapiteln nur wie ein Anhang erscheinenden Kapitel der Stimmhygiene nennen wir den Einfluß der Stimme und besonders des Singens auf die Lungen und den Gesamtorganismus, den Einfluß des Sports, der Diätetik und der Kleider (Mieder) auf die Stimme, die Hygiene der Atmung und Phonation und endlich den Schlußartikel über die sogenannten Stimmbildungsmethoden. Ein sorgfältiges Sachregister und zahlreiche Abbildungen tragen nicht unwesentlich zur Erhöhung des Wertes bei. Die elementare, gründliche Behandlung aller Themen und die flüssige, den üblichen, fremdwörtergespickten medizinisch-wissenschaftlichen Jargon vermeidende Sprache machen das Buch nicht nur für jeden Arzt, sondern insbesondere — und darin scheint mir ein Hauptvorzug zu liegen — auch für den Laien zu einem höchst brauchbaren Nachschlage- und Studienwerk. Gerade die Gesangspädagogen bedürfen ein derartiges, alles Wissenswerte in streng wissenschaftlicher und übersichtlicher Weise enthaltende Werk über das Objekt ihrer Tätigkeit, das sie vor manchen Irrtümern und Fehlern ihrer Methode bewahren kann und weder die primitive, absichtliche Art der populären Abhandlungen, noch die schwer verdauliche Sprache der wissenschaftlichen Spezialliteratur zeigt, und sicher wird das Studium eines solchen Werkes sie auch veranlassen, mehr als bisher die Ärzte, vor allem die Laryngologen, bei der Stimmbildung und Behandlung von Stimmstörungen zu Rate zu ziehen und damit auch wieder ihren Schülern zu nützen. Marschik.

Referate.

I. Allgemeines.

Über ein einfaches Instrument zur Entfernung diphtherischer Membranen. Von Strangmeyer (Leipzig). (Münchener med. Wochenschr., 59. Jahrg., Nr. 53.)

Strangmeyer fertigte eine Spirale aus Stahldraht (0·3 *mm*) von etwa 4 *cm* Länge mit dichter Folge der Windungen und einem Durchmesser von ca. 4 *mm* an. Das eine Drahtende wurde etwas angespitzt und unter das Niveau der letzten Windung nach innen versenkt, das andere Ende lief nach allmählicher Verkleinerung des Windungsdurchmessers nach einer Gesamtlänge von ca. 16 *cm* in eine Rundschlinge aus. Diese Spirale führt man nach Entfernung der inneren durch die äußere Kanüle ein, bis man auf den Membranwiderstand kommt. Dann wird sie unter leichtem Druck etwas in die Membran hineingebohrt und wieder herausgezogen. Je nach der Konsistenz der Membran und ihrem Haften an der Trachealwand befindet sich ein mehr oder weniger großes Stück in der Spirale. Auch reichlich Schleim setzt sich fest. Dieses Verfahren ist öfter zu wiederholen: eine Verletzung der Trachealwand ist so gut wie ausgeschlossen. Reinhard.

Digitized by Google
Original from UNIVERSITY OF CALIFORNIA
Generated on 2019-10-24 13:46 GMT / http://hdl.handle.net/2027/uc1.b3252761
Public Domain in the United States, Google-digitized / http://www.hathitrust.org/access_use#pd-us-google

II. Nase und Nebenhöhlen.

Über die Bedeutung der Nasenhöhle in der Entstehung des Bronchialasthmas. Von Prof. Dr. W. N. Nikitin (St. Petersburg). (Archiv f. Laryngol., Bd. XXII, H. 1.)

Das Verzweigungsgebiet der vom Ganglion spheno-palatinum ausgehenden Nerven, also obere und mittlere Muschel, oberer und mittlerer Nasengang, wird als asthmatische Zone bezeichnet. Durch Wucherung der Nasenschleimhaut dieses Bezirks und Kompression der Nervenendigungen kann bei veranlagten Individuen der asthmatische Anfall hervorgerufen werden. Spülung der Nase mit Meersalz (1 Teelöffel auf 1 *l* 30—32° R warmen Wassers), 3mal täglich durchgeführt, führt nach Verf. zuweilen zur Heilung des Asthmas.

R. Hoffmann.

Einige Betrachtungen über die intranasale Chirurgie. Von Candela. (La Crónica méd., 25. Oktober 1912.)

Die Asepsis, die lokale Analgesie und die postoperative Behandlung spielen bei diesen Operationen die größte Rolle. Er gebraucht immer die Tamponade, die niemals irgend einen üblen Zufall verursacht hat, ausgenommen leichte und geringe Kopfschmerzen. Er operiert immer in einer einzigen Sitzung, sogar wenn man auf beiden Seiten einzugreifen hat; wie Polyak ist er auch Anhänger der Operation in einem Spital. Menier.

Ersatz des Nasenseptums. Von Frangenheim. (Beitr. z. klin. Chir., 1911, Bd. 73, pag. 255.)

Besprechung der verschiedenen Verfahren und Mitteilung von 2 Fällen: Bildung eines neuen Septums 1. durch einen fast 1 *cm* breiten Streifen vom Rande des knorpeligen Septums, 2. durch die Cartilago vomeronasalis und den vordersten Teil des Septum osseum. Freie Knorpeltransplantation hat sich nicht bewährt. H. H. Schmid.

Ein seltener Fall von Stirnbeinosteom. Von Slocker. (Revista española de laringologia, otologia y rinologia, Nr. 5, September-Oktober 1912.)

Noch nicht abgeschlossen; später geben wir ein Referat über diesen Artikel. Menier.

III. Nasenrachenraum, Pharynx und Mundhöhle.

Eine kunstvolle und mathematisch genaue Methode der Behebung der Hasenscharte. Von James E. Thompson (Galveston). (Surg. Gynec. et Obstetr., Vol. XIV, Mai 1912.)

Verfasser nimmt als Grundlage für seine Operation die von der Natur am Mund und seiner Umgebung vorgezeichneten Linien an, die durch das operative Verfahren mit mathematischer Genauigkeit wiederhergestellt werden müssen. An der Hand zahlreicher, sehr instruktiver Illustrationen wird die Methode vor Augen geführt, die in der mittelst Zirkel vorgenommenen genauen Abmessung und Berechnung selbst des kleinsten Schnittes besteht und die in sich die Vorzüge aller anderen Methoden, deren Mängel ebenfalls in lehrreichen Bildern erläutert werden, enthält. Otto Glogau.

Digitized by Google
Original from UNIVERSITY OF CALIFORNIA
Generated on 2019-10-24 13:46 GMT / http://hdl.handle.net/2027/uc1.b3252761
Public Domain in the United States, Google-digitized / http://www.hathitrust.org/access_use#pd-us-google

IV. Larynx.

Meine Methode der Hautimplantation der Trachea bei den Laryngektomien. Von Botey. (Gaceta méd. catal., 30. November 1912.)

Nachdem die Trachea vom Ringknorpel getrennt worden ist, werden zwei Trachealringe senkrecht und in der Mitte eingeschnitten. Die Ecken dieses Einschnittes werden mit jeder Seite des unteren Endes des Hautschnittes verbunden; damit wird die Trachealapertur etwas weiter.

Auf jeder Seite der Trachealapertur und 10—15 *mm* entfernt macht er einen halbmondförmigen Schnitt, welcher den Rändern der Apertur parallel ist: ein anderer auch halbmondförmiger Schnitt, dem ersteren konzentrisch, wird mit jenem oben und unten verbunden. Der Narbenzug wird später der Verengerung der Trachealapertur entgegenwirken. Somit wird jede Kanüle unnötig. Menier.

Larynxepitheliom durch Laryngofissur behandelt. Von Orive. (España méd., 1. Oktober 1912.)

Der Fall ist geheilt; Verfasser meint, daß jeder Larynxtumor mikroskopisch untersucht werden soll und daß man bei beginnenden intralaryngealen Tumoren immer mit Laryngofissur operieren soll; die Laryngektomien bleiben für extralaryngeale vorgeschrittene Fälle vorbehalten. Menier.

V. Trachea, Bronchien, Oesophagus.

Weitere Studien über die Chirurgie des Bronchus. Von M. Tiegel. (Beitr. zur klin. Chir., 1911, Bd. 71, pag. 528.)

Verfasser hatte schon in einer früheren Arbeit (Beitr. z. klin. Chirurgie, Bd. 66, pag. 461) auf Grund experimenteller Studien die peribronchiale Naht bei Durchtrennung des Bronchus empfohlen im Gegensatze zur durchgreifenden Naht, welche weniger haltbar und infektionsgefährlicher ist als erstere. In der vorliegenden Arbeit macht nun Verfasser auf Grund von Leichenversuchen den Vorschlag, bei Verletzungen, die zu einer Zerreißung des Bronchus geführt haben (ausführliche Besprechung der anatomischen Verhältnisse, des Verletzungsmechanismus, der Symptomatologie, der Diagnose und der Indikationsstellung) folgendermaßen vorzugehen: Schnitt im 2. Intercostalraum, temporäre Resektion der 3. Rippe, Abdrängen des Oberlappens nach vorn, um den Bronchus sichtbar zu machen, Vorziehen der Bronchusstümpfe mit Klemmen. Anlegen von durchgreifenden provisorischen Haltenähten, dann exakte Naht (Abbildungen), plastische Deckung der Nahtstelle mit Lunge. Ventildrainage der Pleurahöhle, da auf Luftdichtigkeit nicht sicher zu rechnen ist.

H. H. Schmid.

Fort mit der Schlundsonde bei Fremdkörpern in der Speiseröhre! (Aus der städt. Ohrenklinik Frankfurt a. M.) Von Prof. Dr. O. Voss. (Zeitschr. f. Ohrenheilkunde, Bd. LXVI, H. 1 u. 2, pag. 1—3.)

Verfasser berichtet über 2 Fälle, von welchen der eine deutlich zeigt, daß die Manipulation mit der Schlundsonde nicht nur eine ziemlich beträcht-

Digitized by Google
Original from UNIVERSITY OF CALIFORNIA
Generated on 2019-10-24 13:46 GMT / http://hdl.handle.net/2027/uc1.b3252761
Public Domain in the United States, Google-digitized / http://www.hathitrust.org/access_use#pd-us-google

liche Verletzung durch Tieferstoßen einer im Oesophagus stecken gebliebenen Fischgräte verursacht, sondern auch deren nachträgliche oesophagoskopische Entfernung erheblich erschwert hat; der zweite Fall beweist, wie leicht manchmal verschluckte Fremdkörper zu entfernen sind, wenn ungeeignete Extraktionsversuche unterlassen worden sind. Lawner.

VI. Hals und Schilddrüse.

Ein Tumor des Nervus vagus, Exstirpation, Heilung. Von H. Semel. (Beitr. z. klin. Chir., 1911, Bd. 73, pag. 50.)

4 Fälle dieser seltenen Erkrankung in der Literatur. Ein fünfter Fall wird in der chirurgischen Klinik in Königsberg (Prof. Lexer) operiert und unter Lähmung des N. recurrens geheilt. Mikroskopisch: Fibrosarkom. Pat. entzieht sich weiteren Nachforschungen. H. H. Schmid.

Über die äußere Oesophagusfistel am Halse. Oesophagus- und Mediastinumhalsfistel, erstere durch Oesophagusnaht mit Auflagerung eines Schilddrüsenläppchens, letztere durch lebende Tamponade geheilt. Von v. Hacker. (Beitr. z. klin. Chir., 1911, Bd. 73, pag. 352.)

Nach dem Verschlucken und Steckenbleiben eines Knochens im Oesophagus dicht ober der oberen Thoraxapertur war eine Halsphlegmone entstanden. Nach kunstgerechter Eröffnung derselben von beiden Halsseiten her und der Entfernung des Knochens Rückgang der akuten Erscheinungen. Nach Weglassen des Schlundrohres neue Eiterung: es besteht eine Oesophagusfistel, welche sich auch nach Anlegung einer Gastrostomie nicht schließt. 10 Monate nach Beginn der Erkrankung Versuch des operativen Fistelverschlusses ohne Erfolg: neue Hals- und Mediastinumphlegmone, neue Incisionen; Oesophagusfistel besteht fort. Mehr als ein Jahr nach Beginn gelingt der Verschluß derselben durch Anfrischung, Schnürnaht der Submukosa, Knopfnähte der Muskulatur und Aufnähen eines Schilddrüsenläppchens. Dagegen kommt die Mediastinalfistel mit ihren starren, schwieligen Wänden nicht zur Ausheilung. Ausfüllung der Höhle (ein halbes Jahr nach Verschluß der Oesophagusfistel) mit einem fingerdicken, 16 *cm* langen, gestielten Lappen aus dem Musc. sternocleidomastoideus; nach 4 Wochen vollständige Heilung ohne Ausstoßung nekrotischer Teile. Ausführliche Besprechung der Literatur über die äußere Oesophagusfistel am Halse, ihrer Entstehung und Behandlung. H. H. Schmid.

Personalien und Notizen.

Gewählt: Hofrat Prof. O. Chiari von der Münchener laryngologischen Gesellschaft und von der Société belge d'otologie, de laryngologie et de rhinologie zum Ehrenmitglied.

Gestorben: Dr. Fr. Egidi, Privatdozent für Laryngologie in Rom.

Internationale Laryngo-Rhinologen-Kongresse.

Am 5. August 1913, am Vorabende des XVII. internationalen medizinischen Kongresses, versammelten sich in London über Einladung des Sekretärs

Digitized by Google
Original from UNIVERSITY OF CALIFORNIA
Generated on 2019-10-24 13:46 GMT / http://hdl.handle.net/2027/uc1.b3252761
Public Domain in the United States, Google-digitized / http://www.hathitrust.org/access_use#pd-us-google

des Komitees für die internationalen Laryngo-Rhinologen-Kongresse, des Professors Dr. Georg Finder aus Berlin, die Mitglieder dieses Komitees in dem gastfreundlichen Hause von Sir St. Clair Thomson.

Dieses Komitee war gemäß des Beschlusses am letzten internationalen Laryngo-Rhinologen-Kongresse zu Berlin 1911 von allen laryngo-rhinologischen Gesellschaften gewählt worden, und zwar in der Weise, daß die Großstaaten je zwei und die anderen Staaten je einen Vertreter entsandten.

Zunächst wurde über Einladung der Hamburger Kollegen beschlossen, daß der nächste internationale Laryngo-Rhinologen-Kongreß 1915 in Hamburg unter dem Vorsitze von Geheimrat Prof. Dr. Gustav Killian aus Berlin stattfinden wird. Geheimrat Prof. Dr. Denker, der Präsident des Komitees für die internationalen Otologen-Kongresse, welcher ebenfalls eingeladen war, gab die Erklärung ab, daß auch die Otologen ihren nächsten Kongreß in Hamburg zur selben Zeit abhalten werden. Damit wurde dem schon oft und an vielen Orten ausgesprochenen Wunsche der Laryngo-Rhinologen und Otologen Rechnung getragen.

Es werden also 1915 in Hamburg beide Kongresse unmittelbar hintereinander tagen. Ein weiterer Beschluß ging dahin, daß eine oder mehrere Sitzungen zwischen diesen beiden, vollständig von einander unabhängigen Kongressen dazu bestimmt sein sollen, um rhinologische Fragen vor den vereinigten Laryngo-Rhinologen und Otologen zu erörtern.

Ferner kam ein von Prof. Burger in Amsterdam entworfenes Statut des Komitees mit geringen Abänderungen zur Annahme. In diesem Statut wurden als offizielle Sprachen auf den Kongressen Deutsch, Französisch und Englisch festgesetzt. Endlich wurde zur Erleichterung der Arbeiten des Komitees aus diesem ein dreigliedriges Bureau gewählt, bestehend aus G. Killian (Berlin) als Präsidenten, Sir St. Clair Thomson (London) als Vizepräsidenten und Georg Finder (Berlin) als Sekretär.

Dieses Bureau hat die Vorarbeiten für den Hamburger Kongreß zu leiten.

Wien, August 1913. O. Chiari.

Nachträge zum Vortragsprogramm der 85. Versammlung Deutscher Naturforscher und Ärzte. 26. Abteilung.

19. Marx (Heidelberg): Beitrag zur Bronchoskopie.
20. Th. Gluck (Berlin): Das technische und funktionelle Problem bei den Operationen an den oberen Luft- und Speisewegen.
21. A. Schönemann (Bern): Demonstration von plastischen Modellen (auf Rekonstruktion aus Schnittserien beruhend) des Gehörorganes und der Nase.
22. A. Wiebe (Dresden): Zur Behandlung der Intubationsstenosen.
23. M. Breitung (Koburg): Die Phonographie in ihrer praktischen Bewertung für Stimmprüfung und das anthropometrische Signalement.
24. G. Hofer und K. Kofler (Wien): Bisherige Ergebnisse der Vakzinationstherapie bei genuiner Ozaena (Coccobacillus foetidus ozaenae Perez).
25. Fischer-Galati (Rom): Beziehungen zwischen Nase und Auge.
26. Glas (Wien): Über eine besondere Ursache der Mundatmung bei Kindern.
27. H. v. Schrötter (Wien): Ein Fremdkörper im Bronchus.

Für den wissenschaftlichen Teil verantwortlicher Redakteur: **Dr. E. Urbantschitsch, Dr. H. Marschik.**
Herausgeber, Eigentümer und Verleger: **Urban & Schwarzenberg.**

Druck von Gottlieb Gistel & Cie., Wien, III., Münzgasse 6.

Digitized by Google
Original from UNIVERSITY OF CALIFORNIA
Generated on 2019-10-24 13:46 GMT / http://hdl.handle.net/2027/uc1.b3252761
Public Domain in the United States, Google-digitized / http://www.hathitrust.org/access_use#pd-us-google

MONATSSCHRIFT FÜR OHRENHEILKUNDE
UND
LARYNGO-RHINOLOGIE.

XLVII. Jahrg. 1913. 10. Heft.

Nachdruck verboten.

Laryngo-Rhinologischer Teil.

Original-Artikel.

Die chirurgische intra- und extralaryngeale Behandlung der Kehlkopftuberkulose.

Referat, gehalten auf der 85. Naturforscherversammlung in Wien
von Professor Dr. **Otto Kahler**, Freiburg i. Br.

Als Heryng sein glänzendes, auf dem 3. internationalen Laryngologenkongreß gehaltenes Referat über die Therapie der Kehlkopftuberkulose, in dem er besonders warm für die chirurgische Behandlung eintrat, mit Altmeister Schmidts Worten schloß: „auf zum weiteren Kampfe auf der ganzen Linie!“, hat wohl jeder der damaligen Zuhörer und späteren Leser des schwungvollen Vortrages beschlossen, die bis dahin so vielfach verbreitete pessimistische Anschauung über den Wert der operativen Encheiresen bei der Larynxphthise fallen zu lassen und die berichteten glänzenden Resultate einer Nachprüfung zu unterziehen. Tatsächlich ist seither auch eine recht beträchtliche Anzahl von Publikationen erschienen, die über günstige Erfolge bei chirurgischer Behandlung der Kehlkopftuberkulose berichteten. Trotzdem gibt es noch immer Gegner dieser aktiven Therapie; sie führen ins Treffen, daß die leichteren Fälle von Tuberkulose unter allgemein diätetischer Behandlung zur Heilung gebracht werden, bei schwereren Fällen aber ein operatives Vorgehen eher schadet als nützt. Beides ist nicht ganz richtig. Wohl muß zugegeben werden, daß manche Fälle im Initialstadium unter konservativen Maßnahmen, namentlich durch Sanatoriumsbehandlung zur Ausheilung kommen, immerhin gehören diese aber zu den Seltenheiten. Jedenfalls ist aus zahlreichen Publikationen der letzten Zeit zu ersehen, daß durch eine vernünftige operative Therapie die Heilung von Kehlkopfaffektionen erheblich beschleunigt werden kann, ja, daß auch bei Patienten, die nur poliklinisch behandelt werden und unter ungünstigen sanitären Verhältnisssen leben, durch chirurgische Eingriffe bei entsprechender Auswahl der Fälle etwas erreicht werden kann (Kronenberg, A. Mayer, Lewies u. a.).

Digitized by Google
Original from UNIVERSITY OF CALIFORNIA
Generated on 2019-10-24 13:46 GMT / http://hdl.handle.net/2027/uc1.b3252761
Public Domain in the United States, Google-digitized / http://www.hathitrust.org/access_use#pd-us-google

Aber auch in dem zweiten Punkte haben die Gegner der chirurgischen Therapie bei Tuberkulose nicht ganz recht. Können wir eine fortgeschrittene Larynxphthise durch operative Maßnahmen auch nicht zur Heilung bringen, so haben Operationen doch insofern einen Wert, als sehr häufig ganz erhebliche Linderung der subjektiven Beschwerden erreicht wird. Die schlechten Erfolge, die von manchen Seiten berichtet wurden, sind vielfach auf die unrichtige Auswahl der Fälle zurückzuführen. Bei keiner anderen Erkrankung muß in bezug auf die Behandlungsmethode mehr individualisiert werden als bei der Kehlkopftuberkulose. Nicht jeder Fall eignet sich zur chirurgischen Behandlung, und nur der Umstand, daß nach Bekanntwerden der chirurgischen Methoden vielfach wahllos alle Fälle operiert und dadurch die Resultate schlecht wurden, brachte es mit sich, daß bei vielen Kollegen diese chirurgischen Eingriffe in Mißkredit kamen. Seit die Indikationsstellung präziser geworden, sind auch die Resultate besser. Wir wissen jetzt, daß nicht nur auf den Lungenbefund Rücksicht zu nehmen ist, daß auch der Allgemeinzustand des Patienten beobachtet werden muß, daß erhebliche Fiebersteigerung, stete Gewichtsabnahme jeden größeren Eingriff kontraindiziert erscheinen lassen. Allerdings sei dies mit der Einschränkung gesagt, daß aus symptomatischen Gründen auch bei schlechtem Allgemeinzustand chirurgische Eingriffe zulässig sind.

Es kann heute nicht meine Aufgabe sein, über die ganze Entwicklung der chirurgischen Behandlung der Kehlkopftuberkulose zu berichten, das eingangs erwähnte ausführliche Referat Heryngs und die vorzügliche Abhandlung Blumenfelds im Handbuch für die Chirurgie der oberen Luftwege enthebt mich dieser Mühe. Ich will lediglich an der Hand der Literatur und nach meinen eigenen Erfahrungen zu prüfen trachten, ob wir seit der Diskussion, die im Jahre 1908 hier stattfand, vorwärts gekommen sind und einige mir wichtig erscheinende Fragen zur neuerlichen Diskussion stellen.

Wir wollen zunächst die Frage aufwerfen: wie sollen wir operieren? Für die intralaryngeale Behandlung kommen zwei Methoden in Betracht, über deren Wert und Unwert viel gestritten wurde. Hie Messer, hie Galvanokauter, hieß das Feldgeschrei! Die erregten Gemüter haben sich beruhigt und beide Methoden werden jetzt ruhig nebeneinander angewendet. Zur operativen Entfernung von Infiltraten wird wohl ganz allgemein die Doppelcurette oder die schneidende Zange benützt. Die einfache, seinerzeit von Heryng empfohlene Curette wird wegen der ihr anhaftenden Nachteile, Hängenbleiben der curettierten Teile, Verletzungen der Pharynxhinterwand, kaum mehr gebraucht. Für die operative Entfernung von erkrankten Kehlkopfpartien hat sich noch immer der Name Curettement erhalten, obwohl die eigentliche Curette kaum mehr angewendet wird. Es wäre angezeigt, statt dieses Ausdruckes, wie es Arnoldson vorschlägt, „Excision“ zu gebrauchen.

Digitized by Google
Original from UNIVERSITY OF CALIFORNIA
Generated on 2019-10-24 13:46 GMT / http://hdl.handle.net/2027/uc1.b3252761
Public Domain in the United States, Google-digitized / http://www.hathitrust.org/access_use#pd-us-google

Anhänger des reinen scharfen Vorgehens bei tuberkulösen Kehlkopferkrankungen scheint es überhaupt nur mehr wenige zu geben. Nur Arnoldson veröffentlichte kürzlich seine Erfahrungen über die blutige endolaryngeale Behandlung von zirka 600 Fällen. Er beobachtete nach der blutigen Operationsmethode — verwendet wurden fast ausschließlich Doppelcuretten — meist sehr rasche Heilung der gesetzten Operationswunden. Die Wunde ist wenige Tage mit einem Fibrinbelag bedeckt, der sich bald abstößt, die Wundfläche überzieht sich mit einer scheinbar ganz normalen Schleimhaut. Infektion der Wunde hat Arnoldson nie gesehen. Er verzichtet auf jegliche postoperative Desinfektion mit Milchsäure, Malachitgrün, Methylviolett, wie sie von anderen Autoren empfohlen wurde, da er nach Anwendung dieser Mittel keine raschere Heilung erzielte. Ich möchte der von Heryng empfohlenen postoperativen Pinselung mit 2—5%iger Malachitlösung doch das Wort reden; wenn auch die Infektionsgefahr nicht groß zu sein scheint, so kann es doch, namentlich wenn man in der Nähe des Knorpels arbeitet, zur Perichondritis kommen, die vielleicht durch diese Pinselung vermieden werden kann. Die glänzende Wirkung dieses Mittels kann man z. B. nach Tonsillektomien beobachten. Nach Auftragung der Lösung auf die Operationswunde sieht man nur ganz geringe dünne Beläge und nie hochgradige Schwellung. Mit Recht macht Arnoldson aber darauf aufmerksam, daß die rasche Heilung nach Entfernung von Infiltraten oft nur eine scheinbare ist. Es kommt schon bald zu Rezidiven in loco. Die Tendenz zur oberflächlichen Heilung scheint für Tuberkulose charakteristisch zu sein, sie wurde von Albrecht experimentell nachgewiesen und von Arnoldson klinisch bestätigt.

Zweifellos hat die Behandlung mit schneidenden Instrumenten ohne Nachbehandlung mit dem Galvanokauter nicht ableugbare Vorteile, die außer von Arnoldson noch von vielen Autoren betont wird und die ich selbst bestätigen kann. Die Beschwerden der Kranken nach dem Eingriff sind gleich Null, reaktive Schwellungen kommen so gut wie nie zur Beobachtung. Die Gefahren der Blutung nach Abtragung selbst von größeren Infiltraten, die von manchen Autoren gefürchtet wird, scheint nicht groß zu sein. In der Literatur finden sich nur wenige Fälle berichtet (unter etwa 10.000 operativen Eingriffen 12 Blutungen [Heryng]). Einen derartigen Fall veröffentlichte vor kurzem auch Blumenfeld und empfahl zur Blutstillung die Klammernaht, ein zweifellos sehr gutes Mittel. Ich benützte bei einer Blutung die Kuhnsche Tubage mit Tamponade, ein Mittel, das übrigens auch von Kümmel empfohlen wird. Der Grund, warum die blutige Excision ohne Anwendung der Galvanokaustik sich wenig Freunde erworben hat, liegt wohl zweifellos darin, daß es fast nie gelingt, die Infiltrate radikal zu entfernen und es, wie Arnoldson richtig betont, nach oberflächlicher Verheilung sehr rasch zu Rezidiven kommt.

Mehr Anhänger hat daher in den letzten Jahren die galvanokaustische Methode. Wir müssen da zwischen zwei Verfahren unterscheiden, dem sogenannten

Digitized by Google
Original from UNIVERSITY OF CALIFORNIA
Generated on 2019-10-24 13:46 GMT / http://hdl.handle.net/2027/uc1.b3252761
Public Domain in the United States, Google-digitized / http://www.hathitrust.org/access_use#pd-us-google

Tiefenstich und der Flächenkaustik. Für die erste Methode ist namentlich Grünwald eingetreten, er begründete seine Ansicht durch sorgfältige pathologisch-histologische Untersuchungen. Nach seinen Befunden greift das tuberkulöse Infiltrat, auch wenn es scheinbar ganz oberflächlich sitzt, häufig schon in die Tiefe. Eine wirksame Lokaltherapie müßte daher auch bei initialen, scheinbar oberflächlichen Erkrankungen bereits in die Tiefe greifen. Das geeignetste Mittel für diese Therapie sieht er in dem schon früher von v. Schrötter und L. Réthi empfohlenen Tiefenstich. Er ist gegen die Abtragung von Infiltraten mittelst Doppelcurette, da bei intakter Oberfläche eine Verletzung der bedeckenden, oft nicht tuberkulös erkrankten Schleimhaut vermieden werden soll. Durch die Anwendung von schneidenden Instrumenten wird ein in der Tiefe liegendes Infiltrat oft erst freigelegt, es wird zum tuberkulösen Geschwür. Auch besteht bei der scharf ausgeführten Operation die Gefahr der Infektion der Wunde durch das Sputum aus der erkrankten Lunge. Diese theoretisch wohlbegründeten Ansichten sind aber durch die Praxis nicht erwiesen worden, tuberkulöse Infektion der Operationswunden wurde kaum beobachtet. Einen eminenten Vorteil hat aber der Tiefenstich und dies ist eben die Ermöglichung der Tiefenwirkung. Wir können nur mit dieser Methode bei der häufigen Ausbreitung von Infiltraten in die Tiefe mit Sicherheit alles Krankhafte zerstören. Die Kaustik hat aber außerdem den Vorteil, daß sie nicht nur durch die Zerstörung des tuberkulösen Gewebes, sondern auch durch die in der Umgebung auftretende entzündliche Reaktion günstig auf den tuberkulösen Prozeß einwirkt. Albrecht hat bei seinen experimentellen Studien dies nachgewiesen und auch Wood glaubt nach seinen Versuchen an Meerschweinchen, daß die Kauterisation die tuberkulöse Läsion am Fortschreiten behindert, dadurch, daß sich in der Zone entzündlicher Reaktion, die um die kauterisierte Partie entsteht, eine exzessive Menge von fibrösen Bindegewebe entwickelt. Durch die Erzielung einer akuten Entzündung bilden sich neue Blutgefäße, durch die die sonst unvermeidlichen Nekrosen verhindert werden.

Nach den grundlegenden Arbeiten Voltolinis, Kriegs, Mermods, Grünwalds u. a. traten in den letzten Jahren namentlich Siebenmann und seine Schule, Hutter, Thomson, Srebny, Dundas Grant, Reinhold, Wood, Hett, Pettit, Weiß und Rüdi für die Galvanokaustik ein. Es wäre nun zunächst zu diskutieren über die Frage, welche der beiden Methoden, ob der Tiefenstich oder die Flächenkaustik, vorzuziehen sei. Das radikalere Verfahren ist zweifellos die Flächenkaustik. Bei dem Tiefenstich ist es nicht möglich zu beurteilen, ob alles Krankhafte entfernt ist. Allerdings ist dies auch nicht absolut nötig, da ja auch durch die entzündliche Reaktion in der Umgebung eine günstige Wirkung auf die erkrankten Partien erzielt wird. Der Tiefenstich hat, wie bereits erwähnt, nach Grünwalds Meinung den Vorzug, daß eine Verletzung der bedeckenden Oberfläche vermieden wird. Die Möglichkeit

Digitized by Google
Original from UNIVERSITY OF CALIFORNIA
Generated on 2019-10-24 13:46 GMT / http://hdl.handle.net/2027/uc1.b3252761
Public Domain in the United States, Google-digitized / http://www.hathitrust.org/access_use#pd-us-google

der Infektion besteht aber auch von der Einstichöffnung bei dem Tiefenstich, ja es wird von mehreren Autoren, so unter anderen von Benni darauf hingewiesen, daß gerade von kleinen Verletzungen der Schleimhaut aus es leichter zur Infektion kommen kann. Albrecht hat experimentell gezeigt, daß ganz geringe Verletzungen der Schleimhaut für das Eindringen der Bazillen genügen, und Benni erwähnt einen Fall, bei dem nach einer geringfügigen Verletzung der Epiglottis durch den Galvanokauter ein tuberkulöses Geschwür sich entwickelte. Dazu kommt noch, wie Blumenfeld betont, der Umstand, daß man nach dem Spiegelbefund nie sicher beurteilen kann, ob die Oberfläche wirklich intakt ist, ob nicht doch kleine Schleimhautdefekte vorhanden sind. Diese können im Ventrikel oder subglottisch sitzen, namentlich aber bei Infiltraten der Hinterwand kann man selbst bei der Untersuchung in Killianscher Stellung oft nicht genau bestimmen, ob nicht doch unter einem stark prominenten Infiltrat ein Geschwür sitzt. Ist aber einmal die bedeckende Schleimhaut eines Infiltrates geschädigt, so ist die oberflächliche Zerstörung, weil zweifellos rascher und radikaler wirkend, vorzuziehen. Für den Tiefenstich sind außer Grünwald Killian, Hett, Wood und Thomson eingetreten. Hutter hingegen sah in drei Fällen keinen Erfolg. Die Siebenmannsche Schule empfiehlt die Flächenkaustik. Ich glaube, daß beide Methoden ungemein wertvoll sind. Ich kann die guten Erfolge, die mit dem Tiefenstich erzielt wurden, bestätigen, allerdings wird bei größeren Infiltraten oft erst nach mehreren Sitzungen ein voller Erfolg erreicht und dies ist daher ein Nachteil des Verfahrens gegenüber der Flächenkaustik, bei der man in einer Sitzung mehr erreicht.

Die Galvanokaustik oder, wie sie besser nach Besold und Gidionsen genannt werden sollte, Elektrokaustik, da fast nur mehr Wechselstrom und nicht Gleichstrom verwendet wird, konnte sich sehr lange Zeit nicht Eingang verschaffen, da die meisten Autoren die starken reaktiven Schwellungen fürchteten, die bei dem oft ohnehin verengten Kehlkopf stärkere Stenosen zur Folge haben könnten. In fast allen Lehrbüchern wird diese Befürchtung ausgesprochen. Die Gefahren des postoperativen Ödems sind aber sehr gering, namentlich wenn man nicht zu zaghaft brennt und den Kauter weißglühend anwendet. Dies wird von Besold und Gidionsen empfohlen, die nur eine mäßige Reaktion sahen, die meist nach einigen Tagen zurückging. Ich kann diese Erfahrung bestätigen, es ist unbedingt nötig, bei Verwendung des Elektrokauters, was auch Siebenmann betont, das Gewebe stark zu verschorfen bis zur Verkohlung; bei oberflächlichen Schorfen bekommt man viel stärkere reaktive Schwellung. Mermod, ein sehr begeisterter Anhänger der Elektrokaustik, geht vielleicht zu weit, wenn er sagt: „l'oedème n'existe que dans les livres.“ Siebenmann, der über 65 Fälle berichtet, sah in drei Fällen hochgradigeres Ödem nach der Operation auftreten, das die Tracheotomie nötig

Digitized by Google
Original from UNIVERSITY OF CALIFORNIA
Generated on 2019-10-24 13:46 GMT / http://hdl.handle.net/2027/uc1.b3252761
Public Domain in the United States, Google-digitized / http://www.hathitrust.org/access_use#pd-us-google

machte, in einem Falle wurde intubiert. Auch Killian sah sich genötigt, einmal zu tracheotomieren, Lüscher berichtet über einen solchen Fall, der poliklinisch behandelt wurde. Gewiß ist für Fälle, die kaustisch operiert werden, klinische Behandlung absolut nötig. Die differenten Ansichten der Autoren über die Gefahren des postoperativen Ödems führen zu der Überlegung, daß es zweifellos teilweise an der Technik liegt. Jedenfalls wäre es denkbar, derartige Fälle, bei denen es zu erheblichen Schwellungen nach der Galvanokaustik kam, genauer mitzuteilen, um konstatieren zu können, was die Ursache der Schwellung ist. Einige Autoren sahen bei dem Tiefenstich stärkere Reaktion auftreten, andere halten das Arbeiten mit dem Brenner in der Nähe des Knorpels für gefährlich. Nach meinen Erfahrungen kommt es nur nach Anwendung des rotglühenden Kauters zur stärkeren Reaktion, eine Tatsache, die auch von Hutter betont wird.

Eine weitere Gefahr bei der Elektrokaustik bildet das Entstehen einer Perichondritis. Siebenmann sah sie einmal auftreten, auch ich bemerkte bei einem Pat. mit einem Geschwür am Processus vocalis nach Kauterisation Fixation im Gelenk. Doch dürfte dieses Vorkommnis keine Kontraindikation für die Galvanokaustik geben, da ja in allen diesen Fällen zweifellos auch ohne Operation die Perichondritis unvermeidlich ist. Als Hauptvorteil der Galvanokaustik wird von ihren Anhängern betont, daß Blutungen ausgeschlossen seien. Obwohl ich ein Freund dieser Methode bin, kann ich dies nicht unterschreiben. Blutungen können auch nach galvanokaustischen Operationen vorkommen. Besold und Gidionsen sahen eine Nachblutung nach Lösung eines galvanokaustischen Schorfes, auch Siebenmann bekam bei einer subglottischen Kauterisation eine nicht unerhebliche Blutung; es stellte sich in diesem Falle noch ein bedenkliches Emphysem der äußeren Haut und des Mediastinums ein, ein gewiß äußerst seltenes Vorkommen.

Nach galvanokaustischen Eingriffen treten oft beträchtliche Schmerzen auf, und dies ist wohl der einzige Nachteil dieses Verfahrens gegenüber der Excision; doch habe ich nie längere Zeit bestehende Schmerzen beobachtet, im Gegenteil, nach dem Brennen von größeren tuberkulösen Geschwüren wird oft sehr rasch subjektive Erleichterung empfunden.

In den letzten Jahren wurde von Albanus die Forestsche Kaltkaustik zur Behandlung der Tuberkulose empfohlen. Er fand, daß tuberkulöse Geschwüre nach der Fulguration sehr rasch heilen. Den Vorteil der Methode sieht er darin, daß die Kaltkaustik die Gefahr der Aussäung von Keimen in die Lymph- und Blutwege auf ein Minimum herabsetzt. Persönliche Erfahrungen stehen mir über diese Methode nicht zur Verfügung, ich habe sie nur einmal bei einem Infiltrat der Larynxhinterwand versucht und keinen Vorteil gegenüber der elektrokaustischen Methode gefunden.

Digitized by Google
Original from UNIVERSITY OF CALIFORNIA
Generated on 2019-10-24 13:46 GMT / http://hdl.handle.net/2027/uc1.b3252761
Public Domain in the United States, Google-digitized / http://www.hathitrust.org/access_use#pd-us-google

Fast alle Autoren, selbst die eifrigsten Anhänger der galvanokaustischen Methode, verwenden nicht nur dieses Verfahren allein, sondern wohl am häufigsten die kombinierte Behandlung, bei größeren Infiltraten die schneidende Zange, zur Verschorfung des Grundes der entstandenen Wunde den Galvanokauter. Namentlich bei umschriebenen Tuberkulomen wird wohl die Excision der Galvanokaustik vorzuziehen sein. Für die kombinierte Methode trat kürzlich erst Ruedi ein, er empfiehlt, bei Infiltraten der Taschenfalten von vorn nach hinten bis in den Ventrikel eine Furche zu brennen und dann die Taschenfalte mit der Doppelcurette zu entfernen. Blutungen und postoperative Schmerzen sind dabei gering.

Wir wollen nun kurz die Frage streifen: Auf welchem Wege sollen wir die Larynxtuberkulose operieren? Drei Methoden stehen uns zur Verfügung: die indirekte, die direkte und die Schwebelaryngoskopie. Für geringgradige Eingriffe wird die erste stets die Methode der Wahl bleiben, da sie für die Patienten erheblich angenehmer ist. Allerdings gehört namentlich zu endolaryngealen kaustischen Eingriffen eine relativ große Übung, die leider an manchen Kliniken, an denen mit der direkten Methode viel gearbeitet wird, in neuerer Zeit vernachlässigt wird. Gewiß ist es leichter, auf direktem Wege zum Ziel zu gelangen, wir sollten uns aber dennoch bestreben, die altbewährte Spiegelmethode nicht zu vernachlässigen. Für die direkte orthoskopische Methode zur Behandlung der Kehlkopftuberkulose traten namentlich Albrecht und Hartmann ein, letzterer gab einen konischen Röhrenspatel an. Das direkte Verfahren hat zweifellos Vorteile bei der Behandlung der Infiltrate der Larynxhinterwand. Bei dem Tiefenstich unter Leitung des Spiegels geschieht es häufig, daß der Rand des Infiltrates durchstochen und dann ungenügende Tiefenwirkung erzielt wird. Bei der direkten Methode läßt sich dies leichter vermeiden. Die Schwebelaryngoskopie hat hauptsächlich für die chirurgische Behandlung ausgedehnter tuberkulöser Affektionen uns ganz außerordentliche Vorteile gebracht. Ein Hauptvorteil ist die Möglichkeit der Anwendung des Skopolamin-Dämmerschlafes. Es ist bekannt, wie schwer ein reizbarer Phthisiker oft unempfindlich zu machen, wie sehr die ungeheuren Schleimmengen bei den endolaryngealen Operationen stören. Diese Unbequemlichkeit fällt durch die Anwendung des Skopolaminmorphiums weg. Ein zweiter Vorteil ist die Möglichkeit des radikaleren Vorgehens in einer Sitzung. Oft wurde man früher durch eine Blutung gehindert, die Operation zu vollenden. Bei den Operationen in Schwebelaryngoskopie gelingt es leicht, das Gesichtsfeld mit der Saugpumpe oder mit Tupfern vom Blut zu reinigen. Die von Killian geschilderten Vorteile der Schwebelaryngoskopie bei Kehlkopfoperationen werden auch schon von anderer Seite bestätigt. Hoelscher hat 11 Fälle von Tuberkulose auf diesem Wege operiert, Freudenthal konnte auch über erfolgreich mit diesem Verfahren behandelte Fälle berichten. Ich habe den

Digitized by Google
Original from UNIVERSITY OF CALIFORNIA
Generated on 2019-10-24 13:46 GMT / http://hdl.handle.net/2027/uc1.b3252761
Public Domain in the United States, Google-digitized / http://www.hathitrust.org/access_use#pd-us-google

Hakenspatel bei 12 Patienten angewendet, die Kranken vertrugen die Operation im Dämmerschlaf ganz ausgezeichnet und die Erfolge der Eingriffe waren zufriedenstellend.

Viel wichtiger als die Frage: Wie sollen wir operieren? — deren Diskussion ich eben angeregt habe — scheint noch die Frage: „Was sollen wir operieren?“ Ganz einig ist man sich wohl darüber, daß die sogenannten Tuberkulome für die operative Behandlung sehr geeignet sind. Man kann nach Abtragen dieser Geschwülste in kürzester Zeit vollkommene Heilung erzielen. Es wurde allerdings auch die spontane Rückbildung derartiger Infiltrate beobachtet und es macht Imhofer darauf aufmerksam, daß auch recht große Infiltrate ohne Therapie verschwinden; es hängt dies von der „vitalen Kraft“ des Organismus ab. Wir sehen aber auch häufig, daß es nachträglich zur Exulzeration derartiger gutartiger Fälle kommt. Es ist daher, wie Blumenfeld richtig bemerkt, der Ansicht Semons, Kafemanns und Kronenbergs, daß die Intaktheit der Oberfläche tuberkulöser Herde eine Kontraindikation für die Operation sei, nicht beizupflichten.

Die chirurgische Behandlung von Ulzerationen wurde stets lebhaft diskutiert. Viele Autoren lehnen diese Therapie ab, da Ulzerationen auch unter konservativeren Maßnahmen zur Ausheilung kommen. Ich habe mit Siebenmann, Krieg, Mermod, Hutter, Jurasz u. a. doch Vorteile von der galvanokaustischen Ätzung von Ulzerationen gesehen. Man gewinnt den Eindruck, daß man mit dieser Methode rascher vorwärts kommt als mit der Milchsäurebehandlung. Namentlich bei denjenigen Patienten, die nicht in der Lage sind, eine Sanatoriumbehandlung mitzumachen, unter der wir ja häufig Ulzerationen spontan heilen sehen, ist die Kaustik zu verwenden. Ein Hauptvorteil ist, daß nach dem Brennen von Ulzerationen Schmerzen häufig rasch verschwinden. Namentlich bei den am Proc. vocalis sitzenden Geschwüren ist die Flächenkaustik ein vorzügliches Mittel, um der Propagation gegen das Arygelenk und der konsekutiven Perichondritis vorzubeugen. Einen derartigen Fall erwähnt unter anderen Blumenfeld.

Wie sollen wir uns zu der infiltrierenden Form der Tuberkulose verhalten? Während einige Autoren, so unter anderen Grünwald, sich nur bei beginnenden Formen auf eine chirurgische Therapie einlassen wollen, empfehlen Siebenmann, Mermod u. a. auch die vorgeschrittenen Fälle zur chirurgischen Behandlung. Bei Infiltraten der Larynxhinterwand leistet der Tiefenstich Ausgezeichnetes. Ist schon ein Ulcus vorhanden, so wird die Oberflächenkaustik nach Abtragung der vorstehenden, infiltrierenden Partien zu empfehlen sein. Bei diffusen, ödematösen Infiltraten habe ich oft durch den Tiefenstich recht erfreuliche Resultate erzielt. Die Schwellungen gehen zurück, die Schluckschmerzen lassen nach. Auch Baldenweck hat kürzlich den Kauter für diese Fälle empfohlen.

Digitized by Google
Original from UNIVERSITY OF CALIFORNIA
Generated on 2019-10-24 13:46 GMT / http://hdl.handle.net/2027/uc1.b3252761
Public Domain in the United States, Google-digitized / http://www.hathitrust.org/access_use#pd-us-google

Über die Frage, ob man bei Infiltraten der Stimmlippen therapeutisch eingreifen soll, gehen die Meinungen der Autoren auseinander. Manche halten die Stimmlippe für ein Noli me tangere. So sagt Blumenfeld, daß eine infiltrierte Stimmlippe im allgemeinen kein Gegenstand chirurgischen Eingreifens ist. Auch Hutter glaubt, daß die energische Behandlung der Stimmbandaffektionen eine unsichere Prognose quoad functionem gibt. Günstige Erfahrungen wiederum berichtet Arnoldson, der in 26 Fällen die erkrankte Stimmlippe exzidierte, glatte Heilung und ein günstiges funktionelles Resultat erzielte. Wir wissen ja auch aus Versuchen Fraenkels und Zitellis, daß sich die exzidierte Stimmlippe ausgezeichnet regeneriert. Arnoldson erwähnt auch die guten Erfolge anderer Autoren (Alexander, Mermod, Baer, Benni). Bei vorgeschrittener Erkrankung des Knorpelgerüstes empfiehlt sich im allgemeinen kein endolaryngealer Eingriff. In seltenen Fällen wird man zwar auch ein günstiges Resultat erzielen, doch werden diese wohl zu den Ausnahmen zählen.

Besonders zu besprechen wäre noch die operative Entfernung der Epiglottis. Sie gibt häufig vorzügliche Resultate. Der Eingriff kann mit schneidender Zange (Alexander), mit der heißen oder kalten Schlinge (Gerber) ausgeführt werden und wurde zuerst von Hajek empfohlen. Jörgen Möller berichtete über 25 Epiglottektomien, die er mit der Alexanderschen Guillotine ausführte. Heilung erzielte er allerdings nur in 5 Fällen. Gerber berichtete über 3 geheilte Patienten, die größte Zahl von Eingriffen veröffentlichte Lockard. Er führte 154 Epiglottisamputationen aus mit 124 Heilungen, gleich 80·5%. Der ganze Larynx wurde nur in 29 Fällen geheilt, gleich 18·8%. Breithardt hatte unter 5 Fällen 2 Heilungen, Boldt berichtet über 9 gute Erfolge. Arnoldson hat diese Operation in 38 Fällen ausgeführt, teilweise mit günstigem Resultat, einmal entfernte er auch den gesunden Kehldeckel, um einen besseren Einblick in den erkrankten Kehlkopf gewinnen zu können, ein Vorgehen, das wohl — weil unnötig — kaum Nachahmer finden wird. Unter anderem finden sich auch noch günstige Berichte von Tilley, Oppikofer und Brüll. Die Epiglottektomie ist zweifellos indiziert bei isolierter Erkrankung dieses Organs, aber auch bei vorgeschrittener Kehlkopftuberkulose kann man häufig durch die Amputation des Kehldeckels symptomatische Erleichterung erzielen. Dysphagische Beschwerden werden wesentlich gelindert, die Patienten können schon kurze Zeit nach der Operation besser schlucken, es ist erstaunlich, daß es auch bei sehr schwerer Larynxerkrankung manchmal zu ganz glatter Verheilung der Operationswunde kommt. Operativ anzugehen sind selbstverständlich auch die recht seltenen perichondritischen Abscesse. Hier ist natürlich möglichst frühzeitige Incision, am besten mit dem gedeckten Kehlkopfmesser indiziert. Nicht operativ anzugreifen sind alle subglottischen Infiltrate, darüber sind sich alle Autoren einig. Der subglottische

Generated on 2019-10-24 13:47 GMT / http://hdl.handle.net/2027/uc1.b3252761
Public Domain in the United States, Google-digitized / http://www.hathitrust.org/access_use#pd-us-google
Digitized by Google
Original from UNIVERSITY OF CALIFORNIA

Raum ist quoad reactionem überaus empfindlich, wie es ja die Erfahrungen bei der Tracheobronchoskopie zeigen. Es kommt nach chirurgischen Eingriffen im subglottischen Raum zu starken reaktiven Schwellungen, die die Tracheotomie nötig machen.

Einer gesonderten Besprechung bedürfen noch die endolaryngealen Eingriffe bei den Stenosen des Kehlkopfes. Hier muß mit größter Vorsicht vorgegangen werden. Gegen die operative Entfernung stenosierender Infiltrate der Hinterwand ist nichts einzuwenden. Sehr vorsichtig muß man aber, wie Blumenfeld erwähnt, bei lumenverengernden Infiltraten der Taschenfalten sein, man weiß dann nicht, ob nicht unter dieser Stenose noch eine zweite sitzt, deren Verschluß während der Operation durch das herabfließende Blut sofortige Suffokation zur Folge haben kann. Es empfiehlt sich, in diesen Fällen durch direkte Untersuchung den Fall vor einem Eingriff genau aufzuklären.

Von extralaryngealen Eingriffen zur Behandlung der Kehlkopftuberkulose kommen 3 Verfahren in Betracht: die Tracheotomie, die Laryngofissur und die Larynxexstirpation beziehungsweise Resektion.

Die Tracheotomie kann aus vitalen Gründen bei hochgradigen Stenosen nötig werden, sie wurde aber auch zu kurativen Zwecken empfohlen. Über die Berechtigung dieser Operation wurde schon oft diskutiert. Moritz Schmidt hat die präventive Tracheotomie angelegentlich empfohlen. Er will durch dieselbe eine Ruhigstellung des erkrankten Organes erreichen. Dies ist aber, wie Grünwald und Blumenfeld richtig betonen, nicht möglich. Die Patienten sprechen auch mit der Kanüle, und durch das häufige Husten wird der Kehlkopf ebenso oder noch mehr in Mitleidenschaft gezogen, auch gelingt die Expektoration von Schleimmassen bei bestehender Tracheotomie in ungenügender Weise. Immerhin läßt sich der günstige Erfolg der Tracheotomie auf den Larynxbefund in vielen Fällen nicht ableugnen. Ödematöse Schwellungen gehen vermutlich durch die gesteigerte Sauerstoffzufuhr rasch zurück, Stenosen werden erheblich weiter. Diesen Vorteilen steht aber der große Nachteil der Gefahr der Progredienz der Lungenerscheinungen gegenüber. Meist macht der Lungenprozeß — wenn er nur halbwegs ausgedehnt ist — sehr rasche Fortschritte. Der Eingriff wird daher von den meisten Autoren auch nur bei sehr günstigem Zustand der Lunge empfohlen. Hinsberg konnte aus der Literatur nur 4 Fälle von Heilung und 10 Fälle von Besserung zusammenstellen. In der letzten Zeit wurden günstige Erfolge u. a. auch von Navratil, Gluck, Hammond, Henrici und Hinsberg berichtet.

Die Tracheotomie als kurative Operation wurde von vielen Autoren wegen der Gefahr der Infektion der Trachealwunde abgelehnt. Die Infektionsgefahr ist aber selbst bei hochgradiger Tuberkulose nur gering; Winklers Fälle bilden hier eine Ausnahme; er bekam unter 9 Tracheotomien jedesmal

Digitized by Google
Original from UNIVERSITY OF CALIFORNIA
Generated on 2019-10-24 13:47 GMT / http://hdl.handle.net/2027/uc1.b3252761
Public Domain in the United States, Google-digitized / http://www.hathitrust.org/access_use#pd-us-google

eine Infektion der Tracheotomiewunde. Die Indikation zu dieser Operation wurde von Moritz Schmidt folgendermaßen fixiert: Der Eingriff ist berechtigt: 1. bei Stenosen, 2. bei schwerer Larynxerkrankung gegenüber leichter Lungenerkrankung, auch ohne Stenose, 3. bei rasch sich verschlimmernden Larynxprozessen, auch schon vor Eintritt der Stenose, 4. bei gleichzeitig vorhandenen Schluckschmerzen.

Wir möchten der engeren Indikationsstellung Henricis das Wort reden. Er stellt als Indikationen zur kurativen Tracheotomie fest: 1. kindliches Alter der Patienten, 2. fehlende oder unbedeutende Veränderungen auf den Lungen, 3. relative Gutartigkeit der Kehlkopftuberkulose.

Die Tracheotomie wird vielleicht in Hinkunft auch noch aus einer anderen Indikation auszuführen sein, nämlich zur Erleichterung der Radiumbehandlung der Larynxtuberkulose. Der günstige Einfluß der Röntgenstrahlen auf die Kehlkopfphthise wurde experimentell von Albrecht und Brünings festgestellt. Über therapeutische Erfolge an Patienten berichtet u. a. auch Siebenmann. Es liegt daher der Gedanke nahe, auch das Radium respektive Mesothorium in seinem Einfluß auf die tuberkulösen Veränderungen des Kehlkopfes zu prüfen. Da eine sichere Beeinflussung nach den Erfahrungen der Freiburger Schule nur durch große, lange Zeit einwirkende Dosen zu erzielen sind und die percutane Bestrahlung nicht gut anwendbar erscheint wegen der unvermeidlichen Hautschädigungen, wäre es zweckmäßig, das Radium endolaryngeal in Goldtuben anzuwenden, wie wir es zur Bestrahlung von Larynxcarcinomen schon versucht haben. Diese Goldtuben werden nach Art der Schrötterschen Bolzen in der Kanüle befestigt. Leider kann ich über Resultate mit dieser Methode noch nicht berichten, ich hatte nur Gelegenheit, einen Fall zu bestrahlen und dieser entzog sich der weiteren Behandlung.

Die Laryngofissur wurde in früherer Zeit vor der feinen Ausbildung der endolaryngealen Technik wohl häufiger zur Behandlung der Kehlkopftuberkulose herangezogen. Bis zum Jahre 1907 konnte Grünwald 80 Fälle aus der Literatur sichten. In der letzten Zeit wurde diese Operation wohl weniger häufig ausgeführt. Es finden sich nur Berichte von Gluck, Schmiegelow, Barwell, Tilley, Hill und Wildenberg. Die Modifikation der Laryngofissur, die Laryngostomie, wurde von Hölscher und Gavello mit günstigem Erfolg angewendet, auch Sargnon und Barlatier empfehlen diese Operation bei ausgezeichnetem Zustand der Lunge und des Kehlkopfes. Meiner Ansicht nach hat trotz der vereinzelten günstigen Erfolge, die berichtet wurden, die Thyreotomie heute kaum mehr Berechtigung, wir können namentlich mit der Schwebelaryngoskopie ebenso viel erreichen wie mit dieser Operation.

Empfehlenswerter als die einfache Thyreotomie erscheint die zuerst von Gluck ausgeführte Exenteration des Larynx mit Implantation von Hautlappen. Gluck empfiehlt diese Operation ausschließlich für Fälle mit chronischem Ver-

Generated on 2019-10-24 13:47 GMT / http://hdl.handle.net/2027/uc1.b3252761
Public Domain in the United States, Google-digitized / http://www.hathitrust.org/access_use#pd-us-google
Digitized by Google
Original from UNIVERSITY OF CALIFORNIA

lauf, bei denen es zu umfangreichen Infiltraten, nicht aber zur Ulceration kommt. Der Vorteil dieser Operationsmethode ist, daß, falls die Hautplastik gelingt, der Kehlkopf für die Reinfektion durch die Hautauskleidung widerstandsfähiger ist. Gluck hat 5 Patienten auf diese Weise operiert, 4 sind dauernd geheilt, 1 starb bald nach der Operation. Es kam zu Reinfektion der kaum geheilten Wunde, was zusammen mit der Lungenerkrankung den Exitus zur Folge hatte. Die Gefahr der tuberkulösen Infektion des Operationsgebietes ist bei der Laryngofissur begreiflicherweise größer als bei der einfachen Tracheotomie. In der Grünwaldschen Statistik von 93 extralaryngealen Operationen findet sich 15mal tuberkulöse Infektion der Wunde erwähnt. Grünwald betont daher schon die Wichtigkeit des sofortigen Abschlusses und der primären Verheilung der Wunden. Er verwendet zur Ergänzung der blutigen Operation die Kaustik und näht dann primär. Auch schlug er vor, eventuell die gesetzte Wunde durch Thierschsche Lappen zu decken, diese durch eine mit Jodoformgaze umwickelte O'Dwyersche Tube zu fixieren und die Knorpel- und Hautwunden zuzunähen. Ich glaube, daß das Glucksche Verfahren vorzuziehen ist. Das Anheilen der Thierschschen Lappen ist immerhin recht fraglich. Schmiegelow warnt vor der Laryngofissur, da es nach dieser Operation in 2 von 3 operierten Fällen zu Miliartuberkulose kam. Außer ihm sah auch Dehio diese unangenehme Komplikation. Die von Gluck aufgestellte Indikation für die extralaryngealen chirurgischen Eingriffe dürfte allgemeine Zustimmung finden; er verlangt gutes Allgemeinbefinden, nicht progrediente, auf einzelne Partien beschränkte Lungenerkrankung, gesunde Rachenorgane und Freisein der Trachea von tuberkulösen Affektionen und schließlich — was mir als das Wichtigste erscheint — Erfolglosigkeit versuchter medikamentöser und lokaler endolaryngealer Behandlung respektive Verschlimmerung des Prozesses durch dieselbe.

Der halbseitigen und der Totalexstirpation des Larynx wegen Tuberkulose gegenüber verhielten sich bis vor wenigen Jahren die Autoren vollständig ablehnend. Bei den wenigen Fällen, die diesen Operationen unterzogen wurden, handelte es sich meist um Fehldiagnosen. Grünwald konnte über 15 Totalexstirpationen berichten. Die guten Operationsresultate, die seit der Vervollkommnung der Totalexstirpation durch Gluck erzielt wurden, lassen die prinzipielle Ablehnung der Operation nicht mehr berechtigt erscheinen. Aber die Indikation ist, wie Grünwald richtig betont, auf das Genaueste zu stellen. Er präzisiert diese folgendermaßen: Unmöglichkeit, den Kehlkopf wieder in brauchbaren Zustand zu versetzen, neben günstigsten Aussichten für den Allgemeinzustand. Wenn man an dieser ganz richtigen Indikationsstellung festhält, wird man allerdings sehr selten Gelegenheit finden, eine Totalexstirpation auszuführen. Gluck hat kürzlich über 22 Fälle berichtet, 2 halbseitige und 20 Totalexstirpationen. 2 Patienten starben infolge der Operation, 11 wurden

Digitized by Google
Original from UNIVERSITY OF CALIFORNIA
Generated on 2019-10-24 13:47 GMT / http://hdl.handle.net/2027/uc1.b3252761
Public Domain in the United States, Google-digitized / http://www.hathitrust.org/access_use#pd-us-google

geheilt, 7 gebessert, 14mal war relativer Mißerfolg zu verzeichnen. Arnoldson berichtet über einen ungünstig verlaufenen Fall von Totalexstirpation. Tod infolge Infektion der Wunde 6 Tage post operationem. So bestechend auch die schönen Erfolge Glucks sind, so glaube ich doch, daß die radikale Therapie der Kehlkopftuberkulose keine Zukunft hat. Jedenfalls sind die für diese Behandlung geeigneten Fälle ganz außerordentlich selten. Die endolaryngeale, chirurgische Behandlung sollte aber mehr noch als bisher gepflegt werden. Wir können namentlich bei gleichzeitiger Sanatoriumbehandlung durch sie bei nicht zu weit vorgeschrittenen Fällen sichere Heilung erzielen.

Außer den zu kurativen Zwecken ausgeführten Encheiresen sei zum Schlusse noch kurz der chirurgischen Eingriffe gedacht, die aus symptomatischen Gründen indiziert sind. Die Epiglottektomie und ihre Vorteile bei dysphagischen Beschwerden wurden schon besprochen. Der galvanokaustische Tiefenstich und die Flächenkaustik bei Geschwüren sind auch in sehr vorgeschrittenen Fällen manchmal von Vorteil. Schaden habe ich von derartigen Eingriffen nie gesehen, schon der suggestive Wert der Operation ist nicht zu unterschätzen.

Bei heftigen dysphagischen Beschwerden wurde in letzter Zeit mit Rücksicht auf die schönen Erfolge, die mit der Hoffmannschen Alkoholinjektion in den Laryngeus superior erzielt wurden, die Neurektomie dieses Nerven empfohlen. Der erste, der über günstige Erfolge mit dieser Operation berichtete, war Avellis. Auch Chalier und Bonnet, A. Moure, Liebault und Celles, A. Réthi und Blumenthal sahen wesentliche Besserung nach diesem Eingriff. Namentlich von den Franzosen wurde diese Methode in der allerjüngsten Zeit sehr warm empfohlen. Von extralaryngealen Eingriffen zur symptomatischen Erleichterung sei noch des Vorschlages Lueschers gedacht, bei hochgradigen Schluckbeschwerden die Gastrostomie zu machen. Er sah in einigen Fällen bedeutende Besserung durch Hebung des Kräftezustandes und Ausschaltung des Larynx.

Wenn man die Literatur über die chirurgische Behandlung der Larynxtuberkulose einer Durchsicht unterzieht, so liest man wiederholt, daß sich die Wiener Schule ablehnend gegen diese Behandlungsmethode verhalten hat. Sie hat dies gewiß mit Recht getan, denn nichts ist schlechter als das indikationslose und kritiklose Darauflosoperieren, wie es seinerzeit vielfach getrieben wurde. Ich glaube, die Zeiten haben sich geändert. Die nachfolgende Diskussion wird wohl zeigen, daß auch die schärfsten Gegner dieser Behandlungsmethode den hohen Wert der chirurgischen Eingriffe bei Kehlkopftuberkulose anerkannt haben.

Literatur. Albanus, Versamml. d. Naturf. u. Ärzte, Münster 1912. — Albrecht, Zeitschr. f. Ohrenheilk., Bd. 61, H. 2: ebenda, Bd. 56, pag. 349. — Alexander, Berliner klin. Wochenschr., 1906, Nr. 9. — Arnoldson, Arch. f. Laryng.,

Digitized by Google
Original from UNIVERSITY OF CALIFORNIA
Generated on 2019-10-24 13:47 GMT / http://hdl.handle.net/2027/uc1.b3252761
Public Domain in the United States, Google-digitized / http://www.hathitrust.org/access_use#pd-us-google

Bd. 26, H. 1. — Avellis, Verhandl. d. Ver. Deutscher Laryngol., 1909. — Baer. Zentralbl. f. Laryng., Bd. 26, pag. 140. — Baldenweck, Zentralbl. f. Tuberkulose. 1913, pag. 229. — Barwell, Zentralbl. f. Laryng., Bd. 25, pag. 94. — Benni, Über die Behandlung der Larynxtuberkulose durch Elektrokaustik. Dissertation, Basel 1910. — Besold und Gidionsen, Pathologie und Therapie der Kehlkopftuberkulose, 1907. — Blumenfeld, Über Blutstillung im Kehlkopf durch Klammernaht. Zeitschr. f. Laryngol., 1911, Bd. IV, 389; Die endolaryngealen Operationen. Handb. d. Chir. d. oberen Luftw. — Boldt, Dissertation, Rostock 1906. — Breithardt, Dissertation, Bonn 1906. — Brüll, Brauers Beiträge, 1912, Bd. 23, H. 1. — Brünings und Albrecht, Verhandl. d. Ver. Deutscher Laryngol., 1909. — Blumenthal, Berliner klin. Wochenschr., 1911, Nr. 36. — Chalier und Bonnet. zitiert nach Grivot, Zentralbl. f. Laryng., Bd. 29, pag. 261. — Claoué, Bull. de laryngol., Bd. 13, H. 7. — Dehio, zitiert n. Hunsberg. — Dundas Grant, Zeitschrift f. Lar., Bd. 27, pag. 104. — Fraenkel, Archiv f. Laryngol. — Freudenthal, Archiv für Laryngol., Bd. 27, H. 2. — Gavello, Archivio ital. di laringol., 1912, H. 1. — Gerber, Zeitschr. f. Laryngol., I, pag. 739. — Grünwald, Die Therapie der Kehlkopftuberkulose. München 1907. — Gluck und Sörensen, Über chirurgische Eingriffe bei Kehlkopftuberkulose. Zeitschr. f. Laryng., Bd. 9, 1911, pag. 370. — Hahn, Monatsschr. f. Ohrenheilk., Bd. 43, H. 7. — Hajek, Med. Klinik, 1912, Nr. 19. — Hammond, Zentralbl. f. Laryng., Bd. 25, pag. 416. — Hansberg, Die Laryngofissur in Blumenfelds Handb. d. Chir. d. oberen Luftwege. — Hartmann, Verhandl. d. Ver. Deutscher Laryngol., 1910. — Henrici. Archiv f. Laryng., Bd. 18, pag. 88. — Heryng, Verhandl. d. I. internat. Rhino-Laryngologenkongresses, Wien 1908. — Hett, Zentralbl. f. Laryng., Bd. 28, pag. 231. — Hill, Zentralbl. f. Laryng., Bd. 25, pag. 94. — Hinsberg, Med. Klinik, 1908. Nr. 16. — Hoelscher, Semons Zentralbl. f. Laryng., Bd. 28, pag. 387. — Hutter. Über die Behandlung der Larynxtuberkulose mittelst Galvanokaustik. Monatsschr. f. Ohrenheilk., 1910, Nr. 5. — Horsford, Zentralbl. f. Laryng., Bd. 27, pag. 428. — Imhofer, Pathologisch-anatomische Gesichtspunkte für die Behandlung der Kehlkopftuberkulose. Festschr. f. Chiari, 1908. — Jurasz, Krankheiten der oberen Luftwege, Heidelberg 1891. — Killian, Die Schwebelaryngoskopie. Arch. f. Laryngologie, Bd. 26, H. 2. — Kronenberg, Münchener med. Wochenschr., 1903, H. 15—16. — Kümmel, Verhandl. d. Ver. Deutscher Laryngol., 1911. — Krieg. Archiv f. Laryng., Bd. 16, pag. 288. — Lewies, Zeitschr. f. Laryng., 1911, Bd. 4, pag. 454. — Lockard, Laryngoscope, Febr. 1912. — Luescher, zitiert n. Weiss. — Liebault n. Celles, Zentralbl. f. Laryng., Bd. 29, pag. 261. — Mermod, Münchener med. Wochenschr., 1903, pag. 189. — A. Mayer, Zeitschr. f. Laryng., Bd. V, pag. 34. — Moeller, Über Epiglottisamputation bei Kehlkopftuberkulose. Zentralbl. f. Laryng., 1911, pag. 509. — Moritz, Zentralbl. f. Laryng., Bd. 28, pag. 232. — Moure, zitiert nach Grivot, Zentralbl. f. Laryng., Bd. 29, pag. 261. — Navratil, Kritische Studie über die aktuelle Therapie der Kehlkopftuberkulose. Arch. internat. de laryngol., Bd. 32, H. 1. — Oppikofer, Korrespondenzblatt f. Schweizer Ärzte. 1911, Nr. 35. — Pettit, New York med. Journ., 1913, Jan. 18. — Reinhold. Beitrag zur chirurgischen Behandlung der Larynxtuberkulose. Dissertation. Paris 1908. — A. Réthi, Monatsschr. f. Ohrenheilk., Bd. 46, H. 5. — L. Réthi, zitiert nach

Digitized by Google
Original from UNIVERSITY OF CALIFORNIA
Generated on 2019-10-24 13:47 GMT / http://hdl.handle.net/2027/uc1.b3252761
Public Domain in the United States, Google-digitized / http://www.hathitrust.org/access_use#pd-us-google

Grünwald, Verh. d. I. internat. Laryngologenkongresses, Wien, pag. 431. — Ruedi, Beiträge zur operativen Behandlung der Kehlkopftuberkulose. Zeitschr. f. Laryng., Bd. 4, pag. 449. — Schmiegelow, Zentralbl. f. Laryng., Bd. XXV, pag. 172. — Sargnon et Barlatier, Zentralbl. f. Laryng., Bd. 25, pag. 311. — Semon, zitiert nach Blumenfeld. — Siebenmann, Verhandl. d. Ver. Deutscher Laryngol., 1909. — Derselbe, Deutsche Zeitschr. f. Chirurgie, 1912, Bd. 116. — Srebny, Zentralbl. f. Laryng., Bd. 26, pag. 470. — Seifert, Beitrag zur Amputation der tuberkulösen Epiglottis. Zentralbl. f. Laryng., Bd. III, pag. 103. — Thomson, Zentralbl. f. Laryng., Bd. 26, pag. 41. — Tilley, Zentralbl. f. Laryng., Bd. 27, pag. 142; ebenda, Bd. 25, pag. 34; Revue de laryngol., 1910, pag. 652. — Voltolini, Wiener med. Zentralzeitung, 1884, Nr. 13—14. — Weiss, Die Gefahren der elektrokaustischen Behandlung der Larynxtuberkulose. Dissertation, Bern 1911. — Wildenberg, Zentralbl. f. Laryng., Bd. 28, pag. 657. — Winkler, Verh. d. Ver. Deutscher Laryngol., 1905. — Wood, Zentralbl. f. Laryng., Bd. 28, pag. 294.

Zur Diagnose und Therapie funktioneller Stimmstörungen.

Von Dr. **Hugo Stern**, Abteilungsvorstand am Kaiser Franz Josef-Ambulatorium in Wien.

Es gibt Kapitel unter den medizinischen Disziplinen, die — sit venia verbo — nicht oft genug besprochen werden können, nicht nur ihrer großen Bedeutung wegen an und für sich, sondern auch hauptsächlich deshalb, weil sie uns in ihren Fortschritten sozusagen von Tag auf Tag ein anderes, erweitertes Bild zeigen; es ist daher, wie ich glaube, von großer Wichtigkeit, derartige Themata immer wieder aufs neue zusammenfassend zu behandeln, und dies um so mehr, als der eine Autor mehr diesen, der andere jenen Gesichtspunkt ins Vordertreffen führt. Ein solches Kapitel sind die funktionellen Stimmstörungen, die ich heute nach der diagnostischen wie nach der therapeutischen Seite hin behandeln will.

Kaum noch ein Dezennium ist verflossen, seitdem dieses Thema zum erstenmal eine erschöpfende, grundlegende Bearbeitung gefunden hat, denn so wertvoll die Anregungen sind, die aus der früheren Zeit (Mackenzie, B. Fränkel, Schech etc.) stammen, so müssen wir doch sagen, daß eine Zusammenfassung gänzlich fehlte, ganz abgesehen etwa von einer einheitlichen Bearbeitung, und wir vermissen in früheren Arbeiten auf diesem Gebiete das, was uns gerade in der Medizin nottut, das „in ein System bringen“. Dieses Verdienst gebührt in erster Linie den Arbeiten Flataus und Gutzmanns, ferner Zumsteeg, Katzenstein, E. Barth, Posthumus Mayes, G. Avellis, G. Spiess, Nadoleczny, E. Hopmann, Imhofer und anderer.

Es kann natürlich nicht im Rahmen dieses Aufsatzes liegen, alle die funktionellen Stimmstörungen und Stimmdefekte nach ihrer diagnostischen und

Generated on 2019-10-24 13:47 GMT / http://hdl.handle.net/2027/uc1.b3252761
Public Domain in the United States, Google-digitized / http://www.hathitrust.org/access_use#pd-us-google
Digitized by Google
Original from UNIVERSITY OF CALIFORNIA

therapeutischen Seite hin zu besprechen, ich möchte vielmehr im Zusammenhange mit einem kurz gefaßten Referate über das in der Phonasthenie-frage derzeit Feststehende meine Erfahrungen, die sich nunmehr auf eine große Anzahl von Fällen, — teils der Privatpraxis und teils dem Materiale meiner Abteilung im Kaiser Franz Josef-Ambulatorium entstammend, — stützen, mitteilen und zeigen, welch reiches Arbeitsfeld für den praktischen Arzt (wenigstens in prophylaktischer Beziehung) dem Rhinolaryngologen als Mitarbeiter auf diesem Gebiete, speziell dort, wo chirurgische Fragen in Betracht kommen, insbesonders aber für den Stimmarzt in der von ihm geübten Übungstherapie da vorhanden ist.

Wir fassen heute die Funktionsstörungen der Stimme kurz unter dem Begriffe Phonasthenie (wobei aber betont sei, daß die Phonasthenie nur ein Kapitel, — das größte und wichtigste — innerhalb der funktionellen Sinnesstörungen ist) zusammen. In Ergänzung und einer kleinen Abänderung der uns von Flatau und Imhofer gegebenen vortrefflichen Definition möchte ich sagen: „Unter dem Sammelbegriffe Phonasthenie sind diejenigen Formen von Stimmstörungen zu verstehen, bei denen es sich, ohne daß irgend welche organisch-mechanische Schädigungen als erste oder fortwirkende Ursache der Störungen nachweisbar sind, um Funktionsherabsetzung, Funktionshemmung (eine unausreichende, ungenügende Funktion) oder um einen Funktionsverlust handelt, und wo das Manko (der Defekt) in der Stimmproduktion auf einer stärkeren Inanspruchnahme eines oder mehrerer Faktoren, die für die Stimmgebung maßgebend sind, als es den physiologischen und auch den kunstästhetischen Grundsätzen entspricht, beruht."

Zur Erklärung dieser Definition möchte ich noch beifügen, daß ich auch die Funktionsherabsetzung, die Funktionsinsuffizienz (man könnte auch von Funktionserschwerung sprechen) hereinrechne, weil wir auch sonst bei der Beurteilung der Tätigkeit der Muskeln neben der Paralyse und Parese derselben von einer Insuffizienz sprechen, und dies sowohl nach der qualitativen wie quantitativen Seite hin. Wenn ich in eine rein ärztliche Definition auch die Außerachtlassung und Überschreitung kunstästhetischer Gesetze mit hineinnehme, so tue ich es deshalb, weil wir 1. in der Tat bei der Phonasthenie oft viel früher und markanter die effektive Stimmleistung nach dieser Seite hin herabgesetzt sehen, als wir einen deutlichen pathologischen Funktionszustand konstatieren können, und 2. weil sich in vielen Fällen von Phonasthenie schon in den frühesten Stadien derartige Symptome der Überschreitung kunstästhetischer Grundgesetze (Verschleifung musikalischer Phrasen, auffallende Gesangsunmanieren, Mitbewegungen etc.) vorfinden, lange oft bevor die eigentlichen Symptome der Phonasthenie klar zutage liegen.

Generated on 2019-10-24 13:47 GMT / http://hdl.handle.net/2027/uc1.b3252761
Public Domain in the United States, Google-digitized / http://www.hathitrust.org/access_use#pd-us-google
Digitized by Google
Original from UNIVERSITY OF CALIFORNIA

Ich folge meiner Besprechung der diagnostischen Merkmale im wesentlichen der übersichtlichen Darstellung Gutzmanns und will, ohne auf die Pathogenese, Ätiologie und Prognose der Affektionen einzugehen, die diagnostische Seite etwas ergänzen und kurz skizzieren. Die Diagnose der Stimmstörungen im allgemeinen stützt sich auf folgende stets in Betracht zu ziehende Punkte (s. die Tabelle; ich benütze dieselbe schon seit längerer Zeit in meiner Praxis und glaube die Diagnosestellung nach diesen zusammenfassenden Gesichtspunkten empfehlen zu dürfen).

P. NO. . . . . .
Datum: . . . . . .

Dr. Hugo Stern,
Abteilungsvorstand am Kaiser Franz Josef-Ambulatorium,
Wien, VIII., Langegasse 63.

Funktionelle Stimmstörungen.

Name: . . . . . .
Alter: . . . . . .
Beruf: . . . . . .

I. Anamnese.

Seit wann bestehend: . . . . . .
Allgemeinzustand: . . . . . .
(Herz-, Lungen-, Verdauungstätigkeit, Nervensystem, Psyche) . . . . . .
. . . . . .

II. Subjektive Symptome.

a) **Reizerscheinungen.**
(Störungen der Sensibilität, Trockenheitsgefühl, Brennen, Druck, vermehrte Sekretion)

b) **Ermüdungserscheinungen.**
. . . . . .

III. Objektive Symptome.

Rhinoskopie, Pharyngoskopie, Laryngoskopie.

IV. Die Atmung.

Inspiration: . . . . .
Exspiration: . . . .

a) Inspektion . . . . . .
b) Palpation . . . . . .
c) Die kymographische Atmungsaufnahme . . . . . .
d) Messung des Atemvolumverbrauches . . . . . .

V. Die Stimmfunktion selbst.

a) Stimmumfang . . . . . .
b) Stimmregister . . . . . .
c) Stimmstärke . . . . . .
d) Festhalten der Tonhöhe . . . . . .
1. Phonograph . . . . . .
2. Resonatoren . . . . . .
3. Harmonium . . . . . .
4. Druckprobe . . . . . .
5. Konsonant-Vokalprobe . . . . . .
e) Intonation . . . . . .
1. Gehör . . . . . .
2. Registrierapparate . . . . . .
Tremolieren, Diplophonie
. . . . . .

VI. Stimmeinsatz.

Phonendoskop . . . . . .

VII. Mitbewegungen.

. . . . . .

VIII. Qualitäten der Stimme.

(Belegt, rauh, heiser, unausgeglichen, nasal, hohl, kehlig, klossig, verschleiert, dumpf, gepreßt etc.)

. . . . . .

Die Klangfarbe und . . . . . der Stimme
Das Timbre . . . . . der Stimme . . . . . .

Digitized by Google
Original from UNIVERSITY OF CALIFORNIA
Generated on 2019-10-24 13:47 GMT / http://hdl.handle.net/2027/uc1.b3252761
Public Domain in the United States, Google-digitized / http://www.hathitrust.org/access_use#pd-us-google

IX. Bewegungserscheinungen an den Stimmlippen.

a) Laryngoskopie . . . . . .
b) Laryngostroboskopie . . . . . .

X. Bewegungen des Larynx.

a) Inspektion: . . . . . .
b) Palpation: . . . . . .
c) Dermographische Marken: . . . . . .
d) Apparate: . . . . . .

XI. Resonanzverhältnisse.

a) Vibrationsbezirke: . . . . . .
b) Nasenresonanz: . . . . . .

XII. Prüfung der Artikulationsbewegungen

(Kiefer, Lippen, Wange, Zunge; Gaumensegel).

. . . . . .

XIII. Die Methoden des klinischen Ausgleichs.

1. Der Ausgleich durch den faradischen Strom.
2. Der Ausgleich durch aktive Kompensationsbewegungen.
3. Der Ausgleich durch passive Kompensationsbewegungen:
   a) Atemtypusänderung
   b) Druckkompensation am Kehlkopf.
4. Der Flatausche Handgriff . . . . . .
   (Dehnung der Stimmlippen)
5. Der Ausgleich durch Vibrationen.
6. Der Ausgleich durch Stimmgabeln nach Gutzmann.

XIV. Die Gesangsmethode.

(Zu dunkles, zu offenes Singen, Hinaufschrauben der Stimme; deutsche, französische, italienische Methode.)

. . . . . .

XV. Musikalisches Gehör und Empfinden.

a) Wissen in der Musik . . . . . .
b) Tonsinn . . . . . .
c) Tongedächtnis . . . . . .
. . . . . .

Sonstige Beobachtungen und Bemerkungen:

. . . . . .
. . . . . .

Prognose:

. . . . . .
. . . . . .

Therapie:

. . . . . .
. . . . . .

Enderfolg der Therapie:

. . . . . .
. . . . . .

I. Anamnese.

Wir wenden hier vor allem dem Allgemeinzustand des Patienten unsere Aufmerksamkeit zu, insbesonders ist er auf seine Herztätigkeit, seine Verdauung und sein Nervensystem genau zu untersuchen. Die Angaben seitens des Stimmkranken muß man immer mit einer gewissen Reserve behandeln; seine Psyche ist oft mehr oder minder alteriert und muß infolgedessen stets richtig beurteilt und ins Kalkül gezogen werden.

II. Subjektive Symptome (nach Flatau).

a) Reizerscheinungen,
b) Erschöpfungserscheinungen.

Digitized by Google
Original from UNIVERSITY OF CALIFORNIA
Generated on 2019-10-24 13:47 GMT / http://hdl.handle.net/2027/uc1.b3252761
Public Domain in the United States, Google-digitized / http://www.hathitrust.org/access_use#pd-us-google

Zu den ersteren gehören die häufigen Störungen der Sensibilität, die Parästhesie und Hyperästhesie. Ich rechne auch die Hypästhesie hierher, weil ich schon in einer ganzen Reihe von Fällen eine deutliche Hypästhesie fand, und zwar in Fällen, wo gerade noch tags vorher, speziell bei der ersten Konsultation, hyperästhetische Erscheinungen vorzuliegen schienen. Wir können uns dies vielleicht so erklären, daß die Angst des Phonasthenikers, die Beunruhigung ob seines Zustandes, der ja oft sehr tief in seine sozialen und materiellen Interessen greift, auch auf die Gefühlssphäre übergeht und widersprechenden Angaben (besonders bei den ersten Konsultationen) zutage fördert, Angaben, die dann, wenn er den Arzt kennen gelernt und zu ihm Vertrauen gewonnen hat, eine Korrektur erfahren. Weitere Reizerscheinungen sind das Trockenheitsgefühl, Druckgefühl, Brennen im Halse, ausstrahlende Schmerzen und Klagen über vermehrte Sekretion („das sich zwischen oder auf die Stimmbänder legende Schleimklümpchen gehört ebenfalls hierher").

Zu den Erschöpfungs(Ermüdungs)erscheinungen gehört vor allem ein gewisses Unlustgefühl und Unbehagen beim Singen, das sich zur Ermüdung und wirklicher Erschöpfung steigert, schließlich lehnen es die Patienten ab, aus Angst vor dem Versagen der Stimme auch nur einen Ton zu produzieren; der ganze Zustand geht häufig in eine allgemeine psychische Depression über.

III. Objektive Symptome.

Ich kann da auf Einzelheiten nicht eingehen, Nase, Rachen und Larynx zeigen oft Zeichen eines Kongestivzustandes der Schleimhaut (Posthumus Meyes), wir finden Schwellungen und Verdickungen, chronische Tonsillitiden (Winkler) etc. Das Epithel der Stimmlippen kann (Horne) der Hyper- und später der Metaplasie verfallen, auch direkte atrophische Zustände der Muskulatur treten auf, kurz das Bild ist überaus variabel — und demgegenüber wieder Fälle schwerster Stimmstörungen, wo weder Rhinoskopie noch Pharyngoskopie noch die Laryngoskopie irgend einen positiven Befund ergibt!

IV. Die Atmung.

Um dieselbe zu prüfen, lassen wir den stimmgestörten Patienten eine Phrase, noch besser ein ganzes Lied singen, um alle Einzelheiten dieses für die Stimmgebung so wichtigen Faktors genau feststellen zu können, Hilfsmittel hierzu sind: *a)* die Inspektion, *b)* die Palpation, *c)* die kymographische Aufnahme der Atmung, *d)* die Messung des Atemvolumverbrauchs. Bei funktionellen Stimmstörungen finden wir geräuschvolle, ruckweise Inspirationen, mangelhafle Verteilung der Exspiration, ein zu rasches Absinken der Bauchkurve, das Nadoleczny ausgezeichnet beschrieben hat, und ein zu geringes Atemvolumen, lauter Faktoren, die die Stimmgebung ungünstig beeinflussen.

Digitized by Google
Original from UNIVERSITY OF CALIFORNIA
Generated on 2019-10-24 13:47 GMT / http://hdl.handle.net/2027/uc1.b3252761
Public Domain in the United States, Google-digitized / http://www.hathitrust.org/access_use#pd-us-google

V. Die Stimmfunktion selbst.

Hier kommt es auf folgende Punkte an:

a) Tonumfang (Stimmumfang),

b) Register,

c) Stimmstärke,

d) Festhalten der Tonhöhe,

e) Intonation.

Ad *a.* Wir prüfen den Stimmumfang, indem wir von der Mittellage aus nach oben und unten die Grenzen feststellen. Imhofer stellt hierbei die Forderung auf, daß alle Töne im Pianissimo angegeben werden müssen, wobei sich schon oft Defekte in der Stimmgebung zeigen. Bei hellgefärbten Stimmen kann man diese Probe mit dem Vokal „A" machen. Sonst ist er, trotzdem er gerade die geringsten Veränderungen im Ansatzrohre beansprucht und seine „physiologische Breite" eine relativ geringe ist, andrerseits er aber nur dann, wenn die Stimme eine freigebildete ist und keinerlei Hemmungen und Störungen zeigt, wirklich frei produziert wird, für die Stimmprüfung nicht gut verwertbar und es ist dann besser, den Patienten selbst angeben zu lassen, auf welchen Vokal er singen will. Es gelingt so ganz leicht, einen eventuellen Stimmdefekt bald zu finden.

Ad *b.* Auch zur Diagnose dieses Punktes (Register) gehört ein feines musikalisches Gehör und Kenntnisse auf stimmpädagogischem Gebiete. Man wird dann leicht finden, in welchem Register die Stimme eventuell hinaufgeschraubt ist, wo ein „Loch" in der Stimme ist, wo ein unrichtiger Registerübergang vom Sänger gemacht wird, und man wird auch eventuell das Fehlen eines ganzen Registers konstatieren können.

Ad *c.* Die Stimmstärke prüfen wir ebenfalls mit unserem Gehör, wobei aber die Fehler, die wir im Auffassen von Tonintensitätsunterschieden machen, mit in Rechnung gezogen werden müssen. Hier gilt das Gesetz von Weber, welcher sagt, daß die Intensität um ein Drittel wachsen muß, damit ein Zuwachs wahrgenommen werde. Da nun bei gleichbleibender Tonhöhe und gleichbleibendem Klange die Intensität der Stimme nur vom Atemvolumenverbrauch abhängt, so muß naturgemäß der geschulte Sänger, wenn er denselben Vokal auf ein und derselben Tonhöhe in gleichem Register einmal forte und das andere Mal piano singt, beim forte mehr Luft brauchen als beim piano gesungenen Ton. Hier nun zeigt sich bei Stimmstörungen bald ein Ausfall, indem gerade beim piano-Singen infolge der „Überluft" („hauchiger Ton"), die nicht zweckentsprechend zur Stimmbildung verwendet wurde, mehr Luft zur Tongebung gebraucht wird als beim forte-Singen des Tones.

Ad *d.* Das Festhalten der Tonhöhe ist eines der wichtigsten Kriterien bei der Beurteilung funktioneller Stimmstörungen. Geprüft wird das-

Generated on 2019-10-24 13:47 GMT / http://hdl.handle.net/2027/uc1.b3252761
Public Domain in the United States, Google-digitized / http://www.hathitrust.org/access_use#pd-us-google
Digitized by Google
Original from UNIVERSITY OF CALIFORNIA

selbe 1. durch den Phonograph (Boeckes Apparat), 2. durch an das Ohr gehaltene, auf den Gesangston abgestimmte Resonatoren, denn der Resonator schwächt sich sofort ab, wenn der Sänger stark abweichende Schwebungen produziert (K. L. Schäfers Resonatorenansatz). Gutzmann verwendet Resonatoren, bei denen die Tonhöhe durch eine an der distalen Öffnung des Resonatortubus angebrachte Irisblende verkleinert werden kann. Man kann so den Eigenton des resonierenden Hohlraumes in gewissen Grenzen stark herabsetzen und durch Hin- und Herschieben des Hebels den zu prüfenden Ton mit dem Anfangston vergleichen und so Schwankungen feststellen. 3. Auch durch Vergleich mit den Tönen eines Harmoniums sind Schwebungen nachzuweisen. 4. Die sogenannte „Druckprobe". Das Prinzip derselben basiert darauf, daß die Tonhöhe nicht nur von der Spannung, sondern auch von der Anblasestärke abhängt. Um die Tonhöhe festzuhalten, bedarf es einer außerordentlichen feinen Einarbeitung dieser beiden Kräfte aufeinander. Sie müssen sich unter den verschiedensten Intensitätsverhältnissen den gesungenen Ton gegenseitig richtig kompensieren. Zur Untersuchung dieser Kompensation hat uns Gutzmann die folgenden zwei ausgezeichneten Proben angegeben. Die „Druckprobe" besteht darin, daß man den zu prüfenden Sänger auf einen bestimmten Ton die Stimme anhalten läßt, während man mit dem Daumen einen sanften Druck auf den Schildknorpel ausübt. Läßt man dann plötzlich mit dem Drucke nach, so schlägt die Stimme um einen halben bis einen Ton in die Höhe. Der Sänger kommt, wenn es sich um normale Verhältnisse handelt, schnell auf den intendierten Ton zurück, während der kranke Sänger nur langsam wieder zu seinem Ausgangston gelangt. 5. Die „Konsonantvokalprobe": Läßt man die Silbe „Wa" singen, so steigt die Stimme in demselben Momente (wenn man vorher den Sänger auf den gleichen Ton das „W" eine Zeitlang hat summen lassen), in welchem der Vokal eintritt, wegen der plötzlichen Aufhebung der Stauung am Lippensaum, wenn die genannte Kompensation nicht rechtzeitig einsetzt. Benützt man die Silbe „Ma" und tritt dabei dieses Phänomen auf, so beweist das eine sehr starke Störung in der Kompensation der physikalischen Kräfte, die am Kehlkopf wirken.

Ad *e* (Intonation). Die Feinheit unseres Gehörs für Intonationsschwankungen ist eine individuell sehr verschiedene und wir müssen daher Flatau, Gutzmann, Barth u. a. für die durch sie ausgebildeten Registriermethoden überaus dankbar sein; denn wir sind durch dieselben in der Lage, Intonationsschwankungen nach oben (distonieren) und nach unten (detonieren) graphisch exakt darzustellen. Hierher gehört auch das „Tremolieren". Es besteht in deutlich wahrnehmbaren Schwankungen des Tones, sei es in bezug auf Intensität, sei es in bezug auf die Höhe, oder es sind beide Abweichungen kombiniert. Nach Imhofer tritt das Tremolieren dann ein, wenn sich der

Digitized by Google
Original from UNIVERSITY OF CALIFORNIA
Generated on 2019-10-24 13:47 GMT / http://hdl.handle.net/2027/uc1.b3252761
Public Domain in the United States, Google-digitized / http://www.hathitrust.org/access_use#pd-us-google

tonische Kontraktionszustand der Muskulatur in einen klonischen verwandelt. oder wenn die Exspirationsluft, statt in kontinuierlichem Strome die Glottis zu passieren, in einzelnen Stößen durch dieselbe gesendet wird. Nicht verwechseln darf man dieses Tremolieren mit dem die Stimme beseelenden, angenehmen und überaus wirksamen Vibrato, das, innere seelische Erregung und Bewegung vortrefflich charakterisierend, durchaus kein pathologisches Phänomen ist. Durch Mitschwingen der Taschenbänder oder durch Teilung der Stimmritze, oder dadurch, daß Schleimhautpfröpfchen oder Schleimhautklümpelchen auf den Stimmlippen mitschwingen, entsteht die überaus störende Diplophonie (Doppelstimme).

VI. Der Stimmeinsatz.

Wie bekannt, unterscheiden wir den harten (festen), weichen (leisen. einschleichenden) und den gehauchten Stimmeinsatz. Wenn man in einem Falle durch das bloße Hören nicht ganz sicher ist, welcher Stimmeinsatz gebraucht wurde, so soll man den Larynx durch ein Phonendoskop auskultieren, das außerdem bei entsprechender Einübung die Selbstkontrolle des Patienten wesentlich fördert. Der Coup de glotte bildet eine der Hauptursachen, durch welche die Stimme schwer geschädigt werden kann. In einer früheren Arbeit[1]) habe ich aber schon darauf hingewiesen, daß von diesem pathologischen Coup de glotte der physiologische, wo es vor der Tonbildung zu einem exakten Aneinanderlegen (nicht Aneinanderpressen) der Stimmbänder kommt, wohl zu unterscheiden ist — R. Imhofer spricht dieselbe Ansicht in seiner jüngsten Arbeit über die Ermüdung der Stimme (Phonasthenie) aus —, denn der physiologische Coup de glotte ist nicht nur für manche Formen des Kunstgesanges (Koloratur) unentbehrlich, sondern er ist auch für die Konzentration des Atems für die Stimmproduktion sehr wichtig und, wie ich dann weiter ausführen werde, er ist auch für die Therapie — richtig angewendet — von großer Bedeutung.

VII. Mitbewegungen.

Diese treten bei funktionellen Stimmstörungen in den mannigfachsten Formen auf. So beobachtete zum Beispiel Zumsteeg fibrilläre Zuckungen um die Lippen. Bekannt sind das Augen- und Stirnrunzeln, Bewegungen mit den Extremitäten und dem Kopfe, vollständige Veränderungen der Körperhaltung etc. Flatau und Imhofer berichten auch von krankhaften Schluckbewegungen, tickartigen Bewegungen einer Gesichtshälfte etc. Ich möchte das bei vielen Sängern zu beobachtende Schiefhalten des Mundes beim Singen ebenfalls hierher rechnen.

---

[1]) H. Stern, Die physiologischen Grundbedingungen einer richtigen Stimmbildung. Monatsschr. f. Ohrenheilk. u. Laryngo-Rhinol., 1911.

Digitized by Google
Original from UNIVERSITY OF CALIFORNIA
Generated on 2019-10-24 13:47 GMT / http://hdl.handle.net/2027/uc1.b3252761
Public Domain in the United States, Google-digitized / http://www.hathitrust.org/access_use#pd-us-google

VIII. Qualitäten der Stimme.

Bei den funktionellen Stimmstörungen spielt die Qualität der Stimme, wozu in erster Linie die Klangfarbe und das Timbre derselben gehören, eine große Rolle. Daß eine Stimme belegt, rauh, heiser und unausgeglichen klingt, ist leicht zu konstatieren. Schwerer ist es schon zu sagen, wo die Grenzen liegen, wenn wir eine Stimme als nasal, hohl, kehlig, klossig, verschleiert, dumpf oder gepreßt bezeichnen. Es sind dies Stigmata, denen wir bei den funktionellen Stimmstörungen sehr häufig begegnen, ohne daß wir aber sagen dürfen, daß diese Art der Stimmbildung eine Stimmstörung zur Folge haben muß, genau wie wir auch Mitbewegungen zuweilen auch bei ganz vorzüglichen Sängern beobachten können. Hingegen finden wir aber, wenn ein Sänger mit Klagen zu uns kommt, die nicht in organisch-pathologischen Zuständen begründet sind, meist eine der geschilderten Veränderungen der Klangfarbe der Stimme.

IX. Bewegungserscheinungen an den Stimmlippen.

Wir diagnostizieren dieselben durch die einfache Laryngoskopie (mangelhafter Schluß der Stimmlippen, ruckweiser Schluß, perverse Aktion etc.). Mittelst der Laryngostroboskopie können wir einen abnormen Luftverbrauch bei der Stimmproduktion feststellen. Zum Beispiel kann es vorkommen, daß bei der Bruststimme nur Teile der Stimmlippen sich schließend aneinanderlegen. Ein derartiges Vorkommnis erschwert ungemein die Stimmproduktion und ist eine der Hauptursachen des Erschöpfungszustandes des Phonasthenikers.

X. Bewegungen des Larynx.

Ich möchte hier nur auf die diesbezüglichen Arbeiten von Gutzmann, Flatau, E. Barth, Schleier, Katzenstein und meine eigenen Arbeiten hinweisen, als deren Endergebnis wir gefunden haben, daß 1. der Kunstsänger seine peripheren Artikulationsorgane belastet und im Interesse einer leichten Stimmgebung den Larynx entlastet, und 2. daß der Larynx beim geschulten Sänger der indifferenten Lage (tiefe Lage) zustrebt. Bei funktionellen Stimmstörungen sehen wir nun (Inspektion, Palpation, dermographische Marken, Apparate zur Aufnahme der Artikulationsbewegungen — auf dem III. internationalen laryngo-rhinologischen Kongreß demonstrierte ich auch den hierher gehörigen Glossographen von Gentilli) — ganz abnormale, oft krampfhafte Stellungen und Bewegungen des Kehlkopfes, er „tanzt förmlich auf und ab“ oder wird hin- und hergezerrt. Die Beobachtung dieser Tatsache hat dazu geführt, daß man versuchte, den Larynx manuell zu fixieren; so zum Beispiel schlägt das Fröschels vor. Gegen eine derartige Therapie habe ich aber, der ich mich seit vielen Jahren

Digitized by Google
Original from UNIVERSITY OF CALIFORNIA
Generated on 2019-10-24 13:47 GMT / http://hdl.handle.net/2027/uc1.b3252761
Public Domain in the United States, Google-digitized / http://www.hathitrust.org/access_use#pd-us-google

mit gesangspädagogischen Problemen befasse und selbst singe, begründete Bedenken. In der schon früher zitierten Arbeit Imhofers, die, nebenbei erwähnt, in selten klarer und übersichtlicher Weise die Stimmermüdung beleuchtet, finde ich diese meine Ansicht bestätigt, indem dieser Autor mit Bezug auf derartige Bemühungen, den Kehlkopf zu fixieren, darauf hinweist, daß es hierdurch „zu krampfhaften unnatürlichen Bewegungen der äußeren Halsmuskulatur und indirekt zur Ermüdung, nicht nur dieser, sondern auch der Binnenmuskulatur des Kehlkopfes kommt".

XI. Resonanzverhältnisse.

Auch die Untersuchung der Resonanz ist zur Diagnosestellung sehr notwendig. Gestützt auf die vorzüglichen Arbeiten von E. Hopmann und Zimmermann (München), habe ich in einer früheren Arbeit[1]) meine diesbezüglichen Resultate zusammengefaßt. Aus meinen seinerzeitigen Ausführungen geht hervor, wie diese Frage mit der Registerfrage in enger Verbindung steht. Und wir können weiter sagen, daß mit den Fehlern in der Bildung der Register auch eine Verschiebung der „diversen Vibrationsbezirke" Hand in Hand geht; in der Tat finden wir bei den funktionellen Stimmstörungen die Resonanzräume — ein Maß für dieselben besitzen wir leider noch nicht — gegenüber den im Mittel bei Kunstsängern gefundenen Vibrationsbezirken wesentlich verändert. Ein Wort noch über die Nasenresonanz: Hier hat wohl die praktische Erfahrung uns die Antwort auf unsere Fragestellung gegeben: Die Nase ist ein überaus wichtiges Organ für ein richtiges Singen — natürlich darf man das mit dem unästhetisch klingenden Nasalieren nicht verwechseln —, wenn wir auch nicht von jedem operativen Eingriff in die Nase uns einen Erfolg versprechen dürfen, so müssen wir doch sagen, daß es verfehlt wäre, die Wichtigkeit der Nasenresonanz, wie es zum Beispiel Fröschels tut, zu leugnen. Eine richtige Nasenresonanz (es sei hier auch auf eine Arbeit Réthis in der Wiener med. Wochenschrift, 1912, die dieses Thema mit großer Sachkenntnis behandelt, verwiesen), die oft nur erst nach operativer Beseitigung organischer Hindernisse zu erlangen ist, ist eine conditio sine qua non für ein richtiges Singen; denn in dem Momente, wo dieselbe nur mangelhaft ausgebildet ist oder gar nicht existiert, wird der Sänger, der seine Stimme richtig und volltönend erklingen lassen möchte, zur Überanstrengung (Forcieren) verleitet — auch Nadoleczny betont die Wichtigkeit dieses Punktes —, und gar mancher Fall von frühzeitiger Stimm-

[1]) Hugo Stern, Gesangsphysiologie und Gesangspädagogik in ihren Beziehungen zur Frage der Muskelempfindungen und der beim Singen am Schädel und am Thorax fühlbaren Vibrationen. (Verhandlungen des III. internationalen Laryngo-Rhinologenkongresses, Berlin 1911 und Monatschr. f. Laryng. u. Ohrenheilk., 1911.)

Digitized by Google
Original from UNIVERSITY OF CALIFORNIA
Generated on 2019-10-24 13:47 GMT / http://hdl.handle.net/2027/uc1.b3252761
Public Domain in the United States, Google-digitized / http://www.hathitrust.org/access_use#pd-us-google

ermüdung ist auf eine nicht genügend beobachtete und noch unrichtiger bewertete mangelhafte Nasenresonanz zurückzuführen.

XII. Prüfung der Artikulationsbewegungen.

Es handelt sich hier um Muskeltätigkeiten, die unserem Willen unterworfen sind. Eben deshalb finden wir bei Stimmstörungen oft fehlerhafte Stellungen des Kiefers (starres Halten), der Lippen (Aufeinanderpressen) und der Wangen (Einziehen oder Aufblähen derselben). Dieses „dem Willen Unterworfensein" hat aber auch seine Vorteile. Wir können diese Bewegungen bewußt in richtige, bestimmte Bahnen leiten, bis sie selbst unbewußt willkürlich richtig gemacht werden.

XIII. Die Methoden des klinischen Ausgleiches.

Ich kann mich hier nur darauf beschränken, dieselben kurz zu skizzieren und verweise im übrigen auf die Arbeiten von Flatau, Gutzmann, Imhofer u. a.: Es handelt sich hier darum, festzustellen, inwieweit die durch die schon vorangegangene Untersuchung gefundenen defekten Töne durch die Methoden des klinischen Ausgleiches („Ausgleichsprüfungen") ausgeglichen werden können. Die zwei Grundsätze, die das Wesen des elektrischen Ausgleiches bilden, sind:

1. Wird bei einem normalen und rein intonierten Ton im Moment der Intonation ein schwacher faradischer Strom durch die Stimmbänder geleitet, so geht der Ton in die Höhe.

2. Ist ein Ton defekt, d. h. wird er tiefer angesetzt oder zeigt er sonst eine der früher geschilderten Intonationsstörungen, so bewirkt der im Moment der Intonation durchgeleitete faradische Strom einen Ausgleich der Intonationsstörung, d. h. der Ton klingt wieder rein. Wir können immer konstatieren, daß das Ausgleichsphänomen beim kranken Ton viel prägnanter und deutlicher wahrnehmbar als die durch den elektrischen Strom bewirkte Tonerhöhung eines gesunden Tones ist.

1. Die Ausgleichung durch den faradischen Strom.

Flatau war der erste, der dieses wichtige und dabei so einfach zu handhabende elektrodiagnostische Ausgleichssymptom angegeben hat (Anwendung verschiedener von Flatau, Katzenstein u. a. angegebenen Elektroden). Die Stromstärke soll man zuerst recht schwach nehmen und während der Stromwirkung die Stimmübung machen lassen.

2. Der Ausgleich durch aktive Kompensationsbewegungen.

Dazu gehören Veränderungen in der Atemführung, Veränderungen der Bewegungen im Ansatzrohr und in den Artikulationsorganen.

Generated on 2019-10-24 13:47 GMT / http://hdl.handle.net/2027/uc1.b3252761
Public Domain in the United States, Google-digitized / http://www.hathitrust.org/access_use#pd-us-google
Digitized by Google
Original from UNIVERSITY OF CALIFORNIA

3. Der Ausgleich durch passive Kompensationsbewegungen.

Auch hier handelt es sich um Feststellung der Einwirkung auf die Stimmproduktion durch einen anderen Atemtypus, um Abstellung unnatürlicher Bewegungen des Larynx und um Anwendung der bei der persistierenden Fistelstimme so günstig wirkenden Druckkompensation am Kehlkopf, entweder als Kompression um eine vertikale Achse oder durch Druck auf den Schildknorpelwinkel, was eine Entspannung der Stimmbänder zur Folge hat.

4. Der „Flatausche Handgriff".

Bei weit geöffnetem Munde und leicht vorgeneigtem Kopf des Patienten gleitet man (nach Flatau) — ich selbst habe bis jetzt nur zweimal dieses Verfahren, nachdem ich es am Leichenkehlkopf vorher fleißig geübt habe, wie ich glaube mit gutem Erfolg ausgeführt — mit 2 Fingern schnell bis zu den Valleculae hin und hakt sich in dieselbe ein; dann hat man das Ligamentum glosso-epiglotticum medium zwischen beiden Fingern und zieht dann den Zungengrund, die Epiglottis und die Cartilago thyreoidea mit einem Ruck nach vorn und oben. Die andere Hand fixiert dabei den Larynx, so daß in der Tat eine Dehnung der Stimmbänder stattfindet. Diese Dehnung wirkt auf die Anteriores, aber auch direkt auf die Musculi vocales, und es gelingt dadurch, wie es auch Imhofer bestätigt, „wie mit einem Ruck" den Ausgleich eines Tones herbeizuführen.

In neuerer Zeit hat Flatau sein Verfahren etwas modifiziert, indem er das Zungenbein von außen anhebt und nach aufwärts zieht, während die andere Hand den Kehlkopf fixiert. Um die andere Hand dann frei zu bekommen, zieht man das Zungenbein, es zwischen Daumen und Zeigefinger der rechten Hand fassend, nach vorn, während der Mittelfinger in die Incisura thyreoidea superior gelegt wird und den Kehlkopf nach abwärts drückt. Man kann also durch diese Prozedur schon während derselben und nicht erst nachher, wie es beim ersten Flatauschen Handgriff der Fall ist, den Effekt auf die Tonerzeugung (Ausgleich) konstatieren.

5. Der Ausgleich durch Vibration.

Dieses Verfahren beruht auf dem Prinzip, daß, wenn die Zahl der einzelnen Vibrationen so geregelt wird, daß sie mit dem gesungenen Ton übereinstimmt oder wenn diese Zahlen im Verhältnis von 1 : 2 oder 1 : 4 etc. zueinander stehen, die Intonationsstörung ausgeglichen werden kann. Es wird hier also ein Minus durch ein Plus von Schwingungen ausgeglichen.

6. Der Ausgleich durch Stimmgabeln nach H. Gutzmann.

Es sei hier auf die näheren Details bei Gutzmann selbst verwiesen. Er betont, daß dieses Verfahren, weil der Patient durch dasselbe neben seinem

Generated on 2019-10-24 13:47 GMT / http://hdl.handle.net/2027/uc1.b3252761
Public Domain in the United States, Google-digitized / http://www.hathitrust.org/access_use#pd-us-google
Digitized by Google
Original from UNIVERSITY OF CALIFORNIA

Ohr auch im Getast eine wichtige Kontrolle für seine Stimme bekommt, ein psychisch ungemein wirksames ist.

XIV. Die Gesangsmethode.

Ich halte es für überaus wichtig, daß sich der Stimmarzt über die Art und Weise, wie der Patient singen lernt, genau orientiert und hier auch über alle Detailfragen gut informiert ist; denn er wird dann viel leichter in der Lage sein, die Grundursache oder das auslösende Moment einer vorliegenden funktionellen Störung richtig beurteilen zu können und wird dann auch für die Therapie zweckdienliche Maßnahmen treffen können. Über Gesangsmethoden zu sprechen, ist hier nicht der Ort; leider bewahrheitet sich der Satz, daß es fast ebenso viele Methoden gibt, als sich Gesangspädagogen mit der Stimmbildung befassen. Von besonderen Schädlichkeiten erwähne ich hier nur das zu dunkle oder zu helle, besser gesagt zu offene Singenlassen, das Hinaufschrauben der Stimme in Lagen, welche weder dem Bau des Stimmorgans des Sängers, noch dem Charakter seiner Stimme entsprechen, das Forcierenlassen, „damit sich der Sänger frei singt", und in anderen Fällen wieder das nur in pianissimo Singenlassen, wodurch (wenn es überhaupt geht) ein gefesselter und gehemmter Ton niemals zu einem frei ausströmenden wird, das schablonenmäßige Anwenden von Methoden (deutsche, französische, italienische) auf Stimmen, die streng individuell zum Kunstgesang erzogen werden müssen usw.

XV. Musikalisches Gehör und Empfinden.

Auch die Prüfung dieses Punktes halte ich zur Diagnosenstellung funktioneller Stimmstörung für überaus wichtig, weil man sonst leicht gewissen Unsicherheiten in der Tongebung, die etwa auf einem Manko in der natürlichen Veranlagung, dem weniger begabten musikalischen Talent oder der geringeren musikalischen Ausbildung eines Sängers beruhen, auf Konto einer Stimmstörung zu schreiben versucht ist.

Andrerseits wird man bei einem hochmusikalischen Menschen zum Beispiel auch schon das geringste Detonieren sehr beachten müssen und dessen Stimmaffektion viel schwerer qualifizieren als etwa in gleichem Falle die eines weniger Musikalischen, der auch, ohne daß irgend eine funktionelle Störung vorliegt, häufig „unrein" singt. Ich prüfe daher bei jeder Stimmstörung *a)* das musikalische Wissen, *b)* den Tonsinn und *c)* das Tongedächtnis des Patienten.

Bei der Besprechung der Therapie kann ich mich ziemlich kurz fassen, weil ich schon bei der Behandlung der diagnostischen Merkmale der funktionellen Stimmstörungen Hinweise auf die Therapie gegeben habe, und weil ja zum Beispiel die zur Diagnose notwendigen Ausgleichsprüfungen schon die

Digitized by Google
Original from UNIVERSITY OF CALIFORNIA
Generated on 2019-10-24 13:47 GMT / http://hdl.handle.net/2027/uc1.b3252761
Public Domain in the United States, Google-digitized / http://www.hathitrust.org/access_use#pd-us-google

Therapie mit in sich schließen. Zunächst soll derjenige, der sich mit der Sängerpraxis beschäftigt, stets auf alle die Schädlichkeiten hinweisen, die zu Stimmstörungen führen; es genügt hier nicht allein die bloße Hygiene der Stimme, sondern man muß prophylaktisch schon alle Maßnahmen treffen, um phonasthenischen Erscheinungen entgegenzuarbeiten. Dahin gehören zu treffende therapeutische Maßnahmen zur Bekämpfung einer eventuell bestehenden Anämie und Chlorose, Allgemeinstärkung des Patienten, Stärkung seines Nervensystems etc. Gute Dienste leistet uns hier auch die Hydrotherapie (nach Winternitz, Strasser), die Elektrotherapie, insbesondere die Hochfrequenzströme, deren ausgezeichnete Wirkung ich an anderer Stelle ausführlich in einer speziellen Arbeit besprechen werde, die Vibrationsmassage sowie die medikamentöse Therapie: Tonica und Nervina (Arsen, Syrup. hypophosphit Fellow oder Egger, Sanatogen, Kola- und Seravallowein etc.). Schonung und Ruhe und bisweilen auch die Durchführung einer „Schweigekur" werden sich in manchen Fällen als rationell erweisen. Eine lokale Behandlung werden wir ebenfalls durchführen lassen — ich sage lassen, weil einige der mit funktionellen Stimmstörungen sich beschäftigenden Ärzte, so Gutzmann und ich, wie ich das schon des Öfteren betonte, operative Eingriffe nicht selbst vornehmen, vielmehr dieselben durch den Rhino-Laryngologen vornehmen lassen, — wenn es außer Zweifel ist, daß die vorliegende lokale Affektion (zum Beispiel chronische Tonsillitiden oder Hypertrophien der Muscheln, große Septumdeviationen etc.) die Ursache der Phonasthenie ist oder eine eventuelle stimmgymnastische Behandlung verzögern respektive illusorisch machen würde.

Bezüglich der Störungen in der Atmung stehe ich puncto Therapie in einem Gegensatz zu Imhofer, der die Atmung beim Sänger als einen rein automatischen Prozeß behandelt haben will. Wenn auch beim vitalen Atmen alles automatisch erfolgt, müssen beim Phonationsatmen (zum Zweck der Laut- und Stimmbildung) das In- und zum Teil auch das Ausatmen (meines Erachtens) aktiv, bewußt durchgeführt werden, damit insbesondere die Atemführung in bezug auf Intensität, Dauer, Spannkraft und Verteilung in der für die Stimmgebung im betreffenden Moment zweckentsprechendsten Weise erfolgt. Wenn ich auch mit Gutzmann u. a. das Einatmen durch den Mund für das Natürliche halte (im Gegensatz z. B. zu Karl G. Hermann, auf dessen sehr lesenswertes Buch über die Heilung von Stimmstörungen ich übrigens verweisen möchte), schon auch aus dem Grunde, weil die Nasenatmung mehr Zeit und Kraft als das Mundatmen in Anspruch nimmt, lasse ich doch im Beginne der Behandlung von Phonasthenikern Atemübungen (Einatmen) durch die Nase machen. Einerseits lernen sie so ihre Atemwege genau kennen, dann aber entlastet man dadurch wenigstens für eine Zeit die Mundorgane beim Singen, indem man durch die Nasenatmung dem Austrocknen der

Digitized by Google
Original from UNIVERSITY OF CALIFORNIA
Generated on 2019-10-24 13:47 GMT / http://hdl.handle.net/2027/uc1.b3252761
Public Domain in the United States, Google-digitized / http://www.hathitrust.org/access_use#pd-us-google

Schleimhäute des Ansatzrohres, was Stimmgestörte überaus unangenehm empfinden, vorbeugt. Später natürlich soll man das Einatmen der Sänger stets durch den Mund vornehmen lassen. Durch ein richtiges, tiefes Einatmen wirken wir auch mittelbar auf die Stellung des Larynx, der dann auch viel besser in der Indifferenzlage bleibt.

Die Resonanz, die zur Verstärkung, Schönheit und Fülle jedes Tones unerläßlich ist, können wir direkt nicht beeinflussen, wohl vermögen wir aber durch zweckentsprechende Übungen dahin zu wirken, daß die Resonanz in ihrer Fortpflanzung nicht gehemmt, geschwächt oder gar aufgehoben wird. Speziell einer richtigen Nasenresonanz muß man das Augenmerk zuwenden. Sie klingt immer unangenehm (nasaliert), wenn die am vorderen Ende der Nase liegenden Muskeln eingezogen werden — gerade das Gegenteil sehen wir bei hervorragenden Sängern: Der richtig geführte Ton bläht die Nasenflügel etwas auf. Zur Prüfung der Nasendurchgängigkeit respektive deren Resonanzfähigkeit bedienen wir uns der Glatzlschen Atmungstafel oder der Methode von Brünnings, die auf der Feststellung der Zeit (die kleinen Fehlerquellen der Methode sind leicht auszuschalten), welche notwendig ist, um die eine oder beide Nasenhälften maximal mit Luft zu füllen, basiert.

Über die Velumtätigkeit bei Sängern habe ich folgende Erfahrungen, die, wie ich glaube, manche Unklarheiten zu beseitigen imstande sind und die ich zur Nachprüfung den Fachkollegen empfehle, und dies um so mehr, als das meiner Meinung nach eines der wichtigsten Kapitel der Stimmpädagogik betrifft: Läßt man einen gut geschulten Sänger einen Ton auf dem Vokal A phonieren und beobachtet man dann das Gaumensegel, so kann man in mehr als drei Vierteln der Fälle, besonders wenn man den Ton im Falsett oder in der sogenannten Halbstimme (Voix mixte) produzieren läßt, folgendes konstatieren:

Das Velum schließt rückwärts nicht dicht ab, es hängt auch nicht so erschlafft herunter (Röntgenaufnahme), wie wenn wir einen Nasallaut bilden, sondern es befindet sich meist in einer leicht wogenden, vibrierenden Bewegung. Das kann man, wie erwähnt, in einer sehr großen Zahl von Fällen, wenn man genau die Velumbewegung inspiziert, konstatieren. In 2 Fällen konnte ich das auch experimentell nachweisen: Ich befestigte an dem Velum eines Patienten (den ich durch Vorübungen daran vorher gewöhnt hatte) mittelst eines Klebestoffes einen Strohhalm, der an seinem distalen Ende eine kleine Papierfahne trug. Sobald ich ihn singen ließ, übertrug der Strohhalm die beschriebene vibrierende Bewegung des Gaumensegels, und das Fähnchen zeigte nun ungemein feine, rasch hintereinander folgende, zitternde Bewegungen des Velums, meist von vorn nach rückwärts, bisweilen auch von unten nach oben die Vibrationen zeigend. Bei in forte gesungenen Tönen ist diese Erscheinung eine weniger konstante,

Digitized by Google
Original from UNIVERSITY OF CALIFORNIA
Generated on 2019-10-24 13:47 GMT / http://hdl.handle.net/2027/uc1.b3252761
Public Domain in the United States, Google-digitized / http://www.hathitrust.org/access_use#pd-us-google

bei Singen von Tönen im Falsett und insbesondere in der Voix mixte ist dieses Verhalten des Velums ein fast so konstantes, daß ich es mit für ein Stigma einer freien, gut durchgebildeten, die Resonanzen voll ausnützenden Stimme halte. Das oben beschriebene Experiment fand ich in Röntgenaufnahmen vorzüglicher Sänger ebenfalls durchaus bestätigt.[1]) Ich möchte daher noch folgendes dazu sagen: Bei einem richtig singenden Sänger müssen die durch die Stimmlippen erzeugten Tonwellen, insbesondere beim Falsett und bei der Voix mixte zugleich (synochron) nach Nase und Mund ausströmen, die Tonwellen müssen sich — und die beschriebene Lage des Velums unterstützt ja dies in hohem Maße — ich möchte sagen „gabelig" teilen, denn nur so kann ein Ton durch Ausnützung der Nasen- und der Mundresonanz voll, edel und beseelt klingen. Nicht umsonst wenden die Franzosen und Italiener bei der Stimmbildung diesem Faktor eine so große Aufmerksamkeit zu! Da die stimmlosen (p, t, k) Verschlußlaute einen festen und die stimmhaften einen nicht ganz festen Verschluß des Gaumensegels erfordern, so kann man — wie es auch Herrmann vorschlägt — durch abwechselnde Bildung dieser beiden Konsonantenarten in einem Atem ein ermüdetes oder schlaffes Velum üben, stärken und so seine Tätigkeit günstig beeinflussen.

Eine unrichtige Zungenhaltung können wir durch fleißige Übungen mit der Lautverbindung „tm" oder „tn" verbessern. Die bloßen Summübungen genügen da nicht, durch die Lautverbindung „tn" erhält die Zunge einen festen Halt, andrerseits kann die tönende Luft, da das Gaumensegel sich gesenkt hat, durch die Choanen entweichen. Wenn die Lippen, die Zunge und der Unterkiefer nicht genug beweglich sind, so haben wir in der Flüstersprache ein vorzügliches Mittel, um deren Beweglichkeit zu üben, und so wird neben der Leichtigkeit eine bessere Deutlichkeit erreicht.

Was nun die schon früher erwähnte therapeutische Benützung des physiologischen Coup de glotte anbelangt, so verstehen wir darunter jenen „kleinen Glottisschlag", den wir beim Aussprechen des Wortes „öffnen" machen oder der bei der Bildung jedes stimmhaften Verschlußlautes (b, d, g) erklingt. Man hört ja da immer ein ganz kurzes, aber immerhin deutliches ö (phonetisch).

Die Bildung geschieht, wie es Herrmann richtig betont, eigentlich ohne unseren Willen, es ist also ein Laut, den wir nur mit der geringsten Kraft produzieren. Bei Sängern, wo die Stimmlippenränder mangelhaft schließen, können wir diesen physiologischen Coup de glotte zur stimmgymnastischen

---

[1]) H. Stern, Die Radiologie in ihren Beziehungen zur Physiologie und Pathologie der Sprache und Stimme. Radiologenkongreß 1912 in Prag.

Digitized by Google
Original from UNIVERSITY OF CALIFORNIA
Generated on 2019-10-24 13:47 GMT / http://hdl.handle.net/2027/uc1.b3252761
Public Domain in the United States, Google-digitized / http://www.hathitrust.org/access_use#pd-us-google

Therapie verwenden. Die Stimmbänder werden so zu ganz kleinen Schwingungen angeregt und können dann wieder ihre Elastizität und damit auch ihre notwendige Schwingungs- und Schlußfähigkeit erlangen.

Flatau hat auch für die funktionellen Stimmstörungen eine „Staubehandlung", um die mangelhaften Zirkulationsverhältnisse im Larynx zu verbessern, angegeben: Zwei Saugglocken (Saugnäpfe) werden zu beiden Seiten des Schildknorpels aufgesetzt und mittelst der zur Bierschen Stauung verwendeten Gummiballons starke, etwa zwei Drittel des Lumens der Saugglocke füllende Staupfropfen hergestellt. Ich wende die Saugglocken, von denen man immer verschiedene Größen vorrätig haben soll, zirka 10—15 Minuten an, da bei längerer Anwendung sonst zu heftige Schmerzen auftreten. Während dieser Staubehandlung soll man von jeder anderen stimmgymnastischen Behandlung absehen. Subjektiv wie auch objektiv ist diese Therapie überaus wirkungsvoll, insbesondere dort, wo ein Ermüdungskatarrh besteht. Imhofer hat sie in letzter Zeit auch zu einer Art Widerstandsgymnastik benützt, indem durch das Ansaugen die Abduktions- respektive Adduktionsbewegungen des Stimmbandes hervorgerufen werden. Er empfiehlt das Verfahren insbesondere für solche Fälle, wo auch laryngoskopisch eine Insuffizienz der Adduktoren wahrnehmbar ist. Hierher gehört auch die von Bier angegebene Stauungsmethode, die darin besteht, daß man unterhalb des Kehlkopfes ein Gummiband (Katzenstein empfiehlt einen von ihm angegebenen aufblasbaren Schlauch) anlegt. Ich habe die Erfahrung gemacht, daß der Effekt dieser Bierschen Stauung ein wesentlich besserer ist, wenn dieselbe mehrmals im Tage, da aber nur etwa eine halbe Stunde, und nicht, wie von verschiedenen Autoren angegeben wird, einige Stunden hindurch angewendet wird. Wendet man derart die Biersche Stauung an, so hat man nicht nur bei momentanen, akuten Indispositionen gute Erfolge, sondern kann auch chronische Stimmstörungen therapeutisch günstig beeinflussen.

Ich selbst möchte die Aufmerksamkeit noch auf ein „aktives Stauen" lenken, welches ich schon früher an anderer Stelle[1]) ausführlich besprochen habe. Es handelt sich um das sogenannte „Stauprinzip", welches von einem Schüler Müller-Brunows, George Armin, in die Gesangspädagogik eingeführt wurde. Es soll hier nicht untersucht werden, warum dieses „Stauprinzip" bei einem großen Teil der Gesangspädagogen und Ärzte in Verruf steht. Schuld daran dürfte wohl sein, daß man das Prinzip einerseits etwas mißverstanden hat, andrerseits in der Technik derselben nicht genug individualisierend vorgegangen ist und dadurch unbefriedigende, wenn nicht gar schlechte Resultate erzielt hat.

---

[1]) H. Stern, Die Bedeutung des sogenannten „Primären Tones" für die Stimmbildung. (Monatsschr. f. Ohrenheilk. u. Laryngo-Rhinologie 1910.)

Digitized by Google
Original from UNIVERSITY OF CALIFORNIA
Generated on 2019-10-24 13:47 GMT / http://hdl.handle.net/2027/uc1.b3252761
Public Domain in the United States, Google-digitized / http://www.hathitrust.org/access_use#pd-us-google

Wie erwähnt, ich verweise hier auf die Schriften Armins selbst sowie auf meine schon zitierte Arbeit über die Bedeutung des sogenannten „primären Tones", in welcher ich ausgeführt habe, daß das Stauprinzip nichts anderes bezweckt, als das nachzuahmen, was wir am sogenannten „Stimmgenie" sehen, die restlose Umwandlung aller vor der Tonproduktion sich in Brust und Kehle stauenden Luft in Klang (Verdichten des Atems). Durch die Übungen, wie sie das Stauprinzip erfordert (in Wien arbeitet in diesem Sinne der bekannte Gesangspädagoge Paul Greiff), wird auch das Appogio la voce (der Stützpunkt) der Stimme erlangt, als weitere Folge der richtigen Luftfunktion ergibt sich die richtige Stellung des Larynx, der Ton selbst erhält Glanz, Rundung, Mühelosigkeit und Ausdauer. Wendet man nun die Übungen des Stauprinzips bei funktionellen Stimmstörungen — natürlich streng individualisierend und genau dosiert — vorsichtig an, so kann ich aus meinen diesbezüglichen Erfahrungen sagen, daß sie ganz überraschende Erfolge zeitigen. Die günstige Wirkung dürfte hauptsächlich auf die Herstellung normaler Zirkulationsverhältnisse und der infolge dessen besseren Ernährung (Durchblutung) des Stimmorganes, das dadurch auch viel widerstandsfähiger wird, beruhen.

Schließlich sind — last not least — die Methoden des klinischen Ausgleiches bei allen funktionellen Stimmstörungen mehr oder minder indiziert: die Details derselben sind in den schon früher zitierten Arbeiten zu finden. Daß sie jede einzeln oder mehrere zusammen kombiniert ganz vorzügliche Resultate ergeben, sei hier nochmals betont.

Ich habe, wie die vorliegenden Ausführungen zeigen, nur das Wesentlichste der funktionellen Stimmstörungen hinsichtlich der Diagnose und der Therapie besprechen können und daher die verschiedenen Formen der Phonasthenie, dann Stimmstörungen, wie die Aphonia spastica, Vox interrupta, die funktionellen Stimmstörungen der Entwicklung der Stimme, wie die persistierende Fistelstimme, verlängerte Mutation etc., gar nicht besprochen, sondern eben nur die funktionellen Stimmstörungen sensu strictiori. Wir sehen, daß die Therapie derartiger Fälle auch mit recht einfachen Mitteln durchgeführt werden kann, ebenso wie die Diagnose sich recht einfacher Mittel bedient. Eine gründliche Untersuchung eines Stimmkranken nimmt gewöhnlich 1—1½ Stunden in Anspruch, was ja nicht auffallen wird, wenn ich auf die Tabelle, welche die diagnostisch zu prüfenden Punkte enthält, verweise. Die Diagnose ist eine keineswegs leichte und — ich schließe mich da vollinhaltlich Imhofer an — bei der Abgabe eines Urteils über die Berufsfähigkeit oder Berufsunfähigkeit eines Sängers muß neben dem rhinolaryngologischen Befund eine genaue Funktionsprüfung der Stimme durchgeführt werden; denn nur so kann man sich vor Kunstfehlern bewahren!

Generated on 2019-10-24 13:49 GMT / http://hdl.handle.net/2027/uc1.b3252761
Public Domain in the United States, Google-digitized / http://www.hathitrust.org/access_use#pd-us-google
Digitized by Google
Original from UNIVERSITY OF CALIFORNIA

Und noch eines: Wer sich erfolgreich mit der Behandlung funktioneller Stimmstörungen befassen will, muß meiner Ansicht nach neben einer gründlichen Ausbildung auf diesem Gebiete über ein feines musikalisches Gehör, ausreichende stimmpädagogische Kenntnisse (womöglich soll der Stimmarzt selbst singen können) und über viel Erfahrungen und Routine verfügen.

So relativ jung die Geschichte der funktionellen Stimmstörungen und die Lehre dieser Krankheiten auch ist, so bildet sie doch schon ein ruhmreiches Kapitel der Pathologie und ein reiches Arbeitsfeld für den Stimmarzt!

Welches ist die beste Methode der totalen Larynxexstirpation?[1])

Von Dr. **Riccardo Botey** in Barcelona. Übersetzt von Dr. **Viktor Frühwald** in Wien.

Die totale Larynxexstirpation wurde von den Laryngologen und den Chirurgen stets als eine schwere Operation angesehen. Wir leben zum Glück nicht mehr in der Zeit eines Paul Koch, um zu sagen, daß die Geschicklichkeit des Operateurs hauptsächlich darin besteht, daß der Patient nicht am Operationstisch bleibt.

Heutzutage sind die Gefahren, die mit der totalen Exstirpation des Kehlkopfes verbunden sind, bedeutend geringer geworden. Durch die Einführung der Lokalanästhesie konnten Asphyxien ausgeschlossen werden; die Blutungen sind bei vorheriger doppelter Unterbindung der zu durchtrennenden Gefäße auch nicht zu befürchten, die Drüsenausräumung ist leichter infolge der doppelten Lappen und schließlich ist die Bronchopneumonie ab ingestis durch die exakte Naht des Pharynx, welcher auf diese Weise von den Luftwegen gänzlich abgeschlossen ist, verschwunden.

Wir wollen die älteren Methoden, bei welchen man den Larynx exstirpierte, ohne die Wunde zu vernähen, bloß erwähnen. Die Wunde schloß sich dabei entweder langsam per granulationem oder durch allmähliche Autoplastik, wobei eine große Zahl von Patienten durch Infektion der Respirationswege zugrunde ging, da ja die Sekrete der Mundhöhle sowie das stets infektiöse Wundsekret in die Trachea hinabfließen konnten.

Als Bardenheuer im Jahre 1892 die Wiederherstellung des Pharynx empfahl, nahm die Mortalität sofort bedeutend ab.

Périer begründete mit Hilfe der von Bardenheuer empfohlenen Methode die moderne Chirurgie des Kehlkopfes.

---

[1]) Vortrag, gehalten am XVII. internationalen medizinischen Kogreß in London 1913.

Digitized by Google
Original from UNIVERSITY OF CALIFORNIA
Generated on 2019-10-24 13:48 GMT / http://hdl.handle.net/2027/uc1.b3252761
Public Domain in the United States, Google-digitized / http://www.hathitrust.org/access_use#pd-us-google

Nach der Methode von Périer legt man zunächst den Larynx und die Trachea frei, dann wird ersterer unterhalb des Ringknorpels durchtrennt, man präpariert 3 oder 4 Trachealringe von der vorderen Oesophaguswand frei, weiters näht man den Trachealstumpf in die Haut, man exstirpiert nun den Kehlkopf von unten nach oben, man näht die vordere Seite des Pharynx an den Zungengrund und zum Schluß schließt man in zwei Schichten die Muskulatur und die Haut.

Nach meinen Erfahrungen erfordert die Methode von Périer zu viel Zeit. Es bestehen zunächst Schwierigkeiten mit der Atmung während der Operation und an den folgenden Tagen ist es sehr schwer, das Eindringen von septischen Sekreten durch die Kanüle in die Trachea zu verhüten trotz Tieflage des Kopfes des Patienten und trotz oftmaliger Erneuerung des Verbandes. Die Operation nach der Methode von Périer dauert oft mehr als 3 Stunden, ganz besonders wenn man noch die Drüsenausräumung anschließt, welche schwer und mühsam ist, da man nicht viel freien Raum hat. Die Gefahr des Operationsshockes ist dabei eine eminente.

Wenn ein asphyktischer Zustand des Patienten eine Tracheotomie notwendig gemacht hat, ist es nach der Methode von Périer fast unmöglich, die Trachea frei zu präparieren, erstens wegen der Kanüle und zweitens wegen der Anwachsung mit der Haut, so daß ein Biegen der Luftröhre unmöglich ist.

Nach dem Verfahren von Périer legt man den Trachealstumpf auf 2—3 *cm* frei, was eine Nekrose der Ringe bedingt, und die Wunde verheilt nur per secundam intentionem nach langedauernder Eiterung und nachdem die nekrotischen Knorpelstücke abgestoßen sind. Die Luftröhre sinkt in den Thorax hinein und ihr Lumen, entblößt von elastischem Gewebe, zieht sich zusammen, so daß man gezwungen ist, für immer die Kanüle liegen zu lassen. Schließlich kommt es manchesmal zu Mediastinitis oder zur Infektion der Bronchien. Das Durchtrennen der Gefäße an der hinteren Wand ist die Ursache der Nekrose und häufig kann man sehen, daß auch der Oesophagus gangränös wird.

Es erübrigt noch die häufige Infektion der Wunde durch Husten und forcierte Atembewegungen, wodurch die Nähte reißen, zu erwähnen, und da die Wunde nicht per primam verheilt ist, so dringen Schleim aus dem Pharynx und Speisebrei in die Trachea.

Die Häufigkeit der bronchopneumonischen Komplikationen bei der Methode von Périer war die Veranlassung, daß der große Meister der Kehlkopfchirurgie in Spanien Dr. Cisneros die zweizeitige Methode von Le Bec eingeführt hat.

Auch ich hatte diese Methode akzeptiert und habe die Lokalanästhesie dabei verwendet und dadurch die Gefahren der Narkose ausgeschlossen.

Digitized by Google
Original from UNIVERSITY OF CALIFORNIA
Generated on 2019-10-24 13:48 GMT / http://hdl.handle.net/2027/uc1.b3252761
Public Domain in the United States, Google-digitized / http://www.hathitrust.org/access_use#pd-us-google

Nach der Methode von Le Bec legt man zuerst die Trachea frei, durchtrennt sie zwischen Cartilago cricoidea und erstem Trachealring, man löst sie dann vom Oesophagus ab und näht zirkulär den Trachealstumpf in die Haut ein. Der zweite Akt der Operation wird 3 Wochen nach dem ersten vorgenommen. Wenn die Trachea gut in die Haut eingeheilt ist, präpariert man den Larynx von unten hinauf zu frei und vernäht den Pharynx, wie es Périer macht. Dadurch, daß man die Operation nach Le Bec in zwei Akten ausführt, vermeidet man den Operationsshock und man lernt die Widerstandskraft des Patienten kennen.

Man kann nicht leugnen, daß die Erfolge, die in Spanien von Cisneros, Botella, Tápia, Lazárraga und von mir mit der Methode von Le Bec erzielt wurden, genügend ihre Güte beweisen. Die Erfahrung hat weiter gelehrt, daß manchesmal 1—2 Ringe der Trachea nekrotisch werden, obwohl die Trachea von mir bloß auf 1 *cm* freigelegt ist, während Le Bec 2—3 *cm* der Trachea freipräpariert. Diese Gangrän verhindert die Verheilung und Vernarbung der Wunde per primam und ist außerdem der Ausgangspunkt für eine absteigende Infektion. In der Tasche, welche nach dem ersten Akt der Operation an Stelle der nun in die Haut eingenähten Trachea besteht, sammeln sich die septischen Sekrete des Carcinoms, welche die Wunde infizieren, zu Eiterung führen und schließlich eine Stenose der Trachealöffnung verursachen können. Eine solche Stenose zwingt zum steten Tragen einer Kanüle oder zur Anwendung meines Verfahrens der Autoplastik, über welche ich am oto-rhino-laryngologischen Kongreß in Bilbao (Spanien) 1912 berichtet habe, ein Verfahren, welches die Trachealöffnung klaffend erhält, denn sogar nach der Methode von Gluck findet man, daß sie sich bisweilen zusammenzieht.

Schließlich kann es noch vorkommen, daß zwischen dem ersten und zweiten Akt das Carcinom auch den Pharynx affiziert und somit eine bloße Larynxexstirpation keine radikale Operation mehr wäre.

Trotzdem, glaube ich, wird es immer Fälle geben (nervöse oder sehr geschwächte Individuen), welche eine zweizeitige Operation erfordern.

Sebileau hält das Verfahren von Le Bec für schlecht, da er den Kehlkopf in der Halswunde offen läßt und sich daher Eiter und Carcinommassen in die Wunde ergießen können. Er führt auch die Larynxexstirpation zweizeitig aus, aber in der Weise, daß er den Patienten zuerst typisch tracheotomiert und nach 15—20 Tagen den Kehlkopf entfernt. Sebileau zieht eine Narkose der Lokalanästhesie vor, im übrigen ist seine Technik wenig verschieden von der von Périer.

Durante (Rom) macht ebenfalls eine zweizeitige Kehlkopfexstirpation. Er bildet einen Lappen mit der Basis nach oben, präpariert den Kehlkopf wie Gluck von oben nach unten frei, bildet wieder den Pharynx und vernäht schließlich den Lappen, wobei er den Kehlkopf bestehen läßt, der jetzt als

Digitized by Google
Original from UNIVERSITY OF CALIFORNIA
Generated on 2019-10-24 13:48 GMT / http://hdl.handle.net/2027/uc1.b3252761
Public Domain in the United States, Google-digitized / http://www.hathitrust.org/access_use#pd-us-google

Kanüle dient. Nach 10 Tagen durchtrennt er die Trachea im Niveau der Wunde.

Seine Patienten schlucken, ohne daß Flüssigkeit in die Trachea kommen könnte, aber sie atmen durch den durch das Carcinom stenosierten Larynx oder infolge der Durchtrennung beider Nervi recurrentes schlecht. Außerdem wird der Larynx gangränös, und wenn die Wunde eitert, zieht sich der Lappen zusammen und verheilt schlecht. Der erste Akt der Methode von Durante ist sehr lang, der zweite sehr kurz, daher halte ich die Methode, so wie ich sie von Gluck in Berlin ausführen sah, für bedeutend besser, ganz besonders wenn man sie bei guter Assistenz und entsprechender Technik rasch ausführen kann.

Gluck bildet, wie bekannt, keine großen Lappen mit der Basis nach oben oder nach den Seiten mehr, denn wenn die Wunde eitert, sprengen die Sekrete die Nähte und die Lappen ziehen sich gegen die Basis zusammen. was eine Verheilung stark verzögert. Er macht auch kein Knopfloch mehr in der Haut, durch welches der Trachealstumpf durchgezogen wurde, der dann nekrotisch wurde, und nach langer Eiterung bildeten sich dann deformierende Narbenstränge. Heute macht Gluck zunächst zwei seitliche Lappen, die ihm das Operationsfeld und die Drüsen zugänglicher machen, durchtrennt alle notwendigen Gefäße nach doppelter Ligatur und durchschneidet die Muskulatur unter dem Zungenbein, was die Operationstechnik wesentlich erleichtert.

Die Exstirpation des Kehlkopfes von oben nach unten, wie sie Gluck ausführt, indem er die Wunde vollständig vernäht, bevor er den Larynx von der Trachea abschneidet, ist entschieden der Methode von Périer, Präparation des Larynx von unten nach oben, vorzuziehen, da die Operationstechnik nach Gluck einfacher ist und da dabei ein Eindringen von septischem Sekret in die Trachea ausgeschlossen ist. Nach den Erfahrungen mit der Gluckschen Methode wundere ich mich, daß man nicht von vornherein nur diese anwendet.

Gluck exstirpiert systematisch die Drüsen, wenn sie mehr oder weniger affiziert sind, denn normalerweise ist ihre Größe unbedeutend, und zwar auf diese Weise, wie man es bei einem Carcinom der Zunge, der Brust oder des Penis tut.

Nach Gluck trennt man die Trachea nicht vom Oesophagus, was eine Ringnekrose verhütet, die Gangrän der Hinterwand ist geeignet, daß die Wunde verheilt, und zwar häufig per primam. Da eine Stenose selten ist, atmen die meisten Patienten ohne Kanüle.

Andrerseits, wenn es sich um einen bereits tracheotomierten Patienten handelt, ist die tracheale Wunde kein Hindernis für die Ausführung der Methode. Man kann die Kanüle belassen — oberhalb die Trachea zirkulär bis an ihre Vereinigungsstelle mit der äußeren Haut vernähen —, dann die tracheale

Digitized by Google
Original from UNIVERSITY OF CALIFORNIA
Generated on 2019-10-24 13:48 GMT / http://hdl.handle.net/2027/uc1.b3252761
Public Domain in the United States, Google-digitized / http://www.hathitrust.org/access_use#pd-us-google

Wunde vernarben lassen. Jedoch würde ich vorziehen, die Tracheotomienarbe mitsamt dem Isthmus der Schilddrüse, welcher die stets mehr oder weniger infizierte Fistel umgibt, zu entfernen, um die 2 oder 3 ersten Ringe, die bei der ersten Operation ohnehin schon durchschnitten worden sind, mitresezieren zu können, denn sonst wird das Carcinom durch die Infektion später meist verschleppt.

Die Erfahrung hat gelehrt, daß die ohne präliminare Tracheotomie operierten Patienten hinsichtlich des Rezidivs sich in einer günstigeren Lage befinden als die anderen.

Schließlich verhindert die Glucksche Methode besser wie alle anderen eine Bronchopneumonie und Mediastinitis. Der Beweis hierfür ist durch die Statistik von Gluck erbracht, der bei seiner letzten Serie von 63 Fällen keinen einzigen Patienten durch die Operation verloren hat.

Die Resultate von Tápia und mir in Spanien nach der Gluckschen Methode sprechen auch für ihre Vorzüge.

Nichtsdestoweniger hat man gesagt, daß man für die totale Larynxexstirpation nach Gluck 3 Stunden braucht. Das stimmt vielleicht für denjenigen, der keine Übung hat, da man dann sehr viel Zeit bei der Drüsenausräumung verliert, weiters viel Zeit zu den Nähten und Ligaturen braucht, wobei von letzteren nach meinen Erfahrungen über 60 anzulegen sind. Wenn man schließlich nicht wie Gluck einen Dr. Soerensen besitzt, ist man gezwungen, langsamer zu arbeiten. Wenn man aber seinen Assistenten so weit geschult hat, daß er, während man schneidet und exstirpiert, unterbindet und näht, braucht man nach meinen Erfahrungen für eine totale Larynxexstirpation ohne Drüsenausräumung eine Stunde, mit Drüsenausräumung zwei Stunden.

Man hat weiters gesagt, daß für die einzeitige Kehlkopfexstirpation doppelt so viel Zeit erforderlich ist wie nach der Methode von Le Bec, denn es handelt sich um zwei Operationen. Das stimmt aber nicht ganz. Die Naht der Trachea ist ein ganz unbedeutender Akt, der nur einige Minuten erfordert, während der Rest der Operation viel Zeit erfordert.

Man fürchtet den Shock bei der einzeitigen Operation. Wenn der Patient auf die Operation nicht reagiert und sein Puls ohne bronchopneumonische Komplikationen schwächer wird, handelt es sich nicht um einen Kollaps, sondern um eine Septikämie mit fast immer letalem Ausgang.

Diese Septikämie kann vermieden werden, wenn man sowohl vor wie an den Tagen nach der Operation den Patienten kräftig nährt, wenn man ihm Stimulantien gibt, den Operationssaal heizt und vor allem wenn man streng die Gebote der Asepsis beobachtet. Da darf man vor allem das Gewebe nicht mit den Fingern berühren, man muß für jede Ligatur oder Naht einen frischen Faden verwenden und ebenso eine frisch sterilisierte Nadel, die noch nicht Gewebe passiert hat. Man muß genau darauf achten, daß die Wunde

Digitized by Google
Original from UNIVERSITY OF CALIFORNIA
Generated on 2019-10-24 13:48 GMT / http://hdl.handle.net/2027/uc1.b3252761
Public Domain in the United States, Google-digitized / http://www.hathitrust.org/access_use#pd-us-google

nicht mit Sekreten der Mundhöhlenschleimhaut in Berührung kommt, man soll nie operieren, wenn man tags zuvor mit einem infizierten Fall zu tun hatte, den Pharynx muß man mit Lembertnähten verschließen und darf die Naht nicht durchgreifen, man muß ferner sorgfältig mit großen Streifen die durch die Operation entstehenden toten Räume drainieren, denn bei der geringsten Nachlässigkeit kann sich die Wunde infizieren und der Patient geht an einer Sepsis zugrunde.

Was die Anästhesie betrifft, glaube ich theoretisch die Lokalanästhesie vorziehen zu müssen, praktisch, mit Ausnahme weniger Fälle (Schwäche, nervöse Patienten, Asphyxie), bin ich der Ansicht, daß eine gut ausgeführte Narkose weniger gefährlich ist, als man anzunehmen gewohnt ist. Ich habe beide Arten angewendet und finde, daß bei Anwendung von Cocain der Patient sehr mutig sein muß, da er die ganze Operation miterlebt, während, wenn er narkotisiert ist, der Operateur viel freier arbeiten kann und er selbst bedeutend ruhiger ist.

Ich habe in Berlin sowohl Gluck wie Bier bei ihren Operationen zugesehen und muß sagen, daß mich die Operationsmethode des ersteren in Narkose mehr befriedigt hat, wie die des letzteren in Lokalanästhesie, da diese häufig genug nicht vollständig war. Zur Narkose ist vor allem ein guter Narkotiseur erforderlich, der sein ganzes Augenmerk dem Patienten zuwendet und sich von der Operation gänzlich abstrahiert, der es weiters versteht, mit minimalen Dosen von Chloroform den Patienten in Narkose zu erhalten. Ich habe bei Gluck zwei totale Larynxexstirpationen und eine Exstirpation des Kehlkopfes und des Oesophagus gesehen, wobei pro Stunde nur 10 *g* Chloroform verwendet wurden. Im übrigen, wenn man die Mischung nach Schleich verwendet (Äther 250, Chloroform 80, Äthylchlorid 30), sind Gefahren von seiten der Narkose wohl kaum vorhanden.

Bei langdauernden Operationen wird man, wenn man einen Narkoseapparat anwendet, Intoxikationen vermeiden können. Gluck verwendet den von Roth-Draeger, welcher automatisch Sauerstoff mit dem Narkosemittel mischt. Der Chloroformapparat von Dr. Ricard, der in Frankreich in Verwendung steht, ist ebenfalls zu empfehlen. Mit diesen Apparaten ist der Verbrauch an Chloroform ein minimaler, man kann die Atmung des Patienten aus nächster Nähe überwachen, denn das Gebläse des Ballons zeigt jederzeit die Atmung an.

Was das Erbrechen betrifft, so wird es durch die unausgesetzte und regelmäßige Chloroformierung bei diesen Apparaten während der Operation vermieden. Gegen das Erbrechen nach der Narkose an den der Operation folgenden Tagen nähre ich gut den Kranken, hauptsächlich mit Kohlehydraten, mit Hinsicht darauf, um einen Vorrat an Glykogen zu erreichen, und außerdem gebe ich ihm 4 Stunden vor der Operation peptonisierte Milch, denn das

Digitized by Google
Original from UNIVERSITY OF CALIFORNIA
Generated on 2019-10-24 13:48 GMT / http://hdl.handle.net/2027/uc1.b3252761
Public Domain in the United States, Google-digitized / http://www.hathitrust.org/access_use#pd-us-google

traditionelle Fasten vor der Narkose führt zu einer funktionellen Herabsetzung der Leber und das Erbrechen ist daher als ein toxisches aufzufassen. Da die Narkose vollkommen ruhig ist, wird die Wunde durch Erbrechen absolut nicht verunreinigt, die Blutung ist eine viel geringere und die Arbeit des Operateurs eine raschere und leichtere.

In der Mehrzahl der Fälle ziehe ich es vor, vorausgesetzt, daß die Atmung ungehindert ist, die Operation in allgemeiner Anästhesie zu beginnen und sobald der Pharynx eröffnet ist, mit der Narkose aufzuhören. Dann anästhesiert man lokal beide Nervi laryngei superiores und cocainisiert das Innere des Pharynx.

Sobald die Pharynxnaht beendet ist, wird der Patient für die letzten, sehr schmerzhaften Nähte wieder narkotisiert. Auf diese Weise kann man mit 20 *g* Chloroform bei einer Larynxexstirpation auskommen.

Was die Stimme des Patienten mit totaler Kehlkopfexstirpation anbelangt, so habe ich gesehen, daß viele es vorziehen, mit der Pharynxstimme zu reden. Sie machen sich dadurch verständlich, daß sie die verschluckte Luft ausstoßen und sie bilden mit dem Gaumensegel und mit dem Zungengrund eine Glottis. Man weiß überdies, daß man zum Sprechen äußerst wenig Luft braucht, was tagtäglich von Sängern bewiesen wird. Diese Operierten lernen einer von dem anderen auf diese Weise sprechen und können die Sprache außerdem bei einem Spezialarzt erlernen.

Für jene Patienten, die es aber nicht erlernen, mit der Pharynxstimme zu sprechen, hat man eine ganze Reihe von Sprechapparaten konstruiert. Vor 14 Jahren ließ ich einen solchen Apparat anfertigen: Ein Blasbalg in der Achselhöhle trieb die Luft durch ein tönendes Rohr in den Pharynx durch die Nase. Gluck verwendet einen ähnlichen Apparat, im übrigen hat er sich einen künstlichen Kehlkopf ausgedacht. Der Apparat von Délair, der in Frankreich sehr bekannt ist, hatte in Spanien keine günstigen Resultate.

Vor kurzer Zeit ließ ich einen Sprechapparat konstruieren, mit dem ich vollauf zufrieden bin, und zwar wegen seiner Einfachheit und Reinlichkeit. Man weiß, daß bei der normalen Stimme der Kehlkopf den Grundton bildet und daß dieser Ton in den supraglottischen Kavitäten Veränderungen erfährt und so die Selbst- und Mitlaute gebildet werden. Man spricht mit den Sprechapparaten mit einer Note, das Wort hat aber doch einen monotonen, klaren Timbre.

Außerdem stelle ich mir vor, daß man den Laryngektomierten in dieselbe Lage stellen muß wie den Tracheotomierten. Mein Apparat besteht demnach aus einer Tracheotomiekanüle mit Ansatz für einen Kautschukschlauch, der zu einem künstlichen, in der Hand gehaltenen Kehlkopf führt, von dem aus wieder ein metallisches Rohr abgeht, das in den Mund führt.

Digitized by Google
Original from UNIVERSITY OF CALIFORNIA
Generated on 2019-10-24 13:48 GMT / http://hdl.handle.net/2027/uc1.b3252761
Public Domain in the United States, Google-digitized / http://www.hathitrust.org/access_use#pd-us-google

Der Patient spricht, indem er mit seinem Finger die Öffnung der Kanüle verschließt, die er dann zum Atmen wieder öffnet.

Der Ton wird hier auch zu den Resonanz gebenden Partien gebracht, aber er geht nicht durch den Kehlkopf. Der Patient spricht mit seinem in der Hand gehaltenen Apparat und die tönende Luft wird auch in den Pharynx geleitet, aber in verkehrter Richtung. Der Ton ist intensiver. als wenn er durch die Nase seinen Weg nehmen würde.

Resümee.

Die beste Methode der totalen Exstirpation des Larynx ist die einzeitige von Gluck. Diese Methode wird bei den meisten Fällen angewendet werden. Nur ausnahmsweise wird man zweizeitig operieren.

Man wird vorzugsweise die kombinierte Anästhesie verwenden. Die Lokalanästhesie wird nur für besonders mutige und energische Patienten reserviert bleiben.

Schnelligkeit im Operieren, die Asepsis, die Ernährung, Wärme des Operationssaales und Herzstimulantien werden den Operationsshock vermeiden.

Intelligente und geübte Patienten werden mit ihrer Pharynxstimme genügend gut sprechen. Alle anderen werden sich mit einem Sprechapparat verständlich machen können.

Die Abderhaldensche Methode in der Oto-Rhino-Laryngologie.

Von **Rud. Hoffmann** in München.

Das Abderhaldensche Verfahren hat uns in verblüffend einfacher Weise in den Stand gesetzt, den Korrelationen der Organe unseres Körpers nachzuspüren. Vor allem mußte jeder, der sich mit der Frage der internen Sekretion beschäftigt, auf das Lebhafteste diese Methode begrüßen, welche es ermöglicht, eine abnorme Sekretion einer oder mehrerer endokriner Drüsen nachzuweisen. Denn das anatomische Substrat läßt nicht mit Sicherheit auf eine Alteration der Sekretion schließen, eine Änderung der Zellfunktion braucht sich nicht notwendigerweise im histologischen Bilde zu spiegeln. Außerdem muß man im Körperhaushalt nicht nur mit absoluten, sondern auch mit relativen Maßen rechnen, wenn man berücksichtigt, daß andere Drüsen kompensierend eingreifen können. Eine absolut genommen hypersekretorische Drüse wird relativ insuffizient sein können, andrerseits werden gewisse Krankheitsbilder erst

Digitized by Google
Original from UNIVERSITY OF CALIFORNIA
Generated on 2019-10-24 13:48 GMT / http://hdl.handle.net/2027/uc1.b3252761
Public Domain in the United States, Google-digitized / http://www.hathitrust.org/access_use#pd-us-google

auftreten, wenn eine bis dahin kompensatorisch tätige Drüse relativ insuffizient wird.

Den Morbus Basedowii habe ich als „Hyperthyreoidismus + relativer Insuffizienz der Nebennieren" bezeichnet.[1]) Der normalen Funktion steht die Dysfunktion gegenüber und letztere könnte man teilen in solche im Sinne einer Funktionssteigerung und in solche im Sinne einer Funktionsminderung oder kürzer gesagt in hyperfunktionelle und hypofunktionelle Dysthyreoidosen. Eine echte Hypersekretion mit vollkommener Wahrung der Sekretqualität wird bei dem feinen Ausgleichsmechanismus im Ringe der endokrinen Drüsen außerhalb der physiologischen Wachstumsperiode selten auftreten. Die Verhältnisse werden zum Beispiel bei der Thyreoidea ähnlich, wie bei den Speicheldrüsen liegen: die Reizung des cerebralen Nervenastes, des Nerv. laryngeus sup., wird ein dünnflüssiges, an spezifischen Bestandteilen armes Sekret unter gleichzeitiger Gefäßerweiterung und starker Lymphbildung fördern[2]), während die Sympathicusreizung ein spärliches hochkonzentriertes Sekret ergibt. Daß beim Fortbestehen abnormer Sekretionsverhältnisse, besonders wenn die Kompensierung durch andere sie regulierende und steuernde endokrine Drüsen versagt, der Aufbau des spezifischen Eiweißes leidet und dann „unfertige" Produkte abgegeben werden, also eine Dysfunktion eintritt, ist wohl anzunehmen. Die geschwellten Lymphdrüsen, die sich in der Umgebung der Basedow-Schilddrüse finden, sprechen dafür, daß diese lymphfremde Substanzen abgibt.

Es verspricht die Abderhaldensche Methode, zu zeigen, welche Organe „Dysfunktion" aufweisen, und damit nicht nur theoretisch interessante Aufschlüsse, sondern auch praktische prognostische und therapeutische Winke zu geben.

Uns Oto-Laryngologen interessieren ja verschiedene Kapitel aus der Pathologie der internen Sekretion: der Hypothyreoidismus mit den ihn begleitenden Hyperplasien des tonsillären Gewebes und chronischen Rhinitiden, der Morb. Basedowii, den wir von der Nase her beeinflussen können[3]), das Bronchialasthma mit seinen Beziehungen zur Schilddrüsen- und Nebennierengruppe, die Genitalhypoplasien mit den Störungen des Larynxausbaues, ferner

---

[1]) Rud. Hoffmann, *a)* Serumuntersuchungen bei Thyreoidosen. Münchener med. Wochenschr., 1908, Nr. 8; *b)* Beitrag zur Lehre vom Morb. Basedowii. Zeitschr. f. klin. Med., Bd. 69, H. 3/4.

[2]) Hürthle fand nach Unterbindung des Gallenganges die Thyreoideafollikel, ebenso die Lymphräume stark mit Kolloid gefüllt, am Epithel die Zeichen intensivster Tätigkeit.

[3]) Rud. Hoffmann, *a)* Über Anovarthyreoid-Serum. Münchener med. Wochenschrift, 1913, Nr. 13; *b)* Lumbale Hypophysininjektionen. Zeitschr. f. klin. Med., Bd. 76, H. 5/6.

Digitized by Google
Original from UNIVERSITY OF CALIFORNIA
Generated on 2019-10-24 13:48 GMT / http://hdl.handle.net/2027/uc1.b3252761
Public Domain in the United States, Google-digitized / http://www.hathitrust.org/access_use#pd-us-google

die Veränderungen der Hypophysenfunktion, da die Rhinochirurgie hier zu therapeutischem Handeln befähigt ist, etc. Diese Krankheiten gehören zum Gebiet der internen Medizin. Deshalb möchte ich die Aufmerksamkeit der Fachkollegen auf 2 Krankheitsbilder lenken, deren Erforschung uns überlassen ist: die Pollenkrankheit (Heufieber) und die Otosklerose.

Auf die Beziehungen der ersteren zur Schilddrüse habe ich wiederholt hingewiesen[1]) und möchte sie deshalb nicht nochmals anführen.

Bei der Otosklerose sprechen für eine ätiologische Bedeutung einer Dysfunktion endokriner Drüsen:

1. das häufige Vorkommen von vasomotorischen Störungen, wie kalte Füße, leichtes Erröten, Dermographismus:
2. das Überwiegen des weiblichen Geschlechtes;
3. das schnellere Fortschreiten der Erkrankung während der Gravidität;
4. die Ähnlichkeit des histologischen Bildes mit dem der Osteomalacie:
5. die therapeutische Wirkung des Phosphors, wie sie sich auch bei der Osteomalacie zeigte;
6. der symptomatisch günstige Effekt vasokonstriktorisch wirkender Medikamente, wie Secale und Hydrast.

Herr Professor Heine hatte die Liebenswürdigkeit, mir das Otosklerosematerial seiner Klinik zur Verfügung zu stellen. Dieses weist zwei Besonderheiten auf: die Häufigkeit der Angabe, daß ein Trauma vorangegangen sei, und die starke Beteiligung des männlichen Geschlechtes.

Dieser Umstand macht mir das Material besonders wertvoll. Wenn meine Hypothese zu Recht besteht, daß Traumen, zum Beispiel Fissuren im Felsenbein, die bis in die Labyrinthkapsel reichen, durch sekundäre „Heilungs"-vorgänge am Knochen zu klinischen Bildern führen können, die funktionell sich wie eine Otosklerose verhalten, so könnte die Abderhaldensche Reaktion uns ein Mittel an die Hand geben, diese beiden Krankheitsbilder zu trennen, falls wir bei der echten Otosklerose eine Dysfunktion einer oder mehrerer Drüsen finden. Dann würde sich auch die relativ starke prozentuale Beteiligung der den Kopftraumen doch viel häufiger ausgesetzten Männer im Material der Münchener Ohrenklinik erklären.

Bezüglich der Methode schrieb mir seinerzeit Abderhalden, daß sie von jedem praktischen Arzte geübt werden könnte. Dem möchte ich unter der Voraussetzung beistimmen, daß der betreffende Untersucher Gelegenheit hatte, die Methode bei jemandem zu erlernen, der sie vollkommen beherrscht. Ich

[1]) Rud. Hoffmann, Über die Beeinflussung des Basedow-Exophthalmus von der Nase aus. Monatsschr. f. Ohrenheilkunde, 1910; Münchener med. Wochenschr., 1910, Nr. 44.

Digitized by Google
Original from UNIVERSITY OF CALIFORNIA
Generated on 2019-10-24 13:48 GMT / http://hdl.handle.net/2027/uc1.b3252761
Public Domain in the United States, Google-digitized / http://www.hathitrust.org/access_use#pd-us-google

hatte mich gleich nach den ersten Publikationen Abderhaldens an die hiesige II. medizinische Klinik wegen der Untersuchung von Heufieberfällen gewandt und habe mich selbst erst mit der Methode befaßt, als ich Gelegenheit hatte, sie bei Dr. Lampé, dem früheren Assistenten Abderhaldens, im Rombergschen Laboratorium zu erlernen.

Notwendig ist, daß man sich sklavisch an die Vorschriften Abderhaldens hält; auf die Fehlerquellen haben Abderhalden und Lampé ja wiederholt aufmerksam gemacht. Die kleinsten Unterlassungssünden machen den Wert der Untersuchung illusorisch.

Oft wird die Besorgung des Organmaterials Schwierigkeiten machen, ich beabsichtige deswegen zu untersuchen, ob sich nicht tierische Organe als Testobjekte verwenden lassen. Die Wirksamkeit des Thyreoidins und Antithyreoidins beim Menschen läßt diese Möglichkeit offen, die eine weitere Vereinfachung des Verfahrens erlauben würde: man könnte das getötete Tier entbluten und von der Aorta aus mit physiologischer Kochsalzlösung durchspülen, dann würde man Organe erhalten, welche der oft recht langwierigen Prozedur des Blutauswaschens nicht bedürfen.

Auffallend ist es, daß der spezifische Eiweißkörper trotz des langen Aufenthaltes im siedenden Wasser seinen spezifischen Charakter nicht verliert. Man könnte solche, doch sicher sterile menschliche Organstücke in der Opotherapie an Stelle der tierischen verwenden.

Beim Heufieber wären zu prüfen: Thyreoidea und Thymus, ferner Hypophysis, Nebennieren, Ovar, Hoden, Zirbeldrüse. Das Serum muß auch außerhalb der Pollenzeit das Abbauvermögen zeigen. Die Frage, ob es auch Pollen abbaut, wird geprüft.

Bei der Otosklerose kommen dieselben Drüsen, hauptsächlich Ovar, Thyreoidea, Thymus, Hypophysis in Betracht. Es ist sehr wohl möglich, daß eine Kombination von Dysfunktion mehrerer Drüsen den beiden Erkrankungen zugrunde liegt, zu deren völliger Aufdeckung die Abderhaldensche Reaktion in der jetzigen Form nicht genügt, vielleicht bringt uns die Zukunft Methoden, die Störungen im Abbau der Fette und Kohlehydrate erkennen lassen und deren Kombination die diagnostischen Möglichkeiten erweitert.

Die Abderhaldensche Reaktion bietet uns auch eine wertvolle Bereicherung der diagnostischen Hilfsmittel beim Krebs im Larynx, da aus dem histologischen Bilde die Benignität oder Malignität des Tumors besonders bei Kombination mit Lues schwer festzustellen ist: Das Serum des Krebskranken baut Carcinomeiweiß ab, vielleicht läßt sich die Diagnose noch verfeinern, indem man das Serum mit Organteilen von Plattenepithel und auch von Zylindercarcinomen ansetzt.

Generated on 2019-10-24 13:48 GMT / http://hdl.handle.net/2027/uc1.b3252761
Public Domain in the United States, Google-digitized / http://www.hathitrust.org/access_use#pd-us-google
Digitized by Google
Original from UNIVERSITY OF CALIFORNIA

Noguchi hat mir liebenswürdigerweise ein Quantum seines Spirochätenextraktes (Luetin) zur Verfügung gestellt, ich will untersuchen, ob das Serum Luetischer es abbaut.

Der Zweck dieser Zeilen ist, die Fachkollegen anzuregen, baldmöglichst die Arbeit auf diesem weiten, aussichtsreichen Felde in Angriff zu nehmen, da das Material, das dem Einzelnen zur Verfügung steht, meist klein sein wird und nur große Untersuchungsreihen überzeugend und klärend wirken können.

Nachtrag.

Ich möchte auf einige von anderen Autoren gewonnene Ergebnisse der Abderhalden-Reaktion hinweisen, die geeignet sind, unser operatives Handeln zu beeinflussen. Bei Hirnabsceß wird Hirnsubstanz abgebaut und in einer Anzahl von Gelenkrheumatismusfällen tonsilläres Gewebe. Bezüglich des ersten Resultates bleibt die Differentialdiagnose „Encephalitis“ offen und beim zweiten möchte ich auf die Möglichkeit hinweisen, daß tuberkulös affizierte Lymphdrüsen den Ausfall der Reaktion positiv gestalten können. Dann müßte man zur Kontrolle untersuchen, ob Tuberkelbacillen abgebaut werden.

Bei der Verwertung der Resultate ist jedenfalls weitgehende Vorsicht angebracht. Wenn zum Beispiel in München ein Patient Schilddrüse abbaut, so wird zu berücksichtigen sein, daß hier die Struma sehr häufig vorkommt; man wird dann nicht ohne weiteres den positiven Ausfall der Abderhalden-Reaktion dafür verwerten dürfen, daß bei dem untersuchten Krankheitsfall eine Schilddrüsendysfunktion als prädisponierendes oder kausales Moment anzusprechen sei.

Die Frage ist zu erörtern, ob die im Versuch organabbauenden Substanzen stets als Abwehrfermente des Körpers aufzufassen sind, welche aus dysfunktionierenden Organen stammende, blut-, lymph- oder liquorfremde Eiweiße abbauen, oder ob es nicht auch exogene cytolytische, zum Beispiel thyreotoxische Körper sein können, die kausale Noxe, welche sekundäre Veränderungen in den betreffenden Organen hervorruft.

Noch ein paar Worte bezüglich der Frage Dysfunktion oder Hypersekretion.

Den Unterschied zwischen Hyperfunktion und Dysfunktion zeigen im histologischen Bilde die lymphocytäre und myelocytäre Leukämie, indem bei der letzteren blutfremde Elemente, neutrophile Myelocyten und kernhaltige Erythrocyten als „unreife Jugendformen“ im Blute auftreten.

Als reinen Hyperpituitarismus wird man zum Beispiel die während der Schwangerschaft physiologischerweise auftretende Vergrößerung der Hypophyse ansehen müssen, die ja auch, soweit ich die Publikationen übersehe, vom Serum Gravider nicht abgebaut wird.

Digitized by Google
Original from UNIVERSITY OF CALIFORNIA
Generated on 2019-10-24 13:48 GMT / http://hdl.handle.net/2027/uc1.b3252761
Public Domain in the United States, Google-digitized / http://www.hathitrust.org/access_use#pd-us-google

Wenn reine Hypersekretionen häufiger vorkommen und durch die Abderhalden-Reaktion nicht aufgedeckt werden sollten, so bleibt in der Diagnosestellung eine erhebliche Lücke. Die Mosaiksteine liegen bunt durcheinander, es wird oft schwer sein, sie zu dem richtigen Bilde lückenlos zusammenzusetzen.

Vereinsberichte.

Sitzungsberichte der rhino-laryngologischen Sektion der kgl. ungar. Gesellschaft der Ärzte in Budapest.

IV. Sitzung vom 9. November 1912.

Vorsitzender: Adolf Onodi.
Schriftführer: Alexander Lipscher.

Vorsitzender meldet, daß er aus Anlaß des Ablebens Professor Rosenbergs an die Berliner Laryngologische Gesellschaft eine Beileidskundgebung richtete.

1. Elemér Tóvölgyi: **Fall von Lues (?) des Larynx.**

35jähriger Pat., der vor 10 Jahren eine luetische Infektion überstand, dessen laryngologischer Befund jedoch nicht Lues entspricht. Tuberkulose ist nicht nachweisbar, antiluetische Kuren bleiben ohne Erfolg. Hält den Fall für eine chronische Laryngitis.

Diskussion.

Z. Donogány schließt sich der Meinung des Vortragenden an.

L. Polyák hält den Fall für Tuberkulose.

2. Elemér Tövölgyi: **Fall eines Larynxtumors.**

56jähriger Pat. ist seit einigen Monaten heiser. Subjektive Beschwerden gering.

Im linken Sinus pyriformis ein nußgroßer, unebener Tumor, der leicht blutet. Mikroskopischer Befund: Carcinom. In Anbetracht der traurigen Erfolge nach Totalexstirpation, da der Pharynx auch angegriffen ist, wirft sich die Frage auf, welche Therapie für den Pat. vorteilhafter ist im gegebenen Falle. Vortragender ist der Meinung, daß Tracheotomie und ein endolaryngealer Eingriff in diesem Falle mehr Hoffnung gebe als eine Totalexstirpation.

Diskussion.

H. Zwillinger, Z. Donogány, J. Safranek, K. Láng und L. Polyák sprechen sich für die Totalexstirpation aus.

3. Kornél Láng: **Partielle Larynxresektion wegen Carcinom.**

4. A. Onodi: **Angeborene knöcherne, vollkommene Choanalatresie.**

Bei einem 8jährigen Knaben ist die rechte Nasenhälfte vollständig undurchgängig, bei der Sondierung ist ein harter Widerstand zu fühlen. Bei der Rhinoscopia posterior ist die rechte Hälfte des Nasenrachenraumes verengt, das Gebiet der rechten Choane ist ganz verschlossen, in der Mitte ist eine 2 *mm* starke Vertiefung zu sehen.

Digitized by Google
Original from UNIVERSITY OF CALIFORNIA
Generated on 2019-10-24 13:48 GMT / http://hdl.handle.net/2027/uc1.b3252761
Public Domain in the United States, Google-digitized / http://www.hathitrust.org/access_use#pd-us-google

Die Operation ist im Ätherrausch geschehen, nach der Resektion der unteren Muschel zeigte sich bei der Anwendung des Meißels, daß es sich um einen kompakten knöchernen Verschluß handelt. Die ganz kompakte Knochenschicht war fast 1 *cm* dick, welche mit starken Knochenzangen nicht zu entfernen war; mit starken Meißeln war eine über 1 *cm* hohe und breite Öffnung herzustellen. An den folgenden 2 Tagen war hohes Fieber (39°) vorhanden, welches dann wich. Der Kranke hatte eine ausreichend freie Nasenatmung.

5. A. Onodi: **Die konträren Bewegungen der Stimmbänder.**

Der 63jährige Pat. klagte über eine seit 3 Monaten anhaltende, ständige Heiserkeit, die auch früher ab und zu auftrat.

Manchmal traten auch Schlingbeschwerden auf. Die spezielle neurologische Untersuchung konnte keine Störungen nachweisen. Innervationsstörungen zeigen nur der Kehlkopf und die Luftröhre; im Kehlkopf und in der Luftröhre konnte das Sondieren keinen Reflex auslösen, und von seiten der Stimmbänder bestanden bei der Phonation und bei der Inspiration Bewegungsstörungen. Bei der Inspiration nähern sich die Stimmbänder einander, sie können sich auch berühren, bei der Phonation weichen die Stimmbänder voneinander und bei dem intendierten Laute „i" erreicht die Stimmritze die maximalste Weite. Rechts oben war ein pleuritisches Exsudat vorhanden, welches entleert wurde. Pat. starb, bevor er auf die Klinik aufgenommen werden konnte, und so fiel die Sektion weg, welche es ermöglicht hätte, die kausale organische Veränderung der Innervationsstörung des Kehlkopfes auszuschließen oder festzustellen.

6. A. Onodi: **Totale Kehlkopfexstirpation bei Kehlkopftuberkulose.** (Präparat.)

Der 34jährige Pat. ist im März 1912 heiser geworden und es traten Schmerzen im Kehlkopf auf. Die Heiserkeit wurde im Mai permanent, dazu gesellten sich Schlingbeschwerden und Fieber. In der Lunge ist nur an der rechten Spitze ein minimaler Katarrh nachweisbar. Der Kehlkopf wurde mit Milchsäure behandelt und das im Juni entfernte Gewebsstück erwies sich als tuberkulös. Dann wurde er zur Sonnenkur auf 2 Monate nach Grimmenstein geschickt, wo wegen der schlechten Witterung der Kehlkopf lokal behandelt wurde (Milchsäure, Anästhesie). Die Ernährung des Pat. wurde immer schlechter, er magerte ab. Im September stellte er sich zum erstenmal vor. Der ganze Kehlkopf war diffus infiltriert, starke Dysphagie und zeitweise auftretende laryngospastische Anfälle waren vorhanden.

Rechts war der Spitzenkatarrh ausgesprochener. Da er sich nur schwer mit Milch nähren konnte und neben den gefundenen Veränderungen die lokale Behandlung sich als gänzlich ziellos erwies, wurde die Indikation der Totalexstirpation aufgestellt und vor einer eventuellen Operation die Meinungen Killians und Glucks einzuholen empfohlen. Pat. wurde am 14. X. von Gluck operiert, die Wunde der totalen Kehlkopfexstirpation heilte per primam, der Kranke konnte sich per vias naturales nähren, die Abendtemperaturen gingen auf 0·25 Pyramidon auf das Normale zurück.

Das eingesendete Präparat zeigt die großen tuberkulösen Veränderungen des ganzen Kehlkopfes, welche gegen die Luftröhre scharf abgegrenzt sind und die totale Kehlkopfexstirpation gerechtfertigt haben.

Die Aversion der Chirurgen und Rhino-Laryngologen gegen die wegen Tuberkulose gemachte totale Larynxexstirpation ist bekannt. Bezüglich der anderen chirurgischen Eingriffe besteht auch eine Zurückhaltung. Der bisherige günstige Verlauf des Falles und die von Gluck veröffentlichte Statistik spre-

Digitized by Google
Original from UNIVERSITY OF CALIFORNIA
Generated on 2019-10-24 13:48 GMT / http://hdl.handle.net/2027/uc1.b3252761
Public Domain in the United States, Google-digitized / http://www.hathitrust.org/access_use#pd-us-google

chen bei günstigem Lungenbefund für die Indikationsstellung der radikalen chirurgischen Eingriffe.

Diskussion.

H. Zwillinger: Die Indikation aufzustellen ist schwer: von Wichtigkeit ist der Allgemeinzustand und derjenige der Lungen und des Kehlkopfes.

K. Láng glaubt, daß die Chirurgen deshalb enthaltsamer bei Tuberkulose des Larynx sind, weil diese nur eine Teilerscheinung ist.

E. Pollatschek: Bei primärer Larynxtuberkulose, welche zwar selten ist, wurden gute Erfolge berichtet, trotzdem viele sich dagegen aussprachen.

Donogány hatte 2 Fälle von knöcherner Atresie; bei einem resezierte er die Muschel und entfernte den Knochen, nach einem Jahre trat eine Verengerung ein. In einem zweiten Falle, wo er auch vom Vomer einen Teil entfernte, trat kein Rezidiv ein.

A. Onodi: Gluck machte 34 Operationen, von denen 11 heilten. Sind die Lungen in gutem Zustande, so hat der Kranke nichts zu verlieren, er wird von der quälenden Dysphagie befreit. 2 Monate nach der Operation ist der Patient, wie wir erfahren, einer Komplikation von akuter Lungenentzündung erlegen.

7. Desiderius v. Navratil: **Ursache der Eiterpulsation, die gelegentlich einer Radikaloperation eines Stirnhöhlenempyems bei gesunder knöcherner Wandung beobachtet wurde.**

32jährige Pat., die sich im August 1912 mit beginnenden meningealen Erscheinungen und mit starken, auf die Gegend des rechten Sinus frontalis lokalisierten Kopfschmerzen an der Ambulanz für Nasen- und Kehlkopfkrankheiten der I. chirurgischen Klinik meldete.

Da der enge Ductus nasofrontalis nicht sondierbar war und da trotz genannter Erscheinungen in der Nase Eiter kaum zu sehen war und das Röntgenogramm rechterseits eine vergrößerte und einen dunklen Schatten aufweisende Stirnhöhle zeigte, sah sich Referent veranlaßt, eine Killiansche Operation zu machen, die in Lokalanästhesie ausgeführt wurde. Bei Eröffnung der Stirnhöhle fiel es auf, daß sich der Eiter unter Pulsation entleerte. Wegen Verdacht einer eventuell freiliegenden Dura wurde die Operation mit größter Sorgfalt fortgesetzt, es stellte sich jedoch heraus, daß die Dura nirgends frei vorliegt. Auffallend war jedoch der Umstand, daß die mit dem scharfen Löffel entfernte Schleimhaut stark geschwellt und hyperämisch war. Daher ist es klar, daß die Pulsation des Eiters, der sich in einer von gesunden, knöchernen Wandungen gebildeten Höhle befand, durch die geschwellte und hyperämische Schleimhaut der Stirnhöhle verursacht wurde.

Im übrigen war das kosmetische Resultat der Operation ein ideales.

Diskussion.

K. Láng fragt, ob das Empyem akut war.

D. v. Navratil: Das Röntgenbild zeigte einen Unterschied zwischen rechter und linker Seite, der Pat. hatte große Schmerzen und fieberte.

8. D. v. Navratil: **Mittelst Oesophagoskops entfernte zwei Knochenstücke aus dem Oesophagus.**

Fall I. Es handelt sich um eine 71jährige Dame, die sich auf der Nasen- und Kehlkopfambulanz der I. chirurgischen Klinik meldete, weil sie vor $1^1/_2$ Stunden angeblich ein Stück eines Hühnerknochens verschluckte, das sie im Schlund fühlt.

Digitized by Google
Original from UNIVERSITY OF CALIFORNIA
Generated on 2019-10-24 13:48 GMT / http://hdl.handle.net/2027/uc1.b3252761
Public Domain in the United States, Google-digitized / http://www.hathitrust.org/access_use#pd-us-google

Die Röntgendurchleuchtung zeigte ein faustgroßes Aneurysma in der Höhe des 2. bis 3. Interkostalraumes; demselben korrespondierend sah man in der Speiseröhre einen langen und spitzen Gegenstand, der sich mit dem einen Ende dem Aneurysma anlehnte.

Trotz dieser ziemlich unangenehmen Umstände gelang es jedoch, bei schonendem Arbeiten den 3 *cm* langen, nadeldünnen Gänseknochen, der in der Höhe des Aneurysmas fest eingeklemmt war, samt dem daran hängenden Aponeurosenstück ohne besondere Komplikationen mit Hilfe des Oesophagoskops zu entfernen. Demonstration des entfernten Knochens.

Fall II. Es handelt sich um einen 24jährigen Mann, der vor einer Woche nach Verzehren von Geflügel das Gefühl hatte, als ob etwas in seinem Schlunde stecken geblieben wäre. Seither kann er nur flüssige Nahrung zu sich nehmen.

Behufs leichterer Orientierung ließ Vortragender den Kranken während der Röntgendurchleuchtung einen in Oblatten eingehüllten Wismutbolus verschlingen. Der Bolus blieb in der Höhe der Bifurkation im Oesophagus stecken, zerplatzte jedoch alsbald. Ein Fremdkörper konnte hier jedoch nicht genau nachgewiesen werden. Deshalb unternahm Verfasser gleich nachher eine Oesophagoskopie und es gelang ihm, ein zirka 20hellerstückgroßes Gänseknochenstück mit gezackten Rändern zu entfernen. Das Herausziehen des Knochenstückes wurde durch den zerplatzten Bolus erschwert, da die Stelle des Oesophagus, wo sich der Knochen befand, durch das Wismut weiß gefärbt war, und so konnte der ebenfalls weiße Knochen nur schwer erkannt werden. In ähnlichen Fällen sollte nach Vortragendem auf die Wismutuntersuchung womöglich Verzicht geleistet werden, da dieselbe sowohl bei der Röntgendurchleuchtung als auch bei der ösophagoskopischen Entfernung des Fremdkörpers störend wirken kann. Deshalb soll die ösophagoskopische Untersuchung je eher unternommen werden, welche bei schonender Ausführung — wie dies auch der erste Fall beweist — niemals nachteilige Folgen mit sich bringen kann.

Demonstration des entfernten Knochenstückes.

Diskussion.

H. Zwillinger zeigt einen Knochen, den er aus dem Oesophagus eines Kollegen entfernte.

9. Johann Safranek: **Fall eines Fremdkörpers des Oesophagus.**

Ein 42jähriger Mann erschien mit der Klage, daß er am Vortage Milchsuppe gegessen und daß ihm die in der Suppe gekochte Mehlspeise im Halse stecken geblieben sei; sein Arzt sondierte ihm die Speiseröhre, worauf er eine zusammengeklebte, etwa kindsfaustgroße Mehlspeismasse erbrochen hätte; bei abermaliger Sondierung soll die Sonde angeblich in den Magen geglitten sein. Der Mann kann wohl schlucken, doch sowohl beim Schlucken wie auch sonst verspürt er Schmerzen an einer Stelle des Schlundes. Am Röntgenbild zeigt sich in der Höhe des Jugulum ein etwa fünfkronengroßer, runder Fremdkörper. Mit dem Oesophagoskop ist ein silberschimmernder, halbkreisförmig gebogener Fremdkörper von glatter Oberfläche sichtbar, neben welchem der Tubus sehr leicht in die Tiefe gleitet und welchen aus seiner der Wand des Oesophagus fest anliegender und fixierter Lage wegzurücken und mit Fremdkörperpinzetten von oben zu erfassen nicht gelang, schließlich wurde er mit dem Gräfeschen Münzenfänger von unten eingehakt und herausgehoben. Der

Digitized by Google
Original from UNIVERSITY OF CALIFORNIA
Generated on 2019-10-24 13:48 GMT / http://hdl.handle.net/2027/uc1.b3252761
Public Domain in the United States, Google-digitized / http://www.hathitrust.org/access_use#pd-us-google

Fremdkörper erwies sich als eine halbkreisförmig gebogene, runde Blechkapsel einer Milchflasche. Diese Deformation der Kapsel macht es begreiflich, daß daneben die Schlundsonde in die Tiefe gleiten konnte, aber es ist nicht ausgeschlossen, daß eben bei der ersten Sondierung die Kapsel derart gebogen und bis zum Jugulum hinabgestoßen und hier fixiert wurde. Auch dieser Fall mahnt zur größten Vorsicht respektive Enthaltsamkeit hinsichtlich der Anwendung der Oesophagussonden bei Fremdkörpern.

10. Desiderius Dörner: **Fall von Larynxsklerom.**

Vortragender demonstriert einen 37jährigen Mann, der seit 5—6 Jahren sozusagen keine Luft durch die Nase bekam und dessen Schlucken und Atmen erschwert war. Schmerzen soll er nie gehabt haben.

Der Naseneingang war an beiden Seiten verengt, was durch eine sich diffus ausbreitende Infiltration verursacht wurde und sich meist auf die Nasenflügel ausbreitete und die vom Grund leicht verschiebbar war. Von außen war an der Nase keine Veränderung zu sehen. Im Mundrachen hinten und seitwärts, auch an den Arci palatoglossi waren Narben zu sehen, die die Arci mitsamt dem Velum hinauf und seitwärts zogen.

Mit dem Nasenrachenspiegel sah man einen narbigen Zusammenhang des Palatum molle und der hinteren Rachenwand, der die Choanen stark verengte, so daß vom Septum nur ein mittlerer kleiner Teil zu sehen war. Die Epiglottis war ein wenig zusammengeknickt, die aryepiglottischen Falten so auch die an der Gegend der Aryknorpeln sich befindende Mucosa war verdickt und breitete sich lappenartig gegen den Eingang des Larynx aus, wo sie, diaphragmaartig sich bildend, den Larynxeingnng sehr stark verengte. Diese Verengerung wurde durch die Infiltration des Petiolus epiglottidis noch mehr befördert. Die Stimmlippen waren deshalb kaum zu sehen, eher noch die linkseitige, nachdem rechts ein größerer Lappen vorhanden war. Die Beweglichkeit der Stimmlippen war sehr gering. Die autoskopische Untersuchung bewies, daß die lappenartige Bildung narbig und sehr hart ist, so daß man mit dem Instrument nicht durch die Verengung durchkommen kann, und deshalb kann man auch über die Stimmlippen und subglottische Gegend keine nähere Auskunft erhalten. An dem Kranken mußte ich wegen der sich immer mehr vergrößernden Luftnot eine Tracheotomia inferior ausführen.

Aus den oben beschriebenen Veränderungen ist es sicher festzustellen, daß es sich hier um Sklerom handelt, was die mikroskopische Untersuchung nur noch verstärken konnte. Das Interessante bei diesem Falle besteht darin, daß die Veränderungen am Kehlkopf nicht an der Regio subglottica zu sehen waren, wie es meistens der Fall ist, sondern am Eingang des Larynx. Solche Veränderungen sind nur sehr wenige beschrieben worden. In den beschriebenen Fällen waren die Veränderungen aber auch meistens an der Gegend des Petiolus epiglottidis, in unserem Falle aber waren sie an der Gegend der Aryknorpeln; bemerkenswert ist noch, daß die typische Knötchenbildung nirgends vorhanden war, wie sie bei Sklerom zu sehen ist, und daß der beim Sklerom vorhandene süßliche Geruch, aus dem man oft ganz sicher eine Diagnose stellen kann, vollkommen fehlte.

11. Arpád Lengyel: **Fall von Fremdkörper des Larynx.**

67jährige Pat. verschluckte vor 5 Tagen eine große Nähnadel. Sie fühlte Schmerzen in der Zunge. Am Lande wurde der Fremdkörper mit Röntgenstrahlen auch nicht konstatiert und nur beruhigungshalber wurde sie auf die Klinik geschickt. Bei der Laryngoskopie zwischen den Stimmbändern und

Digitized by Google
Original from UNIVERSITY OF CALIFORNIA
Generated on 2019-10-24 13:48 GMT / http://hdl.handle.net/2027/uc1.b3252761
Public Domain in the United States, Google-digitized / http://www.hathitrust.org/access_use#pd-us-google

in sagittaler Richtung ist die Nadel zu sehen, welche an beiden Enden eingekeilt war. Oberhalb des Oesophaguseinganges war die hintere Rachenwand äußerst blutreich und vorgewölbt; die Nadel wurde mit der Mackenzieschen Zange gefaßt und dann war es gut sichtbar, daß die Nadel vorn unter der Stimmritze und hinten oberhalb des Schlundganges in der hinteren Rachenwand fixiert ist. Mittelst des Fingers wurde das hintere Ende frei gemacht und mit Hilfe der Kehlkopfzange entfernt. Einzelne empfehlen bei der Entfernung der eingekeilten Nadel das Zerbrechen derselben, zu welchem Zwecke schon ein geeignetes Instrument konstruiert wurde. Das Verfahren hat den Nachteil, daß man jetzt schon zwei Fremdkörper hat statt einem, von welchen leicht der eine in der Tiefe verschwinden kann.

12. Ladislaus Uthy: **Operierter Fall von Fibrom der Schädelbasis.**

Diskussion.

K. Láng operiert bei hängendem Kopfe, da in sitzender Position bei starker Blutung leicht Suffokation eintreten könnte.

H. Zwillinger hält für solche Fälle die Methode nach Dencker für vorteilhafter.

L. Uthi hält es für überflüssig, die Highmorhöhle zu öffnen. Sobald der Pat. präventive belloquiert ist, ist keine Blutung zu befürchten.

13. Aurel Réthy: **Meine neue Methode der Tonsillektomie.**

Mit Bezugnahme auf seine in der Monatsschr. f. Ohrenheilk. erschienene Publikation schildert er sein Verfahren, dessen Vorteile sind: 1. die Schnelligkeit, 2. die glatte Wundfläche, 3. die minimale Blutung, 4. bei der Enukleation ist die Mandelzange überflüssig, wodurch wir einen freien Einblick haben: falls das Mandelgewebe leicht zerreißlich ist, haben wir keine Unannehmlichkeit. Das Wesen seines Verfahrens ist, daß er mit dem von ihm konstruierten Instrument die widerstandsfähige Fascie aus ihrem Bett automatisch auslöst und dann die nunmehr schon auf einem Stiel hängende Tonsille mit der starken Evesschen Schlinge vollkommen entfernt. Dr. Safranek.

Bücherbesprechungen.

Handbuch der speziellen Chirurgie des Ohres und der oberen Luftwege. Herausgegeben von Katz, Preysing und Blumenfeld. Würzburg 1913, Verlag von Curt Kabitzsch. (III. Band, Liefg. 6.)

In der vorliegenden Lieferung beendet A. Kuttner das von ihm bearbeitete Kapitel „Der Hypophysistumor und seine operative Behandlung“ und kommt auf Grund seiner Ausführungen zu folgendem Resümee:

„1. Die Diagnose der Hypophysistumoren ist dank der durch die neueren Arbeiten herbeigeführten richtigen Bewertung ihrer Herdsymptome und ihrer Allgemeinerscheinungen meist leicht zu stellen.

2. Die radiographische Bestimmung der topographischen Verhältnisse der Sella und des Tumors sind für die Operation unerläßlich.

3. Die intrakraniellen Methoden haben sich nicht bewährt.

4. Betreffs der sphenoidalen Methoden ist zu sagen: *a)* Die Aufklappung der Nase (Proust, Schloffer, Ollier, v. Eiselsberg, Hochenegg u. a.), ebenso die temporäre Kieferresektion sind überflüssig (35·9% Mortalität).

Digitized by Google
Original from UNIVERSITY OF CALIFORNIA
Generated on 2019-10-24 13:48 GMT / http://hdl.handle.net/2027/uc1.b3252761
Public Domain in the United States, Google-digitized / http://www.hathitrust.org/access_use#pd-us-google

b) Die bucco-nasalen Methoden (Löwe, Denker, Fein) sind bei Hypophysistumoren noch nicht erprobt, aber jedenfalls aussichtsreich. *c)* Von den nasalen Methoden ist die Westsche und Citellische Methode am Lebenden noch nicht erprobt, aber wohl möglich. *d)* Die Methode von Chiari ist in drei Fällen (2 Fälle von Chiari, 1 Fall von Schmiegelow) mit gutem Erfolg ausgeführt. *e)* Die O. Hirschsche Methode ist in 14 Fällen (12 eigene, 1 Fall von Spiess, 1 Fall von Holmgreen) erprobt (14·5% Mortalität). Sie setzt die geringsten Verletzungen in der Nase und im Gesicht (noch schonender wie die Chiarische Methode). *f)* Gewisse Fälle sind zurzeit noch nicht operierbar. *g)* Bei operierbaren Fällen wird man eine der bucco-nasalen und der rein nasalen Operationsmethoden zu wählen haben. Die Entscheidung wird von den lokalen Verhältnissen abhängen.

5. Für die Operation der Hypophysistumoren ist rhinologische Schulung erforderlich."

Als nächstes Kapitel ist „Die Chirurgie der Tränenwege" von Dr. Gustav Ritter (Berlin) angeschlossen, der zunächst ausführlich die anatomischen Verhältnisse schildert, wobei sehr gelungene und schön ausgeführte Bilder die Ausführungen ausgezeichnet illustrieren. In gleich anschaulicher Darstellung bringt der Autor die Symptomatologie, die Diagnose und Therapie. Bei letzterer findet sich die Methode der intranasalen Tränensackoperation von Polyák nur in kurzem Auszug seiner vorläufigen Mitteilung wiedergegeben. Der Grund für diese Kürze der Darstellung liegt, wie der Autor brieflich mitteilt, nur in dem Umstande, daß die ausführliche Publikation dieser Methode beim Abschluß der Arbeit noch nicht erschienen war. Bei der wahrscheinlich sehr bald erscheinenden 2. Auflage dieses Handbuches soll die Polyáksche intranasale Dakryocystotomie ausführlich besprochen werden.

Den Schluß der Lieferung und zugleich des III. Bandes bildet „Die chirurgische Behandlung der bösartigen Geschwülste des Oberkiefers" von Dr. B. Heile (Wiesbaden). Die Chirurgie der Oberkiefertumoren muß im allgemeinen als sehr undankbar gelten. Von größter Bedeutung für diese Operationen muß die Einführung der Lokalanästhesie bezeichnet werden. Verf. beschreibt die verschiedenen Methoden der Operationen, die sich aber eigentlich nur auf die Weichteiloperationen erstrecken, während für die dauernde Entfernung des Oberkiefers von allen Autoren durchwegs die gleiche Art vorzugehen benutzt wird, die in den anatomischen Verhältnissen begründet erscheint.

So ist von dem großen Werke also alles erschienen bis auf den II. Band — der aber ist noch von Anfang bis zu Ende ausständig.

Ernst Urbantschitsch.

Lehrbuch der spezifischen Diagnostik und Therapie der Tuberkulose. Von Dr. Bandelier und Dr. Roepke. 6. Auflage. Mit einem Vorwort von Robert Koch. 19 Temperaturkurven auf 5 Tafeln, 1 farbigen Tafel und 5 Textabbildungen. 1911. Curt Kabitzsch, Würzburg.

Seit dem Jahre 1908 hat das bekannte Buch der beiden Autoren bereits die 6. Auflage erreicht, ein Beweis für das Ansehen, das dieses Werk in der gesamten medizinischen Welt genießt. Die Wandlungen und Schwankungen, die dieser Zweig der Tuberkulose im Laufe der Jahre durchgemacht hat, sind wohl jedem Arzt bekannt. Aber gerade dem Spezialisten, der durch den Aufschwung der Rhino-Laryngologie gerade in der letzten Zeit durch die Erfolge Killians verleitet sein mag, von der Lokalbehandlung der Kehlkopftuberku-

Digitized by Google
Original from UNIVERSITY OF CALIFORNIA
Generated on 2019-10-24 13:48 GMT / http://hdl.handle.net/2027/uc1.b3252761
Public Domain in the United States, Google-digitized / http://www.hathitrust.org/access_use#pd-us-google

lose alles Heil zu erwarten, möge mit dem eindringlichen Hinweis auf die in dem vorliegenden Buche niedergelegten Erfahrungen zweier allgemein anerkannter Autoritäten ein ehrlicher Dienst erwiesen sein; er möge vor einer Überschätzung seiner Lokalbehandlung bewahrt bleiben. Der dritten Auflage des Werkes lieh Robert Koch, dem das Buch gewidmet ist, seinen Namen, um in einem Geleitwort in unvergänglichen lapidaren Sätzen seinen Standpunkt in der Wissenschaft festzustellen, die ihm allein ihr Entstehen versagt. Worauf Kochs Geleitwort und auch die Autoren selbst in ihren sehr bemerkenswerten Schlußbetrachtungen hinweisen, ist die spezifische Diagnostik und vor allem Therapie der Tuberkulose auf dem besten Wege, Allgemeingut der Ärzte zu werden. Allenthalben ertönt der Ruf nach Einführung dieser Wissenschaft in den Lehrplan der Universitäten und Ärztekurse, und wahrlich, erst wenn diese ideale Forderung der beiden Autoren, getreu dem Wunsche Robert Kochs, erfüllt sein wird, werden wir den Kampf gegen die Tuberkulose so führen können, wie ihn diese Seuche als Volkskrankheit nötig macht. Das Buch bietet in allen seinen Kapiteln für jeden Leser eine Fülle des Interessanten; schon in der Einleitung, die mit der Statistik der Tuberkulose im Deutschen Reich beginnt und uns einerseits ihre erschreckende Verbreitung, aber auch die seit mehreren Jahren mit dem Einsetzen der neueren Tuberkulinbewegung wahrzunehmende, ganz auffallende Herabminderung der Tuberkulosesterblichkeit veranschaulicht.

Der spezifischen Tuberkulosetherapie, die zwei Drittel des Werkes einnimmt, geht die spezifische Diagnostik voraus. Die einzelnen Methoden werden genau geschildert, ihre Vor- und Nachteile, ihre Indikationen und Kontraindikationen gegen einander abgewogen, worauf die Verfasser zu dem Schlußergebnis kommen, daß der subcutanen, von Robert Koch selbst eingeführten Methode als der verläßlichsten und am genauesten dosierbaren der Vorzug zu geben ist, während die neuere v. Pirquetsche Methode, das Tuberkulosediagnostikum par excellence für die Kinderpraxis darstellt. Der die Leser dieser Zeitschrift wohl vor allem interessierenden Larynxtuberkulose, als der diagnostisch und prognostisch bedeutsamsten Komplikation der Lungentuberkulose, ist in beiden Abteilungen, sowohl in der Diagnostik als auch in der Therapie, ein besonderes Kapitel eingeräumt. Es ist begreiflich, daß wir hier in den meisten Fällen der Tuberkulindiagnostik entbehren können, da uns ja der Kehlkopfspiegel selbst beginnende Veränderungen mit viel größerer Deutlichkeit zeigt als die Untersuchungsmethoden der Lunge. Immerhin bleibt dem Tuberkulin der Wert als differentialdiagnostisches Hilfsmittel unbenommen sowie für die Frühformen, vor allem die sogenannte tuberkulöse Laryngitis.

Was die spezifische Therapie der Tuberkulose anbelangt, so stehen die Autoren des Buches auf dem Boden langjähriger Erfahrung von vielen Tausenden von Fällen aus ihren Anstalten in Schönberg und Melsungen. Wenn sie nun wohl hauptsächlich ihre Erfahrungen und Erfolge dem Kochschen Alttuberkulin und dem Neutuberkulin oder der sogenannten Bazillenemulsion verdanken, so zeigen sie sich doch auch anderen Mitteln durchaus nicht abgeneigt und haben auch einige der zahllosen anderen, von dem Erfinder meist mehr minder überschwänglich gepriesenen spezifischen Heilmittel selbst erprobt. Bezüglich der Methode stehen sie auf dem Standpunkt der einschleichenden Tuberkulinbehandlung, mit möglichster Vermeidung von Reaktionen, bis zur Erreichung maximaler Dosen. Da nun diese Methode meist eine längere Zeit erfordert, als die Krankenversicherung der arbeitenden Be-

Digitized by Google
Original from UNIVERSITY OF CALIFORNIA
Generated on 2019-10-24 13:48 GMT / http://hdl.handle.net/2027/uc1.b3252761
Public Domain in the United States, Google-digitized / http://www.hathitrust.org/access_use#pd-us-google

völkerung für die Anstaltsbehandlung gewährt, so erwächst hier den praktischen Ärzten die Pflicht, durch ambulatorische Tuberkulinbehandlung den in der Anstalt angebahnten oder erreichten Heilerfolg zu festigen oder zu erhöhen. Es ist das Verdienst der beiden Verfasser, die Möglichkeit und den Wert der ambulanten Tuberkulinbehandlung nachgewiesen zu haben, und ihr Buch ist hierin der Vorläufer der vor einigen Monaten in dieser Zeitschrift referierten Schrift von Blümel. Unter der verwirrenden Menge der bereits hergestellten und empfohlenen Tuberkuline, Heilsera und Vaccinen erfährt auch Karl Spenglers Immunblutserum (IK) eine besonders eingehende Würdigung.

In dem Kapitel der Kehlkopftuberkulose kommen die Verfasser zu dem gewiß bedeutsamen, auf eigener Erfahrung basierenden Ergebnis, daß das Tuberkulin durchaus imstande ist, beginnende und mittelschwere Kehlkopftuberkulose ohne Lokalbehandlung zu heilen, um so bedeutsamer, als ja von laryngologischer Seite vielfach gegenteilige Beobachtungen und Ansichten vorliegen. Die kaustische und die chirurgische Lokalbehandlung wollen sie nur für die schweren diffusen Infiltrationen und tiefgehenden Kehlkopfveränderungen reserviert wissen, stehen aber gleichwohl auf dem Standpunkt, daß Lokal- und Tuberkulinbehandlung sich gegenseitig unterstützen und fördern müssen, und daß es ihnen nicht einfällt, zu raten, sich bei der Behandlung der Kehlkopftuberkulose allein auf das Tuberkulin zu verlassen. Desgleichen verwahren sie sieh auch in ihren Schlußbetrachtungen dagegen, das Tuberkulin als Panacee zu bezeichnen und halten nach wie vor an der Kombination aller bei der Tuberkulose erfahrungsgemäß als wirksam erwiesenen Heilfaktoren, vor allem also Tuberkulinbehandlung mit der physikalisch-diätetischen Methode fest. Eine reichhaltige Literaturübersicht von 293 Angaben gestattet dem Leser, bei Zweifeln über manches Referat sich kurzerhand an das betreffende Original zu wenden; eine farbige Tafel mit einer sorgfältig und naturgetreu ausgeführten Darstellung der Ophthalmo- und Cutanreaktion sowie eine Anzahl von typischen Temperaturkurven nach eigener Beobachtung, endlich ein mit Sorgfalt verfaßtes Sachregister sind die unerläßlichen Supplemente dieses allen Forschern, vor allem aber allen Praktikern bestens empfohlenen Werkes.

Marschik.

Beitrag zur Kenntnis des Lupus vulgaris der oberen Luftwege. Von F. Lill. Würzburger Abhandl. aus dem Gesamtgeb. d. prakt. Med., 1913. Verlag von Curt Kabitzsch, Würzburg.

Auf Grund der Literaturübersicht und der eigenen Beobachtung von 63 Fällen von Lupus unter 7000 Kranken der Poliklinik für Nasen- und Kehlkopfkranke in Würzburg (Vorstand Prof. E. Seifert) kommt der Verfasser zu der auch in diversen anderen rhino-laryngologischen Publikationen der letzten Zeit mit immer größerer Deutlichkeit vernehmbaren Schlußfolgerung, daß der früher so geringschätzig behandelte Schleimhautlupus durchaus nichts Seltenes ist, ja, daß er sich in fast jedem Fall von Hautlupus, namentlich Gesichtshautlupus und sehr häufig auch ohne äußeren Lupus findet, derart, daß die Vermutung auftaucht, ob nicht der ehedem sehr bezweifelte primäre Schleimhautlupus nicht nur keine Rarität, sondern vielleicht die Regel ist und demnach in jedem Fall von Lupus der Rhinologe beizuziehen ist; denn ohne energische Behandlung auch des kleinsten Lupusherdes kann von einer Radikalheilung und Rezidivfreiheit nicht die Rede sein. Erst eine allgemeinere und sorgfältigere rhinologische Untersuchung, namentlich der Kinder, wird den

Digitized by Google
Original from UNIVERSITY OF CALIFORNIA
Generated on 2019-10-24 13:48 GMT / http://hdl.handle.net/2027/uc1.b3252761
Public Domain in the United States, Google-digitized / http://www.hathitrust.org/access_use#pd-us-google

Kampf gegen diese Volksseuche vorwärtsbringen. Viele als harmlos angesehene Nasenerkrankungen, hartnäckiges Ekzem des Introitus, gewisse chronische „Rhinitiden", namentlich bei Kindern, die „Rhinite-pseudo-atrophique" Moures, scheinen die Vorläufer des Lupus, wenn nicht dieser selbst zu sein. Es erübrigt noch zu bemerken, daß diese klinische Studie, welcher eine Literaturübersicht beigegeben ist, sich nicht mit der Therapie des Lupus befaßt.

Marschik.

Die Untersuchung der Luftwege. Ein Vortrag zur Einführung in die moderne Rhino-Laryngologie für Ärzte und Studierende. Von P. H. Gerber. 49 Textabbildungen und 12 Abbildungen auf 4 Tafeln. C. Kabitzsch, Würzburg 1913. Preis Mk. 2.—.

Wie das mit dem bekannten Schwung und der Impulsivität der Gerberschen Diktion geschriebene Vorwort besagt, verdankt einem im Verein für wissenschaftliche Heilkunde in Königsberg gehaltenen Vortrag die vorliegende kleine Schrift ihr Entstehen. Auf 45 Seiten werden in gedrängter Kürze sämtliche modernen Methoden der Untersuchung der oberen Luftwege vorgeführt. Das Wertvolle an dem Heftchen sind die höchst instruktiven, zum Teil schematischen, zum Teil autotypischen Illustrationen, die nicht nur für den Unterricht ein bequemes Hilfsmittel zur Projektion sind, sondern vor allem für den Praktiker eine zwanglose Einführung in dieses ja in letzter Zeit so ungeahnt aufgeblühte Gebiet bedeuten. Unter den Methoden erscheint natürlich auch das Allerneueste, vom Gerberschen Vorhofspiegel bis zur Killianschen Schwebelaryngoskopie und zur Röntgenographie des Kehlkopfs (Réthi). Eine Anzahl von Röntgentafeln der Nebenhöhlen und des Thorax (Fremdkörper) ergänzt in dankenswerter Weise den illustrativen Teil des Werkchens.

Marschik.

Die Verbreitung der Tuberkulose durch den Phthisiker und deren Verhütung. Von Dr. med. Albert Sander, dirig. Arzt des Sanatoriums St. Blasien.

Verf. berichtet über die Aufklärung der Bevölkerung über Entstehung und Verhütung der Tuberkulose durch populäre Vorträge, durch Verbreitung von Schriften und durch entsprechende Schulung der Patienten in den Heilanstalten, er erinnert aber auch daran, daß dabei nicht vergessen werden darf, die Grenzen der Infektionsmöglichkeit zu bezeichnen. Ein reinlicher vorsichtiger Phthisiker wird wohl kaum eine Gefahr für seine Umgebung sein, und darum muß man jenen Menschen ihr Recht auf die menschliche Gesellschaft wahren. Der Autor erzählt, daß von den Angestellten in der Heilanstalt, obwohl sie in beständiger Berührung mit den Kranken sind, kein einziger eine Tuberkulose akquirierte, daher ist eine übertriebene Furcht vor Infektion nicht nur nicht am Platz, sondern dem Kranken gegenüber inhuman.

Frühwald.

Referate.

I. Allgemeines.

Die Differentialdiagnose der Geschwüre der Nase und des Halses. Von H. Clay Creveling (St. Louis). (Journ. of Missouri State Med. Ass., Mai 1912.)

Verfasser differenziert in der Nase zwischen traumatischen, atrophischen, syphilitischen, sarkomatösen, carcinomatösen, tuberkulösen und lupösen Geschwüren. Im Rachen, Nasenrachenraum und auf den Tonsillen wird die Diffe-

Digitized by Google
Original from UNIVERSITY OF CALIFORNIA
Generated on 2019-10-24 13:48 GMT / http://hdl.handle.net/2027/uc1.b3252761
Public Domain in the United States, Google-digitized / http://www.hathitrust.org/access_use#pd-us-google

rentialdiagnose zwischen syphilitischen Geschwüren, Vincents Angina, Tuberkulose, Carcinom, Sarkom und Lupus gestellt. Im Munde wird außerdem die durch Ovidium albicans bedingte Erkrankung und Möllers Glossitis superficialis besprochen, dem Verfasser noch das durch Zahnverletzungen hervorgerufene „traumatische" Zungengeschwür hinzufügt.

Im Kehlkopf werden die bei Tuberkulose, Syphilis, Lupus und malignen Geschwülsten auftretenden Geschwüre voneinander differenziert.

Zu einer richtigen Diagnose gehört neben mikroskopischer Untersuchung und Laboratoriumsbefund vor allem die richtige Deutung des klinischen Bildes.

Otto Glogau.

Zur Jod- und Quecksilbertherapie bei Schleimhauttuberkulose der oberen Luftwege. (Aus der Ohren- und Kehlkopfklinik der Universität Rostock [Prof. Dr. Körner].) Von Dr. G. Wüstmann. (Zeitschr. f. Ohrenheilk., Bd. LXVI, H. 1 u. 2, pag. 28—39.)

Verfasser bespricht eingehend den therapeutischen Erfolg des Jod und Quecksilbers bei 3 Fällen ausgedehnter Tuberkulose des weichen Gaumens, des Pharynx respektive des Larynx und der Epiglottis. Das ganze klinische Bild, der negative Ausfall der Wassermannschen Reaktion, der positive Pirquet und die histologische Untersuchung sicherten in allen Fällen die Diagnose. Das Jodkali wurde steigend von 3mal täglich 5 Tropfen auf 3mal täglich 30 Tropfen einer 50%igen Lösung, das Quecksilber in Form einer Inunktionskur mit anfangs 1 *g*, später 2 *g* pro die verabreicht.

Da nach der bis jetzt vorliegenden Kasuistik Pfannenstiels, welcher bekanntlich der Jodkalikur noch lokale Zutaten gegeben (H_2O_2 und Zusatz von 25%iger Essigsäure), die Heilungsdauer nicht kürzer erscheint, so hält Verfasser diese lokale Behandlung für illusorisch.

Wo jedoch ein Fall gegen Jod sich refraktär verhält, wird meistens durch eine Kombination desselben mit Quecksilber das gewünschte Resultat erreicht.

Lawner.

Über die chirurgische Behandlung der peripheren Facialislähmung. Von R. Eden. (Beitr. z. klin. Chir., 1911, Bd. 73, pag. 116.)

Verfasser berichtet über einen von Lexer operierten Fall von Muskelplastik aus dem Masseter und Temporalis zwecks Vereinigung mit dem Mundwinkel beziehungsweise Augenwinkel. Erfolg gut.

H. H. Schmid.

II. Nase und Nebenhöhlen.

Fibröse Rhinitis. Von R. de Santalo. (Revista de sanidad militar, Juli 1913.)

Es handelt sich um einen Arzt, der Fieberfrost, Fieber, Kopfschmerzen, Behinderung der Nasenatmung und eine blutige Sekretion aus der Nase hatte; dazu gesellte sich Dysphagie. Die untere Muschel sowie der mittlere Nasengang waren mit einer weißlichen Membran bedeckt; unter dieser fand man eine blutende Fläche. (Rechterseits und im Rachen bestand nichts anderes als eine starke Entzündung. Die bakteriologische Untersuchung zeigte, daß es sich

Digitized by Google
Original from UNIVERSITY OF CALIFORNIA
Generated on 2019-10-24 13:49 GMT / http://hdl.handle.net/2027/uc1.b3252761
Public Domain in the United States, Google-digitized / http://www.hathitrust.org/access_use#pd-us-google

um eine Streptokokkeninfektion handelte). Die Behandlung bestand in Nasenspülungen mit Borlösung und in einer antiseptischen Salbe.

Verfasser hebt die Ähnlichkeit hervor, welche zwischen dieser Form und der Diphtherie besteht; die diagnostischen Zweifel können erst durch die bakteriologische Untersuchung behoben werden. Santalo verwirft das Diphtherieantitoxin als Mittel gegen die fibröse Rhinitis. Die üblen Zufälle der Überempfindlichkeit können manchmal einen schweren Grad erreichen.

Menier.

Erfahrungen mit meiner intranasalen Freilegung der Oberkieferhöhle. Von Dr. Sturmann (Berlin). (Archiv f. Laryngol., Bd. XXIII, H. 1.)

Die Apertura pyriformis wird von einem Einschnitt in die nasale Fläche des Nasenflügels aus aufgesucht und die Kieferhöhle durch Resektion der facialen und nasalen Wand wie bei der Denkerschen Methode übersichtlich freigelegt. Die Endresultate sind gleich günstig wie bei der Denkerschen Operation. Der Eingriff kann unter Lokalanästhesie ausgeführt werden. Verf. injiziert vom Munde aus je 2 cm^3 Eusemin unter das Periost der facialen und der nasalen Wand, ferner 1 cm^3 durch die Innenfläche des Nasenflügels.

R. Hoffmann.

III. Nasenrachenraum, Pharynx und Mundhöhle.

Über die tonsilläre Therapie subakuter und chronischer Infektionen. Von Wüst (Mainz). (Ref. nach dem Sitzungsbericht des Ärztl. Kreisvereins Mainz vom 19. XI. 1912; Münchener med. Wochenschr., 59. Jahrg., Nr. 52.)

Auf Grund der Erfahrungen von ca. 150 operierten Fällen von Totalexstirpation der Gaumenmandeln empfiehlt Wüst diese Operation da, wo es sich um Rheumatismus, Erkrankungen der Niere, solchen des Endomyokards, der kryptogenetischen Sepsis, der Appendicitis sowie manche gastrointestinale Erkrankungen, wie gewisse Dyspepsien und Gallenblasenentzündungen, ferner um Chorea minor, Polyarthritis, auch Psychosen, Neurasthenie und Poliomyelitis handelt, wenn konservative Behandlungsmethoden versagt haben. Der örtliche Befund ist oft gering; erst bei genauerer Untersuchung findet man in der Tiefe der Mandelgruben Eiter, die Quelle rezidivierender Anginen. Die Operation ist kontraindiziert bei allen blutdrucksteigernden Erkrankungen, schweren Herz- und Gefäßerkrankungen, Erscheinungen von Morbus Basedowii, Stat. lymphaticus, bei Hämophilie, im Anschluß an akute Tonsillitis und während der Menses.

Reinhard.

Über örtliche Anästhesierung der Mandeln. Von Dr. M. Ruprecht (Bremen) (Archiv f. Laryngol., Bd. XXIII, H. 1.)

Die örtliche Anästhesie bei Gaumenmandeloperationen erreicht Ruprecht durch submuköse Injektion einer isotonischen 2%igen Novocain-Suprareninlösung. Die Wahl der Injektionsstellen erfolgt mit Rücksicht auf die Versorgung des Operationsgebietes mit sensiblen Nerven. Der erste Einstich geschieht im untersten Teile des vorderen Gaumenbogens. Nahe der oberen Grenze der

Digitized by Google
Original from UNIVERSITY OF CALIFORNIA
Generated on 2019-10-24 13:49 GMT / http://hdl.handle.net/2027/uc1.b3252761
Public Domain in the United States, Google-digitized / http://www.hathitrust.org/access_use#pd-us-google

hierdurch erreichten Anästhesie erfolgt ein zweiter Einstich, dicht über und vor der Gaumenbogenkommissur der dritte.

Weitere Injektionen werden je nach Aussehen des Gewebes bis zu dessen deutlicher Erblassung gemacht. Die Spitze der benutzten Kanüle soll steil abgeschliffen sein, weil sonst ein Ablaufen der injizierten Flüssigkeit durch die Fossulae befördert wird.

Der Anästhesierung der Rachenmandel wird zunächst die Applikation eines 1%igen Cocainsprays auf das Naseninnere vorangeschickt. Sodann wird die Rachenmandel durch mehrfach frischgetränkte Wattesonden mit 10%iger Alypinlösung betupft und überschwemmt. Die Einführung der Pinsel erfolgt anfangs bei Rhinoscopia anterior, später bei leicht herabhängendem Kopf unter Benutzung der vom Septum und Nasenboden gebildeten Hohlkante als Führungsrinne. Die Berichte über die erreichte anästhetische Wirkung sind sehr günstig. R. Hoffmann.

IV. Larynx.

Was vermag die Elektrolyse beim Kehlkopfkrebs? Von Mermod. (Revue hebdom. de laryngologie, Nr. 28, 1912.)

Es fällt Mermod selbstverständlich nicht ein, die großchirurgische Behandlung des Kehlkopfkrebses dort, wo sie in Dienst ist, verdrängen zu wollen und sie durch die Elektrolyse zu ersetzen. Auf Grund eines äußerst glücklich verlaufenen Falles, wo nach endolaryngealer Exzision eines karzinomatös entarteten Stimmbandes rapid Rezidive aufgetreten ist und hingegen fünf elektrolytische Sitzungen ein dem Anblick und der Funktion nach normales Stimmband hergestellt haben, empfiehlt Mermod in jenen Fällen, in denen man aus irgend einem Grunde nicht von außen operieren kann, die Elektrolyse (2 Elektroden in das Stimmband, 15 MA., 10 Minuten Sitzung). Sie ist, wie Mermod glaubt, den anderen endolaryngealen Behandlungsmethoden beim Krebs nicht nachstehend. In zwei Fällen von ausgedehntem Krebs, in dem von vorneherein eine endolaryngeale Behandlung aussichtslos war und die Pat. von einer anderen Intervention nichts wissen wollten, hat die Elektrolyse wenigstens die Umgehung der Tracheotomie möglich gemacht. Lautmann.

Ein röntgenographisch und laryngoskopisch bemerkenswerter Fall von Einheilung eines Schrotkornes im Kehlkopf mit Beobachtung der Kehlkopfexkursion beim Schluckakt. (Aus der Ohren- und Kehlkopfklinik in Rostock [Prof. Dr. Körner].) Von Dr. Feldmann. (Zeitschr. f. Ohrenheilk., Bd. LXVI, H. 3 u. 4, pag. 304—306.)

Bei der laryngoskopischen Untersuchung eines Jägers, welcher 2 Jahre vorher durch Schrotschüsse in der Halsgegend verletzt worden ist, zeigte sich, daß das linke Stimmband unbeweglich in Respirationsstellung stand, überdies jedoch eine Knickung wie bei einer Lähmung des Muscul. interarytaenoidale aufwies.

Digitized by Google
Original from UNIVERSITY OF CALIFORNIA
Generated on 2019-10-24 13:49 GMT / http://hdl.handle.net/2027/uc1.b3252761
Public Domain in the United States, Google-digitized / http://www.hathitrust.org/access_use#pd-us-google

Die Annahme, daß ein in der Nähe des linken Proc. vocalis eingeheiltes Schrotkorn mechanisch die eigenartige Fixationsstellung bedinge, wurde durch Röntgenuntersuchung bestätigt; das Schrotkorn saß direkt unterhalb der Mitte des linken Proc. vocalis.

Als besonders interessant muß die Ausschlagweite des Kornes beim Schluckakte hervorgehoben werden, die sich orthodiagraphisch auf $5^1/_3$ *cm* belief, was nach dem Palpationsgefühl beim Schlucken nicht vermutet werden kann.

Zum Schluß weist Feldmann auf die Vorteile der Kehlkopfdurchleuchtung hinter dem Baryum-Cyanurschirm hin. Lawner.

V. Trachea, Bronchien, Oesophagus.

Trachealstenose. Von Botella. (España méd., 8. November 1912.)

Die Stenose wird von einem Diaphragma gebildet; es läßt die starre Trachealröhre leicht durchgehen. Diese Stenose ist eine idiopathische. Die Pat. leidet auch an Ozaena, welche vielleicht eine Rolle in der Pathogenese der Stenose spielte. Verfasser hat mit großem Erfolg die Dilatatoren von Killian bei der Pat. gebraucht. Menier.

VI. Hals und Schilddrüse.

Über die positive Beeinflussung des Exophthalmus und der Hypertrophie der Schilddrüse durch nasale und nasopharyngeale Operationen. Beitrag zur Behandlung des Morbus Basedowii. Von Sendziak. (Archives internationales de laryngologie, Tome XXXIV, Nr. 1, 1912.)

Es sind in der Literatur eine Reihe von Fällen bekannt, in denen durch ganz leichte Interventionen in der Nase, zumeist galvanokaustische Ätzungen der Muskeln, alle Symptome eines Basedow dauernd geschwunden sind. Um nicht alle Beobachter solcher Fälle zu nennen, mag erwähnt sein, daß M. Schmidt z. B. die Heilung eines solchen Basedow noch 10 Jahre nach erfolgter Ätzung konstatieren konnte. Wie kommt es dann, daß diese Fälle im allgemeinen Ausnahmen bleiben und die Autoren selten sind, die wie R. Hoffmann gleich 5 solcher Fälle persönlich kennen. Es handelt sich offenbar in diesen Fällen um Graddifferenzen zwischen dem, was man als Exophthalmus, Struma, Tachykardie bezeichnet. Sendziak bringt ebenfalls 6 Fälle, die wir kurz resümieren wollen. Zunächst handelt es sich um eine 36jährige Pat., die offenbar alle Zeichen des Basedow vereint (mäßige Schilddrüsenvergrößerung, Kopfschmerzen, Schwäche, Transpirationen, Husten, Dyspnoe, Tremor, Palpitationen, Tachykardie, Exophthalmie) mit einer Schwellung der unteren Muscheln. Nach zwei Kauterisationen in der Nase verschwinden alle Erscheinungen. Ganz ähnlich sind die zwei nächsten Fälle, eine 26jährige und eine 45jährige Pat. betreffend, bei denen überhaupt nicht operiert worden ist und wo bei der ersten ein hypertrophischer Katarrh, bei der zweiten Pat. eine Ozaena mit endonasaler Vibrationsmassage behandelt worden ist mit dem gleichen günstigen

Digitized by Google
Original from UNIVERSITY OF CALIFORNIA
Generated on 2019-10-24 13:49 GMT / http://hdl.handle.net/2027/uc1.b3252761
Public Domain in the United States, Google-digitized / http://www.hathitrust.org/access_use#pd-us-google

Resultat auf den Basedow. Die drei letzten Fälle bezeichnet der Autor auch nicht als Basedow, sondern konstatiert nur neben den bekannten Zeichen des Adenoidismus eine Exophthalmie, die nach Abtragung der Adenoide verschwunden ist. Wenn wir die letzten Fälle, die bekannte Erscheinungen sind, auch außer acht lassen und nur die ersten Fälle von echtem Basedow berücksichtigen, so fragen wir uns, wie es möglich ist, daß gerade die bekanntesten Chirurgen für die frühzeitige Entfernung des Kropfes, eine gewiß nicht harmlose Operation, als Standardbehandlung des Morbus Basedowii plädieren, wenn Heilungen erzielt werden mit weit unschuldigeren Mitteln.

Lautmann.

Über lebensgefährliche und tödliche Blutungen aus der Arteria carotis bei Halsabscessen. (Aus der Universitäts-Poliklinik für Hals-. Nasen- und Ohrenkrankheiten zu Greifswald [Prof. Dr. W. Lange].) Von Dr. Karl Lübbers. (Zeitschrift f. Ohrenheilk., Bd. LXVI, H. 1 u. 2, pag. 18—27.)

Bericht über 2 klinisch beobachtete Fälle, bei welchen im Anschluß an eine Tonsillitis und Peritonsillitis zunehmende Schluckbeschwerden und Dyspnoe eintraten; durch Vereiterung der Lymphoglandulae intrahyoideae kam es zur Bildung eines tiefen Halsabscesses, der durch ein Geschwür im Recessus pyriformis mit dem Hypopharynx kommunizierte.

In dem einen Fall trat nun aus dem Absceß eine schwere Blutung ein, die nach dem Sitze als eine aus dem Gebiete der Art. carot. externa stammende Blutung diagnostiziert und durch Unterbindung dieses Gefäßes sofort zum Stehen gebracht worden ist.

Die Blutungen aus dem Gebiete der Art. carotis externa erfolgen, wie Verfasser aus den bisher publizierten Fällen schließt, fast immer aus den Ästen (Thyr. super. und Laryng. super.) und nicht dem Stamme selbst, sehr selten aus der Art. lingualis.

Der Grund hierfür ist darin zu suchen, daß die Car. ext. an der medialen Wand fast ganz in der Bildung der abgehenden Gefäße aufgeht und daher durch die Abscedierung der medial von der Carot. ext. liegenden Lymphdrüsen — welche bei Tonsillitis und Peritonsillitis infiziert werden können — eher ein Ast als der Stamm der Carot. ext. arrodiert wird.

Der in beiden Fällen beobachtete fingerdicke, vom unteren Pole der Tonsille an der seitlichen Rachenwand zu der Perforationsstelle im Recessus pyriformis sich hinziehende Strang spricht für einen Zusammenhang des Abscesses mit der Tonsillitis und Peritonsillitis.

Für die Praxis ergibt sich aus diesen Beobachtungen folgendes:

1. Bei jeder Peritonsillitis soll man sich mit dem Kehlkopfspiegel ein Bild von dem Zustand des Hypopharynx und Larynx verschaffen.

2. Bei Blutungen in den Rachen nach peritonsillären Abscessen soll man nicht wahllos die Art. carot. communis unterbinden, weil diese Unterbindung noch eine 50%ige Mortalität aufweist und auch sonst schwere Folgezu-

Digitized by Google
Original from UNIVERSITY OF CALIFORNIA
Generated on 2019-10-24 13:49 GMT / http://hdl.handle.net/2027/uc1.b3252761
Public Domain in the United States, Google-digitized / http://www.hathitrust.org/access_use#pd-us-google

stände am Cerebrum, an den Augen, am Ohr etc. resultieren; vielmehr könne man in ähnlichen Fällen, wie sie Verfasser geschildert, mit der ungefährlichen Ligatur der Carot. externa das Auskommen finden. Lawner.

Zweitausend Strumektomien. Von A. Oberst. (Beitr. z. klin. Chir., 1911, Bd. 71. pag. 771.)

Aus diesem ausführlichen Berichte über das Kropfmaterial der Freiburger Klinik (Prof. Kraske) sind folgende Punkte hervorzuheben. Indikation zur Operation waren in erster Linie Beschwerden von seiten der Atmung, dann von seiten der Blutzirkulation. In 45 Fällen bestanden die Symptome der Basedowschen Erkrankung. In 10% aller Fälle waren Schluckbeschwerden vorhanden. Recurrenslähmungen bei gutartiger Struma, lediglich durch Druck hervorgerufen, wurden in einigen wenigen Fällen beobachtet. Genau wird ein seltener Fall von endotrachealer Struma beschrieben, welcher wegen Erstickungsgefahr an die Klinik kommt; nach Abklingen der gleichzeitig bestehenden Tracheïtis und Bronchitis sieht man laryngoskopisch entsprechend dem 7.—8. Trachealringe von beiden Seiten Wülste hervortreten, welche das Lumen der Trachea bis auf einen 2—3 *mm* kleinen Spalt verlegen: diese Wülste weisen große, flache Höcker auf, welche von normaler Schleimhaut überzogen sind; nach Entfernung der linken, zum Teil substernal gelegenen Hälfte der Struma, wobei ein Strumaläppchen aus einer Delle der Zwischenknorpelmembran herausgezogen wird, glatte Heilung; 14 Tage post operationem ist die Luftröhre normal weit, die Wülste sind bis auf einen kleinerbsengroßen Tumor verschwunden; die Exstirpation der äußeren Struma hat wohl durch Verminderung der Blutzufuhr eine Schrumpfung des endotrachealen Pfropfes nach sich gezogen. In einem anderen, noch selteneren Falle wurden unter der Diagnose „accessorische Struma" mehrere taubenei- bis walnußgroße Geschwülste aus der rechten Supraclaviculargrube exstirpiert; mikroskopisch zeigte es sich, daß es Lymphdrüsen mit normalem Schilddrüsengewebe (sicher ohne atypische Wucherungen) waren, also Metastasen eines gutartigen Kropfes. In 4—5% aller Fälle fanden sich maligne Strumen; in der Hälfte wurde die Exstirpation gemacht oder wenigstens versucht, ein Viertel mußte tracheotomiert werden, in einem Viertel wurde von jeder Operation abgesehen. Diagnostisch bewährte sich außer der Röntgenphotographie die Tracheoskopie (meist von Prof. Killian, damals Freiburg, selbst ausgeführt). Durch die Operation hat in ungefähr 25—30 Fällen der N. recurrens dauernden Schaden genommen, doch wurde bei den meisten dieser Kranken die Stimmstörung durch funktionelle Anpassung erheblich gebessert. 7mal wurde postoperative Tetanie beobachtet. H. H. Schmid.

Dissertationen 1911/1912. Zusammengestellt von Dr. Fritz Loeb in München.

Arnal R., De la cure radicale des sinusites maxillaires chroniques par la voie endonasale. Paris 1912.

Digitized by Google
Original from UNIVERSITY OF CALIFORNIA
Generated on 2019-10-24 13:49 GMT / http://hdl.handle.net/2027/uc1.b3252761
Public Domain in the United States, Google-digitized / http://www.hathitrust.org/access_use#pd-us-google

Atzrott G., 2 Fälle von Angina Ludwigii. Berlin.
Avé Lallemant G., Zur Kasuistik tödlicher Spätblutungen nach dem Luftröhrenschnitt bei Diphtherie. Greifswald.
Ballerin M., Contr. à l'ét. du redressement des déviations de la cloison des fosses nasales par la résection sous-muqueuse. Paris.
Barbe-Oberlin E., Contr. à l'ét. clin. des adénopathies trachéo-bronchiques tuberculeuses au début chez l'enfant. Paris.
Barinbaum M., Über die Lipome der oberen Luft- und Verdauungswege. Königsberg.
Beerholdt M., Über 2 Fälle von Nebenkropf. Leipzig.
Behrens G., Klinische Untersuchungen über Bedeutung und Vererbung der Struma congenita. Freiburg.
Boesensell B., Über erschwertes Décanulement und Diphtheriezezidiv. Kiel.
Boustedt W., Über eine Cyste des Ductus thyreoglossus. Freiburg.
Boventer J., Die Struma intrathoracica und ihre Komplikationen. Gießen.
Burg C. v., Die subcutane traumatische Kropfruptur und intrastrumöse sogenannte Spontanblutungen. Zürich.
Cobliner W., Blutdruckmessungen bei erwachsenen Diphtheriekranken. Berlin.
Corbin R., Contr. à l'ét. de l'oesophagoscopie. Paris.
Coulet G., Tumeurs malignes de l'isthme du gosier; leur extirpation par voie buccale. Nancy.
Cramer W., Über Schleimhautveränderungen bei Keilbeineiterung. Bonn.
Daure L., Contr. à l'ét. de la diphtérie spasmogène. Bordeaux.
Delannoy J., Rhinite hypertrophique. Paris.
Diernfeller C., Ein Fall von Oesophagusperforation bei Spondylitis. Heidelberg.
Ducamp M., Traitement des angines non diphtériques par le sérum antidiphtérique. Lille.
Ducuing P., De l'occlusion congénitale des choanes. Toulouse.
Durand P. E., Le ferment lactique dans les suppurations nasales. Paris.
Durif M., Contr. à l'ét. des végétations adénoides chez les nourrissons. Lyon.
Engel A. M., Die Pathogenese und Ätiologie der entzündlichen Bronchiektasien. Jena.
Faure Ch., Sur le développement structural de la langue et sur le tractus thyréoglossus chez l'homme. Toulouse.
Festner H., Beitrag zur isolierten subcutanen Fraktur der Trachea. Leipzig.
Flèche J., Recherches anatomiques sur l'artère linguale et ses branches. Bordeaux.
Fonbeur-Buéli G., Epilepsie reflexe et névroses réflexes (dans leurs rapports avec les affections du rhino-pharnyx). Toulouse.
Foukchanski S., Contr. à l'étude des côtes cervicales. Genf.

Generated on 2019-10-24 13:49 GMT / http://hdl.handle.net/2027/uc1.b3252761
Public Domain in the United States, Google-digitized / http://www.hathitrust.org/access_use#pd-us-google
Digitized by Google
Original from UNIVERSITY OF CALIFORNIA

Frank W., Das Sarkom und das Carcinom im Gebiet der Nase und der Nasenhöhlen nebst einem Beitrag zu deren Kasuistik. Kiel.

Frilley L., Syphilis mutilante et térébrante du nez. Paris.

Gauthier R., Les fractures du nez chez les boxeurs. Paris.

Görte R., Beitrag zur Lehre von den Speiseröhren-Divertikeln. Kiel.

Golach B., Beitrag zur Ätiologie der Deflexionslagen, im besonderen ihre Beziehungen zur kongenitalen Struma. Bern.

Grafmann-Rawitzky S., Über einen besonderen Fall von operativ behandelter Rhinitis hypertrophica nebst anschließenden Bemerkungen über die Genese der Ozaena. Bern.

Grenacher H., Ein Beitrag zur Thymusstenose. Halle.

Gutmann S., Über einen Fall von Oesophagusatresie und Oesophagotrachealfistel, kombiniert mit Mißbildungen am Herzen und an den großen Gefäßen. Heidelberg.

Haendschke O., Ein kasuistischer Beitrag zur Resektion des Oesophagus mit Exstirpation des Larynx wegen Carcinom. Breslau.

Herman M., Die Wasserstoffsuperoxyd-Behandlung des Oesophagus- und Cardiacarcinoms. Bern.

Hoffmann Erich, Über Primäraffekte der Mund-, Nasen- und Rachenhöhle und deren Diagnose. Königsberg.

Iri A., Über endonasale Therapie der Nebenhöhlenciterungen mit orbitalen Komplikationen. Gießen.

Kriegbaum A., Studien am Pharynx. Erlangen.

Krieger M., Contr. à l'étude de la fièvre des foins. Paris.

Krüger E., Kleinste Larynxtumoren und ihre Behandlung. Berlin.

Kuschnareff, Bronchiektasie im Röntgenbilde. Berlin.

Laborie J., Du sarcome de l'éthmoide envisagé surtout au point de vue de sou traitement. Toulouse.

Lamarche E., Étude sur le saug-maske de Kuhn et ses applications au traitement de certaines affections des voies respiratoires. Montpellier 1912.

Lamothe Ch., Des sinusites maxillaires aiguës grippales, nécrotisantes. Bordeaux.

Lapeyre V., Considérations cliniques sur l'évolution de la diphtérie pendant ou au décours de la rougeole. Paris 1911.

Lavielle H., De l'enrouement chez les chanteurs. Étude physio-pathologique de la voie chanté. Bordeaux.

Lübke W., Über die an der Göttinger Poliklinik für Ohren-, Nasen- und Halskrankheiten in den Jahren 1911—1912 beobachteten Tumoren der Nasenhöhle und ihrer Nebenhöhlen. Göttingen.

Manec M., Contr. à l'ét. de la laryngo-trachéo-bronchite pseudo-membraneuse aiguë. Bordeaux.

Digitized by Google
Original from UNIVERSITY OF CALIFORNIA
Generated on 2019-10-24 13:49 GMT / http://hdl.handle.net/2027/uc1.b3252761
Public Domain in the United States, Google-digitized / http://www.hathitrust.org/access_use#pd-us-google

Masson G., Etude exp. sur le mécanisme des fractures du maxillaire inférieur. Paris.

Merz R., Über die sogenannte Schleimdegeneration der Nasenmuschel des Pferdes. Gießen.

Mischkin J., Über Epiglottiszysten im Anschluß an einen Fall. Königsberg 1912.

Molly C., Über säurefeste Stäbchen in hypertrophischen Gaumentonsillen und adenoiden Vegetationen des Nasenrachenraums. Bonn.

Monlaur J., De la chondro-périchondrite tuberculeuse du larynx. Paris.

Müller Paul, Ethmoiditis und Asthma. Göttingen.

Nerosloff H., Sarcome de l'amygdale chez l'enfant. Genf.

Noorden K. v., Zur Kenntnis der vagotonischen und sympathicotonischen Fälle von Morbus Basedowii. Kiel.

Obländer Fr., Ein Fall von Oesophagusatresie, kombiniert mit mehreren Mißbildungen. Heidelberg.

Oyez J., Kystes dermoides et fistules congénitales du dos du nez. Lille.

Paul-Boncour E., Méthodes anesthésiantes ou analgésiantes employées contre la dysphagie des tuberculeux laryngés. Paris.

Pauliac L., Contr. à l'ét. des sarcomes du naso-pharynx. Paris.

Pogossowa W., Operationstechnik und Nachbehandlung der Carcinome der Zungenbasis. Bern.

Przedpelska H., La diphtérie nasale primitive. Genf.

Puget J., Le menthol en oto-rhino-laryngologie. Paris.

Raach R., Trois cas de tumeurs mixtes de la région palatine. Basel.

Radloff Th., Zur Prognose der operativ behandelten eitrigen Mittelohrentzündungen und ihrer Folgezustände.

Raillard E., Sur un essai d'employ des vapeurs d'iode naissant en thérap. oto-rhino-laryngologique. Paris.

Raither E., Studien über Emphysem. Heidelberg.

Reusch A., Zur Behandlung und Prognose der entzündlichen Erkrankungen der Nebenhöhlen der Nase. Göttingen.

Ricoux R., Contr. à l'ét. des polypes fibreux du massif maxillaire supérieur à l'évolution extra-pharyngée. Alger.

Rodin A., Über Kiefercysten. Halle.

Rosenberg M., Chronische Nasenstenose und Kollapsinduration (Krönig) der r. Lungenspitze. Berlin.

Rosenstein P., Zur Klinik der Kiefercysten. Breslau.

Rouget J., La laryngectomie totale dans le cancer du larynx à l'hôpital Lariboisière. Paris.

Roux Fr., Des angiomes du larynx. Toulouse.

Salamonowicz A., Ein Fall von Nekrose des ganzen Unterkiefers nach Parulis. Zürich.

Generated on 2019-10-24 13:49 GMT / http://hdl.handle.net/2027/uc1.b3252761
Public Domain in the United States, Google-digitized / http://www.hathitrust.org/access_use#pd-us-google
Digitized by Google
Original from UNIVERSITY OF CALIFORNIA

Salomon W., Über Larynxcysten. Heidelberg.

Schaaf W., Zur Histologie der Respirationsschleimhaut der Nasenhöhle der Haussäugetiere. Zürich.

Schaefer C., Makroglossie und Mikroglossie. Halle.

Schlaefke Fr., Blutungen aus Oesophagusvarizen. Greifswald.

Schönberg E., Zur Lehre des Teratoms der Schilddrüse. Basel.

Seyroux F., Un cas de régénération de l'épiglotte après laryngectomie totale pour rétrécissement spécifique du larynx. Lyon.

Sommerfeld A., Zur Symptomatologie der Bronchostenose und des Bronchialverschlusses. Breslau.

Soucy G., Contr. à l'ét. des tumeurs malignes primitives du naso-pharynx. Alger.

Touranjon J., Les diphtéries larvées et leurs séquelles. Lyon.

Verdoux E., Contr. à l'ét. de l'angine diphtérique maligne tirée d'une série de cas graves observés et traités à l'hôpital Bretonneau. Paris.

Virus O., Über Halsrippen. Halle.

Wegner M., Mund- und Rachenverhältnisse bei neugeborenen Carnivoren im Vergleich zum Erwachsenen, mit besonderer Berücksichtigung der physiologischen Vorgänge, die sich bei der Atmung und Nahrungsaufnahme abspielen. Bern.

Zaepffel M., Lymphangite, adénite et adéno-phlegmon de la région mastoidienne. Paris.

Personalien und Notizen.

Verliehen: Der Titel eines ordentlichen Universitätsprofessors dem a. o. Professor für Laryngologie und Rhinologie an der tschechischen Universität in Prag Dr. Ottokar Frankenberger. — Dem Privatdozenten für Oto-Rhinologie Dr. Karl Výmola in Prag der Titel eines a. o. Universitätsprofessors.

Ernannt: Privatdozent Dr. Ottokar Kutvirt zum a. o. Professor der Ohrenheilkunde, für Nasen- und Rachenkrankheiten an der tschechischen Universität in Prag.

Berufen: Der Privatdozent für Ohren-, Nasen- und Halskrankheiten in Greifswald Prof. Dr. Wilhelm Lange an die Göttinger Universität als Nachfolger des verstorbenen Geh. Med.-Rates Prof. Bürkner.

Habilitiert: Dr. G. Paludetti, Rom, für Oto-Rhino-Laryngologie. — Dr. K. Lang, Budapest, für Rhino-Laryngologie.

Neue Zeitschrift: Archiv für experimentelle und klinische Phonetik, herausgegeben von Prof. Katzenstein, als Supplement zu Passow-Schäfers Beiträgen.

Digitized by Google
Original from UNIVERSITY OF CALIFORNIA
Generated on 2019-10-24 13:49 GMT / http://hdl.handle.net/2027/uc1.b3252761
Public Domain in the United States, Google-digitized / http://www.hathitrust.org/access_use#pd-us-google

Otologischer Teil.

Original-Artikel.

Die luetischen Erkrankungen des Ohres.

Von Dr. **Edmund Pogány**, Ohrenarzt in Budapest.

Eine viel umstrittene, dabei aber wenig geklärte Frage ist die Rolle der Lues bei otitischen Erkrankungen. Das kann uns aber nicht wundernehmen, wenn wir bedenken, daß wir bei dem größten Teil der otitischen Erkrankungen nur Symptomen begegnen, aus Symptomen diagnostizieren, ohne daß wir das anatomische Bild der Erkrankung oder Veränderungen sehen könnten. Unter normalen Umständen ist nur das Trommelfell das Terrain unserer objektiven Untersuchungsmethoden. Alles übrige, das heute wichtigste, das Mittelohr, und hauptsächlich das Hauptgebiet der luetischen Erkrankungen, das Labyrinth, sind in einer Knochenhöhle verborgen, verschlossen vor unseren objektiven Untersuchungswerkzeugen. Wir sind rein auf die Prüfung der Funktion und einiger Reflexe sowie reaktiven Symptome angewiesen. Diese Reflexe und Reaktionen können doch nie vollkommen sein, das wird immer von persönlichen Eigenschaften, von der Konstitution und dem Reagens abhängen.

In meiner Abhandlung werde ich die anatomische Reihenfolge und Aufzählung befolgen.

Das äußere Ohr.

Unter dieses Kapitel gehört die Ohrmuschel und der äußere Gehörgang. Auf der Ohrmuschel kann selbstverständlich die primäre Sklerose auch vorkommen. Der Vermittler ist in den meisten Fällen der Kuß, kann aber die Folge von Berührung mit anderen luetischen Gegenständen sein.

Pelizzari, Zucker, Hermet (Annales de dermatologie et de syphilidographie, 2e série) haben primäre Sklerose beobachtet.

Im sekundären Stadium der Lues können auf der Ohrmuschel und am äußeren Gehörgang alle diejenigen luetischen Veränderungen auftreten, welche auf der von Körperhaut bedeckten Stelle vorkommen. Am merkwürdigsten sind die im äußeren Gehörgang auftretenden Kondylome. Ich selbst habe zwei hierhergehörige Fälle beobachtet.

1. Frau S. L., 25jährige Frau.

Vor 7 Monaten Lues. Bekam Inunktionskur und Injektionen. Beklagt sich über Ohrenschmerzen. Diagnose: Otit. med. ac. pur. Nach Paracentese reichlicher Ausfluß, welcher sich trotz energischer Behandlung nicht bessert, im Gegenteil, am Rande der Perforation, auf den äußeren Gehörgang hinübergreifend, treten Granulationen

Digitized by Google
Original from UNIVERSITY OF CALIFORNIA
Generated on 2019-10-24 13:49 GMT / http://hdl.handle.net/2027/uc1.b3252761
Public Domain in the United States, Google-digitized / http://www.hathitrust.org/access_use#pd-us-google

auf, welche ich mit Arg. nitr. ätze. In der fünften Woche der Krankheit gesellt sich eine Entzündung des äußeren Gehörganges zu dem Leiden, wird verengt und auf Druck sehr schmerzhaft. Behandlung behebt den Schmerz, doch das Lumen des Gehörgangs bleibt eng. Die Eiterung vom Mittelohr besteht weiter. Jetzt fällt mir auf, daß eine auf den Tragus übergreifende, im äußeren Gehörgang sich fortsetzende, mit schmutzig-weißem Belag bedeckte Veränderung besteht. Die vordere Grenze ist rot, usuriert, zum Tragus zu scharf, gegen den äußeren Gehörgang verwaschen. Beim Herunterkratzen des Belages eine leicht blutende, glänzende, niedrige Fläche. Am Antitragus eine ähnliche, doch kleinere Veränderung. Flüsterton hört sie auf diesem Ohr nicht. Bei Stimmgabel- und funktioneller Untersuchung zeigen sich Veränderungen der Tonleitung. Das Konsilium mit dem Dermatologen (Dr. Justus) bestätigt die Diagnose auf Kondylome.

Mein weiteres therapeutisches Verfahren war, die Condyloma mit Präcipitatsalbe zu bedecken und sublimathältige Ohrentropfen zu verordnen.

In 3—4 Wochen totale Genesung.

2. I. K., 25 Jahre alt, Mann.

Im September 1911 akquirierte er Lues.

Gegen seine Krankheit bekam er eine Inunktionskur. Im Jänner 1912 nahm er wahr, daß sein rechtes Ohr fließt. Vordem soll er nie Ohrenkrankheiten gehabt haben.

St. pr.: Im rechten äußeren Gehörgang viel stinkender Eiter. Das Trommelfell ist nur in der oberen Hälfte sichtbar, die untere Hälfte wird mit Granulationen ausgefüllt. Diagnose: Otit. med. pur. chr. c. d. Therapie: Die Entfernung der Granulationen und Borspiritus. In der 3.—4. Woche der Behandlung fällt mir im äußeren Gehörgang und auf der medialen Fläche des Tragus eine einen halben Pfennig große, blutende, von der Umgebung sich scharf abgrenzende, eminent speckig aussehende Veränderung auf, welche das Bild einer nässenden Papel zeigt. Am Antitragus eine ähnliche, aber kleinere Veränderung. Die Diagnose bekräftigt der Dermatologe Dr. Schattelek. Auf eine lokale antiluetische Kur in 2 Wochen Genesung.

Dieser Fall ist aus meiner Ordination für Ohrenkrankheiten der Budapester Arbeiter-Versicherungskasse.

Bei beiden meiner Fälle ist auffallend, daß die Kondylome zu einer Ohreiterung sich gesellen. Das ist auch das Normale. Das Kondylom nämlich tritt hauptsächlich auf nässenden Flächen auf, so am meisten auf der Umgebung des Anus. Die Kriterien, welche dort gegeben sind, bestehen ja beim eitrigen Ohrenfluß auch. Und jene Otit. ext. seu media, welche in der Literatur (Knapp-Politzer) in mehreren Fällen als Nachfolge solcher zerfallender Kondylome beschrieben ist, ist höchstwahrscheinlich die vorhergehende und nicht die nachfolgende.

Auf demselben Standpunkt steht auch O. Beck, der in der österreichischen otologischen Gesellschaft einen ähnlichen Fall wie der meinige vorstellte (nässende Papel).

Digitized by Google
Original from UNIVERSITY OF CALIFORNIA
Generated on 2019-10-24 13:49 GMT / http://hdl.handle.net/2027/uc1.b3252761
Public Domain in the United States, Google-digitized / http://www.hathitrust.org/access_use#pd-us-google

Desprès fand bei 1200 Lueskranken in 980 Fällen Kondylom und bei 5 Kranken im äußeren Gehörgang. Beck fand unter 4000 Ohrenkranken bei 30 Syphilis im äußeren Ohr. Langs fand am Trommelfell blasse, glänzende Papeln. Gumma und andere luetische Geschwüre können selbstverständlich auf der Muschel und am knöchernen und knorpeligen Teil des Gehörganges auftreten. O. Beck fand in einem Falle auf der Ohrmuschel und im äußeren Gehörgang Papeln, auf Kalomel verschwanden sie. Leidler beobachtete am Tragus und am Antitragus Papeln. (Monatsschrift für Ohrenheilkunde, 1907, Heft 7.)

Das Mittelohr.

Vielleicht am schwersten ist die Diagnose bei Erkrankungen des Mittelohres aufzustellen. Wir haben gar keinen positiven Befund für die Entstehung der Krankheit. Wenn zum Beispiel der Zerfall eines luetischen pharyngealen oder tubaren Geschwürs einen eitrigen Mittelohrkatarrh hervorriefe oder eine luetische Tubenverengung, dürften wir nicht sagen, daß diese Mittelohrerkrankung einen luetischen Ursprung hat? Im Lehrbuch Politzers steht, daß ein spezifisches Kennzeichen der luetischen Erkrankung des Mittelohrs die hochgradige Abnahme der Hörschärfe und auffallende Verschlechterung der Knochenleitung ist. Solche Fälle sind selten, man hat noch wenig solche beobachtet. Ich beobachtete schon sehr lange diese Fälle. Ich habe nur einen Fall, wo wir die Ursache der Krankheit aller Wahrscheinlichkeit nach als eine luetische annehmen können. Meine Beobachtung bezieht sich auf einen serösen, bald trockenen Mittelohrkatarrh beziehungsweise Labyrintherkrankung.

R. I., 36jähriger Mann.

Er klagt, daß er am linken Ohr seit Jahren, am rechten Ohr seit 2 Monaten schlecht hört.

St. pr.: Auf beiden Seiten stark eingezogene, strohgelbe Trommelfelle. Weber auf dem rechten Ohr lateralisiert. Knochenleitung auf beiden Ohren verkürzt. Rinne auf der linken Seite bestimmt negativ, auf der rechten Seite einmal +, ein anderes Mal negativ. C auf beiden Seiten negativ, c_4 auf beiden Seiten stark verkürzt. Flüstersprache auf der rechten Seite ad concham, auf der linken Seite auf 15 *cm*. Trotz des Stimmgabelbefundes, welcher Symptome einer Hörnervenerkrankung ergab, verbesserte sich die Hörschärfe auf Lufteinblasungen (Katheter), am rechten Ohr mit 20 *cm*, auf der linken Seite mit 15 *cm*. Es war offensichtlich, daß ich hier mit einer kombinierten Erkrankung zu tun hatte. Die schnelle Verschlechterung auf der rechten Seite bei unsicherem Rinne war auffallend. Der Kranke leugnet Lues. Klinisch war auch nichts Luetisches wahrnehmbar. Ich habe eine Wassermannsche Probe machen lassen, welche glänzend meine Diagnose bestätigte, sie war nämlich + +. Jetzt blieb nun zu entscheiden, welche die primäre Erkrankung war, die des Mittelohres oder die des Labyrinthes. Logisch und anatomisch muß man das Mittelohr als Entstehungsort der Erkrankung annehmen; wenn beide Erkrankungen nicht nebeneinander und unabhängig sich entwickelten, so kann es sein, daß das Labyrinth

Digitized by Google
Original from UNIVERSITY OF CALIFORNIA
Generated on 2019-10-24 13:49 GMT / http://hdl.handle.net/2027/uc1.b3252761
Public Domain in the United States, Google-digitized / http://www.hathitrust.org/access_use#pd-us-google

schon früher krank war. Nach dem Verlauf der Erkrankung zu urteilen, glaube ich, daß die primäre Erkrankung im Mittelohr war. Wegen der ++-Reaktion habe ich dem Kranken eine Allgemeinkur verordnet. Er bekam Enesol als Injektion und Jodkali innerlich. Das Ergebnis war aber nicht zufriedenstellend, denn die antiluetische Behandlung zusammen mit der lokalen Therapie des Mittelohres (Katheter) ergab nur eine Besserung von 0·5 *m*. Und als der Zustand des Pat. auf allgemeine Schwitzkur (Dampfbad, Einpackungen) sich nicht besserte, mußte ich mich an das Pilocarpin wenden. Auf Injektion (0·01—0·02) besserte sich die Hörschärfe auf der rechten Seite mit 4—5 *m*, auf der linken Seite mit 1—1·5 *m* Flüstersprache. Dieser Fall bestätigt auch, daß bei einem Mittelohrkatarrh eine Labyrinthitis (Török) neben oder selbständig sich entwickeln kann. Wenn auch in diesem Falle Lues der ätiologische Faktor war, ist aber fraglich, ob die in der Literatur beschriebenen Fälle nicht der eine oder der andere luetischen Ursprunges war?

Nach Gradenigo ist in großer Anzahl der Fälle die Labyrintherkrankung mit Entzündungen und Katarrhen des Mittelohres kombiniert und so mit Sklerose leicht zu verwechseln (Török).

N. I., 31 Jahre, Mann.

Seit zirka 4 Jahren Hörschärfe herabgesetzt.

St. pr.: Trommelfellbefund negativ.

Rechts	Funktion	Links
	— R —	
	— W →	
verlängert	Sch	verlängert
	— C —	
	— C_4	stark verkürzt

ad concham Fl.-Spr. = 30 *cm*

Auf Katheter = 30 *cm*.

Leugnet Lues. Wassermann: +++.

Auf 10 Pilocarpininjektionen (0·01—0·02) die Hörschärfe rechts 1·5 *m*, links 2 *m*.

Alle Erkrankungen des Mittelohres müssen, wenn die Hörschärfe stark abgenommen, den Verdacht auf Lues in uns aufkommen lassen. Und jene Erkrankungen, welche vor unseren Augen sich rapid verschlechtern und die funktionelle Untersuchung auf Sklerose deutet (Fixation des Stapes, verlängerte Knochenleitung), sind auf Lues überaus verdächtig.

Mehrere Autoren nehmen die bei Otosklerose vorkommende Stapesfixation als Periostitis an. So ist es zu erklären, daß die Lues oft das Bild einer Otosklerose vortäuscht. Die Fenestra ovalis ist durch Anschlagen des Amboß einem ständigen Trauma ausgesetzt, welches dann Ursache einer luetischen Periostitis zu sein pflegt.

Jansen sagt, daß er einen klinischen Fall von spezifischer Otit. media pur. noch nicht gesehen hat. Das ist auch wahr, daß es eine spezifische luetische Eiterung nicht gibt. Das luetische Gewebe vereitert nur dann, wenn

Generated on 2019-10-24 13:49 GMT / http://hdl.handle.net/2027/uc1.b3252761
Public Domain in the United States, Google-digitized / http://www.hathitrust.org/access_use#pd-us-google
Digitized by Google
Original from UNIVERSITY OF CALIFORNIA

eine sekundäre Infektion hinzutritt. Doch darf man jene Otit. med. pur., welche bei einem luetischen Individuum ohne jedweden äußeren Grund (Erkälten, Trauma etc.) bald ohne Schmerzen auftritt, zu Granulationen, Karies führt und auf spezifische Behandlung sich bessert oder heilt, mit Recht als eine luetische Mittelohrerkrankung ansehen.

Von meiner Kassenordination ist folgender hierher gehörender Fall.

N. N., 30jähriger Arbeiter, sagt, daß er im Sommer 1911 Lues akquirierte und auch eine antiluetische Kur durchmachte. Im Jänner 1912 fängt sein rechtes Ohr, ohne welche Schmerzen gehabt zu haben, zu fließen an.

St. pr.: Im äußeren Gehörgange stinkender Eiter. Am Trommelfell vorne unten ein Defekt, durch welchen eine linsengroße Granulation hervortritt. Da der Kranke mit der Anamnese begann, verordnete ich neben einer allgemeinen antiluetischen Kur Sublimatalkohol-Ohrentropfen. Es war interessant, zu sehen, wie tagtäglich die Granulation sich verkleinerte und das übrigens auch granulierende Trommelfell sich reinigte. Török berichtet über einen Fall, bei welchem es zu einer typischen Operation kam, wo auch die histologische Untersuchung die Annahme einer luetischen Anamnese bestätigte.

Grünberg (Zeitschrift für Ohrenheilkunde, Bd. LX, H. 3 u. 4) konstatierte während der Sektion eines Mannes, der an luetischer Erkrankung des Mittel- und inneren Ohres litt, am Amboß eine chronische Periostitis und am Promontorium eine Exostose.

Das innere Ohr.

Die Frage, ob die Lues im sekundären Stadium bei Hervortritt der Roseolen eine Hörnerverkrankung verursacht, wurde viel behandelt. Ich habe eine hierher gehörende interessante Beobachtung. Im Herbst 1909 kam auf die unter Prof. Böke stehende Abteilung des Rochusspitals ein junger Handlungsgehilfe mit der Klage, daß er seit 8 Wochen Lues hat und jetzt schlecht höre. Die Untersuchung ergab bei gesundem Trommelfellbefund eine schwere Erkrankung der Hörnerven. Flüstergespräch auf keiner Seite hörbar, auf beiden Seiten stark verkürzte Knochenleitung und die Perzeption der hohen Töne. Er hatte Schwindelanfälle. Kein spontaner Nystagmus. Auf kalorische Reaktion milder Nystagmus. Der Kranke wurde wegen einer spezifischen Behandlung auf die dermatologische Abteilung des Prof. Havas überführt, von wo er nach kurzer Behandlung verschwand, so daß ich ihn leider nicht länger beobachten konnte. Dieser Fall ist ein eklatanter Beweis des von vielen Seiten bekämpften Standpunktes, daß die Lues auch im sekundären Stadium eine Hörnervenerkrankung hervorrufen kann. Politzer beobachtete in einem Fall am 7. Tage der primären Infektion Hörnerverkrankung.

Jetzt gehe ich auf jene Fälle über, wo im tertiären Stadium der Lues im inneren Ohr Krankheiten vorkommen. Bei diesen Erkrankungen ist es charakteristisch, daß andere manifeste luetische Symptome schwer zu finden sind.

Generated on 2019-10-24 13:49 GMT / http://hdl.handle.net/2027/uc1.b3252761
Public Domain in the United States, Google-digitized / http://www.hathitrust.org/access_use#pd-us-google
Digitized by Google
Original from UNIVERSITY OF CALIFORNIA

Und wenn wir jetzt hinzufügen, daß in diesen Fällen die Therapie nur wenig erreichen kann, so taucht spontan, aber logisch die Annahme auf, daß diese im tertiären Stadium vorkommenden Hörnerverkrankungen ebenso paraluetisch sind wie zum Beispiel Tabes und Paralysis. Bei diesen sind manifeste luetische Symptome, oftmals auch die Anamnese dunkel und die antiluetische Kur auch vergebens, soll es auch Quecksilber, Jod oder Salvarsan sein. Und bei diesen wie auch bei Acusticuserkrankungen ist die Wassermannsche Reaktion von großem Nutzen.

Ich habe ein großes Material gesammelt und viele hierher gehörende Untersuchungen aufstellen wollen, damit ich auch zur Aufklärung der vielen dunklen Punkte etwas beiträge.

Nehmen wir einzeln die Fälle. Das Material ist aus dem Franz Josef-Handelsspital, aus der Privatpraxis des Herrn Dr. Rejtö, aus meiner Ordination der Budapester Arbeiter-Vereinskasse und aus meiner Privatpraxis entnommen. Darum sage ich jetzt den größten Dank den Herren Primarius Dr. Váli und Dr. Rejtö.

Ich will nicht die einzelnen Fälle nacheinander aufzählen. Ich werde einzeln erwähnen, wieviel Untersuchungen ich gemacht habe und was für ein Resultat ich bekommen habe.

In der otiatrischen Ordination des Franz Josef-Kaufmannspitals waren 15 positive und 41 negative Wassermannreaktionen (26·6%).

In meiner otiatrischen Ordination des Budapester Arbeitervereins waren 10 positive und 9 negative Wassermannreaktionen (52·6%).

In meiner Privatordination waren 19 positive und 17 negative Wassermannreaktionen (52·7%).

Zusammen sind

positive	Wassermannreaktionen . . .	44 Fälle
negative	„ . . .	67 „
In Prozent		39·6%.

Busch hatte bei 17 Stapesfixationen 7 positive Wassermannreaktionen (23·5%), O. Beck unter 42 Fällen nur 2 positive.

Bei Hörnervenerkrankung fand Beck unter 34 Fällen 10 positive. Busch unter 29 Fällen 15 positive, Zange unter 41 Fällen 5 positive Wassermannreaktionen.

Roosa erwähnt, daß die Diplacusis auch ein Symptom der luetischen Acusticuserkrankungen bildet. Ich habe nur eine hierher gehörende Beobachtung gemacht. Ein männlicher Kranker, dessen Wassermann + +, beklagt sich über Doppelthören am rechten Ohr.

Moose und Steinbrügge (Zeitschr. f. Ohrenheilk., Bd. XIV) erwähnen, daß an luetischen Labyrintherkrankungen leidende Kranke sich oft über Ohren-

Digitized by Google
Original from UNIVERSITY OF CALIFORNIA
Generated on 2019-10-24 13:49 GMT / http://hdl.handle.net/2027/uc1.b3252761
Public Domain in the United States, Google-digitized / http://www.hathitrust.org/access_use#pd-us-google

schmerzen beklagen. Sie glauben, daß die Schmerzen durch die im Labyrinth sich abspielenden Periostwucherungen entstehen. Hierüber habe ich keine Beweise von absolut positivem Wert. Aber es ist Tatsache, daß wir oft Klagen über Schmerzen im Ohre hören, wenn der Spiegelbefund nichts zeigt. Und sehr oft habe ich es schon beobachtet, daß, wenn wir in einem solchen Falle eine Stimmgabelprüfung vornehmen, wir oftmals eine Abnahme der Hörschärfe, verkürzte Knochenleitung und eine besondere Verkürzung der hohen Töne finden. Meistens ist die Hörschärfe für Flüster- und Konversationssprache normal.

Was die funktionelle Prüfung anbelangt, finde ich es für nötig, folgendes zu bemerken. Wenn ich sage, daß eine Hörnerverkrankung vorliegt, habe ich schon die Knochenleitung, Weber, Rinnesche Versuche, C_1- und c_4-Stimmgabel, Flüsterstimme und eventuell noch die Galtonpfeife geprüft. Die Diagnose stelle ich nur dann, wenn die Knochenleitung und Perzeption der hohen Töne bestimmt verkürzt waren, auch die der tiefen Töne abgenommen. Wenn Rinne positiv war (wenn negativ ausgefallen, habe ich es zur Otosklerose gerechnet und auf Lues nicht untersucht oder untersuchen lassen), der Weber auf die gesunde Seite lateralisiert oder wenn beide Ohren krank waren, auf dem besser hörenden Ohr oder überhaupt nicht lateralisiert worden ist. Für wichtig halte ich die genaue Hörschärfeuntersuchung, und zwar mit Flüsterstimme. Wenn der Kranke entgegen dem obigen Stimmgabelbefund von 6—8 *m* Flüstersprache noch hörte, dann habe ich eine Acusticuserkrankung nicht diagnostiziert. Der Kranke mußte wenigstens unter 6 *m* hören, daß die Diagnose vollständig sein sollte. Nach meiner Auffassung kann die Diagnose nur durch sorgfältige Erwägung der Flüsterstimmeuntersuchung und des Stimmgabelbefundes aufgestellt werden.

Was die Frage des Salvarsans anbelangt, halte ich es für überflüssig, in Details einzugehen. Diese sind heute schon mehr oder weniger geschlossene Akten. Daß das Arsen in großen Dosen ein Nervengift ist, weiß ein jeder. Daß seit dem Salvarsan mehr Luetiker taub geworden als vorher, kann keiner bestreiten. Daß dies kein Neurorezidiv oder eine Herxheimerreaktion ist, wissen alle objektiven Forscher sehr gut. Daß Salvarsan ein Nervengift ist, das wußte in erster Reihe auch Ehrlich selbst. Warum er die Untersuchung des Hörnerven nicht anordnete, weiß ich nicht. Aber daß hierdurch mehr Menschen durch Salvarsan taub geworden als blind, ist bestimmt.

Auf die hierhergehörige Literatur breite ich mich nicht aus. Wir alle wissen, daß täglich in der Fachpresse Artikel hierüber erschienen sind. Ohne daß ich ihnen eine große Bedeutung beimesse, gereicht es mir zur gewissen Genugtuung, daß das, was ich im Jahre 1911 in Nummer 10 des „Gyógyaszat" „Über Arsenobenzol und Gehörorgan" geschrieben habe, in diesem Jahre überall bestätigt wird. Das letzte Mal von O. Beck in der Münchener med. Wochen-

Digitized by Google
Original from UNIVERSITY OF CALIFORNIA
Generated on 2019-10-24 13:49 GMT / http://hdl.handle.net/2027/uc1.b3252761
Public Domain in the United States, Google-digitized / http://www.hathitrust.org/access_use#pd-us-google

schrift. Das Wesen meiner Arbeit ist, was heute allgemein angenommen wird. daß das Salvarsan kontraindiziert ist dort, wo der Hörnerv schon erkrankt ist. Das ist sehr einfach und klar, das Arsen ist ein Nervengift und greift den erkrankten schwachen Nerv (Locus minoris resistentiae) leichter an als den gesunden. Über Detailfragen, zum Beispiel Lues hereditaria etc., kann man debattieren, aber ich kann nur wiederholen, daß man bei krankem Hörnerv kein Salvarsan geben darf. Dies kann heute schon den Gegenstand eines Experimentes nicht mehr bilden, hauptsächlich darum nicht, weil vom Salvarsan leider eine besondere Wirkung nicht zu erwarten ist. Warum dann einen Schlechthörenden ganz taub machen, wenn wir ganz gut bewährte Antiluetika besitzen, die den Hörnerv nicht angreifen.

Über die Wirkung des Salvarsans auf den Hörnerven muß ich über zwei Beobachtungen berichten.

Unter dem größten Teil meiner beobachteten Fälle, wo es Schaden nicht bedingen hat können, habe ich in nur 2 Fällen Erfolg gesehen.

1. Ein Fall von Lues hered. tarda. Ein 19jähriges Arbeitermädchen; als es zu mir wegen Untersuchung kam, hörte es Flüster- und Konversationston überhaupt nicht, nur lauten Ruf. Als dieser Fall in meine Beobachtung kam, gab ich bei Acusticuserkrankungen schon kein Salvarsan. Aber da war schon nichts zu befürchten. Die Kranke bekam 0·6 *g* Salvarsan intramuskulär (Dr. Justus). Den andern Tag morgens, als ich sie im Krankensaal aufsuchte, berichtet sie mit großer Freude über Besserung. Sie hörte das Öffnen der Tür. Meine gewöhnliche leise Stimme (Wie es ihr geht? haben Sie Schmerzen? etc. Zahlen etc.) hört sie von 20—40 *cm* Weite. Der Erfolg war wunderbar, staunenerregend. Aber er währte leider nur bis zum dritten Tag, wo sie in ihren alten Zustand verfiel und sich keine Besserung mehr einstellte.

2. Der zweite Fall betrifft einen Mann. Diagnosis: Affectio nervi acust. luet. utr. Flüstersprache auf beiden Ohren auf 20 *cm* hörbar. Bekommt 0·6 Salvarsan. Am andern Tag hört er Flüsterstimme von 4 *m*. Dann ging der Kranke fort und ich sah ihn nimmer wieder.

Diese beiden Fälle zeigen den richtigen Mittelweg. Man kann nicht behaupten, daß das Salvarsan nie nützt. Ein gutes Antilueticum, aber man muß damit vorsichtig umgehen und dort, wo der Hörnerv schon erkrankt, nicht zu verwenden. Dies wäre ein Experiment, was leicht schwere Folgen nach sich ziehen könnte. Das Salvarsan kann bei solchen Hörnerverkrankungen nützen, wo nicht der Hörnerv selber luetisch verändert ist, sondern nur die Umgebung (2. Beispiel im engen Knochenkanal) luetisch (Gummaperiostitis) erkrankt ist. In diesen Fällen, weil der Hörnerv unter Druck steht, täuscht es eine richtige Hörnerverkrankung vor. Das Salvarsan beeinflußt günstig die luetische Erkrankung der Umgebung, der Hörnerv ist befreit vom Drucke und es erfolgt eine Genesung. Aber kann man das im voraus bestimmen? Nein. Des-

Digitized by Google
Original from UNIVERSITY OF CALIFORNIA
Generated on 2019-10-24 13:49 GMT / http://hdl.handle.net/2027/uc1.b3252761
Public Domain in the United States, Google-digitized / http://www.hathitrust.org/access_use#pd-us-google

halb soll man auch in solchen Fällen das Salvarsan meiden. Aber berechtigt ist man, Salvarsan zu verwenden in Fällen, wo 1. allgemeine Taubheit besteht, wo kein Jod, kein Quecksilber half; 2. wenn lebensgefährliche Komplikationen das Verwenden von Salvarsan bedingen.

Vom Standpunkt des Ohrenarztes betrachtet, hat die Wassermannsche Reaktion eine große Bedeutung bei der hereditären Lues. Wenn man ein kleines Kind wegen Schwerhörigkeit, Taubheit zum Ohrenarzt bringt und das Leiden vom Mittelohr aus nicht zu erklären ist, kann uns die Wassermannsche Reaktion den rechten Weg weisen. Wenn diese positiv ausfällt, kann man von einer energischen antiluetischen Kur Besserung erwarten, wenigstens logisch. Bei ganz kleinen Kindern habe ich keine Erfahrung. Aber die Diagnose wird unbedingt verstärkt.

In den zwei von mir bekanntgegebenen Fällen der luetischen Mittelohrerkrankung führte die Wassermannreaktion zur Aufstellung der Diagnose. Bei den zwei anderen Fällen luetischer Mittelohrerkrankung, wo in der Anamnese Lues bestimmt und andere manifest luetische Symptome vorhanden waren, habe ich keine Wassermannreaktion ausführen lassen. Die Reaktion ist nur ein Hilfsmittel bei Aufstellung der Diagnose; wenn wir absolut beweisende klinische Symptome haben, überflüssig.

O. Beck (Syphilis als Ursache isolierter retrolabyrinthärer Vestibularerkrankung, Monatsschr. f. Ohrenheilk.) forscht über die Wirkung der Lues auf den Hörnerven. Ergebnis seiner Untersuchungen ist folgendes:

1. Nach allgemeiner Annahme erkrankt der Ramus vestibularis allein nur in den seltensten Fällen.

2. Der Ramus cochlearis ist überhaupt der empfindsamste Nerv gegen toxische Einwirkungen (Chinin-salicyl-arsaretin).

3. Bárány, Bondy-Neumann beobachteten isolierte Vestibulariserkrankungen im sekundären Stadium der Lues.

4. Der Autor beobachtete in 2 Fällen isolierte Erkrankung des Vestibularis.

Aus meinen Untersuchungen und Beobachtungen kam ich zu folgenden Konklusionen:

1. Die Diagnose einer luetischen Mittel- und inneren Ohrerkrankung ergibt nur mit Vergleichen anderer klinischer Symptome die bestimmte Diagnose einer Lues.

2. Die Wassermannsche Reaktion ist ein sehr wertvolles Hilfsmittel, um so mehr, da eine Hörnerverkrankung oft das einzige manifest luetische Symptom darstellt.

3. Die Prognose der luetischen Ohrerkrankungen hängt von der Stelle und Dauer der Erkrankung ab. *a)* Die Erkrankungen des äußeren Ohres zeigen eine gute Prognose. *b)* Die Erkrankungen des Mittelohrs sind vom

Generated on 2019-10-24 13:49 GMT / http://hdl.handle.net/2027/uc1.b3252761
Public Domain in the United States, Google-digitized / http://www.hathitrust.org/access_use#pd-us-google
Digitized by Google
Original from UNIVERSITY OF CALIFORNIA

Stadium der Erkrankung abhängig (Sequesterbildung, Anhäufung von Bindegewebe, Periostitis, Stapesfixation etc.). Die luetischen Erkrankungen des inneren Ohres hängen von der Dauer der Erkrankung ab. Neue, frische Fälle haben eine gute Diagnose. Alte Fälle, wo der Hörnerv schon sekundär, nicht luetische, degenerative Veränderungen leidet, haben eine absolut schlechte Prognose.

4. Therapie. Antiluetische Kur, Quecksilber, Jod und hauptsächlich das Schwitzen (Pilokarpin). Bei Hörnerverkrankung ist das Salvarsan kontraindiziert.

Aus der böhmischen Universitätsklinik für Ohren-, Nasen- und Rachenkrankheiten in Prag (Vorstand: Prof. Dr. Kutvirt).

Die nichteitrigen Erkrankungen des Vestibularlabyrinths.

Untersuchungen mittelst der bilateralen kalorischen und galvanischen Reizung nach Ruttin.

Von Dr. **Johann Lang**, Assistent der Klinik.

Im Jahre 1909 machte E. Ruttin[1]) in der Österreichischen Otologischen Gesellschaft in Wien vorläufige Mitteilung, betreffend eine Methode, mit welcher man eine eventuell bestehende Differenz in der Erregbarkeit der Vestibularlabyrinthe beider Seiten konstatieren könnte, und auf der XVIII. Versammlung der Deutschen Otologischen Gesellschaft in Basel[2]) hielt er in demselben Jahr einen umfangreichen Vortrag über diesen Gegenstand. Hier hat er auch seine Methode der bilateralen gleichzeitigen, gleichartigen kalorischen und galvanischen Reizung beschrieben. (Beide Methoden und beide Apparate sind in den Verhandlungen beschrieben.)

Ruttin kam zu diesem Resultat:

„Sind nun (gleiche Bedingungen[3]) der Reizzuleitung zum Labyrinth vorausgesetzt) beide Labyrinthe kalorisch gleich erregbar (wie dies für normale Fälle die Regel ist), so tritt kein Nystagmus, eventuell bei extremer Blickrichtung jederseits eine Spur Nystagmus nach der Seite der Blickrichtung auf."

Wenn bei doppelseitiger Spülung nach Ruttin ein Nystagmus auftritt, handelt es sich nach Ruttin gewöhnlich um eine geringere Erregbarkeit der kranken Seite (ein zu dieser Seite gerichteter Nystagmus). „Eine Übererreg-

---

[1]) Monatsschr. f. Ohrenheilk., 1909, pag. 179.

[2]) Verhandlungen dieser Versammlung, pag. 169.

[3]) Bei normalem Trommelfell und Abwesenheit eines nachweisbaren Leitungshindernisses in der Paukenhöhle.

Digitized by Google
Original from UNIVERSITY OF CALIFORNIA
Generated on 2019-10-24 13:49 GMT / http://hdl.handle.net/2027/uc1.b3252761
Public Domain in the United States, Google-digitized / http://www.hathitrust.org/access_use#pd-us-google

barkeit für den kalorischen Reiz kommt nur einer ganz beschränkten Gruppe von Fällen zu."

Die Fälle mit Fistelsymptom und seröser Labyrinthitis sind nach Ruttin geringer erregbar.

„Die Fälle mit einseitiger Trommelfellperforation bei dieser doppelseitigen Spülung ergeben gewöhnlich einen zur gesunden Seite gerichteten Nystagmus, weil auf der kranken Seite die Reizzuleitung zum Labyrinth eine raschere und auch leichtere ist."

Um einen Unterschied in der Erregbarkeit des Nerven selbst festzustellen, ließ sich Ruttin einen Apparat zur doppelseitigen, gleichartigen Reizung beider Vestibularnerven mit dem galvanischen Strom konstruieren.

Ruttins Resultate: Doppelseitige, gleiche Reizung bei beiderseits gleich erregbaren Nerven erzeugt keinen Nystagmus, dagegen bei Differenz in der Erregbarkeit der beiderseitigen Nerven tritt ein charakteristischer Nystagmus auf, und zwar in einem Teil Kathodennystagmus zur kranken, in einem anderen Teil Kathodennystagmus zur gesunden Seite. Ruttins Erklärung: „Nach unseren bisherigen Kenntnissen müssen wir diesen Kathodennystagmus zur kranken Seite als eine erhöhte Erregbarkeit der kranken Seite, Kathodennystagmus zur gesunden Seite als eine verminderte Erregbarkeit der kranken Seite auffassen."

Die Kombination: Übererregbarkeit des vestibularen Endapparates und Übererregbarkeit des Vestibularnerven wurde von Ruttin nur in einigen Fällen von Hirntumoren und in einem Falle von Hirnabsceß gefunden.

Auch O. Beck[1]) hat eine Anzahl normaler und ohrgesunder Individuen mit beiden Ruttinschen Methoden untersucht, „um ein Bild darüber zu bekommen, ob nicht vielleicht schon physiologischerweise Differenzen in der Erregbarkeit beider Vestibularapparate bestünden". Er hat 1. 20 ohr- und nervengesunde Individuen mit beiderseits ganz normalen Trommelfellen untersucht. Ich mache hier auf die O. Beckschen Bedingungen, die ich immer bei meinen Untersuchungen berücksichtigt hatte, aufmerksam: *a)* Die Ohrtrichter des Ruttinschen Instrumentes zur bilateralen, gleichzeitigen und gleichartigen Kaltwasserspülung müssen derart eingestellt werden, daß die freien Enden der Metallröhrchen gegen das Trommelfell gerichtet werden; „denn fließt z. B. der Wasserstrahl auf einer Seite bei richtiger Visierung des Rohres gegen die Membrana tympani, auf der anderen Seite bei falscher Einstellung erst gegen eine der Gehörgangswände, so wird das Labyrinth dieser letzteren Seite erstens etwas später, durch die gebrochene Kraft des Wasserstrahles geringer und, da von der Gehörgangswand ein Teil der Spülflüssigkeit nach außen in die

[1]) O. Beck, Studien über den physiologischen Tonus beider vestibularen Endapparate und ihrer zentralen Bahnen. Arch. f. Ohrenheilk., Bd. 83, pag. 193.

Digitized by Google
Original from UNIVERSITY OF CALIFORNIA
Generated on 2019-10-24 13:49 GMT / http://hdl.handle.net/2027/uc1.b3252761
Public Domain in the United States, Google-digitized / http://www.hathitrust.org/access_use#pd-us-google

Tasche zurückfließen kann, quantitativ geringer gereizt. *b)* Das Abflußwasser jeder Seite muß nach Beendigung der Spülung nachgemessen werden. „Sind die Flüssigkeitsmengen beider Seiten ungleich, so ist das Resultat einer solchen Untersuchung nicht verwertbar." „Denn der Effekt für die Labyrinthreizung muß notwendigerweise ein verschiedener sein", wenn die Flüssigkeitsmengen beider Seiten nicht gleich sind. *c)* „Am besten hat es sich bewährt, ein auf 25° C temperiertes Wasser zu verwenden. Etwas höhere oder niedrigere Temperaturen sind für das Ergebnis der Untersuchung gleichgültig." Ich habe bei meinen Untersuchungen dazu Wasser von 20° C Temperatur benutzt.

Alle Fälle, die O. Beck mit der Ruttinschen bilateralen, gleichzeitigen kalorischen Methode untersucht hat, wurden mindestens 3 Minuten gespült. Nach O. Beck „eine so lange dauernde Spülung erscheint unerläßlich, da zu Beginn der Spülung durch Differenzen in der Reizzuleitung manchmal einige Nystagmusschläge beobachtet werden können, die im weiteren Verlaufe der Untersuchung verschwinden".

O. Beck konnte bei seinen 20 normalen Individuen „nur ein einziges Mal 10 Sekunden nach Beginn des beiderseitigen Wassereinlaufes einige nach rechts gerichtete Bulbusbewegungen von vestibulärem Charakter sehen, die nach weiteren 10 Sekunden verschwanden. Während einer Spülzeit von 5 Minuten blieben dann beide Augen in absoluter Ruhe. Bei den restlichen 19 Normalen war dies immer vom Anfang an der Fall". In einigen meiner Fälle habe ich auch diese Erscheinung beobachtet.

Hier hat O. Beck die Befunde von Davranches (Annales des Maladies de l'oreille, du larynx, Paris, Mai 1910[1]) widerlegt.

„Bezüglich der Toleranz für die Intensität des galvanischen Stromes (bei der bilateralen galvanischen Untersuchung nach Ruttin) verhalten sich normale Individuen sehr verschieden. Doch konnte ich bei allen bis zu 5 MA. ansteigen. Bei 18 Normalen trat keine Spur von Nystagmus auf, wobei ich bei 2 Untersuchten bis zu 10 MA. applizierte. Zwei vollkommen normale Individuen bekamen von 8 MA. angefangen einen nach rechts gerichteten, deutlichen Nystagmus bei Kathodenstrom. Bei Anodenstrom mit einer Intensität von 8 MA. trat ebenfalls Nystagmus auf, und zwar wieder gegen die rechte Seite. Eine Erklärung für dieses ganz merkwürdige Verhalten (die kalorische Prüfung ergab bei diesen Fällen keine Differenz) vermag ich nicht zu geben. Doch sei erwähnt, daß Ruttin über eine analoge Beobachtung bei 2 pathologischen Fällen berichtete."

2. 3 einseitige Tubenmittelohrkatarrhe, 9 Otosklerosen mit ungefähr gleichstarker Herabsetzung des Gehörs auf beiden Seiten, 1 sensorische Aphasie mit gänzlich negativem Befund am Cochlearapparat verhielten sich wie

[1]) Nach O. Beck.

Digitized by Google
Original from UNIVERSITY OF CALIFORNIA
Generated on 2019-10-24 13:49 GMT / http://hdl.handle.net/2027/uc1.b3252761
Public Domain in the United States, Google-digitized / http://www.hathitrust.org/access_use#pd-us-google

Gruppe sub 1. Kein Nystagmus bei der gleichzeitigen kalorischen und galvanischen Reizung.

3. 4 einseitige chronische Mittelohrkatarrhe mit starker Trübung, Verdickung und Retraktion des Trommelfells auf der erkrankten Seite. („Herabsetzung der Hörweite gegenüber der gesunden Seite. Der Stimmgabelbefund typisch für Schalleitungshindernis. Hörverbesserung nach Katheterismus.") Bei einem Kranken war der Befund vollständig negativ, bei anderen 3 Patienten trat leichter Nystagmus auf, aber nicht wegen der Differenz in der Erregbarkeit der Labyrinthe, sondern wegen der Differenz der Reizzuleitung, weil das Trommelfell auf einer Seite eingezogen, auf der anderen Seite normal war. Galvanisch zeigten auch diese 3 Fälle keine Differenzen.

O. Becks Resümee war: „Die hier mitgeteilten Resultate bei labyrinth- resp. nervengesunden Menschen bilden zugleich die physiologische Basis für die Pathologie der Labyrinthveränderungen bei Nervenkrankheiten, über die ich an anderer Stelle zu referieren mir erlauben werde."

Bei der Sekundärperiode der Syphilis hat O. Beck[1]) eine Differenz in der galvanischen Erregbarkeit zwischen dem rechten und linken nervösen Vestibulargebiet nachgewiesen.

Ich benutze die bilaterale kalorische und galvanische Untersuchung nach Ruttin seit längerer Zeit. Ich habe mit diesen Methoden eine Differenz in der Erregbarkeit der Vestibularlabyrinthe, eventuell der Vestibularnerven in solchen Fällen von Schwindel bei nichteitrigen Erkrankungen festgestellt, in welchen nach den Resultaten der Untersuchung[2]) jede schwere Erkrankung der Vesti-

---

[1]) O. Beck, Schwindel und Gleichgewichtsstörungen bei florider Syphilis der Sekundärperiode. Verhandl. d. Deutschen Otolog. Gesellsch., 1911, pag. 229.

[2]) Nach Bárány: Siehe Bárány, Untersuchungen über den vom Vestibularapparat des Ohres reflektorisch ausgelösten rhythmischen Nystagmus und seine Begleiterscheinungen. Monatsschr. f. Ohrenheilk., 1906, pag. 193—297. — Derselbe, Weitere Untersuchungen über den vom Ohr etc. Monatsschr. f. Ohrenheilk., 1907, pag. 477. — Derselbe, Physiologie und Pathologie des Bogengangapparates beim Menschen. Leipzig und Wien 1907, Franz Deuticke. — Derselbe, Funktionelle Diagnostik der eitrigen Erkrankungen des Bogengangapparates. Sammelref. in Intern. Zentralblatt f. Ohrenheilk., Bd. VII, 1909, pag. 1—26 und 57—92. — Derselbe, Wiener klin. Wochenschr., 50. Jahrg., 1910, pag. 1822. — Derselbe, Beziehungen zwischen Vestibularapparat und Cerebellum. Monatsschr. f. Ohrenheilk., Jahrg. XLV, 1910. — Derselbe und Wittmaack, Funktionelle Prüfung des Vestibularapparates. Verhandlungen d. Deutschen Otolog. Gesellsch., 1911, pag. 37—184. — Bárány, Vestibularapparat und Gleichgewicht. Verhandl. d. Deutschen Otolog. Gesellsch., 1909, pag. 156. — Kutvirt, O nynějším stavu diagnostikování nádorů a hlíz mozečkových. (Über den jetzigen Stand der Diagnostik von Kleinhirnabscessen und -Tumoren.) Revue v neuropsychopathologii, therapii atd. Prag 1912.

Digitized by Google
Original from UNIVERSITY OF CALIFORNIA
Generated on 2019-10-24 13:49 GMT / http://hdl.handle.net/2027/uc1.b3252761
Public Domain in the United States, Google-digitized / http://www.hathitrust.org/access_use#pd-us-google

bularlabyrinthe, der Vestibularnerven und des Kleinhirns ausgeschlossen wurde. Um mich zu überzeugen, wie weit die Ruttinschen Methoden in solchen Fällen verläßlich sind, machte ich mit diesen Methoden die Untersuchungen an größerer Anzahl von Patienten, welche mit keinen Beschwerden über Schwindel in unser klinisches Ambulatorium kamen. (Es waren Patienten mit Nasen- und Halskrankheiten.) Zu diesen Untersuchungen habe ich Fälle mit ganz normalen, beiderseits nicht eingezogenen Trommelfellen gewählt, damit die bilaterale kalorische Reizung auf beiden Seiten unter ganz gleichen Bedingungen stattfinde. (Gleiche Bedingungen der Reizzuleitung zu den Labyrinthen. Wenn die von beiden Vestibularlabyrinthen kommenden Erregungen ganz gleich sind, so entsteht kein Nystagmus.) Absichtlich habe ich keine chronische Mittelohrentzündung zu den Untersuchungen dazugenommen, weil bei diesen Fällen (bei den großen Trommelfelldefekten, besonders bei den Defekten in der Pars Shrapnelli) bei der bilateralen kalorischen Untersuchung der Nystagmus auftritt, wie schon Ruttin erwähnt hat, aber der Nystagmus wird nicht durch Reizzustand eines Vestibularlabyrinths, sondern dadurch bedingt, daß die kalorische Reizung auf der Seite mit großer Perforation im Trommelfell leichter zugeführt wird. Daneben habe ich nur Fälle mit normalem Gehör gewählt, um alle Veränderungen im Cochlearlabyrinth ausschließen zu können.

Bei der einseitigen kalorischen Untersuchung habe ich die ursprüngliche Bárányesche Methode benutzt. Dabei habe ich die Brüningsche[1]) Optimumstellung berücksichtigt. Ich habe mir auch die Menge des verbrauchten Wassers notiert, obzwar die Zeit vom Anfang der Kaltwasserspülung bis zum Auftritt des Nystagmus von den extralabyrinthären Verhältnissen[2]) abhängig ist. Mein Ballon enthält 190 cm^3.

Bei der bilateralen kalorischen Untersuchung benutzte ich die Methode und den Apparat nach Ruttin. Am Anfang (Fall 1—8) ließ ich das Gefäß mit kaltem Wasser 60 *cm* oberhalb der Gehörgänge des Untersuchten halten. Bei dieser Anordnung war der Wasserstrom ziemlich schnell (in 5 Minuten 540 cm^3 des ausgeflossenen Wassers beiderseits), so daß jeder Patient bei dieser Prüfung den Schwindel mit Übelkeit, Brechreiz oder Erbrechen erhalten hatte. Es war hier also schon vom Anfang sicher, daß es bei dieser Anordnung unmöglich wäre, die eventuell mögliche Differenzierung auf diesem Prinzip durchzuführen. Ich habe also die Veränderung in der Weise eingeführt, daß ich das Gefäß mit dem Wasser nur 20 *cm* oberhalb der Gehörgänge halten ließ. Bei dieser

---

[1]) Brünings Beiträge zur Theorie, Methodik und Klinik der kalorimetrischen Funktionsprüfung des Bogengangapparates. Zeitschr. f. Ohrenheilk., Bd. 63, pag. 20.

[2]) Kiproff, Passow-Schaefers Beiträge, Bd. II, pag. 129; O. Beck, Passow-Schaefers Beiträge, Bd. II, pag. 190.

Digitized by Google
Original from UNIVERSITY OF CALIFORNIA
Generated on 2019-10-24 13:49 GMT / http://hdl.handle.net/2027/uc1.b3252761
Public Domain in the United States, Google-digitized / http://www.hathitrust.org/access_use#pd-us-google

Veränderung betrug beiderseits die Menge des in 5 Minuten ausgeflossenen Wassers nur 270 cm^3. Der Schwindel, die Übelkeit und das Erbrechen traten jetzt nur selten auf. (Ich komme noch später darauf zu sprechen.)

Bei der einseitigen galvanischen Untersuchung gebe ich eine Elektrode auf den Tragus (immer die Kathode); die zweite Elektrode gebe ich nicht in die Hand derselben Seite, sondern, um deutlichere Reaktion zu erzielen, gebe ich sie in eine Schale mit Wasser, in das der Untersuchte die Hand derselben Seite legt. Bei dieser Anordnung ist nach meiner Meinung der kleinste Widerstand.

Ich habe gewöhnliches Wasser zur Untersuchung genommen, aber es ist besser, Salzwasser zu benutzen.

In einigen Fällen konnte ich die Mackenzieschen[1]) Angaben bestätigen. („In den Fällen von einseitiger Labyrintherkrankung mit pathologisch gesteigerter Erregbarkeit reagieren Labyrinth und Nerv auf der Seite der Erkrankung bei Kathode am Ohr bei einer schwächeren Stromstärke." Dabei auf der Seite mit gesteigerter Erregbarkeit: KSN > KON, auf der anderen Seite KON > KSN.)

Bei der bilateralen galvanischen Prüfung benutzte ich den Ruttinschen Apparat. Die Kathode gebe ich immer auf die Tragen. Mit der zweiten Elektrode ließ ich dieselbe Einrichtung wie bei der einseitigen galvanischen Untersuchung. Um die Stromstärke von 20 MA. zu erzielen, habe ich immer diesen starken Strom gleich am Anfang schnell eingeführt.[2]) Auf solche Weise haben alle Patienten 20 MA. vertragen. Bei der allmählichen Verstärkung des Stromes haben die Patienten immer heftiges Stechen und Schmerzen empfunden und ich konnte niemals die erwähnte Stärke erzielen.

Bei den Untersuchungen wurde immer der spontane Nystagmus mit Bárányschem Blickfixator ausgeschaltet.

Ich habe im ganzen 150 Fälle (mit normalem Trommelfell und normalem Gehör) untersucht. Die Resultate habe ich in folgender Tabelle zusammengestellt.

---

[1]) Mackenzie, Klinische Studien über die Funktionsprüfung des Labyrinths mittelst des galvanischen Stromes. Arch. f. Ohrenheilk., Bd. 77, pag. 1 und Bd. 78, pag. 1.

[2]) Nach Holmgren finden sich nicht alle Patienten darein, sich einen Strom von 10 MA. durch den Kopf leiten zu lassen. Ref. Monatsschr. f. Ohrenheilk., 1912, pag. 313.

Digitized by Google
Original from UNIVERSITY OF CALIFORNIA
Generated on 2019-10-24 13:49 GMT / http://hdl.handle.net/2027/uc1.b3252761
Public Domain in the United States, Google-digitized / http://www.hathitrust.org/access_use#pd-us-google

Generated on 2019-10-24 13:50 GMT / http://hdl.handle.net/2027/uc1.b3252761
Public Domain in the United States, Google-digitized / http://www.hathitrust.org/access_use#pd-us-google

Nr.	Bezeichnung der Ausnahmen	Name	Alter	Anamnese	Spontaner Nystagmus	Kalorische Prüfung	Galvanische Prüfung	Bilaterale kalorische Prüfung	Bilaterale galvanische Prüfung
1	.	M. M.	22	kein Schwindel, keine Übelkeit, kein Erbrechen	—	nach $^1/_4$ Bal. normale Reaktion, leichter Schwindel	bei 10 MA. Ny. zur Kathode beiderseits	nach 5′ kein Ny., Schwindel	bei 20 MA. kein Ny., kein Schwindel
2	I.	S. A.	32	hat früher an Schwindel gelitten	—	nach $^1/_4$ Bal. normale Reaktion, leichter Schwindel	bei 8 MA. Ny. zur Kathode beiderseits	nach 3′ 10″ Ny. nach rechts durch 1′ 10″, Schwindel	bei 17 MA. Ny. nach links, kein Schwindel
3	.	R. F.	30	kein Schwindel, keine Übelkeit, kein Erbrechen	—	nach $^1/_2$ Bal. normale Reaktion, leichter Schwindel	bei 7 MA. Ny. zur Kathode beiderseits	nach 5′ kein Ny., Schwindel	bei 20 MA. kein Ny., kein Schwindel
4	.	W. M.	15	kein Schwindel, keine Übelkeit, kein Erbrechen	—	nach $^1/_3$ Bal. normale Reaktion, leichter Schwindel	bei 10 MA. Ny. zur Kathode beiderseits	nach 5′ kein Ny., Schwindel	bei 10 MA. kein Ny., kein Schwindel
5	I.	H. J.	17	hat früher an Schwindel gelitten	—	nach $^1/_4$ Bal. normale Reaktion, leichter Schwindel	bei 10 MA. Ny. z. Kath. beiders. kein Schwindel	nach 1′ 45″ Ny. nach rechts durch 50″, Schwindel	bei 10 MA. Ny. nach links, kein Schwindel
6	.	Š. J.	23	kein Schwindel, keine Übelkeit, kein Erbrechen	—	nach $^1/_2$ Bal. normale Reaktion, leichter Schwindel	b. 6 MA. r., 8 MA. l. Ny. z. Kath., kein Schwindel	nach 5′ kein Ny., Schwindel	bei 20 MA. kein Ny., kein Schwindel
7	.	E. A.	26	kein Schwindel, keine Übelkeit, kein Erbrechen	—	nach $^1/_4$ Bal. normale Reaktion, kein Schwindel	bei 10 MA. Ny. zur Kathode, kein Schwindel	nach 5′ kein Ny., Schwindel	bei 20 MA. kein Ny., kein Schwindel
8	.	P. J.	23	kein Schwindel, keine Übelkeit, kein Erbrechen	—	nach $^1/_3$ Bal. normale Reaktion, kein Schwindel	bei 8 MA. Ny. z. Kath. beiders., kein Schwindel	nach 5′ kein Ny., Schwindel	bei 20 MA. kein Ny., kein Schwindel
9	.	L. A.	44	kein Schwindel, oft Übelkeit und Erbrechen	—	nach $^1/_3$ Bal. normale Reaktion, kein Schwindel	bei 7 MA. rechts, 8 MA. links Ny. zur Kathode, kein Schwindel	nach 5′ kein Ny., kein Schwindel	bei 20 MA. kein Ny., kein Schwindel

Digitized by Google
Original from UNIVERSITY OF CALIFORNIA

10	.	E. F.	24	kein Schwindel, keine Übelkeit, kein Erbrechen	—	nach $^1/_3$ Bal. normale Reaktion, kein Schwindel	bei 7 MA. rechts, 8 MA. links Ny. zur Kathode, kein Schwindel	nach 5′ kein Ny., kein Schwindel	bei 20 MA. kein Ny., kein Schwindel
11	I.	V. M.	46	früher Schwindel, Übelkeit und Erbrechen nach dem Unfall	—	nach $^1/_3$ Bal. normale Reaktion, leichter Schwindel	bei 1 MA. rechts, 4 MA. links Ny. zur Kathode, kein Schwindel	nach 1′ vertikaler Ny. nach oben durch 1′ 30″. Dabei heftiger Schwindel, kalter Schweiß, Erblassung und Erbrechen	bei 20 MA. kein Ny., kein Schwindel
12	.	K. M.	46	kein Schwindel, leidet an Übelkeit und Erbrechen	—	nach $^1/_3$ Bal. normale Reaktion, Schwindel	bei 10 MA. Ny. zur Kathode beiderseits, Schwindel	nach 5′ kein Ny., (bei der extremen Blickrichtung n. r. leichter Ny. durch 5″). Dabei Schwindel, kalter Schweiß, Übelkeit und Erbrechen	bei 20 MA. kein Ny., Schwindel
13	.	H. B.	18	kein Schwindel, keine Übelkeit, kein Erbrechen	—	nach $^1/_3$ Bal. normale Reaktion, kein Schwindel	bei 10 MA. Ny. z. Kath. beiders., kein Schwindel	nach 5′ kein Ny. leichter Schwindel	bei 20 MA. kein Ny., kein Schwindel
14	II.	M. B.	17	kein Schwindel, kein Erbrechen, leidet oft an Übelkeit	—	nach $^1/_3$ Bal. normale Reaktion, leichter Schwindel	bei 10 MA. Ny. zur Kathode beiderseits, kein Schwindel	nach 1′ Ny. nach rechts durch 1′ 5″, Schwindel	bei 20 MA. kein Ny., kein Schwindel
15	III.	Š. A.	20	kein Schwindel, keine Übelkeit, kein Erbrechen	spont. Ny. n. links (35°)[1]	nach $^1/_3$ Bal. normale Reaktion, leichter Schwindel	bei 8 MA. Ny. zur Kathode beiderseits, kein Schwindel	nach 1′ Ny. nach links durch 2′ 15″, dabei Schwindel, kalter Schweiß, Übelkeit, kein Erbrechen	bei 20 MA. kein Ny., kein Schwindel

[1]) Die Nummer in den Klammern bezeichnet den Grad des Bárány'schen Blickfixators, bei welchem der Spontannystagmus sich aufheben ließ.

Digitized by Google
Original from UNIVERSITY OF CALIFORNIA
Generated on 2019-10-24 13:49 GMT / http://hdl.handle.net/2027/uc1.b3252761
Public Domain in the United States, Google-digitized / http://www.hathitrust.org/access_use#pd-us-google

Generated on 2019-10-24 13:49 GMT / http://hdl.handle.net/2027/uc1.b3252761
Public Domain in the United States, Google-digitized / http://www.hathitrust.org/access_use#pd-us-google

Nr.	Bezeichnung der Ausnahmen	Name	Alter	Anamnese	Spontaner Nystagmus	Kalorische Prüfung	Galvanische Prüfung	Bilaterale kalorische Prüfung	Bilaterale galvanische Prüfung
16	.	F. J.	37	kein Schwindel, keine Übelkeit, kein Erbrechen	—	nach $^1/_4$ Bal. normale Reaktion, kein Schwindel	bei 15 MA. Ny. z. Kath. beiders., kein Schwindel	nach 5′ kein Ny., leichter Schwindel	bei 20 MA. kein Ny., kein Schwindel
17	.	M. A.	18	kein Schwindel, keine Übelkeit, kein Erbrechen	—	nach $^1/_3$ Bal. normale Reaktion, kein Schwindel	bei 15 MA. Ny. z. Kath. beiders., kein Schwindel	nach 5′ kein Ny., kein Schwindel	bei 20 MA. kein Ny., kein Schwindel
18	.	S. H.	44	kein Schwindel, keine Übelkeit, kein Erbrechen	—	nach $^1/_3$ Bal. normale Reaktion, kein Schwindel	bei 15 MA. Ny. z. Kath. beiders., kein Schwindel	nach 5′ kein Ny., leichter Schwindel	bei 20 MA. kein Ny., kein Schwindel
19	.	Z. A.	24	kein Schwindel, keine Übelkeit, kein Erbrechen	—	nach $^1/_3$ Bal. normale Reaktion, kein Schwindel	bei 15 MA. Ny. z. Kath. beiders., kein Schwindel	nach 5′ kein Ny., kein Schwindel	bei 20 MA. kein Ny., kein Schwindel
20	.	F. B.	25	kein Schwindel, keine Übelkeit, kein Erbrechen	—	nach $^1/_3$ Bal. normale Reaktion, leichter Schwindel	bei 8 MA. Ny. z. Kath. beiders., kein Schwindel	nach 5′ kein Ny., kein Schwindel	bei 20 MA. kein Ny., kein Schwindel
21	I.	J. J.	14	leidet an leichtem Schwindel und Übelkeit, kein Erbrechen	—	nach $^1/_4$ Bal. normale Reaktion, leichter Schwindel	bei 12 MA. Ny. z. Kath. beiders., kein Schwindel	nach 1′35″ Ny. nach rechts durch 2′25″, dabei leichter Schwindel, Erblass. u. Übelk., kein Erbr.	bei 20 MA. kein Ny., kein Schwindel
22	.	M. A.	20	kein Schwindel, keine Übelkeit, kein Erbrechen	—	nach $^1/_3$ Bal. normale Reaktion, kein Schwindel	bei 8 MA. Ny. z. Kath. beiders., kein Schwindel	nach 5′ kein Ny., kein Schwindel	bei 20 MA. kein Ny., kein Schwindel
23	II.	K. V.	$18\frac{1}{2}$	kein Schwindel, leidet an Übelkeit und Erbrechen	—	nach $^1/_4$ Bal. starker Ny. beiderseits, Schwindel	bei 15 MA. Ny. z. Kath. beiders., kein Schwindel	nach 1′ 15″ sehr starker Ny. nach rechts durch 3′15″. Schwindel, Übelkeit und Erbrechen	bei 20 MA. kein Ny., kein Schwindel

Digitized by Google
Original from UNIVERSITY OF CALIFORNIA

24	.	H. A.	25	kein Schwindel, leidet oft an Übelkeit und Erbrechen	—	nach $^1/_3$ Bal. normale Reaktion, kein Schwindel	bei 5 MA. Ny. z. Kath. beiders., kein Schwindel	nach 5′ kein Ny., kein Schwindel	bei 20 MA. kein Ny., kein Schwindel
25	I.	H. F.	28	hat früher an Schwindel und Übelkeit gelitten, kein Erbrechen	spont. Ny. n. rechts (40°)	nach $^1/_4$ Bal. normale Reaktion (aus der rechten Seite starker Ny.), Schwindel	bei 4 MA. rechts, 6 MA. links Ny. zur Kathode, kein Schwindel	nach 1′45″ Ny. nach links durch 1′ 10″, dabei Schwindel, keine Übelkeit	bei 10 MA. Ny. nach rechts, kein Schwindel
26	.	V. K.	14	kein Schwindel, keine Übelkeit, kein Erbrechen	—	nach $^1/_2$ Bal. normale Reaktion, kein Schwindel	bei 16 MA. rechts, 15 MA. links Ny. zur Kathode, kein Schwindel	nach 5′ kein Ny., kein Schwindel	bei 20 MA. kein Ny., kein Schwindel
27	I.	M. A.	34	hat früher an Schwindel und Übelkeit gelitten, kein Erbrechen	—	nach $^1/_4$ Bal. normale Reaktion, kein Schwindel	bei 14 MA. Ny. z. Kath. beiders., kein Schwindel	nach 4′30″ Ny. nach links durch 1′ 20″, dabei Schwindel	bei 10 MA. Ny. nach rechts, kein Schwindel
28	.	Ch. J.	43	kein Schwindel, keine Übelkeit, kein Erbrechen	—	nach $^1/_4$ Bal. normale Reaktion, leichter Schwindel	bei 8 MA. Ny. z. Kath. beiders, kein Schwindel	nach 6′ kein Ny., kein Schwindel	bei 20 MA. kein Ny., kein Schwindel
29	.	T. K.	16	kein Schwindel, keine Übelkeit, kein Erbrechen	—	nach $^1/_4$ Bal. normale Reaktion, leichter Schwindel	b. 12 MA. rechts, 10 MA. links Ny. zur Kathode, kein Schwindel	nach 6′ kein Ny., kein Schwindel	bei 20 MA. kein Ny., kein Schwindel
30	.	S. A.	27	kein Schwindel, keine Übelkeit, kein Erbrechen	—	nach $^1/_3$ Bal. normale Reaktion, leichter Schwindel	bei 12 MA. Ny. z. Kath. beiders., kein Schwindel	nach 5′ kein Ny., kein Schwindel	bei 20 MA. kein Ny., kein Schwindel
31	.	S. J.	32	kein Schwindel, keine Übelkeit, kein Erbrechen	—	nach $^1/_3$ Bal. normale Reaktion, kein Schwindel	b. 10 MA. rechts, 6 MA. links Ny. zur Kathode, kein Schwindel	nach 5′ kein Ny., kein Schwindel	bei 20 MA. kein Ny., kein Schwindel

Generated on 2019-10-24 13:49 GMT / http://hdl.handle.net/2027/uc1.b3252761
Public Domain in the United States, Google-digitized / http://www.hathitrust.org/access_use#pd-us-google
Digitized by Google
Original from UNIVERSITY OF CALIFORNIA

Generated on 2019-10-24 13:49 GMT / http://hdl.handle.net/2027/uc1.b3252761
Public Domain in the United States, Google-digitized / http://www.hathitrust.org/access_use#pd-us-google

Nr.	Bezeichnung der Ausnahmen	Name	Alter	Anamnese	Spontaner Nystagmus	Kalorische Prüfung	Galvanische Prüfung	Bilaterale kalorische Prüfung	Bilaterale galvanische Prüfung
32	.	P. Z.	21	leidet an Übelkeit, kein Schwindel, kein Erbrechen	spont. Ny. n. beiden Seiten (50° r., 20° l.)	nach 1/4 Bal. normale Reaktion, kein Schwindel	bei 10 MA. Ny. z. Kath. beiders., kein Schwindel	nach 5′ kein Ny., kein Schwindel	bei 20 MA. kein Ny., kein Schwindel
33	.	S. J.	18	kein Schwindel, keine Übelkeit, kein Erbrechen	—	nach 1/4 Bal. normale Reaktion, leichter Schwindel	bei 15 MA. Ny. z. Kath. beiders., leichter Schwind.	nach 5′ kein Ny., kein Schwindel	bei 20 MA. kein Ny., kein Schwindel
34	II.	H. V.	45	kein Schwindel, leidet oft an Übelkeit, kein Erbrechen	spont. Ny. n. links (45°)	nach 1/4 Bal. normale Reaktion, kein Schwindel	bei 6 MA. Ny. z. Kath. beiders., kein Schwindel	nach 3′ 15″ Ny. n. links durch 1′ 20″, leichter Schwindel	bei 20 MA. kein Ny., kein Schwindel
35	.	H. J.	25	kein Schwindel, keine Übelkeit, kein Erbrechen	—	nach 1/4 Bal. normale Reaktion, kein Schwindel	b. 10 MA. rechts, 18 MA. links Ny. zur Kathode, kein Schwindel	nach 5′ kein Ny., Schwindel und Erblassung	bei 20 MA. kein Ny., kein Schwindel
36	.	L. F.	24	kein Schwindel, keine Übelkeit, kein Erbrechen	—	nach 1/4 Bal. normale Reaktion, kein Schwindel	bei 12 MA. Ny. z. Kath. beiders., kein Schwindel	nach 6′ kein Ny., kein Schwindel	bei 20 MA. kein Ny. kein Schindel
37	I.	B. V.	23	hat an Schwindel und Übelkeit gelitten, kein Erbrechen	—	nach 1/4 Bal. normale Reaktion, leichter Schwindel	b. 10 MA. rechts, 12 MA. links Ny. zur Kathode, kein Schwindel	nach 3′ 10″ Ny. n. rechts, leichter Schwindel	bei 20 MA. Ny. nach links, kein Schwindel
38	.	J. R.	48	leidet an Übelkeit, kein Schwindel, kein Erbrechen	—	nach 1/4 Bal. normale Reaktion, leichter Schwindel	b. 10 MA. rechts, 7 MA. links Ny. zur Kathode, kein Schwindel	nach 5′ kein Ny., leichter Schwindel	bei 20 MA. kein Ny., kein Schwindel

Digitized by Google
Original from UNIVERSITY OF CALIFORNIA

39	.	G. F.	14	kein Schwindel, keine Übelkeit, kein Erbrechen	—	nach 1/1 Bal. normale Reaktion, leichter Schwindel	bei 10 MA. Ny. z. Kath. beiders., kein Schwindel	nach 5′ kein Ny., kein Schwindel	bei 20 MA. kein Ny., kein Schwindel
40	.	M. J.	30	kein Schwindel, keine Übelkeit, kein Erbrechen	—	nach 1/3 Bal. normale Reaktion, leichter Schwindel	bei 10 MA. Ny. z. Kath. beiders., kein Schwindel	nach 5′ kein Ny., leichter Schwindel	bei 20 MA. kein Ny., kein Schwindel
41	I.	P. N.	39	hat an Schwindel gelitten, keine Übelkeit, kein Erbrechen	—	nach 1/4 Bal. sehr deutlicher Ny., besonders rechts, leichter Schwindel	bei 5 MA. rechts, 10 MA. links Ny. zur Kathode, kein Schwindel	nach 3′ Ny. nach links durch 1′ 25″, leichter Schwindel	bei 20 MA. kein Ny., kein Schwindel
42	I.	J. V.	51	leidet an Schwindel und Übelkeit, kein Erbrechen	schwacher, spont. Ny. n. links	nach 1/4 Bal. sehr deutliche Reaktion, leichter Schwindel	bei 2 MA. rechts, 5 MA. links Ny. zur Kathode, kein Schwindel	nach 2′ 23″ Ny. nach rechts durch 35″, leichter Schwindel	bei 15 MA. Ny. nach rechts, kein Schwindel
43	.	V. K.	46	hat vor 3 Wochen an Schwindel gelitten, keine Übelkeit, kein Erbrechen	—	nach 3/4 Bal. normale Reaktion, leichter Schwindel	bei 20 MA. Ny. z. Kath. beiders., kein Schwindel	nach 5′ kein Ny., leichter Schwindel	bei 20 MA. kein Ny., kein Schwindel
44	.	R. Z.	27	kein Schwindel, keine Übelkeit, kein Erbrechen	—	nach 1/3 Bal. normale Reaktion, kein Schwindel	bei 10 MA. Ny. z. Kath. beiders., kein Schwindel	nach 5′ kein Ny., kein Schwindel	bei 20 MA. kein Ny., kein Schwindel
45	.	N. J.	36	kein Schwindel, keine Übelkeit, kein Erbrechen	—	nach 1/3 Bal. normale Reaktion, leichter Schwindel	bei 10 MA. Ny. z. Kath. beiders., kein Schwindel	nach 5′ kein Ny., kein Schwindel	bei 20 MA. kein Ny., kein Schwindel
46	.	L. R.	34	kein Schwindel, keine Übelkeit, kein Erbrechen	—	nach 1/3 Bal. normale Reaktion, leichter Schwindel	bei 5 MA. Ny. z. Kath. beiders., kein Schwindel	nach 5′ kein Ny., leichter Schwindel	bei 20 MA. kein Ny., kein Schwindel
47	.	H. F.	54	kein Schwindel, keine Übelkeit, kein Erbrechen	—	nach 1/3 Bal. normale Reaktion, leichter Schwindel	bei 12 MA. Ny. z. Kath. beiders., kein Schwindel	nach 5′ kein Ny., leichter Schwindel	bei 20 MA. kein Ny., kein Schwindel

Generated on 2019-10-24 13:49 GMT / http://hdl.handle.net/2027/uc1.b3252761
Public Domain in the United States, Google-digitized / http://www.hathitrust.org/access_use#pd-us-google
Digitized by Google
Original from UNIVERSITY OF CALIFORNIA

Generated on 2019-10-24 13:49 GMT / http://hdl.handle.net/2027/uc1.b3252761
Public Domain in the United States, Google-digitized / http://www.hathitrust.org/access_use#pd-us-google

Nr.	Bezeichnung der Ausnahmen	Name	Alter	Anamnese	Spontaner Nystagmus	Kalorische Prüfung	Galvanische Prüfung	Bilaterale kalorische Prüfung	Bilaterale galvanische Prüfung
48	.	K. V.	24	kein Schwindel, keine Übelkeit, kein Erbrechen	—	nach 1/4 Bal. normale Reaktion, leichter Schwindel	bei 5 MA. rechts, 10 MA. links Ny. zur Kathode, kein Schwindel	nach 5′ kein Ny., leichter Schwindel	bei 20 MA. kein Ny., kein Schwindel
49	I.	V. J.	38	leidet öfters an Schwindel, keine Übelkeit, kein Erbrechen	—	nach 1/4 Bal. normale Reaktion, kein Schwindel	bei 7 MA. rechts, 0·5 MA. links Ny. z. Kathode, leichter Schwindel	nach 3′ 10″ Ny. n. rechts durch 25″, leichter Schwindel	bei 20 MA. kein Ny., kein Schwindel
50	.	Š. J.	24	kein Schwindel, keine Übelkeit, kein Erbrechen	—	nach 1/4 Bal. normale Reaktion, leichter Schwindel	bei 8 MA. rechts, 10 MA. links Ny. zur Kathode, kein Schwindel	nach 5′ kein Ny., kein Schwindel	bei 20 MA. kein Ny., kein Schwindel
51	.	B. M.	24	kein Schwindel, keine Übelkeit, kein Erbrechen	—	nach 1/4 Bal. normale Reaktion, leichter Schwindel	bei 10 MA. Ny. z. Kath. beiders., kein Schwindel	nach 5′ kein Ny., kein Schwindel	bei 20 MA. kein Ny., kein Schwindel
52	.	M. F.	31	kein Schwindel, keine Übelkeit, kein Erbrechen	—	nach 1/4 Bal. normale Reaktion, leichter Schwindel	bei 6 MA. Ny. z. Kath. beiders., kein Schwindel	nach 5′ kein Ny., leichter Schwindel	bei 20 MA. kein Ny., kein Schwindel
53	.	P. M.	46	kein Schwindel, keine Übelkeit, kein Erbrechen	—	nach 1/4 Bal. normale Reaktion, kein Schwindel	bei 7 MA. Ny. z. Kath. beiders., kein Schwindel	nach 5′ kein Ny., kein Schwindel	bei 20 MA. kein Ny., kein Schwindel
54	.	J. J.	32	kein Schwindel, keine Übelkeit, kein Erbrechen	—	nach 1/4 Bal. normale Reaktion, leichter Schwindel	bei 8 MA. Ny. z. Kath. beiders., kein Schwindel	nach 5′ kein Ny., kein Schwindel	bei 20 MA. kein Ny., kein Schwindel
55	.	H. M.	31	kein Schwindel, keine Übelkeit, kein Erbrechen		nach 1/4 Bal. normale Reaktion, leichter Schwindel	bei 10 MA. Ny. z. Kath. beiders., kein Schwindel	nach 5′ kein Ny., kein Schwindel	bei 20 MA. kein Ny., kein Schwindel

Digitized by Google
Original from UNIVERSITY OF CALIFORNIA

56	.	K. F.	16	kein Schwindel, keine Übelkeit, kein Erbrechen	—	nach 1/4 Bal. normale Reaktion, leichter Schwindel	bei 3 MA. rechts, 7 MA. links Ny. zur Kathode, kein Schwindel	nach 5′ kein Ny., kein Schwindel	bei 20 MA. kein Ny., kein Schwindel
57	.	Z. A.	29	kein Schwindel, keine Übelkeit, kein Erbrechen	—	nach 1/4 Bal. normale Reaktion, leichter Schwindel	bei 10 MA. Ny. z. Kath. beiders., kein Schwindel	nach 5′ kein Ny., kein Schwindel	bei 20 MA. kein Ny., kein Schwindel
58	.	S. M.	19	kein Schwindel, keine Übelkeit, kein Erbrechen	—	nach 1/4 Bal. normale Reaktion, leichter Schwindel	bei 2 MA. rechts, 4 MA. links Ny. zur Kathode, kein Schwindel	nach 5′ kein Ny., kein Schwindel	bei 20 MA. kein Ny., kein Schwindel
59	.	C. B.	39	kein Schwindel, keine Übelkeit, kein Erbrechen	—	nach 1/4 Bal. normale Reaktion, leichter Schwindel	bei 4 MA. Ny. z. Kath. beiders., kein Schwindel	nach 5′ kein Ny., heftiger Schwindel, Erbrechen und Erblassung	bei 20 MA. kein Ny., kein Schwindel
60	.	N. M.	14	kein Schwindel, keine Übelkeit, kein Erbrechen	—	nach 1/4 Bal. normale Reaktion, leichter Schwindel	bei 7 MA. Ny. z. Kath. beiders., kein Schwindel	nach 5′ kein Ny., leichter Schwindel	bei 20 MA. kein Ny., kein Schwindel
61	.	V. F.	23	kein Schwindel, keine Übelkeit, kein Erbrechen	—	nach 1/4 Bal. normale Reaktion, leichter Schwindel	bei 6 MA. Ny. z. Kath. beiders., kein Schwindel	nach 5′ kein Ny., kein Schwindel	bei 20 MA. kein Ny., kein Schwindel
62	.	F. T.	33	kein Schwindel, keine Übelkeit, kein Erbrechen	—	nach 1/4 Bal. normale Reaktion, leichter Schwindel	bei 4 MA. Ny. z. Kath. beiders, kein Schwindel	nach 5′ kein Ny., kein Schwindel	bei 20 MA. kein Ny., kein Schwindel
63	I.	M. A.	17	leidet an Schwindel, Übelkeit und Erbrechen	—	nach 1/4 Bal. starker Ny., Erblassung, kalter Schweiß und Schwindel	bei 8 MA. Ny. z. Kath. beiders., kein Schwindel	nach 2′ 20″ Ny. n. rechts, Erblassung, kalter Schweiß und Schwindel	bei 20 MA. kein Ny., kein Schwindel
64	.	B. F.	44	kein Schwindel, keine Übelkeit, kein Erbrechen	—	nach 1/4 Bal. normale Reaktion, leichter Schwindel	bei 4 MA. Ny. z. Kath. beiders., kein Schwindel	nach 5′ kein Ny., kein Schwindel	bei 20 MA. kein Ny., kein Schwindel

Digitized by Google
Original from UNIVERSITY OF CALIFORNIA
Generated on 2019-10-24 13:49 GMT / http://hdl.handle.net/2027/uc1.b3252761
Public Domain in the United States, Google-digitized / http://www.hathitrust.org/access_use#pd-us-google

Generated on 2019-10-24 13:49 GMT / http://hdl.handle.net/2027/uc1.b3252761
Public Domain in the United States, Google-digitized / http://www.hathitrust.org/access_use#pd-us-google

Nr.	Bezeichnung der Ausnahmen	Name	Alter	Anamnese	Spontaner Nystagmus	Kalorische Prüfung	Galvanische Prüfung	Bilaterale kalorische Prüfung	Bilaterale galvanische Prüfung
65	.	L. F.	15	kein Schwindel, keine Übelkeit, kein Erbrechen	—	nach 1/4 Bal. normale Reaktion, leichter Schwindel	bei 4 MA. Ny. z. Kath. beiders., kein Schwindel	nach 5′ kein Ny., leichter Schwindel	bei 20 MA. kein Ny., kein Schwindel
66	.	M. F.	18	kein Schwindel, keine Übelkeit, kein Erbrechen	—	nach 1/4 Bal. normale Reaktion, leichter Schwindel	bei 7 MA. Ny. z. Kath. beiders., kein Schwindel	nach 5′ kein Ny., kein Schwindel	bei 20 MA. kein Ny., kein Schwindel
67	.	Z. A.	18	kein Schwindel, keine Übelkeit, kein Erbrechen	—	nach 1/4 Bal. normale Reaktion, kein Schwindel	bei 5 MA. Ny. z. Kath. beiders., kein Schwindel	nach 5′ kein Ny., kein Schwindel	bei 20 MA. kein Ny., kein Schwindel
68	.	Ch. J.	14	kein Schwindel, keine Übelkeit, kein Erbrechen	—	nach 1/4 Bal. normale Reaktion, leichter Schwindel	bei 5 MA. Ny. z. Kath. beiders., kein Schwindel	nach 5′ kein Ny., Schwindel, Erblassung, kalter Schweiß, Erbrechen	bei 20 MA. kein Ny., leichter Schwind.
69	.	V. L.	19	kein Schwindel, keine Übelkeit, kein Erbrechen	—	nach 1/4 Bal. normale Reaktion, kein Schwindel	bei 2 MA. Ny. z. Kath. beiders., kein Schwindel	nach 5′ kein Ny., kein Schwindel	bei 20 MA. kein Ny., kein Schwindel
70	.	J. J.	15	kein Schwindel, keine Übelkeit, kein Erbrechen	—	nach 1/4 Bal. normale Reaktion, kein Schwindel	bei 5 MA. Ny. z. Kath. beiders., kein Schwindel	nach 5′ kein Ny., kein Schwindel	bei 20 MA. kein Ny., kein Schwindel
71	.	C. A.	29	kein Schwindel, keine Übelkeit, kein Erbrechen	—	nach 1/4 Bal. normale Reaktion, leichter Schwindel	bei 4 MA. Ny. z. Kath. beiders., kein Schwindel	nach 5′ kein Ny., heftiger Schwindel, Übelkeit und Erbrechen	bei 20 MA. kein Ny., kein Schwindel
72	.	V. K.	19	kein Schwindel, keine Übelkeit, kein Erbrechen	—	nach 1/4 Bal. normale Reaktion, kein Schwindel	bei 5 MA. Ny. z. Kath. beiders., kein Schwindel	nach 5′ kein Ny., kein Schwindel	bei 20 MA. kein Ny., kein Schwindel

Digitized by Google
Original from UNIVERSITY OF CALIFORNIA

73	.	R. J.	44	kein Schwindel, keine Übelkeit, kein Erbrechen	—	nach $^1/_4$ Bal. normale Reaktion, leichter Schwindel	bei 1 MA. rechts, 3 MA. links Ny. zur Kathode, kein Schwindel	nach 5′ kein Ny., kein Schwindel	bei 20 MA. kein Ny., kein Schwindel
74	.	B. M.	15	kein Schwindel, keine Übelkeit, kein Erbrechen	—	nach $^1/_4$ Bal. normale Reaktion, leichter Schwindel	bei 2 MA. rechts, 4 MA. links Ny. zur Kathode, kein Schwindel	nach 5′ kein Ny., leichter Schwindel	bei 20 MA. kein Ny., kein Schwindel
75	.	J. A.	50	kein Schwindel, keine Übelkeit, kein Erbrechen	—	nach $^1/_4$ Bal. normale Reaktion, leichter Schwindel	bei 4 MA. Ny. z. Kath. beiders., kein Schwindel	nach 5′ kein Ny., kein Schwindel	bei 20 MA. kein Ny., kein Schwindel
76	.	S. J.	48	kein Schwindel, keine Übelkeit, kein Erbrechen	—	nach $^1/_4$ Bal. normale Reaktion, leichter Schwindel	bei 3 MA. Ny. z. Kath. beiders., leichter Schwind.	nach 5′ kein Ny., kein Schwindel	bei 20 MA. kein Ny., kein Schwindel
77	.	S. J.	24	kein Schwindel, keine Übelkeit, kein Erbrechen	spont. Ny. nach links (10^0)	nach $^1/_4$ Bal. normale Reaktion, leichter Schwindel	bei 1 MA. Ny. z. Kath. beiders., kein Schwindel	nach 5′ kein Ny., leichter Schwindel	bei 20 MA. kein Ny., kein Schwindel
78	.	O. A.	20	kein Schwindel, keine Übelkeit, kein Erbrechen	—	nach $^1/_3$ Bal. normale Reaktion, leichter Schwindel	bei 3 MA. Ny. z. Kath. beiders., kein Schwindel	nach 5′ kein Ny., leichter Schwindel	bei 20 MA. kein Ny., kein Schwindel
79	.	Z. E.	14	kein Schwindel, keine Übelkeit, kein Erbrechen	—	nach $^1/_4$ Bal. normale Reaktion, kein Schwindel	bei 3 MA. Ny. z. Kath. beiders., kein Schwindel	nach 5′ kein Ny., kein Schwindel	bei 20 MA. kein Ny., kein Schwindel
80	.	S. V.	23	kein Schwindel, keine Übelkeit, kein Erbrechen	—	nach $^1/_4$ Bal. normale Reaktion, kein Schwindel	b. $1^1/_2$ MA. Ny. z. Kathode beiders., kein Schwindel	nach 5′ kein Ny., kein Schwindel	bei 20 MA. kein Ny., kein Schwindel
81	.	V. M.	39	kein Schwindel, keine Übelkeit, kein Erbrechen	—	nach $^1/_4$ Bal. normale Reaktion, kein Schwindel	bei 2 MA. rechts, 7 MA. links Ny. zur Kathode, kein Schwindel	nach 5′ kein Ny., leichter Schwindel	bei 20 MA. kein Ny., kein Schwindel

Digitized by Google
Original from UNIVERSITY OF CALIFORNIA
Generated on 2019-10-24 13:49 GMT / http://hdl.handle.net/2027/uc1.b3252761
Public Domain in the United States, Google-digitized / http://www.hathitrust.org/access_use#pd-us-google

Generated on 2019-10-24 13:49 GMT / http://hdl.handle.net/2027/uc1.b3252761
Public Domain in the United States, Google-digitized / http://www.hathitrust.org/access_use#pd-us-google

Nr.	Bezeichnung der Ausnahmen	Name	Alter	Anamnese	Spontaner Nystagmus	Kalorische Prüfung	Galvanische Prüfung	Bilaterale kalorische Prüfung	Bilaterale galvanische Prüfung
82	.	K. M.	20	kein Schwindel, keine Übelkeit, kein Erbrechen	—	nach 1/4 Bal. normale Reaktion, kein Schwindel	bei 4 MA. Ny. z. Kath. beiders., kein Schwindel	nach 5′ kein Ny., leichter Schwindel	bei 20 MA. kein Ny., kein Schwindel
83	I.	B. M.	26	leidet an Schwindel, keine Übelkeit, kein Erbrechen	—	nach 1/4 Bal. normale Reaktion, kein Schwindel	bei 5 MA. rechts, 2 MA. links Ny. zur Kathode, kein Schwindel	nach 2′ 30″ Ny. n. rechts durch 45″, Schwindel	bei 15 MA. Ny. nach links, kein Schwindel
84	II.	M. L.	31	leidet an Übelkeit und Erbrechen, kein Schwindel	leicht. spont. Ny. nach rechts	nach 1/4 Bal. normale Reaktion, kein Schwindel	bei 5 MA. rechts, 3 MA. links Ny. zur Kathode, kein Schwindel	nach 3′ 15″ Ny. n. rechts durch 35″, leichter Schwindel	bei 17 MA. Ny. nach links, kein Schwindel
85	.	S. M.	24	kein Schwindel, keine Übelkeit, kein Erbrechen	—	nach 1/4 Bal. normale Reaktion, kein Schwindel	bei 3 MA. Ny. z. Kath. beiders., kein Schwindel	nach 5′ kein Ny., leichter Schwindel	bei 20 MA. kein Ny., kein Schwindel
86	.	P. A.	60	kein Schwindel, keine Übelkeit, kein Erbrechen	—	nach 1/4 Bal. normale Reaktion, kein Schwindel	bei 10 MA. Ny. z. Kath. beiders., kein Schwindel	nach 5′ kein Ny., kein Schwindel	bei 20 MA. kein Ny., kein Schwindel
87	.	H. J.	20	kein Schwindel, keine Übelkeit, kein Erbrechen	—	nach 1/4 Bal. normale Reaktion, kein Schwindel	bei 3 MA. Ny. z. Kath. beiders., kein Schwindel	nach 5′ kein Ny., kein Schwindel	bei 20 MA. kein Ny., kein Schwindel
88	.	H. J.	21	kein Schwindel, keine Übelkeit, kein Erbrechen	—	nach 1/4 Bal. normale Reaktion, kein Schwindel	bei 1 MA. Ny. z. Kath. beiders., kein Schwindel	nach 5′ kein Ny.; kein Schwindel	bei 20 MA. kein Ny., kein Schwindel
89	.	C. B.	28	leidet an Übelkeit und Erbrechen, kein Schwindel	–	nach 1/4 Bal. normale Reaktion, leichter Schwindel	bei 1 MA. Ny. z. Kath. beiders., kein Schwindel	nach 5′ kein Ny., heftiger Schwindel, Erblassung und Erbrechen	bei 20 MA. kein Ny., kein Schwindel

Digitized by Google
Original from UNIVERSITY OF CALIFORNIA

90	S. J.	20	kein Schwindel, keine Übelkeit, kein Erbrechen	spont. Ny. n. beiden Seiten (30° r., 25° l.)	nach $^1/_4$ Bal. normale Reaktion, kein Schwindel	bei 8 MA. rechts, 6 MA. links Ny. zur Kathode, kein Schwindel	nach 5′ kein Ny., kein Schwindel	bei 20 MA. kein Ny., kein Schwindel
91	P. M.	21	kein Schwindel, keine Übelkeit, kein Erbrechen	—	nach $^1/_4$ Bal. normale Reaktion, leichter Schwindel	bei 1 MA. rechts, 3 MA. links Ny. zur Kathode, kein Schwindel	nach 5′ kein Ny., leichter Schwindel	bei 24 MA. kein Ny., kein Schwindel
92	P. R.	41	leidet an Übelkeit und Erbrechen, kein Schwindel	spont. Ny. n. beiden Seiten (50° r., 30° l.)	nach $^1/_4$ Bal. normale Reaktion, leichter Schwindel	bei 1 MA. rechts, 2 MA. links Ny. zur Kathode, kein Schwindel	nach 5′ kein Ny., heftiger Schwindel, Erblassung und Erbrechen	bei 24 MA. kein Ny., kein Schwindel
93	B. A.	37	leidet an Übelkeit, kein Schwindel, kein Erbrechen	—	nach $^1/_4$ Bal. normale Reaktion, leichter Schwindel	bei 7 MA. rechts, 2 MA. links Ny. zur Kathode, kein Schwindel	nach 5′ kein Ny., heftiger Schwindel, Übelkeit, Erbrechen, kalter Schweiß	bei 24 MA. kein Ny., kein Schwindel
94	P. A.	15	kein Schwindel, keine Übelkeit, kein Erbrechen	—	nach $^1/_4$ Bal. normale Reaktion, kein Schwindel	bei 5 MA. Ny. z. Kath. beiders., kein Schwindel	nach 5′ kein Ny., kein Schwindel	bei 20 MA. kein Ny., kein Schwindel
95	Z. J.	17	kein Schwindel, keine Übelkeit, kein Erbrechen	—	nach $^1/_4$ Bal. normale Reaktion, kein Schwindel	bei 1 MA. Ny. z. Kath. beiders., leichter Schwind.	nach 5′ kein Ny., kein Schwindel	bei 20 MA. kein Ny., kein Schwindel
96	J. K.	44	kein Schwindel, keine Übelkeit, kein Erbrechen	—	nach $^1/_4$ Bal. normale Reaktion, kein Schwindel	bei 3 MA. Ny. z. Kath. beiders., kein Schwindel	nach 5′ kein Ny., kein Schwindel	bei 20 MA. kein Ny., kein Schwindel
97	H. T.	24	leidet an Übelkeit und Erbrechen, kein Schwindel	—	nach $^1/_4$ Bal. normale Reaktion, leichter Schwindel	bei 2 MA. Ny. z. Kath. beiders., kein Schwindel	nach 5′ kein Ny., heftiger Schwindel, Erblassung, kalter Schweiß u. Erbrech.	bei 20 MA. kein Ny., kein Schwindel

Generated on 2019-10-24 13:49 GMT / http://hdl.handle.net/2027/uc1.b3252761
Public Domain in the United States, Google-digitized / http://www.hathitrust.org/access_use#pd-us-google
Digitized by Google
Original from UNIVERSITY OF CALIFORNIA

Nr.	Bezeichnung der Ausnahmen	Name	Alter	Anamnese	Spontaner Nystagmus	Kalorische Prüfung	Galvanische Prüfung	Bilaterale kalorische Prüfung	Bilaterale galvanische Prüfung
98	.	B. P.	55	kein Schwindel, keine Übelkeit, kein Erbrechen	—	nach 1/4 Bal. normale Reaktion, leichter Schwindel	bei 4 MA. rechts, 2 MA. links Ny. zur Kathode, kein Schwindel	nach 5′ kein Ny., leichter Schwindel, Erblassung und kalter Schweiß	bei 20 MA. kein Ny., kein Schwindel
99	.	H. J.	16	kein Schwindel, keine Übelkeit, kein Erbrechen	—	nach 1/4 Bal. normale Reaktion, kein Schwindel	bei 6 MA. Ny. z. Kath. beiders., kein Schwindel	nach 5′ kein Ny., Schwindel, Erblassung und kalter Schweiß	bei 20 MA. kein Ny., kein Schwindel
100	II.	E. A.	21	leidet an Übelkeit und Erbrechen, kein Schwindel	spont. Ny. nach rechts (20°)	nach 1/4 Bal. normale Reaktion, kein Schwindel	bei 2 MA. Ny. z. Kath. beiders., kein Schwindel	nach 2′ 30″ Ny. n. rechts durch 35″, Schwindel	bei 8 MA. Ny. nach links, kein Schwindel
101	.	K. M.	17	kein Schwindel, keine Übelkeit, kein Erbrechen	—	nach 1/4 Bal. normale Reaktion, kein Schwindel	bei 1 MA. rechts, 4 MA. links Ny. zur Kathode, kein Schwindel	nach 5′ kein Ny., kein Schwindel	bei 20 MA. kein Ny., kein Schwindel
102	.	B. M.	22	kein Schwindel, keine Übelkeit, kein Erbrechen	—	nach 1/4 Bal. normale Reaktion, leichter Schwindel	bei 8 MA. Ny. z. Kath. beiders., kein Schwindel	nach 5′ kein Ny., leichter Schwindel	bei 20 MA. kein Ny., kein Schwindel
103	.	P. J.	19	leidet an Übelkeit und Erbrechen, kein Schwindel	—	nach 1/4 Bal. normale Reaktion, leichter Schwindel	bei 6 MA. Ny. z. Kath. beiders., kein Schwindel	nach 5′ kein Ny., Schwindel, Erblassung und Erbrechen	bei 20 MA. kein Ny., kein Schwindel
104	.	R. M	49	kein Schwindel, keine Übelkeit, kein Erbrechen	—	nach 1/4 Bal. normale Reaktion, kein Schwindel	bei 5 MA. Ny. z. Kath. beiders., kein Schwindel	nach 5′ kein Ny., leichter Schwindel	bei 20 MA. kein Ny., kein Schwindel

Digitized by Google
Original from UNIVERSITY OF CALIFORNIA
Generated on 2019-10-24 13:50 GMT / http://hdl.handle.net/2027/uc1.b3252761
Public Domain in the United States, Google-digitized / http://www.hathitrust.org/access_use#pd-us-google

105	.	H. J.	37	kein Schwindel, keine Übelkeit, kein Erbrechen	—	nach 1/4 Bal. normale Reaktion, kein Schwindel	b. 5 MA. r., 8 MA. l. Ny. z. Kath., kein Schwindel	nach 5′ kein Ny., kein Schwindel	bei 20 MA. kein Ny., kein Schwindel
106	.	R. F.	17	kein Schwindel, keine Übelkeit, kein Erbrechen	—	nach 1/4 Bal. normale Reaktion, leichter Schwindel	bei 7 MA. Ny. z. Kath. beiders., kein Schwindel	nach 5′ kein Ny., Schwindel u. kalter Schweiß	bei 20 MA. kein Ny., kein Schwindel
107	II.	T. A.	16	leidet oft an Übelkeit und Erbrechen, kein Schwindel	spont. Ny. n. links (15°)	nach 1/4 Bal. normale Reaktion, leichter Schwindel	bei 2 MA. rechts, 3 MA. links Ny. zur Kathode, kein Schwindel	nach 1′25″ Ny. n. links durch 30″, Schwindel und Übelkeit	bei 20 MA. kein Ny., kein Schwindel
108	.	R. J.	47	kein Schwindel, keine Übelkeit, kein Erbrechen	—	nach 1/4 Bal. normale Reaktion, leichter Schwindel	bei 7 MA. rechts, 3 MA. links Ny. zur Kathode, kein Schwindel	nach 5′ kein Ny., leichter Schwindel	bei 20 MA. kein Ny., kein Schwindel
109	.	D. J.	15	kein Schwindel, keine Übelkeit, kein Erbrechen	—	nach 1/4 Bal. normale Reaktion, leichter Schwindel	bei 4 MA. Ny. z. Kath. beiders., kein Schwindel	nach 5′ kein Ny., kein Schwindel	bei 20 MA. kein Ny., Schwindel
110	.	V. K.	21	kein Schwindel, keine Übelkeit, kein Erbrechen	—	nach 1/4 Bal. normale Reaktion, leichter Schwindel	bei 4 MA. Ny. z. Kath. beiders., kein Schwindel	nach 5′ kein Ny., leichter Schwindel	bei 20 MA. kein Ny., kein Schwindel
111	.	B. M.	30	kein Schwindel. keine Übelkeit, kein Erbrechen	—	nach 1/4 Bal. normale Reaktion, kein Schwindel	b. 1 MA. r., 4 MA. l. Ny. z. Kath., kein Schwindel	nach 5′ kein Ny., kein Schwindel	bei 20 MA. kein Ny., kein Schwindel
112	.	M. M.	19	kein Schwindel, keine Übelkeit, kein Erbrechen	—	nach 1/4 Bal. normale Reaktion, kein Schwindel	bei 1 MA. Ny. z. Kath. beiders., kein Schwindel	nach 5′ kein Ny., leichter Schwindel	bei 20 MA. kein Ny., Schwindel
113	.	J. A.	20	kein Schwindel, keine Übelkeit, kein Erbrechen	—	nach 1/4 Bal. normale Reaktion, kein Schwindel	bei 1 MA. Ny. z. Kath. beiders., kein Schwindel	nach 5′ kein Ny., kein Schwindel	bei 20 MA. kein Ny., kein Schwindel
114	.	W. O.	22	kein Schwindel, keine Übelkeit, kein Erbrechen	—	nach 1/4 Bal. normale Reaktion, kein Schwindel	bei 3 MA. Ny. z. Kath. beiders., kein Schwindel	nach 5′ kein Ny., kein Schwindel	bei 20 MA. kein Ny., kein Schwindel

Generated on 2019-10-24 13:50 GMT / http://hdl.handle.net/2027/uc1.b3252761
Public Domain in the United States, Google-digitized / http://www.hathitrust.org/access_use#pd-us-google
Digitized by Google
Original from UNIVERSITY OF CALIFORNIA

Nr.	Bezeichnung der Ausnahmen	Name	Alter	Anamnese	Spontaner Nystagmus	Kalorische Prüfung	Galvanische Prüfung	Bilaterale kalorische Prüfung	Bilaterale galvanische Prüfung
115	I.	K. M.	36	leidet an Schwindel, keine Übelkeit, kein Erbrechen	—	nach $^1/_4$ Bal. normale Reaktion, leichter Schwindel	bei 1 MA. rechts, 3 MA. links Ny. zur Kathode. kein Schwindel	nach 5′ Ny. n. links leichter Schwindel	bei 20 MA. kein Ny., kein Schwindel
116	.	M. J.	25	kein Schwindel, keine Übelkeit, kein Erbrechen	—	nach $^1/_4$ Bal. normale Reaktion, leichter Schwindel	bei 3 MA. Ny. z. Kath beiders., kein Schwindel	nach 5′ kein Ny., leichter Schwindel	bei 20 MA. kein Ny., kein Schwindel
117	I.	B. P.	35	hat an Schwindel gelitten, keine Übelkeit, kein Erbrechen	—	nach $^1/_4$ Bal. normale Reaktion, leichter Schwindel	bei 1 MA. Ny. z. Kath. beiders., kein Schwindel	nach 4′ Ny. n. links, kein Schwindel	bei 20 MA. kein Ny., kein Schwindel
118	.	V. J.	16	kein Schwindel, keine Übelkeit, kein Erbrechen	—	nach $^1/_4$ Bal. normale Reaktion, kein Schwindel	bei 3 MA. Ny. z. Kath. beiders., kein Schwindel	nach 5′ kein Ny., kein Schwindel	bei 20 MA. kein Ny., kein Schwindel
119	.	V. J.	27	kein Schwindel, keine Übelkeit, kein Erbrechen	—	nach $^1/_4$ Bal. normale Reaktion, kein Schwindel	bei 4 MA. Ny. z. Kath. beiders., kein Schwindel	nach 5′ kein Ny., kein Schwindel	bei 20 MA. kein Ny., kein Schwindel
120	.	S. M.	32	kein Schwindel, keine Übelkeit, kein Erbrechen	—	nach $^1/_4$ Bal. normale Reaktion, leichter Schwindel	bei 3 MA. Ny. z. Kath. beiders., kein Schwindel	nach 5′ kein Ny., kein Schwindel	bei 20 MA. kein Ny., kein Schwindel
121	.	T. K.	23	kein Schwindel, keine Übelkeit, kein Erbrechen	—	nach $^1/_4$ Bal. normale Reaktion, kein Schwindel	bei 1 MA. Ny. z. Kath. beiders., kein Schwindel	nach 5′ kein Ny., kein Schwindel	bei 20 MA. kein Ny., kein Schwindel
122	.	S. O.	43	kein Schwindel, keine Übelkeit, kein Erbrechen	.	nach $^1/_4$ Bal. normale Reaktion, kein Schwindel	bei 6 MA. Ny. z. Kath. beiders., kein Schwindel	nach 5′ kein Ny., kein Schwindel	bei 20 MA. kein Ny., kein Schwindel

Generated on 2019-10-24 13:50 GMT / http://hdl.handle.net/2027/uc1.b3252761
Public Domain in the United States, Google-digitized / http://www.hathitrust.org/access_use#pd-us-google
Digitized by Google
Original from UNIVERSITY OF CALIFORNIA

123	I.	H. F.	23	hat an Schwindel, Übelkeit und Erbrechen gelitten	—	nach $^1/_4$ Bal. normale Reaktion, leichter Schwindel	bei 2 MA. rechts, 6 MA. links Ny. zur Kathode, kein Schwindel	nach 3′ 10″ Ny. n. links durch 20″, leichter Schwindel	bei 20 MA. kein Ny., kein Schwindel
124	.	H. J.	29	kein Schwindel, keine Übelkeit, kein Erbrechen	—	nach $^1/_4$ Bal. normale Reaktion, kein Schwindel	bei 3 MA. Ny. z. Kath. beiders., kein Schwindel	nach 5′ kein Ny., kein Schwindel	bei 20 MA. kein Ny., kein Schwindel
125	.	H. J.	32	kein Schwindel, keine Übelkeit, kein Erbrechen	—	nach $^1/_4$ Bal. normale Reaktion, kein Schwindel	bei 7 MA. Ny. z. Kath. beiders., kein Schwindel	nach 5′ kein Ny., leichter Schwindel	bei 20 MA. kein Ny., Schwindel
126	.	S. V.	21	kein Schwindel, keine Übelkeit, kein Erbrechen	—	nach $^1/_8$ Bal. normale Reaktion, kein Schwindel	bei 7 MA. Ny. z. Kath. beiders., kein Schwindel	nach 5′ kein Ny., kein Schwindel	bei 20 MA. kein Ny., kein Schwindel
127	.	C. K.	27	kein Schwindel, keine Übelkeit, kein Erbrechen	—	nach $^1/_4$ Bal. normale Reaktion, kein Schwindel	bei 2 MA. Ny. z. Kath. beiders., kein Schwindel	nach 5′ kein Ny., kein Schwindel	bei 20 MA. kein Ny., kein Schwindel
128	.	S. J.	18	kein Schwindel, keine Übelkeit, kein Erbrechen	—	nach $^1/_4$ Bal. normale Reaktion, kein Schwindel	bei 3 MA. Ny. z. Kath. beiders., kein Schwindel	nach 5′ kein Ny., kein Schwindel	bei 20 MA. kein Ny., kein Schwindel
129	.	S. B.	16	kein Schwindel, keine Übelkeit, kein Erbrechen	—	nach $^1/_4$ Bal. normale Reaktion, leichter Schwindel	bei 3 MA. Ny. z. Kath. beiders., kein Schwindel	nach 5′ kein Ny., leichter Schwindel	bei 20 MA. kein Ny., kein Schwindel
130	.	Z. J.	25	kein Schwindel. keine Übelkeit, kein Erbrechen	—	nach $^1/_4$ Bal. normale Reaktion, leichter Schwindel	bei 1 MA. Ny. z. Kath. beiders., kein Schwindel	nach 5′ kein Ny., Schwindel und Übelkeit, kein Erbrechen	bei 20 MA. kein Ny., kein Schwindel
131	.	V. M.	13	kein Schwindel, keine Übelkeit, kein Erbrechen	—	nach $^1/_4$ Bal. normale Reaktion, kein Schwindel	bei 1 MA. Ny. z. Kath. beiders., kein Schwindel	nach 5′ kein Ny., kein Schwindel	bei 20 MA. kein Ny., kein Schwindel
132	.	S. J.	18	kein Schwindel, keine Übelkeit, kein Erbrechen	—	nach $^1/_4$ Bal. normale Reaktion, kein Schwindel	bei 2 MA. Ny. z. Kath. beiders., kein Schwindel	nach 5′ kein Ny., kein Schwindel	bei 20 MA. kein Ny., kein Schwindel

Generated on 2019-10-24 13:50 GMT / http://hdl.handle.net/2027/uc1.b3252761
Public Domain in the United States, Google-digitized / http://www.hathitrust.org/access_use#pd-us-google
Digitized by Google
Original from UNIVERSITY OF CALIFORNIA

Generated on 2019-10-24 13:50 GMT / http://hdl.handle.net/2027/uc1.b3252761
Public Domain in the United States, Google-digitized / http://www.hathitrust.org/access_use#pd-us-google

Nr.	Bezeichnung der Ausnahmen	Name	Alter	Anamnese	Spontaner Nystagmus	Kalorische Prüfung	Galvanische Prüfung	Bilaterale kalorische Prüfung	Bilaterale galvanische Prüfung
133	.	V. J.	17	kein Schwindel, keine Übelkeit, kein Erbrechen	—	nach 1/4 Bal. normale Reaktion, kein Schwindel	bei 4 MA. Ny. z. Kath. beiders., kein Schwindel	nach 5′ kein Ny., kein Schwindel	bei 20 MA. kein Ny., kein Schwindel
134	.	A. F.	35	kein Schwindel, keine Übelkeit, kein Erbrechen	—	nach 1/4 Bal. normale Reaktion, leichter Schwindel	bei 3 MA. Ny. z. Kath. beiders, kein Schwindel	nach 5′ kein Ny., Schwindel und Übelkeit, kein Erbrechen	bei 20 MA. kein Ny., kein Schwindel
135	.	M. R.	23	kein Schwindel, keine Übelkeit, kein Erbrechen	—	nach 1/4 Bal. normale Reaktion, kein Schwindel	bei 3 MA. Ny. z. Kath. beiders., kein Schwindel	nach 5′ kein Ny., kein Schwindel	bei 16 MA. kein Ny., Schwindel
136	I.	S. J.	39	leidet an Schwindel, Übelkeit und Erbrechen	—	nach 1/4 Bal. normale Reaktion, leichter Schwindel	bei 20 MA. Ny. z. Kath. beiders., kein Schwindel	nach 1′ 20″ Ny. n. links durch 25″, starker Schwindel, kalter Schweiß, Erblassung und Übelkeit	bei 6 MA. Ny. nach rechts, kein Schwindel
137	.	V. J.	25	kein Schwindel, keine Übelkeit, kein Erbrechen	—	nach 1/4 Bal. normale Reaktion, kein Schwindel	bei 4 MA. Ny. z. Kath. beiders., kein Schwindel	nach 5′ kein Ny., kein Schwindel	bei 20 MA. kein Ny., kein Schwindel
138	.	K. A.	32	kein Schwindel, keine Übelkeit, kein Erbrechen	—	nach 1/4 Bal. normale Reaktion, leichter Schwindel	bei 9 MA. Ny. z. Kath. beiders., kein Schwindel	nach 5′ kein Ny., leichter Schwindel	bei 20 MA. kein Ny., kein Schwindel
139	.	S. J.	37	kein Schwindel, keine Übelkeit, kein Erbrechen	—	nach 1/4 Bal. normale Reaktion, kein Schwindel	bei 6 MA. Ny. z. Kath. beiders., kein Schwindel	nach 5′ kein Ny., kein Schwindel	bei 20 MA. kein Ny., kein Schwindel
140	.	H. J.	32	kein Schwindel, keine Übelkeit, kein Erbrechen	—	nach 1/4 Bal. normale Reaktion, kein Schwindel	bei 5 MA. Ny. z. Kath. beiders., kein Schwindel	nach 5′ kein Ny., kein Schwindel	bei 20 MA. kein Ny., kein Schwindel

Digitized by Google
Original from UNIVERSITY OF CALIFORNIA

141	.	H. S.	27	kein Schwindel, keine Übelkeit, kein Erbrechen	—	nach 1/4 Bal. normale Reaktion, leichter Schwindel	bei 9 MA. Ny. z. Kath. beiders., kein Schwindel	nach 5′ kein Ny., kein Schwindel	bei 20 MA. kein Ny., kein Schwindel
142	II.	K. B.	33	leidet an Übelkeit und Erbrechen, kein Schwindel	—	nach 1/4 Bal. normale Reaktion, leichter Schwindel	bei 3 MA. Ny. z. Kath. beiders., kein Schwindel	nach 2′ 15″ Ny. n. links durch 25″, Schwindel u. Übelk., kein Erbrechen	bei 8 MA. Ny. nach rechts, kein Schwindel
143	.	V. J.	27	kein Schwindel, keine Übelkeit, kein Erbrechen	—	nach 1/4 Bal. normale Reaktion, kein Schwindel	bei 6 MA. Ny. z. Kath. beiders., kein Schwindel	nach 5′ kein Ny., kein Schwindel	bei 20 MA. kein Ny., kein Schwindel
144	.	S. J.	18	kein Schwindel, keine Übelkeit, kein Erbrechen	—	nach 1/4 Bal. normale Reaktion, kein Schwindel	bei 5 MA. Ny. z. Kath. beiders., kein Schwindel	nach 5′ kein Ny., kein Schwindel	bei 20 MA. kein Ny., kein Schwindel
145	II.	N. J.	26	leidet an Übelkeit und Erbrechen, kein Schwindel	—	nach 1/4 Bal. normale Reaktion, leichter Schwindel	bei 0·25 MA r., 7 MA. links Ny. zur Kathode, kein Schwindel	nach 3′ 10″ Ny. n. links durch 45″, Übelkeit, Schwindel und Erbrechen	bei 8 MA. Ny. nach rechts, kein Schwindel
146	II.	L. A.	17	leidet an Übelkeit und Erbrechen, kein Schwindel	spont. Ny. n. links (20°)	nach 1/4 Bal. normale Reaktion, Schwindel	bei 3 MA. Ny. z. Kath. beiders., kein Schwindel	nach 4′ 10″ Ny. n. links, Schwindel, Übelkeit und Erbrechen	bei 20 MA. kein Ny., kein Schwindel
147	.	V. J.	47	kein Schwindel, keine Übelkeit, kein Erbrechen	—	nach 1/4 Bal. normale Reaktion, kein Schwindel	bei 3 MA. Ny. z. Kath. beiders., kein Schwindel	nach 5′ kein Ny., kein Schwindel	bei 20 MA. kein Ny., kein Schwindel
148	.	V. A.	26	kein Schwindel, keine Übelkeit, kein Erbrechen	—	nach 1/4 Bal. normale Reaktion, kein Schwindel	bei 6 MA. Ny. z. Kath. beiders., kein Schwindel	nach 5′ kein Ny., kein Schwindel	bei 20 MA. kein Ny., kein Schwindel
149	.	V. J.	26	kein Schwindel, keine Übelkeit, kein Erbrechen	—	nach 1/4 Bal. normale Reaktion, kein Schwindel	bei 6 MA. Ny. z. Kath. beiders., kein Schwindel	nach 5′ kein Ny., kein Schwindel	bei 20 MA. kein Ny., kein Schwindel
150	.	Z. F.	38	kein Schwindel, keine Übelkeit, kein Erbrechen	—	nach 1/4 Bal. normale Reaktion, kein Schwindel	bei 3 MA. Ny. z. Kath. beiders., kein Schwindel	nach 5′ kein Ny., kein Schwindel	bei 20 MA. kein Ny., kein Schwindel

Digitized by Google
Original from UNIVERSITY OF CALIFORNIA
Generated on 2019-10-24 13:50 GMT / http://hdl.handle.net/2027/uc1.b3252761
Public Domain in the United States, Google-digitized / http://www.hathitrust.org/access_use#pd-us-google

Die Ausnahmen:

I[1]) A.

1. Ad 2.[2]) Vor 2 Jahren rheumatische Schmerzen im ganzen Körper. In dieser Zeit Schwindel, der gewöhnlich beim Gehen auf der Straße auftrat. Am Morgen beim Aufstehen und am Abend war niemals Schwindel. Pat. ließ sich von keinem Arzt behandeln. Seit einem Jahr keine rheumatischen Schmerzen, kein Schwindel.

Das linke Vestibularlabyrinth und der linke Vestibularnerv sind übererregbar.

2. Ad 5. Pat. hat bis zu seinem 12. Jahre an heftigem Schwindel gelitten, der manchmal so stark war, daß Pat. sich halten mußte, um nicht umzufallen. Über die Details kann Pat. keine Angaben machen. Seit 5 Jahren kein Schwindel.

Der ganze Vestibularapparat (Labyrinth und Nerv) links ist übererregbar.

3. Ad 11. Pat. erlitt im November 1912 einen Unfall auf dem Kopf unter dem fahrenden Automobil. Gleich nach dem Unfall heftiger Schwindel, Übelkeit und Erbrechen. Pat. mußte 4 Wochen im Bett liegen. Nach 4 Wochen wurde der Schwindel schwächer, dauerte jedoch beim Gehen und Arbeiten, besonders wenn sie den Kopf nach vorn oder rückwärts beugen wollte. Seit 14 Tagen kein Schwindel. Bei der bilateralen Kaltwasserspülung heftiger Schwindel, Übelkeit, kalter Schweiß, Erbrechen und vertikaler Nystagmus nach oben.

4. Ad 21. Seit einem Jahr Schwindel, besonders beim Gehen. Am Morgen beim Aufstehen und am Abend kein Schwindel. Keine Übelkeit, kein Erbrechen. Pat. ist melancholisch, sein Vater war sehr nervös. Der Corneal- und Pharyngealreflex ist aufgehoben (Hysterie).

Das rechte Vestibularlabyrinth ist übererregbar.

5. Ad 25. Pat. hat seit 8 Jahren an Schwindel und Übelkeit gelitten. Der Schwindel trat besonders nachmittags oder am Abend auf, wenn er nach der Arbeit ermüdet war. Am Anfang trat der Schwindel jeden Tag, später nur selten auf. Seit 2 Jahren kein Schwindel, nur Übelkeit. Pat. ist lange Zeit sehr nervös.

Der ganze Vestibularapparat (Labyrinth und Nerv) rechts ist übererregbar.

6. Ad 27. Pat. hat vor einem Jahr an Schwindel und Übelkeit gelitten; der Schwindel trat nach jeder Aufregung auf; sonst war kein Schwindel. Pat. wurde mit Brompräparaten behandelt. Seit $^{3}/_{4}$ Jahren kein Schwindel.

Das rechte Vestibularlabyrinth und der rechte Vestibularnerv sind übererregbar.

7. Ad 37. Pat hat seit $^{1}/_{4}$ Jahr an Schwindel und Übelkeit nach jedem Kopfbeugen gelitten. Der Schwindel war manchmal so heftig, daß Pat. sich halten mußte, um nicht umzufallen. Seit 14 Tagen kein Schwindel.

Das linke Vestibularlabyrinth und der linke Vestibularnerv sind übererregbar.

8. Ad 41. Pat. leidet seit 6 Jahren an Schwindel, welcher sich einstellt, wenn Pat. lange Zeit auf eine Stelle schaut. Wenn er dann herumgeht, vergeht der Schwindel. Zum letztenmal war solcher Schwindel vor einer Woche. Pat. ist sehr nervös.

---

[1]) Ausnahmen I. der Tabelle.

[2]) Die Nummern bezeichnen die betreffenden Fälle der Tabelle.

Generated on 2019-10-24 13:50 GMT / http://hdl.handle.net/2027/uc1.b3252761
Public Domain in the United States, Google-digitized / http://www.hathitrust.org/access_use#pd-us-google
Digitized by Google
Original from UNIVERSITY OF CALIFORNIA

Das rechte Vestibularlabyrinth ist übererregbar.

9. Ad 42. Seit 2 Jahren Schwindel, wenn Pat. den Kopf tief nach vorn beugt. Keine Übelkeit oder Erbrechen dabei. Seit 14 Tagen kein Schwindel. Pat. ist sehr nervös.

Das rechte Vestibularlabyrinth und der rechte Vestibularnerv sind übererregbar.

10. Ad 49. Seit einem Jahr nach jeder Aufregung Schwindel. Pat. ist sehr nervös, seine Mutter war auch nervös.

Das linke Vestibularlabyrinth ist übererregbar. (Galvanische Reaktion war links schon bei 0·5 MA., rechts erst bei 7 MA.; aber bei der bilateralen galvanischen Reizung war kein Nystagmus.)

11. Ad 63. Pat. leidet seit mehreren Jahren an Schwindel, wenn er am Morgen aufsteht oder wenn er den Kopf tief nach vorn oder nach rückwärts beugt oder wenn er sich am Abend niederlegt. Dabei Übelkeit und Erbrechen. Seit einem Monat kein Schwindel.

Das linke Vestibularlabyrinth übererregbar. (Bei der einseitigen kalorischen Reizung sehr starke Reaktion.)

12. Ad 83. Wenn Pat. etwas Aufregendes sieht, tritt immer sehr heftiger Schwindel auf. Pat. ist nicht nervös.

Der ganze Vestibularapparat links (Labyrinth und Nerv) ist übererregbar.

13. Ad 115. Seit einem Jahr zeitweise Schwindel bei Tag oder am Abend. Nach der Veränderung der Kopflage niemals Schwindel. Pat. ist nervös.

Das linke Vestibularlabyrinth ist übererregbar.

14. Ad 117. Pat. hat seit seinem 16. Jahr nach jeder Aufregung an Schwindel und Übelkeit gelitten. War nervös. Seit 2 Jahren kein Schwindel, keine Nervosität.

Das rechte Vestibularlabyrinth ist leicht überwiegend, aber bei der bilateralen kalorischen Reizung tritt nur ganz leichter Schwindel auf.

15. Ad 123. Pat. hat früher bei dem Schneuzen an Schwindel, Übelkeit und Erbrechen gelitten. Seit $^1/_2$ Jahr kein Schwindel.

Das rechte Vestibularlabyrinth übererregbar.

16. Ad 136. Pat. leidet an Schwindel, der nach 1—2 Minuten nach dem Kopfbeugen auftritt. Dabei Übelkeit und Erbrechen. Dieser Zustand dauert dann den ganzen Tag. Sonst ist der Pat. nach jedem Beugen unwohl.

Der ganze Vestibularapparat rechts (Labyrinth und Nerv) ist übererregbar.

B.

Ad 43. Pat. erkrankte vor 3 Wochen an Angina; dabei trat bei jedem Beugen Schwindel auf. Nach der Heilung kein Schwindel. Bei der bilateralen kalorischen und galvanischen Untersuchung normale Verhältnisse.

* * *

In allen diesen Fällen der Gruppe I handelte es sich um Veränderungen im Vestibularlabyrinth, welche den Schwindel zur Folge gehabt haben. Die Ursache der Erkrankung: 1. Angina (43), 2. rheumatische Schmerzen (2),

Digitized by Google
Original from UNIVERSITY OF CALIFORNIA
Generated on 2019-10-24 13:50 GMT / http://hdl.handle.net/2027/uc1.b3252761
Public Domain in the United States, Google-digitized / http://www.hathitrust.org/access_use#pd-us-google

3. traumatische Blutung[1]) in das Vestibularlabyrinth (wahrscheinlich) (11). 4. Neurose, Neurasthenie (25, 27, 37 [wahrscheinlich], 41, 42, 49, 115, 117). 5. Hysterie (21). Daneben trat der Schwindel auf, wenn 6. der Patient etwas Aufregendes gesehen hat, obzwar er selbst nicht nervös war (83), 7. nach jedem Schneuzen (123), 8. nach jeder Veränderung der Kopflage (63. 136). 9. in einem Falle (5) konnte ich die Ursache des Schwindels nicht entdecken.

Bei allen diesen Fällen wurde jede schwere Erkrankung des Kleinhirns ausgeschlossen; Zeigereaktion Bárány und Fallreaktion Bárány waren beiderseits normal.

In den Fällen 11, 21, 41, 49, 63, 115, 117, 123 war ein Vestibularlabyrinth übererregbar, in den Fällen 2, 5, 25, 27, 37, 42, 83, 136 war ein Vestibularlabyrinth und ein Vestibularnerv derselben Seite übererregbar.

Bei manchen Fällen ist der Schwindel schon seit langer Zeit verschwunden (z. B. seit $^3/_4$ Jahren [27], seit einem Jahre [2], 2 Jahren [25], 5 Jahren [5]) und doch konnte ich mit der doppelseitigen kalorischen und galvanischen Untersuchung einen Unterschied in der Reizbarkeit beider Vestibularlabyrinthe eventuell auch beider Vestibularnerven nachweisen.

Bei diesen sicher verschiedenen Erkrankungen handelt es sich um einen meist rückbildungsfähigen Prozeß im Vestibularlabyrinth, eventuell Vestibularnerven; es besteht bei den meisten Fällen dieser Gruppe in der gegenwärtigen Zeit kein Schwindel. Man kann sich also vorstellen, daß der Reizzustand des Vestibularlabyrinths, eventuell des Vestibularnerven verschwunden ist. Wenn doch mit der bilateralen kalorischen und galvanischen Untersuchung ein Unterschied in der Erregbarkeit beider Vestibularlabyrinthe eventuell beider Vestibularnerven nachgewiesen werden konnte, müssen wir annehmen, daß gewisse Labilität eines Vestibularlabyrinths (des Nervenendapparates) eventuell eines Vestibularnerven nach der Ausheilung des Reizzustandes verbleibt. Bei einigen später untersuchten Fällen habe ich auch eine Untererregbarkeit des Vestibularlabyrinthes oder des ganzen Vestibularapparates gefunden.

Auch diese Labilität kann wahrscheinlich vergehen, aber sehr seltener. Die Fälle 27, 115 zeigen, daß eine langdauernde bilaterale kalorische Reizung notwendig war, um Nystagmus auszulösen (im Falle 27 4' 30", im Falle 115 5'). Im Falle 43 ließ sich kein Unterschied in der Erregbarkeit beider Vestibularlabyrinthe und beider Vestibularnerven nachweisen.

[1]) Die traumatische Blutung in das Labyrinth hat Ruttin beschrieben (Ruttin, Über frische traumatische Läsionen des Labyrinths. Monatsschr. f. Ohrenheilkunde, 1912, pag. 475).

Digitized by Google
Original from UNIVERSITY OF CALIFORNIA
Generated on 2019-10-24 13:50 GMT / http://hdl.handle.net/2027/uc1.b3252761
Public Domain in the United States, Google-digitized / http://www.hathitrust.org/access_use#pd-us-google

II A.

1. Ad 14. Pat. leidet seit 4 Jahren einmal im Monat an Übelkeit, Brechreiz und Kopfschmerzen. Dabei ist kein Erbrechen. Niemals Schwindel. Bei der kalorischen Prüfung war Übelkeit und Schwindel; bei der bilateralen kalorischen Untersuchung traten dieselben Erscheinungen und Nystagmus nach rechts auf. Bei der bilateralen galvanischen Untersuchung weder Nystagmus, noch Übelkeit oder Schwindel. Da bei der kalorischen einseitigen Prüfung der Schwindel und die Übelkeit besonders leicht und schnell von der linken Seite sich eingestellt haben, kann man mit Sicherheit annehmen, daß das linke Vestibularlabyrinth übererregbar ist.

2. Ad 23. Pat. leidet oft an Übelkeit, wenn er sich aufregt oder etwas Aufregendes sieht. Dabei kein Brechreiz, kein Erbrechen, kein Schwindel. Es flimmert ihm vor den Augen und er fällt um, aber er fällt langsam, um sich nicht zu schlagen, sucht sich eine bessere Stelle zum Fallen aus oder hält sich zu. Dabei keine Bewußtlosigkeit, Pat. hört alles, was in der Umgebung gesprochen wird. Keine Krämpfe; Pat. hat sich bei solchen Umständen niemals gebissen. Corneal- und Pharynxreflex ist aufgehoben. Der Vater ist sehr nervös. Bei der Untersuchung ähnliche Erscheinungen (bei der bilateralen kalorischen Untersuchung Nystagmus nach rechts) wie unter 1. Hysterie.

Das linke Vestibularlabyrinth ist übererregbar.

3. Ad 34. Leidet oft an Übelkeit; kein Erbrechen, kein Schwindel. Pat. ist sehr nervös. Es besteht spontaner Nystagmus nach links. Bei der einseitigen kalorischen Prüfung rechts leichte Übelkeit, kein Schwindel, links keine Übelkeit, kein Schwindel, bei der bilateralen kalorischen Untersuchung leichte Übelkeit, leichter Schwindel und Nystagmus nach links; bei der bilateralen galvanischen Untersuchung kein Nystagmus.

Es handelt sich auch in diesem Falle um eine Übererregbarkeit des rechten Vestibularlabyrinths.

4. Ad 84. Seit 3 Jahren Übelkeit und Erbrechen, kein Schwindel. Der linke Vestibularapparat (Labyrinth und Nerv) ist übererregbar.

5. Ad 100. Oft Übelkeit, Erbrechen, kein Schwindel. Spontannystagmus nach rechts. Bei der Untersuchung ähnliche Verhältnisse wie unter 4 (Fall 84): Bei der einseitigen kalorischen Prüfung links leichte Übelkeit, kein Schwindel, rechts keine Übelkeit, kein Schwindel; bei der bilateralen kalorischen Prüfung Übelkeit, leichter Schwindel und Nystagmus nach rechts; bei der bilateralen galvanischen Untersuchung Nystagmus nach links, keine Übelkeit, kein Schwindel.

Der linke Vestibularapparat (Labyrinth und Nerv) ist übererregbar.

6. Ad 142. Seit 20 Jahren zeitweise Übelkeit und Erbrechen. Keine Nervosität. Bei der Untersuchung ähnliche Verhältnisse wie in Fall 100 (sub 5). Kein Spontannystagmus.

Der rechte Vestibularapparat (Labyrinth und Nerv) ist übererregbar.

7. Ad 145. Seit 3 Jahren Übelkeit und Erbrechen. Nach jedem Beugen ist dem Pat. etwas unwohl; Übelkeit und Erbrechen einmal in der Woche, manchmal jeden Tag.

Digitized by Google
Original from UNIVERSITY OF CALIFORNIA
Generated on 2019-10-24 13:50 GMT / http://hdl.handle.net/2027/uc1.b3252761
Public Domain in the United States, Google-digitized / http://www.hathitrust.org/access_use#pd-us-google

Bei der Untersuchung ähnliche Verhältnisse wie unter 5 (Fall 100), nur mit dem Unterschied, daß heftiger Schwindel, Übelkeit und Erbrechen nach der bilateralen kalorischen Untersuchung eingetreten ist.

Der rechte Vestibularapparat (Labyrinth und Nerv) ist übererregbar.

8. Ad 146. Seit 4 Jahren Übelkeit und Erbrechen. Kein Schwindel. Nach jedem Beugen ist dem Pat. unwohl, aber die Übelkeit und das Erbrechen treten nur einmal in der Woche auf und dauern dann mehrere Stunden. Spontaner Nystagmus nach links. Bei der Untersuchung ähnliche Verhältnisse wie sub 1 (Fall 14).

Das rechte Vestibularlabyrinth ist übererregbar.

B.

1. Ad 9. Pat. leidet oft an Übelkeit und Erbrechen. Kein Schwindel. Bei der Untersuchung des Vestibularapparates normale Verhältnisse, keine Übelkeit, kein Erbrechen, kein Schwindel.

2. Ad 12. Pat. leidet jeden Tag an Übelkeit und Erbrechen beim Aufstehen. Bei der Untersuchung des Vestibularapparates ließen sich keine Veränderungen nachweisen, aber bei jeder Untersuchung war heftiger Schwindel bei einseitiger und doppelseitiger kalorischer und galvanischer Untersuchung.

3. Ad 24. Oft Übelkeit und Erbrechen. Kein Schwindel. Bei der Untersuchung des Vestibularapparates normale Verhältnisse, keine Übelkeit, kein Erbrechen, kein Schwindel.

4. Ad 32. Pat. leidet seit Kindheit an Übelkeit; kein Erbrechen, kein Schwindel. Spontaner Nystagmus nach beiden Seiten. Bei der Untersuchung wie sub 3 (Fall 24).

5. Ad 38. Wie sub 3.

6. Ad 89. Sehr oft Übelkeit und Erbrechen, kein Schwindel. Bei der Untersuchung des Vestibularapparates keine Veränderung; bei der einseitigen kalorischen Prüfung leichte Übelkeit und leichter Schwindel, bei der doppelseitigen kalorischen Prüfung heftiger Schwindel, starke Übelkeit und Erbrechen. Bei der galvanischen (einseitigen und doppelseitigen) Prüfung keine Übelkeit, kein Schwindel.

7. Ad 92. Sehr oft Übelkeit und Erbrechen, kein Schwindel. Spontaner Nystagmus nach beiden Seiten. Die Untersuchung wie sub 6.

8. Ad 93. Wie sub 6.

9. Ad 97. Wie sub 6.

10. Ad 103. Wie sub 6.

11. Ad 106. Wie sub 6.

* * *

Unter der Abteilung II A. sind also 8 Fälle mit Übelkeit, Brechreiz und Erbrechen. Bei 4 Fällen (14, 23, 34, 146) wurde eine Differenz in der Erregbarkeit der Vestibularlabyrinthe und in 4 Fällen (84, 100, 142, 145) eine Differenz in der Erregbarkeit der Vestibularlabyrinthe und der Vestibularnerven derselben Seite nachgewiesen. In allen 8 Fällen traten bei der bilateralen kalorischen Untersuchung Übelkeit und Schwindel auf, und zwar in 4 Fällen (14, 23 145, 146) heftiger Schwindel, starke Übelkeit, kalter Schweiß und

Digitized by Google
Original from UNIVERSITY OF CALIFORNIA
Generated on 2019-10-24 13:50 GMT / http://hdl.handle.net/2027/uc1.b3252761
Public Domain in the United States, Google-digitized / http://www.hathitrust.org/access_use#pd-us-google

Erbrechen und in 4 Fällen (34, 84, 100, 142) nur leichter Schwindel, leichte Übelkeit und kein Erbrechen. In 4 Fällen war spontaner Nystagmus (34, 84, 100, 146).

Die Ursache der spontanen Übelkeit und des spontanen Erbrechens: 1. Neurosität (34), 2. Hysterie (23), 3. Beugen nach vorn oder nach rückwärts (145, 146), 4. unbekannte Ursache (84, 100, 142 [hier keine Neurosität]).

In allen diesen 8 Fällen war die eigene Ursache der Übelkeit, des Brechreizes und des Erbrechens mit großer Wahrscheinlichkeit die Übererregbarkeit eines Vestibularlabyrinths eventuell eines Vestibularlabyrinths und eines Vestibularnerven zugleich. Von dem übererregbaren Vestibularlabyrinth gehen stärkere Impulse zum Zentrum aus. Diese stärkeren Impulse rufen nicht gleich Übelkeit und Erbrechen hervor, sondern summieren sich wahrscheinlich, bis die labyrinthäre Erregung eines Tages Übelkeit und Erbrechen verursacht.

Daß von dem Ohr aus Übelkeit und Erbrechen hervorgerufen werden kann, zeigt ein Fall, den ich unlängst beobachtet habe. Bei diesem Pat. trat immer Übelkeit und Brechreiz auf, wenn er sich den Gehörgang mit dem Finger reibt.

In die Unterabteilung II B habe ich solche Fälle von Übelkeit und Erbrechen eingereiht, bei welchen die bilaterale kalorische und galvanische Untersuchung keine Veränderungen nachgewiesen hat (was den Nystagmus anbelangt). In 2 Fällen (32, 92) war spontaner Nystagmus.

Von diesen 11 Fällen trat 7mal (12, 89, 92, 93, 97, 103, 106) starker Schwindel, starke Übelkeit, Brechreiz, Erbrechen und kalter Schweiß nach der bilateralen kalorischen Untersuchung auf, und nur 4mal habe ich keine solchen Erscheinungen beobachtet (9, 24, 32, 38). Im Falle 12 war bei jeder Untersuchung heftiger Schwindel, Übelkeit und Erbrechen (also auch bei der bilateralen galvanischen Untersuchung).

Es war sehr auffallend, daß die bilaterale kalorische Untersuchung in den 7 erwähnten Fällen sehr heftigen Schwindel, starke Übelkeit, kalten Schweiß und Erbrechen hervorgerufen hat, obzwar solche schwere Reaktion unter 114 normalen Fällen nur 4mal beobachtet wurde (59, 68, 71, 106). (Ganz leichte Reaktion: leichter Schwindel, keine Übelkeit, kein Erbrechen, kein Schweiß wurde 29mal beobachtet.)

Wir können also annehmen, daß Ursache der spontanen Übelkeit und des spontanen Erbrechens wenn nicht in allen 7 Fällen, so doch in der Mehrzahl die funktionelle Veränderung des Vestibularlabyrinths war. Diese Annahme stützt die Tatsache, daß in 2 Fällen (32, 92) spontaner Nystagmus vorhanden war.

Generated on 2019-10-24 13:50 GMT / http://hdl.handle.net/2027/uc1.b3252761
Public Domain in the United States, Google-digitized / http://www.hathitrust.org/access_use#pd-us-google
Digitized by Google
Original from UNIVERSITY OF CALIFORNIA

Um die Übelkeit und das Erbrechen zu erklären, können wir wieder die frühere Theorie benutzen (hier müßten die stärkeren Impulse von beiden Vestibularlabyrinthen ausgehen).

Daß diese Theorie der stärkeren labyrinthären Impulse der Wirklichkeit entsprechen könnte, sehen wir an dem Fall 137 (Abt. I). Diese Pat. hatte unangenehme Sensationen nach jedem Beugen, aber die Übelkeit, das Erbrechen und der Schwindel traten nur einmal im Monat auf. Ähnliche Fälle sind 145 und 146 (Abt. II A). Nach jedem Beugen war beiden Pat. unwohl, aber die Übelkeit und das Erbrechen traten nur einmal in der Woche auf und dauerten dann mehrere Stunden. In beiden Fällen war ein Vestibularlabyrinth übererregbar. Weiterer Beweis ist der Fall 117 (Abt. I). Dieser Pat. war früher sehr nervös und hat an ähnlichen unangenehmen Sensationen nach jedem Beugen gelitten, aber die Übelkeit, das Erbrechen und der Schwindel traten nur zeitweise auf. Pat. hat sich später beim Militärdienst beruhigt und die Nervosität, die unangenehmen Sensationen nach jedem Beugen, die Übelkeit, das Erbrechen und der Schwindel sind verschwunden. Bei der am 28. III. 1913 vorgenommenen Untersuchung (2 Jahre nach der Beruhigung) wurde nachgewiesen, daß das rechte Vestibularlabyrinth noch übererregbar ist, als Beweis, daß das Leiden mit großer Wahrscheinlichkeit labyrinthären Ursprungs war.

Es ist also wahrscheinlich, daß wir die Ursache der spontanen Übelkeit und des spontanen Erbrechens in manchen Fällen in der funktionellen Veränderung des Vestibularapparates suchen müssen. Weiter habe ich nachgewiesen, daß in manchen Fällen von Schwindel, Übelkeit und Erbrechen die Ursache dieses Leidens mit voller Sicherheit die Übererregbarkeit eines Vestibularapparates ist. (In diesen Fällen wurde die Kleinhirnerkrankung nach der Funktionsprüfung ausgeschlossen.)

In einigen Fällen von Schwindel, Übelkeit und Erbrechen ist die Ursache dieses Übels der krankhafte Zustand des Magens.

Einen diesbezüglichen Fall habe ich voriges Jahr beobachtet.

12. IX. 1912. D. E., 23 J. alt, Schlosser. Pat. stammt aus gesunder Familie und war früher stets gesund. Seit $^1/_2$ Jahr Magenkatarrh. Seit 14 Tagen Schwindel. Pat. steht wegen dem Magenkatarrh seit mehreren Monaten in der Behandlung eines Arztes.

Status praesens: Otoskopischer Befund beiderseits normal. Das Gehör beiderseits normal. Leichter spontaner Nystagmus nach beiden Seiten in der extremen Blickrichtung. Kalorische und galvanische Reaktion beiderseits normal.

Bilaterale kalorische Untersuchung nach Ruttin: Kein Nystagmus nach 5'

Bilaterale galvanische Untersuchung nach Ruttin: Kein Nystagmus bei 20 MA

Zeigereaktion und Fallreaktion Bárány beiderseits normal.

Digitized by Google
Original from UNIVERSITY OF CALIFORNIA
Generated on 2019-10-24 13:50 GMT / http://hdl.handle.net/2027/uc1.b3252761
Public Domain in the United States, Google-digitized / http://www.hathitrust.org/access_use#pd-us-google

Steht auf dem rechten und auf dem linken Fuß mit offenen und geschlossenen Augen normal. Steigt mit dem rechten und linken Fuß normal. Keine Adiadochokinesis, keine Ataxie der oberen Extremitäten.

Es ließen sich also keine Veränderungen in dem Vestibularapparat und in dem Kleinhirn nachweisen.

Der Pat. wurde der I. internen Klinik Hofrat Prof. Dr. Maixner zur Behandlung der Magenkrankheit zugewiesen.

28. IX. Pat. ist mit dem Magenleiden geheilt. Kein Schwindel.

Es handelte sich also in diesem Falle um Vertigo ex stomacho laeso.

III.

1. Ad 15. Pat. hat niemals an Schwindel, Übelkeit oder Erbrechen gelitten. Es besteht spontaner Nystagmus nach links. Bei der bilateralen kalorischen Untersuchung Nystagmus nach links. (Der Spontannystagmus wurde mit Bárányschem Blickfixator ausgeschaltet.) Dabei ziemlich starker Schwindel, kalter Schweiß und Übelkeit, kein Erbrechen. Bei der bilateralen galvanischen Untersuchung kein Nystagmus, kein Schwindel.

Bei diesem Pat. wurde durch die weitere Untersuchung jede Kleinhirnerkrankung ausgeschlossen.

Es handelt sich in diesem Falle wahrscheinlich um die Labilität eines Vestibularlabyrinths, um ähnliche Labilität, welche nach geheiltem Reizzustand des Vestibularlabyrinths zurückbleibt.

Daneben habe ich noch viermal (32, 77, 90, 92) den Spontannystagmus ohne Schwindel, Übelkeit und Erbrechen beobachtet, aber bei der bilateralen kalorischen und galvanischen Untersuchung waren normale Verhältnisse. Alle anderen Untersuchungen des Vestibularlabyrinthes, -Nerven und des Kleinhirns erwiesen keine Veränderung. Der spontane Nystagmus war manchmal ziemlich stark (so z. B. in Fall 77 ließ er sich erst bei 10° des Bárányschen Blickfixators aufheben). Es waren also Fälle von Spontannystagmus ohne jede nachweisbare Erkrankung.[1])

Resultate der Untersuchung.

1. Bei den Patienten, die früher an Schwindel gelitten haben und bei denen keine Ausschaltung des Vestibularapparates und keine Erkrankung des Kleinhirns, sondern nur ein Reizzustand des Vestibularlabyrinths oder des ganzen Vestibularapparates bestanden hat, trat bei der bilateralen kalorischen Untersuchung nach Ruttin, eventuell auch bei der bilateralen galvanischen Untersuchung nach Ruttin Nystagmus auf. (Es wurde also eine Differenz in der Erregbarkeit der Vestibularlabyrinthe eventuell auch der Vestibularnerven nachgewiesen.)

2. *a)* Bei einem Teil der Patienten, die an Übelkeit und Erbrechen leiden, trat ebenso bei der bilateralen kalorischen Prüfung Nystagmus auf,

[1]) Den Nystagmus bei Erysipelas hat E. Ruttin beschrieben (Zeitschr. für Ohrenheilk., Bd. 64, pag. 35); den Nystagmus bei Fieber haben O. Beck und P. Biach beschrieben (Wiener klin. Wochenschr., 1912, Nr. 46).

Digitized by Google
Original from UNIVERSITY OF CALIFORNIA
Generated on 2019-10-24 13:50 GMT / http://hdl.handle.net/2027/uc1.b3252761
Public Domain in the United States, Google-digitized / http://www.hathitrust.org/access_use#pd-us-google

eventuell auch bei der bilateralen galvanischen Prüfung. (Wieder eine Differenz in der Erregbarkeit der Vestibularlabyrinthe eventuell auch der Vestibularnerven.)

b) Von dem übrigen Teil trat in der Mehrzahl bei der bilateralen kalorischen Untersuchung nur heftiger Schwindel, Übelkeit und Erbrechen auf.

3. In einem Falle mit spontanem Nystagmus ohne Schwindel, Übelkeit und Erbrechen trat bei der bilateralen kalorischen Untersuchung Nystagmus auf. (Wahrscheinlich nur Labilität eines Vestibularlabyrinths.)

4. Bei allen Fällen, die früher weder an Schwindel noch an Übelkeit oder Erbrechen gelitten haben und bei denen kein Spontannystagmus vorhanden war, trat bei der bilateralen kalorischen und galvanischen Untersuchung nach Ruttin kein Nystagmus ein (110 Fälle).

Nebenresultate.

1. Bei der einseitigen kalorischen Prüfung trat gewöhnlich nur ganz leichter oder gar kein Schwindel auf. (Die Menge des verbrauchten Wassers war gewöhnlich 45 cm^3 oder 65 cm^3.)

2. Bei der einseitigen galvanischen Prüfung trat Nystagmus bei verschiedener Stromstärke auf: bei 1 MA. in 18, bei 2 MA. in 12, bei 3 MA. in 20, bei 4 MA. in 13, bei 5 MA. in 16, bei 6 MA. in 11, bei 7 MA. in 12, bei 8 MA. in 11, bei 9 MA. in 2 und bei 10 MA. in 21 Fällen. Daneben trat Nystagmus in einigen Fällen erst bei 12, 15, 20 MA. und in vereinzelten Fällen schon bei 0·5 oder 0·25 MA. ein.

3. Bei der einseitigen galvanischen Prüfung trat Schwindel nur 5mal auf.

4. Bei der bilateralen kalorischen Prüfung war unter 114 normalen Fällen nur 4mal starke Reaktion (heftiger Schwindel, Übelkeit, kalter Schweiß und Erbrechen) und 29mal leichte Reaktion (leichter Schwindel, keine Übelkeit, kein Erbrechen, kein Schweiß).

5. Bei der bilateralen galvanischen Prüfung habe ich nur 6mal Schwindel beobachtet.

6. Fälle von Übererregbarkeit nur des Vestibularnerven habe ich nicht beobachtet.

Differentialdiagnose.

Es wurde also festgestellt, daß man bei dem positiven Ausfall der bilateralen kalorischen eventuell auch der galvanischen Untersuchung nach Ruttin auf den Reizzustand oder Untererregbarkeit eines Vestibularlabyrinths eventuell auch eines Vestibularnerven schließen kann.

1. Bei einigen Fällen von Hirntumoren und in einem Falle von Hirnabsceß hat Ruttin Übererregbarkeit des vestibularen Endapparates und des Vestibularnerven nachgewiesen.

Digitized by Google
Original from UNIVERSITY OF CALIFORNIA
Generated on 2019-10-24 13:50 GMT / http://hdl.handle.net/2027/uc1.b3252761
Public Domain in the United States, Google-digitized / http://www.hathitrust.org/access_use#pd-us-google

a) Ich führe von meinen Fällen einen Fall von Kleinhirnblutung an, welcher von Prof. Dr. Heveroch an unsere Klinik zur Untersuchung gesandt wurde.

C. U., 50 Jahre alt, Kutscher; untersucht am 17. I. 1913. Seit 6 Wochen ohne jede Ursache heftiger Schwindel.

Otoskopischer Befund normal.

Spontannystagmus nach links.

Kalorischer Nystagmus rechts schwach, links sehr deutlich.

Drehreaktion: Nach 10 Drehungen n. l. Nystagmus n. r. durch 21",
„ 10 „ „ r. „ „ l. „ 29".

Galvanische Reaktion (Kathode auf den Tragus): bei 16 MA. Nystagmus zur Kathode beiderseits.

Bilaterale kalorische Untersuchung: Nach $2^1/_2$ Min. Nystagmus nach rechts.

Bilaterale galvanische Untersuchung (Kathode auf dem Tragus): Nystagmus nach links.

Zeigereaktion (Bárány): normal.

Fallreaktion: Bei dem aus der rechten Seite hervorgerufenen kalorischen Nystagmus fällt Pat. stets bei jeder Kopfstellung nach hinten. Von der linken Seite normale Verhältnisse.

Die Blutung hat also in die rechte Hälfte des Kleinhirnwurmes stattgefunden. Dabei war die ganze Vestibularbahn (Labyrinth und Nerv) auf der rechten Seite untererregbar.

b) B. V., 33 Jahre alt, Kaminfeger. 8. III. 1913.

Pat. war stets gesund. Vor 5 Jahren ist er von einem Kamin aus der Höhe von 18 *m* gefallen. Einige leichtere Wunden wurden von dem Arzt behandelt. Nach 8 Tagen hat Pat. wieder ohne Beschwerden gearbeitet. Vor 1 Jahr trat Schwindel auf, wenn Pat. von dem Kamin hinunterschaute. Das dauert bis jetzt. Beim Aufstehen, bei der Veränderung der Kopflage beim Tag oder bei Ermüdung am Abend kein Schwindel. Vor 2 Wochen plötzlich Bewußtlosigkeit, die einige Minuten gedauert hat. Keine Krämpfe. Die Bewußtlosigkeit hat sich später mehrmals immer auf kurze Zeit wiederholt. Dabei Schmerzen im Hinterhaupt und im Rücken. Kein Erbrechen.

Status praesens: Otoskopischer Befund beiders. normal. Gehör beiders. normal.

Spontaner Nystagmus nach rechts.

Kalorische Reaktion beiderseits normal (links starke Reaktion, Übelkeit, Schwindel).

Galvanische Reaktion beiderseits normal.

Bilaterale kalorische Reaktion: Nach 1 Min. Ny. nach rechts durch 45".

Bilaterale galvanische Reaktion: Nystagmus nach links.

Zeigereaktion: Beiderseits normal.

Fallreaktion: links normal; nach der Ausspülung rechts fällt Pat. stets nach hinten bei jeder Kopfstellung. Keine Lues.

Ophthalmoskopischer Befund normal (Augenklinik Prof. Deyl, Assistent Dr. R. Kadlický).

Generated on 2019-10-24 13:50 GMT / http://hdl.handle.net/2027/uc1.b3252761
Public Domain in the United States, Google-digitized / http://www.hathitrust.org/access_use#pd-us-google
Digitized by Google
Original from UNIVERSITY OF CALIFORNIA

Es handelt sich hier um eine Veränderung in der rechten Hälfte des Kleinhirnwurmes; ob sie mit dem vor 5 Jahren vorkommenden Unfall in Verbindung steht, läßt sich jetzt nicht entscheiden. Dabei ist die ganze Vestibularbahn links (auf der entgegengesetzten Seite) übererregbar.

c) J. V., 51 Jahre alt, Arbeiter. Wurde am 16. III. 1913 aus der II. internen Klinik Prof. Dr. Thomayer an unsere Klinik zur Untersuchung geschickt.

Auszug aus der Krankengeschichte der internen Klinik:

Die Eltern sind an Altersschwäche gestorben, 2 Geschwister sind gesund. Pat. selbst war stets gesund. Keine venerische Krankheit. Seit Dezember v. J. Trockenheit im Hals und Durst. Pat. trinkt 2 *l* Bier und 2 *l* Wasser täglich. Schmerzen im Nacken. 4—5 Monate schlechtes Sehen.

Die Pupillen reagieren gut, Innervation des ganzen Körpers normal. Patellarreflexe erhalten.

Chemische Reaktionen auf Zucker im Harn negativ. Bei der Polarimetrie kein Zucker.

Ophthalmologische Untersuchung: Inzipiente Stauungspapille beiderseits (Augenklinik Prof. Deyl).

Otologische Untersuchung (16. III. 1913): Otoskopischer Befund und Gehör beiderseits normal. Spontannystagmus nach links. (Bei weiterer Untersuchung wurde der spontane Nystagmus durch Bárányschen Blickfixator aufgehoben.)

Kalorische Reaktion beiderseits normal.

Bilaterale kalorische Untersuchung nach Ruttin: Nach 3′ 20″ Nystagmus nach links durch 3′ 35″.

Galvanische Reaktion (Kathode auf dem Tragus):

rechts bei 2 MA. Nystagmus nach rechts
links „ 5 „ „ „ links.

Bilaterale galvanische Untersuchung nach Ruttin: Bei 15 MA. Nystagmus nach rechts (Kathode auf dem Tragus).

Untersuchung nach Mackenzie[1]):

rechts KSN > KON links KON > KSN.

Zeigereaktion beiderseits normal.

Fallreaktion: Pat. fällt aus der rechten Seite bei jeder Veränderung der Kopfstellung stets nach rechts, aus der linken Seite normale Verhältnisse.

Die Diagnose der internen Klinik Prof. Dr. Thomayer: Diabetes insipidus. Daneben handelt es sich um Veränderungen in der rechten Hälfte des Kleinhirnwurmes. Dabei ist die ganze rechte vestibulare Bahn (Labyrinth und Nerv) übererregbar.

Ich mache hier auf ein neues Symptom der Kleinhirnerkrankungen aufmerksam, welches von Prof. Dr. Thomayer[2]) beschrieben wurde; es ist die orthostatische Tachykardie, welche Thomayer in 2 Fällen von Kleinhirn-

[1]) Mackenzie, Archiv f. Ohrenheilk., Bd. 77, pag. 1 und Bd. 78, pag. 1.

[2]) Thomayer, Sbornik lékařský, 1912 (XIII resp. XVII), Nr. 2. — Derselbe, Časopis lékařů českých, 1913, pag. 315.

Digitized by Google
Original from UNIVERSITY OF CALIFORNIA
Generated on 2019-10-24 13:50 GMT / http://hdl.handle.net/2027/uc1.b3252761
Public Domain in the United States, Google-digitized / http://www.hathitrust.org/access_use#pd-us-google

tumor beobachtet hat. In beiden Fällen saß die Geschwulst im Wurm und reichte von hier auf beiden Seiten in die Hemisphären hinein. Im ersten Falle war die Pulsfrequenz beim Aufsitzen 156, im Liegen 96, im zweiten Falle beim Aufsitzen 120, im Liegen 44. Beide Fälle wurden im pathologischen Universitätsinstitut Hofrat Prof. Dr. Hlava seziert.

2. Ich erinnere, daß man bei den Fällen von Schwindel, in welchen die funktionelle Untersuchung nur eine Differenz in der Erregbarkeit des Vestibularapparates ergab, auch an die pathologischen Veränderungen im Pons und in der Medulla oblongata denken muß.

Ich führe meine 2 Fälle an:

a) J. G., 35 Jahre alt, Architekt. Wurde am 18. X. 1912 von Prof. Dr. Heveroch an unsere Klinik zur Untersuchung geschickt.

Vor 2 Jahren Lungenkatarrh, seit 3 Wochen Schwindel.

Otoskopischer Befund normal, das Gehör normal.

Kein spontaner Nystagmus. Kalorische Reaktion normal.

Drehreaktion. Nach 10mal Drehung links Nystagmus nach rechts durch 40". nach 10mal Drehung rechts Nystagmus nach links durch 60".

Galvanische Reaktion (Kathode auf dem Tragus): Bei 10 MA. Nystagmus zur Kathode beiderseits.

Zeigereaktion } beiderseits normal.
Fallreaktion }

Bilaterale kalorische Reaktion nach Ruttin: Nach $^3/_4$ Min. Ny. nach rechts.

Bilaterale galvanische Reaktion: Bei 10 MA. Ny. nach links.

23. XI. Ameisenlaufen und Erstarren in der rechten oberen und unteren Extremität. Linker Abducens paretisch. Stauungspapille beiderseits (Mitteilung der I. internen Klinik).

Nach der Mitteilung des Herrn Prof. Dr. Heveroch: Tumor pontis lat. sin., wahrscheinlich Tuberkulose. Dabei ist nach unserer Untersuchung der ganze Vestibularapparat auf der linken Seite übererregbar.

b) R. P., 26 Jahre alt, Bergmann. (Auszug aus der klinischen Krankengeschichte der I. internen Klinik Hofrat Prof. Dr. Maixner.)

Anamnese: Pat. stammt aus gesunder Familie und war früher stets gesund. Ende November v. J. Nebelungen vor den Augen und Diplopia, bald darauf Kopfschmerzen, Schwindel und Ohrensausen. Bei der Arbeit sehr bald Ermüdung (Schwäche in den Händen und Füßen); schwere Sprache. Seit 2:. XII. erschwertes Schlucken, die Flüssigkeit kommt dabei aus der Nase zurück. Seit Januar d. J. linkseitige Hemiparese. Pat. kann nicht gut gehen, taumelt und fällt zu der linken Seite. Kein Brechreiz. Stuhl und Urin normal; Appetit gut.

Status praesens (6. II. 1913): Leichte Parese des linken Facialis und des linken Abducens. Die Pupillen reagieren auf Licht gut, auf die Akkommodation träge. Die Zunge wird gerade ausgestreckt, zittert leicht, weicht nicht ab. Pharyngealreflex aufgehoben. Lungenbefund normal. Über der Aorta stärkere Akzentuation,

Digitized by Google
Original from UNIVERSITY OF CALIFORNIA
Generated on 2019-10-24 13:50 GMT / http://hdl.handle.net/2027/uc1.b3252761
Public Domain in the United States, Google-digitized / http://www.hathitrust.org/access_use#pd-us-google

sonst Herzbefund normal. Bauchreflex aufgehoben, Fußreflex rechts lebhaft, fehlt links, Patellarreflex links stärker als rechts, Sehnenreflexe der oberen Extremitäten gleich. Leichter Klonus. Babinski links undeutlich. DE. rechts 115, links 60. Näselnde Sprache. Das Gedächtnis normal. Der Gang ist unsicher. Romberg negativ.

Otologische Untersuchung (13. II. 1913): Otoskopischer Befund und Gehör beiderseits normal. Kein Spontannystagmus. Kalorische und galvanische Reaktion beiderseits normal. Bei der bilateralen kalorischen und galvanischen Untersuchung kein Nystagmus. Zeigereaktion und Fallreaktion (Bárány) beiderseits normal.

Beide N. VI. paretisch.

14. II. Kopfschmerzen in der Stirngegend. 18. II. Der Schwindel ist schwächer. 23. II. Das Schlucken ist besser.

26. II. Die Sprache ist fast unverständlich.

27. II. Parästhesie in der linken Körperhälfte. $^1/_3$. DE. rechts 125, links 100.

5. III. Beim Aufsetzen Akzeleration des Pulses um 16.

13. III. Anfall von schnellen und heftigen Bewegungen der rechten Hand. Dabei starke Rötung im Gesicht und Schwindel.

14. III. Die Sprache ist etwas besser. Links Patellarreflex gesteigert, Babinski negativ.

18. III. Ophthalmoskopischer Befund normal.

Es handelt sich in diesem Falle wahrscheinlich um die Sclerosis cerebrospinalis, welche auch die bulbäre Paralyse und die Parese beider N. VI. verursacht.

Die Untersuchung ergab keine Veränderung in den Vestibularlabyrinthen, in den Vestibularnerven und in dem Kleinhirn. Und doch bestand der Schwindel.

In diesen beiden Fällen erkläre ich den Schwindel dadurch, daß der Fasciculus Deitersi[1]), welcher von dem Nucleus Deitersi des Vestibularnerven nach unten bis in die Medulla oblongata führt, im Pons oder in der Medulla oblongata von den pathologischen Veränderungen betroffen wird. In dem Falle *a)* geschah dies im Pons, wo der Tumor (wahrscheinlich Tuberkulose) war, in dem Falle *b)* entweder in der Medulla oblongata, wo die Ursache der bulbären Paralyse war, oder im Pons, wo die Abducenskerne oder -Nerven betroffen wurden.

Die Fälle von Übererregbarkeit oder Untererregbarkeit des Vestibularlabyrinths eventuell auch des Vestibularnerven.

I. M. M., 36 Jahre alt, Köchin. Aufgenommen 3. I. 1912.

Pat. stammt aus gesunder Familie. Vor 2 Jahren Bronchialkatarrh, sonst war die Pat. niemals krank. Vor 6 Wochen hat sie eine leichte Abnahme des Gehörs bald auf der rechten, bald auf der linken Seite beobachtet. Das hat 2 Wochen gedauert. Dabei war leichter Schwindel, aber die Pat. konnte arbeiten. Vor 4 Wochen plötzlich Ertaubung rechts und heftiger Schwindel, so daß sie liegen mußte. Der

[1]) Die physiologischen Verhältnisse nach F. Mareš, Physiologie, II. Teil, pag. 594.

Digitized by Google
Original from UNIVERSITY OF CALIFORNIA
Generated on 2019-10-24 13:50 GMT / http://hdl.handle.net/2027/uc1.b3252761
Public Domain in the United States, Google-digitized / http://www.hathitrust.org/access_use#pd-us-google

Schwindel dauerte 3 Wochen, dann hat er etwas nachgelassen. Die Pat. konnte erst in den letzten 2 Tagen mit Hilfe herumgehen. Die Taubheit rechts dauert fort.

Am Anfang des Schwindels, vor 6 Wochen, wurde ihr Aspirin verschrieben. Sie hat im ganzen 18 Pulver (täglich 3 Pulver) genommen. Am 9. XII. 1911 wurde ihr Chinin, 3 Pulver täglich, vorgeschrieben. Sie hat 10 Pulver genommen.

Status praesens: Somatischer Befund normal.

Otoskopischer Befund beiderseits normal.

Funktionsprüfung: Rechts Taubheit für Sprache und Stimmgabeln (mit Bárányschem Lärmapparat); das Gehör links ist normal.

Vestibularapparat: Kein Spontannystagmus.

Kalorische Prüfung beiderseits normal.

Drehreaktion: Nach Drehung 10mal links Nystagmus nach rechts durch 25",
„ „ 10 „ rechts „ „ links „ 30".

Zeigereaktion Bárány beiderseits normal.

Fallreaktion Bárány beiderseits normal.

Bilaterale kalorische Reizung nach Ruttin: Nach $^3/_4$ Minuten Nystagmus nach rechts durch 2' 25".

Augenhintergrund (Assistent Dr. Kadlický) normal.

Geruch und Geschmack normal.

4. I. Der Schwindel ist nur ganz leicht.

8. I. Neurologische Untersuchung (Prof. Dr. Heveroch): Corneal- und Conjunctivalreflex beiderseits normal, Sensibilität im ganzen Gesicht normal. Pupillenreflexe normal. Augenbewegungen in allen Richtungen normal. Die Zunge wird gerade gestreckt; die rechte Nasolabialfalte ist beim Sprechen und in der Ruhe weniger deutlich; Sensibilität im Mund normal. Der weiche Gaumen bewegt sich bei der Phonation ungenügend. Die Bewegungen der oberen Extremitäten sind normal; der Gang ist vorsichtig, aber normal. Beim Beklopfen des Kopfes nirgends Schmerzen. Patellarreflexe beiderseits normal. Die Sensibilität des ganzen Körpers ist normal. Die Plexen sind nicht schmerzhaft.

9. I. Kein Schwindel. Jodkali.

16. I. Die Taubheit rechts dauert fort.

16. I. Neue neurologische Untersuchung (Prof. Dr. Heveroch): Leichte Parese der Nerven VII, X, XII. Kein Schwindel. Wir glauben, daß es sich nicht um einen Kleinhirnbrückenwinkeltumor, sondern um eine Neuritis N. VIII. nach einer vor 2 Monaten durchgemachten Parotitis handelt.

19. I. Wassermannsche Reaktion negativ. (Wurde von Prof. Dr. Honl gemacht.) Jodkali.

Pat. wurde aus der Klinik entlassen.

19. II. Die Taubheit rechts ist unverändert. Kein Schwindel.

Es handelt sich hier um eine Neuritis r. cochlearis nach Parotitis[1]) rechts und dabei um eine Untererregbarkeit des rechten vestibularen Labyrinths.

[1]) Einen zweiten Fall von Neuritis N. VIII. nach Parotitis habe ich in Časopis lékařů českých, 1913, beschrieben. — Die letzte Arbeit über die Erkrankung des Hörnerven nach Parotitis ist: Mauthner, Die Erkrankungen des Nervus octavus bei Parotitis epidemica. Arch. f. Ohrenheilk., Bd. 87, pag. 223.

Digitized by Google
Original from UNIVERSITY OF CALIFORNIA
Generated on 2019-10-24 13:50 GMT / http://hdl.handle.net/2027/uc1.b3252761
Public Domain in the United States, Google-digitized / http://www.hathitrust.org/access_use#pd-us-google

II. J., 38 Jahre alt.

Vor 11 Jahren Neuritis retrobulbaris rheumatischen Ursprungs. Pat. wurde mit Schweißkuren und Aspirin behandelt und nach 2 Jahren geheilt. 3. XII. 1911 mußte er stark verschwitzt in kaltem Wind sitzen. Bald darauf starkes Frösteln, Übelkeit, heftige Schmerzen in der Stirn. 8. XII. und in den nächsten Tagen zeitweise Sausen im linken Ohr. Täglich 1 *g* Aspirin. 11. XII. abends kontinuierliches Sausen links, 12. XII. plötzliche Ertaubung links, Schwindel und Erbrechen.

Otologische Untersuchung (12. XII. 1911): Beide Trommelfelle sind leicht eingezogen. Das Gehör ist rechts normal, links (mit Bárányschem Lärmapparat) einige Worte ad concham (sehr laute Sprache).

Vestibularapparat: Kein spontaner Nystagmus.

Kalorische Reaktion beiderseits normal. (Nach der Spülung links starkes Erbrechen, kalter Schweiß und Erblassen, rechts verträgt der Pat. die Spülung gut.)

Zeigereaktion und Fallreaktion beiderseits normal.

Bilaterale kalorische Reizung nach Ruttin: Nystagmus nach rechts.

Bilaterale galvanische Reizung nach Ruttin: Nystagmus nach links.

In den 3 nächsten Tagen fortwährend Schwindel und Erbrechen.

19. XII. Kein Schwindel. Das Gehör unverändert.

26. XII. Links Konv.-Spr. 2 *m*, Fl.-Spr. 0 (mit Lärmapparat rechts).

31. XII. Links Konv.-Spr. 4 *m*, Fl.-Spr. ad concham.

21. I., 23. I., 25. I. 1912 Pilocarpininjektionen (0·4 *g* von 2% wässer. Lösung).

25. I. Ohrensausen. Konv.-Spr. links nur 2 *m*.

26. I. Wieder Besserung des Gehörs.

30. I. Konv.-Spr. 10 *m*, Fl.-Spr. 3—5 *m*.

10. II. Konv.-Spr. 6 *m* (mit Lärmapparat rechts), Fl.-Spr. 0·5 *m*. Wassermannsche Reaktion negativ. (Wurde von Prof. Dr. Honl im Dezember 1911 gemacht.)

Es handelt sich hier um eine rheumatische Neuritis r. cochlearis links und um eine Übererregbarkeit des linken Vestibularlabyrinths und Vestibularnerven.

III. K. E., 25 Jahre. Aufgenommen 26. II. 1912.

Seit 3 Monaten leichter Schwindel, welcher nach jeder Aufregung auftritt. Bei dem Schwindel muß sich die Pat. halten, um nicht umzufallen. Pat. ist sehr nervös; nach jedem Wort ist sie aufgeregt. Pat. ist melancholisch.

Status praesens: Otoskopischer Befund und Gehör normal. Leichter spontaner Nystagmus nach links. (Wurde bei der Untersuchung mit Bárányschem Blickfixator ausgeschaltet.)

Kalorische Prüfung: Von beiden Seiten starker Nystagmus (besonders rechts starke Reaktion: heftiger Schwindel, kalter Schweiß, Übelkeit und Erbrechen).

Zeigereaktion, Fallreaktion } Bárány beiderseits normal

Bilaterale kalorische Untersuchung (Ruttin): Nystagmus nach links.

Bilaterale galvanische Untersuchung (Ruttin): Bei 20 MA. kein Nystagmus. Cornealreflex aufgehoben. Patellarreflex gesteigert.

Es handelt sich in diesem Falle um einen Reizzustand des rechten Vestibularlabyrinths bei der Neurasthenie.

(Schluß folgt.)

Digitized by Google
Original from UNIVERSITY OF CALIFORNIA
Generated on 2019-10-24 13:50 GMT / http://hdl.handle.net/2027/uc1.b3252761
Public Domain in the United States, Google-digitized / http://www.hathitrust.org/access_use#pd-us-google

Vereinsberichte.

Berliner Otologische Gesellschaft.

Sitzung vom 21. Februar 1913.

Vorsitzender: Passow.
Schriftführer: Beyer.

Vor der Tagesordnung demonstriert Herzfeld einen **Fall von isolierter Vestibularaffektion,** ohne daß Pat. Lues gehabt, noch mit Salvarsan behandelt worden wäre.

Vor etwa 10 Wochen ohne ersichtlichen Grund drei. einige Stunden auseinander liegende Schwindelanfälle mit Erbrechen und Schweißausbruch. Hörweite rechts 5 *m*, links 3 *m* Fl.-Spr. Dagegen deutliche Vestibularstörungen links: Starker horizontaler Nystagmus nach rechts, positiver Romberg, Stehen auf einem Bein unmöglich, kalorische Reaktion beiderseits erloschen, ebenso die galvanische Reaktion links. Nach Drehung nach rechts kein Nachnystagmus nach links. Die neurologische, interne und ophthalmoskopische Untersuchung ergibt normale Verhältnisse, kein Vorbeizeigen. Auch heute noch Schwanken beim Gehen mit geschlossenen Augen und Abweichen nach links. Vortragender nimmt an, daß der Herd in dem intrakraniell gelegenen Nervenabschnitt liegt (wahrscheinlich eine Kreislaufstörung), da das periphere Endorgan wegen des anfänglichen Fehlens der galvanischen Reaktion auszuschließen sei und auch die Cochlea intakt geblieben sei: das Kerngebiet sei auszuschließen wegen des Fehlens von Erscheinungen seitens des Abducens und des Trigeminus.

Brühl demonstriert:

1. Fall von beiderseitiger hysterischer Taubheit.

Ein 17jähriges Mädchen, welches vor längerer Zeit auf einem Ohr radikal operiert worden war, ertaubte plötzlich ohne jeden Grund beiderseits. Dagegen reagiert der Vestibularapparat lebhaft. Trommelfellbefund auf dem nicht operierten Ohr negativ, Katheterisieren ohne Erfolg. Zwei Tage später infolge einer Ohrfeige traumatische Ruptur, danach Gehör beiderseits am Ohr, nach 10 Minuten nach Anwendung von Metallotherapie auf dem operierten Ohr 1 *m*, auf dem anderen 6 *m* weit.

2. Otitis interna, 3 Tage nach Eintritt der Otitis und 1 Tag nach Paracentese.

Die Mittelohrentzündung heilte ab, das Labyrinth blieb unerregbar.

3. Demonstration eines Präparates von Kleinhirnabsceß im Lobus biventer.

Es bestand neben Cholesteatom, Facialislähmung, Taubheit und unerregbarem Vestibularapparat der kranken Seite starker Nystagmus zur gesunden Seite. Spontanes Vorbeizeigen nach außen mit dem Arm der kranken Seite, auf der die Innenreaktion nach Drehung fehlt. Der Absceß wurde bei der Operation nicht gefunden, die Sektion ergab seinen Sitz 3 *cm* von der Oberfläche. Tod an Meningitis.

Diskussion.

Bárány hat bis jetzt 6 Fälle von Kleinhirnabsceß gesehen, die Vorbeizeigen nach außen und Fehlen der Zeigereaktion nach innen hatten. Nach seinen Abkühlungsversuchen liegen jetzt 28 Beobachtungen über das Zentrum für den Einwärtstonus der oberen Extremitäten vor, bei dessen Lähmung Vor-

Digitized by Google
Original from UNIVERSITY OF CALIFORNIA
Generated on 2019-10-24 13:50 GMT / http://hdl.handle.net/2027/uc1.b3252761
Public Domain in the United States, Google-digitized / http://www.hathitrust.org/access_use#pd-us-google

beizeigen nach außen eintritt. Es ist denkbar, daß bei einem Absceß die Ausfallserscheinungen einmal fehlen, wenn bei langsamem Wachstum des Abscesses die Fasern nur verdrängt und nicht zerstört werden.

Die Differentialdiagnose zwischen eitriger und seröser Labyrinthitis ist häufig nicht leicht, es erhellt daraus die Schwierigkeit der Indikationsstellung zur Labyrinthoperation. Den von Brühl geschilderten Fall hätte er wohl auch nicht operiert.

In dem Falle von Herzfeld ist die starke Gleichgewichtsstörung nach so langer Zeit bemerkenswert. Vielleicht liegt hier noch eine Komplikation vor.

Wischnitz: **Eitrige Encephalitis nach Otitis media acuta.**

Bei der Antrotomie wurde ein epiduraler Absceß freigelegt. Nach kurzer Zeit wegen Kopfschmerzen und Druckgefühl über dem Auge Radikaloperation. doch ohne Besserung der subjektiven Beschwerden. Außer leichter Ptosis rechts keine Besonderheiten. Plötzlich, 6 Wochen nach der ersten Operation. Schüttelfrost, Bewußtlosigkeit, Temp. 39·6. Lumbalpunktion ergab getrübtes Punktat und grampositive Pneumokokken. Das Suchen nach einem Absceß blieb vergeblich, nach 2 Tagen Exitus.

Die Autopsie ergab eine nichteitrige Encephalitis rechts in der Gegend der Art. foss. Sylv., die sich auf den unteren Teil des Stirn- und Schläfelappens erstreckt.

Diskussion.

Wagener meint, daß man vor der mikroskopischen Untersuchung des Gehirns nichts Genaueres sagen könne. Vielleicht handelt es sich um eine Meningitis sine meningitide im Sinne Körners; es muß bei solchen Fällen der verschiedene Toxingehalt des Lumbalpunktates berücksichtigt werden.

Blumenthal bemerkt, daß Gehirnabscesse meist ohne Temperaturerhöhung oder subfebril verlaufen, die Encephalitis dagegen oft mit hoher Temperatur.

Herzfeld: Zum Schluß hat es sich sicher um eitrige Meningitis gehandelt, nur hat jedenfalls die Encephalitis früher bestanden. Ob eine Encephalitis hämorrhagischer oder eitriger Natur vorliegt, wird sich manchmal schwer entscheiden lassen. Der otitische Hirnabsceß sitzt im allgemeinen dicht am Felsenbein im Schläfenlappen oder Kleinhirn. Die Encephalitis kann an verschiedenen Stellen, sogar in der anderen Hemisphäre entstehen.

Schwabach hat eine Encephalitis auf der entgegengesetzten Seite vor einigen Jahren beobachtet, und zwar nach einer Mastoidoperation, die nach einer Otitis med. ac. vorgenommen wurde.

Wolff hat den Eindruck, als ob die Encephalitis erst im Anschluß an die Incision entstanden ist, da in der Nähe der Incisionsstelle ein großes Blutgerinnsel liegt.

Passow hatte denselben Eindruck, doch waren die Symptome ja vorher vorhanden.

Wischnitz will später über den Ausfall der mikroskopischen Untersuchung berichten.

Busch: **Demonstration histologischer Präparate von Labyrinthitis.**

3 Fälle von Labyrinthitis, die nach Radikaloperation an Meningitis zugrunde gegangen waren. Der Weg, den die Eiterung vom Mittelohr zu den

Digitized by Google
Original from UNIVERSITY OF CALIFORNIA
Generated on 2019-10-24 13:50 GMT / http://hdl.handle.net/2027/uc1.b3252761
Public Domain in the United States, Google-digitized / http://www.hathitrust.org/access_use#pd-us-google

Meningen genommen hat — Fensterdurchbruch, Überschwemmung des Vestibulums, Durchbruch in den Meatus int. — wird an den beiden ersten Präparaten erläutert. Im dritten Falle handelte es sich um eine Ertaubung nach Scharlachotitis. Die Präparate zeigen neugebildetes Bindegewebe und Knochenneubildung in den Vorhöfen und den Basalwindungen der Schnecken; in diesen Räumen keine frischen Entzündungsprozesse. Die tödliche Meningitis ist nach Radikaloperation auf dem einen Ohr dadurch erfolgt, daß sich die Eiterung auf dem Wege des Facialkanales und durch Vermittlung von cariösem Knochen an der Pyramidenspitze — also mit Umgehung des inneren Ohres — auf die Meningen fortgesetzt hat.

Diskussion.

Wagener: Gewöhnlich kommt es zur Facialislähmung durch eine Läsion in der Region des ovalen Fensters. Zum Porus acusticus int. geht man im allgemeinen erst dann vor, wenn eine Meningitis besteht. Bezüglich der Indikation zur Labyrinthoperation ist es am besten, so lange nichts am Labyrinth zu machen, wie noch irgend etwas von Reaktion am Vestibularis oder Cochlearis nachzuweisen ist.

Blumenthal: In dem ersten Falle sind die Veränderungen im Ductus cochlearis verschieden stark, so daß eine genaue Funktionsprüfung vielleicht einen partiellen Labyrinthausfall ergeben hätte. Es gibt Fälle, bei denen das Labyrinth eröffnet werden muß, ohne daß ein vollständiger Funktionsausfall besteht. So wird bei Prozessen an der hinteren Pyramidenfläche die Cochlea zuerst wenig verändert sein.

Brühl: Da die von Busch demonstrierten Fälle Jahre zurück liegen, lassen sie sich klinisch nicht bewerten. Das ist auch nicht die Absicht des Vortragenden gewesen. Aus den guten Präparaten kann man aber immer lernen.

Sitzung vom 18. April 1913.

Vorsitzender: Passow.
Schriftführer: Beyer.

Halle demonstriert:

a) **ein Präparat von großem Hirnabsceß,** der am linken Schläfenlappen saß, 10 *cm* lang, 8 *cm* breit und 6 *cm* tief war. Trotz dieser Größe keine motorischen, sensiblen oder psychischen Störungen, mit Ausnahme einer amnestischen Aphasie. Diese ging nach der operativen Eröffnung nicht zurück;

b) **eine Pat., die vor einiger Zeit mit der Diagnose Myalgie** vorgestellt worden war. Sie war früher dreimal an der Stirnhöhle operiert worden, ohne daß ihre Beschwerden gebessert wurden. Jetzt, nach eingeleiteter Behandlung der Myalgien, hat die Pat. seit Monaten keine Schmerzen mehr. Eine andere Pat., die Halle noch mitgebracht hat, hat links schwere Empyeme. Sie ist von anderer Seite dreimal an der Stirnhöhle operiert worden. Jedesmal sollen die Schmerzen 14 Tage verschwunden gewesen und dann wiedergekommen sein. Auch diesen Fall hält Halle für Myalgie.

Diskussion.

Schötz meint, daß diese Fälle nichts Neues sind. Ob man sie nach Cornelius Nervenpunkte oder nach Halle Myalgien nennt, ist für die Praxis

Digitized by Google
Original from UNIVERSITY OF CALIFORNIA
Generated on 2019-10-24 13:50 GMT / http://hdl.handle.net/2027/uc1.b3252761
Public Domain in the United States, Google-digitized / http://www.hathitrust.org/access_use#pd-us-google

gleichgültig. Wenn in dem vorliegenden Falle die Massage versagt hat, ist sie vielleicht nicht richtig ausgeführt worden.

Sonntag behandelt eine der vorgestellten Pat. seit Jahren mit Unterbrechungen. Der Befund bei den Stirnhöhlenoperationen zeigte die Richtigkeit der Indikation. Auch jetzt hat sie noch Nebenhöhleneiterungen, eher sind auf diese ihre Beschwerden zurückzuführen als auf Myalgien. Bei der bestehenden Hysterie der Pat. ist eine Entscheidung schwer zu treffen.

Halle: Diese Myalgien oder Nervendruckpunkte hat Rosenbach als erster beschrieben. Cornelius hat sicher viele Fälle mit Massage geheilt, andere sind damit nicht ausgekommen.

Wethlo (a. G.): **Die Technik akustischer Versuche mit Polsterpfeifen.**

Durch aufgeblasene Polster aus Gummi wird die Form des menschlichen lebenden Kehlkopfes mit kontrahierten Stimmlippen überraschend deutlich zur Anschauung gebracht. Bei einem Aufpumpen bis zu einem Druck von 30 *mm* Quecksilber wird durch Anblasen ein Ton zu Gehör gebracht, der bei Verwendung entsprechender Ansatzrohre dem Klang der menschlichen Stimme ähnlich gemacht werden könnte. Bei verstärktem Anblasen verstärkt sich der Ton zunächst, dann verstummt er. Bei gleicher Anblasestärke erhöht sich der Ton, wenn der Polster stärker aufgeblasen wird. Bei verstärktem Anblasen sinkt der Ton. Näheres ist aus der in den Passow-Schäferschen Beiträgen veröffentlichten Arbeit zu ersehen.

Diskussion.

Katzenstein regt an, bei Fortsetzung der Versuche die Ventrikel und die falschen Stimmlippen in irgend einer Weise darzustellen. Das Sinken des Tones bei verstärktem Anblasen widerspricht den Versuchen Joh. Müllers und Liskovius', die eine Erhöhung fanden. Dieses Verhalten konnte Katzenstein nach Versuchen, die er gemeinsam mit R. du Bois-Reymond anstellte, bestätigen.

Wethlo erklärt den Widerspruch dadurch, daß Joh. Müller und Liskovius zu ihren Versuchen membranöse Pfeifen benutzten. Bei diesen Versuchen fehlte die runde, wulstige Form der Stimmlippen, welche die Polsterpfeife nachahmt.

Wolff: **Zur Pathologie der Otosklerose. Demonstration von Diapositiven mikroskopischer Präparate (6 Schläfenbeine von drei Patienten).**

Es sind drei Stadien zu erkennen: Fortschreiten der jüngsten Herde durch lacunäre Resorption in die Umgebung mit starker Umbildung des neugebildeten Knochens, ältere Herde schreiten nicht mehr fort, zeigen aber noch starke Knochenumbildung, die ältesten Herde zeigen keines von beiden.

A. Sonntag (Berlin).

Sitzung vom 30. Mai 1913.

Vorsitzender: Passow.
Schriftführer: Beyer.

1. Senator: **Betriebsunfall des Ohres.**

Einem Arbeiter war Farbe aus Bleiweiß und Firnislack ins Ohr gelaufen, was heftig brennende Schmerzen verursachte. Die Untersuchung zeigte, daß der Gehörgang und das Trommelfell mit einer weißen Masse völlig bedeckt waren.

Digitized by Google
Original from UNIVERSITY OF CALIFORNIA
Generated on 2019-10-24 13:50 GMT / http://hdl.handle.net/2027/uc1.b3252761
Public Domain in the United States, Google-digitized / http://www.hathitrust.org/access_use#pd-us-google

Versuche, die Farbe mit Alkohol zu entfernen, mißlangen, dagegen konnte durch Betupfen mit Terpentinöl der Gehörgang gereinigt werden. Nach der Entfernung allgemeine Rötung des Gehörganges und des Trommelfells, am nächsten Tage Perforation hinten unten und pulsierende Sekretion. Gehör herabgesetzt. Pat. blieb nach 8 Tagen aus der Behandlung fort. Ob die Perforation durch die Farbe oder durch die Applikation des Terpentins, das ja auch stark reizend wirkt, bewirkt wurde, steht dahin. Da die Betriebsunfälle des Ohres selten sind, haben die Berufsgenossenschaften darin noch keine großen Erfahrungen. Sie nimmt sonst jeden derartigen Fall gleich in eigene Behandlung, in diesem Falle tat sie es nicht, sondern überließ denselben dem Kassenarzt.

Diskussion.

Peyser will nicht auf das Klinische des Falles eingehen, er möchte nur bemerken, daß es für den Pat., vorausgesetzt, daß es sich um gut ausgebildete Spezialärzte handelt, gleichgültig sein kann, ob er von der Berufsgenossenschaft oder von seinem Kassenarzt behandelt wird.

Senator ist derselben Ansicht. Aber da die Berufsgenossenschaften sonst das Prinzip haben, wichtige Fälle durch ihren Vertrauensarzt behandeln zu lassen, ist sie hier ihrem Grundsatz nicht treu geblieben, sie hat die Wichtigkeit des Falles nicht erkannt.

2. Brühl: *a)* **Demonstration postmortaler Veränderungen am menschlichen Cortischen Organ.**

Diapositive von Präparaten, welche zeigen, daß die Schönheit des Cortischen Organes je nach der Länge der Zeit zwischen Sektion und Fixation abnimmt. Zuerst zerfallen die Tunnelfasern, Hörhaare, dann die Haar- und die Deitersschen Zellen, zuletzt die Hensenschen Zellen. Die Präparate waren $^1/_2$ Stunde post mortem bis zu 12 Stunden nach der Sektion fixiert.

b) **Demonstration von Präparaten eines taub geborenen, taubstummen Patienten.**

Spongiöse Hyperostosen der hinteren Pyramidenfläche, Hypoplasie des Ganglion spirale und des Org. Cortii, Degeneration des rechten Cochlearis und Vestibularis.

Diskussion.

Wagener bemerkt, daß bei gleichmäßiger Behandlung und derselben Zeitdauer post mortem die Bilder ganz verschieden ausfallen können. Ein Felsenbein zeigt wunderschöne Bilder, ein anderes ist ein vollkommen degeneriertes Cortisches Organ. Vielleicht spielen dabei Verschiedenheiten in der Einbettung und Konservierung eine Rolle. Die schönsten Präparate habe er immer erhalten, wenn leicht entzündliche Veränderungen im Innern des Ohres vorhanden waren, z. B. eine seröse Labyrinthitis.

Beyer findet die Anlagerung der Membr. tectoria an die Haarzellen bemerkenswert, bei Tierpräparaten wird sie selten gefunden. Hat der Herr Vortragende in allen Präparaten nur drei Reihen Cortischer Haarzellen gesehen?

Brühl bestätigt die Ansicht Wageners, deshalb soll man bei der Deutung derartiger Präparate vorsichtig sein, man muß zwischen pathologischen und experimentellen Veränderungen unterscheiden. Er hat immer nur 3 Reihen Cortischer Zellen gefunden.

Digitized by Google
Original from UNIVERSITY OF CALIFORNIA
Generated on 2019-10-24 13:50 GMT / http://hdl.handle.net/2027/uc1.b3252761
Public Domain in the United States, Google-digitized / http://www.hathitrust.org/access_use#pd-us-google

3. Graupner: **Technisches zur Röntgenphotographie des Warzenfortsatzes.**

Der Vortragende photographiert in occipito-frontaler Richtung, und zwar wird der im Kopfhalter fixierte Kopf des Pat. um 15° aus der Medianebene so gedreht, daß nur die eine Kopfhälfte der Platte genähert ist. Die andere Seite ist durch eine Bleiplatte abgedeckt und wird sodann nach Verschiebung der Kassette und der Bleiplatte photographiert. Die Röntgenröhre bleibt bei beiden Aufnahmen unverändert stehen.

Diskussion.

Peyser fragt, ob die Sklerosierung des Warzenfortsatzes bei der Beurteilung nicht störend gewirkt hat.

Graupner antwortet, daß die Sklerosierung häufig ein ähnliches Bild gibt wie eine Eiterung. Die Röntgenaufnahme soll nur zur Unterstützung dienen, sie kann auch mal den Ausschlag geben; ein genauer klinischer Status ist immer erforderlich.

Sitzung vom 20. Juni 1913.

Vorsitzender: Passow.
Schriftführer: Beyer.

1. Wischnitz: **Demonstration eines 73jährigen Pat. mit Cancroid der Ohrmuschel an der hinteren Fläche.**

Wischnitz will von einem chirurgischen Eingriff Abstand nehmen und zunächst mit Radium behandeln.

Diskussion.

Passow hält den chirurgischen Eingriff für den zweckmäßigsten. Auch bei einem ganz ausgedehnten Cancroid, das bis in den Kieferwinkel hineingewachsen war und bei dem die ganze Ohrmuschel und die Parotis entfernt werden mußte, wurde Heilung erzielt.

2. Passow: **Patientendemonstrationen.**

a) Plastik bei einem Pat., dem der obere Teil beider Ohrmuscheln quasi unter die Haut gerutscht war.

Ein Schnitt durch die Haut und Naht mit Catgut genügte im Anfang zur Korrektion, doch im Verlaufe der Heilung zeigte sich Neigung zur Wiederherstellung der alten Stellung.

b) Zwei Kinder mit Nasenfrakturen.

Aufklappung der Nase und Einlegen von Knochenstücken aus der Tibia. Bei dem einen Kinde nach einiger Zeit Schlag auf die Nase, durch den der eingelegte Knochen mit einem Bluterguß wieder locker geworden war. Fixierung der Knochenstücke mit Wagnerschen Klammern.

Diskussion.

Scharf hält es für besser, statt eines Knochenstückes aus der Tibia ein Stück des Proc. front. des Oberkiefers zu nehmen. Beim Entnehmen aus der Tibia ist der Pat. eventuell lange arbeitsunfähig.

Digitized by Google
Original from UNIVERSITY OF CALIFORNIA
Generated on 2019-10-24 13:50 GMT / http://hdl.handle.net/2027/uc1.b3252761
Public Domain in the United States, Google-digitized / http://www.hathitrust.org/access_use#pd-us-google

Blumenthal meint, daß bei knöchernen Schiefnasen aus der breiteren Seite ein Stück herausgesägt werden muß, bei geraden Nasen ist dieses Verfahren nicht angängig, um ein Knochenstück zur Verpflanzung zu haben.

Passow: Beim Herausnehmen aus der Tibia kann man sich das Knochenstück formen, wie man will; die Entnahme aus der Tibia bedingt keine längere Arbeitsunfähigkeit, in 3 Tagen ist Heilung eingetreten.

3. Röhr: **Totalresektion des Oberkiefers wegen Oberkiefercarcinoms.**

Die 65jährige Pat. war bereits von anderer Seite nach Denker ohne Erfolg operiert worden. Im Mai 1911 Wiederholung der Denkerschen Operation, wieder ohne Erfolg. Daher 1912 ausgedehnte Resektion des Oberkiefers mit Septumresektion, Ausräumung beider Keil- und Siebbeine. Nach einiger Zeit Einlegung eines Hartgummiersatzstückes. Nach $^3/_4$ Jahren Exstirpation einer Drüse im Kieferwinkel, deren mikroskopische Untersuchung Carcinom ergab.

Heute wieder einige Drüsen zu fühlen, die Höhle selbst ohne Rezidiv. Das mikroskopische Präparat (Serienschnitte) zeigte an 3 Stellen Durchbruch durch den Knochen, der makroskopisch gesund aussah, daher ist möglichst im Gesunden zu operieren. Die Denkersche Methode ist nur geeignet für ganz circumscripte Tumoren.

Diskussion.

Herzfeld hat 1910 die Denkersche Operation an der demonstrierten Pat. ausgeführt, der Tumor war damals deutlich abgegrenzt, die Nebenhöhlen frei. Auch bei Resektionen des ganzen Oberkiefers bleiben Rezidive nicht aus.

Wagener weist auf die von ihm angegebene Schnittführung hin (vom oberen Orbitalrand bogenförmig an der Nase entlang mit Durchtrennung der Oberlippe), die am besten Übersicht verschafft. Die Prognose der Nasencarcinome ist noch schlechter als die der Nasensarkome.

Passow bestreitet dies. Nach Operation von Nasensarkomen entstehen häufig über den ganzen Körper ausgestreute Metastasen. Die Statistik ist bis jetzt sehr mangelhaft.

Herzfeld fragt Wagener, wie oft er nach seiner Methode operiert habe, ob er die Carotis unterbindet und wie seine Dauerresultate waren.

Wagener hat diese Operation in 2 Fällen ausgeführt. In einem Falle ist in der Höhle kein Rezidiv aufgetreten, dagegen Drüsenmetastasen. Zur Carotisunterbindung würde er raten.

4. Blumenthal: **Zur Behandlung der Thrombose des Bulbus ven. jug.**

Vortragender empfiehlt eine Kombination der Methoden von Voss und Grunert. Nachdem Warzenfortsatz und Schädelbasis bis zum tiefsten Punkt des Sin. sigm. reseziert worden sind, wird der Bulbus freigelegt, ohne an das Foramen jug. heranzugehen, indem man ihn oberhalb des tiefsten Teiles des Sinus an der lateralen Ausbauchung des Bulbus freilegt. Um eine Verletzung des Facialis zu vermeiden, wird die Spitze des Processus ganz freigelegt. Die Ven. jug. wird möglichst hoch oben unterbunden, eine Gegenöffnung wird angelegt und ein Gazestreifen durchgeführt.

Die Diskussion wird vertagt. A. Sonntag (Berlin).

Digitized by Google
Original from UNIVERSITY OF CALIFORNIA
Generated on 2019-10-24 13:50 GMT / http://hdl.handle.net/2027/uc1.b3252761
Public Domain in the United States, Google-digitized / http://www.hathitrust.org/access_use#pd-us-google

Bücherbesprechungen.

Taschenbuch für Ohren-, Nasen- und Halsheilkunde. Handbuch für Spezialärzte und praktische Ärzte. Von Jankau. Zwölfte, verbesserte und vermehrte Auflage. Mit 3 Tabellen. Verlag von Jos. C. Huber, Diessen vor München, 1913.

Nach einem Zeitraum von fast 4 Jahren erschien wieder dieses schon in seiner äußeren Form sehr gefällige Taschenbuch; ein Taschenbuch im wahrsten Sinne des Wortes, weshalb die etwas irreführende gleichzeitige Bezeichnung „Handbuch" besser vermieden werden sollte. Schon aus dem Titel ist diesmal ersichtlich, daß dieses Büchlein auch für den praktischen Arzt bestimmt ist, und aus seiner Umfangvermehrung um 22 Seiten, daß die neueren Forschungen darin berücksichtigt wurden.

Daß das Taschenbuch auch für praktische Ärzte bestimmt ist, mag es erklärlich scheinen lassen, daß darin auch eine Menge Tabellen etc. angeführt sind, die mit der Oto-Rhino-Laryngologie eigentlich direkt nichts zu tun haben (wie die Anzahl der Muskeln, Nerven, Knochen im menschlichen Körper, die Zusammensetzung des Rindes, wie viel man für 1 Mark erhält, u. v. a.). Immerhin kann man diese Zusammenstellungen als Zugabe mit Dank annehmen.

Neu aufgenommen finden sich unter anderen: die einheitliche akumetrische Formel, die neueren Forschungen auf dem Gebiete der Labyrinth-, Acusticus- und Hirnerkrankungen sowie der Hämatologie, die Salvarsantherapie u. v. a. Nur die Kapitel „Elektrisationsmethoden" und „Massage" stehen nicht auf der Höhe der Zeit und bedürfen bei einer Neubearbeitung dringend einer fachmännischen Bearbeitung.

Jedenfalls ist die Neuauflage dieses beliebten Büchleins aufs wärmste zu begrüßen und wird sich gewiß verdientermaßen einen weiteren Freundeskreis erwerben. Ernst Urbantschitsch.

Referate.

I. Allgemeines.

Die Abhängigkeit der Spannung der Extremitätenmuskeln von der Kopfstellung. Versuche mit der Chloroformnarkose. Von Rothfeld (Lemberg). (Lwowski Tygodnik Lekarski, 1912, Nr. 47.)

Nach Besprechung des von Magnus und Keiju an dezebrierten Tieren nachgewiesenen Verhältnisses zwischen Spannung der Extremitäten und Kopfstellung teilt Rothfeld seine eigenen Versuche mit. Gelegentlich seiner Versuche über den Einfluß narkotischer Mittel auf die vom Vestibularapparat ausgelösten Augenreflexe konnte er bei Tieren unmittelbar nach dem Erwachen aus der Narkose ähnliche Verhältnisse wie nach der Enthirnung derselben beobachten. Bei Dorsalflexion des Kopfes trat Streckung und Spannung der vorderen, Beugung der hinteren Extremitäten auf, bei Ventralflexion des Kopfes umgekehrt. Durch Immobilisierung des Halses im Gipsverband konnten ausschließlich die vom Labyrinth ausgelösten, durch Zerstörung der Labyrinthe ausschließlich die vom Halsgelenk ausgelösten Reflexe geprüft werden. Ein Vergleich ergab ein bedeutendes Überwiegen der Halsgelenksreflexe. Durch Reizung des bloßen Labyrinths (Drehung) änderte sich die Muskelspannung nicht. In manchen Fällen fehlte die Reflexbewegung nach vorn bei rotatori-

Digitized by Google
Original from UNIVERSITY OF CALIFORNIA
Generated on 2019-10-24 13:50 GMT / http://hdl.handle.net/2027/uc1.b3252761
Public Domain in the United States, Google-digitized / http://www.hathitrust.org/access_use#pd-us-google

schem Nystagmus nach hinten, während der Reflex nach hinten gesteigert war. Aus diesen Versuchen geht hervor, daß die Narkose ähnliche Folgen hervorruft wie bei Dezebration der Tiere. Die Erklärung dieser Erscheinungen muß in einer Läsion der Hirnrinde gesucht werden, welche in den mikroskopischen Veränderungen besteht, die durch das noch nicht vollständig ausgeschiedene, mit den Lipoiden der Nervenzellen verbundene Chloroform verursacht werden. Die tiefer, zum Beispiel in der Medulla liegenden Zentren scheinen unbeschädigt zu bleiben, ja man kann sogar eine gesteigerte Erregbarkeit im Deitersschen Kern konstatieren, da der Nystagmus nach der Drehung im Drehstuhl bedeutend länger und intensiver auftritt. Dieser gesteigerten Erregbarkeit sind wahrscheinlich die nach der Narkose spontan auftretenden, einem Bewegungsreflex nach rückwärts entsprechenden Erscheinungen zuzuschreiben.

Diese Resultate sind auch deshalb wichtig, weil sie beweisen, daß die Funktion der Hirnrinde auf chemisch-toxischem Wege temporär ausgeschaltet werden kann, wodurch eine isolierte Untersuchung des Einflusses anderer Partien des Zentralnervensystems auf die erwähnten Reflexe ermöglicht wird.

Spira.

Die Biersche Saugmethode in der Otologie. Von Botella. (España medica, 1. Juni 1913.)

In 21 Fällen hat Botella das Verfahren angewandt (mit den Apparaten von Muck oder Leuwer beziehungsweise mit einer Spritze oder dem Gummiballon von Politzer): die Methode ist gefahrlos, hat keine Kontraindikation und beseitigt rasch die Schmerzen.

Caries des Attik (alle geheilt)	3 Fälle
Otitis media mit Mastoiditis (alle geheilt) .	6 „
Otitis chronica simplex (alle geheilt) . . .	3 „
Otitis media acuta (geheilt)	1 Fall
Otitis media chronica, einer mit Polyp (unverändert)	2 Fälle
Attikcaries (bedeutende Besserung) . . .	5 „
Otitis media acuta mit Mastoiditis (unvollständige Aussaugung wegen der Stenose des attico-antralen Gangs)	1 Fall
	21 Fälle.

Menier.

Über die Wechselbeziehungen zwischen Generationsvorgängen und Schwerhörigkeit. Von Werner Roedel. (Dissertation, Freiburg i. Br., 1913. 19 S. (Cöln, Druck von Fritz Greven.)

Es kann angenommen werden, daß in der Mehrzahl der Fälle, in denen die Generationsvorgänge auf die Funktion des Hörorgans ad malignum einwirken, die Ursache der Schwerhörigkeit otosklerotischer Natur ist. Auszuschließen ist dann erstens eine durch den Trommelfellbefund erkennbare chro-

Generated on 2019-10-24 13:50 GMT / http://hdl.handle.net/2027/uc1.b3252761
Public Domain in the United States, Google-digitized / http://www.hathitrust.org/access_use#pd-us-google
Digitized by Google
Original from UNIVERSITY OF CALIFORNIA

nische Otitis media; beruht diese auf tuberkulöser Basis, so wirkt die sich im Wochenbett verschlimmernde Lungentuberkulose auch ungünstig auf die Ohrenentzündung ein, während eine luetische Infektion mit der Schwängerung vorkommen und sich dann im Verlauf der Gravidität ebenfalls verschlimmern kann. Auszuschließen sind ferner vom Zentralnervensystem ausgehende Herabsetzung des Gehörs oder auf Zirkulationsstörungen beruhende Schwerhörigkeit. Hat der Gynaekologe nach Ausschluß dieser Möglichkeiten Verdacht auf Otosklerose, so liegt in gewisser Weise das Schicksal des Gehörs der Frau, nachdem der otiatrische Spezialist, mit dem er in diesem Falle Hand in Hand gehen soll, die Diagnose Otosklerose bestätigt hat, praktisch in seiner Hand. Und gerade weil die Prognose der Stapesankylose stets ungünstig ist, sollte er rechtzeitig prophylaktisch durch Verhütung der Schwangerschaft — durch Sterilisation — oder, wenn dringend erforderlich, therapeutisch durch Unterbrechung der Schwangerschaft eingreifen.

Leider ist man in der gynaekologischen Fachliteratur noch so gut wie gar nicht auf dieses Gebiet aufmerksam geworden. Eine möglichst weitgehende Veröffentlichung von beobachteten Fällen wäre hier am Platze! Dann erst könnte man ein abschließendes Urteil über die Wechselbeziehungen zwischen Generationsvorgängen und Schwerhörigkeit und über die Forderungen, die sich daraus ergeben, bilden. Fritz Loeb.

II. Äußeres Ohr und Mittelohr.

Die Behandlung der Ohrenentzündung. Von F. Heiman (Warschau). (Medycyna i Kronika Lekarska, 1912, Nr. 3, 4 und 5.)

Bei der Otitis externa hält Heiman jedes flüssige Medikament für kontraindiziert. Gute Resultate sah Heiman von roter Präzipitatsalbe oder von einer Salbe mit Carbol- und Borsäure. Dieselben Salben wendet er auch nach Eröffnung eines Abscesses im äußeren Gehörgang an. Nach Aufhören der Eiterung legt Heiman einen in Alkohol getränkten Watteknoten auf 10 Minuten ins Ohr und verschließt dann dieses mit einem mit Borsäurepulver bestreuten Tampon. Bei dieser Behandlung komme kein Rezidiv vor. Gegen Rezidiven und gegen Ohrjucken wirken günstig Einreibungen des Ohres mit Watte, die in Alkohol, dem etwas Thymol oder Menthol zugefügt wurde, getränkt wurde. Otosklerose betrachtet Heiman als den lokalen, im Mittelohr lokalisierten Ausdruck einer Allgemeinkrankheit (Arthritismus, Leukämie, Chlorose, Anämie). Nach der Paracentese ist auch bei akuten Otitiden sofort eine leichte Lufteintreibung auszuführen.

Die Furcht vor dem Eintreiben von Krankheitskeimen in die Warzenzellen ist unbegründet. Ohnedies ist in allen solchen Fällen der Warzenfortsatz vom Beginne mitaffiziert und überdies verlegt dabei gewöhnlich die geschwellte Schleimhaut den Zugang zum Antrum und den Warzenzellen. Heiman hat 30 Jahre dieses Verfahren praktiziert und nie dabei schädliche Folgen

Digitized by Google
Original from UNIVERSITY OF CALIFORNIA
Generated on 2019-10-24 13:50 GMT / http://hdl.handle.net/2027/uc1.b3252761
Public Domain in the United States, Google-digitized / http://www.hathitrust.org/access_use#pd-us-google

gesehen. Bei Otosklerose ist nur eine allgemeine Behandlung anzuwenden (Eisen, Jod, Phosphor, Gebirgsaufenthalt oder der Aufenthalt an südlichen Meeresküsten, während hydropathische Kuren oft schädlich wirken können).

Spira.

Ein Fall von doppelseitiger angeborener Mißbildung des Gehörorgans. Von Mader (München). (Referiert nach dem Sitzungsprotokoll des Ärztlichen Vereins München vom 15. Jänner 1913; Münchener med. Wochenschr., 60. Jahrg., Nr. 17.)

Demonstration eines 11jährigen Mädchens mit vollständiger Atresie beider Gehörgänge sowie Verkümmerung beider Ohrmuscheln, was höchst selten ist. Der Versuch, vom Proc. mast. aus die Atresie zu beseitigen, um das Hörvermögen zu bessern, mißlang, da sich herausstellte, daß auch der knöcherne Gehörgang verschlossen war.

Reinhard.

Bedeutende Besserung in einem Falle von Otosklerose durch Fibrolysineinspritzungen. Von J. Campos Igual. (Policlinica, Mai 1913.)

In diesem Fall handelt es sich um eine Otitisadhäsion als Folgezustand von Katarrhen der Tube und der Pauke. Nach einigen Fibrolysineinspritzungen (mit Trommelfellmassage und Luftdusche verbunden) konnte Patient die Uhr in einer Entfernung von 70 beziehungsweise 80 *cm* perzipieren (vor der Behandlung kaum 2 *cm*); das Fibrolysin wurde auch in Ohrbädern angewandt. In jedem Falle, wo der Rinneversuch negativ ist und die Luftdusche das Gehör, wenn auch wenig, verbessert, soll man nach dem Verfasser das Fibrolysin versuchen.

Menier.

III. Labyrinth und Hörnerv.

Der durch Galvanisierung der einzelnen bogenförmigen Kanäle hervorgerufene Nystagmus. Von Dr. Lester M. Hurby (New-York). (The Laryngoscope, Vol. XXIII, Februar 1913.)

An einem radikal mastoidektomierten Pat. wurden 1 Woche nach der Operation unter Anästhesie (horizontale Lage) und nach einer weiteren Woche ohne Anästhesie (Kopf aufrecht) die einzelnen Bogengänge mittelst dünnster Kathode gereizt, während die größere Anode vor dem Tragus angelegt wurde.

Der durch Kathelektrotonus des äußeren Bogenganges hervorgerufene Nystagmus entspricht dem Kaltwassernystagmus, wenn der Kopf um 90° zur anderen Schulter gebeugt ist. Der durch Kathelektrotonus des oberen Bogenganges hervorgerufene Nystagmus entspricht dem durch Wärmeeinwirkung auf den äußeren Gehörgang bedingten Nystagmus, während der kathelektrotonische Nystagmus des rückwärtigen Bogenganges dem durch Wärmeeinwirkung auf denselben Bogengang hervorgerufenen Nystagmus gleichkommt, in beiden Fällen bei aufrechter Haltung des Kopfes. Bei kathelektrotonischer Reizung der verschiedenen Bogengänge entstand nach der gereizten Seite gerichteter horizontaler Nystagmus (äußerer Bogengang), gegen den Zeiger der Uhr gerichteter

Digitized by Google
Original from UNIVERSITY OF CALIFORNIA
Generated on 2019-10-24 13:50 GMT / http://hdl.handle.net/2027/uc1.b3252761
Public Domain in the United States, Google-digitized / http://www.hathitrust.org/access_use#pd-us-google

rotatorischer Nystagmus (oberer Bogengang) und vertikaler Nystagmus (rückwärtiger Bogengang). Otto Glogau.

Lokalisation in der Rinde der Kleinhirnhemisphären des Menschen. Von Privatdozenten Dr. R. Bárány. (Wiener klin. Wochenschr., 1912, Nr. 52.)

Im Anschluß an die genaue und wiederholte Beobachtung, die Bárány an einem wegen Verdacht auf Kleinhirntumor operierten Fall anzustellen Gelegenheit hatte, berichtet derselbe kurz über sein Material von Kleinhirnhemisphärenaffektionen, welches 20 Fälle umfaßt, wobei er nur die durch Obduktion oder Operation sichergestellten Fälle und die Resultate des Abkühlungsversuches berücksichtigt.

Die Resultate seiner bisherigen Forschung lassen sich folgendermaßen zusammenfassen:

In bestimmten Teilen der Hemisphärenrinde des Kleinhirns ist die Vertretung der Extremitäten gelegen.

Die Vertretung der Muskulatur im Kleinhirn ist nach Bewegungsrichtungen angeordnet, und zwar für Bewegungen nach rechts und links, nach oben und unten. Innerhalb dieser Zentren ist die Muskulatur nach Gelenken und nach Stellungen der Gelenke geordnet.

Die Aufrechterhaltung des Tonus der Extremitätenmuskulatur erfolgt von diesen vier Richtungszentren, doch ist auch der Vestibularapparat daran mehr oder minder beteiligt.

Bei plötzlicher Zerstörung eines Zentrums, z. B. des Linkszentrums, tritt spontanes Vorbeizeigen nach rechts auf, welches jedoch bei längerer Dauer der Zerstörung wieder verschwinden kann (kompensatorischer Einfluß des Groß- und Kleinhirns); auch das durch künstlichen Nystagmus beim Normalen auftretende Vorbeizeigen in der Richtung der langsamen Komponente wird durch die Zerstörung eines Richtungszentrums entsprechend beeinflußt.

Die gleichseitige Verbindung zwischen Kleinhirnhemisphäre und Extremität konnte Bárány in allen untersuchten Fällen nachweisen.

Zum Schlusse zählt Verfasser die bis jetzt in der Rinde der menschlichen Kleinhirnhemisphäre von ihm gefundenen Zentren und deren Lokalisation auf. Lawner.

Über den Einfluß akuter und chronischer Alkoholvergiftung auf die Funktion des Vestibularapparates. Von Rothfeld (Lemberg). (Lwowski Tygodnik Lekarski, 1912, Nr. 13.)

Die Versuche Rothfelds ergaben:

1. Nach Rechtsdrehung eines Kaninchens in normaler Lage erfolgt ein horizontaler Nystagmus (Ny) des rechten Auges nach vorn, des linken nach rückwärts.

2. Nach Rechtsdrehung des mit dem Kopf 90° nach oben gewendeten Tieres erfolgt ein senkrechter Ny. des linken Auges nach oben, des rechten nach unten.

Digitized by Google
Original from UNIVERSITY OF CALIFORNIA
Generated on 2019-10-24 13:50 GMT / http://hdl.handle.net/2027/uc1.b3252761
Public Domain in the United States, Google-digitized / http://www.hathitrust.org/access_use#pd-us-google

3. In der Seitenlage des Tieres mit dem rechten Auge nach unten erfolgt nach Rechtsdrehung rotatorischer Ny. beider Augen nach vorn, nach Linksdrehung nach rückwärts.

In der akuten Alkoholvergiftung des Tieres tritt ein anfangs schwacher, später immer stärkerer, spontaner horizontaler Ny. auf, bei rechter Seitenlage Ny. des rechten Auges nach hinten, des linken nach vorn, bei linker Seitenlage umgekehrt. In anderer Kopflage entsteht kein horizontaler Ny. Drehung bei normaler Kopfhaltung bewirkt typischen Ny. nach rechts oder nach links Drehung bei Kopf oben bewirkt eine abnorme Augenstellung, und zwar nach Rechtsdrehung wendet sich das linke Auge nach unten, das rechte nach oben, also eine Deviation im Sinne der langsamen Komponente des Ny. bei normalen Tieren. In der Seitenkopflage kann durch Drehung kein rotatorischer Ny. hervorgerufen werden, der spontane horizontale Ny. bleibt lange unverändert. Die bei passiven Kopfbewegungen normalerweise auftretenden Gegenbewegungen der Bulbi verschwinden in einem gewissen Stadium der akuten Alkoholintoxikation, die Bulbi bleiben bei den Kopfbewegungen in Ruhe.

In der chronischen Alkoholintoxikation trat kein spontaner Ny. auf. Der Ny. nach Drehungen war wie bei normalen Tieren. Hingegen waren die Reaktionsbewegungen verändert, nämlich die Fallreaktion, welche bei normalen. mit dem Kopf nach hinten gerichteten Tieren, die nach rechts oder links gedreht wurden, auftritt, blieb hier aus. Spira.

Die Bedeutung der Vestibularreaktion für die Differentialdiagnose von Gehirnkrankheiten. Von Berlstein (Lemberg). (Lwowski Tygodnik Lekarski, 1912, Nr. 22.)

Unter allen Gehirnkrankheiten findet man die markantesten Veränderungen in den Reaktionen des Vestibularapparates bei Acusticustumoren. In vier von Berlstein beobachteten Fällen zeigte sich auf der kranken Seite neben vollständiger Taubheit vollständiger Mangel der Vestibularreaktionen gegen alle Reize, spontaner Nystagmus, eben wegen Ausfall der hemmenden Fasern für den Deitersschen Kern, Fallrichtung unabhängig von der Kopfstellung; auf der gesunden Seite gesteigerte kalorische Erregbarkeit, von der Kopfstellung abhängige Fallrichtung während der Reaktion. Ähnliche Symptome neben Ausfallserscheinungen beim Zeigeversuch sind bei Erkrankungen des Cerebellum vorhanden. Bei manchen in bewußtlosem Zustande untersuchten Pat., wie bei Intoxikationen, supranukleären Blicklähmungen, Nikotin- und Alkoholvergiftungen fand Berlstein bei Vestibularreizungen Deviation der Bulbi. Bei traumatischen Neurosen hat Berlstein wiederholt Verkürzung der Knochenleitung, doppelseitigen Spontannystagmus, besonders bei raschen Kopfbewegungen, stark gesteigerte Erregbarkeit des Vestibularapparates auf kalorische, Drehungs- und galvanische Reize neben bedeutenden subjektiven Erscheinungen während der Reaktion, wie übermäßige Schweiße, Schwindel,

Digitized by Google
Original from UNIVERSITY OF CALIFORNIA
Generated on 2019-10-24 13:50 GMT / http://hdl.handle.net/2027/uc1.b3252761
Public Domain in the United States, Google-digitized / http://www.hathitrust.org/access_use#pd-us-google

Erbrechen, vasomotorische Erscheinungen gesehen. Diese Symptome sind bei Verdacht auf Simulation sehr wichtig (Rhese, Ref.). Spira.

IV. Otochirurgie.

Über einen Fall von Gradenigoschem Symptomenkomplex. Von Prof. F. Lasagna (Parma). (Archivio italiano di otologia etc., Bd. XXIV, H. 1.)

Der Gradenigosche Symptomenkomplex (akute Otitis, gleichseitige Abducenslähmung und Schmerzen in der Temporo-parietal-Gegend) entsteht nach Verfassers Ansicht durch Fortleitung der Entzündung der Zellen an der Spitze der Felsenbeinpyramide gegen den Sinus cavernosus, in welchem der Abducens verläuft. Rimini (Triest).

Die kosmetische Korrektur der Facialislähmung durch freie Fascienplastik. Von Stein (Wiesbaden). (Münchener med. Wochenschr., 60. Jahrg., Nr. 25.)

Stein beschreibt sein neues Verfahren wie folgt: Voroperation: Injektion von ca. $^1/_4$ *cm*³ Paraffinmischung vom Schmelzpunkt 50° C in die Gegend seitlich und oberhalb des betreffenden Mundwinkels, ca. $^1/_2$ *cm* von ihm selbst entfernt; Verteilung dieser Masse durch Druck von außen. 3 Wochen später wird die eigentliche Operation vorgenommen: Zunächst Entnahme der Fascie an der Außenseite des Oberschenkels von einem ca. 20 *cm* langen Schnitt aus in $^1/_2$ *cm* Breite. Danach ein $^1/_2$ *cm* langer Schnitt an der Innenseite des Paraffindepots und ebenso außerhalb. Dann Freilegung des Jochbogens und Durchführung einer bajonettförmigen Nadel von hier aus durch die Wange nach dem inneren Schnitt am Mundwinkel. Befestigung des Fascienstreifens an der Nadel und Durchziehen beider bis nach außen vom Jochbogen. Vereinigung der Wundränder im Gesicht mit Catgut und am Oberschenkel mittelst Michelscher Klammern. Primäre Heilung. Reinhard.

Primäre akute und purulente Mastoiditis. Von Santalo. (Boletin de laringol. Januar-März 1913.)

Ein klinischer Fall hat dem Verfasser gezeigt, daß solche Warzenfortsatzentzündungen ihren Ursprung in dem Nasenrachenraum haben können: andere wieder können auf dem Blutwege entstehen, ohne daß nennenswerte Läsionen des Mittelohres der Mastoiditis vorangehen oder dieselben begleiten. Die Behandlung ist dieselbe wie bei den Mastoiditiden anderen Ursprungs. Trommelfellparacentese und wenn diese ohne Erfolg bleibt, Eröffnung des Warzenfortsatzes. Menier.

Ein Fall von otogener Thrombose des Sinus cavernosus. Von Dr. H. R. Johnson (Faimont, W. Va.) (The Laryngoscope, Vol. XXIII, Februar 1913.)

Der 59jährige Patient wurde von Allgemeinchirurgen wegen Mastoiditis operiert. 8 Tage nach der Operation traten Schüttelfröste mit Schweißausbrüchen auf, die von hohem Fieber mit steilen Abfällen begleitet waren. Das Auge zeigt ausgesprochene Chemosis, Schwellung, Herabhängen des oberen Lides und Hervorspringen des Augapfels. Die Haut beider Lider war bläulich verfärbt. Der Augenhintergrund zeigte ausgesprochene Sehnervenentzündung.

Digitized by Google
Original from UNIVERSITY OF CALIFORNIA
Generated on 2019-10-24 13:50 GMT / http://hdl.handle.net/2027/uc1.b3252761
Public Domain in the United States, Google-digitized / http://www.hathitrust.org/access_use#pd-us-google

Nach Entfernung der verfärbten Knochenwand des Sinus vom Knie bis zum Bulbus wurde in die schmutziggraue und weiche Sinuswand eingeschnitten und dunkles, zerfallenes Blutcoagulum festgestellt. Nach Unterbindung der Vena jugularis interna wurde der Sinus von der Vena und vom Sigmoideus aus in der Richtung zum Bulbus und der Sinus sigmoideus bis zum Torcular ausgekratzt, ohne jedoch eine Spur von Blut zu finden.

Pat. hatte eine Schwellung am Kniegelenke, die eine Menge grünlichgelben Eiters enthielt.

5 Stunden nach der Operation trat zum erstenmal Schüttelfrost auf. Chemosis, Ptosis und Hervorspringen des Augapfels verschwanden allmählich. Die Sehkraft jedoch ging infolge der postneurotischen Atrophie des Sehnerven verloren. Die Mastoidwunde heilte nach 8 Wochen und der Pat. konnte als geheilt entlassen werden. Otto Glogau.

Ein Fall von Entzündung beider äußerer Gehörgänge mit anschließender beiderseitiger Sinusthrombose. Von Dunbar Roy, MD. (Atlanta). (Annals of Otology, Rhinol. and Laryngol., Vol. XXI, Dezember 1912.)

Eine 50jährige Frau bekam in rascher Reihenfolge eine diffuse Schwellung beider äußerer Gehörgänge. Die Incision ergab wenig Eiter. Die lokalen Symptome verschwanden, doch Pat. klagte fortwährend über heftige Kopfschmerzen. Allmählich gesellten sich Schüttelfröste mit hohem, steil abfallendem Fieber und rapider Puls zu dem Krankheitsbilde hinzu, das sich klinisch schließlich als Lungenentzündung enthüllte, der die Pat. bald erlag.

Der Sektionsbefund ergab einen beiderseitigen Thrombus des Sinus lateralis, der sich von der Umbiegungsstelle des Sinus in die Mastoidgrube bis zum Torcular herophili erstreckte. Im Mittelohr und in den Warzenfortsatzzellen fanden sich keinerlei Zeichen krankhafter Veränderungen vor. Verf. glaubt, daß durch die sich in den Sinus lateralis entleerenden Venae emissariae das septische Material vom äußeren Gehörgang in die Blutbahn geführt wurde. Die allgemeine Sepsis führte dann zur tödlichen Pneumonie. Verf. verweist darauf, daß ein ähnlicher Fall bisher nur von Toynbee beschrieben wurde, und beklagt es, daß kein Lehrbuch auf diesen Zusammenhang zwischen Sinusthrombose und Gehörgangsentzündung hinweist. Otto Glogau.

Die Lähmung des N. facialis bei Mastoidoperationen. Von Charles W. Perkins (New-York). (Annals of Otology, Rhinology and Laryngol., Vol. XXI, Dezember 1912.)

Um die Verletzung des Facialis bei Entfernung der „Brücke“ zu verhindern, bildet Verf. die Brücke auf folgende Weise: Nach Freilegung des Antrums wird die Öffnung weit über das Zygoma hinaus vergrößert, bis das Gewölbe des Mittelohrs sichtbar ist, wobei die obere Gehörgangswand oder zumindest ihr innerer Teil erhalten bleibt. Der N. facialis liegt unmittelbar unter dem rückwärtigen Anteil dieser Brücke, die mittelst Meißelschlages oder Curette entfernt wird. Das Muskelgewebe an der Warzenfortsatzstelle soll nie

Digitized by Google
Original from UNIVERSITY OF CALIFORNIA
Generated on 2019-10-24 13:50 GMT / http://hdl.handle.net/2027/uc1.b3252761
Public Domain in the United States, Google-digitized / http://www.hathitrust.org/access_use#pd-us-google

mittelst Schere abgelöst werden, da hierbei der Nerv durchschnitten werden kann. Verfasser beschreibt das von ihm dabei verwendete Raspatorium und seine vorne abgeschrägten Meißeln, durch die der Facialis ebenfalls geschützt wird, da der Druck auf das zu entfernende Knochenstückchen und nicht auf den darunter liegenden Knochen übertragen wird. Unter 55 Radikaloperationen hatte Verf. 2 Facialislähmungen, die 20 Stunden respektive 6 Wochen nach der Operation auftraten, aber wieder von selbst verschwanden. Otto Glogau.

Ein Fall von extraduralem Abseeß und Sinusthrombose otitischen Ursprungs. Von James F. Mac Caw, MD. (Watertown). (Annals of Otology, Rhinology and Laryngol., Vol. XXI, Dezember 1912.)

Pat. litt eine Woche an Kopf- und Ohrenschmerzen, ehe er zur Behandlung kam. Nach Eröffnung des Trommelfells verschwanden die Symptome, um kurz nachher um so heftiger aufzutreten. Das Mittelohr begann wieder zu eitern. Der ganze Warzenfortsatz, besonders die Austrittsstelle der Vena emissaria, waren stark schmerzempfindlich. Fieber und Puls normal. Trotz des subjektiven Wohlbefindens des Pat. bestand Verf. auf Eröffnung des Warzenfortsatzes. Die knöcherne Wand über der Pars sigmoidea des Sinus lateralis erwies sich in ihrer ganzen Länge als nekrotisch. Nach ihrer Entfernung zeigte sich über dem Knie ein epiduraler Abseeß, aus dem sich eine Menge Eiters entleerte. Der Abseeß hatte derartig auf den Sinus gedrückt, daß selbst nach der Eiterentleerung eine deutliche Delle sichtbar war. Unterhalb dieser Stelle war der Sinus rund, fest, widerstandsfähig, jedoch ohne Pulsation. Verf. stand von Eröffnung des Sinus ab, da noch keine klinischen Symptome der Thrombose vorhanden waren. Pat. genas. Otto Glogau.

Personalien und Notizen.

Ernannt: Privatdozent Dr. Ottokar Kutvirt zum a. o. Professor und Vorstand der böhmischen Universitätsklinik für Ohren-, Nasen- und Rachenkrankheiten in Prag.

Verliehen: Privatdozent Dr. Hermann Beyer, Assistent an der Klinik und Poliklinik für Ohren- und Nasenkrankheiten in Berlin, und Dr. Karl Vymola, Privatdozent für Oto-Rhinologie in Prag, der Titel Professor.

Berufen: Prof. Dr. Wilhelm Lange, Privatdozent für Oto-Rhino-Laryngologie in Greifswald, als a. o. Professor und Nachfolger des kürzlich gestorbenen Geh. Med.-Rates Prof. Bürkner, Direktor der Ohrenklinik in Göttingen.

Habilitiert: Dr. Guglielmo Bilancioni in Rom für Oto-Rhino-Laryngologie.

Auszeichnung: Priv.-Doz. Dr. Robert Bárány erhielt auf der Jahresversammlung deutscher Nervenärzte in Breslau für seine die Neurologie und Otologie gleich fördernden Arbeiten die Erb-Medaille, die heuer zum erstenmal verliehen wurde, und den damit verbundenen Ehrenpreis von 1000 Mark.

Für den wissenschaftlichen Teil verantwortlicher Redakteur: Dr. E. Urbantschitsch, Dr. H. Marschik.
Herausgeber, Eigentümer und Verleger: Urban & Schwarzenberg.

Druck von Gottlieb Gistel & Cie., Wien, III., Münzgasse 6.

Digitized by Google
Original from UNIVERSITY OF CALIFORNIA
Generated on 2019-10-24 13:50 GMT / http://hdl.handle.net/2027/uc1.b3252761
Public Domain in the United States, Google-digitized / http://www.hathitrust.org/access_use#pd-us-google

MONATSSCHRIFT FÜR OHRENHEILKUNDE
UND
LARYNGO-RHINOLOGIE.

XLVII. Jahrg. 1913. 11. Heft.

Nachdruck verboten.

Otologischer Teil.

Original-Artikel.

Aus der böhmischen Universitätsklinik für Ohren-, Nasen- und Rachenkrankheiten in Prag (Vorstand: Prof. Dr. Kutvirt).

Die nichteitrigen Erkrankungen des Vestibularlabyrinths.

Untersuchungen mittelst der bilateralen kalorischen und galvanischen Reizung nach Ruttin.

Von Dr. **Johann Lang**, Assistent der Klinik.

(Schluß.)

IV. H. L., 54 Jahre alt, Maler. Aufgenommen 15. V. 1912.

Pat. war niemals schwer krank gewesen. Seit 2—3 Monaten schlechtes Gehör links. Seit 15 Jahren Schwindel gewöhnlich beim Arbeiten oder Spazieren. Bei der Veränderung der Kopflage (Beugen des Kopfes nach vorn, nach rückwärts oder seitwärts) war kein Schwindel. Der Schwindel war manchmal so heftig, daß er mit Übelkeit und Erbrechen verbunden war. In der letzten Zeit hat er an Stärke zugenommen.

Status praesens: Otoskopischer Befund rechts normal, links ist das Trommelfell eingezogen. Funktionsprüfung rechts normal, links Konv.-Spr. 10 *m*, Fl.-Spr. 1 *m*, ganz leise schwingende Stimmgabeln $g^4 - c^2 +$, $c_1 - C\,0$, Rinne negativ, Knochenleitung nicht verkürzt, Weber nach links. Nach dem Katheterismus links Fl.-Sp. 5 *m*; das Trommelfell ist nicht mehr eingesunken.

Kein spontaner Nystagmus.

Kalorische Reaktion beiderseits normal.

Drehreaktion: Nach 10mal Drehung nach rechts Nyst. nach links durch 25″,
„ 10 „ „ „ links „ „ rechts „ 26″.

Galvanische Reaktion: Kathode rechts bei 8 MA. Nystagmus nach rechts,
„ links „ 8 „ „ „ links.

Zeigereaktion und Fallreaktion beiderseits normal.

Bilaterale kalorische Reizung nach Ruttin: Nach 2′ 25″ Nyst. nach rechts.

Bilaterale galvanische Reizung nach Ruttin: Bei 20 MA. kein Nystagmus.

Digitized by Google
Original from UNIVERSITY OF CALIFORNIA
Generated on 2019-10-24 13:50 GMT / http://hdl.handle.net/2027/uc1.b3252761
Public Domain in the United States, Google-digitized / http://www.hathitrust.org/access_use#pd-us-google

Bei dem Katheterismus links sehr heftiger Schwindel.

Es wurde abwechselnd Jodkali und Brom verschrieben.

Mitteilung des Prof. Dr. Heveroch: Es handelt sich um leichten Alkoholismus.

Augenhintergrund (Doz. Dr. Lešer): Arteriosclerosis der Netzhautschlagadern.

3. VI. Der Schwindel ist nicht mehr so heftig. Pat. wurde vom 3. VI. bis 26. VI. katheterisiert. Vom 3. VI. wurde Jodalose verordnet.

30. VI. Das Gehör links ist normal.

25. VII. Der Schwindel ist bedeutend leichter.

2. VIII. Fast kein Schwindel.

15. II. 1913. Wieder leichter Schwindel. Jodalose. Kein spontaner Nystagmus.

18. III. Bilaterale kalorische Spülung: Nach 5' schwacher Nystagmus nach links. Fast kein Schwindel.

Es handelte sich bei diesem Pat. am 15. V. 1912 um einen Reizzustand des linken Vestibularlabyrinths, welcher mit großer Wahrscheinlichkeit auf die Arteriosklerose rückbezogen werden kann. Der Vestibularnerv war normal. Am 18. III. 1913 war schon eine Untererregbarkeit dieses Labyrinths. (Es bestand daneben früher leichter Alkoholismus.)

V. K. S., 52 Jahre alt, Lehrer. Aufgenommen 27. VI. 1912.

Pat. stammt aus gesunder Familie; er war immer gesund. Seit 3 Jahren Schwerhörigkeit beiderseits und subjektive Geräusche in beiden Ohren. Seit sechs Wochen Schwindel, besonders bei den Veränderungen der Kopflage (jeden Morgen beim Aufstehen aus dem Bett).

Status praesens: Otoskopischer Befund: Beide Trommelfelle sind stark eingesunken.

Funktionsprüfung: Konv.-Spr. rechts 10 *m*, links 3 *m*, Fl.-Spr. rechts 2 *m*, links 0·1 *m*; rechts $g^4 - c^2 +$, $c^1 - C0$, links $g^4 - c^4 0$, $c^3 - c^2 +$, $c^1 - C0$, Rinne rechts negativ, links positiv, Knochenleitung rechts nicht verkürzt, links verkürzt. Weber nach rechts.

Nach dem Katheterismus keine Veränderungen in der Lage beider Trommelfelle, keine Besserung des Gehörs.

Spontannystagmus nach rechts. (Weitere Untersuchung mit Bárányschem Blickfixator.) Kalorische Reaktion beiderseits normal.

Drehreaktion beiderseits normal (Nystagmus nach rechts 27", nach links 31").

Galvanische Reaktion: Kathode rechts bei 7 MA. Nystagmus nach rechts,
„ links „ 7 „ „ „ links.

Zeigereaktion (Bárány) und Fallreaktion (Bárány) beiderseits normal.

Bilaterale kalorische Reizung nach Ruttin: Nach 1'45" Nyst. nach rechts.

Bilaterale galvanische Reizung nach Ruttin: bei 20 MA. kein Nystagmus.

Es wurde Jodkali vorgeschrieben. Pat. kam nicht mehr auf die Klinik.

Diagnose: Übererregbarkeit (Reizzustand) des linken Vestibularlabyrinths bei den katarrhalischen Adhäsivprozessen im Mittelohr (Politzer). Auf derselben Seite waren auch Veränderungen im Cochlearlabyrinth.

VI. J. S., 16 Jahre alt, Typograph. Aufgenommen 8. IX. 1912.

Pat. stammt aus gesunder Familie und hat keine schwere Krankheit überstanden. Seit 3 Monaten ist er sehr nervös, besonders wenn er eine undeutliche

Digitized by Google
Original from UNIVERSITY OF CALIFORNIA
Generated on 2019-10-24 13:51 GMT / http://hdl.handle.net/2027/uc1.b3252761
Public Domain in the United States, Google-digitized / http://www.hathitrust.org/access_use#pd-us-google

Handschrift zum Satz bekommt. Seit einem Monat Schwindel. Der Schwindel tritt gewöhnlich bei Tag bei der Arbeit und besonders am Abend, wenn er ermüdet ist, auf.

Status praesens: Otoskopischer Befund normal. Das Gehör normal. Kein spontaner Nystagmus.

Kalorische Reaktion und Drehreaktion beiderseits normal.

Galvanische Reaktion (Kathode auf dem Tragus): Bei 4 MA. Nystagmus zu der Kathode beiderseits.

Zeigereaktion
Fallreaktion } (Bárány) beiderseits normal.

Bilaterale kalorische Reizung nach Ruttin: Nystagmus nach links.

Bilaterale galvanische Reizung nach Ruttin: Bei 20 MA. kein Nystagmus.

Es wurde Jodalose verordnet und Ruhe empfohlen. Nach einem Monat bedeutende Besserung des Schwindels und der Neurasthenie.

Diagnose: Reizzustand des rechten Vestibularlabyrinths bei der Neurasthenie. (Bei der kalorischen Prüfung rechts Schwindel und Übelkeit.)

VII. B. S., 29 Jahre alt, Schlosser. Aufgenommen 13. XI. 1912.

Pat. stammt aus gesunder Familie und hat keine schwere Krankheit überstanden. Voriges Jahr im März konnte er 7 Tage nach der schweren Arbeit nicht schlafen, da er in der Nacht stets zum kranken Kind aufstehen mußte. Dadurch wurde er sehr nervös. Seit dieser Zeit treten jeden Tag bei jeder Veränderung der Kopflage (Beugung des Kopfes nach vorn, nach rückwärts, am Morgen beim Aufstehen, am Abend beim Niederlegen) heftige Schwindelanfälle auf. Der Schwindel tritt auch am Abend ein, wenn der Pat. nach der Arbeit ermüdet ist.

Status praesens: Otoskopischer Befund beiderseits normal.

Das Gehör beiderseits normal.

Spontannystagmus nach rechts. (Weitere Untersuchung mit Bárányschem Blickfixator.)

Kalorische Reaktion beiderseits normal.

Drehreaktion: Nach 10maliger Drehung nach rechts Ny. nach links durch 65",
„ 10 „ „ „ links „ „ rechts „ 40".

Galvanische Reaktion beiderseits normal.

Zeigereaktion und Fallreaktion (Bárány) beiderseits normal.

Bilaterale kalorische Reizung nach Ruttin: Nach 40" Nystagmus nach rechts durch 30".

Bilaterale galvanische Reizung nach Ruttin: Bei 20 MA. kein Nystagmus.

Es wurde Jodkali vorgeschrieben und Ruhe empfohlen. Pat. kam nicht mehr auf die Klinik.

Diagnose: Reizzustand des linken Vestibularlabyrinthes bei der Neurasthenie. (Die Drehreaktion zeigt auch deutliche Differenz in der Erregbarkeit beider Labyrinthe.)

VIII. F. J., 21 Jahre alt. Aufgenommen im November 1912. (Aus der I. internen Klinik Hofrat Prof. Dr. Maixner.)

Ich entnehme aus der klinischen Krankengeschichte folgendes: Der Vater ist an einer dem Pat. unbekannten Krankheit gestorben, die Mutter ist gesund. Von

Digitized by Google
Original from UNIVERSITY OF CALIFORNIA
Generated on 2019-10-24 13:51 GMT / http://hdl.handle.net/2027/uc1.b3252761
Public Domain in the United States, Google-digitized / http://www.hathitrust.org/access_use#pd-us-google

9 Geschwistern sind 4 in der Kindheit gestorben; Pat. selbst hat keine schwere Krankheit überstanden. Vor $^3/_4$ Jahren Schwindel, der 14 Tage gedauert hat. Der Gang ist unsicher; in den Händen kann Pat. nichts halten. Leichter Tremor und Ataxie der oberen Extremitäten. Patellarreflexe sind erhöht, kein Klonus. Babinski links positiv, Romberg positiv. Hautsensibilität normal, keine thermische Dissoziation, elektrische Erregbarkeit normal.

Meine Untersuchung: Otoskopischer Befund und Gehör beiderseits normal.

Spontaner Nystagmus nach beiden Seiten in den Endstellungen der Augen.

Kalorische Reaktion beiders. normal (links Schwindel, Übelkeit und Brechreiz).

Drehreaktion: Nach 10 Drehungen nach rechts Nyst. nach links durch 35".
„ 10 „ „ links „ „ rechts „ 30".

Galvanische Reaktion bei 10 MA. (Kathode auf dem Tragus) Nystagmus beiderseits zur Kathode.

Zeigereaktion } beiderseits normal.
Fallreaktion }

Bilaterale kalorische Reizung nach Ruttin: Nach $^3/_4$ Minuten Nystagmus nach rechts durch 1' 10".

Bilaterale galvanische Reizung nach Ruttin: Bei 20 MA. kein Nystagmus.

Neurologische Diagnose: Sclerosis cerebrospinalis multiplex.

Unsere Diagnose: Reizzustand des linken Vestibularlabyrinths bei der disseminierten Sclerosis. (Leichte Differenz bei der Drehreaktion und bei der einseitigen kalorischen Reaktion.)

IX. S. F., 46 Jahre alt, Beamter. Aufgenommen 28. XI. 1912.

Pat. stammt aus gesunder Familie; er hat keine schwere Krankheit überstanden. Seit 8 Jahren Schwerhörigkeit, welche vor 4 Jahren zugenommen hat. Seit 3—4 Jahren Schwindel, der manchmal so heftig war, daß Pat. sich anhalten mußte, um nicht umzufallen. Dabei Übelkeit, kein Erbrechen. Die Schwerhörigkeit ist in der Familie erblich.

Status praesens: Otoskopischer Befund beiderseits normal.

Funktionsprüfung: Rechts Taubheit für Sprache und Stimmgabeln (mit Lärmapparat links); links Konv.-Spr. 7 *m*, Fl.-Spr. 1 *m*. Ganz leise schwingende Stimmgabeln $g^4 - c^4$ 0, $c^3 - c^1$ +, c und C 0, Knochenleitung verkürzt, Rinne +.

Kein spontaner Nystagmus.

Kalorische Reaktion beiderseits normal (links Schwindel, Übelkeit).

Drehreaktion beiderseits normal (40" beiderseits).

Galvanische Reaktion beiderseits normal (bei 8 MA.).

Zeigereaktion und Fallreaktion beiderseits normal.

Bilaterale kalorische Reizung nach Ruttin: Nystagmus nach rechts.

Bilaterale galvanische Reizung: Bei 20 MA. kein Nystagmus.

Diagnose: Reizzustand des linken Vestibularlabyrinths. Es handelt sich in diesem Falle um eine Otosklerose, welche rechts zur Taubheit, links zur Labyrinthveränderung geführt hat.

Therapie: Es wurden Capsulae gelatinosae phosphori sec. Hartmann vorgeschrieben. 13. IV. 1913. Schriftliche Mitteilung: Nach 2 Monaten der Behandlung verschwand der Schwindel.

Digitized by Google
Original from UNIVERSITY OF CALIFORNIA
Generated on 2019-10-24 13:51 GMT / http://hdl.handle.net/2027/uc1.b3252761
Public Domain in the United States, Google-digitized / http://www.hathitrust.org/access_use#pd-us-google

X. S. K., 42 Jahre alt, Beamter. Aufgenommen 17. XII. 1912.

Seit 6 Monaten Schwindel, welcher mit Kopfschmerz, Übelkeit und Erbrechen verbunden war und besonders gegen Abend auftrat. Der Schwindel war in den ersten 2 Monaten sehr heftig; in den letzten 4 Monaten ist er etwas leichter. Seit 14 Tagen kein Erbrechen; der Kopfschmerz dauert fort. Seit 6 Monaten Ameisenlaufen in der linken Hand. Pat. hat früher Ulcus molle und Gonorrhöe durchgemacht. Lues wird geleugnet.

Status praesens: Otoskopischer Befund normal. Funktionsprüfung: Links normal, rechts $g^4 - c^3 +$, $c^2 - C0$, Rinne negativ, Knochenleitung nicht verkürzt, Weber nach rechts.

Kein spontaner Nystagmus.

Kalorische Reaktion beiderseits normal (rechts Schwindel und Übelkeit).

Drehreaktion: Nach 10 Drehungen rechts Nyst. nach links durch 40",
„ 10 „ links „ „ rechts „ 40".

Galvanische Reaktion beiderseits normal.

Zeigereaktion (Bárány) beiderseits normal.

Fallreaktion (Bárány) links normal, rechts scheint sie nicht normal zu sein.

Bilaterale kalorische Reizung nach Ruttin: Nystagmus nach links.

Bilaterale galvanische Reizung: Bei 20 MA. kein Nystagmus.

Augenhintergrund (Klinik Prof. Dr. Deyl, Assistent Dr. Kadlický) normal. (Es besteht Myopie.)

Es wurde Jodalose (12—15 Tropfen tägl.) vorgeschrieben. Pat. wurde beruhigt.

27. XII. Der Schwindel ist fast gänzlich verschwunden. Fallreaktion rechts normal. Agoraphobie. Pat. wird vom Schwindel besonders in großer Menge von Leuten und auf den Kreuzungen viel frequentierter Straßen befallen. Jodalose weiter; Beruhigung.

10. I. 1913. Seit einer Woche kein Schwindel, weil Pat. sich gut beherrscht.

14. I. Leichte Zuckungen in der linken Hand. Kein Schwindel.

14. I. bis 20. II. Zeitweise Kontrolle. Kein Schwindel.

21. II. Pat. fürchtet wieder, daß er in großer Menge von Leuten vom Schwindel befallen werden könnte. Gleich darauf Schwindel. Bilaterale kalorische Spülung nach Ruttin: Nystagmus nach links.

22. II. Beruhigung.

23. II. Besserung des Zustandes.

Neurologischer Befund (Prof. Dr. Heveroch): Wir können bei dem Pat. nichts finden; es handelt sich wahrscheinlich nur um einen Schwindel bei einem Neurastheniker.

6. IV. Kein Schwindel seit 14 Tagen.

Diagnose: Reizzustand des rechten Vestibularlabyrinths aus der Neurasthenie.

XI. H. Fr., 34jährige Typographengattin. Aufgenommen 13. I. 1913. (Aus der II. internen Klinik Prof. Dr. Thomayer.)

Anamnese: Der Vater ist an Apoplexia cerebri, die Mutter an Tuberkulose gestorben. 2 Geschwister sind in der Kindheit gestorben. Pat. hatte in der Kindheit einen Ausfluß aus dem linken Ohr. Vor 5 Jahren große Schmerzen im ganzen Körper, vor $4^1/_2$ Jahren gynäkologische Operation; nach der Operation dauerten die

Digitized by Google
Original from UNIVERSITY OF CALIFORNIA
Generated on 2019-10-24 13:51 GMT / http://hdl.handle.net/2027/uc1.b3252761
Public Domain in the United States, Google-digitized / http://www.hathitrust.org/access_use#pd-us-google

Schmerzen fort. Seit der Operation Schwindel, besonders nach der Erregung und am Abend. Der Schwindel dauerte 4 Jahre, dann war er verschwunden. Seit 2 Monaten wieder Schwindel nach jeder Erregung. Seit Juli v. J. haben die Schmerzen an Intensität zugenommen; seit einem Jahr fühlt die Pat. große Ermüdung in den Füßen und Ameisenlaufen in den Händen.

Die neurologische Diagnose des Prof. Dr. Thomayer: Tabes dorsalis.

Otologische Untersuchung: Das Trommelfell rechts ist leicht, links deutlich eingesunken. Links eine kleine Narbe. Funktionsprüfung rechts normal; links $g^4 - c^3$ 0, $c^2 -$ C +, Rinne +, Knochenleitung verkürzt, Weber nach rechts. Bei der zweiten Untersuchung: $g^4 -$ c +, C 0, Rinne negativ, Knochenleitung nicht verkürzt, Weber nach links. Konv.-Spr. links 10 *m*, Fl.-Spr. 1 *m*. Nach dem Katheterismus links Fl.-Spr. 3 *m* (Hysterie?).

Spontannystagmus in der Endstellung der Augen nach links.

Kalorische Reaktion beiderseits normal. (Rechts sehr starke Reaktion.)

Drehreaktion: Nach 10 Drehungen nach rechts Ny. nach links durch 24",
„ 10 „ „ links „ „ rechts „ 24".

Galvanische Reaktion: Bei 10 MA. rechts und links Nystagmus zur Seite der Kathode. (Kathode auf dem Tragus.)

Zeigereaktion, Fallreaktion } (Bárány) beiderseits normal.

Bilaterale kalorische Reizung nach Ruttin: Nach 1' 30" Nystagmus nach links (mit Blickfixator [Bárány]).

Bilaterale galvanische Reizung nach Ruttin: Kein Nystagmus bei 20 MA.

Diagnose: Reizzustand des rechten Vestibularlabyrinths. Ursache: Tabes dorsalis.

XII. S. A., 37 Jahre, Schmiedsgattin. Aufgenommen 14. I. 1913.

Pat. stammt aus gesunder Familie und war selbst stets gesund. Vor 7 Tagen nach starkem Verschwitzen Erkältung. Vor 5 Tagen heftiger Schwindel, Übelkeit, Erbrechen und Ohrensausen, besonders links. Dabei große Schmerzen in der linken Halsseite, welche nach der antirheumatischen Salbe nachgelassen haben.

Otologische Untersuchung: Otoskopischer Befund rechts normal, links ist das Trommelfell eingezogen. Funktionsprüfung rechts normal, links Konv.-Spr. 4 *m*, Fl.-Spr. 1 *m*; $g^4 -$ c +, C 0, Rinne negativ, Knochenleitung nicht verkürzt, Weber nach rechts. Nach dem Katheterismus links Konv.-Spr. 10 *m*, Fl.-Spr. 4 *m*.

Sehr starker Spontannystagmus nach links, welcher erst in der extremen Blickrichtung nach rechts verschwindet. (In dieser Stellung werden die Augen mit Bárányschem Blickfixator fixiert.)

Kalorische Reaktion beiderseits normal. (Rechts sehr starke Reaktion, Übelkeit und Erbrechen.)

Drehreaktion: Nach 10 Drehungen nach links Ny. nach rechts durch 23",
„ 10 „ „ rechts „ „ links „ 18".

Galvanische Reaktion (Kathode auf dem Tragus): Bei 17 MA. Nystagmus zur Seite der Kathode beiderseits.

Zeigereaktion, Fallreaktion } (Bárány) beiderseits normal.

Digitized by Google
Original from UNIVERSITY OF CALIFORNIA
Generated on 2019-10-24 13:51 GMT / http://hdl.handle.net/2027/uc1.b3252761
Public Domain in the United States, Google-digitized / http://www.hathitrust.org/access_use#pd-us-google

Bilaterale kalorische Reizung nach Ruttin: Nach 1' 30" Nystagmus nach links durch 65".

Bilaterale galvanische Reizung nach Ruttin: Bei 10 MA. Nystagmus nach rechts.

Augenhintergrund und Visus normal (Augenklinik Prof. Dr. Deyl). Es wurde Jodkali und Aspirin vorgeschrieben.

13. II. Seit einer Woche kein Schwindel. Ganz minimaler spontaner Nystagmus nach links. Bei der bilateralen kalorischen Reizung ganz leichter Nystagmus nach rechts, bei der bilateralen galvanischen Reizung (20 MA.) kein Nystagmus.

Diagnose: Es handelte sich in diesem Falle um eine Reizung des rechten Vestibularlabyrinths und Vestibularnerven rheumatischen Ursprungs. Nach einem Monat war Untererregbarkeit des rechten Vestibularlabyrinths; dabei kein Unterschied in der Erregbarkeit der Vestibularnerven.

XIII. K. V., 34 Jahre alt, Geschäftsagent. Wurde am 19. II. 1913 von Professor Dr. Heveroch zur Untersuchung geschickt.

Pat. war niemals schwer krank. In der Familie ist Schwerhörigkeit. Pat. leidet seit 10 Jahren an Schwindel, welcher jeden Tag vormittags oder nachmittags auftritt. Am Morgen beim Aufstehen oder am Abend nach der Arbeit kein Schwindel. Seit 10 Jahren Schwerhörigkeit.

Status praesens (19. II. 1913): Otoskopischer Befund normal.

Funktionsprüfung: Konv.-Spr. rechts 2 *m*, links 10 *m*, Fl.-Spr. rechts 0·1 *m*, links 8 *m*. Ganz leise schwingende Stimmgabeln rechts: g^4 — c^4 0, C^3 — c^2 +, c^1 — C 0, links g^4 — C+; Rinne beiderseits positiv, Knochenleitung rechts stark verkürzt, links nicht verkürzt. Weber nach links.

Leichter spontaner Nystagmus nach links.

Kalorischer Nystagmus links normal (nach $^1/_2$ Bal.), rechts erst nach vollen 3 Ballonen.

Drehreaktion: Nach 10 Drehungen nach links Ny. nach rechts durch 19",
„ 10 „ „ rechts „ „ links „ 25".

Galvanische Reaktion (Kathode auf dem Tragus): Bei 10 MA. Nystagmus zur Seite der Kathode beiderseits.

Zeigereaktion und Fallreaktion beiderseits normal.

Bilaterale kalorische Reizung nach Ruttin: Nach 1' 40" Nyst. nach rechts.

Bilaterale galvanische Reizung: Bei 20 MA. kein Nystagmus.

Es wurde Jodalose vorgeschrieben.

18. III. Nur ganz leichter Schwindel, besonders beim Kopfbeugen.

4. IV. Starkes Ohrensausen und schlechtes Hören links. Kein Schwindel.

Otoskopischer Befund normal.

Funktionsprüfung rechts wie am 19. II., links Konv.-Spr. 10 *m*, Fl.-Spr. 3 *m*, g^4 — C^1 +, c — C 0, Rinne negativ, Knochenleitung nicht verkürzt, Weber nach links. Gelle positiv. Nach dem Katheterismus keine Verbesserung des Gehörs. Es wurden Capsulae gelatinosae phosphori sec. Hartmann vorgeschrieben.

Es handelt sich in diesem Falle um Otosklerose, welche rechts Veränderungen im Cochlearapparat verursacht hat. Dabei ist deutliche Untererregbarkeit des rechten Vestibularlabyrinths.

Generated on 2019-10-24 13:51 GMT / http://hdl.handle.net/2027/uc1.b3252761
Public Domain in the United States, Google-digitized / http://www.hathitrust.org/access_use#pd-us-google
Digitized by Google
Original from UNIVERSITY OF CALIFORNIA

XIV. H. M., 30 Jahre alt, Bedienerin. Aufgenommen 22. II. 1913.

Der Vater ist nach einem Unfall gestorben, die Mutter ist gesund. Vier Geschwister sind gesund. Pat. selbst war stets gesund, bis vor 6 Jahren, wo sie Typhus abdominalis überstanden hatte. In diesem Jahr ist Schwindel aufgetreten. Pat. kann sich nicht mehr erinnern, in welcher Beziehung der Schwindel zum Typhus war. Der Schwindel trat immer auf, wenn die Pat. in einer großen Menge von Leuten war. Der Schwindel war manchmal so heftig, daß die Pat. zu fallen fürchtete. Als die Pat. aus der Menge weggekommen ist, verschwand der Schwindel. Das dauerte vier Jahre. Seit 10 Tagen wieder von neuem der Schwindel desselben Charakters.

Status praesens: Otoskopischer Befund normal. Gehör beiderseits normal.

Spontaner Nystagmus nach links (wurde bei der Untersuchung durch Bárányschen Blickfixator ausgeschaltet).

Kalorische Reaktion beiderseits normal. (Rechts sehr starke Reaktion, Schwindel, Übelkeit und Brechreiz.)

Drehreaktion: Nach 10 Drehungen nach links Ny. nach rechts durch 36",
„ 10 „ „ rechts „ „ links „ 29".

Galvanische Reaktion: Bei 10 MA. Nystagmus zur Seite der Kathode (Kathode auf dem Tragus).

Zeigereaktion und Fallreaktion beiderseits normal.

Bilaterale kalorische Untersuchung: Nach 1' 15" Nystagmus nach links durch 3' 5".

Bilaterale galvanische Untersuchung: Bei 15 MA. Nystagmus nach rechts (Kathode auf dem Tragus).

Es wurde Jodalose vorgeschrieben und die Pat. wurde beruhigt.

23. III. Nach 3 Wochen war der Schwindel nur ganz leicht; dann 3 Tage kein Schwindel; seit 4 Tagen wieder leichter Schwindel. Beruhigung.

3. IV. 10 Tage kein Schwindel. Spontannystagmus nach links. Bei der bilateralen kalorischen Untersuchung nach 1' 35" Nystagmus nach rechts (Schwindel), bei der bilateralen galvanischen Untersuchung bei 20 MA. Nystagmus nach links.

Es bestand in diesem Falle früher vor einigen Jahren Schwindel aus der Neurasthenie. Der Schwindel desselben Charakters hat sich vor 6 Wochen wiederholt. Dabei war das rechte Vestibularlabyrinth und der rechte Vestibularnerv übererregbar. Nach 4 Wochen ist der Schwindel verschwunden und die Übererregbarkeit des rechten Vestibularapparates hat sich in die Untererregbarkeit umgewandelt.

XV. S. A., 63 Jahre alt, Gärtner. Aufgenommen 5. III. 1913.

Pat. war früher stets gesund; voriges Jahr hat er mehrmals rheumatische Gelenksentzündung durchgemacht. Letzte Entzündung begann im November (im Schulter-, Ellbogen- und Kniegelenk auf der rechten Seite). Pat. wurde von seinem Arzt antirheumatisch behandelt. Am Ende dieser letzten Entzündung (6. I. 1913) plötzlich Ohrensausen und heftiger Schwindel, wenn er sich auf dem Bett aufsetzen wollte. Am Abend desselben Tages Ertaubung rechts. Wegen des Schwindels konnte er nicht aufstehen und mußte 4 Wochen im Bett liegen bleiben. Nach 4 Wochen konnte er sich schon im Bett aufsetzen und bald darauf aufstehen. Seit 5 Wochen kann er schon langsam herumgehen; seit einigen Tagen nur leichter Schwindel.

Status praesens: Otoskopischer Befund beiderseits normal.

Digitized by Google
Original from UNIVERSITY OF CALIFORNIA
Generated on 2019-10-24 13:51 GMT / http://hdl.handle.net/2027/uc1.b3252761
Public Domain in the United States, Google-digitized / http://www.hathitrust.org/access_use#pd-us-google

Funktionsprüfung: Rechts mit dem Bárányschen Lärmapparat Taubheit. Links Konv.-Spr. 10 *m*, Fl.-Spr. 2 *m*; g^4 — C^1 +, c — C0, Rinne negativ, Knochenleitung nicht verkürzt.

Kein spontaner Nystagmus.

Kalorische Reaktion beiderseits normal.

Galvanische Reaktion (Kathode auf dem Tragus): Bei 10 MA. Nystagmus nach der Seite der Kathode.

Bilaterale kalorische Untersuchung: Nach 1' Nystagmus nach rechts.

Bilaterale galvanische Untersuchung: Bei 15 MA. Nystagmus nach links.

Zeigereaktion, Fallreaktion } beiderseits normal.

Es wurde Aspirin vorgeschrieben.

12. III. Nur ganz leichter Schwindel.

23. III. Seit einer Woche kein Schwindel. Rechts Taubheit.

Es handelt sich in diesem Falle um eine rheumatische Neuritis des rechten Cochlearnerven; dabei war eine Untererregbarkeit des rechten oder Übererregbarkeit des linken Vestibularapparates (des Labyrinths und des Nerven) vorhanden.

XVI. M. F., 47 Jahre alt, Arbeiter. Aufgenommen 7. III. 1913.

Die Eltern sind an Altersschwäche gestorben. 2 Geschwister sind gesund. Pat. war früher stets gesund. Seit 6 Monaten zeitweise Schwindel, Brechreiz und Erbrechen. Kein Kopfschmerz.

Status praesens: Otoskopischer Befund beiderseits normal. Gehör links normal. Rechts: Konv.-Spr. 10 *m*, Fl.-Spr. 0·2 *m*, g^4 — C^2 +, c^1 — C0, Rinne negativ, Knochenleitung nicht verkürzt, Weber nach links.

Kein spontaner Nystagmus.

Kalorische Reaktion beiderseits normal (links deutlichere Reaktion, Schwindel).

Drehreaktion: Nach 10 Drehungen nach links Ny. nach rechts durch 17",
„ 10 „ „ rechts „ „ links „ 24".

Galvanische Reaktion (Kathode auf dem Tragus): Bei 10 MA. Nystagmus nach der Seite der Kathode. (Links sehr deutliche Reaktion.)

Zeigereaktion und Fallreaktion beiderseits normal.

Bilaterale kalorische Untersuchung: Nach 4' Nystagmus nach rechts.

Bilaterale galvanische Untersuchung: Bei 20 MA. leichter Nystagmus nach links.

Neurologische Untersuchung (Prof. Dr. Heveroch): Der Befund ist negativ, aber aus der lärmenden Sprache und aus dem lustigen Gespräch ist es sichtbar, daß der Pat. Trinker ist. Pat. bekennt den Alkoholismus.

Ophthalmoskopischer Befund normal (Augenklinik Prof. Dr. Deyl).

Diagnose: Reizzustand des linken vestibularen Apparates (des Labyrinths und des Nerven), wahrscheinlich aus dem Alkoholismus.

Therapie: Es wurde Jodkali vorgeschrieben und Alkohol untersagt. Pat. kam nicht mehr auf die Klinik.

XVII. F. A., 29 Jahre alt, Mediziner. Aufgenommen 10. III. 1913.

Die Eltern sind gesund, ein Bruder ist an Lungentuberkulose gestorben. Pat. selbst ist nervös. Im Mai v. J. trat Schwindel auf. Pat. ist nicht gefallen, aber

Digitized by Google
Original from UNIVERSITY OF CALIFORNIA
Generated on 2019-10-24 13:51 GMT / http://hdl.handle.net/2027/uc1.b3252761
Public Domain in the United States, Google-digitized / http://www.hathitrust.org/access_use#pd-us-google

kam nur mit großer Mühe nach Hause. Seit dieser Zeit tritt immer der Schwindel auf, wenn der Pat. ausgehen will. Oft muß er zurückkehren. Beim Aufsetzen im Bett, bei der Veränderung der Kopflage kein Schwindel. Pat. wurde von seinem Arzt mit Brom, dann mit Jodkali behandelt. Der Schwindel wurde leichter, dauerte doch weiter und tritt jetzt gewöhnlich auf den viel frequentierten Straßen, in großen Räumen (im Theater, im großen Saal), besonders bei der intensiven Beleuchtung auf. Hier fürchtet der Pat. immer, daß er fallen könnte. Der Schwindel ist immer heftiger, wenn Pat. nach der geistigen Arbeit ermüdet ist.

Status praesens: Otoskopischer Befund und Gehör beiderseits normal.

Kein spontaner Nystagmus.

Kalorische Reaktion beiderseits sehr stark. (Sehr starker Nystagmus, heftiger Schwindel, Übelkeit und Brechreiz.)

Drehreaktion: Nach 10 Drehungen nach links Ny. nach rechts durch 6' 20".
„ 10 „ „ rechts „ „ links „ 4' 18".

Galvanische Reaktion (Kathode auf dem Tragus): Bei 6 MA. Nystagmus nach der Seite der Kathode.

Bilaterale kalorische Reaktion: Nach 32" Nystagmus nach links durch 5'.

Bilaterale galvanische Reaktion (Kathode auf dem Tragus): Bei 10 MA. Nystagmus nach rechts.

Zeigereaktion und Fallreaktion beiderseits normal.

Es wurde Jodalose vorgeschrieben. Beruhigung.

Diagnose: Übererregbarkeit des Vestibularlabyrinths und des Vestibularnerven auf der rechten Seite aus der Neurasthenie.

XVIII. P. A., 58 Jahre alt, Gastwirt. Aufgenommen 11. III. 1913.

Der Vater ist an Tuberkulose, die Mutter an Altersschwäche gestorben. Fünf Geschwister sind gesund. Pat. selbst war stets gesund. Im 20. Lebensjahre Unfall. Pat. wurde von den scheu gewordenen Pferden gezogen und um den Eckstein auf den Kopf geschlagen. Nach dem Unfall bald wieder Heilung; kein Schwindel. Vor 10 Jahren ohne nachweisbare Ursache plötzlich Ohrensausen und starke Schwerhörigkeit links und heftiger Schwindel, der bei jeder Veränderung der Kopflage noch stärker wurde. Dabei Kopfschmerzen, Brechreiz, kein Erbrechen. Nach einer Woche Ertaubung links. Der Schwindel dauert fortwährend ganze 10 Jahre. Keine Nervosität.

Status praesens: Otoskopischer Befund beiderseits normal. Das Gehör rechts normal; links Konv.-Spr. ad concham mit Bárányschem Lärmapparat.

Kein spontaner Nystagmus.

Kalorische Reaktion beiderseits normal (links bedeutend schwächer).

Galvanische Reaktion: Nystagmus bei 8 MA. zur Kathode beiderseits.

Bilaterale kalorische Reaktion: Nystagmus nach links.

Bilaterale galvanische Reaktion: Bei 15 MA Nystagmus nach rechts.

Zeigereaktion und Fallreaktion beiderseits normal.

Es wurde Jodalose vorgeschrieben.

10. IV. Briefliche Mitteilung: Seit einigen Tagen ist der Schwindel ganz verschwunden.

Es handelt sich hier um die Untererregbarkeit des ganzen Vestibularapparates links. Die Ursache ist unbekannt. Die Krankheit dauert 10 Jahre. Keine Nervosität.

Digitized by Google
Original from UNIVERSITY OF CALIFORNIA
Generated on 2019-10-24 13:51 GMT / http://hdl.handle.net/2027/uc1.b3252761
Public Domain in the United States, Google-digitized / http://www.hathitrust.org/access_use#pd-us-google

XIX. N. A., 35 Jahre alt. Aufgenommen 13. III. 1913.

Seit 4 Jahren Schwindel, der immer in der großen Menge von stehenden oder sitzenden (also sich nicht bewegenden) Menschen (im Theater oder in der Kirche) auftrat. Dabei Übelkeit, Tremor am ganzen Körper, Brechreiz, kein Erbrechen; es flimmerte ihr auch vor den Augen. Pat. konnte später auf solche Stellen nicht gehen. Beim Aufsetzen im Bett am Morgen, beim Tag bei der Veränderung der Kopflage oder am Abend kein Schwindel. In der Familie leidet niemand an Schwindel. Die Pat. ist melancholisch und weint leicht. Cornealreflex und Pharyngealreflex aufgehoben. Die Mutter ist auch melancholisch.

Status praesens: Otoskopischer Befund und Gehör beiderseits normal.

Spontannystagmus nach beiden Seiten, welcher sich rechts bei 25°, links bei 12° des Bárányschen Blickfixators ausschalten läßt.

Kalorische Reaktion beiderseits vorhanden, links stärkere Reaktion, Schwindel und Übelkeit.

Galvanische Reaktion: Bei 7 MA. Nystagmus nach der Seite der Kathode.

Bilaterale kalorische Untersuchung: Nach 35" Nystagmus nach rechts durch 1' 35". Heftiger Schwindel. Übelkeit.

Bilaterale galvanische Untersuchung: Bei 20 MA. kein Nystagmus.

Zeigereaktion und Fallreaktion beiderseits normal.

Neurologische Untersuchung (Prof. Dr. Heveroch): Hysterie. Es scheint, daß leichte Parese des N. facialis vorhanden ist.

Es wurde Jodalose vorgeschrieben.

Diagnose: Übererregbarkeit des linken Vestibularlabyrinths bei der Hysterie. Agoraphobie.

XX. V. B., 32 Jahre alt, Eisenbahnaufsehersgattin. Aufgenommen 13. III. 1913.

Der Vater ist gesund, die Mutter ist an Blinddarmentzündung gestorben. Von 7 Geschwistern sind 3 gestorben. Pat. selbst war früher stets gesund. Vor 4 Jahren Influenza und bei dieser starker Schnupfen. Manchmal 30mal hintereinander Niesen. Nach solchem Niesen trat immer so heftiger Schwindel auf, daß sich die Pat. halten mußte, um nicht zu fallen. Bei dem Schwindel war immer den ganzen Tag über Kopfschmerz, Übelkeit und Brechreiz. Seit dieser Zeit immer bei dem Niesen Schwindel. Ohne Niesen niemals Schwindel.

Status praesens: Otoskopischer Befund und Gehör beiderseits normal.

Spontannystagmus nach rechts. (Läßt sich bei 35° des Bárányschen Blickfixators ausschalten.)

Kalorische Reaktion beiderseits sehr stark; dabei beiderseits Übelkeit, starker Schwindel und Erbrechen.

Galvanische Reaktion: Bei 6 MA. Nystagmus nach der Seite der Kathode.

Bilaterale kalorische Untersuchung: Nach 3' Nystagmus nach rechts durch 2' 10".

Bilaterale galvanische Untersuchung: Bei 20 MA. kein Nystagmus.

Zeigereaktion und Fallreaktion beiderseits normal.

Diagnose: Übererregbarkeit des linken Vestibularlabyrinths. Der Schwindel tritt immer nach dem Niesen auf, sonst kein Schwindel.

XXI. S. L., 60 Jahre alt, Witwe. Aufgenommen 17. III. 1913.

Digitized by Google
Original from UNIVERSITY OF CALIFORNIA
Generated on 2019-10-24 13:51 GMT / http://hdl.handle.net/2027/uc1.b3252761
Public Domain in the United States, Google-digitized / http://www.hathitrust.org/access_use#pd-us-google

Pat. war früher stets gesund. Vor mehreren Jahren wurde sie wegen Katarakta beiderseits operiert. Seit 5 Jahren Schwerhörigkeit, besonders rechts. Seit 3 bis 4 Jahren Schwindel bei der Veränderung der Kopflage. Am Morgen beim Aufsetzen im Bett, bei Tag bei jedem Kopfbeugen oder beim Hinaufschauen und am Abend beim Niederlegen.

Status praesens: Otoskopischer Befund beiderseits normal.

Funktionsprüfung: Konv.-Spr. rechts 3 *m*, links 10 *m*, Fl.-Spr. rechts 0. links 3 *m*. Ganz leise schwingende Stimmgabeln werden rechts nicht gehört, links $g^4 - c^2 +$, $c^1 -$ C 0. Rinne rechts nur durch Knochenleitung, links negativ, Knochenleitung rechts verkürzt, links nicht verkürzt.

Kein spontaner Nystagmus.

Kalorische Reaktion beiderseits normal.

Galvanische Reaktion: Rechts bei 7 MA., links bei 3 MA. Nystagmus zur Kathode.

Bilaterale kalorische Untersuchung: Nach 3' 15" Nystagmus nach rechts durch 45".

Bilaterale galvanische Untersuchung: Bei 20 MA. kein Nystagmus.

Zeigereaktion und Fallreaktion beiderseits normal.

Interne Untersuchung (Klinik Prof. Dr. Thomayer, Assistent Dr. Sieber): Normaler Befund. Im Harn kein Zucker, kein Eeiweiß.

Augenuntersuchung (Augenklinik Prof. Dr. Deyl, Assistent Dr. Kadlicky): Bis auf artefizielle bilaterale Aphasie normaler Befund.

Es wurde Jodalose vorgeschrieben.

Es handelt sich in diesem Falle wahrscheinlich um senile Veränderungen im rechten Labyrinth: Atrophie der Sinneszellen im Cochlear- und im Vestibularlabyrinth. Dadurch verminderte Erregbarkeit des Vestibularlabyrinths auf der rechten Seite und dadurch auch Schwindel bei jeder Veränderung der Kopflage.

XXII. Pat. aus der II. internen Klinik Prof. Dr. Thomayer. Aufgenommen 18. III. 1913.

Anamnese: Der Vater ist im 50. Jahre an Typhus und die Mutter nach einem Unfall gestorben. 2 Geschwister sind gesund. 3 Kinder sind gesund, 1 Kind ist bald nach der Geburt gestorben. Pat. hat vor 5 Jahren 2 Unfälle durchgemacht. Erster Unfall: Bei plötzlichem Aufhalten des Lastzuges wurde er auf die Bremse geworfen, wobei er sich auf den Kopf geschlagen hat. Dieser Unfall ließ keine Folgen zurück. Zweiter Unfall: Aus größerer Höhe sind dem Pat. große Bretter auf den Kopf gefallen. Pat. hatte 5 Wochen große Kopfschmerzen. Kein Schwindel. Ende Dezember 1912 ist er auf dem Perron auf den Kopf nach hinten gefallen; darnach große Kopfschmerzen. Am nächsten Tag Delirien. Nach 10 Tagen hat er wieder gearbeitet, obzwar die Kopfschmerzen andauerten. Nach diesem letzten Unfall beobachtet Pat. leichten Schwindel bei jeder Veränderung der Kopfstellung.

Auszug aus der Krankengeschichte der internen Klinik:

Die Pupillen reagieren träge, Cornealreflex und Pharyngealreflex aufgehoben. Kein Clonus. Babinski negativ. Patellarreflex erhalten. Kein Tremor. Gesichtsfeld beiderseits konzentrisch verengt.

Augenhintergrund normal (Augenklinik Prof. Dr. Deyl).

Digitized by Google
Original from UNIVERSITY OF CALIFORNIA
Generated on 2019-10-24 13:51 GMT / http://hdl.handle.net/2027/uc1.b3252761
Public Domain in the United States, Google-digitized / http://www.hathitrust.org/access_use#pd-us-google

Otologische Untersuchung: Otoskopischer Befund und Gehör beiderseits normal. Kein spontaner Nystagmus.

Kalorische Reaktion beiderseits sehr stark (heftiger Schwindel, kalter Schweiß, Übelkeit und Erbrechen).

Galvanische Reaktion: Bei 10 MA. Nystagmus nach der Seite der Kathode.

Bilaterale kalorische Untersuchung: Nach 2′ 35″ Nystagmus nach rechts durch 3′ 10″, dabei heftiger Schwindel, kalter Schweiß, Erblassung und Brechreiz.

Bilaterale galvanische Untersuchung: Bei 20 MA. kein Nystagmus.

Zeigereaktion und Fallreaktion beiderseits normal.

Drehreaktion: Nach 10 Drehungen nach rechts Ny. nach links durch 20″.
„ 10 „ „ links „ „ rechts „ 20″.

	Mit offenen Augen	mit geschlossenen Augen
Goniometer: Mit dem Gesicht nach vorn . . .	20°	5°
„ „ „ „ hinten . .	10°	5°
„ der linken Seite nach vorn .	10°	12°
„ „ rechten „ „ „ .	15°	15°

(Verminderte Stabilität auf dem Goniometer.)

In diesem Falle handelte es sich nicht um die Blutung in das Vestibularlabyrinth, denn es fehlten gleich nach dem Unfall die charakteristischen Symptome: Schwindel, Übelkeit und Erbrechen. Es war zwar leichter Schwindel vorhanden, der trat aber erst einige Tage nach dem letzten Unfall nach der Angabe des Pat. auf. Daneben wurden auf der internen Klinik Prof. Thomayer Symptome beobachtet, welche durch die traumatische Neurose erklärt werden können. Ähnlich könnte auch die Übererregbarkeit des linken Vestibularlabyrinths und die Verminderung der Stabilität durch die traumatische Neurose verursacht werden.

XXIII. S. V., 47 Jahre alt, Drechsler. Aufgenommen 27. III. 1913.

Pat. war früher stets gesund. Seit 2 Jahren Schwerhörigkeit (in der Familie kommt Schwerhörigkeit vor) und Schwindel, welcher oft beim Aufsetzen im Bett am Morgen mit solcher Heftigkeit auftritt, daß der Pat. überhaupt nicht aufstehen kann und im Bett liegen bleiben muß. Leichter Schwindel tritt auch bei jeder Veränderung der Kopflage auf. Bei dem Schwindel Übelkeit, oft auch Erbrechen.

Status praesens: Otoskopischer Befund bis auf den charakteristischen rötlichen Schimmer beiderseits normal.

Funktionsprüfung: Konv.-Spr. rechts 0·5 *m*, links 10 *m*, Fl.-Spr. rechts ad concham, links 1 *m*. Ganz leise schwingende Stimmgabeln werden rechts nicht gehört, links $g^4 -$ $c^1 +$, c und C 0; Rinne links negativ, Knochenleitung rechts stark verkürzt, links nicht verkürzt, Weber nach links. Nach dem Katheterismus keine Verbesserung des Gehörs links.

Kein Spontannystagsmus.

Kalorische Reaktion beiderseits normal.

Drehreaktion: Nach 10 Drehungen nach links Ny. nach rechts durch 1′ 30″,
„ 10 „ „ rechts „ „ links „ 30″.

Galvanische Reaktion: Bei 10 MA. Nystagmus nach der Seite der Kathode.

Bilaterale kalorische Untersuchung: Nach 4′ 15″ Nystagmus nach links.

Digitized by Google
Original from UNIVERSITY OF CALIFORNIA
Generated on 2019-10-24 13:51 GMT / http://hdl.handle.net/2027/uc1.b3252761
Public Domain in the United States, Google-digitized / http://www.hathitrust.org/access_use#pd-us-google

Bilaterale galvanische Untersuchung: Bei 20 MA. kein Nystagmus.

Zeigereaktion und Fallreaktion beiderseits normal.

Es wurde Otosklerol vorgeschrieben.

Diagnose: Es handelt sich in diesem Falle um die Otosklerose, welche links die Schwerhörigkeit im Sinne der Störung im Schalleitungsapparat, rechts auch die Veränderungen im Cochlearlabyrinth verursacht hat. Dabei wird das rechte Vestibularlabyrinth durch krankhafte, wahrscheinlich durch Otosklerose bedingte Veränderungen gereizt. (Nach der Drehung sehr lange Dauer des Nystagmus nach rechts.)

XXIV. L. K., 56 Jahre alt, Witwe. Aufgenommen 27. III. 1913. (Aus der II. internen Klinik Prof. Dr. Thomayer.)

Der Vater ist an Apoplexia cerebri, die Mutter an Altersschwäche gestorben. Pat. war früher stets gesund. Seit 8 Jahren schlechter Gang, seit 4 Jahren Schwindel, welcher besonders am Morgen beim Aufsetzen im Bett oder bei Tag beim Niederbeugen des Kopfes oder beim Hinaufschauen mit großer Heftigkeit auftritt. Dabei Übelkeit und Erbrechen. Seit 3 Jahren Schwerhörigkeit und Ohrensausen links.

Kongenitale symmetrische Veränderungen der Finger beider Hände: Verwachsung des dritten und vierten Fingers bis zur letzten Phalanx und Verdoppelung des vierten Fingers in allen Phalangen (in den Verdoppelungen nur häutige Verwachsung, die Knochen sind nicht verwachsen).

Status praesens: Otoskopischer Befund beiderseits normal.

Funktionsprüfung: Rechts normal, links Konv.-Spr. 10 *m*, Fl.-Spr. 1 *m*, g^4 — fis^4 0, c^4 — c +, C 0, Knochenleitung verkürzt, Rinne positiv, Weber nach rechts.

Kein Spontannystagmus.

Kalorische Reaktion beiderseits vorhanden, rechts Schwindel, links sehr schwache Reaktion.

Drehreaktion: Nach 10 Drehungen nach links Ny. nach rechts durch 50".
„ 10 „ „ rechts „ „ links „ 30".

Galvanische Reaktion: Bei 5 MA. Nystagmus nach der Seite der Kathode.

Bilaterale kalorische Untersuchung: Nach 1' 35" Nystagmus nach links durch 25".

Bilaterale galvanische Untersuchung: Bei 20 MA. kein Nystagmus.

Zeigereaktion und Fallreaktion beiderseits normal. (Steht breitbasig, Romberg positiv. Kein Patellarreflex. Die Pupillen reagieren nur auf Akkommodation, nicht auf Licht.)

Die klinische Diagnose der II. internen Klinik war Tabes dorsalis. Dabei waren Veränderungen im linken Cochlearlabyrinth und eine verminderte Erregbarkeit des linken Vestibularlabyrinths. Es handelt sich in diesem Falle um die Degeneration des Nervenendapparates im Cochlear- und Vestibularlabyrinth als Folge von Tabes.

XXV. K. J., 41 Jahre alt, Maurer. Aufgenommen 31. III. 1913.

Der Vater ist gesund, die Mutter ist seit 30 Jahren schwerhörig. Pat. selbst war stets gesund. Seit 10 Jahren Schwerhörigkeit, die stets zugenommen hat. Seit einem Monat Schwindel.

Am 22. X. 1912 wurde der Pat. auf unserer Klinik untersucht. Das Untersuchungsergebnis: Konv.-Spr. ad concham beiderseits, Fl.-Spr. 0 beiderseits. g^4 —

Digitized by Google
Original from UNIVERSITY OF CALIFORNIA
Generated on 2019-10-24 13:51 GMT / http://hdl.handle.net/2027/uc1.b3252761
Public Domain in the United States, Google-digitized / http://www.hathitrust.org/access_use#pd-us-google

C^2 0, c^1 — c +, C 0 auf beiden Seiten, Knochenleitung beiderseits verkürzt, Rinne nur durch Knochenleitung. Otoskopischer Befund bis auf leichten rötlichen Schimmer hinter dem Umbo beiderseits normal.

Es wurde am 22. X. 1912 Otosklerol vorgeschrieben.

31. III. 1913. Konv.-Spr. 0·1 *m* beiderseits, Fl.-Spr. 0 beiderseits.

Spontaner Nystagmus nach rechts, welcher sich rechts bei 30° des Bárány-schen Blickfixators ausschalten läßt.

Kalorische Reaktion beiderseits vorhanden, rechts Schwindel, Übelkeit und Erbrechen.

Drehreaktion: Nach 10 Drehungen nach links Ny. nach rechts durch 47",
„ 10 „ „ rechts „ „ links „ 41".

Galvanische Reaktion: Bei 2 MA. Nystagmus nach der Seite der Kathode.

Bilaterale kalorische Untersuchung: Nach 2′ 15" Nystagmus nach links durch 1′ 15" (Schwindel, Übelkeit, Erbrechen, Erblassung und kalte Schweiße).

Bilaterale galvanische Untersuchung: Bei 20 MA. kein Nystagmus.

Zeigereaktion und Fallreaktion beiderseits normal.

Es wurden Capsulae gelatinosae phosphori sec. Hartmann und Jodalose vorgeschrieben.

Diagnose: Otosklerose mit Veränderungen im Cochlearlabyrinth beiderseits Das rechte Vestibularlabyrinth ist übererregbar.

XXVI. K. J., 61 Jahre alt, Postunterbeamter. Aufgenommen 3. IV. 1913.

Pat. war früher stets gesund. Seit 5 Jahren Schwindel, welcher nach der Veränderung der Kopflage, nach dem Beugen, beim Hinaufschauen, nach plötzlicher Drehung oder auch nach Aufregung (bei jedem plötzlichen Lärm) auftritt.

Status praesens: Otoskopischer Befund und Gehör beiderseits normal.

Kein spontaner Nystagmus.

Kalorische Reaktion beiderseits vorhanden, links Schwindel, Übelkeit und Brechreiz.

Drehreaktion: Nach 10 Drehungen nach rechts Ny. nach links durch 37",
„ 10 „ „ links „ „ rechts „ 28".

Galvanische Reaktion: Bei 7 MA. Nystagmus nach der Seite der Kathode.

Bilaterale kalorische Untersuchung: Nach 1′ 15" Nystagmus nach rechts durch 2′ 35", dabei Schwindel, kalter Schweiß, Übelkeit und Erblassung.

Bilaterale galvanische Untersuchung: Bei 20 MA. kein Nystagmus.

Zeigereaktion und Fallreaktion beiderseits normal.

Untersuchung des Harns auf der I. internen Klinik Hofr. Prof. Dr. Maixner: Im Harn Zucker.

Diagnose: Übererregbarkeit des linken Vestibularlabyrinths. Ursache: Diabetes mellitus.

Therapie: Es wurde die nötige antidiabetische Diät eingeführt und Jodalose vorgeschrieben.

17. VI. Der Schwindel ist fast gänzlich verschwunden.

XXVII. Im Jahre 1912 habe ich einen sehr anämischen jungen Mann, bei dem sich plötzlich Taubheit auf dem linken Ohr und Schwindel eingestellt hat, untersucht und die Übererregbarkeit des linken Vestibularlabyrinths gefunden. Die

Generated on 2019-10-24 13:51 GMT / http://hdl.handle.net/2027/uc1.b3252761
Public Domain in the United States, Google-digitized / http://www.hathitrust.org/access_use#pd-us-google
Digitized by Google
Original from UNIVERSITY OF CALIFORNIA

Krankengeschichte habe ich verloren. Die interne Diagnose: Anaemia perniciosa (Dozent Dr. Eiselt).

XXVIII. Im Jahre 1912 kam auf unsere Klinik ein Mädchen, welches, so lange es sich erinnern konnte, seit Kindheit beim Schneuzen und Niesen an Schwindel gelitten hat. Bei der Untersuchung wurde die Übererregbarkeit eines Vestibularlabyrinths gefunden. Die Einzelheiten fehlen mir.

XXIX. Dieser Fall wird später angeführt.

* * *

Es wurde also konstatiert:

1. Übererregbarkeit *a)* des Vestibularlabyrinths in den Fällen III, V, VI, VII, VIII, IX, X, XI, XIX, XX, XXII, XXIII, XXV, XXVI, XXVII, XXVIII;
   b) des Vestibularlabyrinths und -Nerven in den Fällen II, XVI, XVII;
2. Untererregbarkeit *a)* des Vestibularlabyrinths in den Fällen I, XIII, XXI, XXIV;
   b) des Vestibularlabyrinths und -Nerven in den Fällen XV, XVIII;
3. Übererregbarkeit, die sich später in die Untererregbarkeit umgewandelt hat:
   a) des Vestibularlabyrinths in Fall IV;
   b) des Vestibularlabyrinths und -Nerven in den Fällen XII und XIV.

Spontaner Nystagmus

wurde beobachtet in den Fällen III, V, VII, VIII, XI, XII (sehr starker), XIII, XIV, XIX, XX und XXV.

Die Ätiologie.

A. Blutung	1. Anaemia perniciosa, F. XXVII.
B. Akute Entzündungen	2. Rheumatische Erkrankung, F. II, XII, XV.
	3. Parotitis, F. I.
C. Störungen im Stoffwechsel	4. Diabetes mellitus, F. XXVI.
	5. Arteriosclerosis, F. IV.
D. Nervenkrankheiten	6. Tabes dorsalis. F. XI, XXIV.
	7. Sclerosis cerebrospinalis multiplex. F. VIII.
E. Neurosen	8. Neurasthenia, F. III, VI, VII, X, XIV, XVII.
	9. Traumatische Neurose, F. XXII.
	10. Hysteria, F. XIX.

Digitized by Google
Original from UNIVERSITY OF CALIFORNIA
Generated on 2019-10-24 13:51 GMT / http://hdl.handle.net/2027/uc1.b3252761
Public Domain in the United States, Google-digitized / http://www.hathitrust.org/access_use#pd-us-google

F. Vergiftung	11. Alkoholismus, F. XVI.
G. Chronische Ohrenkrankheiten . . .	12. Otosclerosis, F. IX, XIII, XXIII, XXV.
	13. Katarrhalische Adhäsivprozesse im Mittelohr, F. V.
H. Senium	14. Senile Veränderungen im Labyrinth, F. XXI.
I. Dehiszenzen in der Labyrinthwand (?)	15. Schwindel beim Niesen und Schneuzen, F. XX. XXVIII.
K. Unbekannte Ursache	16. F. XVIII.

Bei einigen von diesen Erkrankungen wurde Schwindel von verschiedenen Autoren angeführt. Ich erwähne: Kutvirt[1]), Thomayer ([Neurasthenia arteriosclerosis, Leukaemia sclerosis cerebrospinalis multiplex][2]), traumatische Neurose[3]), Körner[4]) (Otosclerosis), Denker[5]) (Otosclerosis), Boeninghaus[6]) (Otosclerosis), Politzer[7]) (Otosclerosis, chronische Mittelohradhäsivprozesse), Ostmann[8]) (Otosclerosis).

1. Anaemia perniciosa.

Ich habe nur ein einziges Mal einen Fall am nächsten Tag nach der erfolgten partiellen Blutung in das Labyrinth untersucht. Es wurde die Taubheit und die Übererregbarkeit des betreffenden Vestibularlabyrinths gefunden. Pat. kam nicht mehr auf die Klinik.

Ernst Urbantschitsch hat einen Fall von traumatischer Labyrinthblutung in der Österreichischen Otologischen Gesellschaft demonstriert, bei welchem bei doppelseitiger Kaltwasserspülung kein Nystagmus aufgetreten ist (Monatsschr. f. Ohrenheilk., 1911, pag. 303). Ich habe in einem anderen Fall (Tabelle Fall 11) nach der traumatischen Blutung in das Vestibularlabyrinth eine Übererregbarkeit des Vestibularlabyrinths nachgewiesen.

2. Rheumatische Erkrankung.

a) Fall II. Neuritis N. cochlearis und Übererregbarkeit des Vestibularlabyrinths und des Vestibularnerven auf derselben Seite. Kein spontaner Ny-

[1]) J. Kutvirt, Ocenění příznaků Menièrsvýel ve všeob. praxi lékarské (Haškovcova revue).

[2]) J. Thomayer, Úvod do drobné praxe lékařske, 1901.

[3]) J. Thomayer: Pathologie a Therapie nemocí vnitiníal II. vydání.

[4]) Körner: Lehrb. der Ohren-, Nasen- u. Kehlkopfkrankheiten. 3. A. 1912.

[5]) Denker-Brünings, Lehrbuch der Krankheiten des Ohres und der Luftwege, 1912.

[6]) Boeninghaus, Lehrbuch der Ohrenheilkunde, 1908.

[7]) Politzer, Lehrbuch der Ohrenheilkunde, 5. Aufl., 1908.

[8]) Ostmann, Lehrbuch der Ohrenheilkunde, 1909.

Generated on 2019-10-24 13:51 GMT / http://hdl.handle.net/2027/uc1.b3252761
Public Domain in the United States, Google-digitized / http://www.hathitrust.org/access_use#pd-us-google
Digitized by Google
Original from UNIVERSITY OF CALIFORNIA

stagmus. Der anfangs sehr heftige Schwindel, welcher mit Übelkeit und Erbrechen verbunden war, ist bald verschwunden. (Die Neuritis n. cochlearis hat sich bedeutend gebessert, das Gehör von fast Taubheit hat sich auf 3—5 *m* für Flüstersprache gebessert.) Es wurde Aspirin genommen und Pilocarpininjektionen gemacht.

b) Fall XII. Sehr starke Reizung des rechten Vestibularlabyrinths und des rechten Vestibularnerven rheumatischen Ursprungs, sehr heftiger Schwindel, Übelkeit und Erbrechen. Starker spontaner Nystagmus. Die Cochlearnerven waren unverändert. Nach einem Monat vollständige Heilung (durch Aspirin und Jodkali), nur ganz leichter Spontannystagmus. Die ursprüngliche Übererregbarkeit des Vestibularlabyrinths hat sich in die Untererregbarkeit umgewandelt und die Übererregbarkeit des Vestibularnerven ist verschwunden. (Erste Untersuchung gleich am Anfang der Erkrankung.)

c) Fall XV. Rheumatische Neuritis n. cochlearis (Gelenksrheumatismus), die mit der stationären Taubheit endete; dabei Untererregbarkeit des Vestibularlabyrinths und des Vestibularnerven auf derselben Seite. Die Untersuchung hat erst 2 Monate nach der Erkrankung stattgefunden. In dieser Zeit kein spontaner Nystagmus. Nach Aspirin ist der Schwindel vollständig verschwunden.

Also in allen 3 rheumatischen Fällen war das Vestibularlabyrinth und der Vestibularnerv partiell erkrankt (in den Fällen II und XV war daneben Neuritis nervi cochlearis). In den frischen Fällen ist spontaner Nystagmus entweder vorhanden (F. XII) oder nicht (F. II); der spontane Nystagmus wird nach kurzer Zeit leichter, um später wahrscheinlich vollständig zu verschwinden. Im älteren Fall (XV) war kein spontaner Nystagmus. Am Anfang der rheumatischen Erkrankung handelt es sich um die Übererregbarkeit des Vestibularlabyrinths und -Nerven (F. II, XII), die später (nach einigen Wochen, in F. XII in 4 Wochen) in die Untererregbarkeit übergeht. Dieser Übergang wurde in Fall XII beobachtet. In Fall XV, der erst 2 Monate nach dem Beginn der Erkrankung zur Untersuchung auf die Klinik kam, wurde schon die Untererregbarkeit konstatiert. In Fall II war sehr heftiger Schwindel, Übelkeit und Erbrechen. Diese Intensität dauerte einige Tage. In Fall XII dauerte sehr heftiger Schwindel mit Übelkeit und Erbrechen 5 Tage; in dieser Zeit mußte die Pat. im Bette liegen und später konnte sie einige Zeit nur mit Mühe und Hilfe herumgehen. In Fall XV dauerte heftiger Schwindel, Übelkeit und Erbrechen 4 Wochen; ganze 4 Wochen mußte die Pat. im Bette bleiben. Der Erkrankung in den Fällen II und XII ging starke Erkältung nach dem vorherigen Verschwitzen voraus. Nach Aspirin verschwindet bald der Schwindel (in Fall II in 7 Tagen, in Fall XII in 3 Wochen); in Fall XV, der zuerst 2 Monate unbehandelt blieb, blieb der Schwindel zwar in leichtem Grade, doch über diese ganze Zeit und verschwand erst nach der Behandlung mit Aspirin in den 11 nächsten Tagen.

Digitized by Google
Original from UNIVERSITY OF CALIFORNIA
Generated on 2019-10-24 13:51 GMT / http://hdl.handle.net/2027/uc1.b3252761
Public Domain in the United States, Google-digitized / http://www.hathitrust.org/access_use#pd-us-google

Wir können annehmen, daß es sich bei der Erkrankung dieser Gruppe um eine partielle entzündliche Exsudation in das Vestibularlabyrinth und in den Vestibularnerven handelt, wobei bei der Untersuchung am Anfang der Erkrankung die Übererregbarkeit, später die Untererregbarkeit beobachtet wird.

3. Parotitis.

Bei der Pat. (F I.) entstand nach Parotitis eine Neuritis n. cochlearis rechts (Taubheit) und zu gleicher Zeit trat heftiger Schwindel auf. Die Pat. wurde von ihrem Arzt mit Aspirin und Chinin behandelt. Erst nach 6 Wochen kam sie auf unsere Klinik. Ich habe die Untererregbarkeit des rechten Vestibularlabyrinths (die bilaterale galvanische Untersuchung nach Ruttin wurde leider nicht gemacht) und Taubheit rechts konstatiert. Am Tage der Untersuchung war kein spontaner Nystagmus.

Wie in der früheren Gruppe 2 handelte es sich auch in diesem Falle wahrscheinlich um eine partielle, entzündliche Exsudation in das Vestibularlabyrinth (von den eventuell möglichen Veränderungen im Vestibularnerven können wir uns kein Urteil machen). Dadurch war so heftiger Schwindel, daß die Pat. 4 Wochen liegen mußte. Am Anfang der Erkrankung wäre mit großer Wahrscheinlichkeit eine Übererregbarkeit des Vestibularlabyrinths nachweisbar gewesen. Durch Aspirin und Chinin wurde die Erkrankung des Vestibularlabyrinths geheilt, der Schwindel verschwand und bei der jetzt vorgenommenen Untersuchung wurde eine Untererregbarkeit des Vestibularlabyrinths nachgewiesen; dabei war kein spontaner Nystagmus.

4. Diabetes mellitus.

Fall XXVI. Übererregbarkeit des linken Vestibularlabyrinths beim Diabetes mellitus. Seit 5 Jahren Schwindel, welcher nach jeder Veränderung der Kopflage auftritt. Kein spontaner Nystagmus. (In den Vestibularnerven keine Veränderung.)

In einem solchen Falle könnte es sich um eine Entzündung des Nervenendapparates im Vestibularlabyrinthe handeln.

Nach der entsprechenden antidiabetischen Diät trat nach 14 Tagen fast vollständige Heilung ein.

5. Arteriosclerosis.

Fall IV. Bei dem 54 Jahre alten Pat. hat seit 15 Jahren Schwindel beim Arbeiten oder Spazieren bestanden. Am 15. V. 1912 wurde ein Reizzustand des linken Vestibularlabyrinths nachgewiesen. Die Vestibularnerven waren unverändert. Bei diesem Pat. wurde Arteriosklerose diagnostiziert (Dozent Doktor Lešer). Der Pat. wurde zuerst mit Sajodin und später mit Jodalose behandelt. Kein spontaner Nystagmus. Am 3. VI. 1912 war der Schwindel nicht mehr

Digitized by Google
Original from UNIVERSITY OF CALIFORNIA
Generated on 2019-10-24 13:51 GMT / http://hdl.handle.net/2027/uc1.b3252761
Public Domain in the United States, Google-digitized / http://www.hathitrust.org/access_use#pd-us-google

so heftig, 2. VIII. 1912 fast kein Schwindel. 15. II. 1913 wieder leichter Schwindel. Kein spontaner Nystagmus. Wieder Jodalose. 18. III. fast kein Schwindel. Die am 18. III. 1913 vorgenommene Untersuchung ergab: Untererregbarkeit des linken Vestibularlabyrinths, beide Vestibularnerven unverändert.

In diesem Falle war die Arteriosklerose Ursache der Labyrintherkrankung. Die arteriosklerotischen Veränderungen im linken Vestibularlabyrinth haben zuerst einen Reizzustand dieses Labyrinths verursacht. Es bestand kein Spontannystagmus. Durch Sajodin und Jodalose wurde die ursächliche Erkrankung im Labyrinth gebessert, der Schwindel ist fast verschwunden und bei der 10 Monate später vorgenommenen Untersuchung wurde schon eine Untererregbarkeit nachgewiesen.

6. Tabes dorsalis.

Fall XI. Die Pat. liegt auf der II. internen Klinik Prof. Dr. Thomayer mit Tabes dorsalis. Seit $4^1/_2$ Jahren Schwindel, welcher 4 Jahre gedauert hat. Seit 2 Monaten wieder Schwindel. Spontannystagmus nach links. Übererregbarkeit des rechten Vestibularlabyrinths, beide Vestibularnerven normal.

Fall XXIV. Aus der II. internen Klinik Prof. Dr. Thomayer. Seit vier Jahren Schwindel, welcher besonders bei Veränderung der Kopflage auftritt. Kein spontaner Nystagmus. Bei der Untersuchung eine verminderte Erregbarkeit des linken Vestibularlabyrinths (beide Vestibularnerven normal) und Schwerhörigkeit links im Sinne der Laesio auris internae, In diesem Falle können wir eine Degeneration des Nervenendapparates im Vestibular- und Cochlearlabyrinth annehmen als Folge von Tabes dorsalis.

In Fall XI dauerte die Labyrintherkrankung früher schon 4 Jahre, dann verschwand der Schwindel, und seit 2 Monaten wieder von neuem Schwindel. Es handelt sich offenbar um eine neue Attacke. Darum war spontaner Nystagmus, und die Untersuchung entdeckte eine Übererregbarkeit des Vestibularlabyrinths. In Fall XXIV handelte es sich um eine alte Erkrankung des Vestibularlabyrinths (Dauer 4 Jahre); die Untersuchung ergab eine Untererregbarkeit des Vestibularlabyrinths. Kein spontaner Nystagmus.

Bei Tabes kann es sich um eine Degeneration im Nervenendapparat des Vestibularlabyrinths handeln. Es wurde festgestellt, daß am Anfang das Vestibularlabyrinth gereizt wird und erst später tritt eine verminderte Erregbarkeit des Vestibularlabyrinths ein.

7. Sclerosis cerebrospinalis multiplex.

Fall VIII. Diagnose auf der I. internen Klinik Hofrat Prof. Maixner: Sclerosis cerebrospinalis multiplex.

In der letzten Zeit Schwindel und unsicherer Gang. Spontannystagmus nach beiden Seiten. Übererregbarkeit des linken Vestibularlabyrinths. (Der Vestibularnerv normal.)

Generated on 2019-10-24 13:51 GMT / http://hdl.handle.net/2027/uc1.b3252761
Public Domain in the United States, Google-digitized / http://www.hathitrust.org/access_use#pd-us-google
Digitized by Google
Original from UNIVERSITY OF CALIFORNIA

Es handelt sich um Veränderungen im Vestibularlabyrinth bei der Sclerosis cerebrospinalis, durch welche das Vestibularlabyrinth gereizt wird.

Ich erinnere hier auf den Fall aus der Abteilung Differentialdiagnose 2 *b*, bei welchem der Schwindel dadurch bedingt war, daß der Fasciculus Deitersi, welcher von dem Nucleus Deitersi des Vestibularnerven nach unten bis in die Medulla oblongata führt, im Pons oder in der Medulla oblongata von einem sklerotischen Plaque betroffen wurde. Bei diesem Pat. trat Verbesserung, zeitweise Verschlimmerung auf. Solche Veränderungen des Krankheitszustandes im Gehörorgan hat O. Beck beschrieben (Gehörorgan und multiple Sklerose, Monatsschrift f. Ohrenheilk., 44. Jahrg., pag. 559). Solche Veränderungen habe ich auch bei einem Fall[1]), bei welchem der Sitz eines Plaques ein Kleinhirnwurm war.

---

[1]) Die Pat. wurde aus der I. internen Abteilung Hofrat Prof. Dr. Maixner zur Untersuchung geschickt. Ich entnehme aus der Krankengeschichte der internen Abteilung: S. P., 19 Jahre alt, Kellnerin; wurde auf die interne Abteilung 29. VII. 1912 aufgenommen. Anamnese: Der Vater ist an Lungentuberkulose gestorben; von der Mutter und Schwester weiß die Pat. nichts. Vor 7 Monaten hat die Pat. Typhus durchgemacht. Vor einem Monat Übelkeit, Erbrechen, Schwindel und Tremor der unteren Extremitäten. Der Gang war erschwert, der rechte Fuß wurde beim Gehen schwerer bewegt als der linke. Die Pat. wurde auf der Klinik Prof. Přibram behandelt und nach 14 Tagen geheilt entlassen. Seit 5 Tagen Kopfschmerzen, Tremor und Schwäche der unteren Extremitäten wie früher. Die Kopfschmerzen sind besonders im Nacken. Seit 3 Jahren Ausfluß aus den Genitalien. Status praesens (was den Nervenbefund anbelangt): Die Austrittsstellen der Gesichtsnerven, der Verlauf des Brachialis, des linken subclaviculären Plexus, der Crurales und beider Waden empfindlich. Die lumbalen Wirbel, Os sacrum druckempfindlich. Clonus positiv, Patellarreflex erhöht, Dermographismus ausgesprochen. Ataxie der oberen Extremitäten; auf den unteren Extremitäten ist die Ataxie nur wenig ausgesprochen. Der Gang ist unsicher, breitbasig, die Kranke tritt auf den ganzen Fuß, taumelt. Otologische Untersuchung am 29. VIII. 1912: Otoskopischer Befund beiderseits normal. Funktionsprüfung rechts normal, links Konv.-Spr. 10 *m*, Fl.-Spr. 1 *m*; g^4 — C +, Rinne negativ, Knochenleitung nicht verkürzt, Weber nach links. Spontaner Nystagmus nach rechts, nach links und vertikaler Nystagmus nach oben. Kalorische Reaktion normal. Zeigereaktion beiderseits normal. Fallreaktion links normal; nach der Ausspülung mit kaltem Wasser rechts fällt Pat. bei jeder Kopfstellung stets nach rechts. Bei der Stellung nach Romberg mit geschlossenen Augen fällt Pat. stets nach rechts. Beim Gang auf der Linie weicht die Pat. nach rechts ab. Beim Gang mit geschlossenen Augen fällt sie gleich nach rechts. Auf einem Fuß kann sie nicht stehen. Parese des linken N. facialis. Der Geruch und der Geschmack sind normal. Gynaekologische Untersuchung (Klinik Hofrat Prof. Doktor Pawlik): Vulvovaginitis. Ophthalmoskopische Untersuchung (Klinik Prof. Dr. Deyl): Augenhintergrund normal. Diagnose: Pathologische Veränderungen in der rechten Hälfte des Kleinhirnwurms. Es wurde Jodkali vorgeschrieben. Untersuchung auf der

Digitized by Google
Original from UNIVERSITY OF CALIFORNIA
Generated on 2019-10-24 13:51 GMT / http://hdl.handle.net/2027/uc1.b3252761
Public Domain in the United States, Google-digitized / http://www.hathitrust.org/access_use#pd-us-google

8. Neurasthenia.

a) Fall III. Nach jeder Aufregung seit 3 Monaten heftiger Schwindel, so daß Pat. sich halten muß, um nicht zu fallen. Starke Nervosität. Leichter spontaner Nystagmus nach links. Reizzustand des rechten Vestibularlabyrinths. Vestibularnerv unverändert.

b) Fall VI. Seit 3 Monaten starke Nervosität, seit 1 Monat Schwindel, besonders am Abend nach der Ermüdung. Kein spontaner Nystagmus. Reizzustand des rechten Vestibularlabyrinths, Vestibularnerv unverändert. Es wurde Jodalose verordnet und Ruhe empfohlen. Nach einem Monat bedeutende Besserung des Schwindels und der Neurasthenie.

c) Fall VII. Seit $1^1/_2$ Jahren starke Nervosität und Schwindel bei jeder Veränderung der Kopflage und auch am Abend, wenn der Pat. ermüdet ist. Spontaner Nystagmus nach rechts. Reizzustand des linken Vestibularlabyrinths. Vestibularnerv normal.

d) Fall X. Seit 6 Monaten heftiger Schwindel, Übelkeit und Erbrechen, welche Beschwerden besonders am Abend nach der Ermüdung auftreten. Der Schwindel war in den ersten 2 Monaten sehr heftig, die letzten 4 Monate ist er etwas leichter. 17. XII. kein spontaner Nystagmus. Reizzustand des rechten Vestibularlabyrinths. Es wurde Jodalose vorgeschrieben und Pat. wurde beruhigt. 27. XII. Der Schwindel ist fast gänzlich verschwunden, tritt nur in großer Menge von Menschen und auf den Kreuzungen viel frequentierter Straßen auf. Beruhigung. 10. I. 1913. Kein Schwindel. Pat. beherrscht sich auch auf den früher erwähnten Stellen. 10. I. bis 20. II. Kein Schwindel. 21. II. Pat. hat die Selbstbeherrschung verloren; auf den erwähnten Stellen tritt wieder Schwindel auf. Beruhigung. 23. II. Besserung. 6. IV. Seit 14 Tagen kein Schwindel.

e) Fall XIV. Seit 6 Jahren Schwindel, welcher immer in großer Menge von Menschen auftrat. Der Schwindel war manchmal von solcher Intensität, daß die Pat. glaubte, sie würde jeden Moment fallen. Als die Pat. aus der

---

dermatologischen Klinik Hofrat Prof. Dr. Janovský: Lues ausgeschlossen. Die Pat wurde am 9. IX. 1912 aus der internen Abteilung gebessert entlassen. Es war schwer, den Charakter dieser Krankheit festzustellen. An einen Tumor zu denken war schwer, weil die Stauungspapille nicht vorhanden war, obzwar die Stauungspapille nicht in jedem Falle von Tumor vorhanden sein muß. Lues wurde auf der dermatologischen Klinik ausgeschlossen. Die Klärung kam später. Im Jahre 1913 habe ich auf der I. internen Klinik Hofrat Prof. Maixner von dem Assistenten Dr. Kaspar erfahren, daß die Pat. später auf der Klinik Hofrat Prof. Chvostek in Wien behandelt wurde, wo schon die Symptome der Sclerosis cerebrospinalis multiplex, die früher angedeutet waren, manifest geworden sind. Also die von mir beobachteten Störungen betreffend den Kleinhirnwurm waren durch einen sklerotischen Plaque verursacht. Dadurch sind die Verbesserungen erklärbar.

Digitized by Google
Original from UNIVERSITY OF CALIFORNIA
Generated on 2019-10-24 13:51 GMT / http://hdl.handle.net/2027/uc1.b3252761
Public Domain in the United States, Google-digitized / http://www.hathitrust.org/access_use#pd-us-google

Menge kam, verschwand der Schwindel. Das dauerte 4 Jahre. Seit 10 Tagen wieder Schwindel desselben Charakters wie früher. 22. II. 1913. Spontaner Nystagmus nach links. Übererregbarkeit des rechten Vestibularlabyrinths und des rechten Vestibularnerven. Es wurde Jodalose vorgeschrieben und Pat. wurde beruhigt. 23. III. Nach 3 Wochen war der Schwindel nur ganz leicht, dann 3 Tage kein Schwindel, seit 4 Tagen wieder leichter Schwindel. Beruhigung. 3. IV. 10 Tage kein Schwindel. Spontannystagmus nach links. Untererregbarkeit des rechten Vestibularlabyrinths und des rechten Vestibularnerven.

f) Fall XVII. Seit 10 Monaten Schwindel, wenn der Pat. ausgehen will und wenn er auf den viel frequentierten Straßen, in großen Räumen (Theater, Saal) ist. Der Schwindel tritt auch bei der intensiven Beleuchtung auf. Der Schwindel ist immer heftiger, wenn Pat. nach der geistigen Arbeit ermüdet ist. 10. III. Kein Spontannystagmus. Übererregbarkeit des Vestibularlabyrinths und des Vestibularnerven auf der rechten Seite (nach 10 Drehungen Nystagmus von auffallend langer Dauer: nach rechts 6' 20", nach links 4' 18": bei der bilateralen Kaltwasserspülung nach 32" Nystagmus nach links durch 5').

Es wurde bei der Neurasthenie in den Fällen III, VI, VII, X Übererregbarkeit eines Vestibularlabyrinths (der Vestibularnerv normal) und in den Fällen XIV, XVII Übererregbarkeit des Vestibularlabyrinths und des Vestibularnerven derselben Seite nachgewiesen. In Fall XIV hat sich die Übererregbarkeit des Vestibularlabyrinths und -Nerven später in die Untererregbarkeit umgewandelt.

Sehr heftiger Schwindel war in den Fällen III, X, XIV. Der Schwindel trat nach jeder Aufregung in Fall III, am Abend nach der Ermüdung in den Fällen VI, VII, X, XVII, zusammen mit der Agoraphobie in den Fällen X, XIV, XVII auf. Von diesen 6 Fällen trat Schwindel nach der Veränderung der Kopflage nur in einem Fall (VII) gerade wie in den Fällen von organischen Läsionen des Vestibularlabyrinths auf: aber der neurasthenische Charakter dieses Falles wurde dadurch gekennzeichnet, daß der Schwindel auch abends nach der Ermüdung auftrat.

Spontaner Nystagmus wurde in den Fällen III, VII, XIV beobachtet: in den Fällen VI, X, XVII war kein Spontannystagmus.

In den Fällen dieser Gruppe handelt es sich bei der Übererregbarkeit des Vestibularlabyrinths eventuell auch des Vestibularnerven nur um eine funktionelle Veränderung des Nervenendapparates im Vestibularlabyrinth, eventuell auch der zentralen Bahn des Vestibularnerven.

Durch Beruhigung und Jodalose wurde in Fall VI bedeutende Besserung und in den Fällen X und XIV Heilung (Selbstbeherrschung) erzielt.

9. Traumatische Neurose.

Fall XXII. Bei diesem Pat. trat einige Tage nach dem Fall auf den Kopf leichter Schwindel mit anderen Zeichen der traumatischen Neurose auf.

Generated on 2019-10-24 13:51 GMT / http://hdl.handle.net/2027/uc1.b3252761
Public Domain in the United States, Google-digitized / http://www.hathitrust.org/access_use#pd-us-google
Digitized by Google
Original from UNIVERSITY OF CALIFORNIA

Es fehlten die Symptome der Blutung in das Labyrinth, wie sie Ruttin beschrieben hat.[1]) Kein spontaner Nystagmus. Übererregbarkeit des linken Vestibularlabyrinths. Bei jeder Prüfung heftiger Schwindel, Übelkeit und Erbrechen.

Weiterer Verlauf unbekannt; Pat. kam nicht mehr auf die Klinik.

Ich erinnere hier, daß man bei der Angabe von Schwindel nach dem Unfall sehr vorsichtig sein muß.

10. Hysterie.

Fall XIX. Seit 4 Jahren Schwindel, der immer in der großen Menge von stehenden oder sitzenden Menschen (Kirche, Theater) auftritt. Dabei Übelkeit, Brechreiz und Erbrechen. Tremor am ganzen Körper dabei. Bei der Veränderung der Kopflage kein Schwindel. Spontaner Nystagmus nach beiden Seiten. Übererregbarkeit des linken Vestibularlabyrinths. Hysterische Zeichen.

Bei dieser Krankheit kann es sich um eine funktionelle Veränderung der Endverzweigung des Nerven im Vestibularlabyrinth handeln.

Man muß bedenken, daß in den Fällen von Schwindel bei der Hysterie solche Fälle vorkommen können, bei welchen keine Veränderungen im Vestibularlabyrinth, im Vestibularnerven oder im Kleinhirn nachweisbar sind.

Bei der Hysterie kennen wir schon die akustische Anästhesie in den Fällen von hysterischer Ertaubung.[2]) Einige solche Fälle habe ich auch beschrieben.[3])

Es ist möglich, daß es sich in den Fällen von Schwindel bei der Hysterie, in welchen nun keine Veränderungen im Vestibularapparat oder im Kleinhirn mit unseren bisherigen Untersuchungsmethoden nachgewiesen werden können, um ähnliche funktionelle Veränderungen handelt wie bei der akustischen hysterischen Anästsesie; es können funktionelle Veränderungen des Vestibularapparates, für welche wir bisher keine Untersuchungsmethoden besitzen, bestehen.

Ich habe in einer größeren Arbeit[4]) unter anderen Fällen auch 3 interessante Fälle von hysterischem Schwindel beschrieben, bei welchen keine Veränderungen im Vestibularapparat und im Kleinhirn bestanden. Als Grundkrankheit wurde Hysterie festgestellt, und darum habe ich an den hysterischen Charakter des Schwindels gedacht. Ich habe also in diesen Fällen den Pa-

[1]) Ruttin, Monatsschr. f. Ohrenheilk., 46. Jahrg., 1912, pag. 475.

[2]) Gradenigo, Über die Manifestationen der Hysterie am Gehörorgan. Klinische Vorträge aus dem Gebiete der Otologie etc., Bd. I, pag. 365, 1896. — Kutvirt, Traumatická hysterie ušní. (Traumatische Ohrhysterie.) Lékařské Rozhledy, Jahrg. XVIII, 1910, Nr. 1 u. 2, und andere.

[3]) J. Lang, Neuritis nervi acustici. Časopis lékařů českých, 1912.

[4]) Časopis lekařů českých, 1913.

Digitized by Google
Original from UNIVERSITY OF CALIFORNIA
Generated on 2019-10-24 13:51 GMT / http://hdl.handle.net/2027/uc1.b3252761
Public Domain in the United States, Google-digitized / http://www.hathitrust.org/access_use#pd-us-google

tienten suggeriert, daß sie in einigen Tagen den Schwindel gänzlich verlieren werden.

Und wirklich verschwand der Schwindel in einigen Tagen und kehrte nicht mehr zurück.

Einen weiteren vierten Fall kann ich noch anführen:

S. M., 43 Jahre, Witwe. (Aus der I. internen Klinik Hofr. Prof. Maixner.)

Anamnese: Der Vater ist an Hämoptoe gestorben, die Mutter ist gesund. 2 Geschwister sind in der Kindheit gestorben. Menses seit 14. Jahr. Pat. hat keine schwere Erkrankung durchgemacht. Einziges Kind ist gestorben, kein Abortus. Am 15. VII. 1912 fuhr die Pat. in der Tramway. Bei dem Zusammenstoß des Wagens, in welchem sie saß, wurde sie ein Stück geworfen, wobei sie sich an dem linken Schenkel und an der linken Brusthälfte leicht angeschlagen hat. Pat. ist sehr erschrocken. Nach dem Unfall hat die Pat. an beiden erwähnten Stellen und im Kopf Schmerzen und Ameisenlaufen empfunden. Am dritten Tage nach dem Unfall plötzlich Ertaubung links und Schwindel. Pat. konnte wegen Schwindel nicht gehen und mußte im Bett liegen bleiben.

Am 11. X. 1912 wurde die Pat. an unsere Klinik zur Untersuchung geschickt.

Status praesens: Otoskopischer Befund beiderseits normal.

Funktionsprüfung: Rechts das Gehör normal. Rechts hört die Pat. alle leise schwingenden Stimmgabeln, links keine. Rinne rechts positiv, links gibt die Pat. an, daß sie den Ton (a^1) weder durch Knochenleitung noch durch Luftleitung hört.

Wenn die am stärksten schwingende Stimmgabel a^1 auf den linken Warzenfortsatz aufgestellt wird, gibt die Pat. an, daß sie nichts hört.

Wenn verschiedene, am stärksten schwingende Stimmgabeln vor dem linken Ohr gehalten werden, gibt die Pat. an, daß sie nichts hört.

Jetzt wurde der Bárányesche Lärmapparat in das rechte Ohr gegeben und der Pat. wurde gesagt, daß das rechte Ohr untersucht wird und wurden verschiedene Fragen gestellt (ob der Apparat saust oder klingt, ob es hoher oder tiefer Ton ist usw.); die Pat. hat immer richtig geantwortet.

Dann ließ ich die Pat. lesen; beim Lesen gab ich einen Lärmapparat in das rechte Ohr. Keine Erhöhung der Stimme. Ich gab also den zweiten Lärmapparat in das linke Ohr und die Pat. erhöhte gleich die Stimme sehr auffallend. Das wurde einige Male mit demselben Erfolg wiederholt.

Bei der Gehörprüfung (rechts normales Gehör) links (bei dem mit dem Finger verstopften rechten Ohr) gibt die Pat. an, daß sie nichts hört, auch die Konversationssprache nicht. Nach einer Weile hat sie auf 1·5 *m* für Flüstersprache alles richtig wiederholt, aber gleich darauf hat sie behauptet, daß sie absolut nichts hört.

Es handelte sich also um eine hysterische Anästhesie links, welche nach einem leichten Unfall, aber nach dem großen Erschrecken am dritten Tage nach dem Unfall links aufgetreten ist. (Aus der Krankengeschichte der I. internen Klinik: Anästhesie auf der ganzen linken Körperhälfte [für Schmerz und Wärme], rechts Sensibilität normal. Cornealreflex beiderseits aufgehoben, Patellarreflex beiderseits erhöht, Hypästhesie der Schleimhaut im Rachen. Gesichtsfeld beiderseits verengt [Augenklinik Prof. Dr. Deyl].)

Digitized by Google
Original from UNIVERSITY OF CALIFORNIA
Generated on 2019-10-24 13:52 GMT / http://hdl.handle.net/2027/uc1.b3252761
Public Domain in the United States, Google-digitized / http://www.hathitrust.org/access_use#pd-us-google

Kein spontaner Nystagmus.

Kalorische Reaktion, Drehreaktion und galvanische Reaktion beiderseits normal.

Bilaterale kalorische Untersuchung nach Ruttin: Nach 5' kein Nystagmus.

Bilaterale galvanische Untersuchung nach Ruttin: Bei 20 MA. kein Nystagmus.

Zeigereaktion und Fallreaktion (Bárány) beiderseits normal.

Ich habe also auch den Schwindel für einen hysterischen Schwindel, bei welchem wir bisher noch keine Veränderungen nachweisen können, gehalten.

Darum habe ich der Pat. suggeriert, sie könnte gut herumgehen, wenn sie die Furcht verliere. Dann könnte auch der Schwindel vergehen.

Am 23. X. 1912, also 12 Tage nach der Untersuchung, trat Pat. aus der klinischen Behandlung gesund (ohne Schwindel) aus.

11. Alkoholismus.

Fall XVI. Seit 6 Monaten zeitweise Schwindel, Brechreiz und Erbrechen. Kein spontaner Nystagmus. Übererregbarkeit des linken Vestibularlabyrinths und des linken Vestibularnerven.

Es handelt sich in solchem Falle um eine toxische Neuritis des Vestibularnerven und seiner Endverzweigung im Vestibularlabyrinth.

Dem Pat. wurde Alkohol versagt und Jodkali vorgeschrieben. Den Erfolg kann ich nicht mitteilen, weil der Pat. nicht mehr auf die Klinik kam.

12. Otosclerosis.

a) Fall IX. Seit 9 Jahren Schwerhörigkeit, seit 3—4 Jahren Schwindel, welcher manchmal sehr heftig war. Dabei Übelkeit, kein Erbrechen. Rechts Taubheit, links Veränderung im Cochlearlabyrinth. Kein spontaner Nystagmus. Übererregbarkeit des linken Vestibularlabyrinths.

Die Otosklerose hat also rechts Taubheit, links leichte Veränderungen im Cochlear- und Vestibularlabyrinth verursacht.

Therapie: Capsulae gelatinosae phosphori sec. Hartmann.

Nach 2 Monaten Heilung.

b) Fall XIII. Seit 10 Jahren Schwerhörigkeit und Schwindel. 19. II. 1913. Veränderungen im rechten Cochlearapparat. Leichter spontaner Nystagmus nach links. Deutliche Untererregbarkeit des rechten Vestibularlabyrinths. Es wurde Jodalose vorgeschrieben. 18. III. Nur ganz leichter Schwindel. 4. IV. Kein Schwindel, aber starkes Ohrensausen und schlechtes Gehör links. Nach der Funktionsprüfung links Schwerhörigkeit im Sinne des Schalleitungshindernisses. (Die Otosklerose hat auch das linke Ohr befallen.) Capsulae gelatinosae phosphori sec. Hartmann.

c) Fall XXIII. Seit 2 Jahren Schwerhörigkeit und Schwindel, welcher oft beim Aufstehen aus dem Bett so heftig ist, daß der Pat. im Bett bleiben muß. Leichter Schwindel tritt bei jeder Veränderung der Kopflage auf. Übel-

Digitized by Google
Original from UNIVERSITY OF CALIFORNIA
Generated on 2019-10-24 13:53 GMT / http://hdl.handle.net/2027/uc1.b3252761
Public Domain in the United States, Google-digitized / http://www.hathitrust.org/access_use#pd-us-google

keit und Erbrechen. Rechts Veränderungen im Cochlearapparat. Kein spontaner Nystagmus. Übererregbarkeit des rechten Vestibularlabyrinths. Es wurde Otosklerol vorgeschrieben. Pat. kam nicht mehr auf die Klinik.

d) Fall XXV. Seit 10 Jahren Schwerhörigkeit, seit 1 Monat Schwindel. Veränderungen in beiden Cochlearlabyrinthen. Spontaner Nystagmus nach rechts; Übererregbarkeit des rechten Vestibularlabyrinths. Es wurden Capsulae gelatinosae phosphori sec. Hartmann vorgeschrieben.

Bei allen diesen vier Fällen von Otosklerose waren Veränderungen im Cochlearlabyrinth. In den Fällen IX, XXIII, XXV war Übererregbarkeit, in Fall XIII Untererregbarkeit des Vestibularlabyrinths. In den Fällen IX, XXIII war kein Spontannystagmus, dagegen in den Fällen XIII, XXV war spontaner Nystagmus. Der Schwindel dauerte mehrere Jahre, in Fall XXV nur einen Monat. In den Fällen IX, XXIII war sehr heftiger Schwindel. Therapie: Es wurde gegen die ursächliche Krankheit Phosphor (Capsulae gelatinosae phosphori sec. Hartmann oder Otosklerol) und daneben Jodalose vorgeschrieben. Nur ein einziger Pat. kam zweimal zur Kontrolle (XIII). Bei ihm verschwand der Schwindel unter der erwähnten Therapie in 45 Tagen. Fall IX hat schriftlich mitgeteilt, daß bei ihm der Schwiudel nach 2 Monaten der Behandlung verschwand.

Es handelt sich bei dieser Gruppe offenbar um Knochenneubildungen im Vestibularlabyrinth. Zuerst wird die Endverzweigung des Vestibularnerven im Vestibularlabyrinth gereizt, später tritt gerade wie im Cochlearlabyrinth die Degeneration des Vestibularlabyrinths ein.

13. Katarrhalische Adhäsivprozesse im Mittelohr (Politzer).

Fall V. Seit 3 Jahren Schwerhörigkeit, seit 6 Wochen Schwindel. Beide Trommelfelle sind gleich eingezogen. Links Veränderungen im Cochlearapparat. Spontannystagmus nach rechts. Übererregbarkeit des linken Vestibularlabyrinths. Pat. kam nicht mehr.

In diesem Falle waren beide Trommelfelle gleich eingezogen, also es bestanden gleiche Bedingungen bei der bilateralen kalorischen Prüfung beiderseits. Darum können wir aus dem Resultat dieser Prüfung die erwähnte Konklusion machen.

Wir können annehmen, daß die katarrhalischen Adhäsivprozesse im Mittelohr (Politzer) durch Veränderungen im Cochlear- und Vestibularlabyrinth kompliziert wurde.

14. Senile Veränderungen im Labyrinth.

Fall XXI. Seit 5 Jahren Schwerhörigkeit, seit 3—4 Jahren Schwindel, welcher bei jeder Veränderung der Kopflage auftritt. Veränderungen im rechten

Digitized by Google
Original from UNIVERSITY OF CALIFORNIA
Generated on 2019-10-24 13:52 GMT / http://hdl.handle.net/2027/uc1.b3252761
Public Domain in the United States, Google-digitized / http://www.hathitrust.org/access_use#pd-us-google

Cochlearlabyrinth, kein spontaner Nystagmus, verminderte Erregbarkeit des rechten Vestibularlabyrinths.

Wahrscheinlich atrophieren in solchem Falle die Sinneszellen im Vestibularlabyrinth geradeso wie im Cochlearlabyrinth.

15. Dehiszenzen in der Labyrinthwand (?), Schwindel beim Niesen und Schneuzen.

Fall XX. Vor 4 Jahren traten im Anschluß an ein sehr heftiges Niesen Schwindel, Übelkeit, Brechreiz und Kopfschmerzen auf. Seit dieser Zeit immer beim Niesen Schwindel. Spontaner Nystagmus nach rechts. Übererregbarkeit des linken Vestibularlabyrinths.

Fall XXVIII. Bei dem Mädchen tritt seit Kindheit (soweit es sich erinnern kann) beim Schneuzen und Niesen Schwindel auf. Übererregbarkeit eines Vestibularlabyrinths.

Bei diesen 2 Pat. tritt der Schwindel nur beim Niesen oder Schneuzen auf, sonst nicht.

Diesen Reizzustand des Vestibularlabyrinths können wir durch 2 Möglichkeiten erklären:

1. Es können Dehiszenzen in der Knochenwand des Vestibularlabyrinths bestehen. Beim Schneuzen oder Niesen steigt der Luftdruck in der Paukenhöhle und beim Vorhandensein der Dehiszenzen auch im Vestibularlabyrinth.

2. Der Reiz des Vestibularlabyrinths kann auch auf andere Weise zustande kommen. Wir wissen, daß Gefäßverbindungen zwischen mittlerem und innerem Ohr bestehen (Politzer). Der erhöhte Luftdruck in der Paukenhöhle verengt die Gefäße in derselben. Beim Vorhandensein der erwähnten Anastomosen wird die Blutzirkulation im Vestibularlabyrinth verändert und dadurch kann das Vestibularlabyrinth gereizt werden.

16. Unbekannte Ursache.

Fall XVIII. Vor 10 Jahren ohne nachweisbare Ursache plötzlich Ohrensausen, starke Schwerhörigkeit links und Schwindel, der bei jeder Veränderung der Kopflage stärker wurde. Dabei Brechreiz und Erbrechen. Links fast Taubheit und Untererregbarkeit des Vestibularlabyrinths und des Vestibularnerven. (Der Schwindel dauerte volle 10 Jahre.) Kein spontaner Nystagmus.

Es wurde Jodalose vorgeschrieben. Nach 3 Wochen ist der Schwindel gänzlich verschwunden.

Die Therapie.

Ich verordne: beim Rheumatismus Aspirin, bei der Parotitis Chinin, Aspirin, bei Diabetes mellitus antidiabetische Diät und Jodalose, bei der Ar-

Digitized by Google
Original from UNIVERSITY OF CALIFORNIA
Generated on 2019-10-24 13:53 GMT / http://hdl.handle.net/2027/uc1.b3252761
Public Domain in the United States, Google-digitized / http://www.hathitrust.org/access_use#pd-us-google

teriosklerose Sajodin und Jodalose, bei der Neurasthenie Jodalose neben der Beruhigung, welche die Hauptsache ist, bei der Hysterie Jodalose (Suggestion ist die Hauptsache), beim Alkoholismus Jodkali (und Versagen des Alkohols), bei der Otosklerose Phosphor gegen das ursächliche Leiden und Jodalose, im Senium Jodalose.

Prognose.

Bei den Patienten, die in der Behandlung blieben, konnte ich einen guten Erfolg beobachten. Die Heilung wurde erzielt bei der rheumatischen Form in einigen Tagen oder Wochen, bei Parotitis in 6 Wochen, bei Diabetes mellitus in 14 Tagen (fast vollständige Heilung), bei der Arteriosklerose in 10 Monaten, bei der Neurasthenie in kurzer Zeit, bei der Otosklerose in einigen Wochen. Bei einigen Formen, wie Tabes, Sclerosis cerebrospinalis, Senium, Dehiszenzen in der Labyrinthwand, können wir Besserung nicht erwarten, dagegen bei der traumatischen Neurose, bei den katarrhalischen adhäsiven Prozessen (Politzer) könnten wir Besserung oder Heilung erzielen.

Praktische Ergebnisse aus der Kenntnis dieser Krankheitsformen.

XXIX. N. A., 46 Jahre alt, Ökonomsgattin, aufgenommen am 3. IV. 1913.

Anamnese: Der Vater ist nach einem Unfall, die Mutter in der Irrenanstalt gestorben. 4 Geschwister sind gesund. Pat. selbst leidet seit 15 Jahren an Schmerzen in der linken Körperhälfte und seit 7 Jahren an Schwindel, welcher mit Übelkeit und Erbrechen einmal im Monat bei der Menstruation auftritt. Vor 8 Wochen Influenza, nach 5 Tagen Schmerzen im linken Ohr. Nach 3 Wochen Ausfluß aus dem Ohr; seit einer Woche Schwellung hinter dem linken Ohr. Die Pat. wurde mit den Umschlägen mit Burow behandelt.

Status praesens: Ohrbefund rechts normal.

Links: Die Ohrmuschel steht ab. Der Warzenfortsatz ist geschwollen, druckschmerzhaft. Keine Fluktuation. Im Gehörgang Eiter, nach dessen Entfernung man sieht, daß die obere und hintere Gehörgangswand stark gesenkt ist.

Funktionsprüfung rechts normal, links Konv.-Spr. 2 *m* (mit Bárányschem Lärmapparat). Fl.-Spr. ad concham, $g^4 - c^1 +$, c — C0, Rinne negativ, Knochenleitung nicht verkürzt, Weber nach links.

Spontaner Nystagmus nach rechts.

Kalorische Reaktion rechts normal, links wird nichts erzielt, weil die obere Gehörgangswand bis auf die untere gesenkt ist.

Drehreaktion: Nach 10 Drehungen nach rechts Ny. nach links durch 40″,
„ 10 „ „ links „ „ rechts „ 35″.

Galvanische Reaktion (Kathode auf dem Tragus): Rechts bei 6 MA., links bei 0·5 MA. Nystagmus nach der Seite der Kathode.

Die bilaterale kalorische Untersuchung kann man in diesem Falle nicht benützen.

Generated on 2019-10-24 13:53 GMT / http://hdl.handle.net/2027/uc1.b3252761
Public Domain in the United States, Google-digitized / http://www.hathitrust.org/access_use#pd-us-google
Digitized by Google
Original from UNIVERSITY OF CALIFORNIA

Bilaterale galvanische Untersuchung nach Ruttin: Bei 10 MA. Nystagmus nach links.

Kein Fistelsymptom.

Zeigereaktion und Fallreaktion beiderseits normal.

In diesem Falle war also bei der Aufnahme akute Mittelohrentzündung, akute Warzenfortsatzentzündung, daneben bei starker Abnahme des Gehörs Schwindel und spontaner Nystagmus zur gesunden Seite.

Man konnte in solchem Falle an eine seröse Labyrinthitis oder an eine Fistel in den Bogengängen denken.

Die seröse Labyrinthitis war ausgeschlossen; die Schwerhörigkeit links war im Sinne des Schalleitungshindernisses und das linke Vestibularlabyrinth war weder ausgeschaltet noch abgeschwächt (siehe Drehreaktion).

Die Fistel war nicht vorhanden (kein Fistelsymptom).

Dagegen wurde konstatiert: Bei der einseitigen und beiderseitigen galvanischen Prüfung Übererregbarkeit des linken Vestibularnerven für den galvanischen Strom. Wenn links die akute Mittelohrentzündung nicht bestünde, könnte man auch mit der bilateralen kalorischen Prüfung eine Übererregbarkeit des linken Vestibularlabyrinths konstatieren, wie das schon die Drehreaktion zeigt.

Es handelt sich also in diesem Falle um eine seit 7 Jahren bestehende Übererregbarkeit des linken Vestibularapparates (des Labyrinths und des Nerven), welche mit der akuten Mittelohrentzündung nichts zu tun hat. Der Schwindel und der spontane Nystagmus stammen aus dieser Übererregbarkeit des linken Vestibularapparates.

Dadurch wurde sichergestellt, daß bei der Operation das Labyrinth keine Gefahr ausgesetzt wird.

4. IV. wurde nur die einfache Aufmeißelung des linken Warzenfortsatzes ausgeführt mit der Voraussetzung, daß das Gehör links wieder normal wird und daß die Funktion des Vestibularlabyrinths links erhalten wird.

16. IV. Das Gehör für Flüstersprache links 5 *m*.

29. IV. Das Gehör links normal, kalorische Reaktion links normal (am Trommelfell normaler Befund).

* * *

Die Untersuchungen sind auch für das Kapitel „Simulation" wichtig. Bei den Untersuchungen der Fälle von Schwindelangabe nach dem Unfall halte ich solche Patienten für Simulanten, bei welchen neben anderen Prüfungen mit negativem Resultat (kalorische, galvanische Untersuchung, Drehung, Zeigereaktion, Fallreaktion) auch bei der bilateralen kalorischen und galvanischen Untersuchung nach Ruttin kein Nystagmus auftritt (siehe Kapitel „Traumatische Neurose"); selbstverständlich nach raschen Kopfbewegungen keine Nystagmusanfälle.[1])

[1]) Bárány, Über die durch rasche Kopfbewegungen ausgelöste Nystagmusanfälle, ihre diagnostische Bedeutung und ihre theoretische Erklärung. Monatsschrift für Ohrenheilkunde, 1910, Seite 980.

Digitized by Google
Original from UNIVERSITY OF CALIFORNIA
Generated on 2019-10-24 13:52 GMT / http://hdl.handle.net/2027/uc1.b3252761
Public Domain in the United States, Google-digitized / http://www.hathitrust.org/access_use#pd-us-google

In einer größeren Arbeit[1]) habe ich vier solche Fälle beschrieben. Gewöhnlich geben solche Patienten nach der Untersuchung zu, daß sie wirklich keinen Schwindel haben. Ich teile noch einen weiteren Fall mit:

G. N., 60 Jahre alt, Maschinenmeister. Aufgenommen 30. XII. 1913.

Im Dezember 1909 ist er von der Lokomotive aus der Höhe von 1 *m* gefallen. Nach dem Fall kein Erbrechen. Pat. ging $^1/_4$ Stunde nach Hause, wo angeblich der Schwindel auftrat. Schon am nächsten Tage hat der Pat. gearbeitet. Der Schwindel soll unverändert bis jetzt fortdauern.

Status praesens: Das Trommelfell links ist leicht eingezogen, in der unteren Hälfte eine Narbe; rechts normaler Befund. Konv.-Spr. rechts und links 12 *m*, Fl.-Spr. rechts 8 *m*, links 6—7 *m*.

Kein spontaner Nystagmus.

Kalorische Prüfung beiderseits normal, dabei kein Schwindel, keine Übelkeit, kein Brechreiz.

Bilaterale kalorische Untersuchung nach Ruttin: Nach 5′ kein Nystagmus. (Kein Schwindel, keine Übelkeit, kein Erbrechen.)

Drehreaktion: Nach 6 Drehungen (Pat. wollte absichtlich ausfallen) nach links Nystagmus nach rechts durch 18″, nach 10 Drehungen nach rechts Nystagmus nach links durch 20″. (Leichter Schwindel, keine Erblassung, keine Übelkeit, kein Erbrechen.)

Galvanische Reaktion: Bei 10 MA. links, 12 MA. rechts Nystagmus nach der Seite der Kathode.

Bilaterale galvanische Untersuchung nach Ruttin: Bei 20 MA. kein Nystagmus. Nach den raschen Kopfbewegungen (Beugen nach vorn, nach rückwärts, nach links, nach rechts, Drehen nach links oder rechts) keine Nystagmusanfälle.

Zeigereaktion
Fallreaktion } (Bárány) beiderseits normal.

Es handelt sich also in diesem Falle um die Simulation des Schwindels. (An einen Tumor im Pons oder in der Medulla oblongata, welche den Schwindel verursachen könnte, ließ sich nicht denken.)

* * *

Ich habe also mit dieser Arbeit auf einige nichteitrige Erkrankungen des Vestibularlabyrinths hingewiesen. Von diesen Erkrankungen lassen sich einige mit der histologischen Untersuchung nicht nachweisen (bei Neurasthenie, traumatischer Neurose, Hysterie), da es sich bei ihnen nur um einen Reizzustand des Vestibularlabyrinths [funktionelle Veränderungen] handelt, welcher bei der nachfolgenden Beruhigung wieder verschwinden kann, ohne eine Labilität des Vestibularlabyrinths zu hinterlassen (siehe Tabelle). Dagegen könnten wir bei vielen hier angeführten Erkrankungen verschiedene Veränderungen in dem Vestibularlabyrinth bei der histologischen Untersuchung nachweisen.

[1]) Časopis lékařů českých, 1913.

Digitized by Google
Original from UNIVERSITY OF CALIFORNIA
Generated on 2019-10-24 13:52 GMT / http://hdl.handle.net/2027/uc1.b3252761
Public Domain in the United States, Google-digitized / http://www.hathitrust.org/access_use#pd-us-google

Über einige in der ohrenärztlichen Praxis bewährte Heilverfahren.

Vorgetragen auf dem I. Landeskongresse ungarischer Ohrenärzte in Budapest
von Dr. **Heinrich Halász,** Spezialarzt in Miskolcz.

Die große Entwicklung der ärztlichen Wissenschaft und die unendliche Reihe der gegen die Krankheiten empfohlenen Heilverfahren stellt an den Arzt fast unmögliche Anforderungen in seinem Bestreben, die zur Heilung einer Affektion möglichst vollkommenste therapeutische Methode in Anwendung zu bringen. Wer verfügt unter uns über genügende Muße und Gelegenheit, die gegen eine Erkrankung empfohlenen sämtlichen Heilverfahren auszuprobieren, um sich über deren Wert und Wirkung ein Urteil zu bilden! Und so ziehen wir es denn meist vor, die bereits ausgetretenen, wenn auch nicht einwandfreien Bahnen zu wandeln, und nur selten betreten wir den neuen, obwohl besser erscheinenden Weg.

So geht es uns auch auf dem Gebiete der zur Heilung der akuten oder chronischen eitrigen Mittelohrentzündung empfohlenen Verfahren. Seit Jahrzehnten bedienen wir uns in Ermangelung eines Besseren, in Fällen von auch auf das Schläfenbein übergreifenden Komplikationen der akuten eitrigen Mittelohrentzündung der Eröffnung der Warzenräume, beziehungsweise des Antrums, welcher Eingriff bei dem heutigen Stande der Technik und Wissenschaft wohl als gefahrlos zu bezeichnen ist, obwohl wir des öfteren ein anderes Verfahren bevorzugen würden, das den mit mehrwöchentlicher Nachbehandlung verbundenen und nicht überall ausführbaren, insbesondere in der Privatpraxis mit größeren materiellen Opfern einhergehenden operativen Eingriff ersetzen würde. Als eine bewährte Heilmethode erwies sich mir das die Eröffnung der Warzenräume, resp. das Antrums in vielen Fällen entbehrlich machende Saugverfahren nach Sondermann, die sog. negative Saugung.

Im Jahre 1907 erstattete ich in den Spalten des „Orvosi Hetilap" Bericht über meine auf drei Jahre sich erstreckenden Erfahrungen mit dem Sondermannschen Verfahren und heute kann ich wohl nach achtjähriger erfolgreicher Anwendung desselben nur mein Erstaunen ausdrücken, daß unsere übrigen Fachkollegen nicht ebenfalls über günstige Erfahrungen berichtet haben. Ich erachte es wohl als überflüssig, mich über das Sondermannsche Verfahren des Näheren auszulassen, denn die Herren Kollegen dürften wohl mit dem Apparat und seiner Anwendung vertraut sein. Ich möchte nur wiederholen, daß, als ich in meiner Publikation vor fünf Jahren über die Anwendung in zwanzig gut beobachteten Fällen von akuter Mittelohreiterung referierte, schon damals hervorhob, daß das Sondermannsche Verfahren, rechtzeitig angewendet, den großen Vorteil bietet, daß in mit Komplikationen einher-

Digitized by Google
Original from UNIVERSITY OF CALIFORNIA
Generated on 2019-10-24 13:52 GMT / http://hdl.handle.net/2027/uc1.b3252761
Public Domain in the United States, Google-digitized / http://www.hathitrust.org/access_use#pd-us-google

gehenden akuten Fällen die Eröffnung der Warzenfortsatz-Zellen, resp. des Antrums nur in den allerseltensten Fällen notwendig erscheint, ferner daß der Verlauf der Affektion wesentlich abgekürzt wird und daß dasselbe schon deshalb ein wertvolles Verfahren darstellt, weil nicht nur der Facharzt, ja, der Patient selbst, eventuell seine Umgebung in die Lage gesetzt wird, dieses Heilverfahren bei entsprechender Unterweisung in Anwendung zu ziehen.

In Fällen, in denen Fieber, Schmerzhaftigkeit, Kopfschmerzen, längerdauernde Empfindlichkeit des Warzenfortsatzes, länger als acht Tage dauernde copiöse Eiterung die operative Eröffnung des Antrums angezeigt erscheinen läßt, war ich nur in den allerseltensten Fällen zur Ausführung der Operation genötigt, und zwar unter hundert beobachteten Fällen nur fünfmal, wenn der Patient erst am fünften bis zehnten Tage des Bestehens der akuten Affektion in meine Behandlung geriet.

In keinem der übrigen Fälle kam es zur Operation, da der rechtzeitig ausgeführte mildere Eingriff (Saugung, Paracentese) sich zur Sanierung der Affektion genügend erwies. Selbst in den der Paracentese unterzogenen Fällen kam es nicht zur Wiederholung der Paracentese oder zur Dilatation der bereits gemachten Trommelfell-Lücke, was ebenfalls kein geringer Vorzug des Sondermannschen Verfahrens ausmacht, wenn wir bedenken, auf was für Schwierigkeiten dieser kleine, aber meist schmerzhafte operative Eingriff oder dessen Wiederholung in der Privatpraxis stoßt.

Ich wende den Sondermannschen Apparat in der Weise an, daß ich nach spontaner Perforation, oder Paracentese 3—4stündlich des Tages durch einige Minuten Saugung am Ohre ausführe oder machen lasse, so lange, bis auf eine neue Saugung kein Eiter mehr im Gehörgange zum Vorschein kommt. Wende ich die Saugung nicht selber an, so instruiere ich im Spitale die Wärterin, oder im Privathause, wenn ein Arzt nicht dreistündlich zur Verfügung steht, einen intelligenten Angehörigen, wie er mit dem zwischen den Fingern gedrehten Wattetampon, ohne Schaden anzustiften, den Gehörgang auswischen soll und sich vergewissern kann, ob nach der Sauganwendung noch Eiter hervorquillt. Der vor der Saugung meist mit unangenehmen subjektiven Sensationen kämpfende, über eingenommenen Kopf klagende Patient empfindet nach jeder Saugung alsbald eine Erleichterung, die Empfindlichkeit der Warzenfortsatzgegend nimmt auch allmählich ab, das Fieber sinkt und die akute eitrige Mittelohrentzündung heilt in viel kürzerer Zeit, als wie bei Anwendung des exspektaktiven Verfahrens.

Bei Empfindlichkeit des Warzenfortsatzes lasse ich einen Eisbeutel dauernd anwenden. Im Falle des allmählichen Aufhörens der Empfindlichkeit des Warzenfortsatzes und der Reduktion der Eiterung wende ich die Saugung in entsprechend selteneren Zeitabständen, meist dreimal täglich an, bis die Eiterung endgültig sistiert; nachts lasse ich den Patienten allenfalls ausruhen.

Digitized by Google
Original from UNIVERSITY OF CALIFORNIA
Generated on 2019-10-24 13:52 GMT / http://hdl.handle.net/2027/uc1.b3252761
Public Domain in the United States, Google-digitized / http://www.hathitrust.org/access_use#pd-us-google

Auch in vielen Fällen von chronischer eitriger Mittelohrentzündung gelang es, durch dreimal im Tage gemachte Saugung die eitrige Affektion in solchen Fällen zu heilen, in denen ich eine ganze Reihe der konservativen Verfahren umsonst versucht habe und wegen Eiterung im Attik die Operation kaum abzuwenden erschien.

Das Sondermannsche, von mir seit 8 Jahren in Anwendung gezogene Verfahren vermag nicht nur dem Facharzte ersprießliche Dienste zu leisten, sondern auch dem in der Provinz allgemeine Praxis treibenden Kollegen, der nicht über die genügende Technik zur sofortigen Vornahme des operativen Eingriffes verfügt. Doch selbst für uns Ohrenärzte bildet es ein wertvolles Verfahren, da wir oft dem Patienten erfolglos zur Operation zureden, und die Saugmethode ist ein ungefährliches, auch der kausalen Indikation vollauf genügendes und vielversprechendes therapeutisches Verfahren, das das Vertrauen des Fachkollegen wert ist.

Das zweite, in der Praxis ebenfalls ausgezeichnet bewährte Verfahren ist die Friktionsmassage, kombiniert mit der äußeren Massage des Ohres, kurzweg die kombinierte oder Doppelmassage in den verschiedenen Fällen des Mittelohrkatarrhes.

Mit dem seit älterer Zeit gebräuchlichen Heilverfahren, der Sondierung der Tube, der Einführung verschiedener Medikamente in das Mittelohr per tubam, selbst mit der Vibrationsmassage gelang es nicht, dabei zufriedenstellende Heilerfolge bei katarrhalischen Veränderungen der Tube und des Mittelohres zu erreichen, die sowohl uns als den Patienten befriedigt hätten, noch weniger gelang es, bei sklerotischen Prozessen dauernde Erleichterung den von unangenehmen subjektiven Gehörsempfindungen geplagten Patienten zu bringen. Viktor Urbantschitsch, der die Friktionsmassage in die Praxis einführte, beobachtete mehrfach, daß er mit Hilfe dieses therapeutischen Verfahrens sowohl das reduzierte Gehör als auch die Ohrengeräusche wesentlich in günstiger Weise zu beeinflussen vermochte. Politzer empfahl zuerst die Massage der Seitenflächen des Halses gegen mit hartnäckiger Tubenverengung einhergehenden Ohrenkatarrh. Ernst Urbantschitsch hat dagegen die gleichzeitige Anwendung der äußeren und inneren Massage gegen katarrhalische Mittelohraffektionen in Vorschlag gebracht. Das Verfahren E. Urbantschitsch' besteht darin, daß wir in üblicher Weise in die Tube eine Sonde einführen, während eine mittelst eines Elektromotors bewegte Pelotte, auf verschiedene Stellen des Gesichtes und Halses angelegt, die in der Tube befindliche Sonde in vibrierende Bewegung bringt. Die kombinierte Massage macht er durch 2 Minuten an jedem Ohre alltäglich oder jeden zweiten Tag und schreibt er die durch diese kombinierte Massage erreichten Erfolge der tonisierenden Wirkung auf die Tubenmuskulatur und den Tensor tympani, ferner auf die Nerven und Blutgefäße der Tube und des äußeren Ohres zu. Die Massage

Digitized by Google
Original from UNIVERSITY OF CALIFORNIA
Generated on 2019-10-24 13:52 GMT / http://hdl.handle.net/2027/uc1.b3252761
Public Domain in the United States, Google-digitized / http://www.hathitrust.org/access_use#pd-us-google

wirkt am Wege der Trigeminusfasern belebend auf den Hörnerven ein, wie dies E. Urbantschitsch zur Evidenz bewiesen hat. Das Verfahren E. Urbantschitsch', das er mir bereits im Jahre 1904 an der Klinik seines Vaters zu demonstrieren die Güte hatte, habe ich durch fast sechs Jahre in vielen Fällen angewandt, und zwar mit viel befriedigenderem Resultate als jede andere zu ähnlichen Zwecken dienende Heilmethode. Da nahm ich im Jahre 1910 im zweiten Hefte der Monatsschrift für Ohrenheilkunde von den Versuchen mit kombinierter Vibrationsmassage des russischen Dozenten Preobraschensky Notiz, die eigentlich eine Ergänzung des Urbantschitschschen Verfahrens darstellen.

Die Idee Preobraschenskys war, in Fällen, in denen das E. Urbantschitsch'sche Verfahren keine Besserung hervorrief, die gleichzeitige Massage der Tube und der Gehörknöchelchen. sowie der Außenfläche des Ohres zu versuchen, und diese modifizierte Massage bewährte sich ganz vortrefflich.

Preobraschensky, überzeugt auf Grund sowohl eigener als anderer Beobachtungen von der schädlichen Wirkung der in der jüngsten Zeit aufgegriffenen elektromotorischen Pneumomassage, war bestrebt, ein Instrument zu erfinden, mit Hilfe dessen der übermäßig starke Insult der elektromotorischen Pneumassage auf das Trommelfell und die Gehörknöchelchen auf ein möglichstes Minimum reduziert werden kann. Er konstruierte zu diesem Ende eine aus Metall angefertigte Muschel (in den Handel gebracht von der Aktiengesellschaft F. Schwabe in Moskau um fünf Rubel), welche die Tube am Wege der eingeführten Sonde, die Ohrumgebung, das Trommelfell und die Gehörknöchelchen massiert, ohne vehementeren Insult an den massierten Teilen zu verursachen. Die Metallmuschel ist so groß, daß sie die Ohrmuschel vollständig deckt, fast ähnlich der Sondermannschen Saugmuschel, besitzt einen ein wenig konkaven inneren Rand, um dem Tragus gut angepaßt zu werden. Die Ohrmuschel, deren konisches Ende wir mit dem Elektromotor verbinden, wird knapp an das zu behandelnde Ohr angelegt und während wir die Außenmassage des Ohres in beliebiger Stärke vornehmen können, geht die Massage des Trommelfells nnd der Gehörknöchelchen nur mäßig, ohne jeden stärkeren Insult vor sich. Durch ein an der Metallmuschel angebrachtes Ventil kann die Luftbewegung beliebig reguliert werden.

Das Verfahren Preobraschenskys besteht darin, daß er wie Urbantschitsch eine möglichst dicke Bougie in die Tube des zu behandelnden Ohres einführt, die Lufteinblasung sowohl aus Kontroll- wie Heilzwecken meidet, die Metallmuschel recht nahe auf das Ohr legt — bei furchtsamen und nervösen Patienten anfangs mit offenem Ventil — und den Elektromotor in Gang bringt, zu Beginn schwach, alsbald nach entsprechender Gewöhnung und je nach Be-

Digitized by Google
Original from UNIVERSITY OF CALIFORNIA
Generated on 2019-10-24 13:52 GMT / http://hdl.handle.net/2027/uc1.b3252761
Public Domain in the United States, Google-digitized / http://www.hathitrust.org/access_use#pd-us-google

darf stärker; nach Massage des einen Ohres macht er am anderen Ohr in ähnlicher Weise das gleiche Verfahren.

Preobraschensky hat laut seiner angeführten Publikation in 132 Fällen gegen Schwerhörigkeit und Sausen die Doppelmassage angewendet, und zwar in 70 Fällen von Otitis media adhaesiva, 42 Fällen von Otosklerose, 9 Fällen von Otitis media perforativa und 4 Fällen von Otitis media catarrhalis simplex, 6mal gegen einfaches Ohrensausen und einmal gegen Ohrensausen bei Otalgie. Unter 70 Fällen von Otitis media adhaesiva erreichte er in 58 Fällen ein ausgezeichnetes Resultat und nur in 10 Fällen blieb der Erfolg aus. Ohne die Kollegen mit statistischen Daten zu ermüden, beschränke ich mich nur auf das Resümee der Heilerfolge Preobraschenskys, laut welchem er in 80% der Fälle von Schwerhörigkeit und in 70% der Fälle von Ohrensausen so einwandfreie Heilresultate erzielte, die er selbst nicht einmal annähernd mit keiner anderen Heilmethode aufweisen konnte. Der Wert der Doppelmassage war um so augenfälliger, als er bei jedem seiner Patienten vorher die ganze Skala der üblichen Heilverfahren anwandte.

Die günstige Wirkung der Doppelmassage ist so zu erklären, daß in den Nerven und Muskelelementen des Gehörganges infolge der Massage die Blutversorgung vollständiger wird, woraus eine bessere Ernährung derselben resultiert und die Symptome der schlechten Blutversorgung auf kürzere oder längere Zeit schwinden, was vom Grade der Schädigung ihrer Resistenz und Gewebsstruktur abhängt.

Seit der Publikation Preobraschenskys verwende ich seit mehr als zwei Jahren ausschließlich die von ihm empfohlene Doppelmassage in geeigneten Fällen und meine seither gesammelten Erfahrungen rechtfertigen seine anfangs für übertrieben gehaltenen Heilerfolge, so daß ich die Unterlassung der Anwendung dieses Heilverfahrens einfach als einen Kunstfehler betrachten muß. Die Anwendung der Doppelmassage ist sehr einfach und kann jedem in der Katheteranwendung geübten Arzte anvertraut werden.

Die Häufigkeit der Applikation hängt davon ab, ob wir es mit Schwerhörigkeit oder nur mit Ohrensausen zu tun haben. Bei Schwerhörigkeit genügt eine zwei bis drei, höchstens fünf Minuten dauernde Massage, in der ersten Woche jeden zweiten Tag, von der zweiten Woche angefangen bei bereits sich meldender Heilung zweimal wöchentlich, in hartnäckigen Fällen auch weiterhin jeden zweiten Tag, selbst alltäglich. In schweren hartnäckigen Fällen erwies sich die wenigstens 20mal, in leichteren die 10mal angewandte Massage als genügend. Bei gleichzeitigem Bestehen von chronischer Rhinitis, hypertrophischer Nasenmuschel beansprucht auch die Nase entsprechende Behandlung.

In Fällen von ohne Schwerhörigkeit bestehenden Ohrgeräuschen ist die gleichzeitige Bougierung nur dann angezeigt, wenn die Geräusche nach einiger Male ausgeführter Massage nicht zum Schwinden kommen. Die Massage soll

Digitized by Google
Original from UNIVERSITY OF CALIFORNIA
Generated on 2019-10-24 13:52 GMT / http://hdl.handle.net/2027/uc1.b3252761
Public Domain in the United States, Google-digitized / http://www.hathitrust.org/access_use#pd-us-google

am ersten Tage drei Minuten dauern, allmählich fünf bis sechs Minuten, in hartnäckigen Fällen selbst zehn Minuten, ja, Preobraschensky sah noch besseren Erfolg von der zweimaligen täglichen Behandlung.

Interessant erschien, daß in mehreren Fällen der sich einer Besserung zugewendete Krankheitsprozeß noch nach Sistierung der Behandlung weitere Fortschritte machte, während in anderen Fällen die Besserung selbst nach $^1/_2$—1 Jahr ohne Rückfall oder Verschlimmerung bestehen blieb.

Allenfalls ist es angezeigt, schon aus Vorsicht, allmonatlich einmal durch drei bis sechs Monate das behandelte Ohr zu kontrollieren und zeigt sich ein kleiner Rückfall, so ist die Behandlung wieder aufzunehmen, wobei oft die bemerkenswerte Erscheinung zutage tritt, daß während der zweiten Behandlung eine noch größere Besserung als bei der ersten zu beobachten ist, in welchem Falle eine Behandlung dreimal in der Woche durch zwei Wochen genügt.

Die doppelte Massage habe ich sowohl bei trockenen als sekretorischen Katarrhen und auch bei Otosklerosen angewandt und kann den Wert des Verfahrens Preobraschenskys mit dem Wunsche nur bestätigen, daß diese wirksame Behandlung in immer weitere Kreise unserer Fachkollegen dringen möge.

Vereinsberichte.

Österreichische Otologische Gesellschaft.

Sitzung vom 27. Oktober 1913.

Vorsitzender: V. Urbantschitsch.
Schriftführer: E. Urbantschitsch.

I. Bondy demonstriert einen Fall von **peribulbärem Absceß infolge Durchbruchs am Boden der Paukenhöhle.**

Die 24jährige Pat., seit 15 Jahren an Ohrenfluß leidend, bekam sieben Wochen vor der Aufnahme starke Ohrenschmerzen, vor einer Woche trat eine Schwellung hinter dem Ohre auf. Es fand sich hinter der Ohrmuschel, dieselbe nach abwärts um einen Querfinger überragend, eine große, fluktuierende Geschwulst mit gangränösen Decken. Im Gehörgang fötider Eiter, Trommelfell, infolge starker Senkung der hinteren oberen Gehörgangswand, nicht sichtbar. Temperatur 41° mit Schüttelfrost. Eine Funktionsprüfung war nicht durchführbar, da Pat. auf nichts reagierte. Die sofort vorgenommene Operation ergab, daß der Absceß, der mit käsigem Eiter (offenbar zerfallenem Cholesteatom) erfüllt war, sich unter den Boden der Paukenhöhle, also in die Fossa jugularis, erstreckte. Es wurde zunächst die Totalaufmeißelung durchgeführt. Auch in Antrum und Paukenhöhle fand sich zerfallenes Cholesteatom. Am Boden der Paukenhöhle war eine Fistel, die in den peribulbären Absceß führte. Da mit Rücksicht auf diesen Befund und die Temperatur die Diagnose einer Bulbusthrombose gesichert schien, wurde nach Exstirpation des die Fistel lateral begrenzenden Knochens die Jugularis unterbunden und der Sinus er-

Digitized by Google
Original from UNIVERSITY OF CALIFORNIA
Generated on 2019-10-24 13:52 GMT / http://hdl.handle.net/2027/uc1.b3252761
Public Domain in the United States, Google-digitized / http://www.hathitrust.org/access_use#pd-us-google

öffnet. Sowohl das obere Ende der Jugularis als der Sinus selbst erwiesen sich bluthältig. Es kann sich demnach nur um einen wandständigen Thrombus gehandelt haben. Der Effekt der Operation war ein eklatanter: am nächsten Morgen war die Pat. bei klarem Bewußtsein, nach 2 Tagen vollständig und dauernd entfiebert. Ein dem vorgestellten ganz analoger Fall wurde in der Oktobersitzung 1908 hier von Ruttin vorgestellt.

II. Viktor Urbantschitsch demonstriert zwei mit **Radium** behandelte Fälle, und zwar einen Pat. mit Epithelialcarcinom der Ohrmuschel (derzeit Heilung) und eine Pat. mit Lupus des Lobulus. (Die Fälle werden in dieser Monatsschrift ausführlicher publiziert.)

III. Ernst Urbantschitsch: **Traumatische Dermoidcyste oder Fibrom (Keloid) der Paukenhöhle nach Totalaufmeißelung der Mittelohrräume.**

Bei dem 9jährigen Knaben wurde im Dezember 1912 wegen verjauchtem Cholesteatom des linken Ohres die Radikaloperation ausgeführt. Die Wundhöhle erscheint nunmehr vollständig geheilt, epidermisiert. Am oberen Teil des Promontoriums findet sich jedoch ein zirka kleinbohnengroßer, etwas elastischer, weißlich glänzender Tumor, der durch einen Narbenstrang mit dem Stapesköpfchen verbunden ist.

Betreffs der Natur des Tumors läßt sich vorläufig keine bestimmte Diagnose stellen. Gegen ein Cholesteatomrezidiv — das übrigens an dieser Stelle ungewöhnlich und kaum durch einen Narbenstrang mit dem Stapesköpfchen verbunden wäre — spricht schon die Versorgung der Peripherie (das wäre also der Cholesteatommatrix) mit Blutgefäßen, da bei Sondenberührung kleine Ekchymosen auftraten.

Eine ungewöhnliche Lokalisation eines sonst nur an der äußeren Haut vorkommenden „Keloids" wäre immerhin denkbar. Am wahrscheinlichsten dürfte es sich aber um eine Winiwartersche traumatische Dermoidcyste handeln. Es handelt sich hierbei um Epithelkeime, die gelegentlich von Traumen — und dazu wäre ja die Operation auch zu rechnen — in die Tiefe verpflanzt werden und hier zu wuchern beginnen. Die bekanntesten Geschwülste dieser Art — allerdings in kleinster Form — sind die „Trommelfellperlen", deren Entstehung nach Traumen (Paracentese) ich vor Jahren beobachtet und beschrieben habe (Arch. f. Ohrenheilk., 1903, LXI).

Jedenfalls stellt der vorliegende Tumor ein in seiner Art und Lokalisation ganz ungewöhnliches Gebilde dar, weshalb ich es mir zu demonstrieren erlaubte. Ich habe übrigens die Absicht, es zu exstirpieren und histologisch zu untersuchen, so daß ich hoffe, darüber noch Genaueres berichten zu können.

IV. Ernst Urbantschitsch: **Intralamellärer Abscess der Sinuswand und Schläfelappenabsceß.**

Meine Herren! Ich erlaube mir, Ihnen hier einen 14jährigen Knaben vorzuführen, den ich am 23. IX. 1913 wegen chronischer Mittelohreiterung und Verdachtes auf eine intrakranielle Komplikation ins k. k. Kaiser Franz Josef-Spital aufgenommen habe.

Aus der Anamnese sei nur hervorgehoben, daß Pat. angeblich stets gesund gewesen sein soll — bis auf seine linkseitige Otorrhöe, die seit Kindheit besteht, ihm aber niemals Beschwerden verursachte. Am 1. VIII. 1913 traten heftige Kopfschmerzen auf, die an Intensität allmählich zunahmen (mit zeitweiligen Remissionen) und mitunter Übelkeiten. In der Nacht vor der Aufnahme hatte Pat. zum ersten Male erbrochen.

Digitized by Google
Original from UNIVERSITY OF CALIFORNIA
Generated on 2019-10-24 13:52 GMT / http://hdl.handle.net/2027/uc1.b3252761
Public Domain in the United States, Google-digitized / http://www.hathitrust.org/access_use#pd-us-google

Bezüglich der Art der intrakraniellen Komplikation konnte man keine strikte Diagnose stellen — es bestand nur spontaner rotatorischer Nystagmus (nach rechts stärker als nach links) bei sonst normalem Vestibularapparat und eine maximale Pupillenerweiterung. Bewußtsein, Sprache, Temperatur und Puls waren normal. Ich beschloß daher, zunächst die Totalaufmeißelung der Mittelohrräume vorzunehmen und die weiteren operativen Eingriffe von dem Lokalbefund der Dura und des Sinus abhängig zu machen.

Bei der Operation, die ich am 24. IX. ausführte, fand ich nun die Dura der mittleren Schädelgrube äußerlich vollkommen normal, doch bestand eine ungewöhnlich starke Spannung derselben, so daß ich mich zu einer Probeincision in den Schläfelappen entschlossen hätte, hätte ich nicht am Sinus eine merkwürdige Ausbauchung vorgefunden. Als ich an dieser Stelle vorsichtig incidierte, entleerte ich einen zirka bohnengroßen Absceß, der sich zwischen den Blättern der Sinuswand befand. (Bakteriologischer Befund: Mikroskopisch und kulturell Proteus vulgaris.) Infolge dieses Befundes, der also schon eine intrakranielle Komplikation feststellte, beschloß ich, den Fall vor einem weiteren Eingriff zunächst weiter zu beobachten.

Der Verlauf war eine volle Woche hindurch in jeder Hinsicht ausgezeichnet (Wohlbefinden, Schlaf und Appetit vorzüglich, Temperatur stets unter 37°, Puls normal, Verringerung des spontanen rotatorischen Nystagmus, etwas Verkleinerung der Pupillendilatation). Nach acht Tagen traten aber plötzlich wieder zeitweise Kopfschmerzen und Erbrechen auf. Bei der Visite am Morgen des 4. IX. fand ich zum ersten Male deutliche Pulsverlangsamung bei normaler Temperatur, ferner Andeutung von Kernig, schwachen Trousseau, leichte Klopfempfindlichkeit der linken Scheitelgegend, stark erweiterte, doch reagierende Pupillen und sensorische Aphasie — Pat. konnte die meisten Gegenstände nicht mehr benennen, konnte aber ihre Verwendung angeben. Außerdem bestand beiderseits deutliche (rechts sogar noch mehr als links) Stauungspapille (Privatdozent Dr. Hanke).

Ich entschloß mich daher zur sofortigen Incision des Schläfelappens und entleerte hierbei einen zirka kleinapfelgroßen Hirnabsceß, der mit höchst fötidem Eiter erfüllt war; seine Menge war so groß (etwa $^1/_8$ *l*), daß ich einige Minuten warten mußte, bis sich der Absceß entleert hatte. Die bakteriologische Untersuchung ergab mikroskopisch und kulturell Proteus vulgaris (Prosektur Prof. Stoerk).

Bei der Nachbehandlung verlegte ich das Hauptgewicht darauf, für günstige Abflußbedingungen zu sorgen: ich drainierte mit Jodoformgaze beziehungsweise Jodoformdocht, tamponierte den Absceß selbst aber nicht, wechselte täglich den Verband einmal und ließ Pat. möglichst viel in erhöhter Kopfstellung, da bei akuten Eiterungsprozessen zufolge meinen experimentellen und praktischen Untersuchungen die Lagerung des erkrankten Organes für den Verlauf der Entzündung von großer Wichtigkeit sein kann.

Schon nach 3 Tagen trat eine wesentliche Besserung auf, die zusehends zunahm. Nach 5 Tagen waren die aphasischen Erscheinungen bereits zum größten Teile zurückgegangen, nach genau einer Woche konnte Pat. zum ersten Male wieder das Bett verlassen. Zu dieser Zeit (11. X.) war im Augenhintergrund noch eine Zunahme der Stauungspapille (auf zirka 5 bis 6 Dioptrien Niveaudifferenz) und Auftreten kleiner Exsudate zu beobachten.

Die Besserung machte rasch weitere Fortschritte, so daß die Eiterung aus dem Absceß vollständig sistierte und sich Pat. in jeder Beziehung außer-

Generated on 2019-10-24 13:52 GMT / http://hdl.handle.net/2027/uc1.b3252761
Public Domain in the United States, Google-digitized / http://www.hathitrust.org/access_use#pd-us-google
Digitized by Google
Original from UNIVERSITY OF CALIFORNIA

ordentlich wohl befand; genau 2 Wochen nach der Hirnoperation konnte Pat. bereits im Garten des Spitales spazieren gehen. Die Stauungspapille war am 18. X. in deutlichem Rückgang begriffen (zirka 3 Dioptrien Niveaudifferenz) und am 24. X. konnte Privatdozent Dr. Hanke nur mehr eine Elevation von zirka 1 Dioptrie konstatieren. Sein übriger heute aufgenommener Befund lautet: Visus bil. 6/8, J. 1; Fundus rechts: Papille im Zentrum rötlich, peripher graurötlich, ebenso die umgebende Netzhaut; außer den Hauptgefäßen der Papille äußerst zahlreiche allerfeinste, netzförmig verschlungene Gefäßchen. Venen etwas geschlängelt, aber von normalem Kaliber, Arterien normal, zum Teil von Bindegewebe eingescheidet oder bedeckt; am äußersten unteren Rande der rechten Papille Reste einer alten (zirka 14tägigen) venösen Blutung. Links: Die Begrenzung der Papille nach außen ziemlich scharf, sonst wie rechts in die graurötliche Zone übergehend.

Von dem übrigen Befund, den ich erhoben habe, wäre zu erwähnen, daß die Aphasie bereits gänzlich geschwunden ist, desgleichen der Kernig und Trousseau; die Pupillen sind normal, der Nystagmus besteht nur mehr in geringem Grade nach rechts.

Es ist ja selbstverständlich, daß bei einem solchen Leiden nach so kurzer Zeit noch von keiner definitiven Heilung die Rede sein kann; immerhin berechtigt der bisherige Verlauf zu den besten Hoffnungen.

Aber nicht wegen des Hirnabscesses in erster Linie erlaube ich mir, den Fall hier vorzustellen, sondern wegen der besonderen Seltenheit eines intralamellären Sinuswandabscesses. Intralamelläre Duralabscesse werden mitunter — immerhin selten — beobachtet; ich selbst habe vor Jahren einen solchen operiert. Einen Absceß der Sinuswand habe ich bisher aber noch nie gesehen und es ist mir auch kein analoger Fall aus der Literatur bekannt.

V. E. Ruttin: **Postoperative Labyrinthitis. Labyrinthoperation. Heilung.**

R. R., 16 Jahre alt, aufgenommen am 16. IX. 1013. Pat. leidet angeblich erst seit 9 Wochen an Ohrenfluß. Die Erkrankung begann mit Schmerzen und Fieber, zeitweise auftretendem Schwindel; kein Erbrechen. Temperatur normal.

Bei der Aufnahme zeigte sich am rechten Ohr eine fötide Eiterung, große Perforation im vorderen unteren Quadranten, Hörweite für Konversationssprache 1 *m*, Weber rechts, Knochenleitung verkürzt, C_1 negativ, c^4 positiv. Etwas spontaner Nystagmus nach rechts bei Blick nach rechts. Einmal schien es, als ob das Fistelsymptom auslösbar wäre, doch wurde später während der ganzen Zeit der Beobachtung trotz wiederholter Prüfung ein solches nicht mehr nachgewiesen. Kalorische Reaktion positiv, Drehnystagmus beiderseits zwischen 30—35 Sek. Linkes Ohr normal.

7. X. Radikaloperation. Zellen des Proc. mast. verfärbt. Fistel in der äußeren Antrumwand, Antrum mit Granulationen erfüllt. Kein Cholesteatom nachweisbar.

8. X. Das seit der Operation bestehende Erbrechen hat aufgehört. Nystagmus III. Grades zur gesunden Seite, Taubheit für Sprache und Stimmgabel. Kalorische Reaktion noch vorhanden. Kein Fieber, keine meningitischen Symptome.

9. X. Abermals Verbandwechsel und Funktionsprüfung: jetzt absolute Taubheit, vollständiger Verlust der kalorischen Reaktion, sonst keine meningitischen Symptome nachweisbar. Schwindel und Erbrechen sehr heftig. Tem-

Digitized by Google
Original from UNIVERSITY OF CALIFORNIA
Generated on 2019-10-24 13:52 GMT / http://hdl.handle.net/2027/uc1.b3252761
Public Domain in the United States, Google-digitized / http://www.hathitrust.org/access_use#pd-us-google

peratur normal. Daher nahm ich die Labyrinthoperation vor: Freilegung des Sinus, der sehr stark vorgelagert ist, Freilegung der Dura der hinteren Schädelgrube vor dem Sinus bis hinter das Labyrinth. Eröffnung des Labyrinthes von rückwärts. Kein Liquorabfluß. Im Labyrinth braune Massen sichtbar. Abtragung des Promontoriums. Am nächsten Tage auffallende Besserung des Schwindels, Erbrechen geringer. Abklingen des Nystagmus nach vier Tagen.

Am 14. X. erster Verbandwechsel. Wunde rein, wenig Eiter. Normaler Wundverlauf.

Epikrise: Der Fall zeigt wiederum, daß das vollständige Erlöschen der Funktion der einzig richtige Indikator für die Vornahme der Labyrinthoperation ist. Am Abend vor der Operation war die Indikation wegen der noch erhaltenen kalorischen Reaktion nicht gegeben, wohl aber am nächsten Morgen, und die Ausführung der Labyrinthoperation hat dem Pat. jedenfalls das Leben gerettet.

VI. E. Ruttin: **Einbruch eines Cholesteatoms von rückwärts in das Vestibulum. Labyrinthoperation. Heilung.**

A. W., 28 Jahre, Aufnahme am 29. IX. Pat. bekam vor 18 Jahren nach Masern Ohrenfluß links, der einige Jahre anhielt, dann sistierte. Seit einigen Wochen fließt das linke Ohr wieder. Pat. leidet an Kopfschmerz, Schwindel, Übelkeit, zeitweisem Erbrechen und wurde am Abend des 29. mit diesen Symptomen mit der Rettungsgesellschaft eingeliefert.

Bei der Aufnahme fanden sich im linken Ohr Granulationen, die aus der Antrumgegend kamen, fötide Eiterung. Taubheit für Sprache, jedoch Schallempfindung. Weber im Kopf, Rinne unendlich negativ, Kopfknochenleitung verkürzt. C_1 negativ, c^4 nur bei starkem Anschlag. Nystagmus zweiten Grades nach rechts, kein Fistelsymptom, kalorische Reaktion nur schwach vorhanden. Drehreaktion: bei Linksdrehung Nachnystagmus nach rechts 24 Sek., bei Rechtsdrehung nahezu kein Nystagmus. Kein Fieber.

Die heftigen Symptoms gingen im Laufe der nächsten Tage zurück und schon am 4. X. war kein spontaner Nystagmus mehr vorhanden.

Am 7. X. subfebrile Temperatur. Nystagmus vollständig verschwunden. Die Funktionsprüfung ergibt noch Schallempfindung und anscheinend noch kalorische Reaktion.

Am 8. X. nahm ich die Operation vor. Corticalis hart. Aus der Gegend der hinteren Schädelgrube pulsierender Eiter. Das Antrum mit derbem, schwartigem Gewebe und Cholesteatom erfüllt. Radikaloperation. Bogengang rauh, angefressen. Die Gegend der hinteren Schädelgrube ebenfalls mit schwartigen Granulationen erfüllt, die die Dura im ganzen Trautmannschen Dreieck bedecken und weit nach hinten hinter das Labyrinth reichen. Das Cholesteatom umgreift das Labyrinth von rückwärts und ist hier in das Vestibulum eingebrochen. In der Gegend der Pyramidenkante flüssiger Eiter. Nach vorne wird erst nach Abtragung der Pyramidenkante und breiter Eröffnung des Labyrinthes und Vereinigung beider Schädelgruben normale Dura erreicht. Auch in der mittleren Schädelgrube ist die Dura entsprechend dem Tegmen antri sehr stark verändert. Das ovale Fenster ist leer, die Sonde dringt ohne Widerstand ein. Schon am nächsten Tage nahezu kein spontaner Nystagmus, keine Labyrinthsymptome, Temp. 37·4°.

Am 14. X. erster Verbandwechsel: wenig Eiter, Wunde etwas belegt. Nach dem Verband 38·2°.

Digitized by Google
Original from UNIVERSITY OF CALIFORNIA
Generated on 2019-10-24 13:53 GMT / http://hdl.handle.net/2027/uc1.b3252761
Public Domain in the United States, Google-digitized / http://www.hathitrust.org/access_use#pd-us-google

Am 15. X. Temp. 38·5°. Von da ab normaler Wundverlauf.

Epikrise: Interessant ist an dem Falle der Einbruch des Cholesteatoms von rückwärts in das Labyrinth. Ich habe schon mehrere derartige Fälle beobachtet und, soweit ich mich erinnern kann, war in allen noch ein Rest von Erregbarkeit vorhanden. Wenn auch dieser Erregbarkeitsrest einen vielleicht von der Labyrinthoperation abhalten könnte, so ist der Einbruch in diesen Fällen so eindeutig gewesen und die Unmöglichkeit, das Cholesteatom und die Eiterung bis ins Gesunde zu beherrschen, ohne Vornahme der Labyrinthoperation so einleuchtend, daß man gar nicht versucht sein konnte, das Labyrinth hier zu erhalten.

VII. E. Ruttin demonstriert einen **Tumor, welcher der Hauptmasse nach aus Ceruminaldrüsen besteht.** Es läßt sich nicht entscheiden, ob es sich um ein wirkliches Adenom handelt oder ob die präformierten Drüsen erweitert sind.

VIII. Ruttin zeigt ferner ein **Gehörorgan, das von einem 53jährigen chondrodystrophischen Zwerg stammt.** Das Auffallende am Präparate ist der kindliche Typus der Labyrinthkapsel, der besonders schön an den hinteren Bogengängen sichtbar ist, die, wie man es nur am kindlichen Schläfenbeine sieht, außerordentlich stark in die hintere Schädelgrube vorspringen.

Diskussion.

Alexander hat am Präparate eines Taubstummen ein ähnliches Bild gesehen; auch hier war eine Art Hemmungsbildung am Felsenbein zu konstatieren, wie sie gewöhnlich bei jungen Individuen sich präsentieren. Bezüglich des ersten Präparates bemerkt Alexander, daß er bei einem Angiom des Warzenfortsatzes ein ganz ähnliches Bild wie in dem Ruttinschen Falle wahrnehmen konnte.

Ruttin teilt mit, daß makroskopisch an der Spitze das Aussehen eines Angioms vorhanden war, daß man aber mikroskopisch die Ceruminaldrüsen deutlich sieht und man daher das Auffallende des Präparates in dem Ceruminaldrüsentumor finden mußte.

IX. E. Ruttin: **Nystagmus minorum.**

Ruttin stellt einen 46jährigen Bergarbeiter vor, der seit 32 Jahren teils in gebückter Stellung, teils liegend im Kohlenbergwerk arbeitet. Es besteht bei ihm wohl auf dem rechten Ohr eine chronische Eiterung, weswegen er auf die Klinik gekommen ist, doch bildet dieses nichts Interessantes und der Labyrinthbefund ist auch normal. Interessant ist nur der bei uns seltene Bergarbeiternystagmus, der hier außerordentlich prägnant zu sehen ist. Es besteht vorwiegend Nystagmus, nach aufwärts bei Blick geradeaus und bei Blick nach aufwärts, bei Blick nach aufwärts am stärksten. Der Nystagmus ist mehr diagonal bei Blick nach den Seiten. Gleichzeitig mit dem Nystagmus besteht Spasmus der Lider und Kopfnystagmus ebenfalls von vertikalem Typus. Der Drehnystagmus ist sowohl nach rechts als links auslösbar, doch verdeckt — und dies ist besonders interessant — der vertikale Nystagmus den Drehnystagmus zum größten Teile bei Blick geradeaus und bei Blick nach aufwärts. Dagegen ist der Drehnystagmus bei Blick nach rechts nach Linksdrehung, bei Blick nach links nach Rechtsdrehung sehr deutlich. Nach Rechtsdrehung ist bei Blick nach rechts der Nystagmus nach links auch sichtbar, nach Linksdrehung und bei Blick nach links ist der Nystagmus nach rechts

Digitized by Google
Original from UNIVERSITY OF CALIFORNIA
Generated on 2019-10-24 13:53 GMT / http://hdl.handle.net/2027/uc1.b3252761
Public Domain in the United States, Google-digitized / http://www.hathitrust.org/access_use#pd-us-google

ebenfalls sichtbar; auch der kalorische Nystagmus ist (mit Äthergebläse geprüft) auslösbar.

X. Ig. Hofer: **Tuberkulöse Meningitis mit abnormem Lumbalpunktat.**

M. H! Ich erlaube mir Ihnen hier einen Sequester und das Felsenbein eines Kindes aus meinem Ambulatorium zu zeigen. Der Fall war folgender: Das $3^1/_2$jährige Kind F. Z. wurde mit meningitischen Symptomen in das Kronprinz Rudolf-Kinderspital aufgenommen; anamnestisch ergab sich, daß das Kind seit seiner Masernerkrankung an beiderseitigem Ohrenfluß litt, daß es vor 8 Tagen zu brechen begann und seither über Kopfschmerzen klagte.

Stat. praes.: Nackensteifigkeit, Dermographismus, Kernig +, starker Strabismus des linken Auges nach innen, linker Abducens paretisch, Nystagmus horizontalis nach beiden Seiten, Steigerung sämtlicher Reflexe; beiderseitiger Ohrenfluß, rechts Schleimhauteiterung mit großer Perforation, links Gehörgang verengt, hintere obere Wand stark vorgewölbt, äußerst fötider Ausfluß; keine Schwellung des Proc. mast., auch keine Druckempfindlichkeit; kalorische Reaktion links noch nachweisbar, Hörschärfe nicht zu prüfen, Temperatur 38·2. Das Lumbalpunktat ergibt eine gleichmäßig getrübte Flüssigkeit, welche sich nach einstündigem Stehen klärt, ohne daß ein Fibringerinnsel zurückbleibt; im Sediment bedeutendes Überwiegen der polynucleären Leukocyten über die Lymphocyten, keine Bakterien. Diese Beschaffenheit des Lumbalpunktates sprach mehr für eine eitrige Meningitis oder für Hirnabsceß als für eine tuberkulöse Meningitis.

Ich machte deshalb die Radikaloperation links, fand dieselbe bereits von der Natur ausgeführt vor und an der Dura einen großen Knochensequester anliegend, den ich Ihnen hier vorzeige; er begreift in sich das Tegmen antri et tympani, einen Teil der hinteren und oberen Gehörgangswand und einen Teil der Cellulae mastoideae; ich kratzte die ganze Höhle aus, reinigte die Dura von den Granulationen, legte die Dura nach weiter frei und spaltete dieselbe ihrer ganzen Länge nach, ca. $3^1/_2$ *cm*, um dadurch den Subduralraum gut zu drainieren und den meningealen Prozeß eventuell zum Rückgang zu bringen: am horizontalen Bogengang zeigte sich eine ziemlich große Fistel, durch welche man deutlich in das Lumen des Bogenganges hineinsehen konnte; am herausgenommenen Felsenbein sieht man dies sehr deutlich; nach der Incision der Dura wölbte sich das Gehirn an einer Stelle stark vor, ich ging mit einem Skalpell in dasselbe ein, konnte aber keinen Eiter finden; hierauf Tamponade der Wundhöhle. Am Tage nach der Operation ging es dem Kinde auffallend besser, die Abendtemperatur sank auf 37·3, die Benommenheit besserte sich etwas; am 2. Tage jedoch verschlimmerte sich der Zustand wieder und am 6. Tage post operationem trat Exitus ein. Die Sektion ergab nun eine Meningitis basilaris tuberculosa mit Hydrocephalus internus. Ich erlaubte mir deswegen über diesen Fall zu berichten, weil ich durch die Beschaffenheit des Lumbalpunktates mich irreführen ließ, eine tuberkulöse Meningitis als unwahrscheinlich annahm und eher eine eitrige Meningitis oder einen Hirnabsceß vermutete; ferner ist wohl als ganz sicher anzunehmen, daß die tuberkulöse Meningitis die Folge des doch schon seit langer Zeit bestehenden cariösen Prozesses im Warzenfortsatz mit Sequesterbildung war und daß, wenn man den operativen Eingriff zu einem weit früheren Zeitpunkte gemacht hätte, man die Entstehung der tuberkulösen Meningitis hätte verhüten können.

Digitized by Google
Original from UNIVERSITY OF CALIFORNIA
Generated on 2019-10-24 13:53 GMT / http://hdl.handle.net/2027/uc1.b3252761
Public Domain in the United States, Google-digitized / http://www.hathitrust.org/access_use#pd-us-google

Niederländische Gesellschaft für Hals-, Nasen- und Ohrenheilkunde.

XXII. Versammlung in Utrecht am 23. und 24. November 1912.

Anwesend die Herren: Schutter, van Anrooy, Burger, Zwaardemaker. Delsaux, Struycken, ten Cate, Quix, van Lennep, Dusseldorp, Campagne, Muikema, van Leent, Vogelpoel, Brat, Leopold Siemens, Yzerman, de Kleyn, Benjamins, ter Knile, van der Hoeven Leonhard, Ruysch. Boon, Moerman, Broeckaert, Cohen Tervaert, van Mens, Schilperoort. van Selms, Slotemaker, Wyn, Ekher, Couvée, Kan, Gantvoort, Loopuyt. Braat, Hartogh, Henkes, Weyers, Jordaan, Frederikse, van den Broek. Magnus, van den Helm, Arisz, Planten, Jonker, Smits, van Steeden. de Wilde und Frau Babben.

Als Vorstandsmitglieder werden wiedergewählt die Herren: Schutter, Vorsitzender; van Anrooy, Schatzmeister; Burger, Schriftführer-Bibliothekar (Keizersgracht 317, Amsterdam).

* * *

I. C. E. Benjamins (Utrecht): **Über das Bestehen einer vierten Crista acustica.**

In den von Benjamins untersuchten Labyrinthen von Wirbeltieren. von den Fischen aufwärts bis zum Menschen, fand er immer eine vierte Crista im Sinus posterior inferior utriculi in der Nähe der Ampulla canalis verticalis. Bei den niedrigeren Tieren ist sie besser entwickelt als bei den höheren. Es ist dies das früher als Macula acustica neglecta Retzii beschriebene Gebilde. Es mag sein, daß diese Crista quarta bei den Fischen eine physiologische Bedeutung hat, bei den höheren Tieren ist das Organ nur so rudimentär gebildet, daß es kaum eine Bedeutung haben dürfte.

II. F. H. Quix (Utrecht): *a)* **Die Topographie der Otolithenorgane: Bemerkungen über Vor- und Nachteile von verschiedenen Schnittrichtungen durch das Gehörorgan.**

Bei Untersuchungen über die Lage und Gleitrichtung der Otolithen ist es nötig, die Schnittrichtung durch das Gehörorgan genau zu bestimmen. Es wurde deshalb immer die ganze Schädelbasis eingeschlossen. An jenem Stück der Basis, welches beide Gehörorgane verbindet, kann man sich gut über die Lage orientieren. Die Schnitte wurden bei verschiedenen Präparaten in horizontaler, frontaler und sagittaler Richtung gemacht. Es stellte sich heraus, daß der Utriculusotolith vollkommen horizontal über der Macula liegt: beide Otolithen liegen fast genau in derselben Ebene. Die Ebene der Sacculus-Otolithen ist nicht vertikal, sondern steht in einem Winkel von 15° nach unten zur vertikalen Richtung. Außerdem bilden die Ebenen beider Maculae einen Winkel von 45° nach vorn.

Redner hat ein drehbares Modell anfertigen lassen, wodurch der Druck der Otolithen bei jeder Kopfstellung angezeigt wird; er ist der Meinung, daß hierdurch viele physiologische Tatsachen erklärt werden können.

Für die Cochlea sind horizontale und sagittale, für den Utriculus sagittale und für den Sacculus die frontalen und horizontalen Schnittrichtungen am besten.

Digitized by Google
Original from UNIVERSITY OF CALIFORNIA
Generated on 2019-10-24 13:53 GMT / http://hdl.handle.net/2027/uc1.b3252761
Public Domain in the United States, Google-digitized / http://www.hathitrust.org/access_use#pd-us-google

Diskussion.

Benjamins hebt hervor, daß in den Sacculi bei Fischen und bei der Katze die Lage der Otolithen die gleiche ist; in den Utriculi ist jedoch bei den Fischen die Lage eine solche, daß bei jedem Stand, welcher beim lebenden Fisch vorkommt, die Otolithen auf die Haare der Maculae drücken.

b) **Einige Besonderheiten im Gehörorgan des Braunfisches.**

Die Gehörknöchelchen sind durch Knorpel miteinander und mit der knöchernen Wand der Trommelhöhle fest verbunden. Trotzdem sind der Tensor und der Stapedius kräftig entwickelt. Die Trommelhöhle enthält ein kavernöses Gewebe mit großen Bluträumen. Bogengänge und Otolithenapparat gleichen denen der übrigen Säugetiere. Die Schnecke besteht aus $1^1/_2$ Windungen; das Cortische Organ ist normal geformt. Das Ganglion spirale ist außerordentlich groß. Im Ductus cochlearis fehlt die Stria vascularis, an deren Stelle findet man ein Tegmentum vasculosum wie bei Vögeln und Reptilien, ein Unicum für Säugetiere. An Embryonen konnte nachgewiesen werden, daß dieses Tegmentum vasculosum durch die obere Wand des Ductus cochlearis gebildet wird, welche später zur Membrana Reisneri wird; bei den Säugetieren entsteht die Stria vascularis aus der lateralen Wand.

Diskussion.

Struycken bemerkt, daß die Muskeln in der Trommelhöhle doch einen Wechsel in der Spannung der knöchernen Schneckenwand hervorbringen können.

III. J. van der Hoeven Leonhard (Amsterdam): *a)* **Über die Entwicklung des Processus mastoideus.**

Bei Messungen an Kinderschädeln im Museum Broca zu Paris fand Redner, daß der Processus im ersten Lebensjahr wenig größer wird; vom ersten bis zum vierten Jahr wächst dieser Knochenteil sehr rasch; im sechsten Jahr ist der vollständige Umfang erreicht. Daß man bei Tieren keinen Processus mastoideus findet, hängt ab von der anderen Kopfhaltung, von der Lage des Schwerpunktes des Kopfes und der dadurch bedingten geringen Entwicklung der Beugemuskeln des Kopfes.

b) **Die Sondierung der Stirnhöhle nach H. P. Mosher.**

An Präparaten wird gezeigt, daß der angegebene Weg durch die „Cellula aggeris“ hindurch keinen Vorteil bietet.

IV. H. A. Boon (Deventer): **Demonstration eines Nasensteines von 7 Gramm.**

V. G. Brat (Rotterdam): **Demonstration eines Patienten mit traumatisch entstandener Luxatio cartilaginis arytaenoideae.**

VI. W. Schutter (Groningen): **Nasentamponade mittelst Gummicondoms nach Brix.**

Ein Fingercondom wird mit besonderem Introduktor eingeführt und mit Jodoformgaze ausgestopft.

VII. J. van der Hoeven Leonhard (Amsterdam): **Demonstration:** *a)* **Einfache Aluminiumprothese bei Unterkieferdefekt.**

b) **Einfacher, zusammenlegbarer Tisch für Broncho-Oesophagoskopie und Operationen an Kopf und Hals.**

VIII. C. H. Gantvoort (Amsterdam): *a)* **Entfernung eines Nasenbuckels und Verkürzung der Nase nach Joseph.**

Generated on 2019-10-24 13:53 GMT / http://hdl.handle.net/2027/uc1.b3252761
Public Domain in the United States, Google-digitized / http://www.hathitrust.org/access_use#pd-us-google
Digitized by Google
Original from UNIVERSITY OF CALIFORNIA

Demonstration der Patientin.

Diskussion.

Broeckaert will bei großem Buckel lieber von außen operieren. Man soll mit der Stellung der Prognose vorsichtig sein, da eine Periostitis viel verderben kann.

Quix schließt sich dieser Meinung an.

b) **Transplantation nach Thiersch bei der Radikaloperation am Ohr.**

Empfehlung der primären Transplantation.

IX. H. J. L. Struycken (Breda): *a)* **Ein einfacher Labyrinthkühler.**

Ein am inneren Ende geschlossener Trichter aus dünnem Metall mit senkrecht angesetztem Röhrchen wird in den Gehörgang eingesetzt und mit einer Mischung von Chloräthyl und Äther gefüllt. Diese Mischung kocht schon bei etwa 18°. Es wird dadurch dem inneren Teil des Gehörganges Wärme entzogen und auf diese Weise entsteht Kältenystagmus.

b) **Das Dekrement bei minimaler Dämpfung.**

Wenn man Stimmgabeln zweckmäßig aufhängt, kann eine minimale Dämpfung erreicht werden und es findet unter diesen Umständen das Ausklingen mathematisch genau statt.

Diskussion.

Quix verwirft den federnden Anschlag.

Struycken erwidert, daß Uhrfedern jahrhundertelang genau arbeiten können.

c) **Intensitätsbestimmung des Schalles.**

X. J. Leopold Siemens: *a)* **Neue Methode zur Verkleinerung der Nasenscheidewand und der Nasenknochen aus kosmetischen Rücksichten.**

Mit Demonstration einiger Instrumente.

b) **Neues künstliches Trommelfell.**

Mit einer Wachsmasse wird ein Abdruck des Promontoriums gemacht. Mittelst Gipsmodells erhält man einen Abguß in Woodschem Metall. Durch ein Stäbchen mit kleiner Feder wird diese Prothese an den Gehörgang angedrückt. Der Pat. kann sich leicht selbst eine solche Prothese einsetzen, sie reizt wenig, sie gibt ungefähr dieselbe Besserung des Gehörs wie ein Wattekügelchen und kann auch bei Radikaloperierten angebracht werden. Bei vier Patienten hatte Vortragender gutes Resultat. Dadurch veranlaßt, machte er bei Steigbügelankylose die Radikaloperation in der Hoffnung, durch Anwendung dieser Prothese eine Verbesserung zu erreichen.

Bei einem Patienten anfänglich Erfolg; jedoch später verursachte die Prothese eine Entzündung, bei zwei weiteren Patienten keinen Erfolg.

Diskussion.

Zwaardemaker, Struycken, Quix können das Operieren bei Sklerose nicht billigen.

Digitized by Google
Original from UNIVERSITY OF CALIFORNIA
Generated on 2019-10-24 13:53 GMT / http://hdl.handle.net/2027/uc1.b3252761
Public Domain in the United States, Google-digitized / http://www.hathitrust.org/access_use#pd-us-google

XI. F. H. Quix: *a)* **Ein Angioma cavernosum der Schleimhaut der Mundhöhle, mit Ignipunktur behandelt.**

b) **Nasen-Rachenpolyp.**

Die Hauptmasse der Geschwulst wurde nach Doyen per vias naturales entfernt, nachher noch nach Moure Ausläufer in der Nase. Die Geschwulst wuchs jedoch wieder an und wurde nochmals nach Doyen abgetragen. Es traten wieder Rezidive auf, deren man jetzt jedoch durch Elektrolyse Herr werden konnte.

Diskussion.

Broeckaert will transpalatinal operieren, wenn die Geschwulst an den Seitenwänden inseriert. Am liebsten macht er die Operation mittelst Umklappung der Nase.

Kan empfiehlt perorale Intubation.

XII. H. Zwaardemaker (Utrecht): **Weitere Untersuchungen über Hörapparate.**

Die gebräuchlichen Hörapparate teilt Redner in 5 Gruppen ein: 1. Apparate, welche den Leitungsapparat ersetzen, 2. solche, welche die Schallquelle näherbringen, 3. die, welche die Aufnahmsfläche vergrößern, 4. Apparate mit Verstärkung einzelner Töne, 5. Apparate, die zur Verstärkung fremde Energie benutzen. Zur näheren Untersuchung nahm Vortragender ein Spiegelchen nach Rayleigh, welches vor eine kurze Röhre gestellt wurde, deren andere Öffnung durch ein Trommelfellmodell aus Reispapier verschlossen war. Es wurde hierbei gefunden, daß beim Hörschlauch der Schlauch keine nennenswerte Abschwächung verursacht. Beim Gebrauch der Megaphone nach Creswell Baber werden alle Töne der Sprachzone im Durchschnitt neunmal verstärkt. Diese Megaphone sind sehr geeignet zur „Reedukation" des Gehörs bei Sklerotikern. Das löffelförmige Instrument nach Guye verstärkt hauptsächlich den Baßteil. Die Mikrotelephone sind die Apparate der Zukunft. Jedes System hat sein eigenes Verstärkungsmaximum. Man wird durch Zusammenwirken von verschiedenen Fabrikanten dazu kommen müssen, jedem Patienten den Apparat zu geben, welcher seinen genau bestimmten Defekten entspricht.

Diskussion.

Quix hat theoretische und praktische Bedenken. Es ist selten der Fall, daß nur ein bestimmter Teil der Tonleiter schlecht gehört wird. Es gibt freilich graduelle Unterschiede, aber praktisch werden die Töne der ganzen Sprachzone schlecht gehört. Jeder Patient soll sich seinen ihm passenden Apparat selbst erproben. Ein Mikrophon verstärkt allerlei nebensächliche Geräusche. Der Hörschlauch ist immer noch am besten.

Struycken bemerkt, daß auch Patienten, die noch Hörreste über der Sprachzone haben, durch ein verbessertes oktavierendes Mikrophon geholfen werden könne.

Zwaardemaker besteht darauf, daß nur durch systematische Untersuchungen das Ziel erreicht werden kann.

XIII. Th. E. ter Knile (Amsterdam): **Eigene Theorie der Konsonantion.**

Digitized by Google
Original from UNIVERSITY OF CALIFORNIA
Generated on 2019-10-24 13:53 GMT / http://hdl.handle.net/2027/uc1.b3252761
Public Domain in the United States, Google-digitized / http://www.hathitrust.org/access_use#pd-us-google

Diese auf rein physikalischem Gebiete sich bewegende Arbeit eignet sich nicht zum Referat.

XIV. P. A. de Wilde (Amsterdam): **Statistische Untersuchungen über Erblichkeit und Blutsverwandtschaft bei den niederländischen Taubstummen.**

Den Untersuchungen wurde die Volkszählung im Jahre 1909 zugrunde gelegt. Auf je 100.000 Einwohner gab es 39·34 Taubstumme. In 1889 war diese Zahl 43·8, also kann man eine bedeutende Verbesserung konstatieren. Ein Einfluß der gesellschaftlichen Stellung auf die Verhältniszahl konnte nicht gefunden werden. Der zehnte Teil der Taubstummen waren Juden, während die Juden nur den sechzigsten Teil der Gesamtbevölkerung bilden. Taubstumme stammen öfters aus kinderreichen Familien. Meistens ist nur ein Kind taubstumm (in 83·7% der Fälle); bei den Juden findet man öfters, daß mehrere Kinder aus einer Familie taubstumm sind (23%, bei den Christen nur 16%). Es stellt sich heraus, daß die Erblichkeit der Taubstummheit besteht; sie äußert sich stärker, wenn beide Eltern taubstumm sind. Bei den Juden kam Erblichkeit dreimal öfter vor als bei den Protestanten. Bei den Katholischen fehlte sie merkwürdigerweise. Kinderlose Ehen kommen bei Taubstummen auffallend oft vor; auch sind die Ehen im allgemeinen weniger fruchtbar. Taubstumme Katholiken heiraten selten; Protestanten zweimal öfter; taubstumme Juden viermal mehr. In Verwandtenehen ist die Gefahr, ein taubstummes Kind zu bekommen, zweimal größer als bei nicht verwandten Eheleuten. Mehrfache Taubstummheit kommt in den Verwandtenehen öfter vor.

XV. A. van Rossem (Rotterdam): **Über die Auskratzung der Tuba Eustachii nach Yankauer.**

Die Yankauersche Methode gibt Aussicht auf gutes Resultat in den Fällen mit Perforation im vorderen unteren Quadranten des Trommelfells. Es wurde jedoch auch in den günstig beeinflußten Fällen vollkommener Verschluß der Tube nicht erreicht.

XVI. J. van der Hoeven Leonhard: **Tannoform und Milchsäureferment bei chronisch-eitriger Mittelohrentzündung.**

In etwa einem Drittel der behandelten Fälle konnte Besserung respektive Heilung erzielt werden.

XVII. J. C. Henkes: **Neuritis optica bei einer Patientin mit multipler Neuritis.**

Da eine Nebenhöhlenentzündung vermutet wurde, fand Eröffnung der hinteren Siebbeinzellen und der Keilbeinhöhle statt. Links fand man einen Polypen in der Keilbeinhöhle, rechts war nur die Schleimhaut geschwollen. Erst später stellte sich die multiple Neuritis heraus. Trotzdem ergab die Nasenoperation vorübergehende Besserung, wahrscheinlich durch die Blutentziehung.

Diskussion.

de Kleyn, de Schutter, Quix, Ruysch. van Gilse.

Digitized by Google
Original from UNIVERSITY OF CALIFORNIA
Generated on 2019-10-24 13:53 GMT / http://hdl.handle.net/2027/uc1.b3252761
Public Domain in the United States, Google-digitized / http://www.hathitrust.org/access_use#pd-us-google

Bücherbesprechungen.

Operationen am Ohr. Die Operationen bei Mittelohreiterungen und ihren intrakraniellen Komplikationen. Für Ärzte und Studierende von Dr. B. Heine, a. o. Professor und Direktor der königl. Universitäts-Ohrenklinik und Ohrenpoliklinik in München. Dritte, neubearbeitete Auflage. Mit 29 Abbildungen im Text und 7 Tafeln. Verlag von S. Karger, Berlin 1913.

In der vorliegenden Neuauflage des bekannten Lehrbuches Heines finden sich eine Reihe von Ergänzungen und Änderungen, wie die Besprechung und Bewertung der Röntgenaufnahmen bei Mastoiditis, die Passowsche Plastik, die „konservative Radikaloperation", die Blutuntersuchungen bei Sinusthrombose, die Untersuchung und Eröffnung des Labyrinths usw.

In noch wärmerer Weise als in den früheren Auflagen tritt Verfasser für eine möglichst frühzeitige Paracentese ein. Wenn auch der Wert der letzteren nicht im geringsten angezweifelt werden soll, so möchte Ref. nur den hierbei angeführten Fall nicht als den „schlagendsten" Beweis ansehen — wenigstens nicht für die Behauptung, daß eine rechtzeitig ausgeführte Paracentese eine eitrige Labyrinthentzündung ohne Zweifel hintanhält.

Ref. möchte in dieser Hinsicht auf einen von H. Neumann in der Österreichischen Otologischen Gesellschaft vom 31. III. 1913 (siehe diese Monatsschrift, XLVII, H. 5) besprochenen Fall hinweisen, bei dem noch am ersten Tage der Erkrankung die Paracentese vorgenommen worden war, wobei es aber trotzdem nach einer kurzen Zeit wesentlicher Besserung zu einer Labyrinthitis purulenta mit konsekutiver eitriger Meningitis kam. Dieser Fall soll natürlich keineswegs gegen den oft glänzenden Erfolg der Paracentese sprechen, sondern nur zeigen, daß es doch zuweilen auch Fälle gibt, in denen selbst die Paracentese ein Fortschreiten der Entzündung nicht verhindern kann.

Was die bereits erwähnte Röntgenuntersuchung betrifft, so findet Verf., daß sie uns gerade dort, wo es darauf ankommt, meist im Stiche läßt. Hingegen kann sie gute Dienste leisten in den Fällen, in denen die Zellen weit in die Schuppe oder in das Hinterhaupt hineinreichen. Hier schützt dann der Vergleich mit der gesunden Seite, diese Zellen bei der Operation nicht zu übersehen.

Bei Besprechung des Instrumentariums verwirft Verf. die Holzhämmer, „da sie das häufige Auskochen nicht vertragen". Diese Erfahrung stimmt mit der auf der Wiener Ohrenklinik gewonnenen nicht überein.

Zur Nachbehandlung benützt Heine mit Vorliebe Isoform. Es scheint auch tatsächlich oft recht gute Dienste zu leisten und Ref. benützte es selbst früher vielfach; mehrere von Ref. beobachtete Isoformintoxikationen zeigen aber immerhin, daß eine gewisse Vorsicht am Platze ist und daß vor allem in der Regel keine höher als 3%ige Gaze Verwendung finden soll (s. Wiener klin. Rundsch., 1907, Nr. 8).

Verf. bedauert es, daß der „Verschluß des Tubenostiums" gar nicht so selten überhaupt nicht zustande kommt, und setzt sich auf diese Weise in Widerspruch mit Ref., der zu wiederholten Malen ausdrücklich darauf hingewiesen hat, daß ein solcher kompletter Verschluß überhaupt nicht anzustreben sei, da eine noch durchgängige Tube dem Pat. öfter von Nutzen sein kann und andrerseits die Nachteile, die eine allzu weite Tube für den Heilungsprozeß mit sich bringt, durch das vom Ref. angegebene Verfahren in den

Digitized by Google
Original from UNIVERSITY OF CALIFORNIA
Generated on 2019-10-24 13:53 GMT / http://hdl.handle.net/2027/uc1.b3252761
Public Domain in the United States, Google-digitized / http://www.hathitrust.org/access_use#pd-us-google

meisten Fällen in kürzester Zeit zu beseitigen sind (s. Monatsschr. f. Ohrenheilkunde, 1909, Nr. 7; Wiener med. Wochenschr., 1910, Nr. 2; Zeitschrift f. Ohrenheilk., LXIII, H. 1; Verhandl. d. Deutschen Otolog. Gesellsch., 1909, 1910 und 1913). Verf. scheint übrigens das Verfahren gar nicht zu kennen, da er es nicht mit einer Silbe erwähnt — wohl aber die einschlägigen Vorschläge von Gerber, Wittmaack und Laurowitsch.

Das Kapitel über den „plastischen Verschluß persistenter retroauriculärer Öffnungen" läßt eine der besten Methoden, nämlich die von E. Ruttin (s. Monatsschr. f. Ohrenheilk., 1910, pag. 196) vermissen.

Bei der Besprechung der Phlebitis und Thrombose des Sinus transversus und der Vena jugularis meint Verf.: „Da eine differentielle Diagnose zwischen Pyämie mit und ohne Sinusbeteiligung bis jetzt wenigstens nicht möglich, letztere sicher sehr selten ist, so werden wir in fraglichen Fallen immer so handeln müssen, als ob eine Sinuserkrankung vorläge." Dieser Satz beruht insofern auf einer Unrichtigkeit, als zufolge der Untersuchungen des Ref. mittelst Wrightscher Blutkoagulationsbestimmung die Möglichkeit einer Differentialdiagnose geboten ist (s. Verhandl. d. Deutschen Otolog. Gesellsch. 1911 und Monatsschr. f. Ohrenheilk., 1912, Nr. 9).

Leider vermengt Verf. auch wie so viele andere die Krankheitsbilder der „Pyämie" und „Sepsis", wie daraus zu entnehmen ist, daß er die Diagnose auf „Thrombose des Sinus transversus" auch dann stellt, „wenn wir aus dem hohen, kontinuierlichen Fieber, den schweren Allgemeinerscheinungen eine septische Allgemeininfektion annehmen müssen". In diesem Falle dürfte es sich wohl meist um eine Sepsis und keine Pyämie, also um keine Sinusthrombose handeln. Die Blutuntersuchung kann, wie erwähnt, vor einer Fehldiagnose schützen.

Bezüglich der Diagnose „Bulbusthrombose" rät Verf., vorsichtig zu sein und führt hierfür folgendes Beispiel an: Ein 6jähriges Kind mit 4wöchentlicher Otorrhöe, intermittierendem Fieber bis 40·1° und einem Schüttelfrost wird aufgemeißelt mit Bloßlegung des Sinus. Es wurde kein Eiter gefunden und die Sinuswand erschien normal. Das Fieber fiel nach 2 Tagen zur Norm ab. Verf. meint, daß „von anderer Seite hier vielleicht die Jugularis unterbunden und der Sinus inzidiert worden" wäre. Nach Ansicht des Ref. dürfte ein solcher Mißbrauch mit der Sinus-Jugularisoperation schwerlich von irgend einer Seite unternommen worden sein.

Die Besprechung der Methoden der Bulbusoperation läßt die vorzügliche Tandlersche Methode vermissen.

Bei der Angabe der Technik der Jugularisunterbindung ist es nicht recht verständlich, warum Verf. die Jugularis oberhalb der Einmündung des Facialis ligiert und überdies letztere auch noch. Ref. pflegt diese nur dann zu ligieren, wenn die Unterbindung der Jugularis aus irgend einem Grunde unterhalb der Einmündungsstelle der V. facialis erfolgen muß.

Alles in allem müssen wir jedenfalls feststellen, daß das vorliegende Buch von einer außerordentlich reichen persönlichen Erfahrung des Autors zeugt, die die Ausführungen schon deshalb beachtenswert erscheinen lassen, weshalb es in seiner Neuauflage eine wertvolle Bereicherung der otiatrischen Literatur darstellt und jedem, der sich nur einigermaßen mit Otochirurgie beschäftigt, wärmstens empfohlen werden kann.

Ernst Urbantschitsch.

Digitized by Google
Original from UNIVERSITY OF CALIFORNIA
Generated on 2019-10-24 13:53 GMT / http://hdl.handle.net/2027/uc1.b3252761
Public Domain in the United States, Google-digitized / http://www.hathitrust.org/access_use#pd-us-google

Referate.

I. Allgemeines.

Experimentelle Untersuchungen zur Bezoldschen Sprachsext. Von Frankfurther und Thiele. (Zeitschr. f. Psychol. u. Physiol. der Sinnesorgane, II. Abt.; Zeitschr. f. Sinnesphysiol., Bd. 47, H. 2, pag. 192.)

Die Bezoldsche Behauptung, daß zum Verständnis der menschlichen Sprache nur die Tonstrecke b^1—g^2 unbedingt erforderlich sei, scheint schon in Anbetracht der verschiedenen Vokaltheorien gewisse Schwierigkeiten zu bieten. Wenn auch Bezold versucht, sich mit diesen Theorien auseinanderzusetzen, so bleibt doch der Einwand bestehen, daß eine große Anzahl der Eigentöne beziehungsweise Formanten von Sprachlauten außerhalb dieses Bezirkes liegen. Aus demselben Grunde erscheint es auch von vornherein unwahrscheinlich, daß ein relativ so kleiner Defekt das Sprachverständnis aufheben sollte. Betrachtet man die Methode, nach der Bezold dieses Ergebnis aus seinen Taubstummenuntersuchungen abgeleitet hat, so muß zunächst bemerkt werden, daß ein solcher Defekt mit aufgehobenem Sprachverständnis oder eine solche Toninsel mit erhaltenem Sprachverständnis in keinem seiner Fälle rein verwirklicht war. Er gewann vielmehr sein Resultat aus der Kombination seiner Fälle, so daß die bezeichnete Sext einen allen seinen nichtsprachhörenden Taubstummen gemeinsamen Defekt darstellte, der aber in jedem einzelnen Falle nach oben oder unten über dieses Gebiet hinausreichen und durch Defekte in anderen Tonlagen noch kompliziert sein konnte. Ebenso stellte die Sext die allen sprachhörenden Taubstummen gemeinsame Hörstrecke dar, wobei aber in jedem einzelnen Falle das Hörvermögen nach oben oder unten hin über diese Sext hinausreichte. Dieser Kombination stehen aber aus folgendem Grunde Bedenken entgegen: Wenn ein Ausfall von Tönen zum Beispiel in den oberen Teilen der Tonskala für das Sprachverständnis gleichgültig sein sollte, solange noch gutes Gehör für die tieferen Töne vorhanden ist, so ist es doch nicht ohne weiteres selbstverständlich, daß ein solcher Ausfall ohne Bedeutung für das Sprachverständnis bleibt, wenn das Hörvermögen auch unterhalb der Sprachsext aufgehoben ist. Bestehen hier also schon gewisse theoretische Schwierigkeiten, so steht das Ergebnis der experimentellen Nachprüfung völlig mit der Bezoldschen Behauptung in Widerspruch. Es gelang, einen solchen Defekt von b^1—g^2 experimentell für das Gehör nach dem Interferenzverfahren herzustellen. Es zeigte sich, daß das Verständnis sinnvoller Rede zwar etwas erschwert, aber keineswegs aufgehoben war. Diese Erschwerung war aber nicht für die Sprachsext typisch, sondern trat auch bei anderen annähernd gleich großen Ausfällen in mittlerer Tonlage auf. Die Sexte b^1—g^2 beziehungsweise das sie perzipierende Stück der Acusticusausbreitung in der Schnecke spielt also keineswegs, wie Bezold meinte, für das Hören eine ähnlich bedeutungsvolle Rolle wie die Fovea centralis für das Sehen. Um die gefundene Er-

Digitized by Google
Original from UNIVERSITY OF CALIFORNIA
Generated on 2019-10-24 13:53 GMT / http://hdl.handle.net/2027/uc1.b3252761
Public Domain in the United States, Google-digitized / http://www.hathitrust.org/access_use#pd-us-google

schwerung etwas differenzieren zu können, wurden außerdem Versuche mit sinnlosen Wörtern durchgeführt und die richtige und falsche Perzeption der einzelnen Sprachlaute prozentual festgestellt, wobei sich die einzelnen Sprachlaute zwar in verschiedenem Grade beeinträchtigt erwiesen, aber immer, abgesehen von zwei Ausnahmen, in mehr als 50% der Fälle richtig verstanden worden waren. Autoreferat.

Zur Verwendung der Bolus alba in der Otologie. Von Dr. Walter Klestadt. Aus der königl. Universitätsklinik für Ohren-, Nasen- und Kehlkopfkrankheiten in Breslau (Prof. Dr. Hinsberg). (Zeitschr. f. Ohrenheilk., Bd. 68, H. 2 u. 3.)

Verf. versuchte die Vorzüge der Bolus vorerst an gut zugänglichen und übersichtlichen Radikaloperationshöhlen, und zwar in solchen Fällen auszunützen, die unter der gewohnten Nachbehandlung nicht vorwärts rückten, und fand, daß in dem Stadium, wo die Epidermisierung durch übermächtige Sekretion gestört wird, der Heilungsprozeß begünstigt und beschleunigt würde.

Bei Prozessen, die ähnliche Verhältnisse in der Pauke zeigen, leistet das Mittel nicht mehr als die trockene oder Spülbehandlung.

Eine direkte desodorisierende oder gar baktericide Wirkung besitzt die Bolus alba nicht. Lawner.

Experimentelle Untersuchungen über den Einfluß von Bakterientoxinen und Giften auf das Gehörorgan. Von Dozent Dr. Karl Beck. Aus der Universitätsklinik für Ohren-, Nasen- und Kehlkopfkranke (Prof. Dr. W. Kümmel), Heidelberg. (Zeitschr. f. Ohrenheilk., Bd. 68, H. 2 u. 3.)

Die Untersuchungen bezweckten, einerseits die intravitale Einwirkung der Gifte auf das tierische Gehörorgan zu studieren, andrerseits die Beeinflussung der sogenannten agonalen und postmortalen Veränderungen, deren Kenntnis für die Pathologie des menschlichen Gehörorganes von größter Wichtigkeit ist.

Als Versuchsmaterial dienten Kaninchen bei den Diphtherie- und Salizylversuchen, überdies auch Meerschweinchen bei den anderen Giften.

Mit Ausnahme des Natr. salic., das subcutan, und des Phosphors, der per os eingebracht wurde, erfolgte die Einverleibung der Gifte intravenös; die Tötung der Tiere geschah nach einer eigenen Methode der Durchspülung, die von jener Yoshiis darin abweicht, daß die Blutversorgung des Kopfes bis zum Einfließen der Ringerschen Lösung nicht einen Augenblick unterbrochen wird.

Nun folgen die ausführlichen Befunde bei Einwirkung von Streptokokken, Staphylokokken, Influenza-, Typhus- und Dysenterietoxinen, dann bei Phosphor- und Natr. salicyl.-Einverleibung, wobei die bisher bekannten klinischen Erfahrungen und die wichtigsten Arbeiten der experimentellen Forschung über denselben Gegenstand gewissenhaft registriert und zum Vergleiche herangezogen werden.

Generated on 2019-10-24 13:53 GMT / http://hdl.handle.net/2027/uc1.b3252761
Public Domain in the United States, Google-digitized / http://www.hathitrust.org/access_use#pd-us-google
Digitized by Google
Original from UNIVERSITY OF CALIFORNIA

Aus dem zweiten Teile ergibt sich, daß die postmortalen Veränderungen durch die Gifte im allgemeinen nicht beeinflußt werden, die agonalen dagegen in vielen Fällen eine deutliche Steigerung erfahren. Lawner.

II. Äußeres Ohr und Mittelohr.

Über die isolierte Paralyse des Oculomotorius als Komplikation der schweren Mittelohrentzündungen und Nasennebenhöhlenentzündungen. Von Bérard Surgnon (Bessière). (Archives Internationales de laryngologie, T. XXXVI, Nr. 1, 1913.)

Als Parallelbild zu dem, was man gewöhnlich in Frankreich das Symptom von Gradenigo nennt, nämlich die Lähmung des Abducens im Verlaufe einer Otitis, stellen die Autoren die Lähmung des dritten Hirnnerven hin. Sie haben folgende Fälle beobachtet: Im ersten, operativ und klinisch äußerst interessanten Falle wurde wegen Cholesteatom die Radikaloperation gemacht, nachdem einige Monate vorher schon das Antrum aufgemeißelt worden war. Es bestand zur Zeit der zweiten Operation eine ausgesprochene Oculomotoriuslähmung, wenngleich auch die Binnenmuskeln des Auges eher paretisch als wie paralytisch sind. Patientin überlebt die ausgedehnte Resektion des Felsenbeines nicht. Bei der Sektion zeigt sich ein Absceß an der Felsenbeinspitze, der für die Oculomotoriuslähmung verantwortlich zu machen ist. Im zweiten Falle war die ätiologische Diagnose der Oculomotoriuslähmung zwischen Sinusitis frontalis und Otitis schwer zu machen. Da keine Sektion stattfand, ist der Fall nicht ganz klar. Die zwei nächsten Fälle sind eigentlich klinisch auch nicht sehr klar, jedenfalls ist aber bei beiden eine Sinusitis für die bestehende Oculomotoriuslähmung die wahrscheinlichste Erklärung. Merkwürdigerweise kam in dem einen Falle die Sinusitis sphenoethmoidalis durch Formoldämpfe zustande. Die Oculomotoriuslähmung war in diesem Falle äußerst hartnäckig und hat die Nebenhöhlenentzündung zwei Jahre lang überdauert. Aus den vier Krankengeschichten geht hervor, daß die Oculomotoriuslähmung ebenso im Anschluß an eine Otitis wie an eine Sinusitis auftreten kann und (wenn vier Krankengeschichten einen Schluß zulassen) daß sie im ersten Falle prognostisch günstiger zu beurteilen ist wie nach einer Otitis. Lautmann.

Beiträge zur praktischen Ohrenheilkunde. Von Geheimrat Walb (Bonn). (Zeitschrift f. Ohrenheilk., Bd. 68, H. 4.)

1. Über direkte Massage des Steigbügels.

Verf. spricht sich auf Grund eigener Erfahrungen bei der Behandlung der subjektiven Ohrgeräusche im Verlaufe von Mittelohrerkrankungen für die Massage des Steigbügels durch Aufsetzen der Drucksonde auf den Steigbügelkopf aus — sei es, daß derselbe in einer Perforation sichtbar ist, sei es durch eine Narbe oder eine atrophische Stelle durchschimmert; in manchen Fällen bessere sich auch das Hörvermögen.

Digitized by Google
Original from UNIVERSITY OF CALIFORNIA
Generated on 2019-10-24 13:53 GMT / http://hdl.handle.net/2027/uc1.b3252761
Public Domain in the United States, Google-digitized / http://www.hathitrust.org/access_use#pd-us-google

Dasselbe Verfahren scheint ihm auch im Beginne der Otosklerose eines Versuches wert zu sein, doch müßte die Behandlung durch die vorherige Anlegung einer Perforation vorbereitet werden.

Schwindel hat Walb bei dieser Methode niemals beobachtet, obgleich eigentlich Reizung des Labyrinths zu erwarten wäre.

Auch in Fällen, wo nach der Radikaloperation über subjektive Geräusche geklagt wird, ist diese Massage von bestem Erfolg, und da sich auch Hörverbesserungen oft nachweisen lassen, ist Verf. mit diesbezüglichen Versuchen beschäftigt, deren Resultate mit berechtigtem Interesse abzuwarten sind.

2. Über Wischgranulome in der Paukenhöhle bei chronischer Mittelohreiterung.

Wischgranulome nennt Walb jene Granulationen, welche bei der Trockenbehandlung von Mittelohreiterungen mit großer Perforation in der rückwärtigen Hälfte hinten an der Grenze zwischen äußerem Gehörgang und Mittelohr beziehungsweise im Mittelohr selbst oder auch an dem Trommelfellrest, wenn ein solcher im hinteren Abschnitt erhalten ist, beobachtet werden und deren Entstehung auf das Auswischen mit Tupfern respektive den dadurch erzeugten mechanischen Reiz zurückzuführen ist. Wichtig sei, diese Mischgranulome des Mittelohres von Granulationen zu unterscheiden, die mit dem runden Fenster in Zusammenhang stehen und gegenüber den ersteren mehr rückwärts lokalisiert sind.

Verf. ist ein Gegner der Trockenbehandlung, begründet sachlich seine Ansicht und sieht mit Genugtuung, wie sich in der neueren Zeit die Ansichten in dieser Hinsicht in seinem Sinne geändert haben.

Auch nach Radikaloperationen scheut er sich nicht, die Operationshöhle durch Ausspülungen zu reinigen und zu desinfizieren, wofern die Epidermis — gewöhnlich durch hineingeratenes Cerumen krank — zur Proliferation neigt und oft erstaunlich dicke Schwarten bildet. Ein solches Hineinrutschen von Cerumen hat Verf. gerade bei denjenigen Patienten gesehen, die sich vom Wattetragen auch dann nicht emanzipieren, wenn es der Arzt selbst anordnet.

Bei den Ausspülungen nach Radikaloperation muß höher temperierte Flüssigkeit verwendet werden, weil sonst Schwindelanfälle ausgelöst werden. Da Walb der nachträglichen minutiösen Austrocknung der Operationshöhle große Wichtigkeit beilegt, so will er diese Ausspülungen Laienhänden nicht überantwortet wissen.

3. Über die primäre und sekundäre Naht bei Mastoidoperationen.

Walb hat die primäre Naht nach Mastoidoperationen schon 1894 empfohlen, weil sie die Heilungsdauer ganz erheblich abkürze und kosmetisch ausgezeichnete Resultate gebe. Er läßt bloß den untersten Winkel der Wunde o

Digitized by Google
Original from UNIVERSITY OF CALIFORNIA
Generated on 2019-10-24 13:53 GMT / http://hdl.handle.net/2027/uc1.b3252761
Public Domain in the United States, Google-digitized / http://www.hathitrust.org/access_use#pd-us-google

einer Ausdehnung von 1—2 *cm* frei, ohne denselben mit Gaze zu tamponieren.

Der Verschluß der Wunde erfolgt durch eine fortlaufende subcutane Drahtnaht.

Nur in Fällen, wo es wünschenswert erscheint, die ganze Operationsfläche auch später noch übersehen zu können, also bei sehr weit fortgeschrittenen Fällen, perisinuösen Abscessen oder extraduraler Eiterung, entfällt natürlich die primäre Naht, doch wird — wenn solche Fälle wider Erwarten günstig verlaufen — die sekundäre Naht angelegt, wobei wegen der notwendigen Zugwirkung praktischer Knopfnähte mit Silberdraht anzuwenden sind und auch hier der untere Wundwinkel offen zu lassen ist.

4. Zur Ätiologie der Otitis externa diffusa.

Ein bisher noch nicht beschriebener Fall von Otitis externa — hervorgerufen durch Bacterium coli —, welcher durch Ausspülung mit Formalinlösung zur Heilung kam, aber nach einigen Wochen wieder rezidivierte. Als Symptome wurden angegeben: im Anfang kurzdauernde Schmerzen, später Juckreiz, eitrige Absonderung, leichte Hörverschlechterung; objektiv glich das Bild einer Myringitis haemorrhagica bei Influenzaotitis, doch sprach gegen eine solche das absolut gute Allgemeinbefinden, reichliche Eiterabsonderung bei Abwesenheit einer Perforation und der mittelst Luftdusche gegebene Nachweis, daß das Mittelohr frei war. Im Eiter Reinkulturen von Bacterium coli.

Lawner.

Ein Fall von kongenitaler Unentwicklung des Gehörorganes, kompliziert mit Paralyse des Facialis und anormaler Entwicklung des Schädels. Von Doz. N. Sack. (Revue mens. d. mal. de l'oreille, du laring. et du nez, St.-Pétersbourg, Februar 1913.)

Verfasser beschreibt einen Fall von angeborener Mißbildung der Auricula ext., wobei nach seiner Meinung auch das Mittelohr unvollkommen entwickelt, das Labyrinth dagegen normal ist. Außerdem finden sich Defekte in Form des Schädels und der Wirbelsäule und Paralyse des Facialis, welch letzteres er auf peripherische Ursachen bezieht.

N. Dmitrijew.

Zur Geschichte der Influenzabacillen im Ohr. Von A. Scheibe (Erlangen). (Zeitschr. f. Ohrenheilk., Bd. 68, H. 2 u. 3.)

Verf. verwahrt sich gegen die in der Arbeit von Hirsch über Influenzabacillen bei Erkrankungen des Ohres ausgesprochene Ansicht, daß weder seine noch Bullings Bakterien als Pfeiffersche Influenzabacillen anerkannt werden können; er nimmt vielmehr für sich die Priorität in Anspruch, die Erreger im Sekret der Influenzaotitis gefunden zu haben, während es Bulling — als dem ersten — gelang, die Influenzabacillen aus dem Ohreiter zu züchten.

Lawner.

Generated on 2019-10-24 13:53 GMT / http://hdl.handle.net/2027/uc1.b3252761
Public Domain in the United States, Google-digitized / http://www.hathitrust.org/access_use#pd-us-google
Digitized by Google
Original from UNIVERSITY OF CALIFORNIA

Multiple Papillome beider äußeren Gehörgänge. Von Dr. Bleyl (Nordhausen). (Zeitschr. f. Ohrenheilk., Bd. 68, H. 2 u. 3.)

Der beschriebene Fall ist insofern von Interesse, als multiple Papillome im Gegensatz zu den solitären größeren warzigen Tumoren eine relativ seltene Erscheinung darstellen, andrerseits, weil mit Rücksicht auf die gleichzeitig an anderen Hautstellen beobachteten gestielten Warzen eine Disposition des Hautinteguments zu derartigen heteroplastischen Gewebsproliferationen als Ursache der Papillombildung angenommen werden darf. Lawner.

Betrachtungen über einige angeborene Mißbildungen des äußeren Ohres, der Oberlippe und des Gaumens. Von Prof. L. Castellani. (La Pratica oto-rino-laringologica.)

Bei einem 6jährigen Mädchen wurden folgende Mißbildungen konstatiert: Angeborener medianer Spalt der Oberlippe nebst beiderseitigem, partiellem Uranoschisma. Am rechten Ohr bestand eine Fistula auris congenita nebst Mißbildungen an beiden Ohrmuscheln. Deren Pathogenese wird auf Grund embryologischer Anhaltspunkte ausführlich mitgeteilt. Rimini (Triest).

III. Labyrinth und Hörnerv.

Über den Schwindel bei der chronischen Labyrinthitis. Über den Zustand des Labyrinths beim Menièreschen Symptomenkomplex ohne Eiterung. Von L. Baldenweck. (Annales des maladies de l'oreille, 1913, Nr. 1.)

Daß trotz ausgesprochener Labyrinthtaubheit der Vestibularapparat normal erregbar bleiben kann, ist seit Bárány und Brünings eine bekannte Tatsache und bildet ja die Basis der modernen Diagnose der eitrigen Labyrinthitis. Wie aber steht es bei der nichteitrigen Labyrinthtaubheit um den Vestibularapparat, wenn der Pat. über Labyrinthschwindel klagt, wenn der Menièresche Symptomenkomplex besteht? Um auf diese Frage Aufklärung sich zu verschaffen, hat Baldenweck an 7 Pat. Untersuchungen mittelst des Otokalorimeters genau nach Brünings' Vorschriften angestellt und ist hierbei zu Resultaten gelangt, die uns der Autor mit reichlicher Beweisführung auseinandersetzt. Zunächst geht aus den Untersuchungen hervor, daß im unmittelbaren Anschluß an jeden Schwindelanfall die Erregbarkeit des peripheren Vestibularapparates sinkt, und zwar vom (Brüningsschen) Normalwert von 70 cm^3 in manchen Fällen bis auf 300 cm^3 Wasser und mehr. Je mehr man sich zeitlich vom Schwindelanfall entfernt, desto mehr nähert sich die vestibuläre Erregbarkeit der Norm. Es tritt also, wie Baldenweck sagt, während des Schwindels ein intermittierendes Sinken des Labyrinths auf. Während also bisher die meisten Autoren im Menièreschen Schwindel eine Hyperexzitabilität des Labyrinths sehen, zeigt Baldenweck, daß es sich tatsächlich um eine Untererregung des Labyrinths handelt. Wenn auch vor Baldenweck diese Hypoexcitabilität des Vestibularapparates beim Menièreschen Schwindel von Moure und Couzard konstatiert worden ist, so ist Brünings zum Beispiel schon weniger kategorisch, indem er 2 Fälle zitiert, bei denen trotz

Digitized by Google
Original from UNIVERSITY OF CALIFORNIA
Generated on 2019-10-24 13:53 GMT / http://hdl.handle.net/2027/uc1.b3252761
Public Domain in the United States, Google-digitized / http://www.hathitrust.org/access_use#pd-us-google

Menièreschen Schwindels eine kalorische und galvanische Hypexcitabilität bestand.

Baldenweck hat einige besondere Charaktere dieser Hypoexcitabilität feststellen können. Sie ist zum Beispiel gewöhnlich einseitig, und wenn sie beiderseitig ist, so ist sie auf dem stärker affizierten Ohr viel mehr ausgeprägt; eine Regel allerdings ist das nicht. Es scheint auch, daß die Hypoexcitabilität nicht auf das ganze hintere Labyrinth gleichmäßig verteilt ist, sondern daß die verschiedenen halbzirkelförmigen Kanäle ungleichmäßig betroffen sind. Die Intensität des Schwindelanfalles steht nicht im proportionalen Verhältnis mit der Hypoexcitabilität, doch läßt sich ein solches ungefähres Verhältnis zur Dauer und der Häufigkeit der Schwindelanfälle feststellen. Bei dem subjektiven Charakter, der dem Schwindel anhaftet, läßt sich selbstverständlich nicht viel für die Praxis aus diesen Beziehungen konstruieren. Es wäre namentlich verfehlt, die Angaben des Pat. über die Intensität des empfundenen Schwindels nach dem Grade der Erregbarkeit des Labyrinths messen zu wollen. Vielleicht ist aber eine andere Nutzanwendung eher gestattet. Wenn es auch Baldenweck seltener möglich war, Pat. während eines größeren Schwindelanfalles zu untersuchen, so kann er doch, gestützt auf seine Untersuchungen, behaupten, daß die Hypoexcitabilität dem Schwindel vorangeht. Es wäre daher praktisch möglich, dem Pat. das Einsetzen des Schwindels oder auch der Schwindelattacken vorauszusagen.

Noch wären im Anschluß an die Ausführungen Baldenwecks andere Seiten der Frage zu besprechen, wie namentlich das reziproke Verhältnis der beiden Labyrinthe, die Umkehr der Schwellenwerte zwischen den beiden Labyrinthen, die Unterschiede dieser Weite mit denen Labyrinthgesunder usf. Mit Rücksicht auf die verhältnismäßig kleine Zahl der untersuchten Pat. konnte der Autor hier nicht so ins Detail eingehen. Lautmann.

Über die Wirkungen des Salvarsans auf das innere Ohr. (Des effets du salvarsan sur l'oreille interne.) Von Botella. (Archives Internationales de laryngologie, T. XXXV, Nr. 1 und 3.)

Aus dem Gewirr von Zitaten und eigenen Erfahrungen, die die vorliegende Arbeit enthält, mag zunächst hervorgehoben werden, daß Botella bei 81 Patienten, die mit Salvarsan behandelt worden sind, in 19 Fällen eine Störung im Gebiete des Acusticus konstatiert hat, die er bereit ist, auf Konto des Mittels zu setzen. Hierbei waren 43 Patienten sicherlich vor der Injektion ohrgesund und wurden bei 8 von diesen Patienten Ohrläsionen 8mal nach der Injektion konstatiert. Ein so hoher Prozentsatz von sekundärer Wirkung dürfte wohl eine seltene Ausnahme sein und erklärt sich wohl dadurch, daß Botella auch die leisesten subjektiven Störungen nach der Injektion, wie Ohrensausen z. B., in die Statistik aufgenommen hat. Interessanter wäre es allerdings gewesen zu erfahren, in wie viel Fällen dauernder Schaden in der Gehörfunk-

Digitized by Google
Original from UNIVERSITY OF CALIFORNIA
Generated on 2019-10-24 13:53 GMT / http://hdl.handle.net/2027/uc1.b3252761
Public Domain in the United States, Google-digitized / http://www.hathitrust.org/access_use#pd-us-google

tion, namentlich vollkommene Taubheit, aufgetreten ist. Darüber äußert sich Botella nicht, und aus den 81 kurz angeführten Krankengeschichten haben wir eigentlich nur 2 Fälle herausgerechnet, in denen eine einseitige Taubheit nach Salvarsanbehandlung aufgetreten ist. Es ist nach Lektüre dieser gewissenhaften Arbeit nicht möglich, sich Aufklärung zu verschaffen, ob die Salvarsanbehandlung für das Ohr eine Gefahr bedeutet oder nicht. Botella selbst sagt, daß das Salvarsan mit Vorsicht manipuliert werden muß und daß das Ohr vor der Salvarsantherapie otologisch untersucht werden muß. Ist der Acusticus frisch erkrankt, so soll Salvarsan nicht verwendet werden. Interessant ist, daß in beiden Fällen von Botella einmal der Acusticus vor der Injektion gesund war und das andere Mal 2 Jahre vor der Injektion über Ohrensausen geklagt worden ist. Lautmann.

Beitrag zur Kasuistik der chronischen progressiven Schwerhörigkeit mit Unerregbarkeit des Labyrinths und Schwindel (Menièrescher Symptomenkomplex). Von Baldenweck. (Annales des maladies de l'oreille etc., 1913, Nr. 8.)

In einer vorhergehenden Arbeit hat Baldenweck den Nachweis erbracht, daß auf der Höhe des Menièreschen Schwindels immer eine Hypoexzitabilität des Labyrinths nachzuweisen ist. Diesmal bringt Baldenweck drei neue Beobachtungen, von denen die eine nur die Fortsetzung eines schon früher beschriebenen Falles ist, die zwei anderen eine neue Bestätigung der von Baldenweck gefundenen Tatsache bringen, daß nämlich mit jedem Schwindelanfall die (kalorische) Erregbarkeit des Vestibularapparates sinkt, manchmal sogar derart, daß man von einem Erloschensein des kalorischen Reflexes sprechen kann. Das plötzliche Einsetzen des Schwindels und dessen Dauer haben größere Wirkung als wie die Intensität des Schwindelanfalles. Zum Schlusse konstatiert Baldenweck, daß Urbantschitsch zu einer ähnlichen Schlußfolgerung gekommen ist wie er. Lautmann.

Beitrag zu den traumatischen Läsionen des inneren Ohres. Von Dr. A. Zanela (Mailand). (La Pratica oto-rino-laringoiatrica, XIII. Jahrg., Nr. 3.)

Genaue Angabe des funktionellen Befundes bei einem Fall von Ohrtrauma. Rimini (Triest).

Über die epitheliale Degeneration der Leukoplakie. Von Dr. M. Artelli (Bologna). (Archivio italiano di otologia etc., Bd. XXIV, H. 3.)

Klinische und histologische Mitteilung. Rimini (Triest).

Pathologisch-anatomische Besonderheiten der Ohren bei Rachitis und ihre Bedeutung. Von L. Komendantow. (Revue mens. d. malad. de l'oreille, du lar. et du nez, St.-Pétersbourg, Januar 1913.)

Auf Grund seiner Untersuchungen kommt der Verfasser zu dem Schluß, daß Rachitis zum großen Nachteil in der Hörfunktion bei den betreffenden Personen führt und sehr große Ähnlichkeit mit Otosklerose hat.

N. Dmitrijew.

Digitized by Google
Original from UNIVERSITY OF CALIFORNIA
Generated on 2019-10-24 13:53 GMT / http://hdl.handle.net/2027/uc1.b3252761
Public Domain in the United States, Google-digitized / http://www.hathitrust.org/access_use#pd-us-google

Beitrag zur Kenntnis des häutigen Labyrinths. Über eine vierte Crista acustica. Von Dr. C. E. Benjamins (Utrecht). Aus dem Laboratorium der Universitätsklinik für Oto-Rhino-Laryngologie in Utrecht (Vorstand: Dr. F. H. Quix). (Zeitschr. f. Ohrenheilk., Bd. 68, H. 2 u. 3.)

Die Untersuchungen des Verfassers, welche sich auf Vertreter aller Wirbeltierklassen mit Einschluß der Menschen erstreckten, haben ergeben, daß bei den meisten Wirbeltieren außer den 3 Cristae der Ampullen noch eine vierte vorkommt, die in dem Sinus posterior utriculi, in der Nähe der Ampulla canalis verticalis posterior liegt. Diese Crista ist identisch mit der Macula acustica neglecta Retzii und wäre als Crista neglecta sive quarta zu bezeichnen.

Verf. bespricht auf Grund genauer Befunde bei einem Knochenfisch und drei Säugern die Embryologie dieser Nervenendstelle und zum Schlusse ihre physiologische Bedeutung.

Er weist auf die auffallende Tatsache hin, daß eigentlich nur bei den Fischen das Organ eine derartige Entwicklung habe, die auf eine wichtige Funktion schließen lasse, und hebt die Möglichkeit hervor, daß die Crista quarta bei abwärts gerichteter Bewegung — also beim Tauchen — als Hilfsorgan Nutzen bringen könnte. Bei den höheren Tieren dürfte die physiologische Bedeutung eine unbedeutende sein. Lawner.

Verhalten des galvanischen Nystagmus in Fällen chronischer Mittelohreiterungen mit Labyrinthfistel. Von Stabsarzt Dr. Ignaz Hofer. Aus der Universitäts-Ohrenklinik in Wien (Prof. Dr. V. Urbantschitsch). (Zeitschr. f. Ohrenheilkunde, Bd. 68, H. 2 u. 3.)

Angeregt durch die von Brünings publizierten 4 Fälle mit dem sogenannten „galvanischen Fistelsymptom" hat Verf. 22 Kranke mit chronischer Mittelohreiterung und Fistelsymptom genau untersucht und teilt die ausführlichen Befunde mit. 20 Fälle zeigten eine erhöhte galvanische Erregbarkeit auf der Fistelseite, die auch noch — nachdem das gewöhnliche Fistelsymptom geschwunden war — längere oder kürzere Zeit nachgewiesen werden konnte.

Bezüglich der Erklärung dieser Erscheinung pflichtet Verf. der Ansicht Brünings' bei, daß bessere Zuleitungsverhältnisse für den galvanischen Strom auf der Fistelseite das „galvanische Fistelsymptom" verursachen dürften.

Lawner.

Taubheit. Von Prof. Dr. O. Voss. (Real-Enzyklopädie der gesamten Heilkunde, herausgegeben von A. Eulenburg. Verlag von Urban & Schwarzenberg, Berlin und Wien.)

Verf. gibt uns in der vorliegenden Arbeit ein anschauliches Bild über den gegenwärtigen Stand der Lehre über Taubheit.

Bezüglich der Ertaubung nach dem Gebrauch des Ehrlichschen Salvarsans steht Voss auf einem anderen Standpunkt als O. Beck, indem er nicht wie letzterer die Ertaubung als Folgeerscheinung des Salvarsans annimmt, sondern die Anschauung verficht, daß es sich hierbei stets um eine

Generated on 2019-10-24 13:53 GMT / http://hdl.handle.net/2027/uc1.b3252761
Public Domain in the United States, Google-digitized / http://www.hathitrust.org/access_use#pd-us-google
Digitized by Google
Original from UNIVERSITY OF CALIFORNIA

luetische Veränderung im Acusticus handelt und das Auftreten der Taubheit auf eine ungenügende Behandlung mit dem Mittel zurückführt.

Bei Besprechung der Prüfungsmethoden zur Aufdeckung einseitiger Taubheit führt Verf. auch die Methode nach Wagener (1912) an, die im Prinzip darauf beruht, daß das gesunde Ohr mittelst angefeuchteten Fingers verschlossen und hierauf in schüttelnde Bewegung versetzt wird. Da diese Methode angeführt wird, wäre wohl auch die lange vorher publizierte von Kayser (Breslau) zu nennen, die selber auf dem 82. Naturforschertag in Königsberg vor drei Jahren vorschlug und die darauf beruht, daß die ganze Hand auf das gesunde Ohr fest gelegt wird und hiermit rasche Rüttelbewegungen ausgeführt werden. Jedenfalls basiert die Wagenersche Methode auf demselben Prinzip.

Sehr warm hat sich Voss mit vollstem Recht für die Schaffung sogenannter „Hörklassen" in Taubstummenschulen eingesetzt.

Ernst Urbantschitsch.

IV. Otochirurgie.

Über den Wert der Extraktion der Gehörknöchelchen bei der chronischen Mittelohreiterung und ihren Komplikationen. Kasuistik von 140 operierten Fällen. Von Prof. J. Arslan und Dr. G. Parenti (Padua). (Archivio italiano di otologia etc., Bd. XXIV, H. 3.)

Verf. nimmt die Radikaloperation nur bei jenen Fällen von chronischer Ohreiterung vor, bei denen infolge von Stenose des knöchernen Gehörganges oder allgemeinen Erscheinungen die konservative Behandlung keine Aussicht auf Heilung voraussetzen darf.

Durch die Extraktion der Gehörknöchelchen konnte Verf. bei 140 Fällen von chronisch-eitriger Otitis die Eiterung zum Stillstand bringen. Mitteilung zahlreicher operierter Fälle.

Rimini (Triest).

Mastoiditis mit Verdacht auf Hirnabsceß, vorgetäuscht durch Hysterie. Von Dr. S. Mac Cuen Smith (Philadelphia). (Annals of Otology, Rhinol. and Laryng., Vol. XXI, Dezember 1912.)

Ein 26jähriger Neger wurde durch einen Ball auf den rechten Warzenfortsatz getroffen. Er blutete aus dem rechten Ohre, war bewußtlos und wurde auf beiden Ohren taub; das Gehör des linken Ohres kehrte jedoch bald zurück. Während der darauffolgenden Monate klagte Pat. über quälende Schmerzen über dem rechten Warzenfortsatz, die sich auf die Occipital- und Parietalgegend erstreckten. Auf der linken Körperseite trat vollkommen Hemianästhesie auf. Die Untersuchung des Ohres ergab normale Verhältnisse. Der Blutbefund wies eine leichte Leukocytose (14.000) und Vermehrung der polymorphnucleären Zellen (84%) auf. In beiden Augenhintergründen war der Nerv hyperämisch und die physiologische Exkavation ausgefüllt. Die Tatsache, daß die Ohrsymptome auf der einen und die sensorischen und motorischen Symptome auf der anderen Körperseite lokalisiert waren, führte im Verein mit

Digitized by Google
Original from UNIVERSITY OF CALIFORNIA
Generated on 2019-10-24 13:53 GMT / http://hdl.handle.net/2027/uc1.b3252761
Public Domain in the United States, Google-digitized / http://www.hathitrust.org/access_use#pd-us-google

DR. HENRY S...
Head Bu...
POST & GRANT A...
SAN FRANCISCO, ...

dem Blutbefund zur Annahme der Diagnose auf Absceß des rechten Stirnlappens. Da bei Eröffnung des Warzenfortsatzes keinerlei pathologische Veränderungen vorgefunden wurden, nahm Verf. von weiterem operativen Vorgehen Abstand. Einen Tag nach der Operation verschwand die Hemianästhesie und der Vertigo und das Gehör im rechten Ohre wurde in „entsprechender Zeit" fast normal.

Verf. meint von einem typischen Neurastheniker getäuscht worden zu sein und glaubt, daß er durch das klinische Bild zur Annahme der Diagnose und zur Vornahme der Operation berechtigt war, wenn auch eine nichtchirurgische psychotherapeutische Behandlung vielleicht denselben Effekt hätte erzielen können. Otto Glogau.

Schwere Septicopyämie im Anschluß an eine Mastoiditis, die sich spontan durch die Tube entleert. Von Massier. (Archives Internationales de laryngologie, T. XXXVI, Nr. 1, 1913.)

An der akuten Mastoiditis war kein Zweifel. Es war auch alles zur Anthrotomie vorbereitet, als plötzlich alle Symptome verschwanden, nachdem Patientin eine Menge Eiter aus Nase und Mund entleert hatte. Postrhinoskopisch konnte sich Massier überzeugen, daß aus dem pharyngealen Tubenende Eiter absickerte. Patient war damit noch nicht gerettet, denn es stellte sich bald eine schwere Eiterung in der Trochantergegend ein, die als metastatischer Absceß eine Operation notwendig machte. Mit Recht fragt sich Massier, ob eine rechtzeitige Eröffnung des Warzenfortsatzes nicht die Metastasen verhindert hatte. Lautmann.

Bericht über die vom 1. März 1887 bis inklusive 8. Juni 1912 ausgeführten Aufmeißelungen des Warzenfortsatzes. Zur Bakteriologie der Warzenfortsatzerkrankungen, besonders Proteusfälle. Von Dr. Johann Lang. Aus der Kaufmannschen böhmischen Universitätsklinik für Ohren-, Nasen- und Halskrankheiten und aus dem böhmischen pathologisch-anatomischen Universitätsinstitut Hofrat Prof. Dr. Hlava. (Zeitschr. f. Ohrenheilk., Bd. LXVII, H. 3 und 4.)

Wir entnehmen aus dem Berichte, der auf die operative Tätigkeit in einem Zeitraum von 25 Jahren zurückblickt, daß im ganzen 866 einfache und 747 Totalaufmeißelungen vorgenommen wurden. Die Mortalität betrug in den akuten Fällen 4·5%, in den chronischen Fällen 13·12%, in toto also 8·58%: letztere Zahl stimmt mit der Mortalitätsziffer an der Schwartzeschen Klinik (8·96%) ziemlich überein.

In akuten Fällen wurde — wenn der das Antrum begrenzende Knochen normal war — ohne Antrumeröffnung operiert, was eine kürzere Nachbehandlung zur Folge hatte.

Von den verschiedenen Hirnkrankheiten ist die Meningitis purulenta sowohl in den akuten als auch in den chronischen Fällen an erster Stelle zu nennen, dann folgt die Sepsis und schließlich die Hirnabscesse, unter welchen

Generated on 2019-10-24 13:53 GMT / http://hdl.handle.net/2027/uc1.b3252761
Public Domain in the United States, Google-digitized / http://www.hathitrust.org/access_use#pd-us-google
Digitized by Google
Original from UNIVERSITY OF CALIFORNIA

— im Gegensatz zu den Erfahrungen von Körner und Heimann — die Kleinhirnabscesse überwiegen.

Die Mortalität ist in den chronischen Fällen dreimal so groß als in den akuten und ist — wie bei anderen Autoren — zwischen dem 11. und 30. Lebensjahr am größten.

Bezüglich der Beteiligung der Geschlechter an den otitischen Hirnkrankheiten ist hervorzuheben, daß Männer nicht nur bedeutend häufiger diese Komplikation aufweisen, sondern daß auch die Mortalität der Männer infolge otitischer Hirnerkrankungen die der Frauen weitaus übertrifft.

Die bakteriologischen Untersuchungen des Warzenfortsatzeiters hat sowohl in den akuten als auch in den chronischen Fällen am häufigsten den Streptococcus pyogenes ergeben; der Bacillus proteus wurde unter den 88 bakteriologisch untersuchten Fällen 7mal gefunden — und zwar in den chronischen Fällen mit Knochencaries —, von welchen 4 unter sehr foudroyanten Erscheinungen gestorben sind. Der Eiter war sehr stinkend, fötid und die Knochencaries reichte bis an sehr entfernte Stellen hin. Lawner.

Eine Serie von 10 Eingriffen am Warzenfortsatz (Mastoiditis, Meningitis, Thrombophlebitis). Von Duguet. (Archives Internationales de laryngologie. T. XXXVI, Nr. 1, 1913.)

Im Verlaufe von 4 Monaten hat Duguet im Militärspital 10 Ohroperationen an 7 Patienten mit glücklichem Erfolge ausgeführt. Es handelte sich im ersten Falle um einen ziemlich banalen Fall von ausgedehnter Eiterung im Warzenfortsatz ohne besonderes Fieber. Im zweiten Falle waren keine sichtbaren Zeichen auf dem Warzenfortsatz und wurde die Diagnose mit Rücksicht auf Schlaflosigkeit, Druckschmerzhaftigkeit in der Antralgegend gemacht. Im dritten Falle konnte das Antrum nicht gefunden werden. Im Verlaufe der Behandlung stellen sich meningitische Symptome ein (horizontaler Nystagmus nach beiden Seiten, Kernig etc.). Patient genas ohne jeden weiteren Eingriff nach bloßer Eröffnung der vereiterten Zellen der Warzenspitze. Im nächsten Falle wurden bei der ersten Operation einige subantrale Zellen übersehen, die in der Folge Fieber und Eiterung unterhielten. Heilung nach Eröffnung dieser Zellen. Besonders glücklich verlief ein Fall, in dem es nach Warzenfortsatzeröffnung zu einer Osteomyelitis des Schläfenbeines kam, die streng lokalisiert blieb und nach energischer Jodpinselung ausheilte. Der sechste Fall zeigt, daß auch der allerleichteste Scharlach schwere Ohrenleiden erzeugen kann. Die Scharlachotitis brach bei dem sonst gesunden 22jährigen Soldaten am 29. Tage nach Beginn des äußerst leichten Scharlachs aus. Nach Aufmeißelung des einen Ohres mußte am folgenden Tage auch das zweite Ohr paracentesiert und zwei Tage später trepaniert werden. Es bildete sich hierauf ein septicopyämischer Prozeß aus, der (wahrscheinlich überflüssigerweise) zu einer Freilegung der Meningen zwang. Der Fall ging in Heilung aus wie übrigens alle Fälle des

Digitized by Google
Original from UNIVERSITY OF CALIFORNIA
Generated on 2019-10-24 13:53 GMT / http://hdl.handle.net/2027/uc1.b3252761
Public Domain in the United States, Google-digitized / http://www.hathitrust.org/access_use#pd-us-google

Autors. Der letzte betraf einen Fall von Thrombophlebitis des Sinus lateralis, bei dem die Diagnose einfach mit Rücksicht auf Druckschmerzhaftigkeit in der seitlichen Halsgegend und Schmerzhaftigkeit bei lateraler Verschiebung des laryngo-trachealen Kanales gestellt worden ist. Die Operation bestand in Eröffnung und Auskratzung des Sinus lateralis ohne Ligatur der Vena jugularis. Einige Tage später ging das Fieber kritisch zu Ende. Schüttelfröste bestanden nicht. Die Krankengeschichten sind ganz kurz ohne jeden Aufwand otologischer Details mitgeteilt. Lautmann.

Die Lokalisation der Lungenmetastasen bei otogener Sinusthrombose. Von Karl Ganter. Aus der Universitäts-Ohren-, Nasen- und Hals-Poliklinik in Kiel. (Zeitschr. f. Ohrenheilk., Bd. 68, H. 4.)

An einem Material von 14 Fällen otogener Lungenmetastase fand Verf., daß in 8 Fällen als erstes Symptom der eingetretenen Metastasenbildung in den Lungen stechende Schmerzen in der linken Seite angegeben wurden und pathologisch-anatomisch in 10 Fällen eine Bevorzugung der linken Lunge, speziell des Unterlappens, zu konstatieren war, indem sich hier entweder die ältesten Herde vorfanden oder die Lunge hier hauptsächlich erkrankt war.

An dem Material der Bauchchirurgie und Gynäkologie weist die Literatur eine Bevorzugung der rechtseitigen Lungen nach.

Für die postoperativen pneumonischen Erkrankungen mag nach Lichtenberg der Umstand von Einfluß sein, daß die Patienten häufiger auf der rechten Seite liegen, und ferner, daß der rechte Bronchus steiler verläuft als der linke.

Für die embolischen Prozesse vermutet Ganter, daß die verschiedene Lokalisation der Metastasen in den Strömungsverhältnissen des Kreislaufes bedingt sei, je nachdem die Embolie aus dem Gebiete der oberen oder unteren Hohlvene stammt, wobei die meist großen, aus der unteren Hohlvene kommenden, dem stärkeren Zuge des Blutstromes folgend, meist in die rechte Lunge gelangen, während die kleineren, von oben kommenden, leichter in die linke Lunge weitergeschwemmt werden. Lawner.

Primäre Thrombose des Bulbus jugularis mit Durchbruch in das Ohr. Von Berthemes. (Revue hebdomad. de laryngol., 1913, Nr. 41.)

Es mag auf diese Arbeit verwiesen werden nicht nur wegen der Seltenheit des Falles von höchstwahrscheinlich primärer Bulbusthrombose nach Scharlach bei einem zweijährigen Kinde, das nach vielen großen Eingriffen, fast sämtlich unter Chloroformnarkose ausgeführt, dennoch geheilt ist, sondern auch wegen der allgemeieen Studie der Bulbusthrombose, die der Autor seiner kasuistischen Mitteilung anschließt. Zunächst untersucht Berthemes, wie eine Otitis den Bulbus infizieren kann. Es werden alle Möglichkeiten, anatomische wie sonstige (z. B. Übergehen der Mikroben aus der Paukenhöhle in den Bulbus jugularis), angeführt. Hierauf geht er auf die Symptomatologie

Digitized by Google
Original from UNIVERSITY OF CALIFORNIA
Generated on 2019-10-24 13:53 GMT / http://hdl.handle.net/2027/uc1.b3252761
Public Domain in the United States, Google-digitized / http://www.hathitrust.org/access_use#pd-us-google

der Bulbusthrombose ein, wobei Berthemes eine genaue literarische Zusammenstellung, namentlich über die Mitbeteiligung des N. accessorius Willisii macht. Von der sonstigen Symptomatologie sei bemerkt, daß auch im Falle von Berthemes es sich um ein Kind handelt, was die Regel ist. Was die operative Behandlung anlangt, so sei erwähnt, daß Berthemes die Methode von Voss weniger sicher hält als wie die von Grunert oder Lombard.

Lautmann.

Kosmetische Besserung der durch Facialislähmung bedingten Entstellung. Von Dr. H. Busch (Spandau). (Zeitschr. f. Ohrenheilk., Bd. 68, H. 2 u. 3.)

Verf. empfiehlt folgendes einfache Verfahren bei alten Facialislähmungen zur Nachprüfung:

Kleiner Schnitt am unteren Rande des Jochbogens und dicht über dem gelähmten Mundwinkel; von der oberen Wunde wird mit schmaler Schere intrabuccal ein Kanal zur unteren Schnittwunde gebohrt und ein 2 *cm* breiter Streifen zur Fascia lata des Oberschenkels durch den Kanal durchgezogen: Fixierung des unteren Streifenrandes innerhalb des Gewebes der Mundwinkelwunde, hierauf Fixation des oberen Streifenrandes in dem Periost des Jochbogens nach vorausgegangener Korrektur der Mundwinkelstellung durch entsprechendes Anziehen des Streifens; zum Schlusse Naht der Hautwunden.

Lawner.

Personalien und Notizen.

An die Herren Kollegen!

Seit der Einführung des Salvarsans sind $3^1/_2$ Jahre vergangen. Unterdessen ist über eine große Anzahl von Todesfällen (ca. 200), Erblindungen, Taubheit, Encephalitis haemorrhagica, Lähmungen, epileptiforme Krämpfe und schwere Intoxikationen nach Salvarsananwendung in der Literatur berichtet worden. Da nun in Fällen der Kassen- und Privatpraxis entweder aus Scheu vor der Öffentlichkeit oder weil manche Kollegen prinzipiell keine Publikationen machen, oder aus anderen Gründen manche Todes- und Zwischenfälle nicht veröffentlicht sind, so bitte ich die Herren Kollegen, alle Todesfälle, Erblindungen, Krämpfe, Lähmungen etc., überhaupt alle schweren und bedrohlichen Zwischenfälle nach Salvarsan mit kurzer Krankengeschichte mir mitzuteilen zum Zwecke einer Sammelstatistik. Bei der Sichtung des einlaufenden Materiales sollen weder Namen der betreffenden Kollegen, noch der Wohnort genannt werden. Aber es ist unbedingt notwendig, die verborgenen Fälle zu sammeln, um in Verbindung mit den in der Literatur bereits beschriebenen sich ein Urteil über die Schädlichkeit oder Nichtschädlichkeit des Salvarsans bilden zu können. Zuschriften erbeten an Dr. med. Dreuw, Berlin, Potsdamerstraße 31 a.

Habilitiert: Dr. Ignazio Dionisio in Turin für Otologie. — Dr. Alfred Brüggemann in Gießen für Oto-Rhino-Laryngologie.

Verliehen: Geh. Med.-Rat Prof. O. Körner, Direktor der Ohren-, Nasen-, Hals-Klinik in Rostock und derzeit Rektor der Universität daselbst, der Kronenorden II. Kl.

Generated on 2019-10-24 13:53 GMT / http://hdl.handle.net/2027/uc1.b3252761
Public Domain in the United States, Google-digitized / http://www.hathitrust.org/access_use#pd-us-google
Digitized by Google
Original from UNIVERSITY OF CALIFORNIA

Laryngo-Rhinologischer Teil.

Original-Artikel.

Das technische und funktionelle Problem der Operationen an den oberen Luft- und Speisewegen.[1])

Von Prof. **Th. Gluck** in Berlin.

Vor 60 Jahren hatte v. Langenbeck die Laryngektomie in einem Falle seiner Kieler Klinik geplant und ihre Ausführung erörtert. Der Patient hatte die Operation abgelehnt. Vor 40 Jahren hatte Billroth in Wien die erste totale Kehlkopfexstirpation bei Carcinom ausgeführt und bald darauf ebenfalls mit positivem Erfolge die Hemilaryngektomie, und an die Billrothsche Klinik sowie an die Namen Czerny und Gussenbauer knüpft die Geschichte der Laryngektomie an. 1879 hat v. Langenbeck die totale Pharyngoektomie ausgeführt, deren Zweckmäßigkeit hervorgehoben, allerdings keinen seiner Fälle durchzubringen vermocht. Die quere Resektion des Oesophagus ist von Czerny 1877 zuerst ausgeführt, v. Hacker und Hohenegg haben den Oesophagusdefekt plastisch zu verschließen zuerst mit Erfolg unternommen. Seitdem haben Laryngologen und Chirurgen in gemeinsamer, sich ergänzender Arbeit Diagnose, Indikationen, Technik und funktionelle Endresultate zu vertiefen und zu vervollkommnen in nicht genug anzuerkennendem Wetteifer sich bestrebt. Es ist mir eine besondere Genugtuung, gerade in Wien, wo durch Manuel Garcias Erfindung des Kehlkopfspiegels in den Händen von Czermak und Türk die laryngologischen Untersuchungs- und Behandlungsmethoden eine so glänzende Entwicklung genommen haben, und wo Billroth und seine Schüler die große Chirurgie der oberen Luft- und Speisewege inaugurierten, über unsere eigenen Arbeiten und Erfolge auf diesem schwierigen Gebiete unserer Kunst ein Referat abgeben zu dürfen, Arbeiten, welche besonders zusammengefaßt sind in einer Monographie, welche mein Kollege und Mitarbeiter Dr. J. Soerensen und ich im vergangenen Jahre veröffentlicht haben.

Als ich im Jahre 1877 den russisch-türkischen Krieg als rumänischer Arzt mitmachte, brachte ich bei einem Verwundetentransport von der Donau unter anderen einen Soldaten nach Bukarest, der vor Plewna eine schwere Schußverletzung des Halses und speziell der Kehlkopfregion erlitten hatte, mit konsekutiver Hautgangrän und jauchender Phlegmone und Nekrosen- und

[1]) Auszugsweise vorgetragen in der ersten Sitzung der 26. Abteilung auf der 85. Versammlung deutscher Naturforscher und Ärzte in Wien, 22. September 1913.

Digitized by Google
Original from UNIVERSITY OF CALIFORNIA
Generated on 2019-10-24 13:53 GMT / http://hdl.handle.net/2027/uc1.b3252761
Public Domain in the United States, Google-digitized / http://www.hathitrust.org/access_use#pd-us-google

Fistelbildung um Kehlkopf und Speiseröhre. Die tiefen, buchtigen Wundhöhlen reinigten sich nach Abstoßung voluminöser, fötider Gewebssequester, es bildeten sich Trachealfisteln, und trotz aller dieser Bemühungen erlag Patient einer septischen Fremdkörperpneumonie. Die genaue Beobachtung dieses Falles legte mir damals, also vor 36 Jahren, die Idee der prophylaktischen Resektion der Trachea nahe. Ein hervorragender russischer Kriegschirurg, dem ich davon sprach, sagte mir: ein so phantastischer Gedanke könne nur in dem durch die schrecklichen Eindrücke des Krieges überreizten Gehirne eines ganz jungen Arztes auftauchen. Als mir im Jahre 1879 Exzellenz v. Langenbeck die Aufgabe erteilte, nach einem Verfahren zu forschen, um die letale Schluckpneumonie nach chirurgischen Eingriffen, speziell nach der Kehlkopfexstirpation zu verhüten (welche bis zu 56% der Operierten nach diesen Eingriffen hinraffte, also die Haupttodesursache bildete), kam ich auf diese Idee zurück und begann meine Tierexperimente und Leichenversuche über Resektion und Naht der Luftröhre und über das Tracheostoma circulare.

Wir möchten hier nur persönliche Erfahrungen und eigene Methoden schildern, ohne bei der Kürze des uns zur Verfügung stehenden Raumes auf die wichtigen Arbeiten anderer Berufsgenossen auf diesem Gebiet eingehen zu können.

In den Jahren 1879 bis 1881 (vgl. Th. Gluck und Albert Zeller, von Langenbecks Archiv, 1881) stellten wir Experimente an über die prophylaktische Resektion der Trachea, in welchen, wie wir auf dem Chirurgenkongreß 1881 resümierten, es gelang, den unumstößlichen Nachweis zu liefern, daß es eine sichere Methode gibt, die Entwicklung der Haupttodesursache nach der Laryngektomie, der Aspirationspneumonie oder septischen Fremdkörperpneumonie zu verhüten. Wir behaupteten damals schon, daß große Defekte der Trachea sich in Form eines bindegewebigen Rohres regenerieren können, gerade ebenso wie nach Resektion der Urethra die getrennten Stümpfe der Harnröhre über einem Katheter zusammenzuwachsen vermögen. Diesen Vorgang haben wir in früheren Jahren wiederholt in klinischen Fällen von Kehlkopfexstirpation mit Zurücksinken des Trachealstumpfes tief in das Mediastinum anticum zu demonstrieren vermocht. Wir empfahlen bei Wunden und nach Resektion der Luftröhre die quere Naht der Trachea, vor allem aber stellten wir jene so viel diskutierte These auf: „Bei Exstirpation des Larynx, oder allgemeiner ausgedrückt, bei all denjenigen Operationen, welche bisher durch Schluckpneumonie so ungemein häufig den Tod herbeiführten, bietet die prophylaktische Resektion der Trachea und das Einnähen des Trachealstumpfes zirkulär in eine Hautboutonnière des Jugulums eine absolute Garantie gegen die Entwicklung von schluckpneumonischen Herden.“ Der intermediäre Wundraum sollte durch Naht und Plastik der Pharynxwunde und durch Tamponnaht geschützt werden. Das waren im wesentlichen die Resultate der vor 32 Jahren veröffentlichten Arbeiten.

Digitized by Google
Original from UNIVERSITY OF CALIFORNIA
Generated on 2019-10-24 13:53 GMT / http://hdl.handle.net/2027/uc1.b3252761
Public Domain in the United States, Google-digitized / http://www.hathitrust.org/access_use#pd-us-google

Alle von uns selbst im Laufe der Jahre ersonnenen Modifikationen dieser Methode haben nur in verschieden variierter Technik jenes bereits vor über drei Jahrzehnten gefundene Grundprinzip zum Ausdruck gebracht: die sekretdichte organische Isolierung der Luftwege von der Mund-, Rachen- und Wundhöhle. Um diese Idee und ihre praktische Ausführung und um ihre Modifikationen und Varianten gruppieren sich alle chirurgischen Erfolge, welche im Laufe der Zeit auf diesem Gebiete operativer Kunst erzielt worden sind.

Nun kann man diese quere Trachealresektion allerdings nur bei Laryngectomia totalis ausführen oder bei denjenigen Eingriffen, die den Schlundkopf und die Speiseröhre mit dem Larynx entfernen sollen. Für alle Partialresektionen, speziell für die Hemilaryngektomie, welche ebenfalls die Todesgefahr der Aspirationspneumonie in hohem Grade befürchten lassen, haben wir daher ein organisches, lebendiges Diaphragma durch eine Laryngoplastik mit gestieltem Hautlappen erzielt. Der auf der Seite der Erkrankung zurechtgeschnittene rechteckige Hautlappen, mit dem die Operation beginnt, wird nach der Hemilaryngektomie an die stehen gebliebene gesunde Kehlkopfhälfte exakt mit Nähten fixiert und mit Tampons und Tamponnähten sekretdicht auf den Wundtrichter und in den früheren Kehlkopfraum aufgepflanzt. Auf diese Weise erzielen wir auch hier den vollkommenen Abschluß der Luftwege von der Wunde.

Bei allen Kehlkopfoperationen, welche den Aditus ad laryngem nicht schädigen und seine Reflexerregbarkeit durch Nervenverletzung (N. laryngeus sup.) nicht aufheben, kamen die genannten Hilfsoperationen nicht in Betracht, speziell auch nicht bei der totalen Laryngofissur.

Die erste Gruppe von Operationen, welche die Gefahr einer Aspirationspneumonie in sich bergen, betrifft Eingriffe, welche oberhalb des Larynxeinganges und seines Reflexapparates sich abspielen, also beispielsweise Oberkiefer, Nasenrachenraum, Zunge und Mundboden betreffen. Hierbei sind Operationen im steilen Sitz oder am hängenden Kopfe in Halbnarkose mit Kuhnscher Tubage, temporäre Wundkompression, temporäre elastische Ligatur der Carotis communis, exakte Tamponade, Umstechungsnähte, die das Gewebe sukzessive umschnüren und abnähen, bevor zwischen den Umstechungsligaturen und Suturen dasselbe weit im Gesunden durchschnitten wird, rationelle und sichere Hilfsmittel während der Operation; nach derselben Lungengymnastik, kräftiges Abhusten und spirituöse Abreibungen des Brustkorbes neben Spülungen der Mundhöhle mit dem Irrigator und peinlicher Sorgfalt in der Nachbehandlung. Werden diese Gesichtspunkte exakt befolgt, so bedarf es keiner prophylaktischen Tracheotomie mehr für die überwiegende Mehrzahl dieser Fälle, dieselbe ist vielmehr als eine nachteilige Komplikation, ja sogar als eine eventuelle Gefahr zu erachten. Ich kann Ihnen über Oberkieferresektionen, Operationen von Tonsillarsarkomen und -Carcinomen, von Carcinomen der

Digitized by Google
Original from UNIVERSITY OF CALIFORNIA
Generated on 2019-10-24 13:53 GMT / http://hdl.handle.net/2027/uc1.b3252761
Public Domain in the United States, Google-digitized / http://www.hathitrust.org/access_use#pd-us-google

Zunge und des Mundbodens berichten, welche, nach diesen Prinzipien operiert, tadellos verliefen, und zwar in großen Reihen von Fällen. Auch wenn es bei sehr umfangreichen Prozessen nötig wurde, den Unterkiefer in der Medianlinie zu resezieren und den Mundboden zu spalten, um sich einen bequemen Zugang zum Krankheitsgebiete zu bahnen; die einzige Hilfsoperation, nebenbei gesagt, die wir hierbei anerkennen, abgesehen natürlich von der Ligatur der Arteriae linguales bei Zungentumoren und der Ligatur der Arteria carotis externa oder temporären elastischen Abklemmungen der Carotis communis bei Tonsillargeschwülsten oder Oberkiefertumoren von besonderem Umfange oder besonderem Blutreichtum. Diese Ligaturen werden übrigens in einer anatomischen Region ausgeführt, welche an sich in einem ersten Operationsakte freigelegt werden muß, weil eine peinlich exakte Exstirpation der regionären Lymphdrüsen jedem dieser Eingriffe vorauszugehen hat. Diese Wunde wird dann genäht, drainiert und verbunden, bevor man zur Operation des primären Krankheitsherdes schreiten darf. Auch die krankhaften Zustände, welche eine Pharyngotomie zu ihrer radikalen Entfernung erheischen, bieten im allgemeinen bei richtiger Technik und Lagerung und bei Vermeiden der Verletzung der Nervi laryngei superiores keine Gefahr der Bronchopneumonia ab ingestis.

Wir haben in unserer Klinik, abgesehen von Oberkieferresektionen und Operationen von Nasenrachensarkomen mit temporärer Resectio der Maxilla superior, Sarkome und Carcinome der Tonsillen, die auf den Gaumenbogen und den Epipharynx übergriffen, nach medialer Durchsägung des Unterkiefers am hängenden Kopf mit Erfolg operiert; in unseren Fällen mußten wir einen Teil des Ramus horizontalis resezieren und den Ramus ascendens exartikulieren, um die Operation radikal zu beenden. Auch diese Fälle sind geheilt, und zwar mit glatter Narbenbildung und guter Funktion, bis auf einen, der an einem Späterysipel und Thrombophlebitis zugrunde ging.

Die Gefahr der Aspirationspneumonie sowohl während der Operation als auch nach derselben wird zu einer drohenden und gravierenden bei denjenigen Eingriffen, welche den Kehlkopf selbst betreffen oder mit und neben ihm den Rachen und die Speiseröhre. Die Aspirationspneumonie dezimierte diese Operierten bis zu 56% in den ersten Tagen oder Wochen nach dem Eingriffe, trotzdem die Technik schon eine recht zweckmäßige war und trotz der Tamponkanülen von Trendelenburg, Hahn und Michael, welche, so sinnreich sie an sich sind, den prinzipiellen Fehler an sich tragen, daß sie Teile, die konserviert und geschont werden sollten, nämlich die Luftröhre, auf das intensivste reizten und schädigten, ohne den Zweck einer aseptischen Tamponade der Trachea in einwandfreier Weise garantieren zu können. Hier war das Gebiet, wo die prophylaktische Resektion der Luftröhre und die Bildung des Tracheostoma circulare für alle Totalexstirpationen des Kehlkopfes, und zwar sowohl für die einfachen wie für die mit Resektion oder Exstirpation des

Digitized by Google
Original from UNIVERSITY OF CALIFORNIA
Generated on 2019-10-24 13:53 GMT / http://hdl.handle.net/2027/uc1.b3252761
Public Domain in the United States, Google-digitized / http://www.hathitrust.org/access_use#pd-us-google

Rachens oder des Halsteiles der Speiseröhre, malignen Strumen, die den Larynx um- und durchwachsen hatten, oder ausgedehnten Zungengeschwülsten so segensreich wirken sollten, während für die Hemilaryngektomie die cutane Laryngoplastik, kombiniert mit Jodoformschürzentamponade, nach unseren Erfahrungen analoge Garantien bietet. Diese plastischen Operationen habe ich seit dem Jahre 1894—1897 geübt, denselben eine große Zukunft vindiziert und sie im Jahre 1898 in einer Arbeit über Kehlkopfchirurgie und Laryngoplastik beschrieben, speziell auch für endonasale Operationen. Durch die implantierten gestielten Hautlappen wird eine dauernde Erhaltung des momentan erzielten Operationsresultates garantiert. Es ist das eine prinzipielle Tatsache, welche eine Generalisierung für viele einer Operation zugängliche stenosierende und obliterierende Prozesse verdient. Wir befinden uns, wie ich glaube, in der ersten Phase einer sehr entwicklungsfähigen Methode, das waren meine damaligen Worte. In der Tat ist die Dermatoplastik uns in der Chirurgie der oberen Luft- und Speisewege zu einem unentbehrlichen Hilfsmittel geworden. Ob wir ein Stoma cutaneum anlegen, ob wir die Hautlappen als organischen Schutzwall zur Umsäumung des Trachealstumpfes benutzen, ob sie eine Pharynxnaht decken, ob sie die Wirbelsäule nach der queren Pharyngektomie bekleiden, ob wir ein cutanes Ersatzrohr für die Trachea oder den Oesophagus und Pharynx bilden, immer liefert uns die Haut ein ausgezeichnetes physiologisches adaptationsfähiges Gewebe, welches in hohem Grade geneigt ist, an seinem Implantationsorte eine funktionelle Metaplasie anzunehmen und sich dem Charakter seiner neuen Aufgaben in geradezu idealer Weise anzupassen.

Für die totale Zungenexstirpation endlich mit Epiglottis und Zungenbein haben wir nach präliminarer tiefer Tracheotomie den Aditus ad laryngem temporär plastisch verschlossen und auf diese Weise die Schluckpneumonie mit absoluter Sicherheit vermieden.

Neben der Lösung des Problems der Eliminierung der Gefahr der Schluckpneumonie war es unsere Hauptaufgabe, die Operation zu einer aseptischen zu gestalten: Gute Vorbereitung des Kranken im weitesten Sinne des Wortes, tiefe Narkose mit Drägerschem Sauerstoffapperat und Schleichscher Narkosenmischung, Cocainpinselungen der Schleimhaut, um die Reflexe und die Würg- und Brechbewegungen während der Operation aufzuheben. Exakte Blutstillung durch Ligatur wesentlich der Hauptstämme, und zwar immer Umstechungsligatur, vermeiden die Nachblutungen. Prinzipielles Vermeiden von Massenligaturen und des Thermokauters, Entfernung der Muskulatur des Larynx und ausgiebige Fascienspaltung brachten es mit sich, daß keine größeren Gewebsnekrosen sich bildeten und einfache Wundverhältnisse vorlagen. Bei großem Pharynxdefekt und zweifelhafter Asepsis wurde der Defekt in Form eines Stoma an die äußere Haut angeheftet.

Generated on 2019-10-24 13:53 GMT / http://hdl.handle.net/2027/uc1.b3252761
Public Domain in the United States, Google-digitized / http://www.hathitrust.org/access_use#pd-us-google
Digitized by Google
Original from UNIVERSITY OF CALIFORNIA

Wir operieren immer, wenn nicht vitale Kontraindikationen vorliegen, in einem Akte und ohne voräusgegangene Tracheotomie, dabei in tiefer Allgemeinnarkose. Nur selten entschließen wir uns, in Lokalanästhesie zu operieren.

Die radikale Exstirpation der regionären Lymphdrüsen und -Stränge weit im Gesunden, eventuell mit Ausschaltung des Kopfnickers und der Vena jugularis communis vom Angulus venosus bis zum Foramen lacerum mit Nackenfett und Nackendrüsen war eine weitere Aufgabe, der wir uns mit peinlichster Sorgfalt unterzogen. Die exakte Wundversorgung, die Bildung einer künstlichen Lacuna vasorum zur Isolierung der Gefäßscheiden von der Pharynxnahtlinie, die sekundären plastischen Operationen zum Schluß von Pharynxfisteln und Defekten bildeten eine fernere wichtige Aufgabe.

Damit ist *a)* eine radikale Entfernung alles Kranken garantiert, *b)* die Operation so lebenssicher als möglich gestaltet und *c)* der postoperative Zustand ein möglichst günstiger.

Unsere Operationstechnik bei der Exstirpation des Kehlkopfes soll hier nur in ganz kurzer Weise skizziert werden. Wir lagern den Kranken mit erhöhtem Oberkörper und narkotisieren ihn tief, um Hustenstöße und Würgebewegungen auszuschalten. Eine präliminare Tracheotomie wird nicht gemacht. Der Kehlkopf wird von vorn und von den Seiten unter Durchschneidung der Zungenbein-Kehlkopfmuskulatur und Unterbindung der zuführenden Gefäße freigelegt. Dann erst trennen wir von einem Querschnitt unterhalb des Zungenbeins aus den Larynx im Zusammenhang mit der Epiglottis von Zungenbein, Pharynx und Oesophagus los, vernähen sofort die Wunde im Pharynx und schneiden erst zuletzt den Kehlkopf von der Trachea ab. Letztere wird im unteren Wundwinkel an die äußere Haut angenäht, die Hautwunde bis auf vier kleine Drainageöffnungen exakt vernäht. Auf diese Weise wird der Kehlkopf geschlossen herausbefördert, die Luftwege werden nur gegen Ende der Operation für kurze Zeit eröffnet, da nötig ist, den Larynx vom Zungenbein und Pharynx zu trennen. Während dieser Zeit wird außerdem die Wunde durch Gazekompressen so gut wie möglich abgedeckt.

Man muß in jedem Falle, auch wenn man Drüsen von außen nicht als vergrößert fühlen kann, die Scheide der großen Gefäßspalten, die Drüsen auf der V. jugul. comm. aufsuchen und sie gegebenenfalles exstirpieren.

Nunmehr wird die Wundhöhle um den Kehlkopf herum mit steriler Gaze fest ausgestopft und durch einen Querschnitt unterhalb des Zungenbeins der Pharynx oberhalb der Epiglottis, die mit dem Kehlkopf in Verbindung bleibt, eröffnet. Unter stetigem Anziehen des Larynx nach vorne wird die Pharynxschleimhaut aus dem Sinus pyriformis und von der Platte des Ringknorpels durch kleine Schnitte gelöst. Weiter unten kann man Oesophagus und Trachea, soweit dies nötig ist, stumpf trennen.

Digitized by Google
Original from UNIVERSITY OF CALIFORNIA
Generated on 2019-10-24 13:53 GMT / http://hdl.handle.net/2027/uc1.b3252761
Public Domain in the United States, Google-digitized / http://www.hathitrust.org/access_use#pd-us-google

Während nun der Patient durch den herausgezogenen Larynx weiter atmet und narkotisiert wird, nähen wir sofort den Pharynxdefekt zu, am besten mit einfacher fortlaufender Naht. Die Nadel wird nicht durch die Schleimhaut gestochen. Dann erst wird der Kehlkopf durch einen Querschnitt unterhalb des Ringknorpels abgetragen, die Trachea eingenäht, indem man sie nach Zurücklagerung der Hautlappen rings mit Haut umsäumt. Die ganze übrige Wunde wird ebenfalls vernäht bis auf die vier Ecken, von denen aus Jodoformgazestreifen zur Drainage eingeführt werden. Durch die Nase wird ein dünnes, weiches Schlundrohr eingelegt, in die Trachea kommt eine weite, kurze Kanüle.

Nach 2 Tagen beginnt man die Tampons herauszunehmen, nach 4 bis 5 Tagen werden allmählich die Nähte entfernt. In 8—10—14 Tagen ist die Wunde bis auf die Drainageöffnungen verheilt. Progrediente Phlegmonen haben wir seit Jahren nicht mehr erlebt, schlimmsten Falles mußte man hie und da wegen lokaler Sekretverhaltung einige Nähte vorzeitig lösen.

Carcinome des Pharynx operieren wir ebenfalls, indem wir den Kehlkopf völlig freilegen und dann durch einen Querschnitt vom Zungenbein ablösen. Man sieht dann, wie weit die Pharynxwand erkrankt ist und wieviel von ihr fortgenommen werden muß. Mitunter wird dabei der Defekt im Pharynx so groß, daß man ihn nicht durch die Naht verschließen kann. Dann werden die Schleimhauträndер mit der äußeren Haut vernäht und die entstehende Pharynxfistel später durch eine plastische Operation geschlossen. War das Carcinom im Pharynx ringförmig oder reichte es in den Oesophagus hinab, so muß eine quere Pharynx- beziehungsweise Oesophagusresektion gemacht werden.

Pharynxcarcinome infizieren sehr früh die Lymphdrüsen. Sehr häufig kommen die Kranken, was bei reinen Kehlkopfkrebsen immerhin seltener der Fall ist, mit sehr großen Drüsentumoren auf einer oder beiden Halsseiten zur Operation. Dann muß man die seitlichen Hautlappen bis zum Außenrande des Kopfnickers freilegen, den Muskel ganz oben und ganz unten durchschneiden und vom Warzenfortsatz bis zur Clavicula Drüsen und Lymphstränge von den großen Halsgefäßen lospräparieren. Sind die Drüsen mit der Vena jugularis communis verwachsen, so wird das Gefäß mit fortgenommen. Die A. carotis sollte man dagegen nur im äußersten Notfall unterbinden.

Die Ausführung der halbseitigen Larynxexstirpation beginnt in ähnlicher Weise wie die der totalen: von zwei Querschnitten und einem medialen Längsschnitt aus wird die Haut zurückpräpariert. Nach Spaltung der Fascie werden die Muskeln durchtrennt, AA. laryng. sup. und crico-thyreoidea unterbunden, die Schilddrüse abgelöst. Lig. thyreo-hyoid. lat. und die Pharynxmuskulatur vom Schildknorpel getrennt und die Lymphdrüsen auf der Scheide der großen Gefäße revidiert. Da wir auch bei dieser Operation auf eine Tracheotomie und

Digitized by Google
Original from UNIVERSITY OF CALIFORNIA
Generated on 2019-10-24 13:53 GMT / http://hdl.handle.net/2027/uc1.b3252761
Public Domain in the United States, Google-digitized / http://www.hathitrust.org/access_use#pd-us-google

Tamponade der Trachea verzichten, muß jetzt der Patient mit dem Kopf tief gelagert werden. Dann wird der Kehlkopf vorn in der Mittellinie gespalten und die kranke Hälfte aus ihren Verbindungen gelöst. Um auch hier eine primäre Heilung zu erzielen, wird der Hautlappen in die Wunde hineingeschlagen, oben an die Pharynxschleimhaut, in der Mitte an die Schleimhaut der Hinterwand der gesunden Larynxhälfte, unten an die Hinterwand der Trachea angenäht. Außerdem wird an der gesunden Seite vorn ringsherum Haut mit Schleimhaut vernäht. Drainiert wird nur vom unteren Wundwinkel der kranken Seite her. In die Trachea kommt eine Kanüle, in den Kehlkopfraum ein fester Schürzentampon. Heilung in 8—10 Tagen. Es resultiert ein vorderes Laryngoschisma, das man anfangs durch eine Pelotte verschließt, später, wenn der neue Kehlkopfraum weit genug geworden ist, durch eine plastische Operation schließen kann. Die Patienten können gleich nach der Operation schlucken, aber wir ziehen es vor, sie einige Tage mit der nasalen Dauer-Schlundsonde zu ernähren. Die Stimme wird sehr gut.

Von den übrigen, zur Operation bei Kehlkopftumoren angegebenen Methoden empfehlen wir noch die Pharyngotomia subhyoidea v. Langenbeck zur Entfernung von Epiglottistumoren, die noch auf den Kehlkopfdeckel beschränkt sind. Wir machen die Operation ohne vorhergehende Tracheotomie am hängenden Kopf. Nach Entfernung der Epiglottis wird die Schleimhautwunde durch feine fortlaufende Katgutnaht, die übrigen Weichteile durch tiefgreifende Seidennähte vereinigt. Auf Tamponade und Drainage wird völlig verzichtet. Für Tumoren, die über die Basis der Epiglottis in die Zunge und den Kehlkopfeingang hineingewachsen sind, reicht die Pharyngotomie nicht aus. Ebensowenig ist es zweckmäßig, sie bei Carcinomen der aryepiglottischen Falten, der Aryknorpel und der seitlichen Rachenwand auszuführen. Alle diese Tumoren erfordern radikale Eingriffe. Wenn man sich jedoch auf die oben angegebene Indikation beschränkt, so sind sowohl die primären Operationserfolge als auch die Heilungsresultate sehr gute.

Bevor wir die Nachbehandlung unserer an den oberen Luft- und Speisewegen Operierten genauer erörtern, möchten wir ausdrücklich hervorheben, daß die genaue Untersuchung des allgemeinen Zustandes des Kranken vor der Operation eine gründliche und exakte sein muß. Vor der Operation und während der ganzen Dauer der Nachbehandlung ist die Herztätigkeit sorgfältig zu kontrollieren; bei Arhythmie, frequentem und irregulärem Pulse wird nach Bedarf Digalen, Strophantus und Coffein gereicht, eventuell auch Kampfer und Äther subcutan appliziert, bis die Herztätigkeit eine entsprechend regelmäßige und kräftige geworden ist. Das Krankenzimmer muß gut ventiliert sein. Die Verdauung ist auf das genaueste zu regeln, Stuhlentleerung täglich zu erzwingen. Die Patienten sind angewiesen, jede Schluckbewegung peinlich zu vermeiden und alle Mundsekrete auszuspucken. Waren vor der Operation die

Digitized by Google
Original from UNIVERSITY OF CALIFORNIA
Generated on 2019-10-24 13:53 GMT / http://hdl.handle.net/2027/uc1.b3252761
Public Domain in the United States, Google-digitized / http://www.hathitrust.org/access_use#pd-us-google

Zähne vom Zahnarzte möglichst gereinigt, so müssen nach der Operation Mundspülungen und Zahnbürsten für eine genügende Sauberkeit von Mundhöhle und Zunge sorgen; ebenso ist sorgfältig die Nase zu reinigen, eventuell Lippen und Nasenöffnungen einzufetten und der nasale Ernährungsschlauch ist genau zu kontrollieren. Reizt er zu Reflexerscheinungen schwererer Art, zum Beispiel zu quälendem Singultus, so wird er entfernt und jede Mahlzeit mit Schlundsonde oder weichem Nélaton per os gereicht.

Die gut eingefettete Kanüle Nr. 10 von zylindrischer, nicht konischer Form, sorgfältig gepolstert mit achtfachem Mullager, darf nicht zu fest gebunden sein; wir haben kürzere und längere Modelle, nehmen nach Bedürfnis auch Nr. 9 und 8, wenn größere Modelle reizen oder Decubitus tracheae veranlassen. Die innere Kanüle wird oft am Tage in steriles Öl getaucht, um Krusten- und Borkenbildung in der Trachea zu verhüten; wenn nötig, wird auch inhaliert.

Die Patienten müssen ein- bis mehrmals in der Stunde Lungengymnastik machen, das heißt 12—15 tiefe Atemübungen und auf Kommando abhusten. Abreibungen des Körpers mit Franzbranntwein, auch der Stirn und des Kopfes werden täglich wiederholt vorgenommen. Schon am Tage nach der Operation sitzen die Kranken angezogen in einem bequemen Stuhle (1—2mal täglich zunächst 1—2 Stunden), dagegen ist ihnen Umhergehen, Bücken und lebhafte Bewegung streng untersagt. Gegen Hustenreiz werden Codein- oder Morphiumtropfen nach Bedarf gegeben. In den ersten 8—10 Tagen wird für die Nacht 0·5 *g* Veronal oder meist 1 *cg* Morphium subcutan, bei nervösen Erscheinungen schwerer Art nach Mixtura nervina 1—3 Eßlöffel täglich appliziert. Potatoren erhalten schon vor der Operation und auch nachher größere Alkoholmengen und eventuell Chlorhydrat.

Es wird streng darauf gehalten, daß die Ernährung konsistent und kräftig ist, es dauern dann eben die einzelnen Mahlzeiten etwas länger; wenn die dicken, brei- oder sirupartigen Massen den Schlauch nicht passieren wollen, werden sie mit einer Ernährungsspritze verabfolgt. So kann man Fleisch und Gemüse neben Sahne, Tee, Kakao, Eiern und Bouillon den Kranken reichen. Die 24stündige Nahrungsmenge kann 4000—6000 *g* betragen, darf unter 2000 *g* nicht heruntergehen, sonst muß rektale Ernährung zu Hilfe genommen werden. Die einzelnen Tagesrationen stellen sich entweder auf 4—6 Portionen zu 500 *g* oder zweistündlich 200—250 *g*, endlich bei Neigungen zu Übelkeit 50—100 *g* pro dosi stündlich, eventuell auch des Nachts. Stomachika (Salzsäure, doppeltkohlensaures Natron, Magisterium bismuti) werden nach Bedürfnis verabfolgt, ebenso rektale Kochsalzinfusionen, besonders am Operationstage. Durchfälle und Magendarmstörungen werden mit Tapioka- und Rotweinsuppen, Hafermehlsuppen, Glühwein und Prießnitzumschlägen oder Thermophoren behandelt; eventuell wird auch Pantopon gegeben. Es ist begreiflich, daß für die Zeit

Generated on 2019-10-24 13:53 GMT / http://hdl.handle.net/2027/uc1.b3252761
Public Domain in the United States, Google-digitized / http://www.hathitrust.org/access_use#pd-us-google
Digitized by Google
Original from UNIVERSITY OF CALIFORNIA

der Nachbehandlung, wenigstens für die ersten 8—10 Tage, eine Tag- und Nachtschwester abwechselnd den Dienst bei jedem einzelnen Pat. hat, und zwar Schwestern, welche sich der Verantwortung voll bewußt und in der Pflege dieser Operierten auf das genaueste ausgebildet sind.

Verbunden werden die Kranken einmal täglich, nur ausnahmsweise öfter. Nach 48 Stunden bei aseptischem Verlaufe werden die Tampons, welche mediastinalwärts neben dem Trachealstumpfe liegen, entfernt; nach 3—5 Tagen sind die Tampons auf der Gefäßscheide zu entfernen und am 6.—9. Tage werden die Tampons, welche rechts und links am oberen Wundwinkel in die Tiefe der Wunde führten, entfernt und ebenso die Suturen, so daß bei aseptischem Verlaufe eine prima reunio nach Laryngektomie in 7—9—14 Tagen möglich ist. Treten Nekrosen der Pharynxnaht auf und bilden sich Gewebssequester, so muß länger drainiert oder tamponiert werden und der Schluß der entstandenen Pharynxfistel verzögert das Endresultat um einige Tage oder um 1 bis 2 Wochen.

Die Kanüle kann unter genauer ärztlicher Kontrolle etwa 6 Wochen bis 2—3 Monate post operationem dauernd fortgelassen werden; nur selten neigt das Tracheostoma dauernd zu Stenosenbildung, so daß die Kanüle nicht entfernt werden kann. Stenosenneigung besteht meist nur dann, wenn die Patienten bereits tracheotomiert zur Vornahme der Laryngektomie in die Klinik geschickt wurden. Größere Pharynxfisteln, die nach Laryngektomie eventuell zurückbleiben, können nach beendeter Narbenbildung entweder durch einfache Anfrischung und Naht oder durch Hautlappenplastik geschlossen werden.

Selbst wenn im Bereiche der Pharynxnaht und der tamponierten Regio carotidea sich phlegmonöse Infiltrationen und Sekretstauungen unter febrilen Erscheinungen ausbilden, genügt es meist, die bestehende Spannung durch Entfernung einzelner Nähte, Wechseln der Tampons und Entspannung der infizierten Region durch mechanisches Lösen bereits verklebter Gewebspartien aufzuheben, eventuell Ichthyolsalbenverbände abwechselnd mit essigsauren Tonerdekompressen anzuwenden, um eine prompte Rückbildung des Entzündungsprozesses unter Abstoßung von Muskel- und Fasciensequestern zu erzielen. Eine das Leben bedrohende Komplikation, Sepsis, Thrombose und Embolien sowie letale Arrosionsblutungen haben wir bei exakter Beobachtung der Fälle zu vermeiden gewußt. Liegen natürlich schwere Konstitutionsanomalien vor, zum Beispiel Diabetes und Nephritis bei Potatoren und Herzkranken, bei denen man trotz der üblen Prognose die Operation gewagt hat, dann ist das letale Ende wohl kaum oder nur ausnahmsweise abzuwenden.

Die per primam geheilten Fälle können meist am 14. Tage wieder essen; ist eine Pharynxfistel vorhanden, so schließt die Schwester während der Mahlzeit dieselbe durch Fingerdruck mit einem Tupfer. Bei großen Fisteln führen wir unseren Gummitrichter ein, mit dem die Patienten sich tadellos bis zum

Generated on 2019-10-24 13:53 GMT / http://hdl.handle.net/2027/uc1.b3252761
Public Domain in the United States, Google-digitized / http://www.hathitrust.org/access_use#pd-us-google
Digitized by Google
Original from UNIVERSITY OF CALIFORNIA

Zeitpunkt des definitiven plastischen Verschlusses zu ernähren vermögen. Spaziergänge und Spazierfahrten werden meist erst in der 3.—4. Woche unternommen; zur selben Zeit etwa oder noch etwas später beginnt der Sprachunterricht zur Ausbildung der Pseudo- oder Pharynxstimme.

Auch bei der Hemilaryngektomie findet das Entfernen der Tampons und Nähte auf der operierten Seite nach denselben Prinzipien statt, so daß auch hierbei in 7—9 Tagen alles per primam geheilt sein kann und der aufgepflanzte rechteckige Hautlappen, der die Wundhöhle nach Hemilaryngektomie austapeziert, den plastischen Ersatz des entfernten halben Larynx bereits bildet. Auch hier wird die Kanüle allmählich definitiv entfernt. Ist die Epiglottis erhalten und der Larynxeingang auf der operierten Seite gut umsäumt und plastisch rekonstruiert, dann ist der Schluckakt tadellos.

Bei den Laryngofissuren wird nach 48 Stunden der Mikulicz-Tampon und die Trachealkanüle definitiv entfernt. Der Schluckakt pflegt ohne Insuffizienz vor sich zu gehen; die äußere Wunde heilt, trotzdem weder Haut- noch Knorpelnähte angelegt sind, reaktionslos und schnell unter aseptischen Salbenverbänden zusammen. Die endolaryngeale Benarbung muß mit dem Kehlkopfspiegel kontrolliert werden bis zur Bildung des neuen Stimmbandes und zur definitiven Benarbung. Codein- und Morphiumtropfen beruhigen auch hier den bisweilen auftretenden Reflexhusten bei gelegentlichem Verschlucken in den ersten Tagen nach Entfernung der Tamponade.

Die quere Resektion des Pharynx und Oesophagus führen wir nach denselben Prinzipien aus. Nach Freilegung und Mobilisierung des Larynx in bereits beschriebener Weise gehen wir dazu über, den erkrankten Teil des Rachens und der Speiseröhre weit im Gesunden von seiner Unterlage auf der Fascia praevertebralis abzuheben. Die Verbindung mit der Columbia vertebralis wird durch das lockere, gefäßarme, retropharyngeale Bindegewebe dargestellt. Es gelingt leicht, mit der Kocherschen Sonde vertebral einzudringen und Rachen und Speiseröhre in der gewünschten Ausdehnung von der Wirbelsäule abzuheben. Man kann so ohne jede Schwierigkeit nach oben bis gegen die Schädelbasis, nach unten bis tief in die Thoraxapertur eindringen, dann ziehen wir, um das Mediastinum posticum vor Infektion zu schützen, eine achtfach zusammengelegte Gazekompresse, die so breit ist, wie die Länge des abgelösten Präparates beträgt, zwischen Wirbelsäule und den Halsorganen durch und lassen sie bis zur Beendigung der Resektion liegen. Die Kompresse deckt die ganze Halswunde von einer Seite zur anderen zu. Es würde zu weit führen, den Gang der Operation und die Wundversorgung hier eingehend zu schildern, sie deckt sich mit gewissen Modifikationen vollkommen mit derjenigen von uns bei Laryngektomie geübten.

Ist eine Infektion auf dem Operationstisch vermieden und die Nachbehandlung exakt, so kann nach 12 Tagen bereits alles per primam geheilt sein

Generated on 2019-10-24 13:54 GMT / http://hdl.handle.net/2027/uc1.b3252761
Public Domain in the United States, Google-digitized / http://www.hathitrust.org/access_use#pd-us-google
Digitized by Google
Original from UNIVERSITY OF CALIFORNIA

und Patient sich mit unserer Gummitrichterprothese auf einem der Norm analogen Wege ernähren.

Tritt nun kein Rezidiv ein, so vermag man nach 2—3 Monaten die Schlußplastik, das heißt das cutane Rohr zur Bildung des künstlichen organischen Pharynx und Oesophagus zur Ausführung gelangen, wie Sie dies an dem vorgestellten Patienten in einwandfreier Weise sehen können.

Die Sicherheit der Technik, das aseptische und blutlose Operieren, die exakte Nachbehandlung und die Restitution der Functio laesa in oft überraschender Vollkommenheit hat in verschiedener Richtung anregend auf die Entwicklung der Chirurgie der in Frage stehenden Organe gewirkt.

Einmal haben unsere Erfolge bei den großen Radikaloperationen und Organexstirpationen uns die technischen Gesichtspunkte geoffenbart, nach welchen wir auch bei konservativen Eingriffen Heilerfolge mit kosmetisch und funktionell einwandfreien Ergebnissen zu erzielen vermöchten; dann aber ist das Arbeitsgebiet an sich in unerwarteter Weise erweitert worden, indem auch andere Krankheitsprozesse des Larynx außer den malignen Geschwülsten einer chirurgischen Heilung zugänglich gemacht werden konnten. Neben den radikalen Eingriffen haben wir mit besonderem Eifer konservative Methoden gepflegt und ausgebildet. Ich erinnere an unsere Erfolge mit Resektion und querer Naht der Trachea bei obliterierenden Narbendiaphragmen verschiedener Ätiologie auch im zarten Kindesalter.

Zu diesen dem Messer des Chirurgen nunmehr zugänglich gewordenen Prozessen gehören nach unserer Überzeugung bei reiflicher, von Fall zu Fall erwogener Indikationsstellung auch manche Fälle von Tuberkulose des Larynx.

Die Operation von unten nach oben nach präliminarer vorausgegangener Trachealresektion haben wir seit dem Jahre 1889 geübt und 1879 bis 1881 empfohlen. Wir sind von dieser Art des Vorgehens zurückgekommen bis auf seltene Ausnahmefälle und haben seit 1892 die Operation in einem Akte mit Anlegen des zirkulären Tracheostoma ausgeführt. Die Trachea wurde erst abgetrennt, nachdem das Präparat von oben nach unten allseitig isoliert und der Larynx als mobiler Fremdkörper aus der Wunde hervorgezogen werden konnte, nachdem man ihn unterhalb des Zungenbeins quer abgetrennt hatte. Was die Hautlappenbildung anbelangt, so haben wir früher einen quadratischen Lappen mit oberer Basis, dann einen einzigen Lappen mit der Basis auf dem Kopfnicker der Seite der Hauptdrüsenerkrankung ausgeführt. Letztere Lappenbildung gibt die besten technischen Resultate, weil Pharynxnaht und Hautnaht einander nicht decken, aber ein Fehler gegen die Asepsis während der Operation rächt sich bei dieser Lappenbildung am schwersten, so daß wir es vorgezogen haben, prinzipiell den Türflügellappenschnitt zu empfehlen. Verschlucken von Gummischläuchen und Gummitrichterprothesen seitens der Pa-

Digitized by Google
Original from UNIVERSITY OF CALIFORNIA
Generated on 2019-10-24 13:54 GMT / http://hdl.handle.net/2027/uc1.b3252761
Public Domain in the United States, Google-digitized / http://www.hathitrust.org/access_use#pd-us-google

tienten ist bei uns auch schon beobachtet worden. Der Magendarmkanal hat all diese Fremdkörper per rectum wieder herausbefördert. Bei einiger Vorsicht lassen sich solche Zufälle vermeiden. Im Einzelfalle wird natürlich gelegentlich eine Fistel entstehen, welche eine sekundäre Plastik erheischt. Prinzipiell genügen unsere Vorschriften für Technik und Nachbehandlung, die von uns bei Hunderten von Fällen klinisch erprobt sind. Gewiß führt auch hierbei mehr als ein Weg nach Rom, aber der Unerfahrene beschreite lieber erst bekannte Straßen und übe erprobte Methoden, bevor er selber neue Bahnen zu inaugurieren sich anschickt.

Die unilateralen oder bilateralen türflügelförmigen Hautlappen, welche wir durch mediane Incisionen der Mittellinie des Halses je nach der Lage des Falles und nach der Ausdehnung der Erkrankung entweder von der Regio subhyoidea oder vom Ligamentum conicum oder dem Ligamentum cricotracheale bis zum Jugulum ausdehnen und von deren Endpunkten längere oder kürzere Querschnitte nach Bedürfnis kleinere oder größere Hautbezirke zurückzupräparieren gestatten, liefern uns das plastische Material, mit welchem wir den organischen Abschluß aller hier in Frage kommenden Eingriffe erzielen. Mit ihnen umsäumen wir den Larynx- oder Trachealspalt bei Laryngo- und Tracheostomien, mit ihnen tapezieren wir den Larynxraum aus oder rekonstruieren wir das resezierte Trachealrohr nach Exenterationen partiell oder total des Kehlkopfes oder nach ausgedehnten Trachealresektionen resp. Trachealexstirpationen vom Ringknorpel bis zur Bifurkation. Sie werden unilateral nach Hemilaryngektomie zum Ersatze des halben Kehlkopfes in die Wundhöhle geschlagen, umsäumen den Larynxeingang oder helfen vielmehr ihn rekonstruieren. Sie werden nach der Laryngektomia totalis auf die Pharynxnaht aufgepflanzt und zur Umsäumung des Tracheostoma circulare sive ellipticum benutzt. Sie werden endlich bei queren Oesophagus- und Pharynxresektionen, welche mit Laryngektomie kombiniert sind, auf die Fascia praevertebralis aufgepflanzt und durch mucucutane Nahtlinien mit Speiseröhrenstumpf, Zungengrund etc. vereinigt, um das Oesophago- und Pharyngostoma bilden zu helfen, das zunächst mit unseren Gummiprothesen überbrückt, später durch eine zweite plastische Operation zu einem cutanen Kanal geschlossen wird, der einen organischen Pharynx- und Oesophagusdefekt in vollkommenster Weise bildet. Wir haben schon Erfolg gesehen, wenn wir vom Jugulum bis zur Schädelbasis nicht nur den Oesophagus, sondern mit ihm den Pharynx mit beiden Tonsillen über die Tonsillargegend hinaus exstirpiert hatten.

Ich möchte noch bemerken, daß wir die Gefäße nicht einfach unterbinden, sondern immer Umstechungsligaturen ausführen. Zu diesen Ligaturen sowie zur Pharynxnaht benutzen wir Catgut, während wir zu den Hautsuturen Aluminiumbronzedraht, den man bis zu den dünnsten Fäden erhält, benutzen. Diese Drahtsuturen quellen nicht auf, imbibieren sich nicht mit Sekret, veran-

Generated on 2019-10-24 13:54 GMT / http://hdl.handle.net/2027/uc1.b3252761
Public Domain in the United States, Google-digitized / http://www.hathitrust.org/access_use#pd-us-google
Digitized by Google
Original from UNIVERSITY OF CALIFORNIA

lassen keine Stichkanaleiterungen und gestatten eine ideale Heilung. Häufig bekommen die Patienten Reflexhusten, wenn man nach der Heilung die Narbe im Bereich des oberen Querschnittes genau abtastet, bisweilen auch spontan. Wahrscheinlich bildet sich ein Narbenneurom an dem Resektionsstumpfe des Nervus laryng. sup. analog den Amputationsneuerungen. Es entsteht hiernach die Frage, ob es zweckmäßig sein könnte, in Zukunft den Nervus laryng. sup. bei den Ligaturen der Arterie zu isolieren und möglichst zentral für sich zu resezieren, was allerdings nicht immer leicht sein dürfte.

Bei allen Trachealresektionen, auch bei den Rezidiven am Trachealstumpfe nach Laryngektomie (welch letztere wahrscheinlich von Drüsen auf der Schilddrüse ausgehen, die carcinomatös entarten und nun rechts oder links oder von beiden Seiten den Trachealstumpf sekundär infizieren, so daß auf diese Weise ein Trachealstumpfcarcinom entsteht), wird rechts und links die Haut jenseits des zu entfernenden Bezirkes oberhalb des Tracheostoma mit Seidenfäden durchstochen und mit Péans an den Fäden angehoben. Auch während der nun folgenden Operationsschnitte und des Auslösens des Präparates mit Kocherschen Sonden wird dasselbe mit gezähnten Péans angehoben und mit Tupfern überwacht, so daß kein Tropfen Blut oder Sekret in die Luftwege fließen kann. Erst wenn das ganze Präparat aus der Tiefe entwickelt ist und die blutenden Gefäße sicher umstochen sind, wird am unteren Pole eventuell an oder dicht über der Bifurkation Schritt für Schritt die Trachea quer abgesetzt, so daß immer eine Metallsutur den abzusetzenden Bezirk Trachealwand vorher an die äußere Haut heftet. Auf diese Weise fließt kaum Blut und nachdem die letzte Sutur gelegt ist, ist mit dem letzten Schnitt das an den Péans suspendierte Präparat entfernt, womit dann die Operation beendet ist. Nach diesen selben Prinzipien wird bei allen den in Frage kommenden Operationen, speziell auch beim Zungencarcinom vorgegangen. Sind die Arcus palatoglossi doppelt umstochen und zwischen den Umstechungen durchschnitten, ist die Schleimhaut des Mundbodens gespalten, so kann die mit Zungenzange angezogene Zunge Schritt für Schritt am hängenden Kopfe bei weit geöffnetem Munde unter sorgfältiger etappenweise angelegten Nahtlinien gradatim durchschnitten werden. Vor dem letzten Schnitt wird die letzte Naht angelegt, eventuell wenn es notwendig erscheint, werden Zwischensuturen angelegt. Mit dem letzten Schnitt ist die Zunge entfernt und alles auf das Sorgfältigste vernäht, so daß eine Wundfläche kaum vorhanden ist und eine prima intentio in 8—10 Tagen erfolgen kann. Die Muskeln finden an den Naht- respektive späteren Narbenlinien eine vorzügliche Insertion und die Sprache wird mit Übung eine ganz ausgezeichnete. Auch wenn große Drüsengeschwülste am Halse mitentfernt werden mußten, ein Stück des hintersten Endes des Oberkiefers reseziert und die Mandibula (ein Teil des horizontalen Astes reseziert, der Ramus ascendens exartikuliert, die laterale Pharnxwand excidiert werden

Digitized by Google
Original from UNIVERSITY OF CALIFORNIA
Generated on 2019-10-24 13:54 GMT / http://hdl.handle.net/2027/uc1.b3252761
Public Domain in the United States, Google-digitized / http://www.hathitrust.org/access_use#pd-us-google

mußte) kann mit Mikuliczscher Tamponade des Pharynxdefektes eine völlig glatte Heilung resultieren. Die hier anwesende Patientin ist auf diese Weise operiert, war in 14 Tagen geheilt und konnte vor Ablauf der 3 Wochen im vorzüglichen Allgemeinzustande und mit guter Sprache entlassen werden.

Drüsenrezidive, Rezidive am Trachealstumpfe oder an der Pharynxnarbe entfernen wir häufig genug in radikalster Weise, oft mit Resektion einer Strumahälfte und ausgedehnter Mitnahme der erkrankten Haut weit im Gesunden. Es müssen dann zur Deckung der Defekte Hautlappen der Umgebung durch Tunnelierung und Glissement de la peau herangezogen werden.

Je früher die Diagnose gestellt wird und je rascher eine Radikaloperation zur Ausführung gelangt, je peinlicher in jedem Falle eine radikale Drüsenexstirpation und ein planmäßiges topographisches Suchen nach den regionären Lymphdrüsengruppen stattfindet, um so seltener werden die Rezidive und um so häufiger die Dauerresultate werden. Wir finden die konservative Richtung, wie bereits hervorgehoben, für manche Lokalisationen der Geschwülste, zum Beispiel die Stimmbandcarcinome, durchaus indiziert und empfehlenswert; andrerseits aber ist es doch im höchsten Maße zu beklagen, wenn man sich sagen muß, in so und so vielen Fällen hätte das inoperable Rezidiv mit einer an Gewißheit grenzenden Wahrscheinlichkeit durch radikale Primäroperation vermieden werden können. Um so mehr verdient dieser Gedanke ganz ernstliche Berücksichtigung, als unsere funktionellen und kosmetischen Resultate bei Laryngectomia totalis ausgezeichnete sind und die operative Todesgefahr, so paradox es dem Unerfahrenen klingen mag, aus der Größe des Eingriffes kaum wächst.

Was nun die plastischen Operationen anbelangt, nicht bloß diejenigen wegen Carcinoms, sondern auch bei stenosierenden, fistulösen und ulcerösen Prozessen, so wird vielfach der Fehler begangen, daß einmal die Operation zu früh unternommen wird, in einem Stadium, wo das Material noch ungeeignet für eine glatte Heilung und mangelhaft ernährt erscheint und daß man zweitens nicht so sehr, wie wir es empfehlen, alles narbige und alles zweifelhafte pathologische Gewebe, ganz gleich, ob es sich um Haut- oder um andere Gebilde handelt, radikal weit im Gesunden umschneidet und entfernt, bevor man zu einer Plastik schreitet. Eine erfolgreiche Plastik setzt unter allen Umständen voraus, daß normale physiologische Gewebe zu derselben benutzt werden. Nur dann können die neugebildeten oder vielmehr rekonstruierten Kanäle oder Hohlräume, ganz gleich, ob es sich um Nase und Kehlkopf, Schlundkopf oder Luftröhre handelt, einmal glatt heilen und zweitens dauernd die ihnen durch die Operation wiedergegebene Formweite und Rekonstruktion beibehalten und eine tadellose Funktion bedingen.

In vielen Fällen handelt es sich darum, Defekte, die im Larynx entstanden sind, neu zu ersetzen, stenosierende und obliterierende Prozesse nach

Digitized by Google
Original from UNIVERSITY OF CALIFORNIA
Generated on 2019-10-24 13:54 GMT / http://hdl.handle.net/2027/uc1.b3252761
Public Domain in the United States, Google-digitized / http://www.hathitrust.org/access_use#pd-us-google

Excision der Narben mit äußerer Haut auszutapezieren, oft in großem Umfange. Diese Plastiken mit gestielten Hautlappen haben uns auch bei nasalen Obliterationszuständen und speziell bei luetischen Sattelnasen vortreffliche funktionelle Resultate ergeben. Gelingt es durch Excision der Narben und Entfaltung der retrahierten Sattelnase, letztere aus ihrem Narbenlager herauszuholen so garantiert die Auskleidung des Hohlraumes mit Hautlappen, welche ihre Epidermisfläche dem Hohlraume zukehren, eine dauernde Erhaltung des momentan erzielten Operationseffektes. Es ist dies eine prinzipielle Tatsache, welche eine Generalisierung für alle einer Operation zugänglichen stenosierenden und obliterierenden Prozesse speziell an Nase und Kehlkopf, aber auch zum Beispiel am Rektum, wie Julius Wolff und Hahn gezeigt haben, verdient. Wir befinden uns, wie ich glaube, in der ersten Phase einer sehr entwicklungsfähigen Methode (Kehlkopfchirurgie und Laryngoplastik, 1899, von Th. Gluck). Diese Dermatoplastik kann zur totalen Rekonstruktion eines Larynx, also zum organischen Wiederersatze desselben benutzt werden. Beispielsweise nach Selbstmordversuchen mit obliterierenden und sklerosierenden Narben bei erhaltenem Larynxeingang, wie wir das wiederholt in klinischen Fällen bewiesen haben.

Die Laryngo- und Tracheostomie bilden Methoden, welche Canepele für Budgi Bolonga, der im Jahre 1898 eine Laryngostomie ausgeführt haben soll, 1907 als italienische Methode in Anspruch nimmt, während Sargnon und Barlatier 1908 dieselbe als französische Operation darstellen, die sich aus einem Killianschen Verfahren aus dem Jahre 1905 herausgebildet haben sollte. Bei Hyrtl fand ich nun aus dem Jahre 1871 kürzlich folgenden Passus: „Handelt es sich um Etablierung einer neuen Atmungspforte, so kann bei der Laryngotomie nach Charles Bell die Kanüle weggelassen und durch Abtragung der Ecken eines kreuz- oder T-förmigen Schnittes im Ligamentum crico-thyreoideum eine bleibende Öffnung im Kehlkopfe etabliert werden. Dasselbe würde man bei der Tracheotomie erreichen durch partielle Herausnahme eines Luftröhrenringes (augenscheinlich von einem Querschnitte aus) nach Sir Asthley Cooper oder durch Abtragung eines Randes einer longitudinalen Incision der Luftröhre nach Lawrence, um eine glottisähnliche Öffnung zu erhalten." Die Vorschläge sind also von England ausgegangen und bereits 100 Jahre alt, aber niemals zur Ausführung gelangt und völlig unbekannt geblieben. So viel Verdienste die Herren Cerbion und Barlatier um die Indikationen und die Popularisierung der Methode der Laryngostomie auch beanspruchen dürfen, die Tatsache ist unbestritten, daß ich zum ersten Male, und zwar mit dauerndem Erfolge die Laryngostomie ausgeführt habe, und zwar im Jahre 1897 und im April 1898 habe ich in meiner Arbeit über Probleme und Ziele der plastischen Chirurgie auf dem Kongresse für innere Medizin diesen Fall vorgestellt, welcher noch heute im 17. Jahre nach der Operation seinem Berufe in vollem Umfange nachgeht.

Digitized by Google
Original from UNIVERSITY OF CALIFORNIA
Generated on 2019-10-24 13:54 GMT / http://hdl.handle.net/2027/uc1.b3252761
Public Domain in the United States, Google-digitized / http://www.hathitrust.org/access_use#pd-us-google

Ein Tracheostoma circulare ist von uns zunächst im Experiment 1879 bis 1881 erprobt worden und eine Laryngostomie, wie eben erwähnt, 1896 und 1897 mit Erfolg in der Klinik ausgeführt.

Es wurde nach Laryngofissuren oder Tracheotomie die Schleimhaut des Respirationskanals mit äußerer Haut umsäumt und somit (wie ich den geschaffenen Zustand bezeichnete) ein Laryngo- oder Tracheoschisma arteficiale, eine persistierende Kehlkopf- oder Luftröhrenfistel, ein permanentes Sicherheitsventil geschaffen, welches einerseits einer vitalen Indikation genügte, zweitens das Tragen von Kanülen entbehrlich machte, drittens das Sprechen gestattete, ebenso wie die Behandlung des Krankheitsprozesses, nach dessen Ausheilung ein plastischer Schluß des Laryngo- oder Tracheoschisma den Zustand zur Norm zurückzuführen gestattete.

Wie in schweren Fällen durch plastische Cutanisierung des partiell oder total exenterierten Larynx partielle und totale Laryngoplastiken einen tadellosen funktionellen Erfolg zu erzielen vermochten und wie durch geeignete, im Nacken zu schließende Hemdkragen oder durch Gummiventilprothesen verschiedener Konstruktion mit und ohne Abformen des artefiziellen lippenförmigen Spaltes, je nach dem individuellen Falle vorgegangen wurde, habe ich in zahlreichen Demonstrationen und Publikationen ausführlich beschrieben.

Wenn daher Sargnon und Barlatier bei laryngealen und laryngotrachealen Stenosen die Methode der Laryngostomie 1908 beschreiben und in ihrer Arbeit außerdem noch Robert, Killian und Canepele als Väter des Verfahrens bezeichnet werden, so kann ich natürlich die persönlichen Verdienste der genannten Autoren auf diesem Gebiete nur anerkennen.

Die Methode selbst ist aber, wie aus meinen Arbeiten hervorgeht, von mir mit allen Details geübt und ausführlich beschrieben und in ihrer teleologischen Bedeutung eingehend gewürdigt worden, und zwar seit weit über einem Jahrzehnt: um so mehr hat es mich gewundert, daß die genannten Autoren, ich meine Sargnon und Barlatier, meiner unbestreitbaren Priorität in dieser wichtigen Frage mit keiner Silbe gedenken, ja meinen Namen in ihrer Monographie überhaupt nicht erwähnen.

Selbst bei Trachealcarcinomen konnten wir übrigens nach Exstirpation des Kranken nicht nur durch quere Trachealresektion und zirkuläre Naht der Trachealstümpfe erfolgreich operieren, sondern auch durch eine cutane Plastik ein elliptisches Tracheostoma erzielen, welches durch eine bruchbandartige Pelotte verschlossen eine absolut normale Sprache des Patienten bei freier Atmung per vias naturales ermöglichte.

Bei noch größeren Defekten der Luftröhre, zum Beispiel nach Exstirpation einer substernalen carcinomatösen Struma, welche die Trachea perforiert hat und substernal Erstickungsgefahr bedingt, haben wir in analoger Weise operiert und nach der Heilung ein dickes Drainagerohr, das mit einem Ka-

Digitized by Google
Original from UNIVERSITY OF CALIFORNIA
Generated on 2019-10-24 13:54 GMT / http://hdl.handle.net/2027/uc1.b3252761
Public Domain in the United States, Google-digitized / http://www.hathitrust.org/access_use#pd-us-google

nülenbande um den Hals fixiert war, zur Überbrückung des Trachealdefektes benutzt, eine Prothese, mit Hilfe deren der Patient tadellos atmen und sprechen kann.

Haben wir nun einerseits durch Laryngo- und Tracheotomie in zahlreichen Fällen mit und ohne partielle oder totale Exenteration des Larynx und Laryngo- und Tracheoplastik überraschende Heilerfolge und tadellose Sprachresultate erzielt, so möchte ich noch auf diejenigen Fälle hinweisen, wo nicht primär endolaryngeale Prozesse die Ursache der chirurgischen Eingriffe waren, wo es sich also nicht um partielle oder totale Exenterationen des Kehlkopfes mit Exstirpation der Epiglottis und nachfolgender Bildung eines cutanen Larynxraumes handelte, wobei die Haut, wie ich wiederholt beschrieb, eine muköse Umwandlung, das heißt im Laufe der Zeit keine anatomische, sondern eine funktionelle Metaplasie durch funktionelle Anpassung erfuhr, sondern wo Knorpelnekrosen verschiedener Ausdehnung und verschiedener Ätiologie zu mächtigen perilaryngealen Infiltrationen, zu Schlingbeschwerden und Ödem der Glottis führten, welche zunächst mehr weniger plötzlich eine Tracheotomie erheischten.

Ein solcher besonders charakteristischer Fall ist von uns mit vollem Erfolge operiert worden.

Patient wurde im April 1908 wegen Siebbeineiterung endonasal von einem ausgezeichneten Fachmann behandelt; einige Wochen später wurde rechts wegen Tonsillitis suppurativa eine Incision gemacht und Patient hierauf aus der Behandlung entlassen. Da trat im Oktober 1908 ziemlich plötzlich Oedema glottidis auf, welches eine sofortige Tracheotomie notwendig machte.

Zwei Tage nach der Tracheotomie heftiger Hustenanfall, der zwei Knochenstückchen zutage fördert, welche von Siebbeinzellen herzustammen scheinen.

Auf beiden Seiten, besonders rechts, besteht eine starke perilaryngeale Schwellung und Verbreiterung der ganzen Kehlkopfregion. Eine tiefe Incision auf der rechten Seite des Halses kommt auf keinen Eiterherd; die Kanüle wird wieder entfernt.

Der Zustand ändert sich wenig, das Ödem der Glottis schwindet nur teilweise; im Larynx sieht man rechts subglottisch eine von Granulationen umgebene, wallartige, fistulöse Öffnung, aus der sich ab und zu Eiter entleert; die perilaryngeale Schwellung und Verbreiterung der ganzen Kehlkopfregion nimmt gradatim enorm zu.

In diesem Zustande wurde uns der Patient zur Operation zugeführt von Herrn Kollegen Leo Hirschland (Wiesbaden). Ich führte in Narkose am hängenden Kopfe die totale Laryngofissur aus mit Spaltung der Cartilago cricoidea genau in der Mittellinie. Cocainpinselung der Schleimhaut und Beleuchtung gestattete einen freien Überblick. Es stellte sich heraus, daß auch links ein fistulöser Prozeß auf nekrotischen Schildknorpel führte.

Digitized by Google
Original from UNIVERSITY OF CALIFORNIA
Generated on 2019-10-24 13:54 GMT / http://hdl.handle.net/2027/uc1.b3252761
Public Domain in the United States, Google-digitized / http://www.hathitrust.org/access_use#pd-us-google

Unter Schonung der Stimmbänder des Arygebietes beiderseits und des Larynxeinganges wurde es notwendig, große Partien erkrankter Schleimhaut mit den granulierenden Fistelgängen zu exzidieren und beide nekrotische Schildknorpelplatten mit den großen Hörnern total so wie Teile nekrotischen Ringknorpels zu entfernen. Die Schleimhauträuder konnten nur teilweise wegen des eitrigen Prozesses an die äußere Haut mit Suturen fixiert werden, das Kehlkopflumen und die perilaryngeale Wundhöhle wurden mit Mikuliczscher Jodoformschürzentamponade versehen, in die Trachea kam eine Kanüle.

Der Verlauf gestaltete sich überraschend günstig und absolut afebril. Der Schluckmechanismus war in keiner Weise gestört; die Tampons konnten nach dem zehnten Tage definitiv entfernt werden, die Kanüle vor Ende der dritten Woche post operationem. Vier Wochen post operationem ist alles vernarbt, die Atmung völlig frei, die Stimme laut und die Sprache vortrefflich, so daß Patient durch diese konservative Operation völlig wiederhergestellt zu sein scheint. Auch heute, 1913, also nach $5^1/_2$ Jahren, ist Patient völlig gesund und blühend.

Es ist also hier nach chirurgischen Prinzipien ein nekrotischer Prozeß am Larynx nach totaler Laryngofissur mit Excision der Fistelgänge und ausgedehnter Sequestrotomie mit vollem Erfolge behandelt worden.

Viele analoge Fälle erheischen ein derartiges Vorgehen, das heißt nicht Tracheotomie und Incision perilaryngealer Infiltrationen bei auftretendem Glottisödem, sondern explorative Laryngofissur und Sequestrotomie nach chirurgischen Prinzipien von technischen Maßnahmen unterstützt, welche eine Heilung des Prozesses und eine Konservierung der Funktion des Organes gestatten.

Was ich hier ventiliere, ist ein zur Diskussion stehender laryngo-chirurgischer Vortrag, den ich der wohlwollenden Erwägung der Fachgenossen unterbreite.

Ich vertrete dabei meinen auf persönlicher Erfahrung basierenden Standpunkt, daß nach genauer Erwägung und laryngologischer Indikationsstellung in solchen und ähnlichen, unter so bedrohlichen Lokalerscheinungen auftretenden Fällen von Perichondritis laryngea mit Nekrose und Ödem in Zukunft die probatorische totale Laryngofissur geübt werden sollte, weil dieselbe die beste Aussicht gibt, den Krankheitsherd freizulegen und ihn nach chirurgischen Prinzipien zu eliminieren.

Auch hier sollte die Laryngologie einen mehr aktiv chirurgischen als konservativ endolaryngealen therapeutischen Standpunkt in Zukunft einnehmen.

Die im vorangehend skizzierten Verfahren der Laryngo- und Tracheostomie mit und ohne partielle oder totale Exenteration und Plastik sowie der explorativen oder probatorischen Laryngofissur, um bei Knorpelnekrosen etc. mit akut entzündlichen Infiltrationen und Ödemen der Glottis nach allgemein

Digitized by Google
Original from UNIVERSITY OF CALIFORNIA
Generated on 2019-10-24 13:54 GMT / http://hdl.handle.net/2027/uc1.b3252761
Public Domain in the United States, Google-digitized / http://www.hathitrust.org/access_use#pd-us-google

chirurgischen Prinzipien zu verfahren, sind konservative operative Methoden, von denen ich wünsche und hoffe, daß sie, wie sie es nach meinen Erfahrungen verdienen, von den Laryngologen sanktioniert und von den Laryngologen fleißig ausgeübt werden müßten. Herr Kollege **Hinsberg** (Breslau) hat 11 Fälle, durch meine Ausführungen angeregt, seitdem operiert und darüber berichtet.

In denjenigen Fällen, wo eine Radikalheilung durch Operation ausgeschlossen ist, helfen wir unseren Patienten durch die sogenannte Organausschaltung eventuell für längere Zeit und genügen damit einer vitalen Indikation und einer humanen wichtigen ärztlichen Aufgabe. So haben wir bei den inoperablen Speiseröhrenkrebsen den intrathorakalen Oesophagus nach Gastrotomie und Oesophagotomie an der Körperoberfläche durch unsere Gummitrichterprothese ersetzt, welche diese beiden Stomas vereinigt, so daß der Patient in ausgezeichneter Weise sich wieder ernähren kann, und zwar auf einem der Norm analogen Wege. Für inoperable Zustände in den Mediastinen, welche zur Erstickung führen, haben wir, um einer vitalen Indikation zu genügen, die Operation der Lungenfistel ersonnen. Beide Methoden werden jetzt geübt und in den modernen chirurgischen Lehrbüchern eingehend beschrieben und empfohlen.

Die Organausschaltung bei Obliterationen, Stenosen sowie bei Carcinomen im Brustteil des Oesophagus durch Oesophago- und Gastrostomie ist eine legitime chirurgische Operation, wenn man nach derselben den prothetischen oder organischen Ersatz der Speiseröhre an der Oberfläche des Rumpfes ausführt. Ebenso gestattet die Organausschaltung der oberen Luftwege bei Stenosen und Tumoren der Trachea an und jenseits der Bifurkation die Anlegung einer Lungenfistel, welche durch reflektorische, instinktiv erfolgende retrograde Atmung von der Bronchialfistel aus dem Patienten die Atmung in genügender Weise garantiert. Die Bildung einer Lungenfistel ist von mir vor vielen Jahren vorgeschlagen worden und hat sich jetzt in der praktischen Chirurgie einzubürgern begonnen. Wir haben auf dem Chirurgenkongreß zu Berlin im April 1904 zuerst vorgeschlagen, den Brustteil des Oesophagus durch eine Prothese an der Körperoberfläche zu ersetzen nach Oesophago- und Gastrostomie. Im Oktober 1904 und im April 1905 haben wir zwei Patientinnen nach unserer Methode operiert, welche seitdem zwischen Magenfistel und Speiseröhrenfistel die Prothese eingeschaltet tragen und sich wie völlig gesunde Menschen in bezug auf ihre Ernährung und Verdauung verhalten. Also seit 9 und 8 Jahren. Ein dritter Fall bei einem älteren Major, der ein schon verjauchtes Oesophaguscarcinom im Brustsegment trug, hatte ebenfalls von der Operation und Ausschaltung zunächst den gewünschten Erfolg. Später ist er aber seinem ursächlichen Leiden erlegen. Ein vierter Fall, der ein Carcinoma oesophagi 18 *cm* von der Zahnreihe beginnend, trägt, ist vor $3^1/_2$ Wochen operiert, und

Digitized by Google
Original from UNIVERSITY OF CALIFORNIA
Generated on 2019-10-24 13:54 GMT / http://hdl.handle.net/2027/uc1.b3252761
Public Domain in the United States, Google-digitized / http://www.hathitrust.org/access_use#pd-us-google

zwar sind beide Fisteln (Magen und Speiseröhre) in einer Sitzung angelegt. Nach 14 Tagen konnten wir bereits die Prothese einsetzen, welche vorzüglich funktioniert.

(Fortsetzung folgt.)

Eine neue praktische Methode zur Heilung der hysterischen Aphonie.[1])

Von Prof. **Citelli** (Catania).

(Übersetzt von Dr. **Robert Marschik.**)

Zahlreich sind ohne Zweifel die Arbeiten, die über diesen Gegenstand publiziert wurden, durch welche wir vielfache und wirksame Methoden zur Heilung der hysterischen Aphonie kennen gelernt haben. Trotzdem können wir aber, wenn sich uns Patienten vorstellen, die mit dieser funktionellen Erkrankung des Larynx behaftet sind, nicht sicher sein, daß es uns auch immer gelingen wird, sie zu heilen, selbst bei geschickter Zuhilfenahme der wirksamsten Heilmethoden (einzeln oder kombiniert), die wir bis jetzt kennen. Es ist in der Tat nicht zu leugnen, daß nicht selten die bisher bekannten Methoden ihren Zweck nicht erreichen zum großen Leidwesen des Laryngologen und des Patienten.

Ich will hier nur 2 Fälle erwähnen, die ich erlebte: Der eine betraf einen jungen Mann von 18 Jahren, der aphonisch blieb, obwohl ich bei ihm durch 14 Tage alle bekannten Heilmethoden, auch die der gewaltsamen Extension des Halses nach Seifert anwandte. Später wurde er aber (wie ich es ihm übrigens vorhergesagt hatte) spontan gesund infolge eines ihm 3—4 Monate nach meiner Behandlung widerfahrenen Schreckens. Der andere Fall, noch interessanter, betraf eine Frau, bei welcher meine Behandlung gar nichts fruchtete, während sie rasch gesundete, als sie sich einem sogenannten Elektrotherapeuten, einem sehr fragwürdigen Arzt, anvertraute. Ihr Mann glaubte sich nachher verpflichtet, ihm in einer Zeitschrift für Gesundheitslehre mit schmeichelhaften Worten zu danken, weniger schmeichelhaft allerdings für die Laryngologen (mich inbegriffen), da unsere frühere Hilfe vergeblich war. Der Ehemann hatte sogar den liebenswürdigen Einfall, mir ein Exemplar der Zeitschrift, in welcher die Danksagung enthalten war, zu schicken.

Bei solchen Fällen, die gewiß vielen Kollegen vorgekommen sein werden, glaube ich, daß es nicht ohne Interesse ist, eine neue, höchst einfache Methode mitzuteilen, die sich bei mir bisher glänzend bewährt hat, da sie zu-

[1]) Vortrag, gehalten auf dem XVII. internationalen medizinischen Kongreß in London, Sektion XV.

Digitized by Google
Original from UNIVERSITY OF CALIFORNIA
Generated on 2019-10-24 13:54 GMT / http://hdl.handle.net/2027/uc1.b3252761
Public Domain in the United States, Google-digitized / http://www.hathitrust.org/access_use#pd-us-google

mindest die Möglichkeit, in der Praxis eine nicht sehr angenehme Rolle zu spielen, einschränkt.

Vor der Beschreibung dieser Methode will ich nur kurz die übrigen bisher bekannten Methoden erwähnen, die ich (in Übereinstimmung mit dem größten Teil der Autoren) am wirksamsten gefunden habe. Diese sind: die Regulierung der Atmung, die Vibrationsmassage, die Methode Seifert der gewaltsamen Extension des Halses, die manuelle Pression auf die großen Hörner des Zungenbeines oder des Schildknorpels, die perkutane Faradisation, die Stimmübungen etc. Jede beliebige Methode läßt sich anwenden, wichtig ist jedoch vor allem, den Patienten größtmöglichstes Vertrauen und Achtung einzuflößen; außerdem muß der Laryngologe sich vor dem Kranken bezüglich des Erfolges sicher zeigen.

Was die Seifertsche Methode[1]) anbelangt, welche darin besteht, den Kranken auf irgend einen Stuhl zu setzen, der ermöglicht, ihm Kopf, Hals und eventuell auch die obere Partie des Truncus heftig nach rückwärts zu biegen, so konnte ich (in Übereinstimmung mit Senator[2]) konstatieren, daß sie, wenn es auch oft gelingt, die Krankheit zu beseitigen, doch in manchen Fällen versagt.

Ich kann also diesbezüglich Seifert nicht beipflichten, der versichert, daß seine Methode bei allen Fällen von hysterischer Aphonie zur Heilung führt, wie ich auch Seifert nicht zugeben kann, daß irgend eine Person, welche in die vom Autor angegebene Position gebracht wurde, absolut nicht mit aphonischer Stimme, sondern nur mit Konversationsstimme sprechen könne, und daß gerade darin der Aktionsmechanismus seiner Methode bestehe. Ich kann vielmehr, wie auch Senator bestätigt, in der angegebenen Stellung sehr gut mit aphonischer Stimme sprechen.

Ich komme nun zu meiner Methode. Sie besteht in einer heftigen, entschiedenen und schmerzhaften Pression auf die großen Hörner des Zungenbeines und des Schildknorpels. Sobald ich eine Aphonia hysterica diagnostiziert habe, umgebe und fixiere ich, während ich (stehend) mich ruhig mit dem Patienten unterhalte, ohne daß dieser ahnt, was ich vorhabe, seinen Nacken mit der linken Hand. Hierauf erfasse ich mit Daumen und Zeigefinger der rechten Hand die Seitenteile des Zungenbeines und des Schildknorpels (öfters auch ihre großen Hörner) und übe dort einen Druck aus, der rasch heftig und ziemlich schmerzhaft wird. Während dann der Patient, erschreckt durch die unerwartete Bewegung, aus Schmerz, auch aus Angst vor Erstickung zu schreien versucht, um mich zu bitten, den Druck zu entfernen, überhäufe ich ihn mit Fragen, und zwar laut und rasch eine nach der anderen, um ihn zum Sprechen anzueifern (ich frage ihn, wie er sich fühlt, was er bemerkt etc.). Der Kranke, in solcher Stimmung vollkommen verwirrt vor Erregung und

[1]) Seifert, Zeitschr. f. Laryngol. etc., Bd. I, pag. 759.

[2]) Max Senator, Arch. intern. de Laryngol. etc., Bd. 30, pag. 75, 1910.

Digitized by Google
Original from UNIVERSITY OF CALIFORNIA
Generated on 2019-10-24 13:54 GMT / http://hdl.handle.net/2027/uc1.b3252761
Public Domain in the United States, Google-digitized / http://www.hathitrust.org/access_use#pd-us-google

Schmerz und gedrängt von meinen Fragen, antwortet gewöhnlich, ohne Zeit zu haben nachzudenken (d. h. ohne mehr den Einfluß seines besonderen Zustandes zu fühlen, dessentwegen er glaubt, nicht mehr phonieren zu können), mit normaler, volltönender Stimme. Auf diese Weise ist er von seiner unangenehmen funktionellen Störung geheilt. Um jedoch eine allzu schnelle Rezidive der Aphonie zu verhindern, empfiehlt es sich, die Patienten nach Wiederkehr der Stimme zu verhalten, mit normaler Stimme fortzusprechen, so daß sie endlich ganz ihren alten Zustand, der sie aphon machte, vergessen.

Bei meiner Methode ist also der Druck auf das Zungenbein und auf den Schildknorpel nicht leicht und andauernd wie bei der schon erwähnten Methode der Pression des Larynx, welche die Stützung der Stimmbänder bezweckt, um ihnen bei der Ausübung ihrer normalen Funktion zu helfen, sondern unerwartet, rasch, heftig und schmerzhaft; auch ihr Aktionsmechanismus ist vollkommen verschieden von der bereits erwähnten gewöhnlichen Larynxpression. Tatsächlich wirkt meine Methode durch Verwirren und Erschrecken des Patienten, der, von Fragen bestürmt, in dem Moment, wo er dem Einfluß des krankhaften Bewußtseinszustandes entzogen ist, der ihn aphon machte, mit normaler Stimme zu sprechen beginnt, zuerst impulsiv, dann aber (wenn er konstatiert hat, daß er phonieren kann) bewußt und andauernd.

Ich habe bis jetzt mit dieser Methode vier Patienten (2 Männer und 2 Frauen) behandelt und bei allen vieren beim ersten Versuch Heilung erreicht. Bei einem Falle handelte es sich unter anderem um ein zirka 60 Jahre altes Fräulein, das durch beinahe 3 Jahre aphon geblieben war, obwohl bei ihr von anderen Ärzten einige der bekannten Heilmethoden angewendet worden waren.

Wenn also meine Methode nicht unfehlbar ist (was ich vorläufig zu behaupten nicht für klug halte), so wird sie uns gewiß, mit Geschicklichkeit angewandt, in vielen Fällen glänzende Resultate liefern. Und wenn man sich noch ihre Einfachheit vor Augen hält, so wird sie sicherlich in der Praxis vorzügliche Dienste leisten.

Methoden und Resultate der Behandlung der Hals-, Nasen- und Ohrenkrankheiten mit Salvarsan und anderen arsenikhaltigen Mitteln.[1])

Von Dr. **André Castex** (Paris).
Übersetzung von Dr. **Frühwald** (Wien).

Die in letzter Zeit am häufigsten gebrauchten Arsensalze zur Behandlung der Lues sind Jodquecksilber, Kakodylat, Enesol, Atoxyl, Hectin, Arsenphenylglycin, Salvarsan und Neosalvarsan.

[1]) Nach einem Referat, erstattet am XVII. Int. med. Kongreß in London 1913.

Digitized by Google
Original from UNIVERSITY OF CALIFORNIA
Generated on 2019-10-24 13:54 GMT / http://hdl.handle.net/2027/uc1.b3252761
Public Domain in the United States, Google-digitized / http://www.hathitrust.org/access_use#pd-us-google

Wenn die Behandlung mit diesen Präparaten einerseits gute Resultate ergeben hat, so darf andrerseits nicht vergessen werden, daß schwere Komplikationen bei Anwendung derselben besonders im Ohr beobachtet wurden.

Am häufigsten wird jetzt das Neosalvarsan angewendet. Es hat dem Salvarsan gegenüber den Vorteil, daß es mit dem Blut keine Niederschläge bildet und somit auch in die weniger blutreichen Organe eindringen kann. Die Reaktion nachher ist ungefähr gleich der des Salvarsan, aber die unangenehmen Zufälle sind weniger gefährlich und von kürzerer Dauer. Der Gebrauch dieses Präparates ist einfacher und es wird besser vertragen.

Bei Neugeborenen ist es vorteilhafter, die subcutane oder intramuskuläre Applikation anzuwenden und darf man höchstens 15 *mg* Neosalvarsan pro Kilogramm des Kindes injicieren.

Als Kontraindikation für die Anwendung der Arsenikmittel gelten Erkrankungen der Leber und der Nieren. Bei Neugeborenen ist die Anwendung außerdem dann gefährlich, wenn gleichzeitig mehrere Erkrankungen bestehen.

Es scheint, als ob die Arsenikpräparate öfters eine Fixation des syphilitischen Giftes an das Nervensystem bedingen würden. Man soll nie eine Behandlung wiederholen, bevor man nicht überzeugt ist, daß das ganze vorher angewendete Arsen ausgeschieden ist.

Die Beobachtungen, die ich hier mitteile, sind das Resultat von persönlichen Erfahrungen, die ich da und dort gesammelt habe. Von insgesamt 53 Fällen habe ich bei 7 persönlich den Verlauf verfolgt. Ich fasse dabei nur die Veränderungen ins Auge, die sich auf die Ohren, den Hals und die Nase beziehen.

Wenn wir die Reihenfolge bei der Aufzählung der Arsenpräparate beibehalten, so ist zunächst das Atoxyl zu erwähnen, welches häufiger zu Neuritiden der kraniellen Nerven Veranlassung gibt als das Salvarsan, und trotzdem berichten unsere Ärzte in den Kolonien, die es häufig bei verschiedenen Fällen, so auch bei der Schlafkrankheit anwenden, nichts über Komplikationen von seiten der Ohren.

Auch das Hektin, welches ich persönlich bei einer Reihe von Fällen angewendet habe, hat zu keinerlei Komplikationen von seiten der Ohren, der Nase oder des Kehlkopfes geführt, aber meine Patienten haben auch wenig Nutzen von diesem Präparat gehabt. Die plötzliche Besserung bei Beginn der Anwenduug läßt rasch nach, Rezidive sind nicht selten und dann muß man erst recht zum Quecksilber greifen.

Hauptsächlichst aber habe ich die Erfolge des Salvarsan studiert. Zunächst stellt sich folgende Frage: Wie lange nach dem Gebrauch von Salvarsan soll man das Mittel für eintretende Ohrenleiden verantwortlich machen? Nach meinen Erfahrungen glaube ich, daß man einen Monat als Grenze an-

Digitized by Google
Original from UNIVERSITY OF CALIFORNIA
Generated on 2019-10-24 13:54 GMT / http://hdl.handle.net/2027/uc1.b3252761
Public Domain in the United States, Google-digitized / http://www.hathitrust.org/access_use#pd-us-google

nehmen soll, denn oft treten die Komplikationen einige Tage nach Anwendung des Mittels ein und jene Komplikationen, welche sich erst nach 2 oder 3 Monaten zeigen, sind wahrscheinlich durch die Lues selbst verursacht, die durch das Salvarsan nicht geheilt wurde. Nach einer Zusammenstellung von 20 Fällen, bei welchen Komplikationen von seiten der Ohren nach Anwendung von Salvarsan beobachtet wurden, konnten diese Komplikationen 9mal auf die Lues selbst und 11mal auf das Salvarsan zurückgeführt werden.

Von einem anderen Gesichtspunkte betrachtet, kann ich über 25 Fälle berichten, davon 8 gebessert und 17 verschlechtert.

Die Besserung der Ohrerscheinungen durch das Arsenobenzol ist oft eine sehr rasche, z. B. in 15 Tagen, aber manchesmal hält sie nicht an und ist nur vorübergehend. Vor allem kann man bei jenen Fällen auf eine Besserung rechnen, bei denen es sich um hereditäre Lues handelt, und ich halte eine Besserung dann für möglich, wenn der Patient vorher keine Ohrenkrankheiten (Otorrhoe, Otosklerose etc.) hatte und wenn er außerdem keinen Beruf hatte, bei dem er mit dem Hammer arbeiten mußte, eine Beschäftigung, die häufig zu Sklerose des Labyrinthes führt.

Die durch das Salvarsan hervorgerufenen Ohrenleiden bestehen in Schmerzen, Kongestionserscheinungen, die sich sogar auf dem Trommelfell zeigen und die zu Blutungen und Taubheit führen können.

Diese Taubheit kann entweder nur vorübergehend sein, sie kann aber auch sehr hartnäckig sein, und zwar dann, wenn der Kranke bereits eine Otosklerose oder eine luetische Affektion des Labyrinthes hatte. Das Salvarsan scheint hauptsächlichst Läsionen des Mittelohres und vielleicht auch des Hörzentrums zu verursachen.

Seit der Einführung des Salvarsan scheinen die schweren Läsionen des 8. Nerven bedeutend zugenommen zu haben (O. Beck). M. Milian schätzt die Zahl auf 58%, wo eingetretene Taubheit auf den Gebrauch von Salvarsan zurückzuführen ist.

Nachdem sich die Ohrkomplikationen nach Sistierung der Anwendung des Salvarsan bessern, so ist kein Zweifel, daß nicht dem Salvarsan die Besserung zugeschrieben werden kann.

Wenn man in der Behandlung der syphilitischen Ohrerkrankungen zwischen dem Quecksilber und dem Salvarsan einen Vergleich zieht, so kommt man zu dem Schluß, daß, wenn man beide Mittel abwechselnd gebraucht, das Quecksilber das wirksamere zu sein scheint und daß bei jenen Fällen, wo das Quecksilber versagt hat, auch mit dem Salvarsan keine Erfolge erzielt werden konnten. Übrigens gestehen die überzeugtesten Anhänger des Salvarsan und Professor Ehrlich selbst, daß das Quecksilber und das Jodkalium stets wichtige Hilfsmittel neben der Salvarsanbehandlung sein werden.

Digitized by Google
Original from UNIVERSITY OF CALIFORNIA
Generated on 2019-10-24 13:54 GMT / http://hdl.handle.net/2027/uc1.b3252761
Public Domain in the United States, Google-digitized / http://www.hathitrust.org/access_use#pd-us-google

Was die Komplikationen bei Affektionen der Nase betrifft, so hat man eine Meningitis mit tödlichem Verlauf beobachtet. Das aber ist eine Ausnahme und die Mehrzahl der Beobachtungen spricht für die Erfolge einer Salvarsanbehandlung.

Ballenger (Atlanta) sah luetische Ulcera nach Anwendung von Salvarsan in 48 Stunden verschwinden. Auch für Lues des Rachens und des Kehlkopfes sind die Erfahrungen mit Salvarsan günstige gewesen. Trotzdem kann ich über einen Fall von ödematöser Infiltration des Larynx nach Anwendung von Salvarsan berichten, aber das Jodkalium setzt uns auch solchen Gefahren aus.

Dr. Milian hatte ein schönes Resultat mit Salvarsan bei der Behandlung einer Stomatitis mercurialis.

Bemerkungen über 54 Fremdkörper im Oesophagus, der Trachea und in den Bronchien.[1])

Von Dr. **Ernesto Botella**, Madrid. Übersetzt von Dr. **Friedrich Neumann.**

Meine ersten Oesophago- und Tracheobronchoskopien nahm ich im Jahre 1905 vor, nach meiner Rückkehr von Wien, wo mich mein ausgezeichneter Freund H. v. Schrötter in dieser Technik unterrichtet hatte. Seit dieser Zeit habe ich Gelegenheit gehabt, 54 Fremdkörper der oberen Luft- und Speisewege zu beobachten, außerdem eine Unzahl von Oesophagusstenosen und Carcinome, Trachealtumoren und Stenosen der Trachea und der Bronchien, jedoch von diesen letzteren will ich in dieser Arbeit nicht sprechen.

Die Erfahrung, die ich bei diesen Fällen gesammelt habe, veranlaßt mich zu folgenden Ausführungen:

Es ist von höchstem Interesse, alle Daten zu sammeln in bezug auf die Natur, Form, Größe der Fremdkörper. Die Röntgenuntersuchung wird in vielen Fällen unmöglich sein, da entweder die Dringlichkeit des Falles eine Durchleuchtung nicht gestattet oder der Fremdkörper am Röntgenschirm nicht sichtbar ist.

Die Wichtigkeit dieser Angaben liegt in den Beziehungen, welche zwischen Natur, Form und Lokalisation der Fremdkörper und ihren Symptomen bestehen, durch welche sie sich zu erkennen geben, hauptsächlich in der Trachea und den Bronchien. So z. B. verursachen metallene Fremdkörper nur eine geringe lokale Reaktion; Knochenstückchen, Frucht- und Samenkerne sind sehr septisch, während Bohnen und Erbsen sehr gefährlich sind; wo sie liegen, verur-

[1]) Vortrag, gehalten auf dem XVII. intern. med. Kongreß in London, August 1913.

Digitized by Google
Original from UNIVERSITY OF CALIFORNIA
Generated on 2019-10-24 13:54 GMT / http://hdl.handle.net/2027/uc1.b3252761
Public Domain in the United States, Google-digitized / http://www.hathitrust.org/access_use#pd-us-google

sachen sie eine enorme Produktion von Sekret, jene dagegen, versehen mit scharfen Ecken und Kanten, führen leicht zur Blutung. Durchlochte Fremdkörper geben oft kaum Stenosensymptome. Kleine Fremdkörper wieder wechseln beständig ihre Lage und so auch den klinischen Befund.

Schmerzen, Schwellung, fötide Atemluft, mit einem Wort die Oesophagitis und Perioesophagitis betrachte ich nicht als Kontraindikation, im Gegenteil, aber man muß die Untersuchung mit großer Vorsicht vornehmen. Bei Kindern, glaube ich, ist es nicht vorteilhaft, zuerst in allgemeiner Anästhesie die obere Tracheoskopie zu versuchen, wenn Atemnot hohen Grades infolge des Fremdkörpers besteht.

Wenn ein Fremdkörper in der Trachea und den Bronchien vorhanden ist, haben wir immer ein Symptom beobachtet; dies ist ein eigentümlich heiserer, bellender Husten. Diesem Husten messen wir einen großen pathognomonischen Wert bei, wenn aus der Anamnese hervorgeht, daß sofort nach Aspiration des Fremdkörpers dieser heisere Husten aufgetreten ist; wenn außerdem noch eine klare Stimme besteht, so bedarf es gar keiner anderen thoracalen Symptome.

Die Technik. Instrumente: Wenn auch die abgeschrägten Röhren von Brünnings leichter einzuführen sind, so ziehen wir doch für die Oesophagoskopie diese von Schrötter vor, welche mit meinem Konduktor ausgestattet sind, welcher hart und abgeschrägt ist und die Tube nur um 1·5 *cm* überragt. Die Brünnings-Rohre ohne Verlängerungsrohr haben den Nachteil, daß in den abgeschrägten Teil des Rohres die Oesophagealschleimhaut hereinhängt und so einen Teil des Gesichtsfeldes verdeckt; diese unangenehme Erscheinung fällt bei der Tracheobronchoskopie weg.

Unter den verschiedenen Griffen erscheint uns der von Kahler als der beste, da er die größtmöglichste Bewegungsfreiheit gestattet, sowohl für Untersuchung als auch Extraktion. Alle Handgriffe, welcher Art sie auch seien, gehen leichter mit einer Kierstein- oder Killianlampe.

Stellung des Patienten: Wenn wir in allgemeiner Narkose arbeiten, wenden wir die Rosesche Stellung an, sowohl bei der Tracheo- als auch Oesophagoskopie. In Lokalanästhesie machen wir von der sogenannten klassischen Stellung Gebrauch. Bei der Oesophagoskopie aber wende ich meine Stellung (i. e. Botellas Stellung) an.

Anästhesie. Für die Oesophagoskopie wenden wir weder bei Kindern noch bei Erwachsenen für gewöhnlich ein Anästheticium an; nur wenn letztere sehr reizbar sind, so gebrauchen wir 5prozentiges Kokain. Für die Tracheobronchoskopie wenden wir bei Erwachsenen 10prozentiges Kokain an, bei Kindern Allgemeinnarkose ohne Kokain. Als Oesophagusfremdkörper beobachteten wir: Knochenstückchen, Zahnprothesen, Stecknadeln, Münzen und Fruchtkerne. Tracheal- und Bronchialfremdkörper waren die Kapsel eines Spazierstockes,

Digitized by Google
Original from UNIVERSITY OF CALIFORNIA
Generated on 2019-10-24 13:54 GMT / http://hdl.handle.net/2027/uc1.b3252761
Public Domain in the United States, Google-digitized / http://www.hathitrust.org/access_use#pd-us-google

die Hülse eines Bleistiftes, eine falsche Perle, eine Haarnadel, ein Wassermelonenkern, ein Kirschkern und viele andere.

Resümee der Beobachtungen und Resultate.

38 Fremdkörper im Oesophagus.

Diese sollte man in 2 Gruppen einteilen. Bei der ersten Gruppe, welche 13 Fälle umfaßt, wandte ich die klassische Methode und 9 *mm*-Röhren an mit folgendem Erfolg: 6 wurden per oesophagoscopiam extrahiert. Bei 3 mußte ich nach vergeblichen Versuchen zur Oesophagotomie meine Zuflucht nehmen (einer dieser Fremdkörper, eine Zahnprothese mit goldenen Haken, war fest im Oesophagus fixiert). Ein Fremdkörper wurde beim Einführen des Rohres in den Magen gestoßen, da ein Kautschukkonduktor das Rohr weit überragte. Ein anderer Fremdkörper entschlüpfte der Fremdkörperpinzette und fiel ebenfalls in den Magen. In zwei anderen Fällen endlich konnten wir keinen Fremdkörper im Oesophagus sichten.

Bei den 25 Fällen der zweiten Gruppe wandte ich meine vereinfachte Methode und Röhren von 12 und 14 *mm* an, welche mit meinem Konduktor eingeführt wurden. Die Erfolge waren folgende: Eine Oesophagotomie, da der Fremdkörper (ein Knochenstückchen) fest fixiert war und bereits ein perioesophagealer Abscеß vorhanden war. Ein Fremdkörper verlor seinen Halt und glitt in den Magen. 2 ereilte dasselbe Schicksal während der Untersuchung. In 6 Fällen konnte man zwar nicht einen Fremdkörper finden, wir konnten aber wenigstens Erosionen der Mucosa feststellen. 15 Fremdkörper wurden per oesophagoscopiam herausbefördert.

Von diesen 38 Fremdkörperfällen des Oesophagus starb nur einer. Der Pat. hatte einen perioesophagischen Abscеß, es wurde die Oesophagotomie ausgeführt, doch der Pat. starb an konsekutiver Mediastinitis. Die Zahl der Fremdkörper der oberen Luftwege, die auf direktem Wege herausgenommen wurden, beläuft sich auf 16; einer war im Larynx, 2 in der Trachea und 13 in den Bronchien, von diesen letzteren waren 2 zuerst in der Trachea fixiert gewesen, 7 waren im linken Bronchus und 6 im rechten. Die Resultate waren folgende: Eine Nadel im Aditus ad laryngem wurde durch die direkte Laryngoskopie entfernt. 2 Fremdkörper der Trachea (Bohnen) verursachten bei den 10 und 12 Monate alten Kindern eine so hochgradige Atemnot, daß wir die Tracheotomie ausführten und nachher die untere Tracheoskopie vornahmen. In einem Falle von den 13 konnten wir den Fremdkörper nicht finden. Einer wurde spontan ausgehustet (ein Stückchen von einer Eichel). In einem Falle konnte der Fremdkörper (Bleistifthülse) bei der oberen Tracheoskopie gesichtet werden ohne bestimmte Lokalisation; da Asphyxie eintrat, mußte der Eingriff unterbrochen werden und die Eltern erlaubten es nicht, denselben nochmals zu wiederholen; dieser Fremdkörper nun hatte einen großen Abscеß in der rechten Lunge zur Folge, dieser Abscеß wurde teilweise durch das Rohr entleert.

Digitized by Google
Original from UNIVERSITY OF CALIFORNIA
Generated on 2019-10-24 13:54 GMT / http://hdl.handle.net/2027/uc1.b3252761
Public Domain in the United States, Google-digitized / http://www.hathitrust.org/access_use#pd-us-google

wie gesagt aber erlaubten die Eltern keine Wiederholung. Eine Nadel lag tief in der linken Lunge; zuerst wurde obere Bronchoskopie, dann untere versucht, da man auch bei der Untersuchung der Bronchien 2. und 3. Ordnung den Fremdkörper nicht finden konnte, wurde ein starker Elektromagnet in Anwendung gebracht. Drei andere Fremdkörper, ein Pinienkern, ein Wassermelonenkern und eine Bohne, wurden leicht bei der oberen Tracheoskopie entfernt.

Ein Fremdkörper war sehr interessant, es handelte sich um eine Kristallperle, welche viele Monate in der Trachea feststeckte, eines Tages brach sie und fiel in den rechten Bronchus, wo sie eine starke Reaktion verursachte; zuerst wurde unter Chloroformnarkose die obere Tracheoskopie versucht. Eine eintretende Asphyxie zwang uns, rasch die Tracheotomie auszuführen. Nun nahmen wir die untere Tracheoskopie vor und extrahierten die 2 Stücke der Perle. Bei einem Fall, der schon bereits tracheotomiert war und bereits untersucht wurde, ohne Erfolg aber, wandte ich mit gutem Erfolg die Brünningssche Hohlkörperzange an, aus den gefensterten Fremdkörperpinzetten schlüpfte der Fremdkörper immer wieder heraus.

Die Kapsel eines Spazierstockes ohne bestimmte Lokalisation und ohne andere Symptome als heiserer Husten wurde durch die untere Bronchoskopie beim 3. Versuch herausbefördert. Endlich wurde bei einer Haselnuß und einem Kirschkern die obere Tracheoskopie versucht; da Asphyxie eintrat, wurde die Tracheotomie gemacht und es gelang leicht, mit Hilfe der unteren Tracheoskopie die Fremdkörper zu extrahieren.

2 von diesen 16 Fällen starben, aber nicht als Folge der Untersuchung. Der Tod trat dadurch ein, daß der Fremdkörper eine starke Reaktion der Lunge bewirkte, so daß das eine Mädchen an einer septischen Pneumonie zugrunde ging, der andere Patient, ein Knabe, starb an einer chronisch verlaufenden Lungengangrän.

Über die Enukleation der Gaumenmandeln. Mein Operationsstuhl.[1]

Von Dr. **N. Taptas**, ordentl. Prof. der med. Fakultät in Konstantinopel, Arzt Sr. Maj. des Sultans.

(Übersetzung von Dr. **E. Suchanek** in Wien.)

Nachdem die Mandeln lange Zeit den Ruf hatten, nützliche Bestandteile unseres Organismus zu sein, haben sie seit einiger Zeit diesen unverdienten Ruf verloren, und der Grundsatz wurde allgemein, sie zu entfernen.

---

[1]) Vortrag, gehalten in der XV. Sektion des XVII. internationalen medizinischen Kongresses.

Digitized by Google
Original from UNIVERSITY OF CALIFORNIA
Generated on 2019-10-24 13:55 GMT / http://hdl.handle.net/2027/uc1.b3252761
Public Domain in the United States, Google-digitized / http://www.hathitrust.org/access_use#pd-us-google

Wir sagen, daß das Zutrauen zu ihnen unverdient war, und in Wahrheit können wir es nicht fassen, wie man an den Widersinn glauben konnte, daß ein Organ, dessen Entwicklung seinem Träger immer die größten Komplikationen bereitete, von der fürsorglichen Natur zum Schutze geschaffen sei.

Die klinische Beobachtung zeigt uns täglich, daß die Mandeln nicht nur bei den verschiedenen infektiösen Krankheiten, anstatt gegen die Einwanderung der Mikroben zu schützen, störende, ja oft schwere Komplikationen hervorrufen, indem sie die Rolle verräterischer Agenten spielen, welche verschiedenen pathogenen Keimen die Tür, die sie verteidigen sollten, öffnen, sondern auch außer jeder allgemeinen Infektion in ihren Buchten die verschiedensten schädlichen Keime beherbergen, welche die versteckte Eintrittspforte in das Innere unseres Organismus vorbereiten.

Es ist bekanntlich festgestellt, daß die Mandelaffektionen die verschiedenen mit Exanthemen einhergehenden Krankheiten komplizieren und ebenso, daß die tuberkulös infizierten Halsdrüsen als Eingangspforte das lymphatische Gewebe des Halses oder der Nase haben.

Die histologischen Untersuchungen der verschiedenen Autoren haben gezeigt, daß dem Anschein nach gesunde Gaumen- und Rachenmandeln sehr oft den Kochschen Bacillus in sich bergen. Man beobachtet außerdem täglich, daß bei den einfachen Tonsillektomien die Schwellung der Halsdrüsen zurücktritt.

Diese Argumente, welche die Anklage und Verurteilung der Mandeln unterstützen, können nur die Bewegung rechtfertigen, welche sich seit einiger Zeit bemerkbar macht, die Mandeln ganz zu entfernen und nicht teilweise, wie man es bisher zu tun gewöhnt war.

Da wir selbst Anhänger der Enukleation der Mandeln sind, wollen wir hier die einfachste, sicherste und radikalste Methode beschreiben, wie ich sie übe, um diesen Eingriff von kurzer Dauer und ohne chirurgische Wichtigkeit zu gestalten, welche ihm viele Leute nicht nur im Publikum, sondern auch unter den Kollegen beizumessen scheinen.

Im Jahre 1910 haben wir schon unser Verfahren in den „Annales de Laryngologie et d'Otologie“ durch unseren Assistenten[1]) am allgemeinen Spital „Hasseki“ in Konstantinopel publizieren lassen. Seitdem wenden wir dieses Verfahren in großem Maßstabe weiter an, indem wir über 600 Tonsillektomien jährlich ausführen. Da wir dieses Verfahren nur loben können, wollen wir es kurz beschreiben.

Als Freunde der Einfachheit haben wir ein allgemeines Verfahren für alle Fälle, ob es sich nun um Kinder oder Erwachsene handelt. Wir entfernen

[1]) Annales, Paris, 1910, Nr. 4, pag. 343.

Digitized by Google
Original from UNIVERSITY OF CALIFORNIA
Generated on 2019-10-24 13:55 GMT / http://hdl.handle.net/2027/uc1.b3252761
Public Domain in the United States, Google-digitized / http://www.hathitrust.org/access_use#pd-us-google

die Mandeln in jedem Alter von 1—2 Jahren an. Wir fürchten keine Hämorrhagien, welche wir gerade bei unserem Verfahren als ausgeschlossen betrachten. Wir gebrauchen in allen Fällen an Instrumenten nur einen Zungenspatel aus Metall, einen Mundsperrer nach Od'Weyer, einen gebogenen, am Ende stumpfen, in der Konkavität schneidenden Haken. Das gebogene Ende des Hakens soll die Länge von $^1/_2$ *cm* haben. Endlich eine Zange nach Ruault mit breitem Ring und nicht zu scharf.

Wir haben auch 1—2 Kocherklemmen mit Häkchen für jede Eventualität. Aber in den letzten 5 Jahren, in welchen wir unser Verfahren anwenden, haben wir niemals Gelegenheit gehabt, dieselben anzuwenden, ebenso wie auch niemals unsere gebogene, gezahnte Pinzette[1]), welche bestimmt ist, die beiden Gaumenbogen aneinander zu drücken und den Verschluß des Mandelbettes zu halten.

Als Anästhesie verwenden wir, wo es sich um Kinder handelt, reines Bromäthyl. Bei Erwachsenen machen wir die Lokalanästhesie mit Novocain-Adrenalin. Die ganz Kleinen werden ohne jede Anästhesie operiert. Im Spital werden Große sowohl wie Kleine ohne jede Anästhesie, weder lokale noch allgemeine, operiert, wobei die Patienten dennoch nicht klagen. Dabei dauert die Tonsillektomie und Entfernung der adenoiden Vegetationen mit der Uhr in der Hand nicht länger als 2 Minuten.

Die ganz kleinen Patienten werden von einer Wärterin am Schoß gehalten. Größere Kinder aber sowie Erwachsene sind auf unserem Operationsstuhl fixiert, welcher uns unersetzliche Dienste leistet.

Dieser Stuhl, von Luer in Paris[2]) erzeugt, den wir schon in den „Annales de Laryngologie de Mr. Lermorger" von 1903 beschrieben haben, hat eine bewegliche Stange, welche die Füße des zu Operierenden unter dem Sitz festhält; durch diese Art verliert der Patient jeden Stützpunkt und ist in den Bewegungen der Füße lahmgelegt. Seine Schenkel sind mittelst eines Gurtes an den Sitz gefesselt. Die Hände werden einem Wärter anvertraut, welcher sie hinter dem Stuhl über die Lehne, welche sehr niedrig ist, kreuzt. Der Kopf wird durch eine Wärterin oder einen Assistenten gehalten. Wenn man meinen Stuhl nicht hat, kommt man zu dem gleichen Resultat, wenn man die Füße mit einem festen Gurt unter dem Sitze bindet. Aber um es gut zu machen, ist mein Stuhl unentbehrlich.

Die Operation gestaltet sich folgendermaßen: Der Patient fixiert, der Mund mit dem Mundsperrer am Platze, drücke ich die Zunge mit dem Zungenspatel, das ich in der linken Hand halte, herab und während ich mit dem Haken, den ich in der Rechten halte, die Schleimhaut im oberen Anteil des

---

[1]) Katalog von Luer, Annales de Laryng. et d'Otol., 1903, pag. 140.

[2]) Katalog von Luer, Kapitel über Blutung nach Tonsillektomien.

Generated on 2019-10-24 13:55 GMT / http://hdl.handle.net/2027/uc1.b3252761
Public Domain in the United States, Google-digitized / http://www.hathitrust.org/access_use#pd-us-google
Digitized by Google
Original from UNIVERSITY OF CALIFORNIA

vorderen Gaumenbogens fasse, beinahe im Winkel, der durch die beiden Gaumenbogen gebildet wird, inzidiere ich mit einem schnellen Ruck. Diese Inzision betrifft die Schleimhaut und fast gar nicht den Gaumenbogen selbst. Sobald die Schleimhaut inzidiert ist, zeigt sich der obere Pol der Tonsille. Ich benütze nun den Nagel meines rechten Zeigefingers für die linke Mandel oder einen anderen und meinen linken Zeigefinger für die rechte Mandel und löse die Mandel so tief als möglich aus ihrem Bett; dann verwende ich die beiden Zähne der Pinzette von Ruault, den einen über der Mandel im Wundbett selbst, den anderen unter ihr, nur mäßig die Tonsille drückend, um zu verhüten, daß sie zwischen den Zähnen der Zange zerquetscht werde, und reiße sie heraus. Manchmal muß man mit einer gewissen Kraft ziehen. Das Resultat ist das, daß die Mandel im ganzen entfernt wird. Selten zerreißt sie: dann vervollständigt man es, indem man in zwei oder mehreren Partien entfernt.

Einmal die beiden Mandeln enukleiert, werden die Wucherungen entfernt. Während der Operation schenke ich der Blutung keine Beachtung, denn sobald die Operation beendet ist, hört diese mit einem Schlage auf.

Die Enukleation der Mandel mit Hilfe des Nagels läßt sich gewöhnlich leicht ausführen, unter der Bedingung, daß man zwischen der Mandel und ihrem Bett eindringt. Es ist nur dann der Fall, daß die Enukleation dem Finger Schwierigkeiten bietet, wenn die Mandel infolge der Narben nach phlegmonösen Entzündungen geschrumpft ist. In diesem Falle zerreißt man die Narben mit Hilfe des stumpfen Hakens und setzt die Enukleation in der oben erwähnten Weise fort.

In den letzten 5 Jahren, in welchen ich diese Methode anwende, was beiläufig über 3000 Fällen entspricht, hatte ich noch keine operative Nachblutung, während ich vorher wenigstens 1—2mal jährlich die Kocherklemmen während einiger Stunden, oft auch während der ganzen Nacht anlegen mußte.

Außerdem bildet dieses Verfahren eine Sicherheit gegen Nachblutungen aus folgenden Gründen:

1. Die Entfernung der Mandel mit Hilfe des Fingers gestattet, die Operation in der Grenze der Mandel auszuführen, ohne die Wände des Bettes zu überschreiten; dadurch verhütet man eine Verletzung der wichtigen Gefäße.

2. Die totale Entfernung der Mandel aus ihrem Bett ist die beste Bedingung für eine Blutstillung.

Tatsächlich! So staunend es ist, zu sehen, wie tief das Wundbett einer Mandel gleich nach der Entfernung derselben ist, so erstaunt ist man, zu konstatieren, daß die Retraktion des Wundbettes nach einigen Minuten vollzogen ist. Dagegen verhindern die nach der gewöhnlichen Operationsmethode zurückbleibenden Teile der Mandel die Retraktion des Wundbettes und geben die Ursache für die operativen Blutungen ab.

Digitized by Google
Original from UNIVERSITY OF CALIFORNIA
Generated on 2019-10-24 13:55 GMT / http://hdl.handle.net/2027/uc1.b3252761
Public Domain in the United States, Google-digitized / http://www.hathitrust.org/access_use#pd-us-google

Die Nachbehandlung ist die einfachste; man verschreibt dem Patienten ein Gurgelwasser und eine Salbe; ich verordne ihm eine gewöhnliche Diät und wünsche ihn erst nach 10 Tagen zur Konstatierung der Heilung zu sehen.

Mir war daran gelegen, diesen Bericht zu geben, um folgende 4 Punkte hervorzuheben:

1. Das Prinzip der Enukleation und Entfernung der Mandeln in einem Stück:

2. die Fixation des Patienten an meinen Stuhl, um seine Bewegungen lahmzulegen, da ohne diesen Vorgang die meisten Tonsillektomien unvollständig ausgeführt werden;

3. die Schnelligkeit des Eingriffes, welcher niemals 2 Minuten überschreitet und eine Anästhesie unnötig macht;

4. die Garantie gegen eine Nachblutung.

* * *

PS. Seit einiger Zeit habe ich mich auch entschlossen, die Enukleation der Mandeln auch bei peritonsillitischer Phlegmone vorzunehmen. Dadurch wird die Phlegmone breit geöffnet, ihre innere, durch die Mandel gebildete Wand entfernt und außerdem ist der Patient nicht nur von seinen Mandeln, sondern auch von der Gefahr eines Rezidivs der Phlegmone befreit.

Auch diese Enukleation wird ohne Lokalanästhesie und ohne Bromäthylnarkose ausgeführt.

Technische Mitteilung.

Eine praktische Vorrichtung ist an dem Tonsillotom (Prof. Schütz) die von Herrn Dr. Wagener angebrachte Fangvorrichtung. Unangenehm ist es jedoch, daß sich der Gummiring beim Einführen des Instrumentes hinter das Gaumensegel ablöst, und ferner, daß das Häkchen sich oft im Gaumensegel festhakt. Nach meiner Anweisung hat nun die Firma H. Pfau, Berlin NW. 6, Louisenstraße 48, eine neue Klinge konstruiert, bei der an dem breiten Messerrücken eine geschlossene Öse angebracht ist; durch die Öse wird der Gummi schlingenartig durchgezogen. — Mit diesem Messer fallen jene Unannehmlichkeiten fort.

Dr. Mühlenkamp, Düsseldorf, Gartenstraße 97.

Digitized by Google
Original from UNIVERSITY OF CALIFORNIA
Generated on 2019-10-24 13:55 GMT / http://hdl.handle.net/2027/uc1.b3252761
Public Domain in the United States, Google-digitized / http://www.hathitrust.org/access_use#pd-us-google

Vereinsberichte.

Verhandlungen der Dänischen Oto-laryngologischen Gesellschaft.

86. Sitzung vom 5. März 1912.

Vorsitzender: Dr. Jörgen Möller.
Schriftführer: Dr. C. Speyer.

I. O. Strandberg: **Eine neue Behandlung der Tuberkulose an den Schleimhäuten der oberen Luftwege.**

Strandberg hat die neue Methode von Brinch versucht: Inhalation von Luft, die einen Kasten passiert hat, in dem eine Lampe brennt, die sehr viele chemisch wirksame Strahlen entsendet. Brinch hat eine Anzahl Pat. nach dieser Methode behandelt, darunter 3 Fälle von Kehlkopftuberkulose, bei denen der Zustand sehr schnell gebessert wurde, indem vor allem Schmerzen und Schluckbeschwerden in bemerkenswerter Weise verschwanden. Die Sitzungen dauern $^3/_4$ Stunden und finden zweimal täglich statt.

Strandberg hat unter anderem einen 36jährigen Mann behandelt, der demonstriert wurde: seit 10 Jahren trägt er eine Lungenphthise: vor 3 Monaten zunehmende Schluckschmerzen. Am linken vorderen Gaumenbogen ein ausgedehntes Geschwür, das auch die Hinterfläche ergriffen hat; die Tonsillengruben an einer einzelnen Stelle in geringerer Ausdehnung ulceriert, nur wenig Tonsillengewebe steht noch übrig. Am linken hinteren Gaumenbogen ein 2×2 *cm* großes Geschwür mit wallförmig verdicktem Rande, besonders nach unten. Die Gaumenbögen infiltriert, leicht ödematös. Das Zäpfchen geschwollen, ödematös, an seiner Vorderfläche nach rechts oben ein scharf abgeschnittenes Geschwür, das auch die ganze hintere Fläche einnimmt und sich ferner über die vordere Fläche des rechten hinteren Gaumenbogens, die Tonsillengrube und den vorderen Gaumenbogen dehnt. Mikroskopische Untersuchung eines excidierten Gewebsstücks ergibt Tuberkulose. Am 13. II. fing die Brinchsche Behandlung an und schon nach 3 bis 4 Tagen gab Pat. spontan an, keine Schmerzen mehr zu haben, und nach 10 Tagen konnte er sowohl flüssiges als festes Essen unbehindert schlucken. Die Geschwüre sind jetzt flacher und reiner, scheinbar in Heilung begriffen. Er wird jetzt täglich in einer Sitzung von 1 Stunde Dauer behandelt.

Eine bestimmte Meinung auf Grund dieses einzigen Falles auszusprechen, ist selbstverständlich ausgeschlossen; bemerkenswert ist aber, daß ebenso wie bei den Pat. Brinchs die Schmerzen sehr schnell nachließen: es ist deshalb angezeigt, diese Methode zur weiteren Ausprobierung aufzunehmen.

H. M. P. Buhl: **Myxödem mit Primärsymptomen in den oberen Luftwegen.**

Buhl hat einige Fälle gesehen, in denen die fortgesetzte Behandlung eines vermeintlichen Leidens der oberen Luftwege erfolglos war und erst nachdem einige Zeit hindurch auf irgend ein zugrunde liegendes generelles Leiden gefahndet worden war, ergab es sich, daß es sich um Myxödem handle.

Digitized by Google
Original from UNIVERSITY OF CALIFORNIA
Generated on 2019-10-24 13:55 GMT / http://hdl.handle.net/2027/uc1.b3252761
Public Domain in the United States, Google-digitized / http://www.hathitrust.org/access_use#pd-us-google

Die Krankengeschichte eines dieser Patienten, der demonstriert wurde, war folgende:

Hauptmann der Infanterie a. D., Ende der Fünfziger, bis zum 34. Jahre gesund; um diese Zeit wurde er beim Forcieren der Stimme heiser, so daß er nicht weiter sprechen konnte, bevor er eine erhebliche Schleimmenge aufgehustet hatte. Im Laufe der Jahre wurde er von verschiedenen Ärzten und Spezialisten behandelt, machte auch eine Nauheimer Kur und eine andere Badekur durch, alles aber ohne Resultat; er konnte sich zuletzt kaum an einer ganz gewöhnlichen Konversation beteiligen, ferner schnarchte er nachts in einem solchen Grade, daß es den übrigen Hausbewohnern höchst lästig wurde, auch fanden sich häufig Erstickungsanfälle ein, so daß er plötzlich aus dem Bett hinausspringen mußte und erst nach dem Entleeren einer großen Schleimmenge wieder Luft bekommen konnte. Er war klein, ziemlich beleibt, das Gesicht wachsbleich, gedunsen, mit scharf abgegrenzten roten Flecken an den Wangen. Die Mundschleimhaut bleich, sukkulent, die Zunge dick und kurz; die Rachenschleimhaut bleich, scheinbar ödematös, die Seitenstränge bilden zwei große, dicke, bleiche Wülste; die Kehlkopfschleimhaut ebenfalls bleich, ödematös, die Stimmlippen bleich, verdickt, frei beweglich. Die Untersuchung wurde durch die beträchtliche Schleimsekretion sehr erschwert, Patient mußte jeden Augenblick husten, räuspern usw., bevor man wieder etwas sehen konnte. Anfangs wurde ausschließlich lokal, dann mit Jodkalium behandelt, erst später kam Buhi auf den Gedanken, daß vielleicht ein Myxödem vorliege, und es wurden jetzt ganz richtig alle die charakteristischen Symptome dieser Krankheit gefunden. Pat. befindet sich jetzt nach einer durchgeführten Thyreoidinbehandlung völlig wohl.

III. Vald. Klein: **Totale Taubheit im Anschluß an Scarlatina.**

9jähriges Mädchen, das niemals früher ohrenkrank gewesen, bekam während einer Scarlatina heftige Ohrschmerzen und wurde teilweise bewußtlos; erst nach 4—5 Tagen trat Ausfluß auf, wonach die Schmerzen aufhörten. Sie hat jetzt eine doppelseitige Mittelohreiterung mit erheblichem Trommelfelldefekt und kompletter Taubheit. Nach den Aufschlüssen der Mutter, die jedoch bisher nicht nachgeprüft werden konnten, scheint auf dem Epidemiehospital keine Paracentese vorgenommen zu sein.

IV. N. Rh. Blegvad: **Fall von Nasenkorrektion.**

Es handelt sich um einen 18jährigen Mann mit leichter rechtseitiger Gesichtsatrophie und beträchtlicher Schiefnase, indem die Nasenspitze nach rechts zeigt und die linke Seite der Nase erheblich breiter ist als die rechte. Es wurde eine Rhinorthosis ad mod. Joseph gemacht. Es wurde zuerst versucht, die Operation in Lokalanästhesie durchzuführen, wegen Schmerzen aber mußte man zur generellen Narkose greifen. Mit der Säge wurde der Knochen in einer Linie von der Apertura pyriformis bis zur Nasenwurzel, zirka 1 *cm* medial des Canthus int. durchtrennt, erst rechts, dann mit zwei konvergierenden Schnitten links, wonach hier das zwischenliegende Knochenstück entfernt wurde; die knöcherne Nase wurde jetzt frakturiert und nach links disloziert, die Nasenspitze aber zeigte noch immer nach rechts. Es wurde dann eine Incision im Sulcus alveolo-labialis gemacht und die knorpelige Scheidewand vom Nasenboden abgelöst, wonach auch die knorpelige Nase mobil wurde.

Zur Nachbehandlung ist eigentlich ein Schiefnasenapparat nach Joseph erforderlich, es gelang aber nicht, vom betreffenden deutschen Instrumenten-

Digitized by Google
Original from UNIVERSITY OF CALIFORNIA
Generated on 2019-10-24 13:55 GMT / http://hdl.handle.net/2027/uc1.b3252761
Public Domain in the United States, Google-digitized / http://www.hathitrust.org/access_use#pd-us-google

macher einen solchen zu beziehen, weshalb mittelst einer Kramerschen Stirnbinde ein Apparat improvisiert werden mußte.

Es ist nicht gelungen, die Nase gänzlich an dem neuen Platz zu halten: der knöcherne Teil sitzt gerade, die Nasenspitze aber deviiert noch immer etwas nach rechts; das Aussehen ist jedoch ganz erheblich gebessert und der Pat. ist befriedigt.

Nach den mit diesem Fall gewonnenen Erfahrungen wird es in künftigen Fällen am besten sein, eine Überkorrektion hervorzurufen, indem die Nase bei der Narbenkontraktion eine gewisse Neigung hat, ihre alte Stellung einzunehmen, ferner muß man auf die knorpelige Nase besondere Rücksicht nehmen. Am besten tut man, wenn man gleichzeitig mit der Korrektien der knöchernen Nase auch eine Korrektion der knorpeligen nach der Josephschen Methode ausführt, indem man mittelst einer intranasalen Naht die Nasenspitze gegen den Rand der Apertura pyriformis hinüberzieht.

V. E. Schmiegelow: **Klinische Beiträge zur Anwendung der Schwebelaryngoskopie.**

Die Methode war in der oto-laryngologischen Abteilung des Rigshospitals bei 8 Pat. verwendet worden und man hatte den Eindruck gewonnen, daß die Methode bei langdauernden endolaryngealen Eingriffen erhebliche Vorteile biete. Die Fälle waren folgende:

1. Multiple Papillome bei einem 4jährigen Knaben, bei dem schon vor 1 Jahre die Papillome in direkter Laryngoskopie entfernt worden waren. Wegen starker Stenose wurde sofort Tracheotomie gemacht und dann 5 Tage später in Chloroformnarkose Schwebelaryngoskopie; die Papillome wurden sehr leicht entfernt und die Schleimhaut nachher mit 80%iger Milchsäure geätzt.

2. Papillome bei einem 13jährigen Mädchen; die Papillome wurden in Schwebelaryngoskopie in Narkose entfernt, dann in einer späteren Sitzung die Stimmbänder energisch kauterisiert.

3. Bei einer 24jährigen phthisischen Frau wurden in Narkose pachydermische Verdickungen der hinteren Kehlkopfwand entfernt, ferner diese Region sowie die Taschenbänder mit galvanokaustischer Punktur behandelt.

4. In einem Falle von spontan entstandenem großen Absceß der rechten Kehlkopfhälfte wurde der Absceß in Schwebelaryngoskopie entleert.

Ferner wurde die Methode versuchsweise in einigen Fällen verwendet, um besseren Überblick über das Kehlkopfinnere zu gewinnen. Die Ausführung bietet keine großen Schwierigkeiten und man bekommt einen ausgezeichneten Überblick über das Innere des Kehlkopfes und der Luftröhre. Überall, wo früher als Einleitung zu endolaryngealen Eingriffen der Kirsteinsche oder der Killiansche Spatel verwendet wurden, bedeutet die Schwebelaryngoskopie für den Operateur eine erhebliche Erleichterung.

Diskussion.

N. Rh. Blegvad: Die Schwebelaryngoskopie war auch in der Ohrenklinik des Kommunehospitals verwendet worden, jedoch waren die gewonnenen Eindrücke nicht so günstig wie die von Schmiegelow. In dem ersten Falle, einem erwachsenen Mann mit einem großen Polypen in der Kommissur, bewährte sich die Methode vorzüglich, später aber stellten sich verschiedene

Digitized by Google
Original from UNIVERSITY OF CALIFORNIA
Generated on 2019-10-24 13:55 GMT / http://hdl.handle.net/2027/uc1.b3252761
Public Domain in the United States, Google-digitized / http://www.hathitrust.org/access_use#pd-us-google

technische Schwierigkeiten ein: einmal wurde die Spatel verbogen, so daß sie nach Deutschland zur Reparatur gesandt werden mußte; in anderen Fällen war es schwierig, einen guten Einblick zu gewinnen, namentlich wenn die Zunge sehr dick war, indem die Spatel alsdann zur Seite glitt und die Zunge den Kehlkopfeingang verdeckte. Zur Anästhesie wurde Scopolamin-Morphin-Dämmerschlaf verwendet, niemals universelle Narkose. Vielleicht wird die Methode vor allem in endolaryngealen Eingriffen bei Kindern von Bedeutung sein.

VI. L. Mahler: **Tracheoskopie bei Struma.**

Die Tracheoskopie ist eine unentbehrliche klinische Untersuchung, der jeder Strumapatient unterzogen werden sollte, denn die größte Bedeutung der Struma liegt eben in ihrem Verhältnis zur Trachea und hierüber läßt sich ohne tracheoskopische Untersuchung nicht bestimmtes oder erschöpfendes sagen; nur bei dieser Methode läßt sich entscheiden, ob, in welchem Grade und an welcher Stelle die Struma die Trachea komprimiert: es ist ja auch gar nicht nötig, daß Dyspnoe bei einem Strumapatienten durch die Struma verursacht wird. Für die eventuelle operative Behandlung gewährt die Tracheoskopie wertvolle Aufschlüsse; es sind zum Beispiel Fälle bekannt, in denen ein großer Lappen der Schilddrüse entfernt wurde, während die Dyspnoe durch einen viel kleineren verursacht wurde, der sitzen geblieben; die Tracheoskopie ist in solchen Fällen entscheidend. Mahler hat früher hier in der Gesellschaft einen Fall erwähnt, in dem eine schon seit vielen Jahren bestehende Struma beinahe verhängnisvoll geworden wäre; eine früher vorgenommene Tracheoskopie hätte über die gefährliche Stenose Aufschlüsse geben können, so daß die bedrohenden Erstickungsanfälle hätten vermieden werden können. Mahler berichtet über 2 neue Fälle:

1. 13jähriges, früher gesundes Mädchen, das vor 2 Jahren zum erstenmal eine Anschwellung am Halse beobachtet hatte, ferner wurde sie bei schnellen Bewegungen kurzatmig und es stellte sich Stridor ein. Bei der Untersuchung fand man eine mittelgroße Struma; beide Lappen scheinbar gleich groß. Bei der direkten Tracheoskopie findet man das Tracheallumen gleich im Anfang in 4 *cm* Ausdehnung bis zu $^1/_4$ seiner normalen Größe verengert; die Schleimhaut geschwollen und rot mit deutlichen Phlebektasien: das Lumen der verengerten Luftröhre ist spaltförmig, sagittal gestellt, scheinbar durch beiderseitige Kompression verengert, vielleicht doch am meisten rechts. Es wurde der rechte Lappen intrakapsulär exstirpiert; die Trachea war stark abgeplattet. 8 Tage später war die Wunde geheilt und die Respiration völlig frei. Nach 3 Wochen wurde Tracheoskopie vorgenommen, bei der die rechte Trachealwand natürlich gefunden wurde, während die linke noch ein bißchen abgeplattet war.

2. 17jähriges Mädchen mit seit 4 Jahren bestehender Struma, die jedoch nur während des letzten Monats Beschwerden verursacht hatte; 14 Tage vor der Aufnahme bekam sie nach einer Erkältung Erstickungsanfälle mit stridulöser Respiration und einiger Cyanose: seitdem ist die Respiration deutlich hörbar, etwas stridulös. Bei der Untersuchung fand man eine Struma, bei der namentlich der linke Lappen vergrößert war. Bei der Tracheoskopie zeigte sich die linke Wand im oberen Teil der Trachea tumorartig hervorgewölbt, nur wenige Millimeter von der rechten entfernt; das Tracheoskop vermochte die Vorwölbung zu verdrängen. Die Länge der Stenose betrug 2 *cm*. Der linke

Digitized by Google
Original from UNIVERSITY OF CALIFORNIA
Generated on 2019-10-24 13:55 GMT / http://hdl.handle.net/2027/uc1.b3252761
Public Domain in the United States, Google-digitized / http://www.hathitrust.org/access_use#pd-us-google

Lappen wurde intrakapsulär entfernt und 14 Tage später fand man das Lumen der Trachea völlig normal.

Es handelte sich also in beiden Fällen um ziemlich erhebliche Verengerungen, die tracheoskopisch festgestellt wurden sowie auch die Besserung nach der Operation.

Diskussion.

Vald. Klein erwähnte einen Fall von Erstickung bei Struma, wo bei der Tracheoskopie nichts abnormes gefunden wurde, die Erstickungsanfälle aber nach der Tracheoskopie aufhörten.

Schmiegelow erwähnte einen Pat., der an Erstickungsanfällen litt, die als Asthma aufgefaßt wurden, während bei der Tracheoskopie eine intrathorakale Struma nachgewiesen wurde.

VII. Schousboe: **Fall von Fremdkörper in der Speiseröhre.**

44jähriger Mann, der angibt, es sei ihm gestern ein Knochen in der Speiseröhre stecken geblieben; er klagt über Schmerzen in der linken Brustseite; die Schmerzen werden durch Schlucken verschlimmert. Es wurde in Lokalanästhesie Oesophagoskopie versucht; wegen seiner großen Unruhe und fortwährenden Brechbewegungen gelang es aber nicht, die Untersuchung durchzuführen. Es mag berechtigt erscheinen, die Korrektheit seiner Angaben zu bezweifeln, weshalb vorläufig nichts weiteres vorgenommen wird. Die Stethoskopie normal. Am folgenden Nachmittag wurde er schlechter, die Schmerzen stärker, Tp. 40·1. Es wurde aufs neue Oesophagoskopie versucht und die Röhre wurde bis zur Cardia durchgeführt, ohne daß etwas abnormes entdeckt wurde; als sie aber langsam zurückgezogen wird, findet man 32 *cm* von der Zahnreihe entfernt einen quergestellten Knochen, der extrahiert wurde. Die Temperatur fiel allmählich ab und Pat. befand sich wieder wohl. Der betreffende Fall zeigt, wie geringen Wert man auf eine Sondenuntersuchung bei Fremdkörpern der Speiseröhre legen darf: die Diagnose wird mit der Sonde immer sehr zweifelhaft sein und man kann sehr leicht direkten Schaden machen, zum Beispiel indem man einen vorhandenen Fremdkörper tiefer hinabstößt, wodurch die spätere Oesophagoskopie erschwert wird.

VIII. Schousboue: **Fall von Fremdkörper in der Luftröhre.**

Ein 4jähriger Knabe hatte eine Nadel aspiriert; bei der Tracheoskopie sah man die Nadel in der Trachea liegen, den Kopf an der Bifurkation ruhend; sie wurde ohne Schwierigkeit entfernt.

IX. Schousboe: **Fall von Fremdkörper im rechten Bronchus.**

Ein 13jähriger Knabe hatte die Bernsteinspitze einer kleinen Pfeife aspiriert. Bei der Bronchoskopie fand man den Fremdkörper in dem rechten Bronchus eingekeilt; er wurde mit der Bohnenzange gefaßt, war aber zu groß, um durch die Röhre entfernt zu werden, und der Versuch, ihn mit der Röhre zugleich zu extrahieren, mißlang zweimal, indem er von den Stimmlippen aus der Zange geschoben wurde. Als man das dritte Mal den Fremdkörper mit einer stärkeren Zange fassen will, wird er plötzlich durch einen Hustenstoß emporgeschleudert und in die Bronchoskopieröhre festgekeilt und mit dieser zusammen entfernt.

X. Wilh. Waller zeigte **Photographien** von mehreren Fällen von **Nasenkorrektionen** vor. Jörgen Möller.

Digitized by Google
Original from UNIVERSITY OF CALIFORNIA
Generated on 2019-10-24 13:55 GMT / http://hdl.handle.net/2027/uc1.b3252761
Public Domain in the United States, Google-digitized / http://www.hathitrust.org/access_use#pd-us-google

Oto-rhino-laryngologische Gesellschaft in Rumänien.

Sitzung vom 2. April 1913.

Vorsitzender: Eug. Felix.
Schriftführer: Mayersohn.

1. Costiniu stellt vor einen 5jährigen Pat. mit **Kehlkopfpapillomen.** Seit verflossenem Herbst verlor Pat. seine Stimme, hat unruhigen Schlaf und Erstickungsanfälle während der Nacht. An der Innenfläche des Kehldeckels sieht man zwei größere Papillome, mehrere kleinere solcher auf beiden Stimmbändern. Durch Laryngofissur werden die Tumoren entfernt werden.

2. Wachmann demonstriert einen 46jährigen Pat. mit **Kehlkopftuberkulose,** an den er wegen bestehender **Dysphagie** die beiderseitige Resektion der Nn. laryngei superiores vollführt hat. Pat. mit fortgeschrittener Lungentuberkulose, bedeutender Infiltration der Aryknorpel und ausgedehnter Ulceration am Kehldeckel klagt, nichts mehr schlingen zu können. Nachdem Vortragender zweimal Alkoholinjektionen im Bereiche des N. laryng. sup. mit vorübergehendem Erfolge (4—6 Tage Dauer) erzielt hatte, resezierte er in Lokalanästhesie vor 5 Tagen je 1 *cm* vom beiderseitigen N. laryng. superior. Gleich nach dem Eingriff aß und trank Pat. ohne geringste Schmerzen. Vortragender glaubt Pat. von Schlingbeschwerden endgültig befreit zu haben.

3. Wachmann stellt vor einen 65jährigen Pat. mit **begrenztem Kehlkopftumor.** Pat. hat seit 3 Wochen blutigen Auswurf. Rechte Plica ary-epiglottica ist infiltriert, von dieser nimmt ein nußgroßer Tumor den Ursprung, welcher die Glottis verdeckt. Der Tumor, weil einseitig und gut begrenzt, scheint endolaryngeal operierbar.

Diskussion.

Orescu glaubt, daß sich der Tumor wahrscheinlich auch auf der linken Kehlkopfhälfte fortsetzt, deshalb von einem endolaryngealen Eingriff kein Erfolg zu erwarten wäre.

4. Wachmann: **Chronische Mittelohrentzündung und Hirnabsceß im rechten Schläfelappen; Meningitis mit tödlichem Ausgang.**

Bericht: 45jähriger Mann, seit seiner Kindheit mit Ohrenfluß behaftet, war zeitweise in ärztlicher Behandlung gestanden. Vor etwa 8 Tagen hat der Ohrenfluß aufgehört, dagegen sind heftige Schmerzen in der rechten Temporoparietalgegend, geringe Lichtscheu und Nackenstarre mit 38° Temperatur aufgetreten.

Otologischer Befund: Große Trommelfellperforation, Fehlen der Gehörknöchelchen. Hyperämische Schleimhaut des Mittelohres, in der Attikgegend Eiter. Rinne negativ, Flüsterton $1^1/_2$ *cm*, Konversationssprache 10 *m*. Nach Kaltwassereinspritzung (Bárány) horizontaler Nystagmus gegen links während 20".

Augenbefund: Strabismus convergens, Hintergrund normal, keine Geistesstörung, gutes Gedächtnis, keine Brechlust. Kernig. Cephalorachid. Flüssigkeit trübe, zeigt: Polynucleose. Diagnose: Chronische Mittelohrentzündung und otogene Meningitis. Am zweiten Tage nach Aufnahme: Exitus.

Sektionsbefund: Leptomeningitis und ein in dem rechten Schläfelappen sitzender hühnereigroßer Hirnabsceß, welcher mit den Mittelräumen des

Digitized by Google
Original from UNIVERSITY OF CALIFORNIA
Generated on 2019-10-24 13:55 GMT / http://hdl.handle.net/2027/uc1.b3252761
Public Domain in the United States, Google-digitized / http://www.hathitrust.org/access_use#pd-us-google

Ohres mit einer an der Innenfläche des Schläfenbeins befindlichen Perforation in Verbindung war.

Wir wissen es aus Erfahrung, daß die Perforation gewöhnlich an den weniger resistenten Stellen, also an den weniger resistenten Knochenstellen vorkommt (Eminentia arcuata, Tegmen tympani). Wie Sie aus dem Präparate ersehen, befindet sich die Perforation hinten und etwas seitwärts vom Tegmen, also an einer resistenten, starken Knochenpartie.

Zusammenfassung und Lehre: Obzwar wir bei der chronischen Mittelohrentzündung mit der konservativen Behandlung sehr oft gut auskommen, müssen wir frühzeitig an die Radikaloperation in jenen Fällen denken, wo auch das Attikum in Mitleidenschaft gezogen ist, um somit schwere Hirnkomplikationen zu vermeiden.

Sitzung vom 7. Mai 1913.

1. Costiniu demonstriert: **Kehlkopftumor zur Aufstellung der Diagnose.** Pat. zählt 25 Jahre, ohne Antecedentien empfand sie eines Tages plötzlich Atembeschwerden, welche sich in dem Maße verschlimmerten, daß sie 5 Tage nachher wegen starker Atemnot ins Krankenhaus gebracht wird. Es werden sofort Tracheotomie und Oxygeninhalationen gemacht. Spiegelbefund nachher: Rechts zwischen Kehldeckel und Stimmband befindet sich ein großer Tumor, welcher sich wahrscheinlich weiter nach unten zieht. Wassermann negativ; keine Kochschen Bacillen. Histologische Untersuchung weist entzündliches Gewebe auf.

Diskussion.

Felix denkt an einen leukämischen Tumor und rät eine Blutuntersuchung.

Neumann sah einen analogen Fall; es handelte sich um eine Perichondritis à frigore.

2. Costiniu stellt einen 40jährigen Pat. vor, an dem die **beiderseitige N. laryng. sup.-Resektion wegen tuberkulöser Dysphagie** gemacht wurde. Der Kranke leidet seit 6 Monaten an Kehlkopfphthise mit Dysphagie. Am 30. IV. wurde er von Prof. E. Juvara operiert; seitdem ist und trinkt Pat. ohne Beschwerden. Diese Operation ist leicht ausführbar, gutartig und bringt kolossalen Erfolg. Möge sie auch von endgültigem Resultate sein!

3. Seligmann demonstriert 60jährigen Pat. mit ulceröser Amygdalitis. Pat. klagt seit 5 Tagen über linkseitige Halsschmerzen. Linke Gaumenmandel enorm vergrößert; dieselbe zeigt an ihrem unteren Pol eine kraterähnliche, tiefe, mit schmutzigem Belage bedeckte Ulceration. Linke submaxilläre Lymphdrüse tastbar.

Diskussion.

Felix denkt an Syphilis oder Angina Vincentii.

Orescu glaubt an eine gangränöse Amygdalitis.

4. Mayersohn: **Transportable Acetylenlampe.**

Vortr. versuchte es, um eine stärkere Lichtquelle zu besitzen, mit Acetylen. Sehr zufrieden mit diesem Lichte, dachte er an die Anwendung desselben auch in der Stadt bei Krankenbesuchen, wo gewöhnlich dem Spezialisten hoch befestigte elektrische oder Leuchtgaslampen, seltener Petroleum oder sogar Kerzen bei der Untersuchung geboten werden. Er hat sich an die rumänisch-

Digitized by Google
Original from UNIVERSITY OF CALIFORNIA
Generated on 2019-10-24 13:55 GMT / http://hdl.handle.net/2027/uc1.b3252761
Public Domain in the United States, Google-digitized / http://www.hathitrust.org/access_use#pd-us-google

anonyme Gesellschaft für das Präparieren von Oxygen und anderer Gase gewendet, ihm in einer kleinen Patrone (Metallbehälter) Acetylen zu bereiten, welches auch transportabel sein soll. Ich zeige Ihnen den Apparat. Er wiegt $2^1/_2$ *kg* und hat die Form einer Flasche, welche aus dem besten Stahl angefertigt ist, innen mit porösem Zement und Aceton, enthält 200 *l* Acetylen, welches 10 Stunden Brenndauer hat. Ein regulierbarer Hahn mit Schmetterlingbrenner ist nahe an der Spitze des Apparates angebracht. Die Flamme ist weiß, unbeweglich, 30 Kerzen stark, hat keine den Augen schädlichen ultravioletten Strahlen und verbraucht 20 *l* Acetylen per Stunde. Die Form des Apparates ist angenehm, man könnte ihn etwa in einem politierten, schmucken Holzkästchen unterbringen. Er kostet 70 Francs; das Nachfüllen mit Acetylen in der Fabrik kostet 2 Francs.

* * *

Nach der Sitzung wurde ein Festessen zu Ehren des Dr. Kugel veranstaltet. Unter anderem sprach Vorsitzender Eugen Felix in einer mit größtem Beifall empfangenen Rede, daß am heutigen Tage 50 Jahre verstrichen sind, als Dr. L. Kugel zum ersten Male in Rumänien die ersten unentgeltlichen Konsultationen für Ohren- und Augenkranke im Coltzna-Hospitale gab; er wünscht dem Gefeierten noch ein langes Leben. Dr. Kugel dankt herzlichst für die tiefempfundenen Glückwünsche und wünscht, daß jeder seiner Kollegen wie er in bester Gesundheit und intellektueller Integrität sein 50jähriges Jubiläum in praktisch-medizinischer Tätigkeit feiern soll!

Sitzung vom 4. Juni 1913.

1. Mayersohn demonstriert einen 34jährigen Pat. mit **trachealem Diaphragma.** Pat. hatte in seinem 4. Lebensjahre an Papillomata der Stimmbänder gelitten, wurde, als er 6 Jahre alt war, thyreotracheotomiert und von den gutartigen Geschwülsten befreit, die leider immer wieder rezidivierten. Bis zu seinem 15. Jahre trug er fortwährend eine Kanüle. Zwischen dem 16. bis 24. Jahre wurde er noch zweimal endolaryngeal wegen Papilloma operiert. Seitdem, also seit 12 Jahren, ist Pat. von den Papillomen befreit, ist aber für naso-pharyngo-laryngeale Katarrhe sehr empfänglich. Vortr. hat Pat. zum ersten Male vor 7 Jahren gesehen; er fand auch damals wie auch jetzt zirka 2 *cm* unter den Stimmbändern eine in der Mitte durchgeschlitzte, an das Tracheallumen angewachsene Membran, welche dem Pat. keinerlei Beschwerden verursacht.

Diskussion.

Seligmann hat den Pat. vor 8 Jahren mit dem obigen Befunde gesehen und meint, daß diese Membran infolge des langen und fortwährenden Tragens der Trachealkanüle entstanden ist.

Metianu empfiehlt direkte Bronchoskopie mit eventueller Exstirpation des Diaphragma.

2. Costiniu berichtet über folgenden Fall: Eine 68jährige Dame wurde von Missetätern vor 5 Monaten überfallen, die sie erwürgen wollten. Nach diesem Unfall floß Blut aus den Ohren, Pat. blieb taub an beiden Ohren und klagte über Ohrgeräusche. Nach 3 Tagen kehrte rechts das Hörvermögen zur Norm zurück, im linken Ohre hatte sie noch Geräusche 20 Tage. Am 14. V.

Generated on 2019-10-24 13:55 GMT / http://hdl.handle.net/2027/uc1.b3252761
Public Domain in the United States, Google-digitized / http://www.hathitrust.org/access_use#pd-us-google
Digitized by Google
Original from UNIVERSITY OF CALIFORNIA

kehren die Geräusche wieder im rechten Ohre; am 1. VI. ist das r. Trommelfell vorgewölbt; Ohrenschmerzen vorhanden.

Am 3. VI. entleert sich nach vollführter Paracentese ohne Druck Eiter: am selben Abend Temperaturerhöhung und Schmerzen im Warzenfortsatz.

Sollte etwa die Mastoiditis als Folge der Spätinfektion nach stärkerem Traumatismus oder aber als Folgezustand einer später aufgetretenen Otitis zugeschrieben werden?

3. Kugel zeigt den II. Band von Prof. Dr. A. Politzers „Geschichte der Otologie", 1850—1911.

Bücherbesprechungen.

„Die Stimme." Centralblatt für Stimm- und Tonbildung, Gesangunterricht und Stimmhygiene. Herausgegeben von Prof. Dr. Th. S. Flatau und Rektor K. Gast (Verlag von Trowitsch u. Sohn, Berlin.)

Auch die Nummern des letzten Halbjahres brachten eine ganze Reihe interessanter Abhandlungen, unter denen ich folgende hervorheben möchte: Singstimme und Nasenresonanz von Prof. Réthi: mit Recht betont der Autor die Wichtigkeit einer guten Nasenresonanz, die von verschiedenen Seiten — offenbar in Unkenntnis gesangspädagogischer Grundsätze — negiert wird. Prof. Flatau bespricht in überaus instruktiver Weise die Physiotherapie der funktionellen Stimmstörungen, die ganz ausgezeichnete Resultate gibt. Interessant sind ferner die Ausführungen Dr. Reineckes über die Register der menschlichen Stimme, über welches Thema auch Frau B. von Pap-Stockert schreibt, leider in einer Weise, die nicht unwidersprochen bleiben darf. Wie soll denn das erklärt werden, wenn die Autorin die Mittelstimme nur dann ideal glänzend findet, „wenn wir vermöge der Atemtechnik das Zwerchfell hinaufschieben und hierdurch Luftröhre und Kehlkopf von unten unterstützen und heben" (!). Auch in einer früheren Arbeit von B. v. Pap-Stockert finden wir unklare Vorstellungen und mangelhafte physiologische Kenntnisse; so z. B. ist es ganz unrichtig, wenn Verf. fordert, daß beim Stimmgebrauch der Brustkorb nicht einsinkt, sondern „hoch gehalten" werde, und unverständlich sind die Ausführungen der Verf. (die Redaktion der „Stimme" weist in einer Randbemerkung ebenfalls darauf hin) auch über die diversen Stellungen des Kehlkopfes etc. Ref. mußte diese Unklarheiten und Unrichtigkeiten etwas detaillierter besprechen, weil sie zeigen, daß auch dort, wo es jahrelanger exakter wissenschaftlicher Forschung gelungen ist, auf einem so schweren Gebiete, wie es die Gesangsphysiologie ist, feste Axiome aufzustellen, doch bisweilen immer wieder aufs neue von Laien ganz unrichtige und unbegründete Ansichten aufgestellt werden. Mit Freude sei konstatiert, daß das in den letzten Jahren viel besser geworden ist, — und gerade „Die Stimme", die wir neuerdings auf das beste empfehlen möchten, hat gewiß einen großen Anteil an diesem für die Wissenschaft und Kunst gleich großen Fortschritt. Hugo Stern.

Die Bildung des Bel Canto. (Ein Lehrbuch für Lehrer und Sänger von Ludwig Mantler, k. k. Hofopernsänger. Verlag von Halm und Goldmann, Wien und Leipzig.)

In selten klarer Weise spricht M. über die Atmung, die Bildung der Vokale und Konsonanten und über die Registerbildung, und kommt zu dem

Digitized by Google
Original from UNIVERSITY OF CALIFORNIA
Generated on 2019-10-24 13:55 GMT / http://hdl.handle.net/2027/uc1.b3252761
Public Domain in the United States, Google-digitized / http://www.hathitrust.org/access_use#pd-us-google

richtigen Schlusse, daß eine einheitliche, einwandfreie, korrekte Tonbildung nur auf der Basis einer richtigen Mezza voce zu erzielen ist. Ob die Bildung der Mezza voce aber gar so leicht zu erreichen ist, wie es der Autor beschreibt (Zwerchfellatem nehmen und mit leiser Stimme die Silbe „na" singen), möchte Ref. doch bezweifeln; da müssen wohl noch andere stimmpädagogische Maßnahmen getroffen werden! Im übrigen sind die Ausführungen, wie schon betont, überaus klar und zeigen auf stimmphysiologischem Gebiete gründliche Kenntnisse, so daß Ref. das Büchlein den Fachkollegen, welche die Frage des Bel Canto interessiert, aufs wärmste empfehlen kann.

Hugo Stern.

Die Krankheiten der Mundhöhle und der oberen Luftwege bei Dermatosen mit Berücksichtigung der Differentialdiagnose gegenüber der Syphilis. Von Dr. Gottfried Trautmann. Zweite Auflage. Mit 41 Tabellen und 12 Abbildungen. Wiesbaden 1911, J. F. Bergmann.

Das vorliegende Werk stellt eine erschöpfende Bearbeitung der Lokalisationen der Dermatosen auf der Schleimhaut der oberen Luftwege dar und kommt damit einem dringenden Bedürfnis jedes ernst arbeitenden Spezialisten entgegen, der sich auch in diesem Gebiete gründliche pathologische Kenntnisse verschaffen will. Der Spezialist kennt ja zumeist nur die Erscheinungsformen von Syphilis und Tuberkulose genauer, die Dermatosen, die, wie wir aus dem vorliegenden Buche ersehen, fast alle auch Lokalisationen auf den Schleimhäuten machen, werden entweder, wenn sie im Beginne sind oder wenig Symptome machen, übersehen oder aber, wenn sie schwerere Erscheinungen hervorrufen, mit einer der beiden vorhin genannten Krankheiten verwechselt, oder laufen endlich lange Zeit ohne oder unter falscher Diagnose, nicht oder unrichtig behandelt. Namentlich ist es die Verwechslung mit Syphilis, diesem Proteus unter allen Krankheiten, die schon viel Unglück gestiftet und durch die infolgedessen wiederholten antisyphilitischen Kuren manchen Patienten schon fast an den Rand des Grabes gebracht hat. Wir wissen ja heute, daß die Syphilis fast jede Erkrankung, akute und chronische, in gewissen Stadien nachahmen kann, und so ist auch dieses Buch speziell mit Berücksichtigung der Verwechslungsmöglichkeiten mit Syphilis bearbeitet. Die Dermatologen hinwiederum sind wohl über die Lokalisationen der Dermatosen auf den sichtbaren Schleimhäuten, besonders den Genitalien, genau unterrichtet, was aber die Mundhöhle und den Rachen anbelangt, so sind sie gewohnt, nur bei Tageslicht zu inspizieren: sie sehen daher alle Erscheinungen anders als die Laryngo-Rhinologen, die mit künstlichem, reflektiertem Licht zu arbeiten gewohnt sind. Bezüglich der Nase, des Nasenrachenraumes und der tieferen Teile des Pharynx sowie insbesondere des Larynx und der Trachea sind sie wiederum auf den Befund des Laryngologen angewiesen. Damit erklären sich gewisse Widersprüche in der Dermatologie und Laryngologie bezüglich derselben Krankheiten, und es ist ein Buch, wie das Trautmanns, auf das Wärmste zu begrüßen, das die enorme Masse des einschlägigen, in allen möglichen Lehrbüchern, Monographien und Zeitschriften, Abhandlungen zerstreuten Materials gesammelt und damit vor allem eine Anregung dem Laryngologen geboten hat, sich mit dem Studium der Schleimhäute der oberen Luftwege bei Dermatosen näher zu befassen. Dazu kommt noch die große persönliche Erfahrung Trautmanns, der die glückliche, ideale, wenn auch nicht immer durchführbare Kombination von Laryngologen und Dermatologen darstellt. Wir können nicht umhin, Trautmanns eigene Worte hier zu zitieren: „Man vergißt so

Digitized by Google
Original from UNIVERSITY OF CALIFORNIA
Generated on 2019-10-24 13:55 GMT / http://hdl.handle.net/2027/uc1.b3252761
Public Domain in the United States, Google-digitized / http://www.hathitrust.org/access_use#pd-us-google

leicht, daß es eine Reihe anderer Krankheiten gibt, die der Lues oft so ähnlich sehen, und häufig bedarf es nur der Erinnerung an die Existenz dieses oder jenes Krankheitsbildes, um die richtige Diagnose zu stellen und Lues auszuschließen."

Die breiteste Behandlung unter den zahlreichen Artikeln erfahren die verschiedenen Arten von Lichen, dann Erythema exsudativum multiforme, Herpes, Pemphigus, Lupus erythematodes und Tuberkulose. Durch die übersichtlichen Tabellen aller publizierten Fälle hat der Autor unseren Dank verdient. Bei allen diesen großen Hauptgruppen von Dermatosen ist stets auf die Verwechslungsmöglichkeit mit Lues und die Differentialdiagnose das größte Gewicht gelegt. Auch der Histologie ist ein breiter Platz eingeräumt. Interessant sind u. a. die histologischen Bemerkungen bei der Gruppe der Parakeratosen, Keratosen, Hyperkeratosen und Akanthosen (mit besonderer Berücksichtigung der Leukoplakie), wo der Autor zu dem Ergebnis kommt, daß die verschiedenen vollkommenen oder unvollkommenen Verhornungsprozesse auf der Schleimhaut nicht nur im klinischen, sondern auch im histologischen Bild ineinandergreifen und absolute Grenzen sich nicht aufstellen lassen.

Im Kapitel der Tuberkulose (ohne Lupus) unterscheidet Trautmann fünf Formen: Tuberculosis propria, tuberkulöser Tumor, Tuberculosis verrucosa, Lupus pernio, Skrofulose. Bezüglich der letzteren glaubt der Autor, konform mit anderen, bei der Festhaltung des klinischen Sonderbildes verbleiben zu müssen, will sie aber andrerseits von dem sogenannten Lymphatismus Escherichs getrennt wissen. Als besonders große Gruppe erscheinen auch die Medizinalintoxikationen. Ihre entsprechende Behandlung erfahren weiter Lepra, Sklerom, Sklerodermie, ferner Malleus, Anthrax, Erysipel, Variola, Vakzine und Varicella, Urticaria und auch last not least Gonorrhöe und Ulcus molle.

Den Schluß bilden die pflanzlichen und tierischen Parasiten, wobei wir besonders auf das Kapitel der bei uns recht wenig bekannten und sehr vernachlässigten Sporotrichose verweisen möchten. Die überaus zahlreichen Literaturangaben bei jedem Kapitel (weit über 2000 im ganzen) zeigen von dem enormen Fleiß des Verf. und der riesigen Arbeit, die in dem Buch steckt, und machen es uns besonders wertvoll und für den forschenden Kliniker wie für den Praktiker gleich brauchbar. Marschik.

Referate.

I. Allgemeines.

Über die frühzeitige Diagnose der Erkrankungen der oberen Luftwege mit Rücksicht auf die Prophylaxe der Tuberkulose. Von G. Ferreri. (Archives internationales de laryngologie, Tome XXXIV, Nr. 1, 1912.)

Von dem Gedanken ausgehend, daß Vorbeugen leichter ist als Heilen, schlägt Ferreri vor, daß man an Stelle von Sanatorien eher Ambulatorien gründen soll, in denen laryngologisch geschulte Ärzte nach den ersten Anzeichen der Tuberkulose in den oberen Luftwegen spähen sollen, um so nicht

Digitized by Google
Original from UNIVERSITY OF CALIFORNIA
Generated on 2019-10-24 13:55 GMT / http://hdl.handle.net/2027/uc1.b3252761
Public Domain in the United States, Google-digitized / http://www.hathitrust.org/access_use#pd-us-google

nur eine wirkungsvolle Prophylaxe für die Gesellschaft ausüben zu können, sondern auch das befallene Individuum selbst in einer Periode der Behandlung zuzuführen, in der die Chancen der Heilung die größten sind. Als ein treffendes Beispiel für die große Bedeutung der laryngologischen Untersuchung führt Ferreri den Einfluß der Schwangerschaft auf die zur Tuberkulose Prädisponierten. In dieser Beziehung sind die von Wolff-Eisner angegebenen Mittel nach Ferreris Meinung nicht ausreichend und neben Kuti-Ophthalmoreaktion, Lungenspitzenuntersuchung wünscht Ferreri auch eine laryngoskopische Untersuchung. „Wenn eine Tuberkulöse, meint Ferreri, die unschuldigen antikonzeptionellen Mittel verschmäht hat, soll sie zu Beginn den Vorschlag der künstlichen Unterbrechung der Schwangerschaft annehmen? Die Meinung des Laryngologen wird bei der Entschlußfassung des Operateurs von großer Entscheidung sein.“ In den Ambulatorien wird das Publikum auch auf die Notwendigkeit der Stimmschonung aufmerksam zu machen sein. Die ambulanten Obsthändler in Italien machen einen verschwenderischen Aufwand von Stimmmitteln, der diese Individuen zur Erkrankung an Kehlkopftuberkulose exponiert. Zwei Drittel dieser ambulanten Obsthändler in Italien zeigen bei der laryngologischen Untersuchung die ersten Anzeichen einer beginnenden Tuberkulose (Hyperämie des Epiglottisrandes, submuköse Hämorrhagien, hyperplastische Chorditis, Prolaps des Morgagnischen Ventrikels, Ödem der falschen Stimmbänder, subchordale Infiltration).

Ein anderes Feld der Prophylaxe gegen Tuberkulose bietet die laryngologische Untersuchung der Schulkinder. Während die primitive Kehlkopftuberkulose bei Erwachsenen eine Seltenheit ist, ist sie bei Kindern sehr verbreitet (?), und zwar in Form von Infiltration des Skelettes des Kehlkopfes. Diese kleinen Patienten erliegen bald unter Zeichen einer Stenose des Kehlkopfes oder sterben, auch wenn Tracheotomie ausgeführt worden ist. Im späteren Kindesalter, namentlich beim heranwachsenden ist die Epistaxis, wenn sie nicht anderen evidenten Ursachen (Polypen, Hämophilie, Herzkrankheit etc.) zugeschrieben werden kann, ein prämonitorisches Zeichen der Tuberkulose und beschreibt hier Ferreri die bekannte Epistaxis an dem Locus Kieselbachi. Über den Zusammenhang der Hypertrophie des Waldeyerschen Ringes mit Tuberkulose geht Ferreri rasch hinüber, nicht ohne die Hypertrophie der Zungenmandel zu erwähnen, die sich in 90% der Fälle von beginnender Tuberkulose findet.

Es ist von Interesse, die ersten Anzeichen der Tuberkulose zu erkennen, um die Pat. der Tuberkulintherapie zuzuführen, die in der ersten Periode der Tuberkulose sich als wirksam erwiesen hat, während ihre Wirkung bei den vorgeschrittenen Formen sich als deletär erwiesen hat. Wir haben aus der lesenswerten Arbeit nicht alles extrahiert, was auch der Kuriosität wegen erwähnenswert gewesen wäre. Lautmann.

Digitized by Google
Original from UNIVERSITY OF CALIFORNIA
Generated on 2019-10-24 13:55 GMT / http://hdl.handle.net/2027/uc1.b3252761
Public Domain in the United States, Google-digitized / http://www.hathitrust.org/access_use#pd-us-google

Die frühzeitige Diagnose einiger Affektionen der ersten Luftwege in der Prophylaxis der Tuberkulose. (La diagnosi precoce di alcune lesioni delle prime vie del respiro nella profilassi antituberculare.) Von Gh. Ferreri. (Atti della clinica oto-rino-laringoiatrica della r. università di Roma, 1912, Anno IX.)

Der unermüdliche Vorkämpfer für den Unterricht der Oto-Laryngologie in den medizinischen Schulen betont hier wieder die Notwendigkeit der Ausbildung der Ärzte in diesen Disziplinen behufs erfolgreicher Bekämpfung der Tuberkulose. Oft ist der Laryngologe als erster in der Lage, auf die drohende Gefahr einer tuberkulösen Infektion aufmerksam zu machen, wenn der allgemeine Arzt die Möglichkeit dieser Gefahr noch nicht einmal vermutet. In Dispensorien, Schulen und Werkstätten kann die Untersuchung der oberen Luftwege die ersten Warnungssignale aufdecken. In Nase, Pharynx und Larynx finden sich oft zahlreiche prämonitorische Symptome, welche den Ausgangspunkt weiterer Infektion bilden und deren rechtzeitige Behandlung eine erfolgreiche, vorbeugende Wirksamkeit entfalten kann. Ferreri gelangt zu folgenden Schlußfolgerungen: 1. Die beste Form antituberkulöser Vorsichtsmaßregeln bilden vom Staate gegründete prophylaktische Dispensorien. 2. In denselben soll ein ärztliches Personal tätig sein, welches in der Untersuchung der oberen Luftwege kompetent ist. 3. Um über für den Dienst in den Dispensorien geeignete Ärzte verfügen zu können, ist es notwendig, daß die oto-laryngologischen Studien an den Universitäten obligatorisch gemacht und den anderen medizischen Disziplinen gleichgestellt werden. Spira.

Das „914" in der Oto-Rhino-Laryngologie. Von Botey. (Gaceta médica catalana, 15. Januar 1913.)

In den Krankheiten, die besagtem Gebiet angehören, ist das Neosalvarsan ebenso wirksam als das „606" und seine Anwendung ist viel bequemer: nur ist es weniger angezeigt für intramuskuläre Injektionen, da es schmerzhafter ist.

Botey berichtet über einige damit behandelte Fälle. Menier.

Un cas de morve pharyngo-laryngée chez un homme de 30 ans. Par G. Mahén. (Annales des maladies de l'oreille, 1912, 9e livraison.)

Es werden in kurzen Zügen der akute und der chronische Rotz (Malleus) besprochen und darauf hingewiesen, daß sich die chronische Form beim Menschen nie aus der akuten entwickelt, wohl aber die akute bei Bestehen einer chronischen auftreten kann. Literatur. Der Fall des Autors betrifft einen 30jährigen Tierarzt, der sich mit einer seit einer Woche bestehenden Aphonie vorstellt. Gleichzeitig Husten mit gelbem Auswurf, kein Schnupfen. Schlucken und Druck auf den Larynx schmerzhaft. Temperatur 37·7°. Anamnese: Im August 1911 Untersuchung der Lunge eines an Rotz gestorbenen Pferdes: daraufhin trat links eine Pleuropneumonie auf. Im September Auftreten eines Abscesses an der rechten Tibia. Die Kultur des Eiters ergibt Malleus. Heilung des Abscesses erst nach 3 Monaten. Mitte September Abceß am rechten

Digitized by Google
Original from UNIVERSITY OF CALIFORNIA
Generated on 2019-10-24 13:55 GMT / http://hdl.handle.net/2027/uc1.b3252761
Public Domain in the United States, Google-digitized / http://www.hathitrust.org/access_use#pd-us-google

Schenkel. Lymphadenitis. Aufenthalt in der Schweiz mit wesentlicher Besserung des Allgemeinbefindens. Untersuchung der Nase und des Kehlkopfes im März 1912. Im Nasopharynx Ulzerationen und Knötchen. Im Larynx Rötung der Schleimhaut, Knötchen. Stimmbänder an den Rändern zerfressen. Multiple Ulzerationen in der Regio subglottica. Keine Drüsen. Impfung auf Tiere und Kartoffelkulturen negativ. Arsen-Protargolinsufflation in die Nase. Daraufhin schneller Rückgang der Ulzerationen und Knötchen. Im April beginnen die Ulzerationen wieder fortzuschreiten, Coryza. Allmähliche Zerstörung der Stimmbänder. Immerwährende Steigerung der Temperatur abends auf über 38°. Röntgentherapie. Im Juli kein Fieber mehr, Allgemeinbefinden gut, Lokalbefund aber stationär. Die Prognose ist schlecht. Nach Bollinger sollen 23% Heilungen auftreten, nach Gold aber 0%. Fälle, die mehrere Jahre für geheilt galten, gingen dann plötzlich an einem akuten Nachschub zugrunde. In Anbetracht der geringen Virulenz der Bakterien und der Intelligenz und guten Körperbeschaffenheit seines Patienten glaubt der Autor die Hoffnung auf Heilung nicht aufgeben zu müssen. Fröschels.

II. Nase und Nebenhöhlen.

Über einen Fall von Hypophysentumor, erfolgreich nach Hirsch operiert. (Aus der Universitäts-Ohrenklinik Sabbatsberg, Stockholm.) Von Dr. Gunnar Holmgren. (Zeitschr. f. Ohrenheilk., Bd. LXVI, H. 1 u. 2, pag. 39—48.)

Bei einem 34jährigen, früher gesunden Mann stellt sich das für einen von der Gegend der Sella turcica ausgehenden Tumor charakteristische Krankheitsbild ein, doch erscheint es wahrscheinlich, daß der Tumor nicht auf die Hypophyse begrenzt sein dürfte, weil die Symptome auf der einen Seite stärker sind und auch ein Exophthalmus nur auf dieser Seite bestand.

Auf ausdrücklichen Wunsch des Pat. und nachdem derselbe über die Aussichten aufgeklärt war, wird eine Dekompressionsoperation nach der Methode Hirsch vorgenommen, die sich als bequem und leicht ausführbar bewährt.

Einige Tage nach der Operation hohes Fieber mit Nackenschmerzen und gleichzeitig Verschlechterung der Sehkraft — Erscheinungen, die Verfasser auf den Umstand zurückführt, daß die undrainierte Keilbeinhöhle und das Loch im Tumor sich mit Blut gefüllt haben, das nicht völlig steril gewesen ist. Die Retention von Blut in der Operationshöhle glaubt Holmgren in Zukunft durch Einlegen eines ganz schmalen Tampons in die Wundhöhle verhindern zu können, was bereits Hirsch in einem Falle getan.

Das Operationsresultat war — vom operationstechnischen Gesichtspunkte betrachtet — ganz befriedigend.

Das funktionelle Resultat ebenfalls — trotz anfangs entschiedener Verschlechterung der Sehkraft — sehr zufriedenstellend und besserte sich ganz auffallend noch im weiteren Verlaufe. Lawner.

Digitized by Google
Original from UNIVERSITY OF CALIFORNIA
Generated on 2019-10-24 13:55 GMT / http://hdl.handle.net/2027/uc1.b3252761
Public Domain in the United States, Google-digitized / http://www.hathitrust.org/access_use#pd-us-google

Die radikale Operation der chronischen Kieferhöhlenentzündung auf endonasalem Wege unter Lokalanästhesie. Von L. von der Wildenberg. (Archives Internat. de laryngol., Tome XXXIV, Nr. 2, 1912.)

Es handelt sich hier um den Abdruck eines Vortrages, den der Autor auf der letzten belgischen Tagung in Brüssel 1912 gehalten hat, doch scheint uns einer speziellen Erwähnung wert, daß die eine Patientin, die derselbe operiert hat, das schöne Alter von 86 Jahren erreicht hatte, als ihr in derselben Sitzung sowohl eine submuköse Resektion der Nasenscheidewand (Knorpel und Vomer) als auch die Eröffnung der Kieferhöhle nach Sturmann gemacht worden ist? Erwähnt mag werden, daß von der Wildenberg jetzt die Operation nach Luc-Caldwell zugunsten der Sturmannschen Operation aufgegeben hat. Lautmann.

Über einen Fall von Tuberculosis vegetans der Nase. (Su di un caso di tuberculosi vegetans del naso.) Von Bilancioni e Cipolone. (Atti della clinica etc., 1912.)

Der kräftigen Abwehraktion des Nasensekrets und dem reichlichen Luftzutritt ist es zuzuschreiben, daß tuberkulöse Affektionen der Nase nicht häufiger angetroffen werden. Die Verfasser teilen einen genau beobachteten und untersuchten Fall mit, aus dem zu entnehmen ist, daß in manchen Fällen von Tuberculosis vegetans die genaueste histologische Untersuchung sich in diagnostischer Beziehung unzureichend erweisen und zu Fehlschlüssen Veranlassung geben und die richtige klinische Diagnose erst durch das biologische Experiment (Tierimpfung) ermöglicht werden kann. Spira.

Über die endonasale Chirurgie. Von Candela. (Revista española de Laringologia, November-Dezember 1912.)

Verfasser glaubt, daß man allzuviel endonasal operiert; es gibt zahlreiche Fälle, wo eine allgemeine oder lokale unblutige Behandlung zum Ziele führt. Immer soll man beide Seiten in einer einzigen Sitzung operieren. Eine strenge Asepsis soll dabei herrschen; die lokale Anästhesie soll immer den Vorzug haben. Der Pat. sollte immer in einem Krankenhaus operiert werden; in diesem Fall kann man die Tamponade unterlassen. Operiert man dagegen ambulatorisch, soll man die Operation auf zwei oder mehr Sitzungen verteilen und dabei muß man tamponieren; man hat die Gefahren der Tamponade überschätzt; sie existieren ganz und gar nicht oder sie sind sehr selten.

Menier.

Die Behandlung der Synechien in der Nase mittelst Mica. Von Moure. (Revue hebdom. de laryngol., 1912, Nr. 43.)

Wenn wir auch seinerzeit im Bericht des letzten französischen Laryngologenkongresses über die Empfehlung Moures, die Synechien nach Trennung mittelst Einlagen von feinen Plättchen von Mica zu behandeln, berichtet haben, so möchten wir nochmals etwas genauer auf die Technik zurückkommen. Alle Einlagen nach Trennung der Synechien haben sich bisher nicht

Digitized by Google Original from UNIVERSITY OF CALIFORNIA
Generated on 2019-10-24 13:55 GMT / http://hdl.handle.net/2027/uc1.b3252761
Public Domain in the United States, Google-digitized / http://www.hathitrust.org/access_use#pd-us-google

bewährt, weil sie reizend wirken und die Granulationstätigkeit nur noch mehr anspornen, so daß nach ihrer Entfernung die Synechie sich wieder bildet. Die Micaplatten können so dünn und leicht gemacht werden, daß die Reizwirkung sozusagen verschwindet. Infolge ihrer Elastizität kann die Micaplatte leicht gekrümmt in die Nase eingeführt werden, wo sie dann aufschnellt und sich, wenn man ihr vorher die gewünschte Form zugeschnitten hat, glatt an das Septum anlehnt, so daß man sie kaum mehr noch von der Septumfläche unterscheiden kann. Die Micaeinlage hat sich in einem äußerst renitenten Falle Moures glänzend bewährt, wo die Chromsäureätzung die Wiederbildung der Synechie nicht verhindern konnte. Lautmann.

Traitement des sinusites frontales par voie endo-nasale. Par Maurice Denis (d'Orléans). (Annales des maladies de l'oreille, 1912, 6e livraison.)

Der Autor gibt einleitend einen historischen Überblick über die endonasale operative Behandlung der Stirnhöhlenentzündung. Schoeffer führte als erster die Punktion vom mittleren Nasengang aus. Schech erklärte die Methode für unbrauchbar; andere Autoren, darunter Hajek, traten für sie ein und dieser empfahl die Abtragung der mittleren Muschel; Watson William eröffnete die Ethmoidalzellen. Weitaus am wichtigsten für die Brauchbarkeit der Methode sind die anatomischen Untersuchungen von Sieur und Rouvillois, welche unter 24 Fällen 21mal leicht und 3mal mit einiger Anstrengung die Punktionsnadel wirklich vom mittleren Nasengang aus in die Stirnhöhle einführen konnten. Es folgt eine Beschreibung der pathologischen Anatomie der Stirnhöhlenentzündung (Veränderungen in der Nase, in der Höhle selbst und in den Knochenwänden, ferner eine Beschreibung der Technik (mit und ohne elektrischer Fräse). Die Einwürfe gegen die endonasale Methode beziehen sich hauptsächlich darauf, daß die Schädelhöhle angebohrt werden kann; doch die klinischen Erfahrungen sprechen dagegen. Lermoyez wandte ein, daß die endonasal erzeugte Öffnung für eine Drainage nicht genüge; dieser Meinung ist auch der Autor. Doch kann man sich auch in der Praxis davon überzeugen, daß man mit einer 6 *mm* breiten Nadel ganz respektable Öffnungen erzeugen kann. Die Vorteile der Methode sind jedoch große; jede Verunstaltung fällt weg und die Gefahren der extranasalen Operation bestehen bei ihr nicht. Es folgen Krankengeschichten, welche über die guten, erreichbaren Resultate Aufschluß geben. Fröschels.

III. Nasenrachenraum, Pharynx und Mundhöhle.

Trois cas de tumeurs mixtes de la région palatine. Par Reach (Lausanne). (Annales des maladies de l'oreille, 1912, 3e Livraison.)

Die Tumoren des Gaumengewölbes und des weichen Gaumens bilden klinisch eine charakterisierte Gruppe. Nicht so einheitlich lauten die histologischen Befunde. Zuerst hielt man sie für Adenome, dann für Sarkome und dann für Epitheliome. Stephan Paget erkannte ihre Übereinstimmung mit den gut-

Digitized by Google
Original from UNIVERSITY OF CALIFORNIA
Generated on 2019-10-24 13:55 GMT / http://hdl.handle.net/2027/uc1.b3252761
Public Domain in the United States, Google-digitized / http://www.hathitrust.org/access_use#pd-us-google

artigen Parotisgeschwülsten. Perochaud (1883) fand Bindegewebe und Epithelzellen. Deutsche Autoren widersprachen. Billroth hielt sie für Bindegewebsgeschwülste, Koloczek für Zylindrome (Angiosarkome). Die bedeutendste Arbeit stammt von Volkmann, der 138 Beobachtungen dieser Art zusammenstellte und zu dem Schlusse kam, die Klassifikation sei nur mit Hilfe von Serienschnitten histogenetisch durchzuführen. Es folgen drei eigene Beobachtungen, welche den Autor zu folgenden Schlüssen führen: 1. Makroskopischer Charakter: Die Tumoren der Gaumenregion sind eingekapselt, unregelmäßig rund, gelappt und von harter Konsistenz. 2. Mikroskopisch sind sie sehr verschieden zusammengesetzt; sie enthalten Bindegewebe und Epithelwucherungen. Im ersten Falle herrschte fibrilläres Bindegewebe vor; die Tumoren 2 und 3 von hyaliner Struktur. Im zweiten waren im Bindegewebe reichlich Blutgefäße vorhanden; im ersten und im dritten fand sich Fett.

Das Epithel war im ersten Falle Plattenepithel, zylinderförmig im zweiten und dritten. Das Bindegewebe und das Epithel scheinen sich gegenseitig in dem Sinne zu beeinflussen, daß eine gewisse Bindegewebsstruktur einer gewissen Epithelform entspricht, und zwar fibrilläres Bindegewebe dem Plattenepitheliom, Bindegewebe mit Blutgefäßen dem Peritheliom, hyalin degeneriertes Bindegewebe dem polymorphen glandulären Epitheliom. 3. Klinische Charaktere. Sie sitzen lateral am Gaumen, sind vollständig abgegrenzt, die bedeckende Schleimhaut ist glatt; die Tumoren sind nicht schmerzhaft und genieren nur durch ihre Maße; sie wachsen sehr langsam und sind gutartig; sie üben keinerlei Einfluß auf das Allgemeinbefinden aus und setzen keine Metastasen. 4. Die Behandlung besteht in der Abtragung. 5. Die Prognose ist gut. 6. Sie sind embryonalen Ursprunges. Fröschels.

Les adamantinomes. Par Pal Coryllos (Paris). (Annales maladies de l'oreille etc. 1912, 4e u. 5e Livraison.)

Die Histogenese der Adamantinome. Es wurde schon gesagt, daß nach der Meinung Malassez' und der meisten übrigen Autoren die Adamantinome sich aus dem Epithel des Tractus gingiva adamantinus oder aus darin liegenden Sprossen entwickeln. Um nicht mit denjenigen, welche dagegen opponieren (Brocca etc.), diskutieren zu müssen, stellt sich der Autor auf einen anderen prinzipiellen Standpunkt. Es gibt Tumoren, welche an Stelle eines fehlenden Zahnes oder einer fehlenden Wurzel, und solche, welche bei vorhandener Wurzel oder sogar komplettem Zahn entstehen. Deshalb trifft Coryllos folgende Einteilung:

1. Adamantinome, welche sich auf Kosten eines sich entwickelnden adamantinen Organes bilden, und

2. solche, welche auf Kosten von paradentärem Gewebe entstehen.

Die ersteren bestehen aus Zellen, welche die Form adamantinärer Zellen nachahmen, und der entsprechende Zahn muß defekt sein: sie können solid

Digitized by Google
Original from UNIVERSITY OF CALIFORNIA
Generated on 2019-10-24 13:55 GMT / http://hdl.handle.net/2027/uc1.b3252761
Public Domain in the United States, Google-digitized / http://www.hathitrust.org/access_use#pd-us-google

oder cystisch, einfach oder dentificés sein. Sie können auch mehrere Zahnanlagen enthalten. Der Autor weist nunmehr auf die Unvollständigkeit der Brocaschen Einteilung (embryoplastische, odontoplastische, coronare und radikuläre Odontome) mit besonderer Berücksichtigung der cystischen Geschwülste hin, durch welche der epitheliale Charakter der Zellen nicht erklärt sei. Es folgen Beobachtungen verschiedener Autoren. Sodann werden die Adamantinome paradentären Ursprunges besprochen, welche sich bei kompletter Zahnentwicklung finden. Diese Tumoren sind nach der Brocaschen Theorie histogenetisch nicht zu erklären. Auch für sie ist nur die Erklärung Malassez' zu verwenden. Er unterscheidet:

1. eine oberflächliche Gruppe, welche aus Vegetationen der inneren epithelialen Bekleidung des Zahnfleisches oder auch der Lamina epithelialis entstehen;

2. eine mittlere Gruppe, entstehend aus der Lamina epithelialis oder der Begrenzung des adamantinen Organes;

3. die dritte Gruppe derselben Entstehungsart mit Resten des adamantinen Organes;

4. Gebilde, welche nur der Begrenzungsschichte ihre Entstehung verdanken. Der Autor hält eine Einteilung nach dem histologischen Charakter für instruktiver. Er führt sodann an Schnitten den Beweis, daß die cystischen Tumoren keine andere Entstehungsart haben wie die soliden. Es handelt sich vielmehr nur um eine morphologische, keineswegs aber um eine strukturelle Umwandlung. Sodann findet man Beobachtungen von cystischen Tumoren; für alle schon im früheren Hefte angegebenen Gruppen findet man Beispiele.

Dann gibt der Autor noch einen Überblick über die Dentome, Epulis und gemischten Adamantinome (Adamantinome + Ca. oder Sa.). Die Dentome (coronäre und radikuläre) bestehen lediglich aus dentärem, ausgebildeten Gewebe ohne Adamantin. Über den Charakter der coronären Tumoren bestehen ebenfalls noch sehr verschiedene Ansichten. Die einen glauben an epithelialen, die anderen an paradentären Ursprung. Der Autor sagt, daß, selbst wenn sie aus epithelialen Keimen hervorgingen, welche sehr nahe der Krone liegen, so wäre die Verbindung (makroskopisch und mikroskopisch) mit der Krone nicht erklärlich. Es gibt auch Dentome der Wurzel. Sie entstehen aus Wurzelgewebe. Aber warum sind sie von Email oder auch Zement bekleidet? Die Zellen am Halse des Zahnes sind noch Adamantoblasten und werden durch denselben Grund irritiert, welcher zur Bildung des Tumors überhaupt führt. Auf diese Weise bilden sie Email.

In der überwiegenden Mehrzahl der Fälle findet man in den Adamantinomen überhaupt nicht bloß einen Charakter von Zellen; aber in der Regel sind die verschiedenen Zellformen (zylindrisch, kubisch etc.) in verschiedenen Tiefen des Tumors zu finden. Es gibt aber auch Tumoren mit zahlreichen

Digitized by Google
Original from UNIVERSITY OF CALIFORNIA
Generated on 2019-10-24 13:55 GMT / http://hdl.handle.net/2027/uc1.b3252761
Public Domain in the United States, Google-digitized / http://www.hathitrust.org/access_use#pd-us-google

atypischen Zellen, und diese wachsen schnell, während die mit ausgewachsenem Adamantingewebe gutartiger sind. Auch rezidivieren atypisch gebaute Tumoren öfter. Mit einem ausgedehnten Literaturverzeichnis endet die interessante und klar aufgebaute Publikation. Fröschels.

Klinischer Beitrag zum Studium der Infektionen tonsillaren Ursprunges. (Contributo clinico allo studio delle infezioni di origine tonsillone.) Von Zbrozzi. (Atti etc., 1912.)

Lokale, von den Tonsillen ausgehende Infektionen anderer Organe kommen öfter zur Beobachtung. Seltener sind allgemeine Infektionen tonsillaren Ursprunges. Verfasser teilt nun 3 Fälle mit, in denen im Anschluß an eine Tonsillenerkrankung einmal septische Lungeninfarkte, zweimal Septikämie aufgetreten ist. Die Prophylaxis erfordert die Abtragung hypertrophischer Mandeln, bei postanginösen Allgemeininfektionen ist die Vakzinationsbehandlung nach Wright vorzunehmen mit den aus Blutkulturen gewonnenen pathogenen Keimen. Spira.

Das Massaker der Mandeln. Von J. N. Mackenzie. (Archives Internat. de laryngologie etc., Tome XXXIV, Nr. 3, 1912.)

Über die Rolle der Mandeln im menschlichen Organismus schreibt der eine bald wie ein Staatsanwalt, der andere wie ein Verteidiger. Mackenzie sucht die Mandeln von allen Übeltaten, die man ihnen zuspricht, reinzuwaschen und er erhebt sich gegen das Massaker der Mandeln. Viel neues bringt der Aufsatz nicht, aber die Lektüre ist wegen der zahlreichen eingestreuten Anekdoten und sonstigen Bemerkungen unterhaltend. „Nicht zu viel an den Mandeln operieren, denn eine „glückliche" Mandeloperation kann den Tod des Patienten zur Folge haben." „Nicht nur der Ignorant, sondern auch der Erfahrene und Geschickte kann folgendes nach einer Mandeloperation heraufbeschwören: Tod infolge von Blutung und Auftreten von Tuberkulose in den Lungen und regionären Drüsen, Zerreißen der Muskeln und anderer Gewebe im Gaumen und Rachen, Vernichten einer Barrière gegen die Infektionen, Infektion der Wunde, Sepsis, unangenehme Narben, Otitis, Angina und Stimmstörungen, Verlust der Singstimme, Emphysem, Pneumonie, Empfindlichkeit für Halsleiden, namentlich Neigung zu Abscessen und Mandelentzündungen." Es wären noch einige solcher Zitate zu machen. Lautmann.

Die Struktur der adenoiden Vegetationen. Revision der Tatsachen und der Theorien. (La struttura delle vegetazioni adenoide. Revisioni di fatti e di teorie. Von Bilancioni. (Atti etc., 1912.)

Die histologischen Untersuchungen des Verfassers führten zur Bestätigung der Behauptung anderer Autoren, daß die adenoiden Vegetationen aus denselben Elementen wie die gewöhnlichen Tonsillen bestehen und sich von diesen nur unterscheiden: 1. durch größere Dichte und Ausdehnung der Epithelauskleidung, 2. durch eine größere Anzahl geschlossener Follikel und 3. durch Vermehrung der interfollikulären Grundmasse.

Digitized by Google
Original from UNIVERSITY OF CALIFORNIA
Generated on 2019-10-24 13:55 GMT / http://hdl.handle.net/2027/uc1.b3252761
Public Domain in the United States, Google-digitized / http://www.hathitrust.org/access_use#pd-us-google

Die Lymphzellen dieser Vegetationen entstehen nicht aus einer Metaplasie der Epithelzellen, sondern stammen von einer leukozytösen Infiltration her. Zwischen dem Alter und der physio-pathologischen Beschaffenheit des Individuums und der Morphologie seiner hypertrophischen Pharynxtonsillen besteht kein Zusammenhang. Spira.

Mitteilungen aus der Praxis. Von Candela. (Boletin de laringologia, Juli—Dezember 1912.)

Verfasser teilt einen Fall von Primäraffekt an der Tonsille mit. Dann 3 Fälle von später Heredosyphilis (Lues hereditaria), welche durch die spezifische Behandlung heilten. Einer davon wurde mit Erfolg mit Salvarsan behandelt. Menier.

Soll man die Tonsillektomie und die Adenektomie in der Narkose ausführen? Von Botey. (Revista de Ciencias médicas de Barcelona, Januar 1913.)

Die Hauptsache ist, daß der Pat. gut fixiert sei; manchmal nimmt Verfasser seine Zuflucht zur lokalen Anästhesie: er wendet keine Anästhesie für Kinder unter 3 Jahren an; für größere Kinder gebraucht er Cocain- oder Alypinpinselungen (10—15%); für junge Leute und Erwachsene eine Novocaineinspritzung zu 1%. Nur muß die Zahl der Cocainpinselungen keine allzu große sein und sie müssen auch sehr wenig ausgiebig sein. Er verwirft die allgemeine Narkose und gebraucht sie nur, wenn die Pat. oder ihre Eltern sie wünschen und nachdem er sie auf die Gefahren aufmerksam gemacht hat; oft geschieht es, daß nach dieser Auseinandersetzung die Eltern keine allgemeine Narkose haben wollen. Menier.

Primäraffekt an der Tonsille. Von Candela. (Crónica médica Valencia, 25. Januar 1913.)

Bei einem 20jährigen Dienstmädchen beobachtete Candela einen Primäraffekt der Tonsille; es ist ein klassischer Fall; das Interessante dabei ist, daß es ein Fall von Syphilis insontium ist; das Dienstmädchen wurde von einem heredo-syphilitischen Kinde der Familie infiziert. Menier.

Freilegung der Fossa supratonsillaris durch Einschneiden des vorderen Gaumenbogens — ein Hilfsschnitt für Operationen an den Gaumensegeln. Von Dr. Walther Rosenberg (Lübeck). (Aus der königl. Universitätsklinik für Ohren-, Nasen- und Kehlkopfkrankheiten zu Breslau [Prof. Dr. Hinsberg].) (Zeitschr. f. Ohrenheilk., Bd. LXVII, H. 1 u. 2.)

Verfasser empfiehlt die Incision des vorderen Gaumenbogens als eine einfache, zweckmäßige und ungefährliche Methode zur Eröffnung peritonsillärer Abscesse und als Hilfsschnitt bei der totalen Tonsillektomie verborgen liegender Tonsillen.

Im ersten Falle hat sie den Vorteil, daß der Absceß fast ausnahmslos sofort eröffnet wird und die Wunde stets klafft, ohne Neigung zu verkleben, wodurch Eiterverhaltungen vermieden werden; als Hilfsschnitt bei der Ton-

Generated on 2019-10-24 13:55 GMT / http://hdl.handle.net/2027/uc1.b3252761
Public Domain in the United States, Google-digitized / http://www.hathitrust.org/access_use#pd-us-google
Digitized by Google
Original from UNIVERSITY OF CALIFORNIA

sillektomie gibt sie einen guten Überblick und ermöglicht, die verborgene Tonsille ohne weiteres zu fassen und aus ihrem Bette herauszuziehen.

Unter den 150 auf diese Weise ausgeführten Operationen wurde keine einzige beachtenswerte Blutung aus den Wundrändern der Gaumenbogen beobachtet und ebensowenig je eine Funktionsstörung der Gaumenbogen nach der Heilung gesehen. Die Narbe ist kaum sichtbar, die Bewegungen des Gaumensegels normal, die Sprache unbeeinflußt. Lawner.

Traitement chirurgical des tumeurs du pharynx (suite). Par MM. Durand et Gault. (Annales des maladies de l'oreille, 1912, 8e livraison.)

Der Autor führt aus der Literatur eine Reihe von durch den Mund operierten Tumoren des Rachens an und weist besonders, ohne aber wegen der geringen Zahl bindende Schlüsse zu ziehen, auf die Vorteile der buccalen Methode hin. Diese bestehen vor allem in dem Fehlen stärkerer Blutungen, so daß die Unterbindung der Carotis externa meist überflüssig ist, in dem Ausbleiben pulmonärer Komplikationen und der raschen Wundheilung. Alle benignen Tumoren des Rachens sollen buccal operiert werden. Betreffs der malignen richtet sich die Indikation nach der Art, dem Sitz und der Ausdehnung der Neubildung. Es gibt eingekapselte, gut abgegrenzte, welche oft gestielt sind und weder die Umgebung noch die Drüsen stärker affizieren; sie eignen sich für die buccale Methode. Die Lymphosarkome hingegen sollen von außen her entfernt werden.

Bei Epitheliomen richtet sich die Indikationsstellung nach dem Alter respektive nach der Ausdehnung des Tumors.

Bezüglich des Sitzes sagen die Autoren: Bei primären Geschwülsten des weichen Gaumens oder der Uvula und bei denen der Gaumenmandeln, bei welchen die Drüsen im Kieferwinkel nicht stark infiltriert sind, eignet sich die Operation durch den Mund. Auch bei Zungentumoren hatten die Verfasser mit dieser Methode gute Resultate.

Auch für die Tumoren des Pharynx, welche wegen des unterliegenden Gewebes meist leicht abzutragen sind, ist dieselbe Art zu empfehlen. Bezüglich der Ausdehnung machen besonders jene Tumoren beim buccalen Wege Schwierigkeiten, welche vom Gaumen auf das Gebiet der Tube übergreifen. Auch das Wachstum in den Kehlkopf hinein bietet eine Kontraindikation bezüglich der Methode. Es folgt eine Beschreibung der Technik der Pharyngotomia interna und ein ausgedehntes Literaturverzeichnis.

Fröschels.

Des Végétations adénoïdes chez les nourrisons. Par Durif. (Annales des maladies de l'oreille, 1912, 9e livraison.)

Erst 1891 wurde man durch M. Lubet-Barbon auf das nicht seltene Vorkommen von adenoiden Vegetationen bei Säuglingen aufmerksam. Seither sind zahlreiche Publikationen über dieses Thema erschienen, von denen der

Generated on 2019-10-24 13:55 GMT / http://hdl.handle.net/2027/uc1.b3252761
Public Domain in the United States, Google-digitized / http://www.hathitrust.org/access_use#pd-us-google
Digitized by Google
Original from UNIVERSITY OF CALIFORNIA

Autor einige markante erwähnt. Es wird kurz die embryonale Entwicklung der Rachenmandel beschrieben (sie entsteht erst gegen Ende des intrauterinen Lebens) und sodann auf die interessanten Arbeiten Citellis und Poppis hingewiesen. Hier hätte auch Erdheim erwähnt werden sollen.

Marfan glaubt, den adenoiden Vegetationen und der Rachitis eine gemeinsame Ursache zugrunde legen zu sollen.

Bei den Säuglingen äußern sich die Adenoiden im Schnupfen, Behinderung der Nasenatmung und damit der Ernährung. Andere Symptome, hauptsächlich bei nervösen Kindern, sind reflektorischer Natur: Husten und Asthma. Die Diagnose wird mit dem tastenden Finger gemacht. Manchmal treten sehr unangenehme Folgeerscheinungen der adenoiden Vegetationen auf (Retropharyngealabsceß, Otitis, Nebenhöhlenentzündung). Ferner können Emphyseme und Thoraxdeformationen entstehen.

Die Behandlung bei Säuglingen ist medizinisch oder chirurgisch. Ad 1: Resorcinvaselin, Mentholöl (davor wurde von anderer Seite gewarnt. Anm. d. Ref.). Die medizinische Behandlung ist nur dazu da, um Zeit zu gewinnen, da die Operation bei Säuglingen denn doch nicht so radikal ausführbar ist (Pinzette von Chatellier) wie bei etwa 2jährigen Kindern. Fröschels.

Über chirurgia minor bei Ohren-, Nasen- und Rachenkrankheiten. Von K. Nörregaard. (Ugeskrift for Läger, 1913, Nr. 13.)

Der vor praktischen Ärzten gehaltene Vortrag enthielt nichts Neues.

L. Mahler.

IV. Larynx.

Die Laryngitis ulcero-membranosa. Von Daudin Clavand. (Revue hebdom. de laryngologie, Nr. 31, 1912.)

Diese Form der akuten Laryngitis ist erst durch eine Arbeit Moures bekannt geworden. Ob sie tatsächlich so selten ist, wie die diesbezügliche Literatur aufweist, die nur 4 Fälle kennt, von denen Moure allein 2 beobachtet hat, mag dahingestellt bleiben. Der neue Fall ist ebenfalls von Moure beobachtet worden.

Es handelte sich um einen kräftigen 40jährigen Tischler, der plötzlich mit Zeichen einer akuten Laryngitis erkrankt, die rasch zu schwerer Dyspnoe führt. Die Untersuchung zeigt neben einem ganz gesunden Pharynx folgendes Kehlkopfbild: Epiglottis rot geschwollen, den ganzen Kehlkopfeingang verdeckend. Die Farbe kontrastiert mit der matten silbergrauen Farbe der akuten Larynxschwellung a frigore. Es wird sofort tracheotomiert. Erst 5 Tage nach der Tracheotomie läßt sich das Innere des Kehlkopfes sehen. Man sieht auf der rechten aryepiglottischen Falte und auf des benachbarten Gegend des Pharynx eine Pseudomembran, die sich schwer abheben läßt. Sie gleicht ganz den Membranen, die man bei der Plaut-Vincentischen Angina sieht. Eine bakteriologische Untersuchung zeigt auch tatsächlich, daß es sich um die An-

Digitized by Google
Original from UNIVERSITY OF CALIFORNIA
Generated on 2019-10-24 13:55 GMT / http://hdl.handle.net/2027/uc1.b3252761
Public Domain in the United States, Google-digitized / http://www.hathitrust.org/access_use#pd-us-google

wesenheit von zahlreichen fusiformen Bacillen und reichen Spirillen handelt. Der Fall verlief im Gegensatz zu den anderen Fällen gut und relativ rasch.

Lautmann.

Behandlung der Kehlkopftuberkulose im Hochgebirge. Von de Reynier. (Archives internationales de laryngologie, Tome XXXIV, Nr. 1, 1912.)

Der Autor praktiziert in Leysin, wo er seine Patienten mit der Schweigekur behandelt. Operiert, d. h. galvanokauterisiert wird nur gegen Dysphagie. Später, wenn es den Pat. besser geht, können Granulationen und Synechien, die die Klarheit der Stimme beeinträchtigen, ebenfalls galvanokaustisch zerstört werden. Die Resultate sind geradezu erstaunlich. Von 100 Pat. sind mit vollkommen gesunden, auch stimmlich normalem Larynx 77 Pat. entlassen worden. Bei 8 Pat. war der Kehlkopf ausgeheilt, doch behielten die Pat. eine ventrikuläre Stimme, d. h. sprachen mit den falschen Stimmbändern, weil sie die Schweigkur nicht genau beobachtet haben. Der Rest blieb nicht, wie man endlich erwarten würde ungeheilt, sondern 11 Pat. verließen vor der Zeit das Sanatorium und wurden nur gebessert. Nur 4 Pat. starben noch im 1. Monate ihrer Ankunft in Leysin. Man muß zugeben, daß so glänzende Resultate in der Behandlung der Kehlkopftuberkulose durch keines der Mittel zu erzielen sind. Der Hauptanteil gebührt daher dem Hochgebirge. Es wäre erwünscht, auch von anderen Seiten hierüber Bestätigung zu erfahren.

Lautmann.

Die Erkennung und Behandlung der tuberkulösen Laryngitis. Von L. D. Brose (Evansville, Ind.). (The Medic. Fortnightly, Mai 1912.)

Ein Drittel der Fälle von Lungentuberkulose erleiden durch Sputuminfektion oder auf dem Wege der Blut- und Lymphbahnen eine Mitbeteiligung des Kehlkopfes. Verfasser beschreibt in eingehender Weise die Symptomatologie, Diagnose und Prognose der tuberkulösen Laryngitiden und geht besonders genau auf deren Behandlung ein. Zur Erleichterung des Hustens läßt er ein Gemisch von Chloroform und Tct. Benzoë comp. einatmen und verordnet gegen die Schluckbeschwerden, selbst im letzten Stadium, Tabletten, die Orthoform, Menthol, Cocain und Codein enthalten und im Munde aufgelöst werden. Ob operativer Eingriff vorgenommen werden soll, hängt von dem Allgemeinbefinden und der wahrscheinlichen Lebensdauer des Pat. ab. Da die laryngeale Erkrankung stets tiefer geht, als der Kehlkopfspiegel enthüllt, soll von der Operation abgesehen werden, falls der Eingriff voraussichtlich nur einen Teil des erkrankten Gebietes erreichen kann. Am meisten ist die Curette indiziert, besonders bei nicht zu ausgedehnter Ulceration und zur Entfernung von Granulationen und papillomatösen Exkreszenzen. Klimawechsel ist nur im Frühstadium der Erkrankung anzuraten, und auch nur dann, wenn der Pat. genügend Mittel hat, um die damit verbundenen Unkosten ohne Sorge um sich und die Seinen tragen zu können.

Otto Glogau.

Digitized by Google
Original from UNIVERSITY OF CALIFORNIA
Generated on 2019-10-24 13:55 GMT / http://hdl.handle.net/2027/uc1.b3252761
Public Domain in the United States, Google-digitized / http://www.hathitrust.org/access_use#pd-us-google

Ein Fall von Tuberkulom des Larynx. (Aus der Klinik für Ohren- und Kehlkopfkrankheiten zu Straßburg.) Von Dr. Artur Jaehne. (Zeitschr. f. Ohrenheilk., Bd. LXVI, H. 1 u. 2, pag. 8—17.)

Verfasser beobachtete bei einer 27jährigen Phthisikerin einen großen, grauweißlichen, glatten, über haselnußgroßen Tumor, der von der rechten Morgagnischen Tasche ausging und — trotzdem er die ganze Rima glottidis bis auf einen kleinen Teil im hinteren Stimmbanddrittel und auch das linke Stimmband größtenteils überdeckte — keine merklichen Atembeschwerden, selbst bei schwerer Arbeit, verursachte. Trotz der makroskopischen Ähnlichkeit mit einem Fibrom konnte in diesem Falle die Diagnose auf Tuberkulom mit Rücksicht auf die charakteristischen Veränderungen an der hinteren Larynxwand und die Ulceration in der linken Aryknorpelgegend noch vor der histologischen Untersuchung gestellt werden.

Verfasser nimmt — wie es bei diesen tuberkulösen Geschwülsten gewöhnlich der Fall ist — mit Wahrscheinlichkeit an, daß es sich bei seiner Patientin um ein primäres Tuberkulom handelte, welches, operativ entfernt, bald rezidivierte, während der Lungenprozeß zugleich relativ schnell fortschritt.

Da das Individuum in einem späten Stadium zur Behandlung gelangte, so war die Prognose von vornherein ungünstig, doch bestand zur operativen Entfernung des Tumors insoferne eine fast vitale Indikation, als bei der geringsten akuten entzündlichen Schwellung im Kehlkopfinnern Suffokationserscheinungen sich hätten einstellen können.

Verfasser bespricht dann die divergierenden Ansichten über die Behandlung der Larynxtuberkulome und führt für die konservative Behandlung die Aussprüche Dehios, Mackenzies und Semons ins Treffen. Lawner.

Behandlung der inneren Tuberkulose (Larynxtuberkulose) mit absorbierter Lichtenergie. Von Dr. Th. Briuch. (Ugeskrift for Laeger, 1912, Nr. 48.)

Bei seinen Versuchen, die bei der Lupusbehandlung gewonnenen ultravioletten Strahlen durch schwefelsaure Chininlösung zu absorbieren, kam dem Verfasser der Gedanke, ob sich die mit diesen Strahlen gesättigte Luft therapeutisch anwenden ließe. Wir atmen täglich Luft ein, die diese Strahlen eingesogen haben, und Briuch hält es nicht für ausgeschlossen, daß das Geheimnis in der Wirkung der Luftkur auf die menschliche Tuberkulose eben darin liege, daß die Luft diese Strahlen enthält. Denn die auffallende Wirkung könne weder auf den Stickstoff noch auf den Sauerstoff, der in der Luft enthalten ist, zurückgeführt werden. Er erinnert an die bekannte Tatsache, daß die Kindertuberkulose, die man unter dem Namen Skrofulose zusammenfasse, nirgends so spezifisch beeinflußt wurde wie am Meere. Diese Wirkung beruht seiner Meinung nach darauf, daß die Seeluft außer ihrem gewöhnlichen reinen Inhalt an absorbierten Strahlen gleichzeitig die vom

Digitized by Google
Original from UNIVERSITY OF CALIFORNIA
Generated on 2019-10-24 13:55 GMT / http://hdl.handle.net/2027/uc1.b3252761
Public Domain in the United States, Google-digitized / http://www.hathitrust.org/access_use#pd-us-google

Wasser und Sand zurückgeworfenen und eingesogenen Strahlen enthalte. Da schon eine schwache Bogenlampe viel mehr ultraviolette Strahlen aussende, als sich im Sonnenlichte finden, so könnte es nicht schwierig sein, eine größere Menge dieser Strahlen zu erzeugen. Zu diesem Zwecke benutzte er eine 50 *cm* hohe, 40 *cm* breite und 30 *cm* lange Kiste, in der er eine Bogenlampe mit Kohlenspitzen — von 15 Ampère und 110 Volt Wechselstrom — anbrachte. Die Kiste war inwendig mit Kalk angestrichen, damit keiner der Strahlen aufgesogen würde. Die kalte Luft strömt nun von unten hinein und an dem Bogenlicht vorbei und gelangt dann durch eine obere Öffnung, worin sich eine Porzellanröhre befindet, durch die der Pat. die bestrahlte angewärmte Luft einatmet. Anfangs behandelte er auf diese Weise die Pat. 3mal täglich je eine Stunde lang. In einem Falle von Tuberkulose in der Epiglottis und im Larynx erreichte er nach einer 28tägigen Behandlung ein sehr gutes Resultat. Der Pat. litt an Tuberculosis pulmonum, war im letzten Jahr heiser gewesen und hatte heftige Hustenanfälle gehabt. Die Epiglottis war ödematös geschwollen, 3mal so dick wie eine gesunde Epiglottis, ebenfalls war die Regio interarytaenoidea stark geschwollen; im Innern des Kehlkopfes hatten sich die Plica ventriculares wurstförmig über die Stimmbänder gelegt. Nach einer 28tägigen Behandlung hatte der Husten aufgehört; die Stimme erhielt ihren natürlichen Klang und die Schwellung der Epiglottis und in der Regio interarytaenoidea schwand vollständig.

Nach Ansicht des Verfassers haben die in der eingeatmeten Luft absorbierten ultravioletten Strahlen dieser eine gewisse Energiemenge zugeführt, die dann die günstige Wirkung ausgeübt haben. L. Mahler.

Rheumatische Arthritis des crico-arytänoiden Gelenks. Von Vargas. (España méd., 1. Oktober 1912.)

Solche Fälle sind sehr selten. Verfasser beschreibt ausführlich einen solchen Fall, in welchem die hervorragendsten Symptome folgende waren: Schluck- und Sprechbeschwerden, Schmerzhaftigkeit der vorderen Halsgegend, Röte und Ödem der Larynxschleimhaut; das betreffende Stimmband war unbeweglich wie in einem Falle von Recurrenslähmung. Die Diagnose von Rheumatismus wurde später durch das Auftreten von Schwellungen an den Hand- und Fingergelenken bestätigt. Mit Salicyl, Aspirin und lokaler Behandlung erzielte man eine große Besserung, die Ankylose des crico-arytänoiden Gelenks blieb aber bestehen.

Bis jetzt sind 6 Fälle bekannt, in welchen der Rheumatismus zuerst den Kehlkopf ergriff, bevor er jedes andere Gelenk invadierte. Menier.

Die Alkoholinjektionen in den Schluckbeschwerden der Tuberkulösen. Von Bertran. (Boletin de laringologia, Juli—Dezember 1912.)

Mit der Methode von Hoffmann hat Verfasser viele Versager gehabt; darum wendet er jetzt die Methode von Paul-Boncour an, welche darin be-

Digitized by Google
Original from UNIVERSITY OF CALIFORNIA
Generated on 2019-10-24 13:55 GMT / http://hdl.handle.net/2027/uc1.b3252761
Public Domain in the United States, Google-digitized / http://www.hathitrust.org/access_use#pd-us-google

steht, daß man zuerst 1 cm^3 einer 1%igen Novocain-Adrenalinlösung einspritzt; die Kanüle wird nicht herausgezogen und man wartet 5 Minuten; dann spritzt man den Alkohol (90°), welcher nicht erwärmt wird. Die Injektionskanüle soll 4 *cm* lang sein und soll in der Mitte einer Linie eingestochen werden, welche senkrecht den Winkel der beiden Hälften der Cartilago thyreoidea mit dem konvexen Teil des Zungenbeins verbindet; so trifft man die Membrana thyrohyoidea, dann wird die Richtung der Kanüle geändert und sie wird horizontal nach hinten und außen geführt, parallel dem Rande der Cartilago thyreoidea, $1^1/_2$ *cm* über diese. Mit dieser Methode hat Bertran keinen Mißerfolg zu beklagen gehabt. Menier.

V. Trachea, Bronchien, Oesophagus.

Diagnose und Behandlung der narbigen Verengerungen der Speiseröhre. (Diagnostic et traitement des rétrécissements cicatriciels de l'oesophage.) Von Guisez. (Bulletin d'oto-rhino-laryngologie, Tome XV, Nr. 6, 1912 und Tome XVI, Nr. 1, 1913.)

Die vorliegende Arbeit ist der Bericht, den Guisez auf dem französischen Chirurgenkongreß in Paris 1912 vorgetragen hat. Die narbigen Verengerungen sind nach dem Krebs die häufigste Erkrankung der Speiseröhre. Auf 1200 von Guisez ösophagoskopierten Patienten sind 90 narbige Stenosen gezählt worden, während der Krebs allein 900 Patienten zur Untersuchung geliefert hat. Neben den bekannten Ursachen der narbigen Stenosen führt Guisez auch die einfachen Entzündungen auf, deren Vorstufe, bekanntlich nach Guisez, der Spasmus der Speiseröhre ist. Die Technik der Untersuchung anlangend, empfiehlt Guisez, den Katheterismus des Oesophagus nur mit der weichen Sonde zu machen. Desgleichen rät Guisez, unter allen Umständen auf eine Röntgendurchleuchtung des Mediastinums zu dringen, weil die kleinen Dilatationen der Aorta viel häufiger sind, als wie gemeiniglich angenommen wird. Desgleichen muß die Durchleuchtung nach Wismutverabreichung gemacht werden. Nicht vergessen, das Wismut nach der Sitzung herauszuwaschen, um nicht eine unvollständige Stenose in eine vollständige zu verwandeln!

Die Oesophagoskopie führt Guisez mit seinem eigenen Instrumentarium aus. Patient liegt immer mit überhängendem Kopfe. Im allgemeinen sind die Narben sehr leicht zu erkennen. Oberhalb der Narben finden sich die mitunter riesenhaften Ausdehnungen der Speiseröhre. Differentialdiagnostisch ist es nicht immer leicht, die Kompressionsstenose, die spastische Kontraktur, die kongenitale Striktur, ja manchmal auch den Krebs auszuschließen (den scirrhotischen Krebs).

Nach Besprechung der wichtigsten Komplikationen wendet sich Guisez der Prognose zu, die nach Billroth eine Mortalität von 38%, nach der von v. Acker eine Mortalität von 40—50% liefert. Dank der modernen Therapie

Digitized by Google
Original from UNIVERSITY OF CALIFORNIA
Generated on 2019-10-24 13:55 GMT / http://hdl.handle.net/2027/uc1.b3252761
Public Domain in the United States, Google-digitized / http://www.hathitrust.org/access_use#pd-us-google

fanden sich bei Guisez auf 90, mitunter der schwersten Formen, bloß fünf Todesfälle.

Die Behandlung ist davon abhängig, ob die Stenose dilatabel ist oder nicht. Die Dilatationsbehandlung ist durch die Oesophagoskopie erst brauchbar geworden, weil diese uns erst gestattet, eine Vorstellung zu machen über die Veränderungen der Schleimhaut um die Stenose herum, ferner den Sitz und die Form der Stenose erkennen läßt. Schwieriger wird die Situation, wenn die Stenose nicht ausdehnbar ist. Für diese Fälle hat Guisez ein eigenes Oesophagotom angegeben, dessen genaue Anwendungsweise beschrieben wird. Es scheint, daß die Resultate nicht immer sehr glänzende sind, und verwendet jetzt Guisez hauptsächlich die Elektrolyse nach den bei den Urologen bekannten Prinzipien. Durch die Elektrolyse wird die Stenose erst dilatabel gemacht und sind die erzielten Resultate sehr zufriedenstellend. Auf die Technik geht Guisez sehr genau ein, doch reproduzieren wir dieselbe nicht.

Auf der Grenze unserer Spezialität stehen die Fälle, in denen die Striktur unpassierbar ist trotz Oesophagoskopie. Nach Guisez gehören hierzu 8%, aller beobachteten Fälle. Für solche Fälle ist der retrograde Katheterismus empfohlen worden, der nach permanenter (Gastrostomie) oder temporärer Eröffnung (Gastrotomie) des Magens ausgeführt wird. Daß für solche Fälle noch die retrograde Oesophagoskopie als Hilfsmittel Verwendung finden kann, ist bekannt. Guisez beschreibt die verschiedenen Methoden, die hauptsächlich von Chirurgen (Bergmann) ausgearbeitet und durch Sargnon eine Bereicherung erfahren haben. Ist die Stenose weder von unten noch von oben passierbar, dann treten die verschiedenen Formen der Oesophagotomie (die Oesophagotomia externa superior, thoracica, die Oesophagektomie, Oesophagogastromie, die plastischen Methoden) in ihre Rechte. Damit ist aber das Gebiet des Laryngologen endgültig verlassen. Lautmann.

Sechs Fremdkörperfälle in der Trachea und den Bronchien auf endoskopischem Wege behandelt. Von Guisez. (Bull. d'oto-rhino-laryngol., 1912, T. XX. Nr. 3.)

Diesmal handelt es sich um Kinder, von denen gerade der interessanteste Fall einen Säugling von $8^1/_2$ Monaten betrifft, der sich gleichzeitig auch den Luxus von zwei Fremdkörpern gestattet hat.

Der erste Fall betrifft einen 10jährigen Jungen, der vor 6 Wochen einen Zwetschgenkern aspiriert hat. Nur die feste Anamnese und das anfallsweise Auftreten von Husten sprachen für die Anwesenheit des Fremdkörpers in den Luftwegen. Über den Sitz war kein Aufschluß zu erhalten. Unter Chloroform wird bronchoskopiert und der Fremdkörper auch im linken Bronchus gefunden. Beim Extraktionsversuch starke Atemnot, die schleunige Tracheotomie erfordert. Hierauf wird der Fremdkörper noch in derselben Sitzung endoskopisch entfernt.

Digitized by Google
Original from UNIVERSITY OF CALIFORNIA
Generated on 2019-10-24 13:55 GMT / http://hdl.handle.net/2027/uc1.b3252761
Public Domain in the United States, Google-digitized / http://www.hathitrust.org/access_use#pd-us-google

Im zweiten Fall handelt es sich um einen $6^1/_2$jährigen Knaben, der vor 2 Jahren Eisenspäne (limaille de fer) aspiriert hat und der $^2/_3$ des rechten Unterlappens infolgedessen sklerosiert hatte. Es gelang, in oberer Bronchoskopie mit Wattetupfern die größte Menge des Fremdkörpers zu entfernen. Guisez tracheotomierte, um 3 Tage später wieder zu bronchoskopieren. Es zeigt sich jedoch, daß die Lunge vollständig gereinigt ist. Heilung.

Sehr interessant ist die Geschichte eines 9jährigen Knaben, der vor acht Tagen einen Ring aspiriert hat. Die Radiographie zeigte deutlich den Schatten im linken Bronchus. In einem Spital wurde sofort bronchoskopiert, ohne Erfolg. Hierauf Fieber. 5 Tage später sieht Guisez das Kind. Temperatur 38 bis 39°. Dämpfung im rechten Unterlappen. Obere Bronchoskopie unter Chloroform. Trotz einer ausgiebigen Sitzung von einer Stunde ist ein Fremdkörper nicht zu finden. Tracheotomie. Den nächsten Tag steigt das Fieber auf 40°. In Anbetracht des elenden Zustandes des Kindes wird ein neuer Versuch einige Tage später gemacht. Nach $^3/_4$stündigem vergeblichen Suchen im linken Bronchus wird der Fremdkörper im rechten Bronchus gesucht und gefunden. Endoskopische Behandlung der Lungenerscheinungen. Heilung.

Der doppelte Fremdkörperfall bei einem $8^1/_2$ Monate alten Säugling dürfte wohl einzig seiner Art sein. Nachdem unter Chloroform und nach Tracheotomie ein Fremdkörper, eine Kleideragraffe, aus der Trachea entfernt war, glaubte man die schweren Lungenerscheinungen bald behoben zu sehen. Tatsächlich aber nahmen die Erscheinungen, Dyspnoe, Fieber, Auswurf, zu, so daß in Anbetracht des Fehlens von pneumonischen Erscheinungen die Idee eines zweiten Fremdkörpers bei Guisez erwachte. Dieser wurde durch retrograde Tracheoskopie in der Subglottis gefunden. Es handelte sich ebenfalls um eine Agraffe.

In der Serie findet sich auch ein Todesfall, der jedoch nicht der Methode zur Last gelegt werden kann. Ein 16 Monate altes Kind aspirierte beim Eieressen ein Stückchen Eierschale. Sofort starke dyspnoische Erscheinungen, die sich anfangs beseitigen, doch nach 2 Wochen eine Tracheotomie nötig machen. Da das Kind nicht dekanüliert werden kann, wird es zu Guisez geführt, der unter Chloroformnarkose ein Stück Eierschale im Larynx entdeckt und extrahiert. Das Kind kann aber dennoch nicht dekanüliert werden, weil sich oberhalb der Kanüle Granulationen entwickelt haben. Es wird eine Dilatationskur eingeleitet, doch stirbt das Kind einen Monat nach Extraktion des Fremdkörpers.

Endlich berichtet Guisez noch von einem 5jährigen Mädchen, dem er in Chloroformnarkose und mittelst oberer Bronchoskopie ein Stück Fleisch aus dem rechten Bronchus extrahiert hat. Lautmann.

Digitized by Google
Original from UNIVERSITY OF CALIFORNIA
Generated on 2019-10-24 13:56 GMT / http://hdl.handle.net/2027/uc1.b3252761
Public Domain in the United States, Google-digitized / http://www.hathitrust.org/access_use#pd-us-google

Bericht über einige aspirierte Fremdkörper. Von Dr. Alfred Zimmermann. (Aus der Universitätsklinik für Ohren-, Nasen- und Kehlkopfkranke in Heidelberg. [Prof. Dr. Kümmel].) (Zeitschr. f. Ohrenheilk., Bd. LXVII, H. 1 u. 2.)

Zimmermann berichtet über einige mit Erfolg behandelte bronchoskopische Fälle, welche teils in ihrer Anamnese, teils in ihrem Verlaufe eine Fülle interessanter und lehrreicher Momente aufweisen.

In einem Falle ist schon der kompliziert gebaute Fremdkörper an und für sich merkwürdig — eine Aufhängevorrichtung an Christbaumkugeln, bestehend aus einem Blechhütchen, durch dessen am Boden befindlichen Spalt ein 33 *mm* langer, doppelarmiger, federnder, am Ende halbringförmig umgebogener Draht befestigt war; ferner ist der Pneumothorax als Komplikation besonders hervorzuheben, weil eine solche in der Literatur zum ersten Male nach Aspiration eines Fremdkörpers beschrieben erscheint. Dieselbe dürfte nach den pathologisch-anatomischen Studien des Verfassers unter Berücksichtigung der vorausgegangenen vergeblichen Versuche von anderer Seite, den Fremdkörper von der Trachealwunde mittelst Häkchen zu entfernen, auf eine Wandverletzung des betreffenden Bronchus zurückzuführen sein.

In einem anderen Falle sehen wir, daß ein während der Nachbehandlung eines tracheotomierten Kindes aspiriertes abgebrochenes Stück einer Hartgummikanüle durch 7 Jahre nur zeitweise zu hochgradigen Erstickungsanfällen führte, während das Befinden und speziell die Atmung zwischen den Attacken ein ziemlich normales war.

Auf Grund seiner Erfahrungen betont Verfasser die Wichtigkeit der von autoritativer Seite bereits aufgestellten Sätze:

1. daß man sich nie verleiten lassen soll, im Dunkeln, zumal mit scharfen Instrumenten, nach einem Fremdkörper in der Tiefe des Bronchialbaumes zu suchen;

2. daß man sich selbst bei rein metallischen Fremdkörpern auf den Ausfall der Röntgenuntersuchungen nicht verlassen soll, sondern in jedem Fall von Fremdkörperverdacht, wenn irgend möglich, eine diagnostische Bronchoskopie auszuführen trachte (v. Eicken).

3. Dasselbe gelte auch bei Rückgang der initialen schweren Erscheinungen, welcher Umstand den Gedanken an eine spontane Expektoration nahelegt, indes der Fremdkörper nur in eine günstigere Lage geraten sein kann.

4. Bei Aspiration von quellbaren Körpern bei Kindern verzichte man auf die elegantere obere Bronchoskopie und entschließe sich, sofort zu tracheotomieren zum Zwecke der unteren Bronchoskopie.

Verfasser empfiehlt die obere Tracheotomie, weil sie dem Rohre größere Bewegungsfreiheit gewährt, weil die Einführung des Röhrenspatels leichter ist

Digitized by Google
Original from UNIVERSITY OF CALIFORNIA
Generated on 2019-10-24 13:56 GMT / http://hdl.handle.net/2027/uc1.b3252761
Public Domain in the United States, Google-digitized / http://www.hathitrust.org/access_use#pd-us-google

und viel seltener als bei der tiefen Tracheotomie Hautemphysem entsteht (Gottstein).

Bezüglich der Technik der Tracheotomie empfiehlt er eine Modifikation der Tracheotomia transversa, das heißt einen Hautquerschnitt, welcher, was Orientierung, Gefäßschonung, Operationsdauer und Kosmetik anlangt, große Vorteile bietet — kombiniert mit einem Tracheallängsschnitt. Lawner.

VI. Hals und Schilddrüse.

Die Radiotherapie der Hypertrophie der Thymus. Von M. Ferrand. (Le Monde Méd., November 1912, Nr. 467.)

Im allgemeinen suchen wir nicht in dieser Zeitung, die anderen Zwecken dient, Aufsätze, die sich unseren Lesern zur Analyse eignen. Die vorliegende Arbeit Ferrands schließt sich den vielen anderen Arbeiten französischer Autoren über die Hypertrophie der Thymus so ebenbürtig an, daß wir bei der Gelegenheit auch gleich das ganze Kapitel über die Radiotherapie der hypertrophischen Thymus berücksichtigen können. Die Thymus hat eine ausgesprochen ähnliche Struktur wie die Milz und die anderen lymphatischen Organe, bei deren Behandlung die Röntgenstrahlen eine berechtigte Rolle spielen. So wie diese Organe müßte a priori auch die Thymus unter der Röntgenbehandlung die Degenerationserscheinungen zeigen. Tatsächlich wies als erster dies Heinecke schon 1903 nach, der nach Röntgenbestrahlung in der Thymus das Auftreten der Hassalschen Körperchen nachweisen konnte, ein sicheres Zeichen der Degeneration. Es scheint, daß diese Frage therapeutisch geruht hat, bis Regaud und Cremien derselben experimentell und klinisch nachgeforscht haben. Durch eine besondere Versuchsanordnung (siehe Archives d'électricité méd., 10. Juni 1912) haben die Autoren den Beweis erbracht, daß die Röntgenbestrahlung den natürlichen Involutionsprozeß der Thymus beschleunigt, ohne jene schädlichen Folgen hervorzubringen, die durch die totale Suppression der Drüse, wie zum Beispiel die totale Thymektomie, erzeugt werden.

Bisher sind in der Literatur nur wenig Fälle von Bestrahlung der Thymus bekannt. Von den 2 Fällen von Friedländer und Myers abgesehen, gehören die anderen (9) Fälle französischen Autoren an (und zwar Oelsnitz, Weill und Péhn, Ribadeau, Dumas und Weill, Gross und Weill, Weill). Ferrand gibt die Technik, die Weill befolgt, wieder und die im Original nachzulesen ist. Für uns sind viel wichtiger die Indikationen der Methode. Wenn es auch feststeht, daß die Thymektomie quoad vitam gerade keine gefährliche Operation genannt werden kann, so entschließt man sich, außer in dringenden Fällen von Dyspnoe, nicht gerne, diese im allgemeinen immer schwächlichen Kinder zu operieren. Nun ist es sicher, daß die Bestrahlung auch ihre Nachteile hat, unter denen die Dauer der Behandlung und die Unsicherheit hinsichtlich der endgültigen Heilung am wichtigsten sind, während

Generated on 2019-10-24 13:56 GMT / http://hdl.handle.net/2027/uc1.b3252761
Public Domain in the United States, Google-digitized / http://www.hathitrust.org/access_use#pd-us-google
Digitized by Google
Original from UNIVERSITY OF CALIFORNIA

die Schädigungen der Haut jetzt denn doch vermieden werden können, seitdem die Technik bedeutend verbessert worden ist. Es bleiben demnach in erster Linie der Röntgenbehandlung vorbehalten die Fälle, in denen klinisch nur der Stridor und anfallsweise aber mäßige Dyspnoe zu konstatieren sind. Da diese Fälle aber die Mehrzahl der beobachteten und bisher operierten Fälle bedeuten, so ergibt sich, daß die Bestrahlung in Zukunft bei der Behandlung der Thymushypertrophie als ein wichtiger Faktor zu gelten haben wird. Lautmann.

Personalien und Notizen.

Verliehen: Dem Privatdozenten Dr. Hermann Beyer, Assistenzarzt an der Klinik und Poliklinik für Ohren- und Nasenkrankheiten in Berlin, der Titel Professor.

Habilitiert: Dr. Bilancioni in Rom für Oto-Rhinologie; Dr. Alfred Brüggemann in Gießen für Oto-Rhino-Laryngologie.

Ernannt: Dr. Alfred Bruck, Berlin, zum Professor.

Jubiläen. Am 30. November d. J. feiert Geh. Rat Prof. Dr. Th. Gluck (Berlin), am 9. Dezember Hofrat Prof. Dr. Seifert (Würzburg) seinen 60. Geburtstag. Was diese beiden Männer für die Laryngo-Rhinologie geleistet haben, ist bekannt. Die dankbare Laryngo-Rhinologie entbietet ihnen zu diesem frohen Festtag die herzlichsten Grüße und Glückwünsche und spricht die sichere Hoffnung aus, von beiden, die sich ja des Vollbesitzes der Gesundheit und Schaffenskraft erfreuen, noch viele wertvolle Errungenschaften und Fortschritte zu erhalten. Eine besondere Würdigung der Feier an anderer Stelle folgt noch.

Für den wissenschaftlichen Teil verantwortlicher Redakteur: Dr. E. Urbantschitsch, Dr. H. Marschik.
Herausgeber, Eigentümer und Verleger: Urban & Schwarzenberg.

Druck von Gottlieb Gistel & Cie., Wien, III., Münzgasse 6.

Digitized by Google
Original from UNIVERSITY OF CALIFORNIA
Generated on 2019-10-24 13:56 GMT / http://hdl.handle.net/2027/uc1.b3252761
Public Domain in the United States, Google-digitized / http://www.hathitrust.org/access_use#pd-us-google

MONATSSCHRIFT FÜR OHRENHEILKUNDE
UND
LARYNGO-RHINOLOGIE.

XLVII. Jahrg. 1913. 12. Heft.

Nachdruck verboten.

Laryngo-Rhinologischer Teil.

Original-Artikel.

Th. Gluck zum 60. Geburtstag.

Von **J. Soerensen.**

Am 30. November d. J. feiert Themistokles Gluck seinen 60. Geburtstag. Es gereicht mir, dem es vergönnt war, mit ihm 25 Jahre lang als Schüler und Mitarbeiter zusammen zu wirken, zur besonderen Ehre und Freude, meinem hochverehrten Lehrer und Freunde an dieser Stelle meine herzlichsten Glückwünsche auszusprechen, und ich zweifle nicht, daß mit mir viele Leser dieser Zeitschrift bei dieser Gelegenheit dem Manne, dem die Laryngologie so Großes zu danken hat, noch viele Jahre reicher und fruchtbringender Tätigkeit wünschen werden.

Th. Gluck ist zu Jassy in Rumänien geboren. Er studierte Medizin in Berlin, erwarb als Schüler von Rudolf Virchow eine ausgezeichnete wissenschaftliche Ausbildung und wandte sich dann als Assistent B. v. Langenbecks und E. v. Bergmanns der chirurgischen Tätigkeit zu. Im Jahre 1882 habilitierte sich Gluck als Privatdozent an der Berliner Universität und wurde im Jahre darauf zum Universitätsprofessor ernannt. Im russisch-türkischen Krieg leitete er ein von der Königin Elisabeth von Rumänien gestiftetes Spital und war im serbisch-bulgarischen Krieg Chef einer vom Roten Kreuz nach Bulgarien geschickten Expedition. Seit 1890 leitet er die chirurgische Abteilung des Kaiser und Kaiserin Friedrich-Krankenhauses zu Berlin.

Auf den verschiedensten Gebieten der modernen Chirurgie hat Glucks kühner, an originellen Ideen reicher Geist bei der Aufstellung und Lösung neuer Probleme mitgewirkt, hat er sich in wissenschaftlich-experimenteller Arbeit und in klinischer Tätigkeit bewährt. Ich erinnere nur an seine Arbeiten über Lungen- und Leberresektion, über die Exstirpation von Blase und Prostata, über Gefäßchirurgie und Peritonitisbehandlung und an seine Lehren über plastischen Gewebsersatz und Fremdkörperimplantationen, die mehr und mehr die Anerkennung seitens der Fachgenossen erwerben.

Digitized by Google
Original from UNIVERSITY OF CALIFORNIA
Generated on 2019-10-24 13:56 GMT / http://hdl.handle.net/2027/uc1.b3252761
Public Domain in the United States, Google-digitized / http://www.hathitrust.org/access_use#pd-us-google

Die schönsten praktischen Erfolge hat Gluck, wie den Lesern dieser Zeitschrift bekannt ist, in der Chirurgie der Halsorgene errungen. Als ihm im Jahre 1881 durch Langenbeck die Aufgabe gestellt wurde, eine Methode zu ersinnen, die geeignet wäre, die Hauptgefahr bei der Kehlkopfexstirpation, das Auftreten der postoperativen Aspirationspneumonie, auszuschalten, hat er diese Aufgabe durch das Hervornähen des unteren Trachealstumpfs an die äußere Haut zunächst experimentell, durch Operationen am Hunde, gelöst und dann die neue Methode im Anfang der neunziger Jahre am Menschen erfolgreich durchgeführt. Dies war der erste und wichtigste Schritt auf einem langen mühevollen Wege, der schließlich dahin geführt hat, die Totalexstirpation des Larynx zu einer absolut lebenssicheren Operation zu machen.

Daß wir jetzt imstande sind, auch den Pharynx und den Halsteil des Oesophagus sowie die ganze Trachea mit geringer Gefahr für den Operierten zu resezieren, daß wir an Kehlkopf und Luftröhre plastische Operationen mit großer Sicherheit ausführen können und schließlich dem Geheilten durch plastischen Ersatz verlorener Organteile, durch sinnreiche Phonationsapparate und Ausbildung der Pharynxstimme ein menschenwürdiges Dasein wiederzugeben vermögen, das verdanken wir mit in erster Linie der unermüdlichen und zielbewußten Arbeit Glucks.

Noch harren auch auf dem Gebiet der Laryngochirurgie große und wichtige Probleme ihrer Lösung, möge es Gluck vergönnt sein, daran in Zukunft in gleich erfolgreicher Weise mitzuarbeiten wie bisher.

Otto Seifert zum 60. Geburtstag.

Von Dr. **H. Marschik.**

Die Geschichte der Laryngologie in Würzburg ist aufs innigste mit dem Namen Otto Seiferts verknüpft, ihren heutigen Zustand verdankt sie der Entwicklung, zu der ihr Seifert in einem Menschenalter voll reichster Tätigkeit und Arbeit aus ganz primitiven Anfängen herausgegeben hat. Wir entnehmen die im nachfolgenden angeführten Daten seines Lebensganges der im Jahre 1908 erschienenen, wohl vielen Laryngologen bekannten, mit, man möchte sagen, mütterlicher Liebe und Beredsamkeit geschriebenen kleinen Schrift: Geschichte der Laryngologie in Würzburg (C. Kabitzsch). Aber auch die Laryngologie überhaupt verdankt ihm manch wichtige Etappe des Fortschrittes, und wir erinnern nur an Seiferts größere Abhandlungen in den diversen Lehr- und Handbüchern, welche für immer seinen Namen unter den ersten in den verschiedenen Zweigen unseres Spezialfaches erscheinen lassen werden.

Digitized by Google
Original from UNIVERSITY OF CALIFORNIA
Generated on 2019-10-24 13:56 GMT / http://hdl.handle.net/2027/uc1.b3252761
Public Domain in the United States, Google-digitized / http://www.hathitrust.org/access_use#pd-us-google

Die ersten vier Semester seiner Universitätsstudien verbrachte Seifert in Erlangen, die ersten klinischen Semester in Würzburg, im Wintersemester 1877/78 machte er in Erlangen das Approbationsexamen, betrieb im Wintersemester 1878/79 Spezialstudien (Rhino-Laryngologie, Otiatrie, Dermatologie) in Wien, praktizierte vom Mai 1879 bis Anfang März 1880 auf dem Lande und trat auf Anregung Gerhardts bei ihm als Assistent im Juliusspital ein (März 1880). Schon im ersten Semester seiner Assistententätigkeit (Sommersemester 1880) hielt er im Juliusspital seinen ersten Kurs der Laryngoskopie ab, dem während seiner weiteren Assistentenzeit noch vier solcher Kurse folgten, zu denen ihm das Krankenmaterial des Juliusspitals zur Verfügung stand.

Zu Ende des Wintersemesters 1882/83 habilitierte er sich für interne Medizin und machte sich die Pflege der Rhino-Laryngologie zur speziellen Aufgabe, der er bis heute treu geblieben ist. In einer Beilage (s. Literatur) sind die Arbeiten, welche sich auf dieses Gebiet beziehen, aufgeführt, sie erreichen die stattliche Zahl von 104, darunter befinden sich eine Reihe von kleineren Demonstrationen und Vorträgen, die in den Sitzungen der Physikalisch-medizinischen Gesellschaft in Würzburg gehalten wurden. Eine Anzahl von Arbeiten ist in verschiedenen Zeitschriften verstreut, größere Arbeiten sind die Beiträge zu Heymanns Handbuch der Laryngologie und Rhinologie, zu dem Handbuch der Therapie von Penzoldt und Stintzing, zu dem Handbuch der speziellen Chirurgie des Ohres und der oberen Luftwege von Katz-Blumenfeld-Preysing und dem Handbuch der Geschlechtskrankheiten von Finger, Jadassohn, Ehrmann und Grosz. Die größte Arbeit ist der in Gemeinschaft mit seinem Assistenten Dr. Kahn herausgegebene Atlas der Histopathologie der Nase, der Mundrachenhöhle und des Kehlkopfes (Wiesbaden 1895, J. F. Bergmann).

Eine weitere Illustration von Seiferts intensiver Tätigkeit geben uns die Daten über seine Mitarbeiterschaft an zahlreichen Revuen und Sammelwerken. Er ist seit Juli 1887 ständiger Mitarbeiter des Semonschen Zentralblattes für Laryngologie, seit dem Jahre 1887 ständiger Mitarbeiter an: Revue hebdom. de Laryngologie, seit dem Jahre 1883 ständiger Referent für das Zentralblatt für innere Medizin, seit dem Jahre 1892 ständiger Mitarbeiter an dem Jahresbericht Virchow-Hirsch, ferner an der Wiener klinischen Rundschau, an dem Archiv für Dermatologie und Syphilis, an der Dermatologischen Wochenschrift, an Lessers Encyclopädie für Haut- und Geschlechtskrankheiten, an Heymanns Handbuch der Laryngologie und Rhinologie, an Schröder und Blumenfelds Handbuch der Therapie der chronischen Lungenschwindsucht, der Zeitschrift für Laryngologie (herausgegeben von Blumenfeld), am Archiv für Laryngologie, am Handbuch der Therapie von Penzoldt-Stintzing, am Handbuch der Geschlechtskrankheiten von Finger-

Digitized by Google
Original from UNIVERSITY OF CALIFORNIA
Generated on 2019-10-24 13:56 GMT / http://hdl.handle.net/2027/uc1.b3252761
Public Domain in the United States, Google-digitized / http://www.hathitrust.org/access_use#pd-us-google

Jadassohn-Ehrmann-Grosz (Syphilis der Nase, des Nasenrachenraumes der Trachea), an den Beiträgen zur Klinik der Infektionskrankheiten und zur Immunitätsforschung, herausgegeben von Brauer, Schottmüller, Much und Lüdke, am klinischen Teil der tierischen Parasiten des Menschen (zoologischer Teil von Braun), Mitarbeiter am Handbuch der speziellen Chirurgie des Ohres und der oberen Luftwege, herausgegeben von Katz-Preysing-Blumenfeld (Chirurgie der äußeren Nase) Er ist ferner Mitredakteur der von Müller und Seifert redigierten und gegründeten Würzburger Abhandlungen. Mitherausgeber des Taschenbuches der medizinisch-klinischen Diagnostik, Seifert-Müller, 16. Auflage, erschienen 1913, Rezepttaschenbuch für Kinderkrankheiten, 3. Auflage, Gerhardts Lehrbuch der Kinderkrankheiten, neu bearbeitet als 5. Auflage 1887 und hat seit 1912 das vierteljährliche Sammelreferat aus der Rhino-Laryngologie im Zentralblatt für innere Medizin.

Seifert ist auch Mitbegründer des Vereines süddeutscher Laryngologen.

Wir lassen noch eine Zusammenstellung seiner wissenschaftlichen Arbeiten, die bis Nr. 87 in der oben zitierten Schrift Seiferts enthalten ist, während die seither erschienenen Arbeiten sowie alle anderen Daten seit dem Jahre 1908 mir in liebenswürdiger Weise von Seiferts Assistenten Dr. O. Sippel zur Verfügung gestellt wurden, wofür ich dem Herrn Kollegen hier meinen verbindlichsten Dank ausspreche.

1. Über Behandlung der Diphtherie mit Chinolin. Berliner klin. Wochenschrift, 22, 1882.
2. Weitere Beobachtungen über Chinolin bei Diphtherie. Berliner klin. Wochenschrift, 36, 1883.
3. Über Geflügeldiphtherie. Würzburger phys.-med. Gesellsch., 1884.
4. Kehlkopfmuskellähmung infolge von Bleivergiftung. Berliner klin. Wochenschrift, 35, 1884.
5. Zur Wirkung des Cocainum muriaticum auf die Schleimhaut der Nase, des Rachens und des Kehlkopfes. Zentralbl. f. klin. Med., 1, 1885.
6. Demonstration von Beleuchtungsapparaten. *A.* Albocarbon-Untersuchungslampe von Fritsche. *B.* Elektrische Glühlichtlampe. Würzburger phys.-med. Gesellsch., 25. VII. 1885.
7. Über Rhinolithen. Würzburger phys.-med. Gesellsch., 1885.
8. Über Cocain und Cocainismus. Würzburger phys.-med. Gesellsch., 1886.
9. Über Angina lacunaris. Wiener med. Wochenschr., 40, 1886.
10. Über eine seltene Ursache von Reflexneurosen. Würzburger phys.-med. Gesellsch., 1886.
11. Über das Auersche Gasglühlicht. Würzburger phys.-med. Gesellsch., 1886.
12. Über Jodol. Münchener med. Wochenschr., 4, 1887.
13. Über Myxofibrome der Choanen. Würzburger phys.-med. Gesellsch., 1887.
14. Über Hypertrophie der Zungenbalgdrüsen. Berliner klin. Wochenschr., 19, 1887.
15. Über Salol. Zentralbl. f. klin. Med., 14, 1887.

Digitized by Google
Original from UNIVERSITY OF CALIFORNIA
Generated on 2019-10-24 13:56 GMT / http://hdl.handle.net/2027/uc1.b3252761
Public Domain in the United States, Google-digitized / http://www.hathitrust.org/access_use#pd-us-google

16. Ein Sektionsbefund von Kehlkopftuberkulose. Münchener med. Wochenschrift, 14, 1887.
17. Klonische Krämpfe des weichen Gaumens. Internat. klin. Rundschau, 1887.
18. Über Croup der Nasenschleimhaut. Münchener med. Wochenschrift, 38, 1887.
19. Über Larynxcysten. Rev. de laryng., 1887.
20. Über Mycosis pharyngis leptothricia. Würzburger phys.-med. Gesellsch., 1888.
21. Ein Fall von kongenitaler Membranbildung im Larynx, geheilt durch Laryngofissur und nachfolgenden Katheterismus. Berliner klin. Wochenschrift, 10, 1888. (Seifert und Hoffa.)
22. Über Sozojodolpräparate. Münchener med. Wochenschr., 47, 1888.
23. Soor beim gesunden Erwachsenen. Zentralbl. f. klin. Med., 1888.
24. Durchleuchtung der Gesichtsknochen und des Larynx. Würzburger phys.-med. Gesellsch., 1889.
25. Über Tracheotomie bei Larynxtuberkulose. Münchener med. Wochenschr., 14, 15, 1889.
26. Über Nasentuberkulose. Naturforscherversammlung in Heidelberg 1889.
27. Über Xerostomie. Wiener klin. Wochenschr., 46, 1889.
28. Über Rhinitis fibrinosa. Würzburger phys.-med. Gesellsch., 18. V. 1889. und Kongr. f. innere Med., VIII.
29. Über adenoide Vegetationen. Würzburger phys.-med. Gesellsch., 1890.
30. Über Aristol. Wiener klin. Wochenschr., 18, 1890.
31. Über Intubation des Larynx. Würzburger phys.-med. Gesellsch., 1890.
32. Über Rhinitis atrophica. X. internat. med. Kongreß in Berlin.
33. Über Aprosexia nasalis. Würzburger phys.-med. Gesellsch., 1891.
34. Du Pemphigus de la muqeuse nasale et pharyngienne. Revue de laryng., 1891.
35. Sur l'abus de la cocaine. Revue de laryng., 1892.
36. Über Asthma. Würzburger phys.-med. Gesellsch., 1892.
37. Über Fremdkörper im Kehlkopf. Würzburger phys.-med. Gesellsch., 1892, Revue de laryng., 1893, I.
38. Über Diphtherie. Internat. med. Kongreß in Kopenhagen.
39. Über Syphilis der Zungentonsille. Münchener med. Wochenschr., 6, 1893.
40. Tropacocain. Internat. klin. Rundschau, 7, 1893.
41. Die Pathologie der Zungentonsille. Archiv f. Laryng., Bd. I. 1894.
42. Fremdkörper in den Luftwegen. Würzburger phys.-med. Gesellschaft. 1892.
43. Syphilis der oberen Luftwege. Naturforscherversammlung in Nürnberg 1893. Deutsche med. Wochenschr., 1893.
44. Behandlung der Aphonia hysterica. Naturforscherversammlung in Nürnberg 1893. Berliner klin. Wochenschr., 44, 1893.
45. Kongenitale Defekte in den Gaumenbögen. Revue de laryng., 4, 1894.
46. Lipom des Kehlkopfes. Würzburger phys.-med. Gesellsch., 17. II. 1894.
47. Über Russelsche Fuchsinkörperchen. Würzburger phys.-med. Gesellsch., 3. III. 1894.
48. Akute Rhinitis. Versamml. süddeutscher Laryngologen, Heidelberg. 14. V. 1894.
49. Tracheo-Bronchostenose. Würzburger phys.-med. Gesellsch., 17. XI. 1894.
50. Nosophen. Wiener klin. Wochenschr., 12, 1895.

Digitized by Google
Original from UNIVERSITY OF CALIFORNIA
Generated on 2019-10-24 13:56 GMT / http://hdl.handle.net/2027/uc1.b3252761
Public Domain in the United States, Google-digitized / http://www.hathitrust.org/access_use#pd-us-google

51. Bronchostenose. Münchener med. Wochenschr., 31, 1895. (Heidelberg 1895.)
52. Zahn in der Nase. Revue de laryng., 1895.
53. Gewerbekrankheiten der Nase und der Mundrachenhöhle. Haugs Sammlung, Bd. I.
54. Über Vaguslähmung nach Influenza. Revue de laryng., 52, 1896.
55. Störungen der Singstimme durch Erkrankungen der Zungentonsille. Naturforscherversammlung in Frankfurt 1896.
56. Über Rhinitis nervosa. Münchener med. Wochenschr., 36, 1897. (Heidelberg 1897.)
57. Die Operation der adenoiden Vegetationen. Die ärztl. Praxis, 6. 1898.
58. Die Syphilis der Zungentonsille. Archiv f. Dermat., 1898.
59. Gewerbekrankheiten der Mundhöhle. Monatsschr. f. Zahnheilk., 7. 1898.
60. Über die Beziehungen zwischen Nasen- und Augenerkrankungen. Münchener med. Wochenschr., 28, 1898. (Heidelberg, V. Versamml., 1898.)
61. Tuberkulose des Tränennasenkanals. Münchener med. Wochenschr., 52. 1899. (Heidelberg, VI. Versamml., 1899.)
62. Zur Diagnose und Therapie der Nebenhöhlenerkrankungen der Nase. Revue de laryng., 50, 1899. Würzburger phys.-med. Gesellsch., IV. 1899.
63. Über die diphtherische Kehlkopflähmung. Naturforscherversammlung in München 1899.
64. Lymphosarkom der Zungentonsille. Heidelberg, VII. Versamml., 1900.
65. Angiome des Kehlkopfes. Phys.-med. Gesellsch. in Würzburg. 1900. Revue de laryng., 2, 1901.
66. Säkulararticel: Die Erkrankungen der Nase in ihren Beziehungen zu den Allgemeinerkrankungen. Berliner klin. Wochenschr., 35, 1900.
67. Über Blutungen nach Operationen an den Gaumentonsillen. Wiener klin. Rundschau. 1900.
68. Larynxtuberkulose und Gravidität. Die Heilkunde. 2, 1903.
69. Angina chronica lacunaris, Heidelberg, Versamml. 1902.
70. Amyloid des Larynx. Heidelberg, Versammlung 1904.
71. Rhinogener Hirnabsceß. Revue de laryng., 24, 1905.
72. Nachbehandlung der Adenotomie. Heidelberg, Versamml. 1905.
73. Formaminttabletten. Wiener klin. Rundschau, 14. 1905.
74. Alypin. Deutsche med. Wochenschr., 34, 1905.
75. Philoralpastillen. Heilmittelrevue, 1905.
76. Estoral. Heilmittelrevue, 2, 1906.
77. Die Anwendung des Chlormethylmenthyläthers als Schnupfenmittel. Deutsche Ärztezeitung, 8, 1901.
78. Fremdkörper, Nasensteine und Parasiten in der Nase und ihren Nebenhöhlen. Heymanns Handb. d. Rhinol. u. Laryngol., 1898.
79. Ulcerationen der Schleimhaut des Larynx und der Trachea. Heymanns Handb. d. Laryngol. u. Rhinol., 1897.
80. Behandlung der Erkrankungen der Mundhöhle. Handb. der Therapie von Penzoldt und Stintzing.
81. Tuberkulose und Lupus des Nasenrachenraumes und des Rachens. Heymanns Handb. d. Laryngol. u. Rhinol., 1898.
82. Atlas der Histopathologie der Nase, der Mundrachenhöhle und des Kehlkopfes. Wiesbaden 1895, J. F. Bergmann. (In Gemeinschaft mit Doktor Kahn.)

Digitized by Google
Original from UNIVERSITY OF CALIFORNIA
Generated on 2019-10-24 13:56 GMT / http://hdl.handle.net/2027/uc1.b3252761
Public Domain in the United States, Google-digitized / http://www.hathitrust.org/access_use#pd-us-google

83. Demonstration eines neuen Zungenspatels. Würzburger phys.-med. Gesellschaft, 1887.
84. Über angeborene Stenosen des Larynx. Würzb. phys.-med. Gesellsch., 1888.
85. Syphilis der Schilddrüse. Verhandl. d. Kongr. f. innere Med., München 1906.
86. Was leistet die heutige Laryngologie? Festrede in Heidelberg, 1903.
87. Über Rhinitis hyperplastica oedematosa. Versamml. in Heidelberg, 1903.
88. Die Behandlung der akuten Katarrhe der oberen Luftwege. Deutsche med. Wochenschr., 1907.
89. Beitrag zur Kenntnis der toxischen Kehlkopflähmungen. Versamml. süddeutscher Laryngologen, Heidelberg 1907.
89*a*. Beitrag zur Kenntnis der toxischen Kehlkopflähmungen. Mediz. Blätter, Wien 1907.
90. Paraffinprothesen in der Rhinologie. Phys.-med. Gesellsch. in Würzburg, 1907.
91. Geschichte der Laryngologie in Würzburg. Würzburg 1908, C. Kabitzsch.
92. Lupus und Tuberkulose des Nasenrachenraumes. Med. Klinik, Nr. 16 und 17, 1908.
93. Über die Verwendung von Anilinfarbstoffen bei Erkrankungen der Mundhöhlenschleimhaut. Deutsche Monatsschr. f. Zahnheilk., H. 8, 1910.
94. Beitrag zur Behandlung der hysterischen Aphonie. Zeitschr. f. Laryngol., Bd. I, 1909.
95. Beitrag zur Amputation der tuberkulösen Epiglottis. Zeitschr. f. Laryng., Bd. III, 1911.
96. Beitrag zur Behandlung der Aphonia (Dysphonia) spastica. Berliner klin. Wochenschr., 1911.
97. Über Pemphigus. Zeitschr. f. Laryngol., Bd. IV, 1911.
98. Die Chirurgie der äußeren Nase. Handb. v. Katz-Blumenfeld-Preysing, 1911.
99. Angina phlegmonosa praepiglottica. Revue de laryng., 1911.
100. La participation des muqeuses dans la maladie de Darier. Arch. intern. de Laryngol., I, 1912.
101. Syphilis der Nase und des Nasenrachenraumes. Handbuch d. Geschlechtskrankheiten von Finger, Jadassohn, Ehrmann und Grosz. Wien 1912, Bilder.
102. Syphilis des Larynx und der Trachea. Handb. der Geschlechtskrankh. v. Finger, Jadassohn, Ehrens und Grosz. Wien 1913, Bilder.
103. Beiträge zur traumatischen Anosmie. Monatsschr. f. Ohrenheilk., 1912.
104. Sammelreferat über Alypin. Würzburger Abhandl., Bd. XIII, Suppl.-Heft, 1913.

Das technische und funktionelle Problem der Operationen an den oberen Luft- und Speisewegen.

Von Prof. **Th. Gluck** in Berlin.

(Schluß.)

Wir haben in diesen Fällen ganz einfach das Prinzip unserer Gummitrichterprothese aus dem Jahre 1897/98 übertragen vom Pharynx und Halsteil der Speiseröhre nach Exstirpation dieser Organe mit samt dem Kehlkopf

Digitized by Google
Original from UNIVERSITY OF CALIFORNIA
Generated on 2019-10-24 13:56 GMT / http://hdl.handle.net/2027/uc1.b3252761
Public Domain in the United States, Google-digitized / http://www.hathitrust.org/access_use#pd-us-google

auf die Ausschaltung des Brustoesophagus und dessen Ersatz an der Körperoberfläche. Bei Krebskranken in ähnlichen Fällen die Patienten einer organischen Plastik auszusetzen, wie sie Wullstein, Roux, Lexer und Frangenheim mit so guten Erfolgen in Anlehnung an unsere originelle prothetische Methode ausgeführt haben, würden wir bei dem Ernste dieser Eingriffe im allgemeinen für nicht indiziert erachten, ganz etwas anderes ist es, wenn es gelingen sollte, das Carcinoma oesophagi intrathoracicum radikal zu operieren mit mehr Aussicht auf Erfolg wie bisher, dann würden die erwähnten organischen Plastiken unserer Prothese gegenüber einen wenn auch nicht funktionellen, so doch wesentlichen kosmetischen Fortschritt bedeuten, wie sie überhaupt bereits vorzügliche Endresultate erzielt haben.

Vom Jahre 1889/1890 ab haben wir an einem stetig zunehmenden Krankenmateriale die an den in Frage stehenden Organen indizierten Operationen in der Klinik geübt und 1893 zuerst über Erfolge berichtet. Wir können also auf eine 25jährige persönliche klinische Erfahrung auf diesem Gebiete zurückblicken, über die mein Kollege Dr. Sörensen und ich im vergangenen Jahre in einer ausführlichen Monographie zusammenfassend berichtet haben. Bereits 1897 konnte ich auf der Braunschweiger Naturforscher-Versammlung über eine Reihe von 12 Laryngektomien von 11 Heilungen und 1 Todesfall berichten und 1899 in einer Arbeit über Kehlkopfchirurgie und Laryngoplastik schon über eine Serie von 22 Laryngektomien mit 21 Heilungen und nur 1 Todesfall berichten. Unsere ersten Laryngo- und Tracheostomien, Trachealresektionen, totale und partielle Exenterationen des Kehlkopfes mit konsekutiver cutaner Laryngoplastik stammen aus den Jahren 1896 bis 1899, ebenso wie unsere Gummitrichterersatzprothese für Pharynx- und Oesophagusfisteln und -Defekte, so daß Methode und Technik der von uns geübten Operationen im Jahre 1879 experimentell begonnen und noch vor Ablauf des vorigen Jahrhunderts so durchgearbeitet waren und prinzipiell in ihren verschiedenen Phasen und Modifikationen feststanden, wie wir sie im neuen Jahrhundert bis auf den heutigen Tag mit stetig wachsenden erfolgreichen Resultaten auszuführen uns bestrebt haben.

Über die bisherigen Ergebnisse der Kehlkopfoperationen wegen bösartiger Geschwülste berichten die statistischen Arbeiten von Sendziak, Terebinski, v. Bruns, Hansberg u. a. m. Nach Hansberg waren bis zum Jahre 1908 im ganzen 1002 operierte Fälle veröffentlicht. Davon waren endolaryngeale Operationen 57, Laryngofissuren 303, partielle Resektionen 221 und Totalexstirpationen 416 Fälle. Nach Sendziak betrug bis zum Jahre 1897 die Mortalität bei Laryngofissuren 9·8%, bei partieller Resektion 26·3%, bei Totalexstirpation 44·7%. Definitiv, d. h. über drei Jahre geheilt blieben: Laryngofissur 8·7%, partielle Resektion 11·8%, Totalexstirpation 5·85%. Bei der queren Resektion des Pharynx und des Anfangsteils des Oesophagus starben

Digitized by Google
Original from UNIVERSITY OF CALIFORNIA
Generated on 2019-10-24 13:56 GMT / http://hdl.handle.net/2027/uc1.b3252761
Public Domain in the United States, Google-digitized / http://www.hathitrust.org/access_use#pd-us-google

nach den Angaben v. Hackers von 25 Operierten 48% und nur einer war nach $1^1/_2$ Jahren rezidivfrei.

Wir selbst haben die Laryngofissur 44mal ausgeführt. Von den ersten 35 ist kein Kranker gestorben. Dagegen sind unter den letzten 9 Operationen 2 Todesfälle. Beide Pat. waren über 70 Jahre, der eine war Diabetiker, der zweite hatte ein hochgradiges Emphysem und eitrige Bronchitis. Von den Überlebenden haben nur 4 ein lokales Rezidiv bekommen. Es bietet also die Laryngofissur, wenn man sich streng an unsere Indikationen hält, ganz vorzügliche Aussichten für die definitive Heilung der Stimmbandcarcinome.

Die halbseitige Resektion des Larynx ist 49mal gemacht worden mit 3 Todesfällen. Die letzten 21 Operierten blieben alle am Leben. 16mal ist ein Rezidiv aufgetreten, das einen zweiten Eingriff nötig machte.

Von 186 Totalexstirpationen des Kehlkopfs ist eine Serie von 75 ohne Todesfall geheilt. Der 76. Pat. starb nach $3^1/_2$ Wochen an Herzinsuffizienz: er war 67 Jahre alt, hatte Arteriosklerose, Emphysem und Bronchitis. Seitdem sind wieder 8 Fälle glatt geheilt, so daß unter 84 Totalexstirpationen einer Serie ein Todesfall zu verzeichnen war. Die Dauerresultate sind verhältnismäßig günstig. Wir konnten bei den 132 Operationen, die bis Ende des Jahres 1911 gemacht waren, über 24 Fälle, die von 4—18 Jahren, und über 21, die 2—3 Jahre ohne Rezidiv geblieben sind, berichten. Pharynxresektionen mit Totalexstirpationen des Kehlkopfes sind 94 ausgeführt worden. Sie haben mit nicht weniger als 24 Todesfällen die größte Mortalität. Jedoch sind die letzten 19 Operationen sämtlich geheilt.

Die Zahl der queren Resektionen im Anfangsteil des Oesophagus beträgt 55. Davon sind 5 gestorben.

Die Dauerresultate sind bei den Carcinomen des Pharynx und Oesophagus erheblich schlechter als bei den reinen Kehlkopfkrebsen. Es erklärt sich dies teils aus der größeren Malignität dieser Geschwülste, teils daraus, daß sie im allgemeinen später diagnostiziert werden und in einem weit vorgeschrittenen Stadium der Erkrankung zur Operation kommen.

Bei allen Operationen an den Luftwegen ist die Rücksicht auf die Stimme und die Sprache eine ungemein schwerwiegende Aufgabe. Nach Tracheo- und Laryngostomien, wie sie aus verschiedenen Indikationen von uns ausgeführt werden, genügt es, eine mit einem Inspirationsventil versehene Gummipelotte oder ein einfaches Gummiband auf das Tracheo- oder Laryngoschisma zu adaptieren, um dem Pat. das Sprechen per vias naturales zu ermöglichen. Das Ventil kann fehlen, wenn die Weite des Kehlkopfeinganges für die Atmung ausreicht, wenigstens während der Zeit, wo der Larynx im Berufe zum Sprechakte dauernd benutzt werden muß. Nach totalen Laryngofissuren mit partieller Exenteration des Kehlkopfes bildet sich im Wundgebiete in der Mehrzahl der Fälle eine walzenförmige Narbe, welche einem normalen Stimmband analog

Generated on 2019-10-24 13:56 GMT / http://hdl.handle.net/2027/uc1.b3252761
Public Domain in the United States, Google-digitized / http://www.hathitrust.org/access_use#pd-us-google
Digitized by Google
Original from UNIVERSITY OF CALIFORNIA

funktioniert; obendrein übernimmt das Stimmband der intakten Seite eine vikariierende Funktion, so daß es über die Medianlinie hinausschwingt, und eine annähernd normale Stimme resultieren kann. Da wir bei Carcinomen den Krankheitsherd weit im Gesunden rechteckig umschneiden und bis auf den Knorpel die Gewebe exenterieren, so ist der Eingriff ein durchaus radikaler und schützt nach unseren Erfahrungen mit großer Sicherheit vor Rezidiven.

Nach partieller, ja sogar nach totaler Exenteration des Kehlkopfes und Exzision der Epiglottis mit konsekutiver Laryngoplastik mit gestielten Hautlappen, welche den Kehlkopfraum nach unserer Methode austapezieren, erfährt die implantierte Haut im Laufe der Zeit eine muköse Metaplasie im funktionellen Sinne, und die Pat. sprechen mit lauter, modulationsfähiger Stimme. Der neugebildete Kehlkopfeingang ist relativ eng, und dieser relativen Enge verdanken Hautfalten, welche beim Anlauten leistenförmig vorspringen, im Kehlkopfraum bei der Phonation ihre Funktion als neugebildete Stimmbänder. Auch diese Pat. tragen entsprechend geformte Gummipelotten, mit Inspirationsventillen versehen, auf ihrem Laryngoschisma arteficiale.

Nach Hemilaryngektomie mit Laryngoplastik (nach unserer Methode) wird das provisorische Laryngoschisma früher oder später plastisch verschlossen. Die operativ verloren gegangene Kehlkopfhälfte ist durch organische Hautplastik vollkommen ersetzt. Der funktionelle Erfolg ist meist ein tadelloser, und viele Pat. sprechen so gut und laut wie normale Menschen.

Bei den soeben erwähnten Operationen und den dabei erzielten klinischen Endresultaten bestand eine Kommunikation zwischen den Luftwegen und der Mund- und Rachenhöhle wie in der Norm, und die Lungenluft war es, welche den konservativ operierten oder durch organische Hautplastik partiell oder total rekonstruierten Kehlkopf wieder ertönen ließ. Bei Laryngektomia totalis nach unserer Methode dagegen, mit operativ aufgehobener Kommunikation zwischen Lungenluft und Mund- und Rachenhöhle, liegen die Verhältnisse für den Wiedereintritt der Sprachfunktion ganz anders. Unsere Total-Laryngektomierten mit in die Halshaut des Jugulums eingeheiltem Tracheostoma circulare sive ellipticum tragen keine Kanülen nach der definitiven Heilung, so daß das störende Kanülenatemgeräusch überhaupt wegfällt. Durch akkommodative Übung und Anpassung gewinnen die Pat. eine sog. Pseudo- oder Pharynxstimme. Die Pat. kommen also in die Lage, ohne ihre Lungenluft zu sprechen, indem sie mittelst der Rachen- und Mundmuskulatur die in diesen Körperhöhlen vorhandene Luft durch die Artikulationsstellen in zweckmäßiger Weise instinktiv hindurchpressen. Dieses Luftvolumen kann vergrößert werden durch Schlucken von Luft, ja es bildet sich am oberen Ende der Speiseröhre hinter dem Tracheostoma ein retrotrachealer Luftsack, eine Art Windkessel, aus dem die Luft durch Muskelaktion nach Bedarf ausgepreßt werden kann, um beim Vorbeistreichen an Schleimhautfalten des Rachens einen mehr oder weniger

Digitized by Google
Original from UNIVERSITY OF CALIFORNIA
Generated on 2019-10-24 13:56 GMT / http://hdl.handle.net/2027/uc1.b3252761
Public Domain in the United States, Google-digitized / http://www.hathitrust.org/access_use#pd-us-google

lauten Grunzton oder ein lautes Geräusch zu veranlassen. Artikuliert der Pat. dabei deutlich und skandiert mit großer Gewissenhaftigkeit langsam und exakt jede Silbe, im Anfang der Übungen unter Festhalten der Inspirationsstellung, so gewinnt er allmählich eine laute und ungemein deutliche Sprache, so daß er in großen Räumen verstanden werden kann und sogar zu telephonieren vermag, also sprachlich in der Lage ist, seinen Beruf auszufüllen. Selbst Pat. mit Tracheostoma circulare, denen außer dem Larynx und Pharynx noch der Halsteil des Oesophagus entfernt ist, können dieselbe Pseudostimme durch Übung gewinnen, und zwar nicht nur dann, wenn ihnen die fehlenden Organe bereits durch einen Hautschlauch rekonstruiert sind, sondern auch so lange sie vor der Schlußoperation den Gummitrichter als Ersatzprothesen tragen. Hierbei wird die Luft aus dem Magen oder dem intrathorakalen Oesophagussegment regurgitiert und herausgepreßt und nun kommt das dabei entstehende laute Geräusch den Artikulationsgebieten und Artikulationsbestrebungen zur Hilfe, um eine deutliche Sprache zu erzeugen. Wir brauchen nach unseren Erfahrungen für die Sprache außer intakten Gehirnzentren weder Zunge noch Kehlkopf oder Pharynx und Oesophagushalsteil, vielmehr nur das Ansatzrohr der Kehlkopfpfeife, dieses ist unser eigentlichstes und wesentlichstes Artikulations- und Sprachorgan, dessen durch Muskeltätigkeit inszenierter Mechanismus durch irgend einen ihm gelieferten Ton oder Geräusch, welches mit ihm zu einem physiologischen Akte verschmilzt, zu einer lauten und deutlichen Sprache sich zu gestalten vermag.

Die Akquisition einer Sprachfunktion nach Laryngektomie muß als Regel gelten: vermögen einzelne Pat. sich nicht die Pharynxstimme anzueignen, so muß man ihnen mit einem phonetischen Apparate zu Hilfe kommen. In all denjenigen Fällen, wo wegen Verengerungen oder sonstigen pathologischen Zuständen Kanülen getragen werden müssen und eine Sprache auf natürlichem Wege ausgeschlossen oder ungenügend oder ärztlich untersagt ist, unterweisen wir die Kranken ebenfalls in der Übung der Pharynxstimme oder lassen sie unsere Phonationsapparate benutzen. Mit dieser Generalisierung der Anwendung der Pharynxstimme und des Sprechapparates eröffnet sich ein weites Feld erfolgreichen Strebens auf dem Gebiete des organischen oder künstlichen Ersatzes der Stimme und damit einer lauten, allgemein verständlichen Sprache. Die Pat., welche unseren nasalen Phonationsapparat von der Kanüle aus zum Tönen bringen, bei denen die Lungen also als Blasebälge wirken, können, wie wir es gezeigt haben, auch Lieder singen, trotzdem ihnen nur ein Ton zur Verfügung steht, weil sie nach ihrem musikalischen Empfinden den vom Apparate gelieferten Ton durch individuelle Willensimpulse stärker oder schwächer anzublasen in der Lage sind, während der Apparat mit den Blasebälgen als künstlichen Lungen durch die Kurbeltätigkeit allein mechanisch ungleich schwerer oder kaum etwas an eine Melodie erinnerndes zu leisten

Digitized by Google
Original from UNIVERSITY OF CALIFORNIA
Generated on 2019-10-24 13:56 GMT / http://hdl.handle.net/2027/uc1.b3252761
Public Domain in the United States, Google-digitized / http://www.hathitrust.org/access_use#pd-us-google

vermag; obwohl ein solcher Erfolg nicht unmöglich wäre beispielsweise bei einem früheren Sänger oder wenn man sämtliche Töne einer Oktave als Stimmen in den Apparat einzuschalten vermöchte.

Zum Erzielen einer lauten Sprache können wir aber unseren Pat. noch zu Hilfe kommen, indem wir für sie einen künstlichen Kehlkopf anfertigen lassen. Wir wollen hier nicht auf die alten Gussenbauer- und Wolffschen Phonationsapparate eingehen, welche von der Pharynxfistel aus den Pat. eine Stimme zuführten. Es muß hier genügen, darauf hinzuweisen, daß wir für unsere Laryngektomierten mit aufgehobener Kommunikation zwischen Lungenluft und Mund- und Rachenhöhle an unsere weiten zylindrischen Kanülen, und zwar an die innere Kanüle, einen weiten silbernen Aufsatz anbringen ließen, der ein leicht funktionierendes großes Klappventil trägt (Inspirationsventil). Die konvexe obere Zirkumferenz dieser Aufsatzprothese trägt ein kurzes und weites silbernes Rohr, über dieses kurze Rohr wird ein Gummischlauch gestülpt. Inspiriert nun der Kranke, so öffnet sich das Ventil: bei der Ausatmung schließt es sich und die Luft entweicht durch den Gummischlauch. Hält sich nun der Kranke den Gummischlauch vor die Lippen, so bläst er von vorne her bei der Ausatmung einen Luftstrom in die Mundhöhle, der eine laute Flüstersprache vermittelt. Führt sich der Kranke den Gummischlauch in ein Nasenloch bis hinter das Velum gewöhnlich 10—11 *cm* vom Nasenloch aus gerechnet, so entsteht eine ebenso laute Flüstersprache mit dem Exspirationsstrom. Wird nun eine Gummistimme oder eine federnde Metallzunge entweder in dem kurzen silbernen Rohre der Konvexität der Aufsatzprothese der inneren Kanüle eingeschaltet oder in eine silberne Nasenolive nach Abformen des betreffenden Nasenloches hineingearbeitet, dann läßt der Lungenexspirationsstrom die Stimme ebenfalls ertönen. Das Gummirohr kann auch an einer Gaumenplatte durch eine Zahnlücke entlang geleitet werden und die Stimme am Ende des Gummirohrs an der Gaumenplatte angebracht sein und auch auf diese Weise wird eine genügende Sprache vermittelt, unter allen Umständen ist aber der nasale Weg der funktionell wirksamere.

Die Anwendung dieser Apparate haben wir im wesentlichen aufgegeben, weil ja unsere erfolgreich geheilten Pat. überhaupt keine Kanülen tragen, und haben daher Apparate konstruieren lassen, welche mit Ausschaltung der Lunge auf automatischem Wege den Artikulationsgebieten eine Stimme zuzuführen vermochten.

Wir müssen uns versagen, auf diese interessanten Versuche hier näher einzugehen. Unser Hauptbestreben ist es, nach wie vor unseren geheilten Fällen, in erster Linie durch energischen Sprachunterricht eine modulationsfähige laute und deutliche Pharynx- oder Pseudostimme beizubringen und die Phonationsapparate für diejenigen Pat. zu reservieren, bei denen eine deutliche

Digitized by Google
Original from UNIVERSITY OF CALIFORNIA
Generated on 2019-10-24 13:56 GMT / http://hdl.handle.net/2027/uc1.b3252761
Public Domain in the United States, Google-digitized / http://www.hathitrust.org/access_use#pd-us-google

und mühelose Pseudostimme nicht erzielt werden kann trotz aller Anleitung und allen Unterrichtes.

Fassen wir die Ergebnisse unserer Operationsstatistik zusammen, so ergibt sich zunächst, daß es uns gelungen ist, die Mortalität bei den Laryngofissuren, partiellen Resektionen und einfachen Totalexstirpationen des Larynx annähernd auf 0% herunter zu drücken. Das Gleiche gilt von den Trachealresektionen, den konservativen atypischen Resektionen des Kehlkopfs und Exenterationen mit konsekutiver Laryngoplastik. Einen ungünstigen Ausgang der Operation haben wir, von vereinzelten Unglücksfällen abgesehen, nur erlebt bei den komplizierten Fällen mit Pharynx-, Zungen-, Drüsen- und Schilddrüsenresektionen und Resektionen der großen Halsgefäße. Aber auch bei diesen sehr eingreifenden Operationen, die auch heute noch vielen Chirurgen als kontraindiziert gelten, ist es uns in den letzten Jahren gelungen, ganze Serien von Pat. hintereinander dem Leben zu erhalten. Die Dauererfolge sind bei den Operationen der rein endolaryngealen Carcinome und Sarkome durchaus zufriedenstellend. Nach den konservativen Operationen, den Larynxfissuren und Halbseitenresektionen sind sie als sehr gut zu bezeichnen. Die vorzüglichen Ergebnisse bei diesen letztgenannten Eingriffen sind einer sehr vorsichtigen Indikationsstellung zu verdanken. Bei den Totalexstirpationen des Larynx so wie bei den Resektionen des Pharynx und Oesophagus wegen Carcinom sind in Zukunft von frühzeitiger Diagnose und von radikaler Operation (Lymphdrüsenexstirpation) noch bessere Dauerresultate zu erhoffen.

Wir dürfen folgendermaßen resümieren:

Die Bildung der Tracheostoma circulare durch Vernähen des Trachealstumpfes an die äußere Haut hat die Todesursache der septischen Aspirations- und Bronchopneumonie bei der Kehlkopfexstirpation mit einem Schlage ausgeschaltet.

Diese grundlegende Methode hat gleich einem Fermente befruchtend auf die übrigen Fragen der Operationstechnik und der Nachbehandlung gewirkt und hat uns auch für die Hemilaryngektomie und die anderen konservativen Kehlkopfoperationen ähnliche und ebenso sichere prophylaktische Maßnahmen gegen die Aspirationsneumonie ersinnen lassen.

Ferner ist es uns, nachdem einmal diese Hauptgefahr der Operationen an den Halsorganen ausgeschaltet war, gelungen, die Operation durch Vermeidung der Eröffnung der Luft- und Speisewege bis zu dem Augenblick, wo der Kehlkopf respektive Pharynx und Oesophagus aus ihrer Umgebung völlig isoliert und mobilisiert sind und wo die Lymphdrüsenexstirpation beendet ist, zu einer völlig aseptischen zu gestalten, somit eine Wundinfektion mit ihren Gefahren und Nachteilen auszuschließen und für die überwiegende Mehrzahl der Fälle eine reaktionslose prima intentio in kürzester Frist zu erzielen.

Generated on 2019-10-24 13:56 GMT / http://hdl.handle.net/2027/uc1.b3252761
Public Domain in the United States, Google-digitized / http://www.hathitrust.org/access_use#pd-us-google
Digitized by Google
Original from UNIVERSITY OF CALIFORNIA

Diese von uns inaugurierten grundlegenden Fortschritte der Technik gestatten einerseits die radikalsten Eingriffe, ohne die Todesgefahr zu erhöhen, andrerseits haben sie es ermöglicht, daß jetzt nicht nur bei malignen Geschwülsten, sondern auch bei Tuberkulose, Lues und akuten, infektiösen Prozessen partielle und totale Laryngektomien in stetig zunehmender Zahl mit Erfolg ausgeführt werden können.

Die besonderen Gefahren, welche diesen operativen Eingriffen ihren tragischen Stempel aufdrückten, sind, wie wir behaupten dürfen, durch unsere Bemühungen eliminiert oder wenigstens auf ein minimales Maß herabgedrückt, selbst für diejenigen Operationen, wo es sich neben der Laryngektomie um Resektion und Exstirpation des Pharynx, des Oesophagushalsteiles und der Zunge handelt; vor allem gibt es bei exakter Anwendung unserer Methode keine Aspirationspneumonie mehr, und diese Todesursache dezimierte bis dahin die Laryngektomierten.

Es ist uns somit gelungen, nicht nur die konservativen, sondern auch die radikalen Operationen an den oberen Schlund- und Luftwegen einmal streng aseptisch zu leisten, die Nachbehandlung sicher durchzuführen und endlich den postoperativen Zustand zu einem durchaus befriedigenden zu gestalten. Unsere erfolgreich Radikaloperierten haben ein gut mit normaler Haut umsäumtes Tracheostoma, sie tragen keine Kanüle, sie schlucken besser als normale Menschen, da sie sich nicht verschlucken können. Atem- und Schlundwege kreuzen sich nicht mehr bei ihnen; eine der von du Bois Reymond gerügten Unzweckmäßigkeiten der menschlichen Natur ist bei ihnen durch die Operation ausgeschaltet. Sie sprechen deutlich, laut und mühelos und sind ihren Familien und ihren Berufen wiedergegeben.

Wir dürfen daher wohl das technische und funktionelle Problem der chirurgischen Behandlung des Kehlkopfcarcinoms als im wesentlichen prinzipiell gelöst betrachten. Immerhin bildet das von uns bisher erreichte experimentelle und klinische Forschungsresultat begreiflicherweise nur eine Etappe auf der Bahn zu stetig vollkommeneren Behandlungsmethoden.

Den nächsten Fall, welchen ich Ihnen vorstelle, haben wir im Jahre 1897 operiert. Er litt an schwerer Lungentuberkulose mit Lungenblutungen und erkrankte dann an schwerer Tuberkulose des Larynx. Die Tracheotomie war bereits in Hamburg ausgeführt worden. Das Lumen des Kehlkopfes war mit der feinsten Sonde von der Trachealwunde her nicht mehr zu passieren. In seinem ersten Akte wurde die totale Laryngofissur ausgeführt mit Exstirpation der Tracheotomienarbe: die Epiglottis wurde exstirpiert mit der Schleimhaut der Sinus pyriformes, der Kehlkopf in seiner Totalität exenteriert sowie nekrotische Kehlkopfknorpel reseziert. In die restierende Höhle wurden Hautlappen der Nachbarschaft hineingeschlagen und in den Hohlraum hineintamponiert und daselbst nach oben unter Bildung eines neuen Larynxeinganges

Digitized by Google
Original from UNIVERSITY OF CALIFORNIA
Generated on 2019-10-24 13:56 GMT / http://hdl.handle.net/2027/uc1.b3252761
Public Domain in the United States, Google-digitized / http://www.hathitrust.org/access_use#pd-us-google

sorgfältig eingenäht. Die Tuberkulose ist beseitigt, der Kehlkopf völlig mit gesunder äußerer Haut austapeziert. Bei der Untersuchung mit dem Spiegel sieht man einen völlig benarbten, linsenförmig gestalteten Spalt, ein Schisma, durch welchen die Atmung vor sich gehen kann. Die Hautlappen haben einen mukösen Charakter angenommen: beim Laryngoskopieren bemerkt man, daß die Rima glottidis eine linsenförmige, ganz vernarbte Eingangsöffnung bildet, durch die Patient auch nach oben zu respirieren in der Lage ist; auch kann man sich überzeugen, wenn ich mit dem Trousseau die Narbenlippen auseinandersperre, daß die äußere Haut gar keinen cutanen Eindruck mehr macht: wohl verstanden, handelt es sich nicht etwa um eine Metaplasie des Epithels, die Haut hat sich aber den neuen anatomischen Bedingungen vollkommen adaptiert. Ich halte diesen Fall für prinzipiell wichtig, weil er beweist, daß es in der Tat möglich ist, nachdem auf chirurgischem Wege die Tuberkulose beseitigt ist, nur äußere Haut zur totalen Laryngoplastik zu benützen. Es ist ferner hier zum erstenmal nach einer so eingreifenden Larynxoperation eine Laryngostomie gemacht worden und durch dieselbe ein Zustand geschaffen, der den Patienten vollkommen befriedigt; er atmet durch den Spalt, trägt einen Hemdkragen, der hinten auf der Wirbelsäule geknöpft wird und ihm also sein Schisma während des Sprechaktes verschließt und kommt seinem Berufe als Kaufmann nun schon 17 Jahre nach der Operation in vollstem Umfange nach. Ich will noch bemerken, daß ich den Patienten später wegen einer käsigen Orchitis auf der rechten Seite kastrieren mußte und daß ihm vor einiger Zeit die linke Niere und der Harnleiter wegen Tuberkulose entfernt werden mußten. Genau so also, wie wir Gelenksresektionen und Drüsen bei Kindern und Erwachsenen oft an mehreren Stellen wegen Tuberkulose operieren müssen, so gehört der Kehlkopf auch zu denjenigen Organen, die wir nach genauer Erwägung der Indikationsstellung mit voller Aussicht auf Erfolg in den Bereich unserer chirurgischen Bestrebungen ziehen dürfen. Ich weiß wohl, daß ich mich mit dieser These in einem gewissen Gegensatz zu vielen Laryngologen befinde, muß aber dieser unserer Überzeugung im Interesse der Kranken Ausdruck geben.

Der folgende Fall, den ich Ihnen vorstellen will, ist in seinem vierten Lebensjahr wegen Diphtheritis tracheotomiert worden; er hat dann jahrelang eine Kanüle getragen und ist darauf in der Charité, wo er 2 Jahre gelegen hat, mit Laryngofissur und Bougieren behandelt worden. Die Behandlung ist erfolglos geblieben. Als der Knabe, jetzt 9jährig, vor einem Jahr zu uns kam, hatte er eine sehr schwere eitrige Bronchitis und eine vollständige Obliteration des Kehlkopfes, auch litt er sehr unter Reizerscheinungen von der Kanüle und an Reflexhusten. Wir sind bei ihm so verfahren, wie wir das im Jahre 1896 bereits beschrieben haben. Zwei verschiedene Methoden stehen uns bei diesen Fällen zu Gebote. Zunächst legen wir die Tracheotomie tief unten im

Digitized by Google
Original from UNIVERSITY OF CALIFORNIA
Generated on 2019-10-24 13:56 GMT / http://hdl.handle.net/2027/uc1.b3252761
Public Domain in the United States, Google-digitized / http://www.hathitrust.org/access_use#pd-us-google

Jugulum an, dann exstirpieren wir die alte Tracheotomienarbe mit der narbigen Haut und resezieren hierauf die Trachea im Krankheitsgebiete bis auf den Oesophagus. Es wird, wie ich mich ausdrücken möchte, scheibenförmig schrittweise so lange und so viel von der Trachea reseziert, ebenso vom Ringknorpel, wenn nötig bis in das Arygebiet, bis man zwei weite, adaptationsfähige Lumina erhält. Diese beiden Lumina werden zirkulär miteinander vernäht, darauf eine Hautnaht gemacht, die Kanüle wird später entfernt. Auf diese Weise haben wir bei einer Anzahl bereits publizierter Fälle vortreffliche Dauerresultate erzielt. Bei dem hier vorgestellten Knaben war diese Methode nicht ausführbar und haben wir unser zweites Verfahren zur Anwendung gebracht. Zunächst haben wir vom Arygebiet nach abwärts nicht nur die Haut und die Tracheotomienarbe, sondern auch den Ringknorpel und eine Reihe von Trachealringen radikal unter Freilegen der vorderen Wand des Oesophagus exstirpiert. Darauf haben wir zwei rechteckige Hautlappen der Nachbarschaft mobilisiert, auf den Oesophagus in der Medianlinie aufgepflanzt, nach unten an den Trachealstumpf und nach oben an den Kehlkopfrest angenäht, nun die Wunde tamponiert und in den Trachealstumpf eine Kanüle eingesetzt. Während der Nachbehandlung trug der Knabe einen modifizierten Dupuis mit möglichst kurzem Trachealschenkel und Ventilprothese, dessen oberer Schenkel aus einem Gummirohr besteht, welches in den Larynx hineinreicht. Nach Heilung dieses ersten Operationsaktes besaß der Knabe zwischen Trachealstumpf und Larynx eine cutane Mulde, welche die Hinterwand und die Seitenwände des späteren cutanen Trachealrohres bildeten. Die Schlußplastik haben wir ein halbes Jahr nach der ersten Operation ausgeführt, so daß das Resultat ein tracheo-laryngeales Hautrohr darstellt, welches tief im Jugulum einen gut umsäumten Längsspalt als Sicherheitsventil für die Atmung besitzt. Der Knabe trägt keine Kanüle mehr, all seine Reflexerscheinungen sind geschwunden, er kann mit lauter, wenn auch heiserer Stimme anhaltend sprechen und ist als vollkommen geheilt zu betrachten.

Auf diesem Wege können wir ein cutanes Rohr bilden von der Arygegend bis hinab zum Jugulum und noch weit unter dasselbe. Es ist gar nicht notwendig, daß hier ein Periostknochenlappen zur Bildung der vorderen Trachealwand benutzt wird. Das bloße cutane Rohr genügt, wie Sie sehen, vollkommen. Das Schisma, welches als Sicherheitsventil für die Atmung bestehen blieb, kann man jederzeit später plastisch verschließen.

Ich lege auf die Ihnen vorgestellten Fälle und Präparate einen besonderen Wert, weil, wie ich hervorheben will, wir die Laryngoplastik zuerst angegeben und mit Erfolg geübt haben und ebenso das Verfahren der Laryngo- und Trachostomie von uns begründet ist. Diese und ähnliche Operationen haben wir übrigens nicht nur bei Tuberkulose und bei postdiphtherischen Zuständen, sondern auch bei Folgezuständen nach Selbstmordversuchen und bei akute

Digitized by Google
Original from UNIVERSITY OF CALIFORNIA
Generated on 2019-10-24 13:56 GMT / http://hdl.handle.net/2027/uc1.b3252761
Public Domain in the United States, Google-digitized / http://www.hathitrust.org/access_use#pd-us-google

eitrigen, nekrotisierenden Prozessen am Kehlkopf und an der Trachea mit ganz ausgezeichneten Dauererfolgen geübt. Noch bemerken will ich hierzu, daß wir bei unseren Trachealresektionen und Heraufziehen des Trachealstumpfes und zirkulärer Naht desselben mit dem resezierten Larynx in der Höhe des Arygebietes das schon längst getan haben, was Föderl für das Kehlkopfcarcinom empfiehlt. Was aber bei unseren nicht carcinomatösen Fällen möglich war mit Erhaltung des Larynxeinganges, das ist bei dem Kehlkopfcarcinom nicht durchführbar; fallen doch dabei die Epiglottis, der Kehlkopfeingang und die Nervi laryng. superiores fort und würde es zwecklos sein, nun den Trachealstumpf etwa an die Schleimhaut der Sinus pyriformes annähen zu wollen, unweigerlich würde doch die letale Schluckpneumonie die Folge dieses operativen Versuches sein.

Wir haben den jetzt 16jährigen jungen Mann, der eine Kanüle tragen mußte, nachdem er von uns als kleines Kind wegen Diphtheritis tracheotomiert war und eine Stenose des Larynx zurückbehalten hatte, mit Gummi-Dilatationsdrainage behandelt; er spricht jetzt laut und deutlich und diese Art der Dilatation mit den elastischen Gummiröhren, von den feinsten beginnend und so stetig weiter vorschreitend, hat sich auch bei uns durchaus bewährt. In den letzten 4 Jahren hatten wir in unserem städtischen Kinderkrankenhaus, dessen äußere Abteilung ich leite, auf der Diphtherieabteilung 2600 Aufnahmen, von den innerhalb dieses Zeitraumes nach Intubation sekundär Tracheotomierten sind es im ganzen vier, die längere Zeit die Kanüle tragen müssen, auch ihnen hoffen wir durch die Methode der methodischen Gummidrainagedilatation zu helfen.

Meine Herren! Ich demonstriere Ihnen ein Präparat, welches von einem Kinde stammt, das in einem anderen Krankenhaus wegen Diphtherie intubiert und darauf sekundär tracheotomiert werden mußte. Man hat es schließlich mit Kanüle entlassen, und als es $2^1/_2$ Jahre war, kam es in unsere Behandlung wegen seiner obliterierenden Narben im Kehlkopf und in der Luftröhre. Die Exstirpation der Narbenmassen vom Ringknorpel nach abwärts, mit der Haut und der Narbe um die Kanülenöffnung herum, die konsekutive Laryngostomie und Plastik mit cutaner Umsäumung der Zirkumferenz des unteren Larynxsegmentes und des Trachealdefektes ergab ausgezeichnete Verhältnisse, so daß wir die Schlußplastik, d. h. die Umbildung der cutanen Trachealmulde in ein cutanes Trachealrohr vornehmen wollten. Da erkrankte das Kind zunächst an Varizellen, hierauf an Wirbel- und Hüftgelenkstuberkulose und multiplen, käsigen Lymphomen, eine Erkrankung, der es 10 Monate nach unserer plastischen Operation erlag.

Das Präparat zeigt nun in einwandfreier Weise den vortrefflichen Erfolg der Plastik. Die weiten Lumina von Trachea und Larynx und das cutane Schaltstück des Trachealdefektes. In Fällen, wo überhaupt noch eine Sonde

Digitized by Google
Original from UNIVERSITY OF CALIFORNIA
Generated on 2019-10-24 13:56 GMT / http://hdl.handle.net/2027/uc1.b3252761
Public Domain in the United States, Google-digitized / http://www.hathitrust.org/access_use#pd-us-google

oder ein Katheter den Larynx von der Trachealwunde nach oben passiert, bedienen wir uns mit vollem Erfolge der etappenweisen Dilatation mit Gummidrainage nach Killian. Ist der Larynx auf die genügende Weite gebracht, dann legen wir bis zur definitiven Heilung eine silberne, gerade und weite Röhre mit horizontalem Griffe ein, welche aus der Trachealwunde herausragt. Der untere Schenkel des silbernen Rohres ist kurz, der obere so lang und entsprechend abgeschrägt, daß er die dilatiert zu erhaltende Partie vollkommen durchquert.

Auch die am Larynx konservativ Operierten oder partiell Resezierten und Hemilaryngektomierten müssen nach der Heilung eine ausreichende Atmung garantiert erhalten, sie dürfen keine relative Enge, keine Atemsuffizienz aufweisen.

Meine Herren! Das klingt sehr selbstverständlich und ist es nach meiner Erfahrung leider doch nicht. Zu enge Kanülen und zu enge endolaryngeale Verhältnisse nach Laryngofissuren oder Hemilaryngektomie bedingen sehr ernste Gefahren. Zum Beispiel für das Herz und auch für das Gehirn, namentlich auch bei älteren Leuten, auch wenn der Patient subjektiv wenig klagt und sich mit dem Zustande abzufinden geneigt erscheint. Diese Gesichtspunkte haben uns veranlaßt, analog unserem Tracheostoma circulare schon seit den Jahren 1894—1897 Laryngostomien und Tracheostomien erst zu planieren und dann auszuführen, als Sicherheitsventile, ein Laryngoschisma, welches dem Patienten eine absolut freie Atmung garantiert. Wird dieses künstliche Schisma der Luftwege durch eine Gummipelotte oder Ventilprothese geschlossen oder durch ein elastisches Band, so ist nebenbei die Sprachfunktion eine ganz vortreffliche.

Ist es nun möglich, den Larynx später auf normale Weise zu bringen, dann, aber nur dann kann das Laryngostoma plastisch verschlossen werden, nur in diesem einen Falle, sonst ist es besser, das Schisma zeitlebens persistieren zu lassen.

Der 61jährige Patient ist von uns vor 5 Jahren operiert worden. Es mußte ihm weit mehr als der halbe Kehlkopf exstirpiert werden, im übrigen wurde die Operation in gewöhnlicher Weise mit cutaner Laryngoplastik zu Ende geführt. Vor $2^1/_2$ Jahren mußte ein Drüsenrezidiv auf der Seite der Erkrankung operiert werden, wobei der Kopfnicker und die Vena jugularis vom Venenwinkel bis zur Schädelbasis wegfielen. Auch das Nackenfett und die tiefen Drüsen wurden radikal entfernt. Von der Arteria carotis und dem Nervus vagus ließ sich der Tumor, wenn auch mit Mühe, lospräparieren. Eine Resektion der Carotis hätten wir in diesem Falle auch nicht gewagt. Gerade mit Rücksicht auf diese Fälle habe ich darauf hingewiesen, einen wie hohen Wert meine im Jahre 1898 veröffentlichten Versuche über Angioplastik besitzen. Die Überpflanzung der Blutgefäße, welche von mir inauguriert ist, hat sich u.

Digitized by Google
Original from UNIVERSITY OF CALIFORNIA
Generated on 2019-10-24 13:56 GMT / http://hdl.handle.net/2027/uc1.b3252761
Public Domain in the United States, Google-digitized / http://www.hathitrust.org/access_use#pd-us-google

den Händen von Alexis Carell und der Garréschen Schule sowie von Lexer, Jäger und andere Autoren zu einer sicheren experimentellen und klinischen Methode entwickelt und dürfen wir von der Zukunft auch für den plastischen Ersatz der Carotis, z. B. nach Geschwulstoperationen, vielleicht Gutes erwarten.

Dieser Patient ist nun typisch für die Wichtigkeit einer genügenden Atmung. Seine Korpulenz, seine Arteriosklerose und sein cyanotischer Habitus erheischen eine reiche Lungenventilation, welche ihm nur sein Tracheoschisma garantieren kann. Die tonnenartig konstruierte Ventilprothese gestattet eine vortreffliche Sprache und eine ausgiebige Atmung. Wie wohl der Patient sich fühlt, mag daraus hervorgehen, daß er nicht nur seinem Berufe vollkommen nachgeht, sondern daß er zu seinem Vergnügen kürzlich in einer Woche viermal die Schneekoppe bestiegen hat. Mit Laryngostenose und Atmungsinsuffizienz hätte er das sicher nicht gekonnt. Wie wichtig aber die Erhaltung des Kehlkopfrestes für ihn gewesen ist, ersehen Sie aus der ausgezeichneten Sprachfunktion, welche ein Totallaryngektomierter mit Pharynxstimme in dieser Vollkommenheit niemals erreicht haben würde. Die Patienten, denen die Operation nur den halben Larynx entfernt hat, sprechen oft wie ganz normale Menschen. Einer unserer Kranken, vor 7 Jahren operiert, ist Regierungspräsident und hält Vorträge vor einem Auditorium von vielen Hunderten von Menschen. Solche Sprachresultate zeitigt nach unserer Überzeugung die cutane Laryngoplastik.

Der folgende Fall betrifft eine 30jährige Patientin, welche vor $5^1/_2$ Jahren an Kehlkopfpapillomen wiederholt operiert worden war. Schließlich mußte die Tracheotomie gemacht werden. Die Absonderung wurde übelriechend und eine weiche, zerfallene Tumormasse durchwuchs den Kehlkopf (es ist das der zweite Fall von carcinomatöser Degeneration bei Papillomen des Kehlkopfes, den wir beobachtet und mit Erfolg operiert haben). In diesem Zustande wurde die totale Laryngektomie mit Drüsenexstirpation gemacht. Die Heilung besteht seit $2^1/_2$ Jahren, Patientin trägt keine Kanüle, hat eine ausgezeichnete Pharynxstimme, sie telephoniert und arbeitet in ihrem Berufe angestrengt, ist dabei vergnügt und übernimmt auf ihren Reisen Hochtouren.

Die nächste Pat. ist 66 Jahre alt und trat in unsere Behandlung mit überaus heftigen Schmerzen in der linken Halsseite, im linken Ohre und der Zunge. Ein mächtiger Drüsentumor links am Halse, ein Carcinom des Zungengrundes und der seitlichen Rachenwand, auf die Mandibula übergreifend, erklärte die Schlingbeschwerden und die unerträgliche Neuralgie. Es wurde zunächst der Drüsentumor mit der Vena jugularis entfernt, dann die Unterkinndrüse exstirpiert und die Carotis externa oberhalb des Abganges der Thyreoidea superior unterbunden. Hierauf wurde das hintere Drittel des horizontalen Astes der Mandibula durchsägt und der Ramus ascendens exartiku-

Digitized by Google
Original from UNIVERSITY OF CALIFORNIA
Generated on 2019-10-24 13:56 GMT / http://hdl.handle.net/2027/uc1.b3252761
Public Domain in the United States, Google-digitized / http://www.hathitrust.org/access_use#pd-us-google

liert. Nun wurde am hängenden Kopfe die Pharyngotomia lateralis gemacht und nach Umstechungen zwischen zwei Ligaturen die Arcus palatoglossi durchtrennt, ebenso die Schleimhaut des Mundbodens und nun schrittweise die laterale Pharynxwand reseziert und die ganze Zunge buccal entfernt, und zwar Schritt für Schritt unter etappenweiser Anlegung von Nähten, so daß nach Anlegen der letzten Naht der letzte Schnitt das mit der Zange gefaßte Zungenpräparat herausbeförderte. Eine Reihe von Zwischennähten vervollkommte die Nahtlinien, so daß alles exakt mit Suturen geschlossen werden konnte. Die Heilung erfolgte in 14 Tagen. Vor Ablauf der dritten Woche war die Pat. entlassen, von ihrem Zustande, ihrer vortrefflichen Schluck- und Sprachfunktion können Sie sich persönlich überzeugen.

Trotzdem der Pharynxdefekt im Bereiche der Resektion mit Mikulicz-Tamponbeutel versehen war, schloß sich die Halswunde in überraschend kurzer Zeit.

So verlaufen, abgesehen von besonders ungünstigen Fällen und unglücklich seltenen Ereignissen, alle unsere Zungenoperationen glatt und reaktionslos. Die Patienten verlassen womöglich am Tage der Operation das Bett und müssen dieselben lungengymnastische Übungen machen, kräftig abhusten, antiseptische Mundausspülungen vornehmen, bei sorgfältiger Pflege, wie wir dieselbe wiederholt zu beschreiben Gelegenheit genommen haben.

Einmal haben wir bei einem 65jährigen Pat. wegen eines Sarkoms des Ringknorpels und der oberen Trachealringe den Ringknorpel mit mehreren Trachealringen exstirpiert und die cutane Plastik ausgeführt. Der Pat. sprach mit dem Tracheostoma ellipticum und einer kleinen Gummiprothese wie ein normaler Mensch und ist vollkommen gesund geblieben. In einem zweiten Fall handelt es sich um eine maligne Struma carcinomatosa, bei der von anderer Seite in zwei Krankenhäusern je ein Strumaknoten schon entfernt worden war. Die Pat. kam zu uns mit schwerer Atemnot und wurde im Untersuchungszimmer asphyktisch. Die Tracheotomie tief im Jugulum mitten durch den Tumor durch war eine geradezu verzweifelte Operation. Endlich gelang es, eine Kanüle einzuführen. Es entwickelte sich ein schweres Erysipel, nach dessen Abheilung wir zur Radikaloperation schritten. Es mußte der von dem Carcinom durchwachsene Kehlkopf und sieben Trachealringe mit der carcinomatösen Struma und der erkrankten Haut im Gesunden entfernt werden. Trotzdem gelang es, den Trachealstumpf mit Haut zu umsäumen und alles heilte glatt und reaktionslos. Die Pat. blieb 6 Jahre lang bei ausgezeichneter Sprache und ausgezeichnetem Wohlbefinden, dann zeigte sich rechts und links vom Trachealstumpf symmetrisch je ein mobiler, haselnußgroßer, elastischer Knoten. Die Probeincision ergab auffallenderweise, daß es sich nicht um Rezidive, sondern um normales Strumagewebe handelte. Es waren also augenscheinlich accessorische Schilddrüschen, die sich zu einer gewissen Größe ent-

Digitized by Google
Original from UNIVERSITY OF CALIFORNIA
Generated on 2019-10-24 13:56 GMT / http://hdl.handle.net/2027/uc1.b3252761
Public Domain in the United States, Google-digitized / http://www.hathitrust.org/access_use#pd-us-google

wickelt hatten und die normale Schilddrüsenfunktion an Stelle der exstirpierten carcinomatösen Schilddrüse übernommen hatten. Vor kurzem kam die Pat. wieder und hatte entsprechend der hinteren Pharynxwand auf der Wirbelsäule harte Geschwulstknoten. Wir haben sie noch einmal operiert, die hintere Pharynxwand bis in den Oesophagus weit hinein mit diesem Knoten exstirpiert und den ersten Akt der Pharyngo- und Oesophagoplastik ausgeführt. Alles heilte per primam, die Kranke trägt ihren Gummitrichter und demnächst soll die Schlußplastik vorgenommen werden. Die mikroskopische Untersuchung der exstirpierten Knoten ergab, daß es sich um ein Carcinom handelte, welches genau den Bau des bei dem Carcinom der Schilddrüse erhobenen Befundes zeigte. Ich will noch bemerken, daß die vorigen geschilderten symmetrischen Schilddrüschen rechts und links vom Trachealstumpfe unverändert geblieben sind, daß aber nach der Operation der rechtseitige Knoten bis fast zum Verschwinden sich zurückgebildet hatte.

Zweimal haben wir die Exstirpation der Trachea vom Ringknorpel bis zur Bifurkation ausgeführt. Bei dem einen Pat., der 54 Jahre alt und ungemein robust ist, dauert die Heilung bereits seit 3 Monaten an. Seine Luftröhre ist in ganzer Ausdehnung cutan plastisch rekonstruiert worden, er trägt ein elliptisches Tracheostoma, welches, durch ein mit Kanülenband fixiertes Drainagerohr weitesten Kalibers überbrückt ist. Es gelang, den Tumor, ein substernales Carcinoma strumae profundum, welches das Trachealrohr perforiert hatte und Stenosenerscheinungen veranlaßte, ohne Schädigung der Nervi recurrentes zu entfernen. Patient ist blühend und gesund, das Stoma kann falls kein Rezidiv auftritt, später plastisch geschlossen werden. Der Hauptoperation war 8 Tage vorher das Anlegen eines Tracheostoma in jugulum vorausgegangen. In diesem Falle mögen oberhalb der Bifurkation noch etwa 2—3 Trachealringe stehen geblieben sein.

Der zweite Fall wurde von uns am 15. IX. 1913 operiert. Der 32 Jahre alte Mann, blaß und von zarter Konstitution, wurde im März d. J. von Professor Heymann wegen Stenosenerscheinungen bronchoskopiert und endotracheal Tumormassen entfernt, die sich als Carcinom erwiesen. Darauf wurde die Atmung frei, bis im August neuerdings Beschwerden auftraten, der Tumor war wieder gewachsen. Vor 10 Tagen legten wir im Jugulum ein Tracheostoma profundum an, dann orientierten wir uns vor der Radikaloperation über die Ausdehnung der Geschwulst und es gelang uns, mit Kocherschen Sonden Clamps, gezähnten Péans und Tupfern, wie ich das vorhin beschrieben habe schrittweise langsam vorzugehen und das Trachealcarcinom allmählich aus der Tiefe nach Resektion der Trachea unterhalb des Ringknorpels bis zur Bifurkation zu entwickeln. Die mobilisierten Hautlappen wurden mit Drahtsuturen so sorgfältig als irgend möglich zur Tapezierung des Oesophagus und zur Fixierung der Trachealgegend dicht oberhalb der Bifurkation benutzt. Die

Generated on 2019-10-24 13:56 GMT / http://hdl.handle.net/2027/uc1.b3252761
Public Domain in the United States, Google-digitized / http://www.hathitrust.org/access_use#pd-us-google
Digitized by Google
Original from UNIVERSITY OF CALIFORNIA

Bifurkation war sicht- und fühlbar, ebenso die Pulsationen des Aortenbogens, das Mediastinum wurde mit langen Jodoformgazestreifen sorgfältig tamponiert, eine lange Kanüle bis zur Bifurkation vorgeschoben und ein Druckverband angelegt. Wie weit durch Zerrung an den Zungenwurzeln etwa der Plexus cardiacus nachteilig beeinflußt ist, wird sich während der Nachbehandlung wohl herausstellen.

In unserem zweiten Falle hat es sich also um eine totale Exstirpation von der Trachea zum Lig. crico-thyreoideum bis zur Bifurkation gehandelt. Der erste Verband und Kanülenwechsel fand am 4. Tage statt.

Über den Verlauf läßt sich vor der Hand nur sagen, daß der Pat. die Operation gut überstanden hat und daß bisher keinerlei bedrohliche Erscheinungen aufgetreten sind. Der Puls ist beschleunigt bis 114.

Beide geschilderten Operationen stellen Unica dar in der chirurgischen Kasuistik und in der Technik, denn der untere Pol der entfernten Trachea lag etwa 25 *cm* von der Zahnreihe entfernt. Ob bei dem zweiten Falle die Nervi recurrentes verletzt sind, läßt sich augenblicklich noch nicht konstatieren, ebensowenig wie der fernere Verlauf des Falles überkaupt, aber der erste Fall ist als geheilt zu betrachten.[1])

Diese neuen Operationen, die zuerst in unserer Klinik ausgeführt sind, nämlich die Exstirpation der ganzen Trachea und deren plastische Rekonstruktion legen den Gedanken nahe, bei Carcinoma oesophagi intrathoracicum bis etwa 25 oder 26 *cm* von der Zahnreihe den transtrachealen Weg zu versuchen, um den Oesophaguskrebs radikal operieren zu können. Die Speiseröhre lag in unseren Fällen von Trachealexstirpationen völlig frei da zur Resektion und dürfte diese Art des Vorgehens ohne Pleuraverletzung vielleicht vorzuziehen sein dem Wege vom Mediastinum posticum aus, wenigstens bei nicht über 26 *cm* von der Zahnreihe nach abwärts reichenden Geschwülsten.

Ich will mich auf dieses kurze Aperçu beschränken und betrachte diese beiden Fälle und die sich daran knüpfenden Aussichten für die Resektion des Oesophagus im Brustraum als eine Erweiterung und Bereicherung unseres operativen Könnens in dem so wichtigen Kapitel der Chirurgie der oberen Luft- und Speisewege. Ich will übrigens noch bemerken, daß bei denjenigen Erkrankungen, wo eine Geschwulstbildung oder Stenosen unterhalb der Bifurkation zur Erstickung zu führen drohen, wir die Asphyxie durch Anlegen von Lungenfisteln zu vermeiden vermögen.

Meyer (New-York) berichtet über zwei mit Erfolg operierte Fälle von Oesophaguscarcinom. Die explorative Thorakotomie hält er für nicht gefähr-

[1]) Der Pat. ist glatt geheilt. Bereits nach 14 Tagen konnte man wie in dem ersten Fall ein Drainrohr als Prothese einführen, welches den Trachealdefekt überbrückt und durch die der Pat. atmet und spricht wie durch eine normale Trachea. Pat. ist wieder arbeitsfähig und vollkommen gesund.

Digitized by Google
Original from UNIVERSITY OF CALIFORNIA
Generated on 2019-10-24 13:56 GMT / http://hdl.handle.net/2027/uc1.b3252761
Public Domain in the United States, Google-digitized / http://www.hathitrust.org/access_use#pd-us-google

licher als die Probelaparotomie, und Torek publizierte ganz kürzlich den ersten erfelgreich operierten Fall von Rezidiv des intrathorakischen Oesophagussegmentes, wegen Carcinom nach vorausgegangener Gastrostomie; es scheint mithin, daß die so mühsamen experimentellen und klinischen Versuche, auf transthorakalem Wege Oesophaguskrebse zu operieren, anfangen, eine praktisch chirurgische Bedeutung zu gewinnen. Die Vagi gelang es ohne jede Zerrung zu durchschneiden. Puls, Atmung und Temperatur waren vom fünften Tage ab normal. Die Thoraxwunde war am 7. Tage geheilt.

Die Pat., welche ich Ihnen jetzt demonstriere, ist vor 6 Jahren operiert worden; sie litt an Lungenphthise und sehr schwerer Kehlkopftuberkulose. Wir mußten ihr den ganzen Kehlkopf mit der Epiglottis entfernen, seitdem ist sie gesund, trägt keine Kanüle und kann tadellos schlucken. Sie muß sehr schwer arbeiten und um ihren Unterhalt zu verdienen, schon vor 4 Uhr früh aufstehen. Sie kann nun nicht die Pharynxstimme mit Erfolg gebrauchen, deshalb trägt sie einen von uns konstruierten Apparat, der unter Ausschaltung der Lungen auf mechanischem Wege eine Stimme ertönen läßt. Die Pat. trägt an einem Gurt einen leichten polierten Holzkasten. In demselben befinden sich vier Blasebälge als künstliche Lungen und ein metallisches Luftreservoir. Den Kasten verläßt ein Gummischlauch, welcher in einen Metallbügel endet, der nach dem Gesicht, Jochbogen und Ohrgegend der Pat. modelliert ist. Am Ende des Metallbügels befindet sich eine Metallolive, dieselbe ist mit einer gepolsterten Klemme versehen, welche den Nasenflügel zwischen ihren Branchen faßt. In der Metallolive befindet sich die Stimme und von der Olive geht ein Gummischlauch noch etwa 9 *cm* in die Nase der Pat., um hinter dem Velum pendulum zu münden. Wenn nun die Pat. mit der Kurbel, welche an dem Holzkasten angebracht ist, die Blasebälge in Tätigkeit versetzt, so entweicht aus dem Luftreservoir die Kompressionsluft in den Gummischlauch und bringt die Stimme in der Metallolive zum Tönen. Dieser Ton wird in den Nasenrachenraum geleitet und wenn die Pat. gleichzeitig Artikulationsbewegungen macht, so daß Stimme und Artikulatiou einen physiologischen Akt bilden, dann spricht sie mühelos mit lauter, im größten Raume hörbarer Stimme, wovon Sie sich selbst gleich überzeugen können. Der Apparat, den Sie hier sehen, ist das Resultat ziemlich schwieriger Überlegungen gewesen und durchaus brauchbar. Jeder Aphonische, jeder, dem für eine gewisse Zeit eine Schweigekur auferlegt ist, sowie natürlich jeder Laryngektomierte kann mit Hilfe dieses Apparates seinem Sprachbedürfnis in tadelloser Weise nachkommen. Ich will noch kurz bemerken, daß wir auch versucht haben, den Apparat vom Munde aus in Tätigkeit zu setzen, und daß wir auch auf anderem Wege, also mit einem elektrischen Apparate oder mit Hilfe von Telephonmembranen oder aber endlich von Tonkonserven, das heißt phonographischen Platten, welche mit den lang ausgedehnten Tönen von Sängern oder Sängerinnen geladen sind, für

Digitized by Google
Original from UNIVERSITY OF CALIFORNIA
Generated on 2019-10-24 13:57 GMT / http://hdl.handle.net/2027/uc1.b3252761
Public Domain in the United States, Google-digitized / http://www.hathitrust.org/access_use#pd-us-google

unsere Zwecke erfolgreiche Versuche gemacht haben. Ja, daß ich sogar Herrn Edison bei seiner letzten Anwesenheit in Berlin für unsere humanitären Zwecke zu interessieren versucht habe. Er ließ mich fragen, wie viele solcher Apparate man jährlich auf den Markt werfen könnte, und ließ mich gleichzeitig hoffen, er wolle in Amerika darüber nachdenken und mir dann Bescheid zukommen lassen. Ein elektrischer Präzisionsapparat, leicht und handlich, mit exakt funktionierender Unterbrechungsvorrichtung würde natürlich unserem Kurbelapparat vorzuziehen sein und habe ich die bestimmte Hoffnung, daß die von uns bereits konstruierten elektrischen Vorrichtungen demnächst in vollkommener Weise den gewünschten Zweck zu leisten befähigt sein dürften.

Bei dem letzten Pat., einem 59jährigen Manne, haben wir im März 1908, also vor $5^1/_2$ Jahren, wegen Carcinom folgende Teile entfernen müssen: 1. Den Larynx mit Ringknorpel, Epiglottis und 3 Trachealringe; 2. den Pharynx und einen Teil des Zungengrundes mit dem Halsteil des Oesophagus, und zwar quer bis auf die Wirbelsäule und weit bis in das Mediastinum posticum: 3. den Isthmus und die rechte Hälfte der Glandula thyreoidea; 4. auf der rechten Seite enorme carcinomatöse Drüsentumoren, das Nackenfett, den Kopfnicker, den Omohyoideus, die Kehlkopfmuskulatur, die Unterkinndrüse, die Vena jugularis communis externa und facialis communis. Zunächst trug der Pat. nach der Heilung unsere Trichterprothese, nach etwa 5 Monaten machten wir die totale Pharyngo- und Oesophagoplastik. Die Trachealkanüle ist definitiv entfernt, Pat. seit 5 Jahren wieder in seinem Berufe als Kriminalschutzmann tätig und vollkommen gesund und zufrieden.

Der hier geschilderte Fall von totaler Pharyngo- und Oesophagoplastik stellt ein Dauerresultat dar und beweist aufs neue, daß unsere Bestrebungen auf dem dornenvollen Gebiete der malignen Geschwülste dieser anatomischen Regionen ausgezeichnete Erfolge aufzuweisen haben. Furchtbare Wunden und beklagenswerte Verstümmelungen sind auf plastischem Wege auf vortreffliche Weise ausgeglichen und wenn, wie wir alle hofften, ätiologische Forschung und innere Medizin dereinst nach milderen Prinzipien die Heilung dieser qualvollen Leiden anzubahnen berufen sein sollten, so wird man auch dann noch die chirurgische Periode als eine unvermeidliche und erfolgreiche Etappe bezeichnen dürfen und ihr die vollste Anerkennung ihrer Methoden zubilligen müssen.

Ich darf wohl bemerken, und es ist das ganz besonders hervorzuheben, daß dieser Fall das erste Dauerresulat darstellt nach einer derartigen Operation und daß wir noch über mehrere andere verfügen, die bei derselben Ausdehnung des Eingriffes 2 und 3 Jahre bei vollstem Wohlbefinden frei von Rezidiven geblieben sind, während von den 29 aus der Fachliteratur bekannt gewordenen Fällen anderer Autoren bis jetzt nur einer $1^1/_2$ Jahre am Leben ge-

Digitized by Google
Original from UNIVERSITY OF CALIFORNIA
Generated on 2019-10-24 13:56 GMT / http://hdl.handle.net/2027/uc1.b3252761
Public Domain in the United States, Google-digitized / http://www.hathitrust.org/access_use#pd-us-google

blieben ist und, soviel ich weiß, ohne Rezidiv blieb. Es liegt wohl dies daran, daß die anderen Operateure den Kehlkopf erhalten haben und nur den Oesophagus resezierten. Bei dieser in gewissem Sinne konservativen Operation ist es durchaus begreiflich, daß man nicht so radikal weit im Gesunden operieren kann und daß auch die erkrankten Drüsen- und Lymphstränge der Beobachtung entgehen und nicht mitexstirpiert werden. Ich glaube, daß bei einer derartigen Erkrankung diejenige Operationsmethode zu empfehlen ist, welche die radikalste Beseitigung alles Erkrankten gewährleistet; nur dann darf man auf Dauerresultnte mit einiger Wahrscheinlichkeit hoffen.

Ich möchte noch die Worte hier angliedern, welche ich im April 1899 in meiner Arbeit über Kehlkopfchirurgie und Laryngoplastik ausgesprochen habe.

„Nicht unterlassen will ich, hervorzuheben, daß die Pat., über deren glückliches Resultat ich berichten konnte, nicht nur im klinischen Sinne geheilt, sondern auch im humanen Sinne des Wortes als Mitglieder der menschlichen Gesellschaft, ihrer Familie und zum Teil auch ihrem Berufe erhalten sind, und darin liegt die soziale Bedeutung des Fortschrittes in der Kehlkopfchirurgie und speziell in der Behandlung des Kehlkopfcarcinoms in dem Jahrzehnt, welches verflossen ist seit der ergreifend dramatischen und mit so bewunderungswürdigem Heroismus ertragenen Passionszeit des hohen Dulders auf dem deutschen Kaiserthrone."

Ich darf heute, 1913, hinzufügen, bei Gelegenheit des 25jährigen Gedenktages jener tiefernsten und die deutsche Volksseele erschütternden Zeit, daß man unsere jetzigen Fortschritte als eine symbolische Huldigung zu erachten vermag, welche Deutschlands Chirurgen den Manen des vielbeklagten Heldenkaisers darbringt.

Operationstabelle.

Außer den statistischen Zahlen, die wir geben wollen, verfügen wir noch über zahlreiche Trachealresektionen, Laryngostomien und Laryngo- und Tracheoplastiken, Pharyngotomien, Zungenexstirpationen, Resektionen der Mandibula und des Mundbodens mit eingeheilten Prothesen, Oberkieferresektionen, Operationen wegen maligner Tumoren des Nasopharynx und Epipharynx sowie der Tonsillen, Eingriffe, über die wir hier eine besondere Statistik nicht geben wollten.

Die Laryngofissur haben wir 44mal ausgeführt, davon 35 hintereinander ohne Todesfall, im ganzen 4 lokale Rezidive. Was die beiden Todesfälle anbelangt, so hatte der eine 73jährige Pat. Diabetes und Arteriosklerose, daneben Emphysem mit schwerer Bronchitis; der andere, 72jährige, ebenfalls Arteriosklerose, Emphysem und Bronchitis schwerster Art.

Halbseitige Laryngektomien haben wir 51mal ausgeführt mit 3 Todesfällen. Die letzten 23 Fälle sind sämtlich geheilt. Der erste Todesfall fand in

Digitized by Google
Original from UNIVERSITY OF CALIFORNIA
Generated on 2019-10-24 13:56 GMT / http://hdl.handle.net/2027/uc1.b3252761
Public Domain in the United States, Google-digitized / http://www.hathitrust.org/access_use#pd-us-google

der vierten Woche nach vollendeter Heilung am Tage vor der Entlassung unerwartet am Herzschlage statt. Der zweite Fall starb an einer septischen Phlegmone der Regio glutea, von einem vor der Operation nicht bemerkten Furunkel ausgehend. Beide also unabhängig von der Hauptoperation. Der dritte Fall starb 3 Tage nach der Operation im Kollaps.

Die Totalexstirpation haben wir im ganzen 338mal gemacht, davon endolaryngeal 185, 75 Operationen hintereinander ohne Todesfall, der 76., ein 67 Jahre alter Emphysematiker mit Bronchitis und Arteriosklerose. Seitdem sind wiederum 10 Operationen ohne Todesfall ausgeführt, so daß wir bei einer Serie von 86 Fällen nur 1 Todesfall zu beklagen haben.

Pharynxtumoren, davon viele vernachlässigte, verjauchte Carcinome mit meist doppelseitigen, bereits erweichten Drüsenpaketen am Halse, haben wir mit Laryngektomie und Resectio pharyngis behandelt. Eine Serie von 19 Fällen heilte ohne Todesfall, aber von im ganzen 99 solchen Operationen haben wir 24 Todesfälle zu beklagen. Sie ergeben bei uns aus den soeben angeführten Gründen die schlechteste Operationsstatistik.

Quere Resektionen, also transversale Resectio pharyngis et oesophagi, bis auf die Wirbelsäule mit Laryngektomie haben wir 55 ausgeführt mit fünf Todesfällen. Die letzte Serie von 21 Operationen ohne Todesfall.

Aus der Klinik von Wilms in Heidelberg wird über eine gelungene Oesophagektomie berichtet und dabei mitgeteilt, daß in der gesamten Fachliteratur sich nur 29 solcher Operationen aus Publikationen anderer Fachgenossen zusammenstellen lassen, von den 29 Kranken starben 9 unmittelbar nach der Operation, von den übrigen 20 als Opfer unerwarteter Komplikationen. Wir haben also allein fast doppelt so viel operiert von dieser Form der Erkrankung, als sich in der ganzen Weltliteratur zusammenstellen lassen, und während wir selbst eine Mortalität von etwa 8% dabei haben, haben die übrigen Autoren von 29 Fällen allein 12 verloren.

Über die Alkoholinjektion in das Ganglion Gasseri durch das Foramen ovale. Injektion in das Foramen rotundum magnum.[1])

Von Dr. **N. Taptas**, ord. Professor der Fakultät in Konstantinopel, Arzt Seiner Majestät des Sultans.

(Übersetzt von Dr. **E. Suchanek** in Wien.)

Meine Herren! Sie kennen die Behandlung der Gesichtsneuralgie mittelst Alkoholinjektion in die Gegend des Foramen ovale für den Ramus ma-

[1]) Vortrag, gehalten in der XV. Sektion des XVII. internationalen medizinischen Kongresses.

Digitized by Google
Original from UNIVERSITY OF CALIFORNIA
Generated on 2019-10-24 13:57 GMT / http://hdl.handle.net/2027/uc1.b3252761
Public Domain in the United States, Google-digitized / http://www.hathitrust.org/access_use#pd-us-google

xillaris inferior, des Foramen rotundum magnum für die Neuralgie des Maxillaris superior und des Infraorbitalis für die Neuralgia ophthalmica.

Seit beinahe 4 Jahren gelingt es mir, das Ganglion Gasseri selbst zu injizieren und so wirklich wunderbare Resultate zu erzielen.

Meine Injektion wird folgendermaßen ausgeführt: Eine feine, 5·5 *cm* lange Platinnadel wird in die Mitte des Raumes zwischen dem Jochbogen und der Incisura mandibulae, 1 *cm* unter dem Arcus zygomaticus eingeführt, senkrecht auf die Medianebene des Kopfes, etwas schief von unten nach oben. Die Nadel gelangt in das Foramen ovale gleich hinter der Basis des Proc. pterygoideus. Dort angelangt, fühlt man sofort die Nadel wie in einer Höhle aufgehalten durch den inneren Rand des Loches, und wenn man 1—2 Tropfen Alkohol injiziert, fühlt der Patient einen heftigen Schmerz in der entsprechenden Kinngegend, gefolgt von einer kompletten Anästhesie in dieser Region. Man ist dann sicher, daß man sich im ovalen Loch befindet. Im gegenteiligen Falle tastet man ein wenig und, falls es notwendig ist, zieht man die Nadel zurück, um sie nochmals einzuführen.

Es gibt Fälle, bei welchen die Orientierung leicht ist und wo man sofort in das Foramen ovale hineinfällt; andere Male findet man Schwierigkeiten und ist oft gezwungen, die Sitzung zu verschieben. Das hängt meistenteils von der Knochenkonfiguration der Schädelbasis ab; aber meist sind die Fälle, wo man gar nicht das ovale Loch finden kann, Ausnahmen.

Injektion in das Ganglion.

Wenn man, nachdem man die Nadel in das Foramen ovale eingeführt hat, den Patienten den Mund weit öffnen läßt und den äußeren Teil der Nadel stark nach unten neigt, so daß man die Spitze nach oben durch das Foramen ovale führen kann, ist man erstaunt zu bemerken, daß der eben noch in der Knochenhöhle gefühlte Widerstand aufhört und die Nadel tiefer eindringen kann. Man ist dann im Schädel, in der Region des Ganglion Gasseri.

Man bedient sich zu diesem Zweck einer Nadel von $5^1/_2$ *cm*, die man fast ganz einführen muß. Die Richtung, welche die Nadel hat, die stark von unten nach oben, von außen nach innen geneigt ist, und ebenso die Tiefe des Einstiches zeigen deutlich, daß sie nur das ovale Loch durchquert hat.

Wenn man den Kolben vorstößt und einige Tropfen Alkohol ausfließen, fühlt der Kranke einen plötzlichen Schmerz im Bereiche der verschiedenen Trigeminusäste; und wenn Sie ihn mit einer Nadel stechen, so konstatieren Sie, daß die Hälfte des Gesichtes und der Kopfhaut vollständig anästhetisch sind; er hat das Gefühl, als ob die Hälfte des Kopfes geschwollen sei.

Wenn man dies an einem mazerierten Schädel versucht, kann man sich überzeugen von der Leichtigkeit, mit welcher die Nadel auf diese Weise das Ganglion Gasseri erreichen kann.

Digitized by Google
Original from UNIVERSITY OF CALIFORNIA
Generated on 2019-10-24 13:56 GMT / http://hdl.handle.net/2027/uc1.b3252761
Public Domain in the United States, Google-digitized / http://www.hathitrust.org/access_use#pd-us-google

In einer Publikation der „Presse médicale“ vom 7. Oktober 1911 habe ich drei auf diese Art injizierte Fälle gebracht. Seither habe ich fünf weitere ebensolche Injektionen ausgeführt, immer mit dem gleichen Resultat. Der erste Kranke ist seit 3 Jahren und 4 Monaten injiziert und seine Anästhesie ist noch immer vollständig. In der ersten Zeit nach der Injektion litt er an einer starken Conjunctivitis, welche mehr als einen Monat anhielt. Vor dieser Injektion hatte ich ihm eine in das ovale Loch gemacht, und ein Jahr später traten seine Schmerzen wieder auf; da erst habe ich ihm eine Injektion ins Ganglion selbst gemacht. Diesmal, obwohl 3 Jahre und 4 Monate verflossen sind, besteht die Heilung fort.

Gegenwärtig ist die Hälfte des Gesichtes und der Kopfhaut bis zum Scheitel unempfindlich. Das Auge ist ebenfalls unempfindlich und leidet von Zeit zu Zeit an leichter Conjunctivitis. Der Kranke sieht weniger gut auf diesem Auge, welches auch Spuren einer chronischen Iritis zeigt. Die Temporalmuskeln und Masseteren sind sehr atrophisch. Die Schläfenhöhle und die entsprechende Wange sind sichtlich eingefallen.

Der zweite Patient, eine barmherzige Schwester, 80 Jahre alt, wurde vor 2 Jahren 6 Monaten injiziert. Sie zeigt ebenfalls eine sehr starke Conjunctivitis mit Ulcera der Hornhaut. Die Kranke litt an einem leichten Entropion senile, welches ihr vor der Injektion keinerlei Beschwerden verursacht hatte. Nach der Injektion konnten die Störungen der Conjunctivitis erst durch die Operation des Entropion behoben werden. Die Heilung ist seither vollständig. Dieselbe Kranke hatte früher in einem chirurgischen Spital die Resektion der peripheren Trigeminusäste und des Halssympathicus durchgemacht. Später, im Hinblick auf die fortgesetzten Krisen, hatte ich ihr eine Injektion in das Foramen ovale gemacht und die Schmerzen hatten während 23 Monaten aufgehört. Erst später, als die Schmerzen wieder auftraten, wurde sie im Ganglion selbst injiziert und dieses Mal hält die Heilung seit $2^1/_2$ Jahren an.

Bei den folgenden 5 Kranken hatte ich keine Störungen von seiten des Auges zu verzeichnen, da ich ihnen immer empfohlen habe achtzugeben und die Conjunctiva nicht zu berühren, welche nach der Injektion des Ganglion Gasseri nicht im geringsten Grade widerstandsfähig ist und einem Trauma durch das Fehlen taktilen Gefühles ausgesetzt erscheint.

Der achte Fall ist der interessanteste. Nachdem ich hier 2 cm^3 Alkohol in den Schädel injiziert hatte, wurde der Kranke, der 50 Jahre zählte, sofort von sehr starkem Schwindel erfaßt, der von Erbrechen begleitet war, was erst nach einigen Tagen ganz aufhörte. Weiters hatten sich einige Tropfen Alkohol im Moment des Zurückziehens der Nadel, welche auf einer Spritze montiert war, unter die Haut ergossen, worauf eine Facialisparalyse folgte. Diese letzte Komplikation war hier unangenehmer als gewöhnlich. Da das Auge offen geblieben war, wurde die Hornhaut am übernächsten Tage nach der Injektion

Digitized by Google
Original from UNIVERSITY OF CALIFORNIA
Generated on 2019-10-24 13:56 GMT / http://hdl.handle.net/2027/uc1.b3252761
Public Domain in the United States, Google-digitized / http://www.hathitrust.org/access_use#pd-us-google

trüb. Bald zeigten sich Ulcera mit einer sehr starken Conjunctivitis. Das Auge wurde nur gerettet durch eine provisorische Blepharorhaphie, tägliche Waschungen und Instillationen ins Auge durch einen Okulisten. Als die Conjunctivitis geheilt war, wurde eine definitive Blepharorhaphie gemacht. Jetzt, 11 Monate nach der Injektion, da die Paralyse geschwunden und das Auge ganz gut ist, wird man ihm die Lider öffnen. Die Anästhesie der Kopfhälfte wie auch die Heilung der Schmerzen hält an.

Injektion in das Foramen magnum für den Ramus superior maxillaris.

Bisher war die gebräuchlichste Art, den Ramus maxillaris superior zu injizieren, die, daß man eine 4·5 *cm* lange Nadel unter den Arcus zygomaticus hinter der Tuberositas maxillae einführte und zwischen dem Oberkiefer und dem Processus pterygoideus bis zum Niveau des Foramen rotundum magnum einstieß. Die Sache ist sehr einfach, zeigt aber folgendes unangenehme Hindernis. Auf ihrem Wege von unten nach oben begegnet die Nadel im Pterygo-maxillar-Raum keinem Anhaltspunkt, welcher dem Operateur zeigt, daß er den gewünschten Punkt erreicht hat. Wenn man also die Nadel mehr hineinstößt, als es sein soll, dringt man in die Orbita und der injizierte Alkohol paralysiert den Oculomotorius und verursacht eine sehr störende Diplopie. Um diese Unannehmlichkeit zu verhindern, habe ich durch folgendes Verfahren diese Schwierigkeit behoben:

Ich nehme eine 5·5 *cm* lange Nadel, welche ich in den Raum zwischen dem Arcus zygomaticus und der Incisura mandibulae, 2 *cm* unter dem Jochbogen einführe. Die Nadel wird gerichtet von unten nach oben und von hinten nach vorn gegen die Basis des Processus pterygoideus, vor welcher sie hineinrutschen muß. Die Neigung von unten nach oben ist beiläufig 45° im Vergleich zur Medianebene des Kopfes. Durch dieses Verfahren gelangt die Nadel sicher in die Region des Foramen rotundum, ohne die Durchdrängung der Orbita zu riskieren.

Die Neigung der Nadel von hinten nach vorn soll nicht zu stark sein und man trachte, der Basis des Processus pterygoideus zu folgen, vor welcher sich das Foramen rotundum befindet. Der einzig mögliche, falsche Weg wäre, durch das Foramen sphenopalatinum in die Nasenhöhle zu dringen, was überdies keine bösen Folgen hätte. Wenn man die Nadel zu sehr neigt, könnte man die Fissura sphenomaxillaris durchdringen; doch auch dies hätte keine ernsten Folgen.

Meine Herren! Ich will nicht für die Alkoholisation des Trigeminus zur Heilung der Gesichtsneuralgie eintreten. Dies wurde schon von maßgebenderen Autoren, als ich bin, getan, die diese Behandlung anerkennen. Was ich hauptsächlich hervorheben wollte, ist die Tatsache, daß man auf äußerem Wege das

Generated on 2019-10-24 13:56 GMT / http://hdl.handle.net/2027/uc1.b3252761
Public Domain in the United States, Google-digitized / http://www.hathitrust.org/access_use#pd-us-google
Digitized by Google
Original from UNIVERSITY OF CALIFORNIA

Ganglion Gasseri injizieren kann, was ein ausgezeichnetes Hilfsmittel bei alten, jeder Behandlung trotzenden Neuralgien bleibt. Und außerdem glaube ich, daß die so erzielte Heilung länger anhält, als wenn man die peripheren Äste injiziert.

Bücherbesprechungen.

Le Coeur et l'Aorte. Études de radiologie clinique. Par H. Vaquez et E. Bordet. Baillière et fils Editeurs. Paris 1913. 248 Seiten und 169 Textfiguren.

Wer selber mit Röntgenstrahlen durchleuchtet, wird dieses Buch mit Interesse lesen. Wer, wie die meisten Laryngologen, den Pat. zum Röntgenologen sendet, wird aus dem Buche ersehen, wie genaue Diagnosen man stellen kann und auf wieviel Fragen die Röntgenstrahlen Antwort geben. Der erste Abschnitt, der sich mit der Technik beschäftigt, wird den Röntgenologen sehr erwünscht sein, weil die Autoren ihre spezielle Technik beschreiben. Auch in den folgenden Kapiteln mangelt es an technischen Winken nicht, wenngleich diese Kapitel hauptsächlich der röntgenologischen Signaletik der verschiedenen Herzaffektionen bestimmt sind. Da die Pathologie aber nur aus dem Vergleich mit den normalen Verhältnissen studiert werden kann, so haben die Autoren, was bei dem heutigen Stande der Röntgenologie übrigens noch selbstverständlich ist, die genauen Verhältnisse des normalen Herzens unter dem Röntgenschirm als Einleitung zum klinischen Teil vorausgestellt. Uns Laryngologen interessieren hauptsächlich die beiden letzten Kapitel über die Entzündungen der Aorta und das Aortenaneurysma. An sie soll man denken, bevor man endoskopiert. Wie oft die klinische Diagnose im Stiche läßt, wissen wir alle, und wie sehr die röntgenologische Diagnose hierbei aufklärt, zeigen uns die Autoren. Lautmann.

Referate.

I. Allgemeines.

Behandlung der internen Tuberkulose mit absorbierter Lichtenergie. Von Th. Brinch. (Ugeskrift for Leger, 1913, Nr. 6.)

Der Verfasser entschloß sich zur Behandlung auf Grund der Hypothese, daß die Ursache des Einflusses der Sanatorienkur auf die Lungentuberkulose und besonders die Wirkung des Aufenthaltes an der Küste auf die skrofulöse Kindertuberkulose darauf beruhe, daß die Luft an diesen Orten viel ultraviolette Strahlen absorbiere. Einen Anhaltspunkt für diese Theorie habe man daran, daß die Menschen an den Küsten besonders sonnengebräunt würden, was ja von diesen Strahlen herrühre (cf. Semons Internat. Zentralbl. f. Laryng. 1913). Er berichtet von einem Fall von ausgebreiteter Kehlkopftuberkulose bei dem seiner Meinung nach die pathologischen Zustände im Kehlkopf geheilt worden seien und besonders die Schlingbeschwerden abgenommen hatten.

L. Mahler.

Digitized by Google
Original from UNIVERSITY OF CALIFORNIA
Generated on 2019-10-24 13:56 GMT / http://hdl.handle.net/2027/uc1.b3252761
Public Domain in the United States, Google-digitized / http://www.hathitrust.org/access_use#pd-us-google

Des analgésiques locaux et de leur emploi en chirurgie oto-rhino-laryngologique. Par J. Le Mée. (Annales des maladies de l'oreille, 1912, 9e livraison.)

Der Autor will sich mit den anästhesierenden Mitteln befassen, welche nur die Schmerzempfindung beseitigen, ohne die anderen Arten der Sensibilität zu tangieren. Es werden besprochen: das Cocain, das Stovain, das Stova-Cocain, das Alypin, die beiden Sorten des Eucain, Eucain A und B, und das Tropocain. Es werden die Zusammensetzung, die Bereitung, die Wirkung auf das Herz, die Atmung und das Nervensystem und die Verwendung in der Rhinologie, der Laryngologie und Otologie und bei der Endoskopie für jedes einzelne Mittel genau besprochen, so daß sich die Arbeit für ein kurzes Referat nicht eignet. Fröschels.

Pfannenstills Methode, ihre Modifikationen, Technik und Resultate. Von Ove Strandberg. (Bibliothek for Leger, 1913, H. 3.)

Es handelt sich um eine Übersicht über die Methode mit besonderer Berücksichtigung der vom Verfasser angewandten Technik, deren er sich in Finsens medizinischem Lichtinstitut in Kopenhagen bedient.

L. Mahler.

Über die Anwendung des Radiums bei Erkrankungen der Nase und des Halses. (Radium in diseases of the nose and the throat.) Von T. G. Ouston (Newcastle-on-Tyne). (The Journ. of Laryngol., Rhinol. and Otol., Oktober 1911.)

Der Verfasser berichtet über 5 Fälle, und zwar von Lupus der Nase und des Gesichtes, von einem inoperablen Carcinom der Zunge, von einem spezifischen Ulcus der Zunge, von Ulzerationen der unteren Ohrmuschel und schließlich von Lupus der Nase und des Septums, die er mit einem von ihm angegebenen Applikator und mit einem Radiumträger, der 2·5 *mg* reines Radiummetall enthält, bis auf den Zungenkrebs, erfolgreich behandelte.

Frühwald.

Die Hämorrhoiden und der Tonus in der Medulla. Von P. Bonnier. (Archives Internationales de laryngologie, T. XXXVI, Nr. 1, 1913.)

Nach der Meinung Bonniers liegt in der Medulla oblongata ein Zentrum, von dem aus die Toxizität diverser Funktionen, namentlich physiologischer, abhängt. Bei Störung dieser Toxizität stellen sich die verschiedenen Leiden ein. Diese Toxizität kann peripherisch durch leichte galvanokaustische Stichelung der Nasenschleimhaut erregt und zur Norm zurückgebracht werden in pathologischen Fällen. In der Nasenmucosa, um die untere Muschel herum, liegen die verschiedenen peripheren Zentren, von denen aus in der Medulla das Zentrum für die Harn-, Geschlechts- und Rektalfunktionen (Hämorrhoiden) angesprochen werden kann. Heute veröffentlicht Bonnier 20 ganz kurz wiedergegebene Krankengeschichten von Patienten, die er in 1 oder 2 Sitzungen durch galvanokaustische, äußerst leichte Stichelungen in der Gegend des vorderen Poles der unteren Nasenmuschel geheilt hat. Bonnier hat eine ganze Reihe ähnlicher Publikationen über Heilung von Platzangst, Enuresis nocturna, Ischias, Enteritis, Diarrhöe der Säuglinge etc. gemacht. Lautmann.

Digitized by Google
Original from UNIVERSITY OF CALIFORNIA
Generated on 2019-10-24 13:56 GMT / http://hdl.handle.net/2027/uc1.b3252761
Public Domain in the United States, Google-digitized / http://www.hathitrust.org/access_use#pd-us-google

Die Beeinflussung der Atmung durch die oberen Luftwege. (The influence of the upper air-tract on respiration.) Von P. Watson-Williams (Bristol). (The Journ. of Laryngol., Rhinol. and Otol., Dezember 1911.)

Die Wichtigkeit einer unbehinderten Durchgängigkeit der Nase für die Atmung wird in klarer, ausführlicher Weise von Williams dargelegt. Er weist auf die oft erstaunlich rasche Besserung von Lungenerkrankungen hin, wenn jene Faktoren, wie hypertrophische Nasenmuscheln, Deviationen des Septums, Nasenpolypen etc., die eine freie Atmung durch die Nase verhindert hatten, entfernt sind.

Der Verfasser bespricht weiters die schädliche Wirkung der adenoiden Vegetationen und der hypertrophischen Tonsillen auf die Entwicklung der Kinder und mahnt eindringlichst, mit der operativen Entfernung derselben nicht zu lange zu zögern. Als Ursache der Hypertrophie des lymphatischen Rachenringes nimmt Watson das Eindringen von Staphylo-, Strepto- und Pneumokokken in das lymphatische Gewebe an. Frühwald.

II. Nase und Nebenhöhlen.

Neuere Methoden und Fragen der Nasenplastik. Mit Demonstrationen von Patienten und Lichtbildern. Von Fritz Koch. (Vortrag, gehalten in der Berliner Medizinischen Gesellsch. am 2. VII. 1913.)

Vortr. schilderte den jetzigen Stand der Nasenplastik und gab eine ausführliche und kritische Besprechung der modernen Operationsmethoden zur Korrektur der Nasenform. Er hob dabei nicht nur die von ihm angegebenen und ausgebildeten Methoden hervor, sondern würdigte alle bisher bekannten Methoden, um schließlich für jede spezielle Korrektur das Verfahren der Wahl zu finden. Die Einteilung des ganzen Gebietes geschah in der Weise, daß zunächst die gesamten Resektionen, dann die Prothesen besprochen wurden. Bei ersteren wurde zunächst partielle und totale der Ossa nasalia, der Partes frontales der Oberkiefer, des Vomer und der Pars perpendicularis des Siebbeines unterschieden, welche für die Korrektur der Höckernase, der seitlich zu breiten Nase und der knöchernen Schiefnase in Frage kommen. Die Resektionen des Knorpels der Cartilagines triangulares, alares und quadrangulares kommen bei der sogenannten Kartoffelnase, Ballon-, Entenschnabel-, Clown-, Hänge- und knorpelig schiefen Nase zur Anwendung. Vortragender legt besonderen Nachdruck auf die vollständige Erhaltung des Periosts bei all diesen Operationen; er hat hierfür eine ganz besondere Technik angegeben und führt seine schnellen Heilungen und guten Resultate auf diese zurück.

Bei den Hautexzisionen, Transplantationen nach Thiersch und Krause führt er besonders einen Fall an, wo die ganze narbig degenerierte Haut der Nase in toto exzidiert und durch einen Krauselappen neu mit großem Erfolg gebildet wurde.

Zur Korrektur der Sattelnase hat Vortragender eine Zahl von neuen Methoden in die Technik eingeführt. Er warnt vor den noch viel zu wenig

Digitized by Google
Original from UNIVERSITY OF CALIFORNIA
Generated on 2019-10-24 13:56 GMT / http://hdl.handle.net/2027/uc1.b3252761
Public Domain in the United States, Google-digitized / http://www.hathitrust.org/access_use#pd-us-google

bekannten üblen Nebenerscheinungen des Paraffins und will in allen Fällen, wo dies nicht direkt verweigert wird, die Paraffinbehandlung durch Transplantationen lebenden Gewebes ersetzt wissen. Als neu empfiehlt Vortragender die von ihm ausgeübte Überpflanzung von freiem Knochen mit allseitig überschießendem Periost, die freie Übertragung von Faszien, Sehnen und schließlich von Knorpelteilen des Kalbes zu Zwecken der Nasenkorrektur.

Paralysie faciale périphérique consécutive a un lavage du nez par la douche nasale. Par Lubet-Barbon. (Annales des maladies de l'oreille, 1912, 8e livraison.)

Ein 39jähriger Mann mit chronischem Nasenkatarrh macht sich täglich eine Nasenspülung. Einmal fühlt er, wie sein linkes Ohr während dieser Behandlung ertaubt und stark zu schmerzen beginnt. Nach 5 Tagen Facialislähmung, Rötung und Schwellung des Trommelfells mit Pulsation bei wenig herabgesetztem Gehör. Der Autor katheterisiert. Keine weitere Sekretion. Die Lähmung geht erst nach 6 Wochen zurück. Fröschels.

Über eine Modifikation der Schlofferschen Operation von Tumoren der Hypophyse. Von Prof. O. Chiari. (Wiener klin. Wochenschr., 1912, Nr. 1.)

Beschreibung der Methode und Hervorheben ihrer wesentlichen Vorteile gegenüber den anderen bekannten Methoden. Mitteilung zweier Krankengeschichten von zwei mit sehr günstigem Erfolge operierten Patienten.

Schlemmer (Wien),

Verletzungen des Kopfes und Erkrankungen der Nase. (Injuries of the head and nasal diseases.) Von C. Ziem (Leipzig). (The Journ. of Laryngol., Rhinol. and Otol., März 1911.)

Der Autor bespricht an der Hand von 3 Fällen die Häufigkeit der Nasenkomplikationen bei Schädelverletzungen.

Sobald die Erscheinungen der Meningitis abgeklungen waren und die 3 Patienten bloß über Schwindel und starke Sekretion aus der Nase klagten, wurden bei ihnen wiederholte Nasenspülungen mit Salzwasser vorgenommen, die zu vollständiger Heilung führten. Schwindelanfälle und schwere Träume führt der Autor auf Mitbeteiligung der Stirnhöhle zurück. Frühwald.

Gesichtsfeldbestimmungen bei Erkrankungen des Sieb- und Keilbeines. (The visual fields in sphenoid and ethmoid sinusitis.) Von G. F. C. Wallis (Bristol). (The Journ. of Laryngol., Rhinol. and Otol., Mai 1911.)

Bei 11 Fällen von teils akuter, teils chronischer Eiterung des Siebbeines oder des Keilbeines hat Verfasser auch das Gesichtsfeld untersucht und kommt zu folgendem Schluß:

Periphere Gesichtsfeldeinschränkung war bei jedem Fall vorhanden.

Ausgesprochene temporale, und zwar meistens bitemporale Einengung und bitemporale Hemianopsie ist charakteristisch für die chronische Entzündung der hinteren Siebbeinzellen und der Keilbeinhöhle. Die Ursache hierfür ist auf direkte Schädigung des Nerven durch Toxine zurückzuführen und ist keine reflektorische Erscheinung.

Digitized by Google
Original from UNIVERSITY OF CALIFORNIA
Generated on 2019-10-24 13:56 GMT / http://hdl.handle.net/2027/uc1.b3252761
Public Domain in the United States, Google-digitized / http://www.hathitrust.org/access_use#pd-us-google

Zentrales Skotom findet sich wahrscheinlich nur bei akuten Entzündungen dieser Nebenhöhlen und entsteht durch Druck und vielleicht zum Teil von der lokalen Wirkung der Toxine.

Der Unterschied der Augensymptome von akuter und chronischer Nebenhöhlenerkrankung hängt ab von der Menge des Toxins, das den Nerven affiziert.

Der Erfolg der Behandlung der Erkrankungen der Nebenhöhlen ist in bezug auf die Gesichtsfeldeinengung besonders dann ein sehr günstiger, wenn es sich um akute Prozesse handelt und wenn eine Neuritis optica vorhanden ist.

Operative Behandlung der Nebenhöhleneiterungen kann vorübergehende Verkleinerung des Gesichtsfeldes verursachen.

Ringskotom kann bei Erkrankungen der Keilbeinhöhle vorhanden sein.

Das Perimeter sollte stets bei verdächtigen Erkrankungen der Nebenhöhlen angewendet werden.

Veränderungen des Gesichtsfeldes helfen zur Bestätigung der Diagnose.

Das Vorhandensein eines zentralen Skotoms mahnt zu rascherem, energischerem Eingreifen.

Weiß und grün eignen sich am besten als Untersuchungsfarben. Das Gesichtsfeld für grün ist meistens mehr eingeengt wie das für weiß.

Frühwald.

Bemerkungen zur Funktion der Muscheln und der Nebenhöhlen der Nase. (A note on turbinal and sinus function.) Von J. Adam (Glasgow). (The Journ. of Laryngol., Rhinol. and Otol., Juni 1911.)

In ausführlicher Weise bespricht Adam den Wert der Nasenmuscheln und Nebenhöhlen für die Atmung und nennt ihre Funktion eine hygrothermische.

Frühwald.

Ein Endotheliom des Stirnbeines. (Endothelioma of the frontal bone.) Von N. Maclay (Newcastle-on-Tyne). (The Journ. of Laryngol., Rhinol. and Otol., Juni 1911.)

Ein Endotheliom des Stirnbeines, das rasch ad exitum führte.

Frühwald.

Augenerscheinungen, hervorgerufen durch Erkrankungen der Nase. (Ocular symptoms produced by nasal disease.) Von H. H. B. Cunningham (Belfast). (The Journ. of Laryngol., Rhinol. and Otol., Juli 1911.)

Verfasser macht auf die Häufigkeit von Augenerkrankungen aufmerksam, die auf pathologische Zustände der Nase und ihrer Nebenhöhlen zurückzuführen sind. Birch-Hirschfeld, welche bei 684 Fällen von orbitaler Entzündung auch die Nase untersuchten, fanden, daß nicht weniger als 409 Patienten eine Erkrankung der Nebenhöhlen hatten. Cunningham bespricht zunächst die Folgen, die die Erkrankung der Nasenschleimhaut für das Auge haben kann, besonders durch Verlegung der nasalen Öffnung des Ductus nasolacrimalis, dann jene, welche durch Nebenhöhlenerkrankungen entstehen, und

Digitized by Google
Original from UNIVERSITY OF CALIFORNIA
Generated on 2019-10-24 13:56 GMT / http://hdl.handle.net/2027/uc1.b3252761
Public Domain in the United States, Google-digitized / http://www.hathitrust.org/access_use#pd-us-google

zwar kommt er zu dem Schluß, daß Entzündungen der ersten Serie, also der Kieferhöhle, der Stirnhöhle und der vorderen Siebbeinzellen Affektionen des Bulbus selbst bedingen können, während retrobulbäre Erscheinungen auf Entzündungen oder Eiterungen der zweiten Serie, des hinteren Siebbeines und der Keilbeinhöhle, bezogen werden können. Frühwald.

Ursache und operative Behandlung von eingefallenen Nasenflügeln. (Aetiology and operative cure of collapse of the alae nasi.) Von Max Halle (Charlottenburg). (The Journ. of Laryngol., Rhinol. and Otol., Juli 1911.)

Ursache der kollabierten Nasenflügel und ihre operative Behandlung nach eigener Methode. Frühwald.

Das Gesichtsfeld bei Erkrankungen der Nebenhöhlen der Nase der ersten Serie. (The visual fields in anterior nasal sinusitis.) Von G. F. C. Wallis (Shrewsbury). (The Journ. of Laryngol., Rhinol. and Otol., Oktober 1911.)

Ergänzung zur Arbeit über die Untersuchung des Gesichtsfeldes bei den Entzündungen der Nasennebenhöhlen der zweiten Serie vom selben Autor. Zentrales und Ringskotom konnte bei den Erkrankungen der vorderen Nebenhöhlen nicht konstatiert werden. Auch hier sollte das Perimeter regelmäßig angewendet werden. Frühwald.

Bericht über 300 Mukektomien. Von Dr. Richter (Plauen). (Zeitschr. f. Ohrenheilkunde, Bd. 68, H. 2 u. 3.)

Verf. empfiehlt auf Grund eigener günstiger Erfahrungen die Mukektomie als eine Methode zur Behandlung der Hypertrophie der unteren Muschel, die wegen mancherlei Vorteile der galvanokaustischen Behandlungsweise vorzuziehen sei. Das hierzu notwendige Instrument — Mukektom — und seine Anwendung sind in dieser Zeitschrift im 9. Heft 1912 genau beschrieben.

Lawner.

III. Nasenrachenraum, Pharynx und Mundhöhle.

Über eine neue Methode der Radikaloperation der Tonsille. Von Siegfried Tenzer. (Wiener klin. Wochenschr., 1912, Nr. 3.)

Beschreibung des Verfahrens sec. Sluder, das an einem Material von 500 Kindern, id est 1000 Tonsillektomien, erprobt wurde, und nachfolgende Bemerkungen über Indikationsstellung und Wundverlauf.

Schlemmer (Wien).

Einiges über Tonsillektomie. (On evisceration of the tonsills.) Von C. G. R. Wood (Shrewsbury). (The Journ. of Laryngol., Rhinol. and Otol., September 1911.)

Erörterung einer heutzutage nur mehr selten geübten Methode der Tonsillenausschälung mit dem Zeigefinger, ausgeführt vom Autor in Narkose.

Frühwald.

Ein Carcinom des Nasenrachenraumes bei einem 17jährigen Mädchen. (Carcinoma of the naso-pharynx in a girl, agend seventeen.) Von T. Guthrie (Liverpool). (The Journ. of Laryngol., Rhinol. and Otol., September 1911.)

Ein Fall eines inoperablen Carcinoms des Nasenrachenraumes bei einem 17jährigen Mädchen, der einen rapiden Verlauf hatte. Frühwald.

Digitized by Google
Original from UNIVERSITY OF CALIFORNIA
Generated on 2019-10-24 13:56 GMT / http://hdl.handle.net/2027/uc1.b3252761
Public Domain in the United States, Google-digitized / http://www.hathitrust.org/access_use#pd-us-google

Über das Adenom des Mundes. Von Privatdozent Dr. H. Marx. (Aus der Universitätsklinik für Ohren-, Nasen- und Kehlkopfkranke in Heidelberg [Professor W. Kümmel].) (Zeitschr. f. Ohrenheilk., Bd. LXVII, H. 1 u. 2.)

Verfasser beschreibt einen selbst beobachteten und mit Erfolg operierten Fall eines histologisch sichergestellten Cystadenoma papilliferum, welches von der Blaudin-Nuhnschen Drüse ausgegangen war und ein knolliges, 4·5 *cm* langes und 2·5 *cm* breites Gebilde mit glatter Oberfläche von bläulichweißer Farbe darstellte.

Unter den sehr seltenen, aus Drüsensubstanz bestehenden Geschwülsten der Mundhöhle, welche bisher publiziert worden sind, fand Verfasser keinen analogen Fall.

Zusammenstellung der wenigen Fälle von Adenomen aus der Literatur.

Lawner.

Zur Kasuistik der Mundschleimhauttuberkulose. Von Erich Freih. v. Redwitz. (Wiener klin. Wochenschr., 1912, Nr. 3.)

Mitteilung eines Falles von Tuberkulose der Mundschleimhaut bei bestehendem Spitzenprozeß. Erwähnenswert ist der Fall deshalb, weil der spezifische Prozeß vor $3^1/_2$ Jahren aus der rechten Wangenschleimhaut operativ entfernt wurde und nach so langer Zeit die Schleimhaut der anderen Wange befiel. Abermalige Excision, Heilung. Schlemmer (Wien).

IV. Larynx.

Das Vorstoßen der Zunge während der indirekten Laryngoskopie. Von Professor Mermod. (Archives internat. de laryngol., Tome XXXIV, Nr. 2, 1912.)

Autoskopie, Schwebelaryngoskopie, wie schwere Methoden und zum Teil wie brutal! Mit welchem Enthusiasmus würde, wenn sie heute zum erstenmal vorgeschlagen würde, eine Methode aufgenommen werden, die ohne besondere Qual für den Patienten mit Hilfe eines kleinen Spiegelchens einen freien, unbehinderten Einblick in den Kehlkopf gestattet! Die alte klassische Kehlkopfinspektion wird trotz aller Vorschläge die einzig usuelle bleiben, während alle anderen Methoden nur zu Ausnahmszwecken dienen werden. Freilich ist bei der indirekten Methode es nicht immer leicht, die vordere Kommissur und deren Umgebung gut zu sehen und daselbst zu operieren. Zumeist ist es der gesenkte Kehldeckel, oft die kontrahierte Zungenbasis, die hier stört. Mermod, der schon einen Kehlkopfheber angegeben hat, gibt heute einen einfachen Haken an, mit dem sich die störende Zungenbasis umgreifen und durch einen Gehilfen nach vorn ziehen lassen kann. Dank der innigen Verbindung der Zungenbasis mit der Epiglottis wird diese durch diesen Zug mitaufgerichtet und die Kommissurgegend und laryngeale Epiglottisfläche dem Blick und dem Kauter zugänglich gemacht.

Nach Mermod ist zum guten Operieren im Kehlkopf unbedingt notwendig, das Hindernis, das ein gesenkter Kehldeckel darstellt, zu beheben. Die meisten bisher angegebenen Kehldeckelheber sind unpraktisch, zum Teil naiv

Digitized by Google
Original from UNIVERSITY OF CALIFORNIA
Generated on 2019-10-24 13:56 GMT / http://hdl.handle.net/2027/uc1.b3252761
Public Domain in the United States, Google-digitized / http://www.hathitrust.org/access_use#pd-us-google

in ihrer Konstruktion. Mermod empfiehlt nachdrücklich entweder seinen Apparat (beschrieben in Annales des malad. d'oreille, 1906, Nr. 10) oder den neuen Zungenhaken, dessen Gebrauchsanwendung äußerst einfach erscheint.
Lautmann.

Magnésie calcinée et papillomes multiples du larynx. Spatule laryngoscopique. Par P. Dorter (Liège). (Annales des maladies de l'oreille, 1912, 6e livraison.)

Nebst Bericht über gute Resultate (Stillstand im Wachstum und Vermeiden von Rezidiven) mit der von Claoué empfohlenen innerlichen Verabreichung von verkalktem Magnesium. Beschreibung eines Spatels zur Laryngoskopie.
Fröschels.

Kehlkopftuberkulose, Tuberkulin und lokale Behandlung. Von Fritz Hutter. (Wiener klin. Wochenschr., 1912, Nr. 8.)

Kurzer Überblick über die einander vielfach widersprechenden Ansichten über den Wert und die Leistungsfähigkeit einer Tuberkulinkur bzw. lokalen Behandlung.

Nach ausführlicher Auseinandersetzung seiner Erfahrungen, die durch die Mitteilung der dazugehörigen Krankengeschichten illustriert werden, kommt Verfasser zu dem Schluß, daß der Hauptwert des Tuberkulins in der „entfiebernden Wirkung und der damit verbundenen Besserung des Gesamtzustandes gelegen ist". Dagegen ist „der unmittelbare Einfluß des Tuberkulins auf den Schleimhautprozeß ein negativer, oft im Gegensatz zur Allgemeinwirkung ein ungünstiger". Mit Rücksicht auf die Erfahrungen des Verfassers scheint „die spezifische Behandlung insbesondere bei der Kehlkopftuberkulose mit prägnanten Symptomen erst empfehlenswert, wenn der Indikation der lokalen Affektion Genüge getan ist". „In initialen Fällen erscheint die lokale chirurgische Behandlung entschieden überlegen zu sein.
Schlemmer (Wien).

Über die Therapie der Kehlkopftuberkulose. (Discussion on the treatment of the larynx. Opening papers.) (The Journ. of Laryngol., Rhinol. and Otol., November 1911.)

Eine Diskussion über die Behandlungsmethoden der Kehlkopftuberkulose, bei welcher Dundas Grant, P. Watson-Williams und G. S. Hett ihnen das Wort reden.
Frühwald.

Die Laryngitis beim Maltafieber. Von Gereda. (Boletin de laringologia, Juli bis Dezember 1912.)

Bei Maltafieberpatienten beobachtet man oft eine sehr große Trockenheit im Nasopharynx und Dysphonien, welche man irrtümlich als tuberkulöse diagnostizieren könnte; die Untersuchung zeigt dagegen, daß es sich um Laryngitis sicca handelt ohne Geschwürsbildung und ohne Ödeme. In 2 Fällen sogar beobachtete man eine Infiltration des Kehlkopfes mit Bildung von Konkrementen. Diese Maltafieberlaryngitiden sind gewöhnlich vorübergehender Natur und werden von der Behandlung mit Serum so günstig beeinflußt, daß sie sehr rasch verschwinden.
Menier.

Digitized by Google
Original from UNIVERSITY OF CALIFORNIA
Generated on 2019-10-24 13:56 GMT / http://hdl.handle.net/2027/uc1.b3252761
Public Domain in the United States, Google-digitized / http://www.hathitrust.org/access_use#pd-us-google

V. Trachea, Bronchien, Oesophagus.

Traitement de rétrècissements cicatriciels de l'oesophage par le cathètérisme sans fin et la dilatation luminaire progressive. Par Maurice Bremond (Marseille). (Annales des maladies de l'oreill, 1912, 6e livraison.)

Vier Krankengeschichten von Verengerung der Speiseröhre durch Trinken ätzender Flüssigkeiten. Mit dem Oesophagoskop wird eine durchgängige Stelle gesucht, durch diese eine Sonde bis in den Magen geführt, deren unteres Ende nach ausgeführter Gastrostomie mit einem Faden mit dém oberen verbunden wird. Bei Durchgängigkeit von Flüssigkeiten kann man einen kleinen, schweren, an einem Faden befestigten Körper in die Speiseröhre einführen, der dann von selbst in den Magen gelangt; dann wird die Gastrostomie durchgeführt und ein zweiter Faden mit dem im Munde liegenden verbunden. Die Sonden bleiben so lange an Ort und Stelle, bis die durch ihre Einführung entstandene Temperatursteigerung verschwunden ist; dann wird die jeweilige Sonde durch eine breitere ersetzt. Bei ganz unüberwindlichen Hindernissen ist die anzuwendende Methode je nach dem Sitz der undurchgängigen Stelle verschieden.

Fröschels.

Bemerkungen über die Diagnose und Behandlung von Fremdkörpern in der Speiseröhre. Von Schousboe. (Ugeskrift for Læger, 1913, Nr. 14.)

Verfasser teilt 3 solche Fälle mit. Zweimal handelte es sich um ein Gebiß, wovon das eine 3 Monate in der Speiseröhre gesessen hatte, ohne daß der Pat. es ahnte, und eine Fistel zwischen der Speiseröhre und der Luftröhre hervorgerufen hatte, die später durch Tracheofissur geschlossen wurde. Einmal handelte es sich um einen Kückenknochen. Alle 3 Fälle wurden durch Oesophagoskopie extrahiert und geheilt.

L. Mahler.

Zwei Todesfälle bei der bronchoskopischen Fremdkörperextraktion. Von Professor Dr. V. Hinsberg. Aus der Universitätsklinik für Ohren-, Nasen- und Kehlkopfkrankheiten zu Breslau. (Zeitschr. f. Ohrenheilk., Bd. 68, H. 2 u. 3.)

Mitteilung von zwei lehrreichen Fällen, in welchen der Exitus nicht durch den Fremdkörper als solchen, sondern durch die Extraktionsversuche bedingt war.

Ein im rechten Hauptbronchus, einige Zentimeter unter der Karina, mit der Spitze nach oben liegender Pflaumenkern wird bei der Extraktion an der Glottis abgestreift; hochgradige Dyspnoe und Cyanose und bei der nochmaligen Bronchoskopie wird der Fremdkörper nun im linken Oberlappenbronchus gefunden; eine Einführung des Rohres in denselben unmöglich; 24 Stunden nach dem ersten Extraktionsversuch erfolgt der Exitus. Die Autopsie ergab hochgradige Schrumpfung der rechten Lunge infolge von in der frühesten Jugend durchgemachten enizündlichen Prozessen.

Die Lunge stellte einen halbfaustgroßen, bindegewebig degenerierten, luftleeren Körper dar, der den Anfangsteil des Hauptbronchus von fast normaler Weite und überdies einige erweiterte Nebenbronchien enthielt; die linke enorm erweiterte Lunge füllte die rechte Thoraxhälfte zum Teil aus und der

Digitized by Google
Original from UNIVERSITY OF CALIFORNIA
Generated on 2019-10-24 13:56 GMT / http://hdl.handle.net/2027/uc1.b3252761
Public Domain in the United States, Google-digitized / http://www.hathitrust.org/access_use#pd-us-google

linke Oberlappenbronchus war derart nach oben gerichtet, daß die Einführung eines Rohres als technische Unmöglichkeit bezeichnet werden muß.

Trotz dieser zur Herbeiführung der Katastrophe beitragenden Umstände muß doch dem Abgleiten des Kernes beim Extraktionsversuch die Hauptschuld zugeschrieben werden. Verf. weist auf den Brüningsschen Bronchialschützer hin, welcher, in den gesunden Bronchus eingeführt, die Reaspiration entglittener Fremdkörper verhindert, ohne die Atmung zu stören.

Im zweiten Falle handelte es sich um Aspiration eines Kragenknopfes, welcher in die linke Lunge geraten war und bronchoskopisch eingestellt wurde; er lag mit der Platte nach oben und war in Granulationen eingebettet. Nachdem alle möglichen Extraktionsversuche sich als vergeblich erwiesen hatten, wurde die Entfernung mit einem Häkchen in Angriff genommen, plötzlich trat ein heftiger Hustenstoß ein, dem eine mächtige hellrote Blutwelle folgte, die in kürzester Zeit zum Exitus durch Verblutung führte. Die Blutung stammte aus einer Lungenvene, welche unterhalb der Knopfplatte verlief. Lawner.

VI. Hals und Schilddrüse.

Relation d'un cas mortel de thyreoidite congestive. Par C. Sterckmann (Louvain). (Annales des maladies de l'oreille, 1912, 8e livraison.)

Bericht über einen 28jährigen Mann, der an einer Angina erkrankt. Nach 10 Tagen ist diese verschwunden, es tritt aber eine geringe Heiserkeit auf. Keine Laryngitis, Stimmbänder paretisch. Hustenanfälle mit Schwellung des Halses, Heiserkeit im Zunehmen. Der Halsumfang schwankt in den folgenden Tagen zwischen 46 und 41 *cm*. Nach 3 Wochen totale Aphonie, Exophthalmus rechts und maximale Pupillenerweiterung links. In der fünften Woche plötzliches, starkes Wachsen der Schwellung und nach weiteren 2 Tagen Exitus nach einem Hustenanfall. Fröschels.

Deutsche Universitätsschriften 1911/12. Von Dr. Fritz Loeb (München). (Schluß.)

M. Beerholdt, Über 2 Fälle von Nebenkropf. Leipzig.

R. Bock, Über Lymphosarkomatose des Rachens. Würzburg.

J. Borggreve, Die Folgen verschluckter Fruchtkerne. München.

H. B. Drey, Ein Fall von Orbitalabsceß bei Siebbeineiterung. Ein Beitrag zu den Nasennebenhöhlenaffektionen. München.

H. Festner, Beitrag zur isolierten, subcutanen Ruptur der Trachea. Leipzig.

Joh. Fries, Isolierte Erregbarkeitsstörung des Ventrikels bei einem Fall von Diphtherie. Würzburg.

A. Fröbisch, Beiträge zur vergleichenden Histologie des Gaumensegels der Haussäugetiere. Leipzig.

G. Groethuysen, Ein Fall von Sarkom des Larynx. München.

W. Hase, Der Mikuliczsche Symptomenkomplex. Leipzig.

E. Katzschmann, Ein Beitrag zur Klinik der Strumitis im Anschluß an eine eigene Beobachtung. Leipzig.

Generated on 2019-10-24 13:57 GMT / http://hdl.handle.net/2027/uc1.b3252761
Public Domain in the United States, Google-digitized / http://www.hathitrust.org/access_use#pd-us-google
Digitized by Google
Original from UNIVERSITY OF CALIFORNIA

Alois Keller, Über Zungentuberkulose. Würzburg.
K. Klare, Die retrobulbäre Neuritis bei Nebenhöhlenerkrankungen. Rostock.
K. Knieling, Beitrag zur Behandlung der Tranennasenkanalerkrankungen mit besonderer Berücksichtigung der Tränensackexstirpation. Marburg.
Wilh. Koch, Bakteriologische Untersuchungen der Tonsillen bei Scharlach und Nephritis mit besonderer Berücksichtigung der Streptokokken. Leipzig.
R. v. Kügelgen, Über Strumitis. München.
K. Lauter, Experimentelle Erzeugung typischer Chromnasengeschwüre bei Tieren durch Inhalation von Chromatlösungen. Würzburg.
H. Lewies, Beitrag zur Klinik der Larynxtuberkulose. Würzburg.
O. Nast, Die Behandlung der Kehlkopftuberkulose mit Hochfrequenzströmen, speziell mit der sogenannten kalten Kaustik. Tübingen.
W. v. Przewoski, Beitrag zur Kenntnis der Morphologie und Biologie der Diphtherie- und Pseudodiphtheriebacillen. Rostock.
J. Rische, Beitrag zur Kasuistik der Hirnabscesse nach Stirnhöhleneiterung. Rostock.
C. Roos, Über Chondrome des Kehlkopfes. Rostock.
W. Scherf, Über Fremdkörper im Kehlkopf. Rostock.
P. Seckel, Multiple Amyloidtumoren des Larynx und Pharynx. Straßburg.
E. Spangenberg, Über die Endotheliome des Nasenrachenraumes. Straßburg.
F. X. Steber, Über den sogenannten Kardiospasmus beziehungsweise die idiopathische, diffuse Speiseröhrenerweiterung. München.
E. F. Tuchmann, Fibröse Oesophagusstenose infolge eines lymphogranulomatösen Mediastinaltumors. München.
R. Weidlich, Über akute, nekrotisierende Tracheolaryngitis mit aszendierender Lobulärpneumonie. Leipzig.
O. Wildner, Die Beziehungen der Gravidität zur Tuberkulose, speziell zur Larynxtuberkulose. Würzburg.
A. Zumhasch, Zwei Fälle von Fremdkörpern im Larynx. München.

Personalien und Notizen.

IV. internationaler Laryngo-Rhinologenkongreß in Hamburg 1915. Der Vorstand des Vereins deutscher Laryngologen hat auf Veranlassung des Komitees für die internationalen Laryngologenkongresse Herrn Geheimrat Prof. Dr. G. Killian vorbehaltlich der Genehmigung des Plenums des Vereins zum Vorsitzenden des im Jahre 1915 in Hamburg stattfindenden IV. internationalen Laryngologenkongresses gewählt.

Gestorben: Zu Gries bei Bozen (Tirol) der o. ö. Professor der Laryngologie in Innsbruck, Dr. Georg Juffinger. Nekrolog folgt in der nächsten Nummer.

Digitized by Google
Original from UNIVERSITY OF CALIFORNIA
Generated on 2019-10-24 13:57 GMT / http://hdl.handle.net/2027/uc1.b3252761
Public Domain in the United States, Google-digitized / http://www.hathitrust.org/access_use#pd-us-google

Otologischer Teil.

Original-Artikel.

Die Abteilung für Ohren-, Nasen- und Kehlkopfkranke im Kaiser Jubiläumsspital der Stadt Wien.

Von Primararzt Privatdozent Dr. **Otto Mayer.**

(Mit 12 Figuren.)

Anläßlich des 60jährigen Regierungsjubiläums Seiner Majestät des Kaisers Franz Josef I. faßte der Gemeinderat der Stadt Wien den Beschluß, zehn Millionen Kronen für Spitalszwecke zu widmen. Und obwohl die Gemeinde gesetzlich nicht verpflichtet ist, Spitäler zu errichten, wurde doch beschlossen, daß die Gemeinde Wien selbst ein Spital bauen und in eigene Verwaltung übernehmen solle. Das Verdienst, diesen Plan ausgearbeitet und durchgesetzt zu haben, gebührt wohl in erster Linie dem tatkräftigen damaligen Bürgermeister Dr. Karl Lueger. Ihm zur Seite stand als juristisch administrativer Beirat der Obermagistratsrat Dr. J. Dont, der an die Spitze eines Komitees trat, in welches der städtische Oberbaurat J. Klingsbigl sowie der Stadtarchitekt Scheiringer als Sachverständige im Baufache und der Primararzt Dr. L. Linsmayer als ärztlicher Beirat berufen wurden. Als Referenten im Stadtrate erwarben sich große Verdienste der Vize-Bürgermeister H. Hierhammer und der Stadtrat Dr. med. Moriz Haas.

Auf Grund der vom Stadtarchitekten Scheiringer entworfenen Plänen wurde von der Bauleitung, an deren Spitze Oberbaurat Klingsbigl stand, ein Projekt ausgearbeitet, an dessen genauerer Durcharbeitung die inzwischen vom Stadtrat designierten Primarärzte sowie der bekannte Fachmann für Spitalseinrichtung, Ingenieur L. Ehmann, der als Experte berufen wurde, tätigen Anteil nahmen (Fig. 1).

Nach Genehmigung des Projektes durch den Gemeinderat wurde im März 1910 mit den Bauarbeiten begonnen und das Spital nach kaum dreijähriger Bauzeit fertiggestellt und der Benützung übergeben. Das Spital befindet sich an der westlichen Peripherie der Stadt und grenzt unmittelbar an den kaiserlichen Tiergarten, welcher ein ungeheures Luftreservoir bildet. Das Spital besteht aus elf Gebäuden, von denen nur drei für Kranke bestimmt sind. Das ganze Terrain umfaßt 151.750 m^2, von denen nur 14.620 m^2 verbaut sind, so daß 137.130 m^2 unverbaut blieben. Die Hauptgebäude umschließen einen Garten, der 28.000 m^2 groß ist. Da das Spital 985 Krankenbetten enthält, entfallen zirka 150 m^2 allgemeine Grundfläche auf ein Krankenbett.

Digitized by Google
Original from UNIVERSITY OF CALIFORNIA
Generated on 2019-10-24 13:57 GMT / http://hdl.handle.net/2027/uc1.b3252761
Public Domain in the United States, Google-digitized / http://www.hathitrust.org/access_use#pd-us-google

Schon aus diesen trockenen Zahlen kann man ersehen, daß in diesem Spital für Luft und Licht in verschwenderischer Weise gesorgt ist.

Fig. 1.



Kaiser-Jubiläums-Krankenanstalt in Lainz.

Das Spital enthält 985 Krankenbetten, welche auf acht Krankenabteilungen folgendermaßen verteilt sind:

1.	Interne Abteilung	238 Betten
2.	Tuberkulose-Abteilung . . .	248 „
3.	Dermatologische Abteilung . .	137 „
4.	Chirurgische Abteilung . . .	122 „
5.	Gynaekologische Abteilung . .	82 „
6.	Oto-laryngologische Abteilung .	60 „
7.	Augenabteilung	50 „
8.	Urologische Abteilung	48 „
	Summe . . .	985 Betten

Außerdem besitzt das Spital ein Zentralröntgeninstitut, ein physiotherapeutisches Institut und eine Prosektur.

Generated on 2019-10-24 13:57 GMT / http://hdl.handle.net/2027/uc1.b3252761
Public Domain in the United States, Google-digitized / http://www.hathitrust.org/access_use#pd-us-google
Digitized by Google
Original from UNIVERSITY OF CALIFORNIA

Fig. 2.

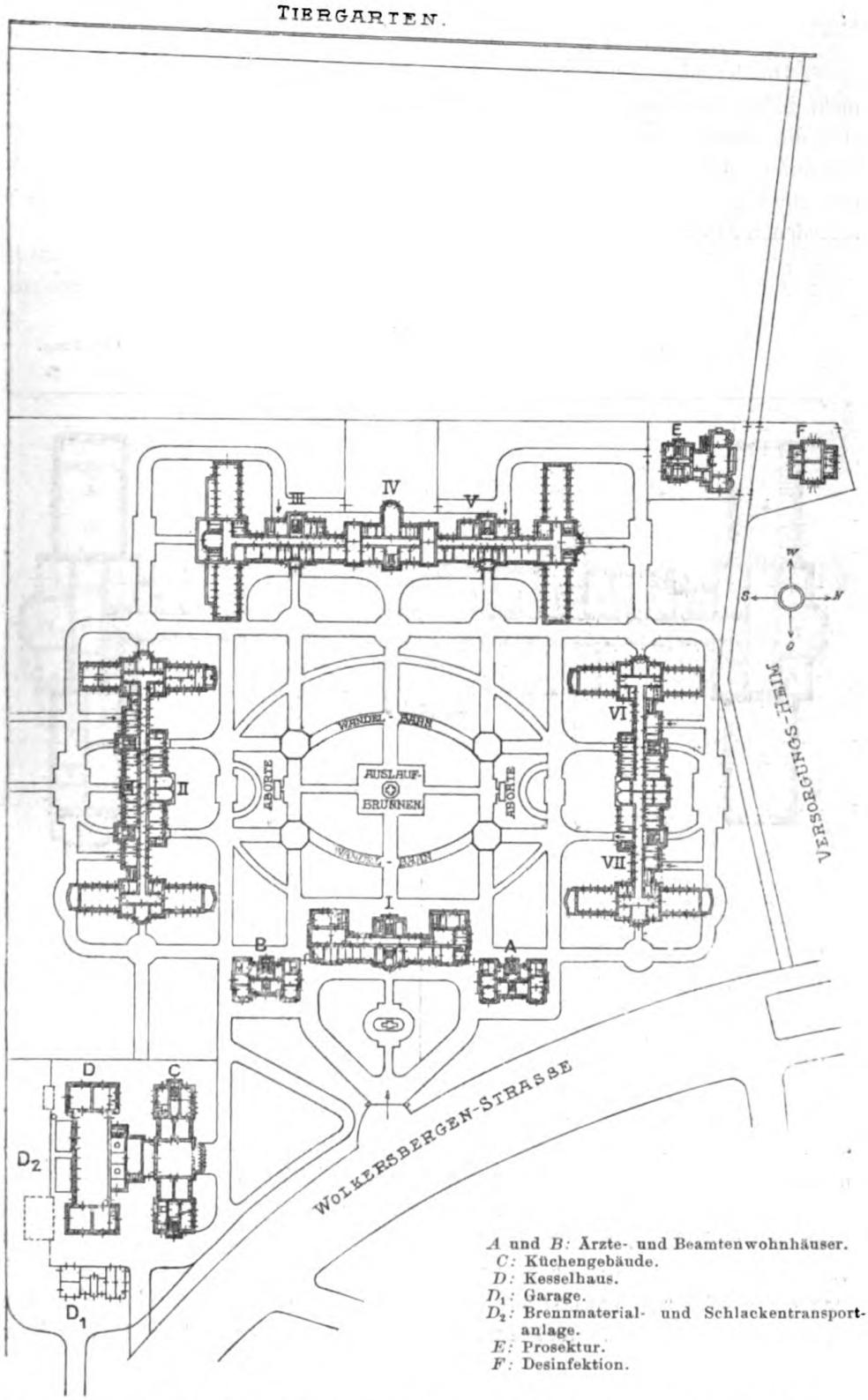

I. **Verwaltungsgebäude.** *II.* Tiefparterre: Röntgeninstitut, Zentralsterilisation. Parterre: Augenabteilung, otologische Abteilung. I. Stock: Urologische Abteilung, otologische Abteilung. II. Stock: Gynäkologische Abteilung. *III.* Tuberkulose-Abteilung. *IV.* Schwesternheim. *V.* Interne Abteilung. *VI.* Chirurgische Abteilung. *VII.* Tiefparterre: Physiotherapeutisches Institut. Parterre, I. und II. Stock: Dermatologische Abteilung.

Digitized by Google
Original from UNIVERSITY OF CALIFORNIA
Generated on 2019-10-24 13:57 GMT / http://hdl.handle.net/2027/uc1.b3252761
Public Domain in the United States, Google-digitized / http://www.hathitrust.org/access_use#pd-us-google

Die Kranken sind in drei großen Pavillons untergebracht, so daß also nicht jeder Abteilung ein eigener Pavillon zur Verfügung steht. So befindet sich die oto-laryngologische Abteilung in demselben Pavillon wie die Augenabteilung, die urologische und die gynäkologische Abteilung. Trotzdem sind die Abteilungen vollständig voneinander getrennt, da sie entweder in verschiedenen Stockwerken sich befinden oder separate Eingänge besitzen.

Fig. 3.

Parterre.

Augenabteilung. Oto-laryngologische Abteilung.

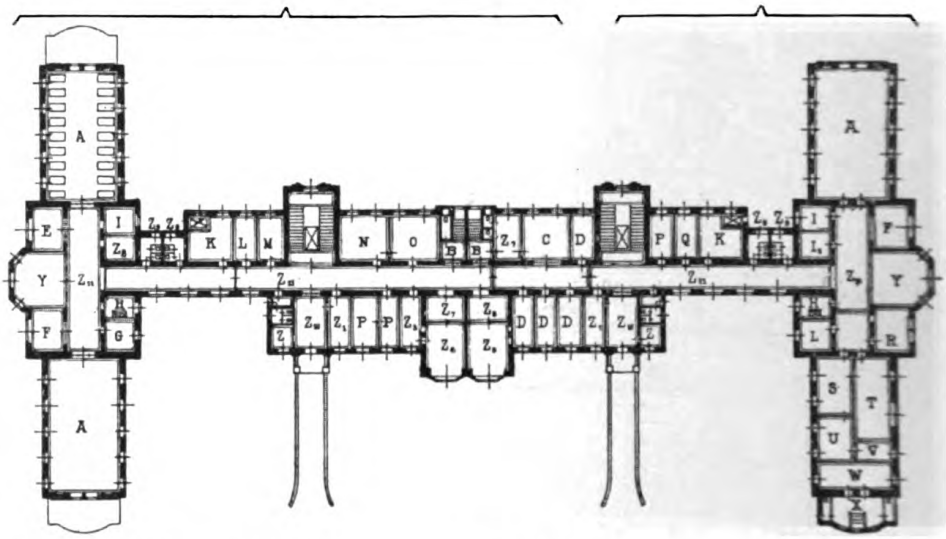

X: Vorraum zum Ambulatorium.
W: Warteraum der ambulanten Kranken.
U: Untersuchungszimmer.
S: Behandlungszimmer.
V: Dunkelzimmer.
T: Operationssaal.
R: Inhalatorium.
Y: Tagraum.
F: Laboratorium.
L: Zimmer für den diensthabenden Arzt.
H: Raum für schmutzige Wäsche.
Z_{11}: Korridor.
I und I_1: Bade- und Waschraum.
A: Saal für 18 Kranke.
Z_9: Aborte.
K: Teeküche.
Q: Zimmer für 2 Kranke.
P: Primararzt.
Z: Aufnahmsbad.
Z_{10}: Eingang.
Z_1: Garderobe.

In den 8 anderen Gebäuden sind die Ärzte- und Beamtenwohnungen, die Zentralküche, das Fernheizwerk, die Garagen, die Kanzleien, die Prosektur und die Desinfektionsanstalten untergebracht (Fig. 2).

Die Abteilung für Ohren-, Nasen- und Kehlkopfkranke befindet sich im Parterre und im ersten Stock des westlichen Traktes des Pavillons II; sie verfügt über 60 Betten, die folgendermaßen verteilt sind: Im Parterre befindet sich ein großer Krankensaal für 18 Betten und ein kleines Krankenzimmer mit zwei Betten, im ersten Stock zwei große Krankensäle mit 18 Betten und zwei

Generated on 2019-10-24 13:57 GMT / http://hdl.handle.net/2027/uc1.b3252761
Public Domain in the United States, Google-digitized / http://www.hathitrust.org/access_use#pd-us-google
Digitized by Google
Original from UNIVERSITY OF CALIFORNIA

kleine Krankenzimmer mit zwei Betten. An weiteren Räumlichkeiten sind dieser Abteilung zugewiesen: In jedem Stockwerke ein Laboratorium, ein Baderaum und ein Waschraum für die Kranken, eine Teeküche, ein Tagraum, Aborte für Männer und Frauen, ein Raum für Schmutzwäsche, im Parterre befindet sich das Dienstzimmer des Arztes und das Zimmer des Primararztes, im ersten Stock ein Zimmer für die Schwestern und ein Zimmer für den diensthabenden Diener; im Parterre liegt der große Operationssaal und das Ambulatorium, welch letzteres aus einem Warteraum, zwei Untersuchungs- und Be-

Fig. 4.

I. Stock.

Urologische Abteilung. Oto-laryngologische Abteilung.

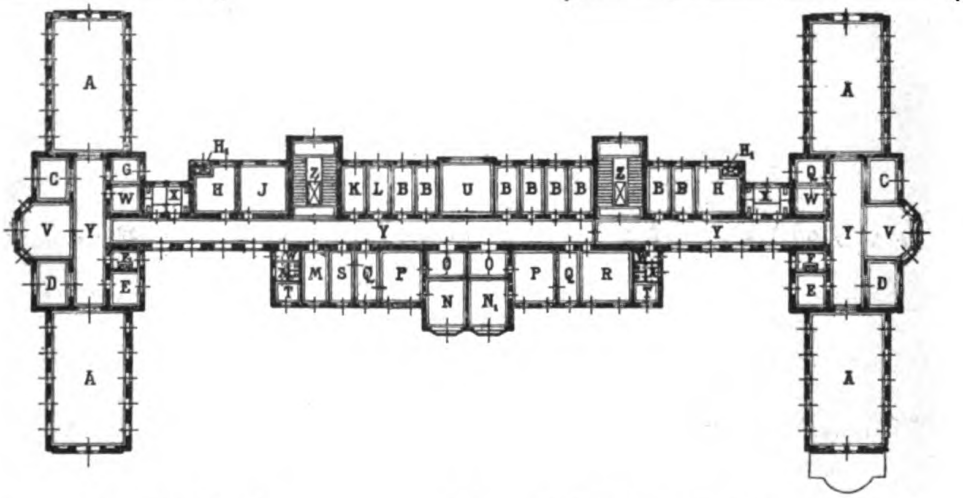

A: Krankensaal für 18 Kranke.
B: Zimmer für 2 Kranke.
D: Laboratorium.
V: Tagraum.
C: Behandlungsraum.
Y: Korridor.
E: Zimmer für die Schwester.
F: Wäsche.
Qu und *W:* Bade- und Waschraum.
X: Aborte.
H: Teeküche.

handlungszimmern und einem kleinen Operationszimmer besteht. Im ersten Stock befindet sich außerdem noch ein Behandlungsraum (Fig. 3 u. 4).

Was zunächst die allgemeine bauliche Ausgestaltung anlangt, so ist, insofern sie ärztliches Interesse[1]) hat, folgendes zu bemerken:

Die drei großen Krankensäle (Fig. 5) zu je 18 Betten sind von drei Seiten belichtet und beträgt deren Höhe 4·5 *m*, die Tiefe 9·3 *m*, einem Krankenbett steht ein Luftraum von 30 m^3 zur Verfügung. Die Fenster sind 1·20 *m* breit

[1]) Genauere Angaben über die bauliche Anlage des Spitals finden sich in der Zeitschrift des Österr. Ingenieur- und Architektenvereines, 1911, ferner in der Wiener klin. Wochenschr., 1913, Nr. 20.

Generated on 2019-10-24 13:57 GMT / http://hdl.handle.net/2027/uc1.b3252761
Public Domain in the United States, Google-digitized / http://www.hathitrust.org/access_use#pd-us-google
Digitized by Google
Original from UNIVERSITY OF CALIFORNIA

und 3·0 *m* hoch und haben ein 1·30 *m* hohes Parapet, um die Kranken vor Luftzug zu schützen. Die Fenster sind zweiteilig mit inneren und äußeren Flügeln und sind bei sämtlichen Fenstern die oberen Flügel als Ventilationsflügel eigerichtet; dieselben werden durch eine sehr zweckmäßige Hebelvorrichtung bewegt. Die Belichtung der Säle ist eine sehr reichliche und macht die Fensterfläche fast den dritten Teil der Bodenfläche aus. Die Säle werden durch eiserne Glasabschlußwände abgeschlossen, in welchen sich die 1·30 *m* breiten und 2·40 *m* hohen, zweiflügeligen Türen befinden, die mit der sehr

Fig. 5.

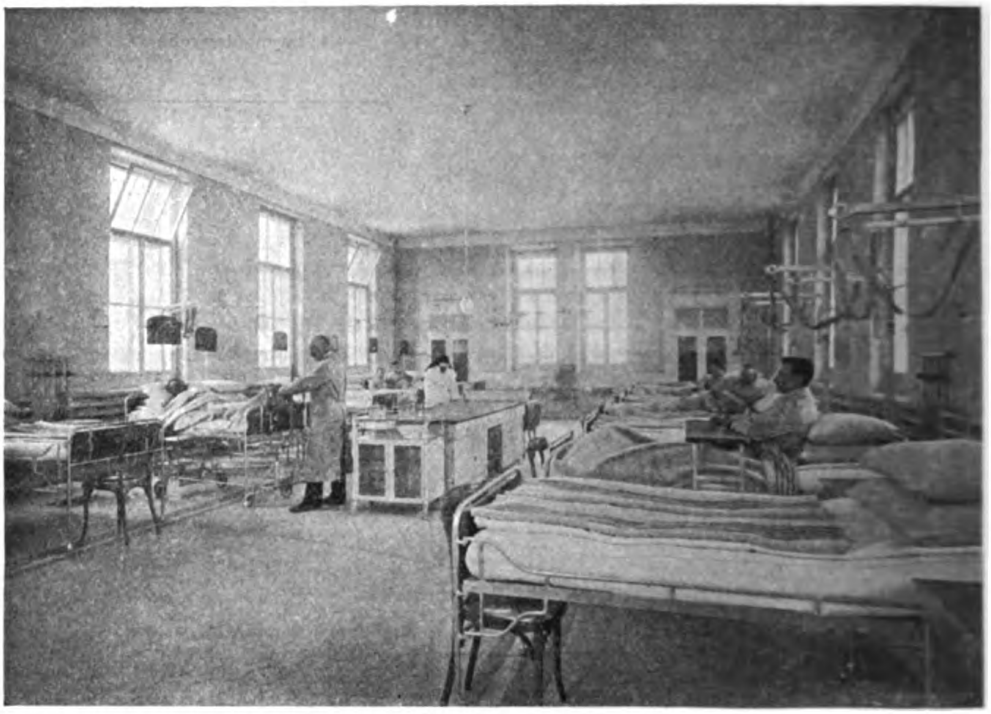

Krankensaal.

praktischen Schließvorrichtung System „Stop" ausgerüstet sind. Diese Vorrichtung bewirkt es, daß die vollständig geöffnete Tür in dieser Lage verbleibt, so daß ohne umständliches Halten der Türen der Transport der Kranken auf Bettenwagen stattfinden kann, während die nicht maximal geöffnete Tür automatisch langsam und geräuschlos sich schließt.

Der Fußboden der Säle ist mit Klinker gepflastert und schließt sich seitwärts an das Fußbodenpflaster eine in Fliesen hergestellte Hohlkehle an, welche gleichzeitig einen 40 *cm* hohen Sockel bildet. Die Fuge zwischen der obersten Plattenreihe und dem Wandverputz ist mit der elastischen Dichtung

Digitized by Google
Original from UNIVERSITY OF CALIFORNIA
Generated on 2019-10-24 13:57 GMT / http://hdl.handle.net/2027/uc1.b3252761
Public Domain in the United States, Google-digitized / http://www.hathitrust.org/access_use#pd-us-google

Berlatin gedichtet. Ebenso sind auch bei allen Tür- und Fensterstöcken die Übergänge zwischen Holz und Eisen zu Mauerverputz mit Berlatin gedichtet, dasselbe dient an allen abgerundeten Mauerkanten als Eckenschutz.

An der Stirnseite der Krankensäle sind zwei ausgekachelte Frischluftzuführungsnischen angeordnet, in welchen die regulierbar einströmende Luft durch ein Filter gereinigt, hierauf von den in der verglasten Nische angebrachten Radiatoren erwärmt wird, worauf sie in einer Höhe von 2 *m* über dem Fußboden in den Saal einströmt.

Die Heizung der Krankensäle erfolgt durch ein an den Längswänden befindliches Niederdruck-Warmwasserheizung-Rohrsystem, jene der Krankenzimmer und der übrigen Räume durch Radiatoren.

Sämtliche Zimmer und Korridore sind mit Klinker gepflastert, die Wände in den Krankensälen sind weiß verputzt. Die Gänge und Stiegenhäuser haben Emailanstrich bis zu 2·40 *m* Höhe. Die Teeküchen, Bäder und Laboratorien sowie das Ambulatorium sind bis zu 2·40 *m* Höhe verkachelt, die Operationssäle bis zur Decke.

Bezüglich der Einrichtung der Krankensäle ist folgendes zu sagen: Bei allen aus Eisen beigestellten Möbeln sind alle Verbindungsstellen autogen geschweißt. Die Betten sind mit Aluminiumbronze gestrichene Eisenbetten. Die Matratzen bestehen aus Stahldraht. Für Kinder und unruhige Kranke sind Gitterbetten vorhanden. Die Betten können auf einen sehr praktischen Bettenfahrer aufgeladen und mit demselben an beliebige Orte gefahren werden. Die Nachtkästchen sind ebenfalls aus Eisen. In der Mitte des Saales steht ein mit Linoleum überzogener, langer, breiter Tischkasten mit zahlreichen Laden und Fächern. Anschließend daran steht der Sshreibtisch für den Arzt. Ein fahrbarer eiserner Kasten mit Glasplatte und Glaswannen, Lavoir- und Tassenträger dient als Verbandtisch. Zur Sterilisation der Instrumente dient ein großer Instrumentenkocher. An der Stirnseite der Säle befinden sich zwei Waschtische für die Ärzte.

Die Einrichtung der kleinen Zimmer besteht aus zwei Betten, Nachtkästchen und Stühlen, einem kleinen Tische und einer aseptischen Toilette für den Arzt.

Die Patienten waschen sich in dem gemeinsamen, in jedem Stockwerke befindlichen Waschraum, welcher vier aseptische Waschtische mit Kalt- und Warmwasserauslauf enthält.

Im Baderaum befinden sich zwei emaillierte Stahlwannen. Der Wasserzulauf wird durch eine sehr praktische Mischvorrichtung reguliert, durch welche auch die Dusche entsprechend temperiert werden kann. Diese Mischbatterie wurde von der Firma Kastel und Wenzke (Wien) konstruiert.

Digitized by Google
Original from UNIVERSITY OF CALIFORNIA
Generated on 2019-10-24 13:57 GMT / http://hdl.handle.net/2027/uc1.b3252761
Public Domain in the United States, Google-digitized / http://www.hathitrust.org/access_use#pd-us-google

In der Mitte zwischen den beiden Krankensälen in der Achse des Längsganges befindet sich der Tagraum (Fig. 6) für die Patienten, in welchem sich eine Anzahl kleiner Tische und eine entsprechende Anzahl von Stühlen befinden. Hier können sich die gehfähigen Patienten bei Tage aufhalten; sie können hier spielen, essen, plaudern, ohne die bettlägerigen, schwerkranken Patienten in den Sälen zu stören.

Die Teeküche (Fig. 7) ist mit Kredenzen und Gasrechaud, Tischen mit Trockenofen, Eiskästen, einem Dampfsterilisator, der zur Sterilisation und Trock-

Fig. 6.



Tagraum.

nung des Eßgeschirrs dient, und einem Wärmespind zur Vorwärmung des Eßgeschirrs ausgestattet. Die Teeküchen sind in den einzelnen Stockwerken übereinander angeordnet und sind durch einen elektrisch betriebenen Aufzug miteinander und mit dem äußeren Niveau in Verbindung. Die Speisen werden in der Zentralküche bereitet und dort in bedeckelte Metallgefäße gefüllt, welche in eigenen Speisetransportkisten verpackt werden; letztere werden durch eine sinnreiche und einfache Vorrichtung mit automatisch einströmendem Dampf nachgewärmt, so daß die Speisen stundenlang in heißem Zustand bleiben.

Digitized by Google
Original from UNIVERSITY OF CALIFORNIA
Generated on 2019-10-24 13:58 GMT / http://hdl.handle.net/2027/uc1.b3252761
Public Domain in the United States, Google-digitized / http://www.hathitrust.org/access_use#pd-us-google

Ein Automobil verfrachtet diese Kisten zu den Aufzügen, in welchen dieselben in die Teeküchen gebracht werden, wo die Verteilung der Speisen erfolgt.

Fig. 7.



Teeküche.

Eine genauere Besprechung erfordert die Einrichtung des Ambulatoriums; dasselbe ist vom großen Hofe des Spitales direkt zugänglich. Über einige Stufen gelangt man zuerst in einen Vorraum, in welchem sich zwei Aborte befinden, und von dort in einen Warteraum, in welchem Kleider-

Digitized by Google
Original from UNIVERSITY OF CALIFORNIA
Generated on 2019-10-24 13:57 GMT / http://hdl.handle.net/2027/uc1.b3252761
Public Domain in the United States, Google-digitized / http://www.hathitrust.org/access_use#pd-us-google

haken, Stühle und eine Ottomane aus Eisen mit Wichsleinenpolsterung vorhanden ist. Aus dem Warteraum führt eine Tür in das für die erste Untersuchung bestimmte Zimmer (Fig. 8). Hier befinden sich an der Fensterseite ein Schreibtisch und daneben zwei Kojen mit den Untersuchungsplätzen. Die Koje wird gebildet von zwei Holzwänden, an deren Innenseite je ein Tisch montiert ist, der mit einer feuer- und säurefesten Lavaplatte gedeckt ist. Links befinden sich unter der Platte zwei Laden und ein Fach, dessen Boden durch eine Zinktasse gedeckt wird, welche leicht gereinigt werden kann. Hinter der Lava-

Fig. 8.



Koje im Ambulatorium (1. Zimmer).

platte befindet sich links eine feste Eichenplatte, auf welcher die Gaslampe steht. Diese ist sehr zweckmäßig zur Vermeidung der unangenehmen Wärmeausstrahlung mit einem Glaszylinder umgeben. Die Lampe ist leicht in die Höhe verstellbar und durch einen Handgriff vom Sitze direkt verschiebbar. Rechts befinden sich unter der Lavaplatte zwei Fächer, die zum Abstellen der Eitertassen dienen. Hinter der Lavaplatte befindet sich eine Nickeltasse, welche zum Aufstellen des gekochten Einsatzes für Instrumente dient, und dahinter ist ein mit Dampf betriebener Kochapparat angebracht (Fig. 9).

Generated on 2019-10-24 13:57 GMT / http://hdl.handle.net/2027/uc1.b3252761
Public Domain in the United States, Google-digitized / http://www.hathitrust.org/access_use#pd-us-google
Digitized by Google
Original from UNIVERSITY OF CALIFORNIA

Die Koje ist 1·50 *m* breit; die Dimensionen sind so bemessen, daß der Arzt von seinem Platze, ohne aufzustehen, den Einsatz aus dem Kocher heben, die Lampe verschieben und die Tassen nehmen oder abstellen kann.

Fig. 9.

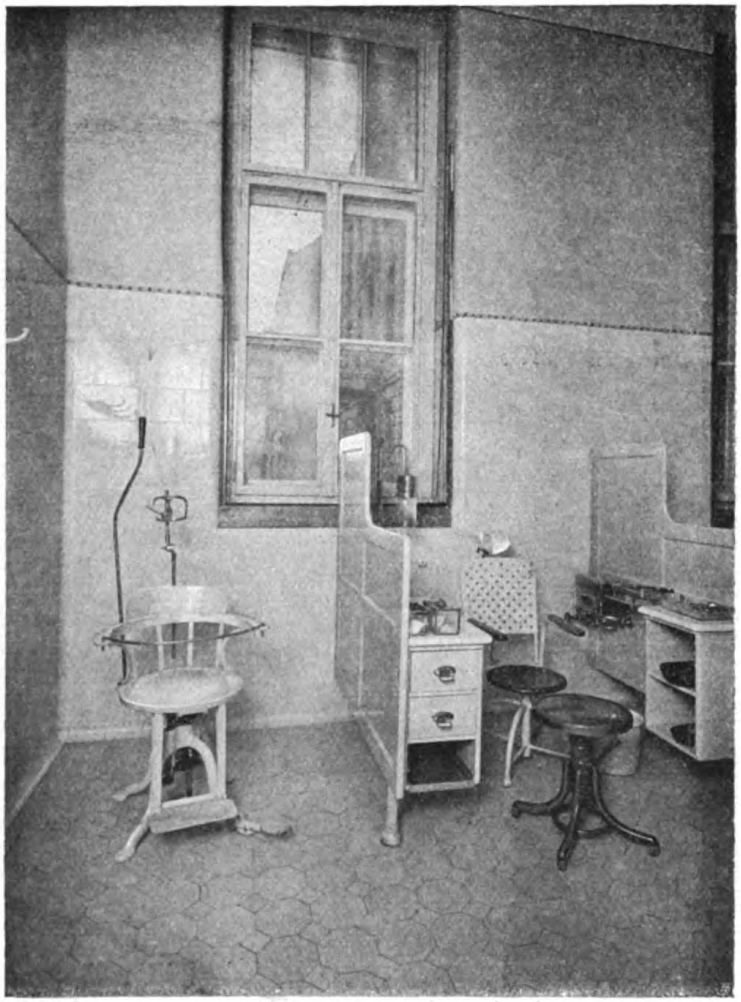

Koje im Ambulatorium (2. Zimmer).

Anschließend an den Raum für die erste Untersuchung befindet sich noch ein zweiter, ebenso großer, in welchem sich zwei weitere, ebenso eingerichtete Kojen befinden, welche den beiden Sekundarärzten zugewiesen sind. Außerdem hefindet sich in diesem Raum noch eine dritte Koje, deren Dimensionen größer gehalte nsind, welche Koje zur Vornahme kleinerer, in sitzender

Digitized by Google
Original from UNIVERSITY OF CALIFORNIA
Generated on 2019-10-24 13:57 GMT / http://hdl.handle.net/2027/uc1.b3252761
Public Domain in the United States, Google-digitized / http://www.hathitrust.org/access_use#pd-us-google

Stellung auszuführender Operationen (Deviatio septi, Tonsillektomie u. dgl.) bestimmt ist. In dieser Koje befindet sich ein Operationsstuhl (Esterlus), der sich sehr bewährt hat. Er besitzt zwei verstellbare Armlehnen und einen verstellbaren Sitz, die Rückenlehne ist vollständig nach rückwärts umlegbar, so daß der Patient, wenn nötig, sofort horizontal gelegt werden kann; sehr praktisch ist bei diesem Stuhl auch die Kopfstütze. In den übrigen Kojen sitzt der Patient auf einem Drehstockerl, der Arzt auf einem Holzsessel mit Lehne.

Fig. 10.

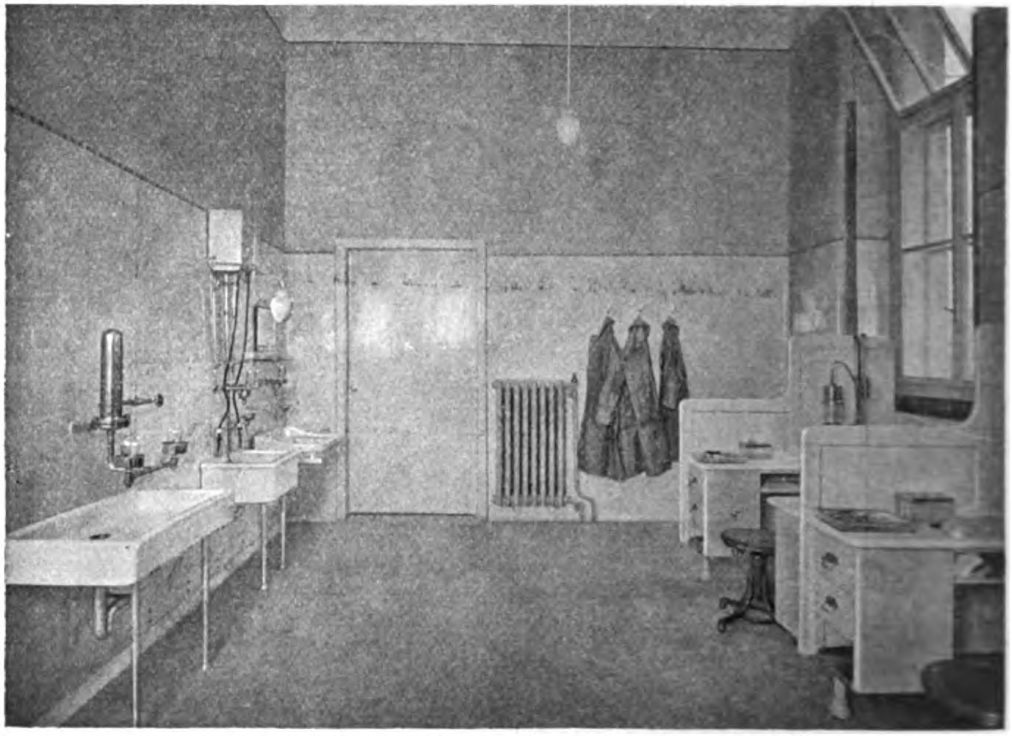

Ambulatorium (2. Zimmer).

Die in allen Kojen angebrachten Instrumentenkocher sind mit Dampf geheizt, sie stehen durch einen Niveauregulator untereinander und mit der Wasserleitung in Verbindung, wodurch das verdampfte Wasser wieder ersetzt wird, so daß ein Leerkochen ausgeschlossen ist. In jedem dieser beiden Räume befindet sich ein Waschtisch und ein Ausguß, in dem zweiten Raume außerdem noch ein Gläserspülapparat, wie solche in Restaurants und Automatenbüffets angebracht sind, ferner ein Nasenspülapparat mit Mischvorrichtung und in einer Ecke der Universalanschlußapparat für Vibrationsmassage, Galvanisation, Faradisation, Licht und Kaustik (Fig. 10).

Generated on 2019-10-24 13:57 GMT / http://hdl.handle.net/2027/uc1.b3252761
Public Domain in the United States, Google-digitized / http://www.hathitrust.org/access_use#pd-us-google
Digitized by Google
Original from UNIVERSITY OF CALIFORNIA

An das Zimmer für die erste Untersuchung schließt sich ein kleines Operationszimmer (Fig. 11) an, in welchem ein Waschtisch, ein Ausguß, ein großer Instrumentenkocher, ein Instrumentenkasten, ein großer Utensilienkasten, ein

Fig. 11.

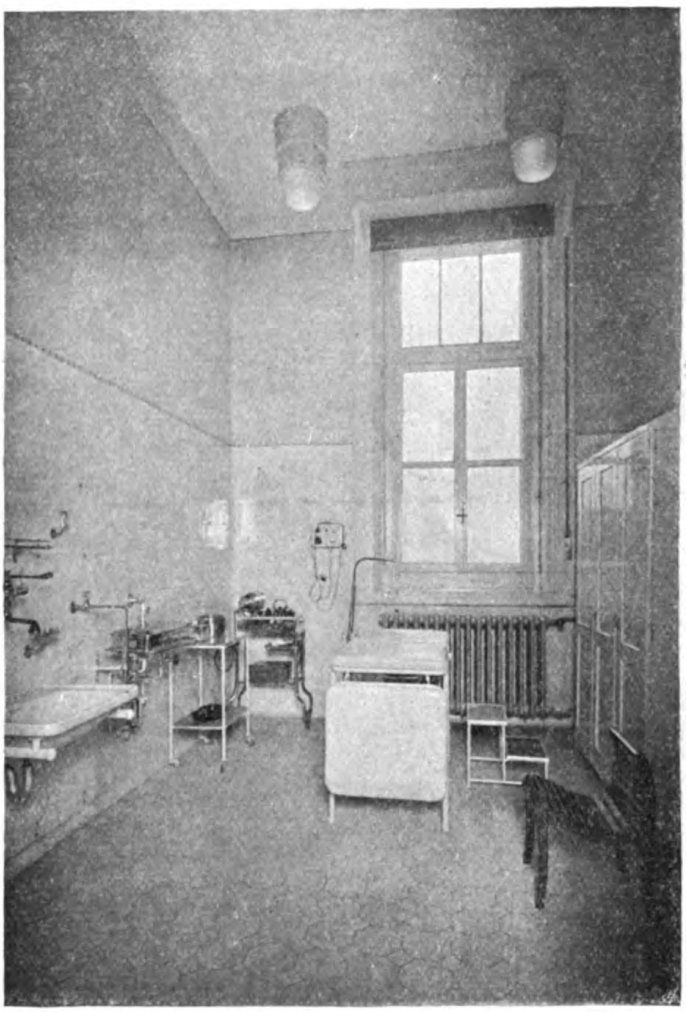

Ambulatorium, Operationszimmer.

Sessel nach Brünings zur Bronchoskopie, ein einfacher Operationstisch, auf dem die Vorrichtung zur Schwebelaryngoskopie befestigt werden kann, ein fahrbarer Instrumententisch mit Glasplatte und ein Anschlußapparat für Licht sich befinden. Durch einen Rollbalken kann das Zimmer verdunkelt werden.

Generated on 2019-10-24 13:57 GMT / http://hdl.handle.net/2027/uc1.b3252761
Public Domain in the United States, Google-digitized / http://www.hathitrust.org/access_use#pd-us-google
Digitized by Google
Original from UNIVERSITY OF CALIFORNIA

Hier werden Adenoide und Tonsillen entfernt, hier wird bronchoskopiert, hier werden Operationen in Schwebelaryngoskopie vorgenommen und Durchleuchtungen ausgeführt.

Auch die Gehörprüfungen mit Stimmgabeln und mit dem Monochord (Struyken-Schäffer) finden meist hier statt. Leider ist der Raum zu klein, so daß bei einem Gehör für Flüstersprache über 4 *m* die Hörprüfung auf dem

Fig. 12.



Operationssaal.

Korridor vorgenommen werden muß. Für die Funktionsprüfung des Vestibularapparates befindet sich hier auch der Drehstuhl und das Otokalorimeter.

Neben dem Ambulatoriam liegt der Operationssaal (Fig. 12); in denselben gelangt man jedoch nicht direkt, sondern man muß zuerst den Vorbereitungsraum passieren. Die Wand zwischen Vorbereitungsraum und Operationssaal wird von der Herdanlage gebildet. In der Herdanlage befindet sich der Instrumentensterilisator, der Sterilisationskessel für Kochsalzlösungen, eine Herdplatte mit einigen Gasrechauds zum Kochen von Lösungen in Ewaldkannen,

Digitized by Google
Original from UNIVERSITY OF CALIFORNIA
Generated on 2019-10-24 13:57 GMT / http://hdl.handle.net/2027/uc1.b3252761
Public Domain in the United States, Google-digitized / http://www.hathitrust.org/access_use#pd-us-google

unter derselben ist der Lavoirsterilisator und ein Thermostat eingebaut, in welchem die sterile physiologische Kochsalzlösung stets zur Infusion bereit auf einer Temperatur von 37° C gehalten wird.

Im Operationssaal selbst sind die Waschtische angebracht. Die Einrichtung besteht aus einem Operationstisch (Odelga), ferner einem Anschlußapparat für Licht mit einer sehr praktischen Kabelleitung (F. Reiner). Das Kabel läuft über eine an einem Galgen befindliche Rolle und zieht sich durch Federwirkung automatisch zurück, wenn der Operateur sich nähert, während es sich leicht abrollt, wenn er sich entfernt. Es wird hierbei einerseits das Schleifen des Kabels über den Boden oder über die Instrumente verhindert, andrerseits ist dem Operateur eine große Bewegungsfreiheit gesichert.

Außerdem befinden sich noch ein Instrumenten- und ein Verbandtisch, mehrere Ständer für Wäsche und Tupfer, ein Sauerstoffinhalationsapparat usw. im Operationssaal. Der Saal ist durch einen außen befindlichen eisernen Rollbalken, der mittelst Kurbel von innen in Bewegung gesetzt wird, verdunkelbar. Die Beleuchtung ist eine Soffitenbeleuchtung, welche ein außerordentlich helles, schattenloses Licht gibt.

Es ist noch zu bemerken, daß die Einrichtung des Ambulatoriums und des Operationssaales, welche tatsächlich eine musterhafte und in jeder Hinsicht entsprechende genannt werden muß, ein Werk des Herrn Ingenieurs Leo Ehmann (Wien) ist.

Zur Behandlung der im I. Stockwerk liegenden Kranken dient ein geräumiges Zimmer, welches bis zur Türhöhe gekachelt ist. In einer Ecke desselben befindet sich ein Untersuchungs- und Behandlungsplatz, ähnlich dem im Ambulatorium; ein Instrumentenkasten, ein Utenstlienkasten, ein fahrbarer Instrumententisch, ein Anschlußapparat für Licht, Faradisation und Kaustik, zwei Waschtoiletten, ein Bettenfahrer bilden die übrige Einrichtung. Der Raum ist durch Vorhänge vollständig verfinsterbar. Zur Sterilisation der Instrumente dient ein großer, mit Dampf geheizter Kocher.

Im Parterre der Abteilung befindet sich das Inhalatorium, welches sowohl vom Ambulatorium als auch von der Abteilung zugänglich ist. Es enthält drei mittelst Druckluft betriebene Apparate für Einzelinhalation, und zwar einen für Zerstäubung von wässerigen Lösungen, einen für Vernebelung von öligen Medikamenten und einen für pneumatische Inhalation. In einer separierten Zelle befindet sich ein ebenfalls mit Druckluft betriebener Rauminhalationsapparat.

Von den beiden Laboratorien befindet sich eines im Parterre, das andere im I. Stock. Das erstere ist für den Primararzt, letzteres für den Assistenten und die Sekundarärzte bestimmt. Beide Laboratorien sind komplett für histologische und bakteriologische Untersuchungen, das im I. Stock gelegene auch für chemische Untersuchungen eingerichtet, da hier die Harnunter-

Generated on 2019-10-24 13:57 GMT / http://hdl.handle.net/2027/uc1.b3252761
Public Domain in the United States, Google-digitized / http://www.hathitrust.org/access_use#pd-us-google
Digitized by Google
Original from UNIVERSITY OF CALIFORNIA

suchungen vorgenommen werden. In beiden Laboratorien sind also ein Brutofen, ein Paraffinofen, ein Heißluftsterilisator, eine auf Beton montierte elektrisehe Zentrifuge, zwei Ausgüsse mit Auswässerungsapparaten, ein Waschtisch, mehrere Kasten, ein Mitteltisch, ferner ein auf eisernen Trägern in der Fensterwand befestigter Mikroskopiertisch mit einigen Laden vorhanden. In dem Laboratorium im I. Stock befindet sich außerdem ein mit Regalen versehener Mitteltisch für die Reagentien, ein Trockenrost etc. Die Abteilung besitzt ferner drei Mikroskope von Zeiss, zwei Mikrotome, davon ein für Knochenschnitte vorzüglich geeignetes von Sartorius und einen Zeichen- und Projektionsapparat nach Edinger. Mikroskopierlampen für Gas und für elektrisches Licht vervollständigen die allen Anforderungen genügende Einrichtung.

Im Zimmer des Primararztes befindet sich außer einer geschmackvollen und praktischen Einrichtung, die in einer Sitzgarnitur, einem amerikanischen Schreibtisch und einem Kleiderkasten besteht, auch noch ein amerikanischer Bibliothekskasten, der das Archiv für Ohrenheilkunde (ab 1890). die Zeitschrift für Ohrenheilkunde (ab 1900), das Zentralblatt und zahlreiche Spezialwerke und Handbücher enthält.

Der ärztliche Dienst der Abteilung wird versehen von einem Primararzt, einem Assistenten und zwei Sekundarärzten.

Der Primararzt ist allen übrigen Abteilungsvorständen in jeder Hinsicht gleichgestellt: er bezieht also denselben Gehalt und befindet sich auch in derselben Rangsklasse. Alle Primarärzte des Spitales sind definitiv angestellte Beamte der Gemeinde Wien, sie bilden einen eigenen Status und unterstehen im Wege des Stadtphysikates dem Magistrate. Die Assistenten und Sekundarärzte sind provisorisch auf zwei Jahre angestellt und kann die Anstellung nach Ablauf dieser Zeit wieder erneuert werden. Der Pflegedienst wird von geistlichen Schwestern besorgt, die Reinigung der Räume sowie der Hilfsdienst von weltlichen weiblichen Hilfspersonen. Zwei Diener versehen den Hilfsdienst im Operationssaal, im Ambulatorium und im Laboratorium.

An dieser Abteilung werden Ohren-, Nasen- und Kehlkopfkranke behandelt und ist diese Abteilung deshalb ein Novum für Wien. weil an den übrigen Krankenanstalten, speziell an den Kliniken, die Spezialfächer getrennt sind, indem die Ohrenkranken einerseits, die Nasen- und Kehlkopfkranken andrerseits von verschiedenen Fachärzten behandelt werden.

Indem die Gemeinde Wien die Vereinigung dieser Spezialfächer durchgeführt hat, ist sie dem Beispiel der Mehrzahl der deutschen und österreichischen Universitäten gefolgt, an welchen die beiden Spezialfächer in einer einzigen Klinik gelehrt werden. Die Vereinigung der Spezialfächer ist wissenschaftlich gerechtfertigt, sie entspricht einem praktischen Bedürfnisse und schließlich werden die Kosten der Errichtung als auch des Betriebes durch die Vereinigung bedeutend vermindert.

Generated on 2019-10-24 13:57 GMT / http://hdl.handle.net/2027/uc1.b3252761
Public Domain in the United States, Google-digitized / http://www.hathitrust.org/access_use#pd-us-google
Digitized by Google
Original from UNIVERSITY OF CALIFORNIA

Wie notwendig die Errichtung einer solchen Spezialabteilung war, ist daraus zu ersehen, daß 80% der Krankenbetten schon in den ersten Wochen nach der Eröffnung belegt waren, daß innerhalb zweier Monate 60 größere Operationen ausgeführt wurden und daß das Ambulatorium in dieser Zeit von 500 Kranken besucht wurde, was wegen der derzeit noch ungünstigen Straßenbahnverbindung besonders bemerkenswert ist.

Es ist diese bedeutende und sogar überraschende Frequenz der Abteilung darauf zurückzuführen, daß in Wien, abgesehen von den beiden Kliniken, keine Abteilungen mit eigenen Betten für Ohrenkranke und Nasen-Halskranke bestehen. Durch die Errichtung dieser großen Abteilung im Kaiser Jubiläumsspitale dürfte diesem Mangel wohl abgeholfen sein.

Zum Schlusse möchte ich allen jenen Funktionären, deren Einsicht und Wohlwollen es zuzuschreiben ist, daß der Oto-Laryngologie in diesem Spitale, welches von Fachleuten als das schönste der Welt bezeichnet worden ist, ein würdiges und der außerordentlichen Entwicklung dieser Spezialfächer entsprechendes Heim geschaffen wurde, den gebührenden Dank aussprechen.

Wien, am 1. August 1913.

Eine ungewöhnliche Geschwulst des äußeren Gehörganges.

Von Prof. Dr. **Alexander Baurowicz** in Krakau.

Abgesehen von Fibromen beziehungsweise Polypen des äußeren Gehörganges, welche öfters zur Beobachtung kommen, gehören schon Exostosen zu selteneren Befunden und die anderen gutartigen Neubildungen, wie gewöhnliche Warzen, welche im Anfange des äußeren Gehörganges mitunter gesehen werden, weiter Papillome, Atherome, Lipome, Angiome und schließlich Ekchondrome werden sehr selten beobachtet. Die Neubildung, welche ich Gelegenheit hatte zu beobachten und zu entfernen, bildet ein Unicum im äußeren Gehörgang und wird überhaupt auch an anderen Stellen der Haut sehr selten gefunden. Es handelte sich nämlich um eine epidermoidale Bildung, höchstwahrscheinlich embryonalen Herkommens, welche in tiefen Schichten der Haut des äußeren Gehörganges in seinem knorpeligen Teil eingelagert, schließlich zum Wuchern kam, an der Oberfläche erschien und so zur Entdeckung der Geschwulst und auch zur Entfernung derselben geführt hat.

Der klinische Verlauf des Falles und noch mehr die gelungene gänzliche Entfernung der Neubildung und somit eine genaue anatomo-pathologische Untersuchung machen den Fall einer Übergabe der Literatur über die Neubildungen der Haut würdig.

Es handelte sich um einen intelligenten, jungen Mann, welcher schon vor einem halben Jahre, bevor er mich aufsuchte, sein Leiden bemerkte; nach-

Digitized by Google
Original from UNIVERSITY OF CALIFORNIA
Generated on 2019-10-24 13:57 GMT / http://hdl.handle.net/2027/uc1.b3252761
Public Domain in the United States, Google-digitized / http://www.hathitrust.org/access_use#pd-us-google

dem es ihm aber anfangs unbedenklich schien, beachtete er es nicht weiter. Er entdeckte nämlich einmal beim Reinigen des äußeren Gehörganges an der unteren Wand eine Verdickung, durch welche der äußere Gehörgang verengt erschien. Mit dem langen Nagel seines Fingers begann er die Geschwulst, welche eine unebene Oberfläche zeigte, von ihrer Unterlage zu heben, und es gelang ihm nach mehreren Versuchen, in einem Stück die Geschwulst wegzukratzen. Es zeigte sich kein Blut, nur das Ohr beziehungsweise der Gehörgang fühlten sich feucht an, was aber nur ganz kurze Zeit dauerte. Nachdem dann der Gehörgang nichts anormales zeigte, wurde bald an den ganzen Vorgang vergessen. Erst nach längerer Zeit entdeckte der Kranke wieder die Verdickung, welche er auf dieselbe Art wegkratzte. So verging längere Zeit ohne jegliche Beschwerden, bis die Verdickung sich so vergrößerte, daß durch Verlegung des Gehörganges eine Störung des Hörens hinzutrat. Jetzt schien schon das alles dem Kranken bedenklich, er faßte selbst die immer wiederkehrende Verdickung als Neubildung auf und entschloß sich, darüber bei mir Rat zu holen.

Ich fand im Anfange des rechten knorpeligen Gehörganges an der unteren Wand eine Geschwulst in Größe einer Erbse, welche fast vollständig den Gehörgang verlegte. Die Geschwulst war von blasser, gelblicher Farbe, zeigte eine höckerige Oberfläche und fühlte sich beim Berühren mit der Sonde ziemlich hart an. Die Geschwulst schien fest in der Haut zu sitzen; sonst war sie leicht zu umgehen. Nach Erzählungen des Kranken und klinischem Befunde dachte ich an eine gutartige epidermoidale Bildung, welche sich sicher gründlich wird entfernen lassen.

Ich nahm ein kleines, scharfes Löffelchen, ging hinter die Geschwulst, setzte fest an, es gelang aber nur mehr, als die Hälfte der Geschwulst abzuschaben. Der gebliebene Rest der Geschwulst blutete nicht, und der Eingriff schien dem Kranken ziemlich schmerzlos zu sein. Auf dem abgerissenen Stück sah man deutlich, daß die Geschwulst aus verhornter Epidermis besteht. Jetzt setzte ich zum zweitenmal den scharfen Löffel an, es gelang mir aber wieder nur einen Teil von dem Rest der Geschwulst wegzukratzen, dabei aber riß an einer kurzen Strecke, an der Grenze des Sitzes der Geschwulst, die Haut ein, und ich bemerkte, daß die Geschwulst wie mit einer Wurzel tief in der Wand des Gehörganges sitzt; von der Rißstelle in der Haut zeigte sich etwas Blut. Ich ging nun an dieser Stelle mit der Sonde in die Tiefe und bemerkte, daß die Geschwulst in ihrem unteren Teil viel breiter erscheint und sich mit der Sonde umgehen läßt, als wie wenn sie in einer Höhle sitzen würde; dabei konnte man mit der Sonde eine Beweglichkeit des Restes der Geschwulst konstatieren, was dafür sprach, daß die Geschwulst mit den Wänden der Höhle nicht innig zusammenhing. Diese höchst interessante Erhebung ließ mich hoffen, daß die Geschwulst sich gänzlich aus der Höhle werde herausziehen lassen. Ich nahm nun eine

Digitized by Google
Original from UNIVERSITY OF CALIFORNIA
Generated on 2019-10-24 13:57 GMT / http://hdl.handle.net/2027/uc1.b3252761
Public Domain in the United States, Google-digitized / http://www.hathitrust.org/access_use#pd-us-google

Sonde und von der Rißstelle angefangen, trachtete ich, die Geschwulst an allen Seiten an ihrer Grenze von der Haut abzutrennen, um dann die Geschwulst im ganzen mit einer Zange herauszuziehen. Nachdem aber die Geschwulst in der Tiefe viel umfangreicher war als an der Grenze der Oberfläche der Haut, benötigte ich der Anwendung einer stärkeren Zange und einer größeren Kraft, um die Geschwulst durch die enge Hautstelle durchzuziehen, wobei die Haut an mehreren Stellen sternförmig einriß. Ich war nun über den Umfang der Geschwulst erstaunt, welche in ihrem oberen Teil die Größe einer Erbse, im unteren dagegen die einer Nuß hatte. Die nun vorhandene Höhle, welche sehr mäßig blutete, ließ sich mit dem Ohrtrichter genau übersehen und zeigte eine glatte, glänzende Wand mit stellenweise stecknadelkopfgroßen Vertiefungen. Ebenso stark glänzte die Oberfläche der herausgenommenen Geschwulst, zeigte stecknadelkopfgroße Höcker, war rosa gefärbt und fühlte sich im ganzen wie eine teilweise verhornte Epidermismasse an. Die Höhle, wo die Geschwulst saß, wurde leicht mit Novojodingaze austamponiert, derselbe Vorgang in späteren Tagen noch zweimal wiederholt, wobei die Gaze immer lockerer eingeführt wurde und so sich in kurzem die Höhle verschloß und kaum eine leichte Vertiefung an der Stelle, wo früher die Geschwulst saß, den Sitz derselben zeigte.

Es war nun klar, daß man es mit einer epidermoidalen Geschwulst zu tun hat, welche aus embryonalen Zeiten in den tiefen Schichten der Haut saß, bis sie zu wuchern angefangen hatte, die Oberfläche der Haut durchbrach und so zum Vorschein kam. Höchst interessant ist, wie die Geschwulst an ihrer Wucherung in die Tiefe den Knorpel der Wand des äußeren Gehörganges zum Schwinden brachte und sich eine geräumige Höhle ausbildete, in welcher die Geschwulst saß.

Genau den klinischen Betrachtungen entsprach der anatomo-pathologische Befund (Prof. Dr. Ciechanowski), welcher bestätigte, daß man es mit einer epidermoidalen Bildung zu tun hat. Die Geschwulst war aus konzentrischen Schichten der verhornenden Epidermiszellen gebildet, welche gegen die Oberfläche Proliferation zeigten, von einer Schicht Bindegewebe begrenzt war und gewöhnliche Papillen verschiedener Größe zeigte. Es wurde auch auf Grund dieses Befundes ausgesprochen, daß die Geschwulst angeboren sei und keine Zeichen einer Bösartigkeit darstelle.

Da die Geschwulst trotz ihres Wachstums in die Tiefe gar keine Erscheinungen lieferte, welche vom Kranken besonders empfunden wurden, waren nur das Verlegtsein des äußeren Gehörganges und somit Beeinträchtigung des Gehörs die eigentliche Ursache, wodurch der Kranke auf sein Leiden schließlich aufmerksam gemacht wurde.

Einen ähnlichen, bekannten Vorgang, nur meistens in dem knöchernen Teil des äußeren Gehörganges, beobachtet man bei Keratosis obturans, wo es durch Druck zum Schwinden des Knochens wie bei Cholesteatom kommt,

Digitized by Google
Original from UNIVERSITY OF CALIFORNIA
Generated on 2019-10-24 13:57 GMT / http://hdl.handle.net/2027/uc1.b3252761
Public Domain in the United States, Google-digitized / http://www.hathitrust.org/access_use#pd-us-google

ohne daß die Kranken dabei irgendwelche merkliche Beschwerden verspüren und mehr das vorhandene Feuchtsein des Gehörganges, weniger die Störung des Gehörs vom Kranken lästig empfunden wird. Es ist aber auch merkwürdig, wie bei Keratosis obturans trotz der Ausfüllung des Gehörganges mit Epidermismassen das Gehör unverhältnismäßig wenig beeinträchtigt wird, was ihre Ursache vielleicht in der Feuchtigkeit und der ziemlich losen Anhäufung der reinen Epidermismassen haben wird. Trotz dieser losen Einlagerung der Epidermismassen kommt es doch bei immer weiterer Ablagerung der Epidermiszellen zu Druckatrophie des Knochens.

Anders verhält es sich bei gewöhnlichen Epidermispfröpfen des äußeren Gehörganges, welche, eine Mischung von Epidermiszellen und Cerumen gleichwie das Cerumen allein, stark das Gehör beeinträchtigen, zwar keine Formveränderungen, aber mitunter heftige, andauernde Schmerzen verursachen, welche sich noch nach mißlungenen Ausspritzungen und noch mehr nach erweichenden, sonst erfolglosen Einträufelungen steigern, aber auch nach meistens nötiger mechanischer Entfernung des Pfropfes sofort aufhören.

Vereinsberichte.

Österreichische Otologische Gesellschaft.

Sitzung vom 24. November 1913.

Vorsitzender: V. Urbantschitsch.
Schriftführer: E. Urbantschitsch.

I. Ernst Urbantschitsch: **Eigentümliche Trommelfelleyste mit kolloidähnlichem Inhalt.**

Beginn der Erkrankung im August 1910; seither öfters Ausstoßung einer syrupartigen Masse. Hochgradige Schwerhörigkeit, Autophonie. Nach Operation (Entleerung der Cyste und Entfernung der äußeren Wand), Wiederherstellung normalen Gehörs. (Der Fall wird im Archiv für Ohrenheilkunde ausführlich publiziert.)

II. Gatscher: **Ein Fall mit atypischer Drehreaktion.**

Die 74jährige Pat., die ich den Herren vorstelle, steht seit April d. J. wegen eines Tumors des linken Gehörganges an der Klinik in Behandlung. Pat. ist links taub, kalorisch wegen des Tumors nicht zu prüfen: rechts ist das Gehörvermögen fast normal, die kalorische Reaktion rasch und typisch auslösbar.

Bei der Drehung aber zeigt sich ein eigentümliches Verhalten des Vestibularapparates. Der Nachnystagmus ist stets nach derselben Seite gerichtet, nach der die Drehung erfolgte: also bei Rechtsdrehung nach rechts etc. und von rotatorischer Form. In der letzten Zeit ist die Reaktion viel schwächer geworden; manchmal tritt nach der Drehung überhaupt keine Reaktion auf. Ich stelle den Herren dieses interessante Phänomen vor, ohne mich weiter auf eine Erklärung einzulassen.

Digitized by Google
Original from UNIVERSITY OF CALIFORNIA
Generated on 2019-10-24 13:57 GMT / http://hdl.handle.net/2027/uc1.b3252761
Public Domain in the United States, Google-digitized / http://www.hathitrust.org/access_use#pd-us-google

Diskussion.

Bárány bemerkt, daß, wenn man die Pat. in der Stellung dreht, in der es Gatscher getan hat, es nicht wundernehmen kann, wenn rotatorischer Nystagmus zur selben Seite auftritt; der Kopf ist dabei nämlich ein wenig nach rückwärts geneigt.

Ruttin hat das Phänomen schon in 2 Fällen gesehen; über einen derselben, der ad exitum gekommen ist, wird er nach histologischer Untersuchung berichten.

III. Ruttin: **Eine neue Methode zur Herstellung eines Gehörganges nach traumatischer Atresie.**

Rutin führt einen russischen Juden vor, der gelegentlich eines Pogroms mit Schwefelsäure übergossen wurde und neben anderen Verätzungen auch im Gehörgang solche erlitt, daß sich eine komplette Atresie desselben entwickelte. Die Schwierigkeiten bei der Behebung der Atresie bestehen wesentlich darin, daß man bei der Operation einen Gehörgang mit zwei einander gegenüberliegenden Wundflächen hat, die leicht wieder zur Atresie führen können. Wohl kann man durch die Thiersch'sche Transplantation diesem Übelstande entgegenarbeiten, aber es läßt sich, wie dies im vorgestellten Falle geschehen ist, auch ein anderer Weg finden, um die Atresie dauernd zu beseitigen. Man braucht jedenfalls eine tadellose Epidermisfläche, mit der zweiten kann man schon fertig werden (Demonstration der Methode am Präparat). Ruttin hat nun folgende Methode angewandt: Er hat die Ohrmuschel abgelöst und so durchschnitten, daß der rückwärtige Narbenzug, der die hintere Wand ersetzt, vorlag, dann diesen Narbenzug entfernt und die hintere, membranös knorpelige Gehörgangswand durch einen gestielten Lappen ersetzt, welcher mit der Epidermisseite gegen den Gehörgang hingelegt, nunmehr die hintere Wand des Gehörganges bildete. Der Lappen wurde in dieser Stellung durch allerdings nicht leicht anzulegende Nähte fixiert, dann wurde die Ohrmuschel rückwärts wieder vernäht. Den Stiel kann man eventuell nach einigen Tagen durchschneiden. (Demonstration des Pat.) Es ist selbstverständlich, daß die Nachbehandlung auch einige Zeit dauert, man muß die vordere granulierende Wand behandeln und, um den Gehörgang während der Behandlung offen zu halten, tamponieren.

Diskussion.

Alexander bemerkt, daß wohl sehr selten die Voraussetzungen dieses Falles zutreffen, nämlich eine relativ dicke Atresie bei intaktem Trommelfell. Es ist ganz erstaunlich, daß die Schwefelsäure, die in solcher Quantität in den Gehörgang gelangte, daß sie zur zirkulären Ulceration und damit später zur Atresie führte, das Trommelfell intakt gelassen hat. Im demonstrierten Falle hat Ruttins Methode guten Erfolg gezeitigt. Alexander hat vor vielen Jahren wiederholt versucht, für die Epithelisierung von Radikaloperationshöhlen primär gestielte, retroauriculäre Lappen in die Höhle zu verpflanzen. Es zeigte sich aber, daß der vorderste, wertvollste, schmale Anteil des Lappens meist an der Knochenwunde (und in der Regel wird auch bei der Atresieoperation in den einschlägigen Fällen eine Knochenwunde entstehen) nicht anheilt und nekrotisch wird.

Ruttin wollte schon im Vorjahre in dieser Sache über einen anderen Fall, der vielleicht noch schöner war, berichten, doch konnte er dies damals nicht tun, weil die Eltern des so operierten Kindes dasselbe nach der Hei-

Digitized by Google
Original from UNIVERSITY OF CALIFORNIA
Generated on 2019-10-24 13:57 GMT / http://hdl.handle.net/2027/uc1.b3252761
Public Domain in the United States, Google-digitized / http://www.hathitrust.org/access_use#pd-us-google

lung sofort nach Hause nahmen und trotz Ersuchens hier nicht erschienen. Es handelte sich um ein zirka 5jähriges Kind, bei dem durch Eingießen von Salpetersäure in beide Ohren eine beiderseitige Atresie entstanden war. Das Kind litt auch an einer bilateralen akuten Otorrhöe, und es wurde während des Bestehens derselben die Atresieoperation mit vollem Erfolg ausgeführt. Daß man eine Plastik nicht in jedem Falle anwenden kann, braucht nicht besonders erwähnt zu werden, weil doch jeder, der sich mit plastischen Methoden befaßt hat, weiß, daß die Plastiken vielleicht die labilsten Operationen sind und man selbstverständlich die Methode dem betreffenden Falle anpassen muß. Daß die von Ruttin geübte Art der Plastik zum Ersatz der hinteren Gehörgangswand und zur Behebung der Atresie in indizierten Fällen ein tadelloses Resultat geben kann, zeigt der demonstrierte Fall.

V. Goldmann (Iglau): **Nervöse Schwerhörigkeit infolge Endarteriitis luetica.**

Bei einem 60jährigen Manne mit Aortitis (Stenose) luetica (Primäraffekt im Jahre 1878 und Myokarditis ohne spezifische Behandlung) wird als Nebenbefund eine nervöse Schwerhörigkeit (Uhr rechts 16 *cm*, links 3 *cm* Entfernung) gefunden. Die antiluetische Behandlung bringt in 8 Wochen allmählich eine Gehörverbesserung bis rechts 85 *cm*, links 80 *cm* Entfernung für die Uhr unter gleichzeitiger Besserung einerseits der Knochenleitung, andrerseits der Herzaktion und fast vollständigem Verschwinden des Aortengeräusches. Ursache wahrscheinlich eine Zirkulationsstörung im Gebiete des Gehörnerven infolge Endarteriitis luetica.

VI. Goldmann: **Zur Entlarvung von Simulation.**

Bei Simulanten, die wohl die ans Ohr gelegte Uhr, aber nicht per Luftleitung hören wollen, lege man eine nicht gehende Uhr ans Ohr und rücke die gehende allmählich weg, bis sie nicht mehr vernommen wird.

VII. Doz. Dr. Hugo Frey: **Positiver Ausfall des Zeigeversuches bei einer hysterischen Patientin.**

Die 26jährige Kindergärtnerin M. R. wurde am 30. X. d. J. an meiner Abteilung im Kaiser Franz Joseph-Ambulatorium und Jubiläumsspital aufgenommen; die Anamnese besagte, daß sie nach einer (vielleicht scarlatinösen?) Angina vor 4 Wochen seit 2 Tagen heftige Ohrenschmerzen habe.

Die Untersuchung ergab eine rechtseitige akute Otitis, bereits spontan perforiert, starke Klopfempfindlichkeit des Proc. mastoid., Temp. 38·2, subjektive Kopfschmerzen, angeblich Erbrechen zu Hause, Schwindel ohne objektiven Befund, nur in den Endstellungen geringer, nicht charakteristischer Nystagmus.

Die Funktionsprüfung ergab: Weber bald unbestimmt, bald rechts (kranke Seite), die Luftleitung rechts verkürzt ($c_2 - 23$, $C - 25$, $c_4 - 6$). Schwabach verkürzt (KD $9^1/_2$), Rinne +. Konv.-Spr. $^3/_4$ *m*, Fl.-Spr. ad concham, Uhr, Luftleitung ad concham, Knochenleitung 0. Links normaler Befund. Interner und Nervenbefund normal. Da während der folgenden Tage die Temperatur zwar absank, die Klopfempfindlichkeit und subjektiven Schmerzen in vermehrter Intensität anhielten und der otoskopische Befund zunächst unverändert erschien, nahm ich am 6. XI. die Aufmeißelung vor, bei der der größere Teil des diploetischen Proc. mast. sich zwar als hyperämisch, aber nicht als eitrig eingeschmolzen erwies; nur in der Umgebung des Antrums einige eitergefüllte Zellen und ödematöse Granulationen. Wegen der starken.

Digitized by Google
Original from UNIVERSITY OF CALIFORNIA
Generated on 2019-10-24 13:57 GMT / http://hdl.handle.net/2027/uc1.b3252761
Public Domain in the United States, Google-digitized / http://www.hathitrust.org/access_use#pd-us-google

in den Hinterkopf ausstrahlenden Schmerzen legte ich noch die hintere Schädelgrube frei, woselbst keinerlei Veränderung gefunden wurde.

Während der folgenden Tage wurde neuerlich über heftige Kopfschmerzen geklagt; Temperatur meist normal, gelegentlich subfebril; Pat. klagte konstant über Schwindel ohne Änderung im Nystagmusbefund.

Am vierten Tage nach der Operation Verbandwechsel, Weber geht jetzt auf die gesunde (linke) Seite, deutliches Vorbeizeigen nach allen Richtungen in der linken oberen Extremität.

Kollege Bárány, der über meine Einladung die Freundlichkeit hatte, die Pat. ebenfalls zu untersuchen, fand gleichfalls Vorbeizeigen des linken Armes, Ellbogens, nicht des Handgelenkes. Beim (kalten) Ausspülen rechts war kein besonders starker Nystagmus zu erzielen; der linke Arm zeigte dann einmal nach rechts, die folgenden Male normal; der rechte Arm typisch nach rechts. Beim Drehen nach wenigen Umdrehungeu starker Schwindel (fällt vom Stuhl); nach nochmaliger Drehung links anscheinend keine Reaktion nach rechts. Nach dem Drehen auffallend lange richtiges Zeigen.

Nach diesem Befund mußte ein lokaler anatomischer Prozeß im Bereich der linken hinteren Schädelgrube angenommen werden, wenn die bisherigen Erfahrungen und Mitteilungen über den Zeigeversuch berücksichtigt wurden. Ein solcher Prozeß war allerdings bei der rechtseitigen Ohrerkrankung und der kurzen Krankheitsdauer sonst nicht sehr wahrscheinlich; Kollege Bárány nahm immerhin eine linkseitige seröse Meningitis an und empfahl Lumbalpunktion.

3 Tage später, während welcher wir uns zunächst exspektativ verhielten, nahmen wir unter Zuziehung des Herrn Prim. Infeld, dem ich dafür bestens danke, neuerlich einen genauen Nervenstatus auf, der folgendes ergab:

In psychischer Hinsicht macht Pat. nicht den Eindruck einer Hirnkranken; Sensorium vollkommen klar, Auffassung und Reaktion gar nicht gehemmt, dagegen macht sie in ihrem Benehmen den Eindruck des hysterischen Charakters.

Als Gegend des Kopfschmerzes wird die hintere Schädelhälfte angegeben, besonders empfindlich ist die Operationsstelle. Druckempfindlich ist die rechte Nackenhälfte; keine Nackensteifigkeit. Linkseitiges geringes Einwärtsschielen, der Pat. unbekannt.

Abgesehen von einer noch zu erwähnenden Sensibilitätsstörung und etwa dem Nystagmus (dieser nur in Endstellung, s. o.) keine Hirnnervenstörung.

Druck auf den Supra- und Infraorbitalpunkt wird links als schwächer angegeben; ebenso werden Berührungen und Stiche im ganzen linkseitigen Hautgebiete des Trigeminus als schwächer bezeichnet. Die Grenzen sind aber variabel und reichen schließlich bis weit unterhalb der Clavicula und Scapula, während in der cutanen Sensibilität der Arm frei ist. Vollständig frei sind auch die Schleimhäute respektive Corneal-, Nasen- und Gehörgangsreflexe ganz prompt, die ersteren beiden links und rechts. Keine Gesichtsfeldeinschränkung (Grobgewicht). Dagegen gibt Pat. wiederholt, aber nicht konstant an, daß der linke Radius beim Beklopfen weniger empfindlich ist als der rechte.

Bauchdeckenreflexe bei den fetten Bauchdecken nicht darstellbar. Auch auf der linken Bauchhälfte gibt sie — inkonstant — eine geringere Empfindlichkeit an als rechts. Auf der Brust, unterhalb der Hüftbeuge und hinten keine derartigen Differenzen, hier keine Druckpunkte. Schilddrüsengegend druckempfindlich.

Digitized by Google
Original from UNIVERSITY OF CALIFORNIA
Generated on 2019-10-24 13:57 GMT / http://hdl.handle.net/2027/uc1.b3252761
Public Domain in the United States, Google-digitized / http://www.hathitrust.org/access_use#pd-us-google

Bei allen diesen Untersuchungen ist es auffällig, daß Pat., die durchaus keinen besonders intelligenten Eindruck macht, auf die Unterschiede zwischen links und rechts ungefragt aufmerksam macht. Diese Unterschiede sind teils gering (Gesicht, Hals), teils gibt sie völliges Fehlen der Hautsensibilität an (linke Bauchhälfte), um bei erneuter Untersuchung an derselben Stelle gar keinen Unterschied anzugeben.

Der Radiusreflex ist nicht darstellbar. Finger-Nasenversuch links mit auffallend großen Fehlern, ohne daß man dabei den Eindruck hätte, daß Pat. das Ziel sucht. (Sie greift rasch und sicher weit daneben, läßt auch nicht erkennen, daß sie einen Irrtum merke.)

Kraft links und rechts, ebenso die Empfindung passiver Bewegungen vollkommen ungehemmt und geordnet, ebenso die Rumpfbewegungen. Untere Extremitäten vollkommen normal, kein Romberg, keine Gleichgewichtsstörungen bei schwieriger Gangprüfung.

Machte dieser Befund schon die Annahme einer organischen Veränderung endokranieller Natur im höchsten Grade unwahrscheinlich, so wurde dieser Schluß noch gesichert durch den Umstand, daß 2 Tage nach dieser Untersuchung plötzlich das Symptom des Vorbeizeigens verschwand und Pat. vollkommen richtig mit beiden oberen Extremitäten zeigte.

Die Wundheilung nahm inzwischen ihren normalen Verlauf.

Die am 19. XI. in Anwesenheit des Herrn Kollegen Bárány neuerlich vorgenommene Untersuchung ergab richtiges Zeigen und normale Reaktion nach Ausspülung.

Ich möchte diesen Fall ohne weiteren Kommentar vorstellen als einen solchen, bei dem ein Vorbeizeigen, das in charakteristischer Weise aufgetreten war, nach wenigen Tagen wieder verschwand, während gleichzeitige deutliche Symptome einer Hysterie bei der Pat. aufgefunden wurden. Daraus möchte ich den Schluß ziehen, daß wir das typische Vorbeizeigen, dem bisher pathognomonische Bedeutung für anatomische Läsionen in der hinteren Schädelgrube zugeschrieben wurde, auch innerhalb des Symptomenkomplexes der Hysterie auffinden können. Dieser Schluß ist um so eher verständlich, als es sich bei der Anstellung des Zeigeversuches ja doch um einen Willensakt handelt, mag dieser auch von einer pathologischen Reaktion beeinflußt sein.

Diskussion.

Bárány: Bezüglich der Auffassung des Falles möchte ich ein paar Worte sagen. Selbstverständlich können bei organischen Hirnerkrankungen auch hysterische Stigmata vorkommen, das weiß jeder von uns (zum Beispiel bei einer Drucksteigerung oder einer serösen Meningitis). Die Pat. Freys hat manchmal den Eindruck gemacht, daß sie übertreibt, etwas dazu tut, was nicht ganz anatomisch begründet ist. Leider ist die Prüfung der kalorischen Reaktion auf der rechten Seite nicht ganz exakt gemacht worden und auch der Drehversuch hat wegen ihres hysterischen Benehmens kein exaktes Resultat ergeben, weshalb ich leider eine absolut sichere Deutung nicht geben kann. Wenn es damals ordentlich gemacht worden wäre, man das rechte Ohr mit kaltem Wasser ausgespült hätte und sie dann mit dem linken Arm richtig gezeigt hätte, dann hätte sie unbedingt etwas Organisches haben müssen. Denn das gibt es nicht, daß jemand auf hysterischer Grundlage nach starker Ausspritzung richtig zeigt. Wenn man nur eine schwache Reaktion hervorruft, weiß man nicht, warum Pat. nicht vorbeizeigt, ob deshalb, weil die Reaktion

Digitized by Google
Original from UNIVERSITY OF CALIFORNIA
Generated on 2019-10-24 13:58 GMT / http://hdl.handle.net/2027/uc1.b3252761
Public Domain in the United States, Google-digitized / http://www.hathitrust.org/access_use#pd-us-google

zu schwach ist oder weil die Reaktion fehlt. Daher ist dieser Fall nicht ganz einwandfrei. Man kann auf hysterischer Grundlage oder als Simulant natürlich vorbeizeigen. Es kann aber ein Simulant während einer hervorgerufenen Reaktion nicht richtig zeigen. Bei einer Anzahl von Fällen konnte ich auf Grund der Prüfung der Reaktionsbewegungen sagen: Das ist ein Simulant. So habe ich einen Fall in Breslau mit abnormem Zeigefehler aufgedeckt. Ich habe die Reaktion geprüft. Beim Ausspülen des rechten Ohres hat Pat. ebenso gezeigt wie vorher. Ich habe nun einen Kniff angewendet. Zeigt nämlich jemand spontan vorbei, dann ist in der Regel auch ein Abweichen des ausgestreckten Armes in der Richtung des Vorbeizeigens zu konstatieren. Manchmal allerdings fehlt dasselbe. Ebenso ist es, wenn man eine Reaktion hervorruft, dann kann man entweder auf Vorbeizeigen prüfen oder einfach den Arm ausstrecken lassen, der Arm weicht dann in der Richtung des Vorbeizeigens allmählich ab. Bei dem Pat. in Breslau nun war folgendes zu konstatieren: Der Pat. wich mit dem linken Arm nach links ab. Wurde er rechts kalt ausgespritzt, so wich er noch einmal nach links ab; ließ ich aber nun den linken Arm ausstrecken und ruhig halten, so wich der Arm allmählich nach rechts ab. Damit war nachgewiesen, daß tatsächlich eine Reaktion nach rechts besteht und daß der Pat. lediglich willkürlich nach links vorbeigezeigt hat. In diesem Falle kann man aus dem spontanen Vorbeizeigen keinen bindenden Schluß ziehen. Leider ist hier eine volle Klärung nicht möglich wegen des Mangels einer gründlichen Untersuchung zur Zeit des Vorbeizeigens. Eine seröse Meningitis oder wenigstens Drucksteigerung kann ja damals bestanden haben.

Alexander: Ich möchte fragen, ob Pat. keine anderen hysterischen Stigmata aufwies, die bei der Ohrenuntersuchung zutage getreten sind (fraktionierte Stimmgabelperzeption etc.). Was das Vorbeizeigen anlangt, so wäre zu untersuchen, ob die Pat. nicht vorher auf einer Station gelegen hat, wo sie die Reaktion des Vorbeizeigens anderen Kranken abgelernt haben könnte. Ich erinnere hierbei an die während meiner Assistentenzeit vorgekommene Häufung von anscheinend labyrinthären Gleichgewichtsstörungen bei Ohrenkranken. Diese „Wackelendemie" betraf durchaus weibliche Pat. und beruhte auf der hysterischen Nachahmung labyrinthärer Gleichgewichtsstörungen von Ohrpatienten ohne irgendwelche anatomische Labyrintherkrankung. Ich muß mich energisch dagegen wehren, wenn die Differentialdiagnose zwischen otogener Meningitis serosa und Hysterie mit anscheinend recht schwierigen differentialdiagnostischen Merkmalen ausgestattet wird. Ich denke, daß auf dem Wege zur Diagnose beim Hysterischen so viele Stigmata und andrerseits beim Meningitiskranken so viele objektive Krankheitszeichen aufgefunden werden, daß auf der Grundlage der Berücksichtigung aller Symptome von der Gefahr den hysterischen Symptomenkomplex mit wirklicher Meningitis zu verwechseln, nicht gesprochen werden kann. Ich meine natürlich die otogene Meningitis, bei der uns ja auch der Ohrbefund selbst grundlegende Anhaltspunkte für die Beurteilung liefert, ob eine endokranielle Miterkrankung vorliegt oder nicht.

Bárány: Das ist gar nicht richtig, daß man in jedem Falle von einer Hirnerkrankung zwischen Hysterie und Hirnkrankheit nicht schwanken kann. (Zwischenruf Alexanders: Aber nicht Meningitis.) Auch Meningitis serosa ist wiederholt beschrieben worden, die als Hysterie diagnostiziert worden war. Die Fälle von Meningitis serosa sind oft sehr schwer zu diagnostizieren und von Hysterie zu trennen, wenn nur einzelne Symptome da sind: es müssen nicht immer viele Hirnerscheinungen vorhanden sein. So sind z. B. Fälle von

Digitized by Google
Original from UNIVERSITY OF CALIFORNIA
Generated on 2019-10-24 13:58 GMT / http://hdl.handle.net/2027/uc1.b3252761
Public Domain in the United States, Google-digitized / http://www.hathitrust.org/access_use#pd-us-google

Rudolfi als hysterisch beschrieben worden, die ich unbedingt als seröse Meningitis ansehen möchte.

Alexander: Dann möchte ich fortsetzen: Wenn eben Symptome fehlen, dann ist es keine Meningitis serosa. Man soll keine Metaphysik in die Diagnostik der endokraniellen Krankheiten bringen. Wir wollen auf dem Boden otochirurgischer Diagnostik uns bewegen. Gar so schwierig und gar so heikel ist es nicht, wenn es gilt, eine wirklich vorhandene otogene, seröse Meningitis von dem Symptomenbild der Hysterie zu isolieren — unter Berücksichtigung der Anamnese, des Ohrbefundes und aller cerebralen Allgemeinsymptome.

Bárány: Es gibt keine spezifische otochirurgische Logik, sondern nur eine Logik. Hier wäre die Diagnose auch ganz leicht gewesen, wenn man eine Lumbalpunktion gemacht und erhöhten Druck gefunden hätte.

Alexander: Das wäre ganz unzureichend. Die Erhöhung des Abflußdruckes bei der Lumbalpunktion kann nicht zum Hauptstützpunkt der Diagnose der serösen Meningitis gemacht werden, da durch Lageveränderung des Pat. wesentliche Verschiebungen des Abflußdruckes herbeigeführt werden können.

Bondy: Ich möchte bemerken, daß der Blutdruck eine ziemlich labile Größe darstellt und ungeheuer beeinflußbar ist. So kann ich beispielsweise anführen, daß eine einfache Gedankentätigkeit imstande ist, den Blutdruck erheblich zu steigern, wie ich dies dem Kollegen Bárány selbst gelegentlich seiner Liquordruckmessungen demonstrieren konnte. Ich glaube also nicht, daß den Messungen des Liquordruckes ein erheblicher Wert zugesprochen werden kann.

Alexander: Für die Frage der Beeinflussung des intrakraniellen Druckes durch die Kopfstellung kann ich noch folgenden Fall beibringen. Gelegentlich einer Labyrinthoperation floß zunächst aus dem eröffneten Bogengang kein Liquor ab. Bei einer plötzlichen Änderung der Kopfstellung des Pat. (zirka 6jähriges Kind) schoß Lymphflüssigkeit aus dem Bogengang wie das Blut aus einer Vene heraus. Es ist selbstverständlich, daß diese plötzliche Änderung des intralabyrinthären Druckes nur das Ergebnis einer plötzlich durch Änderung der Kopfstellung bewirkten Verschiebung des endokraniellen Druckes ist. Den anderen Punkt anlangend, folgendes: Ich gebe zu, daß in Fällen von endokraniellen, nichteitrigen und nichtotogenen Erkrankungen die Differentialdiagnose zwischen anatomischer Läsion und Hysterie oft große, fast unüberwindliche Schwierigkeiten bereiten kann. Dies gilt jedoch nicht für die otogenen eitrigen, endokraniellen Erkrankungen. Bei den otogenen endokraniellen Erkrankungen kann uns die Hysterie keine unüberwindlichen differentialdiagnostischen Schwierigkeiten bieten, so daß wir vielleicht in die Lage kämen, eine Hysterie zu operieren.

Bárány: Selbstverständlich können bei der Lumbalpunktion Druckschwankungen vorkommen wie bei der Atmung und beim Puls; aber es ist ausgeschlossen, daß Atmung oder sonst ähnliches Druckschwankungen um 100 bis 200 *mm* machen können. Das ist eine Tatsache, die den Neurologen bekannt ist; wenn das Alexander nicht bekannt ist, so bedaure ich das. Eine Drucksteigerung um 20 *mm* kann man nicht verwerten, aber eine um 200 *mm* immer.

Frey: Bezüglich der angefragten hysterischen Symptome in der Gehörsprüfung verweise ich auf die Unbestimmtheit des Weberschen Versuches und die verkürzte Knochenleitung. Was den Einwand Báránys bezüglich der Re-

Digitized by Google
Original from UNIVERSITY OF CALIFORNIA
Generated on 2019-10-24 13:58 GMT / http://hdl.handle.net/2027/uc1.b3252761
Public Domain in the United States, Google-digitized / http://www.hathitrust.org/access_use#pd-us-google

aktion auf Ausspülen betrifft, so muß ich dem entgegenhalten, daß er in seiner eigenen Darstellung sowohl positive als negative Reaktion bei anatomischen Läsionen als möglich erklärt.

Bárány: Wenn die Pat. bei der Ausspülung trotz starkem Nystagmus richtig gezeigt hätte, dann wäre es keine Hysterie gewesen. Der Normale kann nicht richtig zeigen bei geschlossenen Augen, hier aber war es nicht sicher, ob nicht zu schwach gespült wurde. Alexander gegenüber muß ich bemerken, daß das nicht stimmt, daß wir immer so leicht diagnostizieren können. Ein Fall von Kleinhirnabsceß von mir und jetzt ein Fall von Nonne haben nichts anderes gezeigt, kein anderes verwertbares Kleinhirnsymptom gehabt als das Vorbeizeigen. Das Vorbeizeigen ist ein Symptom mit seiner gewissen Wertigkeit wie jedes andere.

Alexander: In der Anwendung von Druckmessungsapparaten bei der Lumbalpunktion kann ich keinen Vorteil erblicken. Wenn sich der intrakranielle Druck ändert, so ändert sich natürlich auch der Ausschlag im Apparat. Das Zustandekommen zufälliger Drucksteigerungen wird auch bei Verwendung dieser Apparate nicht ausgeschlossen. Dagegen erhöht die Benützung jeder Form von Messungsapparaten bei der Lumbalpunktion die Gefahr von Infektion des Lumbalkanals. Eine Druckerhöhung bis auf 200 *mm* kann noch in den Bereich des Normalen fallen. Liegen keine anderen klinischen Zeichen von Meningitis vor, so ist eine Druckerhöhung bis auf 200 *mm* für die Diagnose einer Meningitis nicht ausreichend. Wenn Herr Kollege Bárány der Druckerhöhung für die Diagnostik der Meningitis einen so großen Wert beimißt, so ist es nicht zu verstehen, daß eine so geringe Herabsetzung des Druckes, wie er sie in einem von ihm mitgeteilten Falle durch Lumbalpunktion mit Ablassen von wenigen Tropfen Flüssigkeit erzielt hat, zur Heilung geführt hat.

Bücherbesprechungen.

Pyocyanase. Von Sanitätsrat Dr. Sonnenberger (Worms). Würzburger Abhandl. aus d. Ges.-Geb. d. prakt. Med., 1913, H. 2.

Als Einleitung dient eine kurze serologische Skizze, nach welcher die Pyocyanase als heteroforme Nuklease zu bezeichnen ist; das heißt, das aus dem Leib des Bacillus pyocyaneus gewonnene Präparat ist gegen die verschiedenen Mikroorganismen von Wirksamkeit. Das wirkende Prinzip ist einerseits ein bakterizid wirkender Körper, andrerseits ein eiweißauflösendes Ferment. Dementsprechend sind auch die Ergebnisse der Eprouvettenversuche.

Pyocyanase, dem gesunden Tierleib lokal, subcutan oder per os appliziert, erzeugt keine Reaktion.

Therapeutisch wird in dem Bericht so ziemlich die ganze praktische Medizin aufgeführt. Am interessantesten und durch zahlreiche Literaturangaben belegt ist wohl die Anwendung bei der Diphtherie: als hervorragend unterstützendes Mittel des Heilserums. Auch sonst ist der Literaturnachweis sehr ausführlich, so daß die Lektüre zu einem instruktiven Ergebnis über die Frage führt. Gatscher.

Digitized by Google
Original from UNIVERSITY OF CALIFORNIA
Generated on 2019-10-24 13:58 GMT / http://hdl.handle.net/2027/uc1.b3252761
Public Domain in the United States, Google-digitized / http://www.hathitrust.org/access_use#pd-us-google

Referate.

I. Allgemeines.

Die Lokalanästhesie in der Oto-Rhino-Laryngologie. Von Prof. Dr. W. Uffenorde. Aus der königl. Universitäts-Poliklinik für Ohren-, Nasen- und Halskranke in Göttingen (Prof. Dr. Bürkner). (Zeitschr. f. Ohrenheilk., Bd. 68. H. 4.)

Verf. teilt auf Grund mehrjährigen Studiums die an der Poliklinik gemachten Erfahrungen über Lokalanästhesie, ihre Technik und Statistik mit. Im allgemeinen Teil wäre Uffenordes Bestätigung hervorzuheben, daß Alypin wesentlich giftiger als Novocain sei und dessen Maximaldosis von jener des Cocains nicht so sehr differieren dürfte, als allgemein geglaubt wird: ferner die Bemerkung, daß die deutschen Fabrikate von Suprarenin und Paranephrin dem englischen Adrenalin vorzuziehen seien, weil sie bei gleicher Güte billiger sind. Hinsichtlich der Bewertung des Cocains und Alypins spricht Uffenorde dem ersteren die Fähigkeit zu, intensiver und vor allem mehr in die Tiefe zu wirken; bei psychisch labilen Menschen können beide Präparate dieselben unangenehmen Erscheinungen herbeiführen. Bei Kindern, bei sehr schwächlichen Menschen und wo Cocain bereits Störungen hervorgerufen, wird nur Alypin oder Novocain benutzt, ebenso ist in Fällen, wo öftere Analgesierung notwendig erscheint, wenigstens eine Abwechslung mit den letzteren Mitteln sehr ratsam. Beim Unempfindlichmachen von Wunden ist Alypin am Platze, weil es die Sterilisierung verträgt.

Verf. beschreibt genau den Vorgang bei der Oberflächenanästhesie, empfiehlt den Spray — respektive für den Kehlkopf die Applikation mit der Spritze — und spricht die Überzeugung aus, daß das 15%ige Novocain — das weniger giftig und billiger als Alypin ist — ebenso leistungsfähig sei wie dieses.

Bei der Infiltrations- und Leitungsanästhesie sollte nur noch Novocain in ½—2%iger Lösung zur Verwendung kommen respektive bei Anwendung größerer Mengen in höchstens 1%iger Lösung, stets mit Nebennierenpräparaten kombiniert.

Als wesentlichere Intoxikationserscheinung hat Uffenorde bei Novocain nur Erbrechen post operationem beobachtet; der Nachschmerz ist durch Phenacetin zu beheben.

Bezüglich der Injektionstechnik wird auf das klassische Werk von Braun verwiesen.

Im speziellen Teil werden eingehend die Anästhesierungsarten in der Otologie, Rhino- und Laryngologie geschildert, sowohl bei kleineren Eingriffen als auch bei großen Operationen (typische Aufmeißelung, Radikaloperation, Kieferhöhlen- und Stirnhöhlenradikaloperation, Tracheotomie, Laryngofissur etc.), wobei Verf. in mancher Beziehung von der Methodik Brauns auf Grund seiner reichen praktischen Erfahrung abweicht.

Generated on 2019-10-24 13:58 GMT / http://hdl.handle.net/2027/uc1.b3252761
Public Domain in the United States, Google-digitized / http://www.hathitrust.org/access_use#pd-us-google
Digitized by Google
Original from UNIVERSITY OF CALIFORNIA

Die Zahl der in Lokalanästhesie ausgeführten Operationen ist auf der genannten Poliklinik innerhalb eines Jahres von 48% bis auf 85% der größeren Operationen gestiegen, und auch bei den ausgedehntesten Eingriffen hat sich die Lokalanästhesie meist vortrefflich bewährt.

Abgesehen von den bereits genügend bekannten Vorzügen der Lokalanästhesie weist Verf. noch auf die Möglichkeit hin, den Patienten bereits am Tage nach der Operation aufstehen und die gewöhnlichen Mahlzeiten einnehmen zu lassen, ferner hebt er den Umstand hervor, daß durch die Lokalanästhesie auch die größeren Operationen ihre Schrecken für die Patienten erheblich verloren haben.

Andrerseits betont er die bei jedem Eingriff in Lokalanästhesie gesteigerte Möglichkeit einer Nachblutung und eines Spätkollapses, weshalb die Aufnahme solcher Patienten auf die Klinik und die Überwachung derselben post operationem prinzipiell gefordert werden muß.

Verf. mahnt ernstlich, Patienten mit Schnupfen, Pharyngitis etc. soweit als möglich und statthaft nicht zu operieren, warnt vor jeder Übertreibung in bezug auf die Anwendung der Lokalanästhesie und fordert bei jedem größeren Eingriff, das Pro und Kontra ohne Vorurteil abzuwägen. Lawner.

Wird in Deutschland der praktische Arzt in genügender Weise in der Oto-Rhino-Laryngologie ausgebildet? Von Denker (Halle). (Münchener med. Wochenschrift, 60. Jahrg., Nr. 29.)

Auf Grund langjähriger Erfahrung als Leiter einer größeren Ohren- und Kehlkopfklinik ist Denker zu der Ansicht gelangt, daß die Ausbildung des praktischen Arztes bei uns in der Oto-Rhino-Laryngologie nicht genügend ist. Die Ursache erblickt er in den Bestimmungen der Prüfungsordnung. Dadurch, daß der Kandidat den Nachweis über seine Kenntnisse in diesen Spezialfächern vor einem Chirurgen beziehungsweise einem internen Kliniker zu erbringen hat, wird er nicht in genügender Weise angehalten, sich mit dem Studium derselben zu beschäftigen. Denker verlangt deshalb, daß die Prüfung in dem Gebiete der Erkrankungen des Ohres und der oberen Luftwege in die Hand des Fachvertreters gelegt werde im Interesse der Volksgesundheit, zumal dieser auch besser über das erforderliche Krankenmaterial verfüge.

Reinhard.

Eiterbecken mit Stiel. Von Tiegel (Dortmund). (Münchener med. Wochenschrift. 60. Jahrg., Nr. 35.)

Zur Beseitigung des Übelstandes, daß bei dem Gebrauch der allgemein üblichen Eiterbecken die haltende Person den oft verschmutzten Rand desselben anfassen muß, wobei der Daumen zumeist die Innenfläche berührt, ließ er an dem Becken einen Stiel zum Halten anbringen. Diese können auch leicht an Verband- usw.-Tischen mit einer Niete befestigt werden, so daß die Hilfe

Generated on 2019-10-24 13:58 GMT / http://hdl.handle.net/2027/uc1.b3252761
Public Domain in the United States, Google-digitized / http://www.hathitrust.org/access_use#pd-us-google
Digitized by Google
Original from UNIVERSITY OF CALIFORNIA

einer Person hierdurch erspart wird. Siehe Abbild. Zu beziehen durch E. Kraft (Dortmund). Reinhard.

Über Coryfin und seine Anwendung in der Ohrenheilkunde. Von K. Kirchner (Würzburg). (Münchener med. Wochenschr., 60. Jahrg., Nr. 35.)

Durch die Erfolge, welche mit Coryfin bei der Behandlung von Neuralgien und Erkrankungen der oberen und unteren Luftwege erzielt wurden, angeregt, versuchte Kirchner das Mittel auch bei Ohrkranken. Er wandte es mit gutem Erfolg ebenfalls bei den im Gefolge von Ohrentzündungen auftretenden Otalgien durch täglich mehrmaliges Aufpinseln auf Stirn- und Schläfengegend, ebenso bei Juckreiz durch Einpinseln im äußeren Gehörgang an. Sodann gelang es ihm, bei akuten Mittelohrkatarrhen infolge von Schnupfen die Nasenschleimhaut zum Abschwellen und den Mittelohrkatarrh zur Heilung zu bringen. Auch in die Tube führte er Coryfin ein, indem er es mit Paraffin liq. zu gleichen Teilen verdünnte. Von dieser Mischung füllte er 5—10 Tropfen in den Katheter und preßte die Flüssigkeit mittelst Luftdusche in die Ohrtrompete, anfangs 4—5 Tage hintereinander, später alle 2—3 Tage. Nach kurzer Zeit verschwand das lästige Gefühl im Ohr und im Kopf. Reizerscheinungen wurden nicht beobachtet. Reinhard.

II. Äußeres Ohr und Mittelohr.

Über die Struktur des Warzenfortsatzes und die Entwicklung der Warzenfortsatzzellen. Über den Einfluß des Baues des Warzenfortsatzes auf den Ablauf der antrocellulären Eiterungen. Von J. Mouret. (Annales des maladies de l'oreille etc., 1913, Nr. 2.)

Es ist theoretisch ganz evident, daß eine Warzenfortsatzeiterung verschieden verlaufen wird, je nachdem der Warzenfortsatz pneumatisch oder stark spongiös, oder sklerosiert ist. Namentlich der sklerotische Warzenfortsatz hat das besondere Interesse Mourets (und, wie hinzugefügt werden muß, auch das von Cheatle) erregt und nach vielen Untersuchungen zur Meinung gebracht, daß es nicht die Eiterung ist, die den Warzenfortsatz sklerotisch macht, sondern umgekehrt im sklerotischen Knochen die Eiterung eher zum Chronischwerden Neigung hat. Mouret setzt in sehr interessanter Weise auseinander, wie es im pneumatischen Warzenfortsatz eher zur Einschmelzung und infolge des Druckes in der Zelle zu schmerzhafter Reaktion und infolgedessen wieder rechtzeitig zur Operation kommt. Da man jedoch von vornherein nie wissen kann, mit welcher Art Warzenfortsatz man es zu tun hat und da es auch im pneumatischen Warzenfortsatz zu einer Fortleitung gegen das Gehirn kommen kann, so können wir diesen Untersuchungen, wie gesagt, nur einen theoretischen Wert beimessen, von dem Interesse abgesehen, das die Lektüre dieser reich mit Illustrationen ausgestatteten Arbeit gewährt.

Höchst interessant sind auch die entwicklungsgeschichtlichen Details über das Antrum und die Zellen des Warzenfortsatzes. Es steht heute fest,

Digitized by Google
Original from UNIVERSITY OF CALIFORNIA
Generated on 2019-10-24 13:58 GMT / http://hdl.handle.net/2027/uc1.b3252761
Public Domain in the United States, Google-digitized / http://www.hathitrust.org/access_use#pd-us-google

daß diese Entwicklung schon im Fötalleben vor sich geht. Schon beim Neugeborenen findet sich ein gut ausgebildetes Antrum, das wenig mehr noch wächst, ja, in vielen Fällen (fast die Hälfte) behält das Antrum zeitlebens fötale Verhältnisse, sowohl was seine Lage als auch seine Größe anbelangt. Gerade über diesen praktisch sehr wichtigen Punkt sind jetzt vielfach Untersuchungen im Zuge und können wir die diesbezüglichen Ausführungen Mourets nur zur genauesten Lektüre empfehlen. Sie machen es verständlich, wieso es kommt, daß man manchmal ein kleines, hochgelegenes Antrum findet, das nicht einmal unter die durch die Spina suprameatum gelegte Horizontallinie nach abwärts reicht. Wenn man diese Verhältnisse nicht kennt, läßt man sich leicht verleiten, von einem Nichtvorhandensein des Antrums zu sprechen, während das Antrum tatsächlich nur an der gesuchten Stelle nicht vorhanden war.

Zum Schluß beschäftigt sich Mouret mit der Frage, was aus dem Warzenfortsatz wird nach der Operation. Mouret glaubt, daß derselbe sich in der ursprünglichen Weise regeneriert, das heißt ein pneumatischer Warzenfortsatz wieder einen pneumatischen Warzenfortsatz mit Antrum etc. ausbildet. Als Beleg hierfür bringt Mouret einen Fall. Lautmann.

Tuberkulose des Gehörorganes. Von Prof. Géza Krepuska. Übersichtsreferat, gehalten in der Gesellschaft der Spitalsärzte zu Budapest. (Budapesti orvosi ujság, 1913. Nr. 15.)

Unsere Lokalbehandlung hat stets mit konservativen Maßnahmen einzusetzen. Unter den Ohrentropfen bewähren sich Instillationen von Jodi puri 0·05, Acid. boric. 2·0, Alcohol. absolut. 5·0.

Sind die Nebenräume der Paukenhöhle und die Knochensubstanz bereits ergriffen, ist operative Entfernung alles Krankhaften geboten. Nicht vollständig entfernte Herde infizieren die frisch gesetzten Wundflächen und führen oft zu Generalisierung der Tuberkulose. Kontraindiziert ist die Operation bei ausgedehnter tuberkulöser Affektion der Lungen und des Darmtraktes sowie bei damit einhergehender Prostration der Kräfte. Sugár.

Natrium perboricum als Heilmittel bei Ohrenfluß. Von M. Ssamoilenko. (Révue mens. des mal. de l'or., du lar. et du nez, Juni-Juli 1913, St. Pétersbourg.)

Autor empfiehlt Natr. perbor. subtil. pulver. als Mittel, das gewöhnlich in 3—4 Tagen den Ohrenfluß ausheilt. N. Dmitrijew.

Geschmacksstörungen bei Erkrankungen des Mittelohres. Von A. Putschkowsky. (Rev. mens. des mal. de l'or., du lar. et du nez, Juni-Juti 1913, St. Pétersbourg).

Autor beschreibt zunächst den anatomischen Weg der Geschmacksnerven, gibt dann kurze Literaturangaben über die Titelfrage an und teilt zuletzt das Resultat seiner Untersuchungen darüber mit. Er fand Folgendes:

Generated on 2019-10-24 13:58 GMT / http://hdl.handle.net/2027/uc1.b3252761
Public Domain in the United States, Google-digitized / http://www.hathitrust.org/access_use#pd-us-google
Digitized by Google
Original from UNIVERSITY OF CALIFORNIA

Erkrankungen des Mittelohres (besonders Otitis med. purul. chron.) führen zu Geschmacksstörungen, hauptsächlich in den zwei ersten Dritteln der Zunge. Bei Radikaloperierten und Patienten mit extrahiertem Hammer und Amboß geht der Geschmack auf der kranken Seite verloren. N. Dmitrijew.

Über die Physiologie der Eustachischen Ohrtrompete. Von Prof. G. Bilancioni (Rom).

Aus den vom Verf. zur Feststellung der physiologischen Tätigkeit der Ohrtrompete gestellten Versuchen konnte nur der Schluß gezogen werden, daß die Tuba bei normalen Verhältnissen geschlossen ist. Angabe der einschlägigen reichhaltigen Literatur. Rimini (Triest).

III. Labyrinth und Hörnerv.

Ein Beitrag zur Therapie der Otosklerose. Von Dr. Joh. Zalesky, k. k. Regimentsarzt, kommandiert zur k. k. Universitäts-Ohren- etc. Klinik der böhmischen Fakultät Prag. (Časopis lékařův Českých, 1913.)

In der Otosklerose haben wir für den Praktiker eines der wichtigsten und schwierigsten Probleme aus der Pathologie vor uns. Um so mehr Aufmerksamkeit muß der Arbeit Zaleskys geschenkt werden. Verf. geht zunächst auf die verschiedenen pathologisch-anatomischen Unterlagen ein, Spongiosierung der Labyrinthkapsel (Siebenmann), Periostitis ossificans stapediovestibularis (Heiman), Ostitis chronica metaplastica der Labyrinthkapsel (Manasse). Politzer wies nach, daß das die primäre Erkrankung im knöchernen Labyrinth ist, welche in der Umgebung der Fenestra ovalis hauptsächlich in ihrem vorderen und oberen Pol beginnt und in der Richtung gegen die Gegend der Schnecke des Porus acusticus internus und der Fenestra rotunda fortsetzt und die histologisch dem jungen, vaskularisierten (aus der chronischen Ostitis hervorgegangenen) Knochen mit breiten Knochenhöhlen und Havers'schen Kanälchen, ausgefüllt von einem Bindegewebe mit zahlreichen Blutgefäßen, Osteoblasten und Knochenkörperchen entspricht. Schleimhaut und Periost der Paukenhöhle sind frei von Veränderungen. Der Prozeß dringt nach dem Steigbügel vor.

Siebenmann glaubt, daß der Erkrankung kongenitale Eigenschaften des betreffenden Individuums zugrunde liegen. Daß die Heredität eine große Rolle spielt, hat schon Lucae entschieden. Frauen erkranken leichter (Schwangerschaft, Puerperium, Anämie). Lues ist ätiologisch zu beachten, dann Ozaena etc.

Manasse dagegen sagt: „Mir ist irgendwelche lokale Ursache der Otosklerose absolut undenkbar. Alles weist im Gegenteil eher darauf hin, die Ursache der ganzen Affektion in etwas allgemeinem oder konstitutionellem zu suchen. Dafür spricht die Zusammensetzung des Knochens und der Weichteile des Mittelohres, die auffallende Symmetrie der Knochenveränderungen sowie die Heredität der Erkrankung." Die Symptome sind ja objektiv gleich

Digitized by Google
Original from UNIVERSITY OF CALIFORNIA
Generated on 2019-10-24 13:58 GMT / http://hdl.handle.net/2027/uc1.b3252761
Public Domain in the United States, Google-digitized / http://www.hathitrust.org/access_use#pd-us-google

Null bei der Otosklerose. Dagegen sind subjektive Symptome: Schwerhörigkeit, Ohrgeräusche, Kitzelgefühl im äußeren Gehörgang, Gedächtnisabnahme. Bing fand, daß Otosklerosepatienten nie schwitzen. Wegen eingehender diagnostischer Angaben verweisen wir auf das Original respektive auf die einschlägigen Lehrbücher. Die Erkrankung beginnt meist im Alter von 20 bis 50 Jahren und ist progressiv. Daher ist es schon wichtig, wenn man — da die Prognose nicht gut zu stellen ist — therapeutisch einen Stillstand des Prozesses erreicht.

Die Therapie ist eine der schwierigsten Aufgaben der Ärzte. Zalesky erwähnt Klimawechsel, Massage (Luftdusche), Röntgenstrahlen, dann Medikamente, wie Thiosinamin, Chinin, Antipyrin, Salicylsäure, Kal. jod. und brom., Eisenpräparate etc. etc. Aber auch damit erzielten viele keine Besserung respektive keinen Stillstand. Phosphor und Otosklerol, das neben Phosphor noch andere wirksame Substanzen enthält, sind die einzigen Präparate, die Zalesky für ratsam hielt, einer eingehenden Prüfung zu unterziehen. Er gibt die Krankengeschichte von immerhin 12 Fällen (für reine Otosklerose schon eine beachtenswerte Kasuistik) und fand den „Erfolg bei Darreichung des anorganischen Phosphors", vor allem auch des Otosklerols „unleugbar". Vor allem hat sich keiner der teils recht schweren Fälle bei Otoskleroldarreichung verschlechtert, dagegen einige gebessert oder sie blieben doch unverändert. Für Fälle von reiner Otosklerose — das muß immer wieder betont werden — sehr bemerkenswerte Resultate.

Eine lange Darreichungszeit ist Bedingung. Zalesky gab entweder Caps. gelat. phosphor. sec. Hartmann oder Otosklerol. Letzteres sind leicht zu nehmende Tabletten. Man gibt 1 Tablette nach Zalesky $^1/_2$ Stunde nach dem Mittagessen. Nach Verbrauch einer Tube soll eine Pause (4 Wochen) eintreten. Die Behandlung mit Otosklerol setzte Zalesky 2—3 Jahre jeweils fort.

Taubstummheit. Von Geh. San.-Rat Dr. Schwabach in Berlin. (Realenzyklopädie der Gesamtheilkunde, herausgegeben von Eulenburg. IV. Auflage. Verlag von Urban & Schwarzenberg.)

Verf. bringt in sehr anschaulich geschriebener Bearbeitung dieses Kapitels einen ausgezeichneten Überblick über Geschichte, Verbreitung, Ätiologie, Einteilung, Wesen, Diagnose, Prognose und Therapie der Taubstummheit.

Bezüglich der Einteilung der Taubstummheit möchte Ref. auf die von ihm vorgeschlagene hinweisen, derzufolge sich selbe in eine erworbene und kongenitale als Hauptgruppen scheiden läßt; die erstere kann intrauterin oder postfötal erworben sein, die kongenitale hereditär-degenerativ oder endemisch: die hereditär-degenerative läßt sich wieder in ein manifestes und ein latentes Stadium teilen (Verhandl. d. Deutschen Otolog. Gesellsch., 1910). Wenn diese Einteilung auch vielleicht im ersten Moment etwas kompliziert erscheint, so

Generated on 2019-10-24 13:58 GMT / http://hdl.handle.net/2027/uc1.b3252761
Public Domain in the United States, Google-digitized / http://www.hathitrust.org/access_use#pd-us-google
Digitized by Google
Original from UNIVERSITY OF CALIFORNIA

lassen sich nach ihr doch alle Formen der Taubstummheit übersichtlich und präzis vom ätiologischen Standpunkt aus gruppieren.

Unter den ätiologischen Faktoren führt Verf. auch hereditäre Lues an und schreibt darüber: „Daß die Zahl der durch hereditäre Lues Erkrankten wesentlich größer ist, als man bisher annahm, ergibt sich aus den Untersuchungen Kümmels." Dazu möchte Ref. bemerken, daß er schon vor der Publikation der angeführten Untersuchungen K. Becks aus der Klinik Kümmels analoge Untersuchungen mittelst Wassermannscher Seroreaktion veröffentlicht hat (125 Taubstumme), denen zufolge sich ein ätiologischer Faktor für Lues von 7·2% ergab (Verhandl. d. Deutschen Otolog. Gesellsch., 1910 u. Monatsschr. f. Ohrenheilk., 1910, Nr. 7: Über die Beziehungen der Syphilis zur Taubstummheit). Es liegt Ref. gewiß ferne, hier etwaige Prioritätsansprüche zu erheben, doch möchte er sich, wenn er schon als erster solche Untersuchungen veröffentlicht hat, auch nicht ganz übergangen sehen.

In anerkennenswerter Weise steht Verf. den methodischen Hörübungen (von V. Urbantschitsch) objektiv gegenüber und erkennt ihren praktischen Wert für viele Fälle an. In einem Punkte scheint jedoch ein Mißverständnis vorzuliegen, indem Verf. meint, „daß für absolut Taube, bei denen also keinerlei Hörreste, selbst unter Anwendung der Bezoldschen kontinuierlichen Tonreihe nachgewiesen werden können, diese Art nicht zum Ziele führt". Eine solche Behauptung wurde auch von V. Urbantschitsch niemals aufgestellt, da es doch niemand einfallen wird, bei nachgewiesener kompletter Taubheit noch Hörübungen zu versuchen. Diese scheinbar ziemlich verbreitete, irrtümliche Ansicht dürfte darauf zurückzuführen sein, daß V. Urbantschitsch angegeben hat, die Übungen auch dann noch zu versuchen, wenn selbst mittelst Bezoldscher **Stimmgabel**prüfung Taubheit vorzulegen scheint. Damit ist nicht gesagt, daß der Versuch zu machen ist, wenn Taubheit vorliegt, sondern nur, daß die **Stimmgabel**prüfung nicht ausschlaggebend ist, da eben mittelst anderer Schallquellen noch zuweilen Hörfähigkeit nachzuweisen ist. Der Irrtum liegt also nur in der Auffassung der Behauptung beziehungsweise in einer anderen Betonung.

Hingegen kann sich Ref. der Ansicht des Verf. nicht ganz anschließen, daß der Verkehr der Taubstummen mit den vollsinnigen Mitmenschen nicht wesentlich durch die Hörübungen gefördert wird, da letztere höchstens „sehr laut in das Ohr respektive in dessen nächster Nähe gesprochene Worte und Sätze" zum Verständnis bringen. Ref. meint, daß auch für den menschlichen Verkehr — abgesehen von allem anderen — hierdurch ein bedeutender Erfolg errungen wird.

Alles in allem ist die Abhandlung sehr sachlich-objektiv gehalten, leicht verständlich und anregend geschrieben und stellt ein würdiges Kapitel des berühmten Lexikons dar. E. Urbantschitsch.

Digitized by Google
Original from UNIVERSITY OF CALIFORNIA
Generated on 2019-10-24 13:58 GMT / http://hdl.handle.net/2027/uc1.b3252761
Public Domain in the United States, Google-digitized / http://www.hathitrust.org/access_use#pd-us-google

Le massage phonoïde dans la surdité progressive. Von Lavrand. (Archives Internationales de laryngologie. T. XXXVI, Nr. 1, 1913.)

Es ist eine Tatsache, daß wir trotz aller otologischen Behandlung eine Reihe von Pat. haben, die wir von ihrer Taubheit nicht heilen können. Statt diese Pat. ihrem traurigen Schicksal zu überlassen, ist es angezeigt, dieselben dem Versuche einer elektrophonoiden Behandlung zu unterwerfen. Lavrand hat das Kinesiphon von Maurice benützt und damit gute Resultate, wenn auch nicht in allen Fällen erzielt. Besser als Statistiken bekehrt die Vorführung einiger erfolgreicher Kuren. Von den fünf abermals ohne genaue funktionelle Prüfung gebrachten Krankengeschichten erwähnen wir, daß in einem Falle die Hörfähigkeit sich in 17 Sitzungen von 1 *m* Flüstersprache auf 1 *m* 80 *cm* und von 1 *m* 50 *cm* Konversationssprache auf 5 *m* 50 *cm* gebessert hat. In einem zweiten Falle war nur das linke Ohr taub und hörte weder die Uhr noch die Flüster- noch die Konversationssprache. (Keine weiteren Details.) Jede Behandlung blieb erfolglos. Nach 17 Sitzungen wurde die Uhr nicht gehört, die Flüstersprache auf 10 *cm* gehört, aber nicht verstanden, die Konversationssprache auf diese Distanz gehört. Nun blieb Pat. über einen Monat aus und dann waren die Maße nach der 18. Sitzung erstaunlicherweise die folgenden: h = 0. v = 3 *m*, V = 4 *m*. Im dritten Falle handelt es sich um eine vielfach behandelte Pat., bei der sich das Gehör für die Uhr und die Flüstersprache nicht gebessert hat, bei der aber die Konversationssprache von 0·25 auf 1 *m* 50 *cm* hinaufgerückt ist. Pat., die früher taub war, konnte sich verständigen. Ähnlich sind die zwei folgenden Krankengeschichten, zwei jugendliche Individuen betreffend. Zum Schlusse sagt Lavrand, daß der von ihm benützte Apparat einfach als Massageapparat wirkt, jedoch mit Hilfe eines für das Ohr adäquaten Reizes, nämlich der Luftschwingungen. Die Indikationen für die Behandlung sind noch nicht festgestellt. Lautmann.

Radium- und Mesothorbestrahlung bei Schwerhörigkeit und Ohrensausen. Von Hugel (Münster am Stein). (Münchener med. Wochenschr., 60. Jahrg., Nr. 38.)

Hugel bestrahlte Patienten mit Otosklerose oder hochgradiger Schwerhörigkeit und Ohrensausen infolge anderer chronischen Leiden 1—2 Minuten mit 5 *mg* Radium oder Mesothorium, indem er das viereckige, zweimal 4 *cm* große Präparat ½—1 Minute direkt auf das Ohr, ½ Minute hinter das Ohr auf den Proc. mastoid. legte. In der Mehrzahl der Fälle erzielte er hierdurch sofort Besserung des Hörvermögens, das Ohrensausen ließ nach und der Kopf wurde freier. Der Höhepunkt der Besserung schien ihm nach 6—12 Bestrahlungen erreicht zu sein, zwischen denselben empfiehlt sich jedesmal eine Pause von 2—3 Tagen. Die Besserung hält längere Zeit an; Schädigungen hat er nicht beobachtet. Um den hohen Preis zu vermeiden, ließ er 1 *mg* Mesothor enthaltende Kapseln, in Form eines Stiftes für den Gehörgang passend von der Radiogen-Gesellschaft anfertigen, die 200 Mk. kosten und mit denen er trotz

Digitized by Google
Original from UNIVERSITY OF CALIFORNIA
Generated on 2019-10-24 13:58 GMT / http://hdl.handle.net/2027/uc1.b3252761
Public Domain in the United States, Google-digitized / http://www.hathitrust.org/access_use#pd-us-google

geringerer Strahlungsfähigkeit doch gleich guten Erfolg erzielte. Eine Erklärung für die Wirkung vermag er nicht zu geben. Reinhard.

Labyrinth und Nystagmus. Erinnerung an Prof. Andreas Högyes. Von Dr. Martin Sugár. Festvortrag am I. Landeskongreß ungarischer Ohrenärzte. (Klin. Monatsschrift, 1913, Nr. 7.)

Inhaltlich fast übereinstimmend mit dem früher publizierten Vorwort desselben Autors zu seiner von der königl. ungarischen Akademie der Wissenschaften subventionierten Übersetzung der weiland Högyes'schen Arbeiten („Über den Nervenmechanismus der assoziierten Augenbewegungen", siehe Monatsschr. f. Ohrenheilk., 1912, Nr. 6—12). Sugár weist aber nachdrücklich auf Grund der Werke von Högyes darauf hin, daß die schönen Tierexperimente Högyes' vom Dozenten Bárány nur auf den Menschen übertragen worden sind und daß auch der kalorische Nystagmus dem großen ungarischen Physiologen bereits vollinhaltlich bekannt war. (Autoreferat.)

Die Labyrinthtrepanation in den Schwindelanfällen und in den Ohrgeräuschen. Von Botey. (Gaceta medica del Norte, 31. August 1913.)

Nachdem man in solchen Fällen die allgemeine und lokale Medikation vergebens versucht hat, soll man zur Labyrinthoperation schreiten, besonders wenn es sich um die arbeitende Klasse handelt. Nur in den Fällen von Lues ist die Operation kontraindiziert, weil der Acusticusstamm schon erkrankt ist. Die Labyrinthoperation ist bei weitem nicht so gefährlich wie die anderen vorgeschlagenen Eingriffe: Resektion des Facialis und des Acusticus (Taylor) oder des Acusticus allein. Und diese Operationen schützen nicht die Patienten vor einem Rezidiv, wie in den Fällen von Dench und Frazier.

Menier.

Otosklerol zur Behandlung von Ohrgeräuschen. Von Dr. Max Senator (Berlin). (Med. Klinik, 1913, Nr. 47.)

Senator hat in einer Reihe von Fällen — selbstverständlich hatte es sich immer um subjektive Ohrgeräusche gehandelt — befriedigende Resultate konform mit anderen Autoren durch Otosklerolbehandlung gehabt.

Gatscher.

IV. Otochirurgie.

Die Radikaloperation des Ohres in Lokalanästhesie, ihre Technik und Nachbehandlung. Von Dr. D. Kulenkampff. Aus dem kgl. Krankenstift zu Zwickau in Sachsen (Direktor: Prof. Dr. Braun). (Beiträge z. klin. Chirurgie, Bd. 83, H. 3. 1913.)

Verfasser empfiehlt das von ihm an 32 Fällen ausgearbeitete Verfahren der Radikaloperation in Lokalanästhesie, von dem er glaubt, daß er durch die einfache und typisch zu gestaltende Technik im wesentlichen den an eine lokalanästhetische Methode zu stellenden Anforderungen entspreche.

Er bespricht ausführlich die Herstellung und Dosierung der Injektionsflüssigkeit und der den psychischen Insult vermindernden Skopolamin-Mor-

Digitized by Google
Original from UNIVERSITY OF CALIFORNIA
Generated on 2019-10-24 13:58 GMT / http://hdl.handle.net/2027/uc1.b3252761
Public Domain in the United States, Google-digitized / http://www.hathitrust.org/access_use#pd-us-google

phiumlösung, dann die Technik der Injektion, welche an 4—5 Punkten ausgeführt wird und an welche die Neumannsche Injektion im Gehörgang schmerzlos angeschlossen werden kann; hierauf geht er auf die Indikationen und Kontraindikationen und die eigentliche Operation näher ein.

Da in der Lokalanästhesie die Blutung aus den Gehörgangswänden wegfällt, so spricht sich Kulenkampff für eine primäre Plastik aus, um so mehr, als dadurch eine übersichtliche Freilegung dieses an sich so engen Operationsfeldes ermöglicht wird. Beschreibung der Schnittführung und der Vorteile dieser Plastik und Darstellung der eigentlichen Knochenoperation, die dem Zaufalschen Prinzip nachgebildet ist.

Der Schluß ist der Nachbehandlung gewidmet und hier wäre neben allbekanntem die Forderung hervorzuheben, die Verfasser in Anlehnung an die Methode der Nachbehandlung von Amputationsstümpfen (Hirsch, Honsell) als wichtig bezeichnet.

Die erste Forderung ist die möglichst frühzeitige — eventuell temporäre — Entfernung des Kopfverbandes — vorerst nur am Tage —, um die Ohrmuschel an die normale Außentemperatur zu gewöhnen, als zweite betont er die frühzeitige Massage der Ohrmuschel und der Narbe, wodurch beide rasch unempfindlich gemacht werden.

Auf diese Weise wird durch die bald erlangte Fähigkeit des Operierten, auf dem kranken Ohr zu schlafen, die Ausheilung infolge der besseren Abflußbedingungen beschleunigt, andrerseits der Entstehung von Myalgien (Halle) am besten entgegengearbeitet.

Die Arbeit ist in erster Linie für den Chirurgen berechnet, der diese Operation im ganzen selten macht, und sucht demselben alle Vorteile einer von vornherein klare und übersichtliche Verhältnisse darbietenden Methode zu schaffen.

Eine reiche Anzahl von ausführlichen Operationsberichten veranschaulicht noch im Detail die Vorteile der beschriebenen Methode. Lawner.

Neues Verfahren zur Nachbehandlung der Radikaloperation. Von Privatdoz. Dr. Béla v. Török. (Budapesti orvosi ujság, Nr. 38, Beiblatt: Fülészet [Ohrenheilkunde], Nr. I.)

An Stelle der Tamponade wendet er Gummiballons an, die, durch den Gehörgang in die radikal operierte Höhle eingeführt, dort aufgeblasen, die Höhle ausfüllen. Ihre Entfernung ist nach Entleerung der Luft vollkommen schmerzlos durchzuführen. Die Ballons werden von der Berliner Firma C. verfertigt, sind birnförmig gestaltet, wodurch ihr sich verjüngender Außenteil den Gehörgangseingang mäßig erweitert erhält. Sein Verfahren wandte er bereits in 104 Fällen an. Unmittelbar nach der Operation wendet er wie gewöhnlich Gazetamponade an und bei dem ersten Verbandwechsel appliziert er den Ballon, der die ganze Höhle ausfüllt, nur gerade in die Paukenhöhle nicht

Digitized by Google
Original from UNIVERSITY OF CALIFORNIA
Generated on 2019-10-24 13:58 GMT / http://hdl.handle.net/2027/uc1.b3252761
Public Domain in the United States, Google-digitized / http://www.hathitrust.org/access_use#pd-us-google

eindringt, weshalb in die letztere lose ein kleines Vioformgazestück eingeführt wird, das durch den Ballon hierselbst fixiert bleibt. Der vorher ausgekochte Ballon wird mit Resorcin-Ebagasalbe (Matzenauer, Graz) überzogen, mittelst durch Stempeldruck entsprechend eingestellter Duritspritze aufgeblasen und da er sehr resistent ist, kann die Behandlung ein und desselben Pat. meist mit demselben Ballon zu Ende durchgeführt werden. Die Abklemmung des Rohres geschieht mit einer Arterienklemme nach Buldog, die samt dem Rohr mit Gaze umgeben, der übliche, meist jeden zweiten Tag zu erneuernde sterile Verband angelegt wird.

Die Menge des Sekrets ist auffallend verringert, allenfalls geringer wie bei der Gazetamponade, niemals sah er Retentionserscheinungen auftreten. Die Höhle wird bei jedem Verbandwechsel mit Peroxydlösung ausgespült und nach Anwendung von durchschnittlich 8—10 Ballons erhalten wir eine geformte Höhle, in der die Epidermisierung aus mehreren distinkten Herden in die Erscheinung tritt. Zur Förderung der letzteren bedient er sich der Läppchen nach Thiersch. Sein Verfahren — wie ersichtlich eine Imitation der Kolpeuryse (Referent) — soll schonender sein und infolge gleichmäßigen Druckes auf die Wände der Höhle zur Bildung einer glatten Fläche führen, die Lappen haften flächenhaft an, die Granulationsbildung ist in einem Niveau zu erhalten, es entstehen keine erhabenen Wälle, infolge geringerer Irritation der Wände soll die Sekretbildung anffallend verringert werden, auch ist die Operationshöhle in breitem Zustande zu erhalten, Granulationen bilden sich meist nur am Ende des Sporns an der hinteren Paukenhöhlenwand, auch soll die Heilungsdauer wesentlich verkürzt werden. Sugár.

Untersuchungen über die Beziehungen gewisser Gewebsreaktionen zur Frühdiagnose und chirurgischen Behandlungsweise der Meningitis. Von Dr. S. J. Kopetzky (New-York). Übersetzt von Dr. Otto Glogau (New-York). (Zeitschr. f. Ohrenheilk., Bd. LXVIII, H. 1.)

Aus den Untersuchungen des Verf. und anderer Autoren ergibt sich, daß bei den Meningitiden eine kombinierte Acidität im Gehirn und im meningealen Gewebe vorhanden ist, deren Grad durch Untersuchung der Cerebrospinalflüssigkeit bald nach ihrer Gewinnung festgestellt werden kann, während sonst die normale Cerebrospinalflüssigkeit alkalisch oder amphoterisch reagiert.

Die Acidität wirkt auf die Kolloide des Gehirnes und der Meningen ein und ruft ein Ödem dieser Gewebe hervor, andrerseits verursacht der durch die Verdickung der Pacchionischen Körpermembran erschwerte Abfluß aus dem Subarachnoidalraum eine bedeutende Zirkulationsstauung der Cerebrospinalflüssigkeit und damit eine Druckerhöhung.

Das Bild der Meningitis kommt durch eine Wechselwirkung der Gewebe des Zentralnervensystems und der Mikroben zustande, wobei die Toxität der Infektion von der sie begleitenden Zerstörung von Protein sowie von dem Ver-

Digitized by Google
Original from UNIVERSITY OF CALIFORNIA
Generated on 2019-10-24 13:58 GMT / http://hdl.handle.net/2027/uc1.b3252761
Public Domain in the United States, Google-digitized / http://www.hathitrust.org/access_use#pd-us-google

schwinden des vorhandenen Karbohydrates aus den der Vermehrung der Mikroben dienenden Medien abhängig ist, indem die karbohydratezerstörenden Bakterien die Gewebe nur so lange nicht schädigen, als Karbohydrate genügend vorhanden sind, die zum Stoffwechsel Protein verlangenden Bakterien aber schädliche Toxine erzeugen; da sich nun Dextrose — ein Kupfer reduzierender Körper — in der normalen Cerebrospinalflüssigkeit physiologischerweise vorfindet, so wird bei der Vorliebe der meisten Bakterien für Karbohydrate das Fehlen dieses kupferreduzierenden Körpers in der Lumbalflüssigkeit als eines der ersten frühdiagnostischen Symptome zu würdigen sein — nur die Fälle von langsam sich entwickelnder tuberkulöser Meningitis zeigen kein Fehlen der erwähnten Substanz.

Außer der direkten Toxität kommt es bei den Meningitiden noch zu einer durch die Gewebszerstörung bedingten Bildung eines chemischen Körpers der für den menschlichen Organismus sehr giftig ist. Es ist das Cholin — ein Abspaltungsprodukt des Lecithins —, das normalerweise in ganz geringen Mengen in der Cerebrospinalflüssigkeit vorkommt, in größeren Mengen jedoch die Vergiftungserscheinsngen im klinischen Bilde hervorruft. Die Anhäufung dieses Zerfallsproduktes wird durch die Zirkulationsstauung noch ganz besonders begünstigt. Eines der letzten Abspaltungsprodukte des Lecithins — ein neutrales Fett — wurde in tödlichen Fällen von Meningitis stets in Mengen von über 1% gefunden.

Für die Behandlung der Meningitis kommt diejenige chirurgische Therapie in Betracht, die uns eine Kontrolle der intrakraniellen Druckfaktoren ermöglicht und dann erst die für die Symptome der Bakterienwirkung und des gestörten Chemismus berechneten Mittel (Sera, Antitoxine, chemische Mittel), wodurch allen meningitischen Faktoren Rechnung getragen wird.

Lawner.

Über eine praktisch wichtige otogene Hirnkomplikation. Von Dr. S. Auerbach und Dr. F. Alexander. Aus dem Marienkrankenhause zu Frankfurt a. M. (Mitteil. aus den Grenzgeb. d. Med. u. Chir., Bd. 25, H. 3, 1912.)

Bei einem Falle von linkseitiger Sinusthrombose nahm die bestehende Stauungspapille post operationem zu und der Visus verschlechterte sich bedeutend; hierzu gesellten sich noch Parese des rechten Abducens und Mundfacialis, Babinski rechts und Fehlen des Patellarreflexes, dann subjektiv und objektiv Hypästhesie an beiden Händen, rechts mehr als links.

Eine Ventrikelpunktion, ebenso eine Kleinhirn- und Schläfelappenpunktion hatten den auf 0 gesunkenen Visus nicht beeinflußt, und so wurde eine dekompressive Trepanation ausgeführt, welche die oben genannten Symptome allmählich zum Schwinden brachte.

Einige Monate später starb der Pat. an einer im Verlaufe eines Erysipels auftretenden Meningitis. Die Sektion ergab keine Abnormitäten im Ver-

Generated on 2019-10-24 13:58 GMT / http://hdl.handle.net/2027/uc1.b3252761
Public Domain in the United States, Google-digitized / http://www.hathitrust.org/access_use#pd-us-google
Digitized by Google
Original from UNIVERSITY OF CALIFORNIA

laufe oder in der Größe der Blutleiter. Verfasser geben nun auf Grund dieses Falles sowie feststehender anatomischer Tatsachen folgender Erklärung Raum. Das Blut aus dem Gehirninnern ergießt sich durch die V. magna Galeni in den Sinus rectus tentorii, welcher meistens nach dem linken Sinus transv. ablenkt, während das Blut der Hirnoberfläche durch den Sinus longit. sup. in mehr als der Hälfte der Fälle (Rudinger) nach dem rechten Sinus transv abfließt. Bei Ausschaltung des linken Sinus transv. muß daher — wie bei einem Tumor — eine Stauung im Innern des Gehirns zustande kommen. Bei Unterbindung der linken Vena jugularis wird eine dauernde Ausschaltung des linken Sinus transvers. — da ja auch der Sin. petr. inf. mitbetroffen ist — herbeigeführt und die infolge der intrakraniellen Drucksteigerung entstehende Kompression an der Hirn- und Schädelbasis bewirkt die eben beobachteten Symptome, welche nach der Dekompensation wieder zurückgegangen sind. Wiewohl noch weitere Beobachtungen bezüglich der Verlaufsanomalien der Hirnvenen notwendig erscheinen, glauben die Verfasser doch schon jetzt die Frage aufwerfen zu sollen, ob man bei Thrombose des linken Sinus transversus mit der Unterbindung der Vena jugularis — besonders wenn eine Papillitis schon besteht — nicht lieber zuwarten beziehungsweise dieselbe nur temporär während der Operation ausführen soll. Lawner.

Personalien und Notizen.

Verliehen: Prof. Dr. Viktor Urbantschitsch, Vorstand der k. k. Universitäts-Ohrenklinik in Wien, der Titel und Charakter eines Hofrates.

Gestorben: Prof. Dr. Georg Juffinger, Vorstand der oto-laryngologischen Klinik in Innsbruck, im Alter von 60 Jahren in Gries bei Bozen.

An unsere Abonnenten!

Manche Autoren mußten in den letzten 2 Jahren infolge des großen Einlaufes zu publizierenden Materials auf die Drucklegung ihrer Artikel unliebsam lang warten. Um diesem Übelstand in Zukunft möglichst vorzubeugen und so das rasche Erscheinen der Aufsätze und Berichte zu ermöglichen, haben sich die Herausgeber und der Verlag entschlossen, den Umfang dieser Monatsschrift ab 1. Jänner 1914 bedeutend — um ¼ ihres bisherigen Umfanges — zu vermehren.

Naturgemäß muß sich der Preis auch etwas erhöhen. Die Erhöhung wird aber durch das Entgegenkommen der Verlagsbuchhandlung bloß ***3 Mark*** pro Band betragen, so daß der Band ab 1. Jänner 1914 ***18 Mark*** bezw. ***K 21·60*** kosten wird.

Die Redaktion.

Für den wissenschaftlichen Teil verantwortlicher Redakteur: **Dr. E. Urbantschitsch, Dr. H. Marschik.**
Herausgeber, Eigentümer und Verleger: **Urban & Schwarzenberg.**

Druck von Gottlieb Gistel & Cie., Wien, III., Münzgasse 6.

Digitized by Google
Original from UNIVERSITY OF CALIFORNIA
Generated on 2019-10-24 13:58 GMT / http://hdl.handle.net/2027/uc1.b3252761
Public Domain in the United States, Google-digitized / http://www.hathitrust.org/access_use#pd-us-google

Generated on 2019-10-24 13:58 GMT / http://hdl.handle.net/2027/uc1.b3252761
Public Domain in the United States, Google-digitized / http://www.hathitrust.org/access_use#pd-us-google

Digitized by Google

Original from
UNIVERSITY OF CALIFORNIA

Generated on 2019-10-24 13:58 GMT / http://hdl.handle.net/2027/uc1.b3252761
Public Domain in the United States, Google-digitized / http://www.hathitrust.org/access_use#pd-us-google

Digitized by Google

Original from
UNIVERSITY OF CALIFORNIA



Digitized by Google
Original from UNIVERSITY OF CALIFORNIA
Generated on 2019-10-24 13:58 GMT / http://hdl.handle.net/2027/uc1.b3252761
Public Domain in the United States, Google-digitized / http://www.hathitrust.org/access_use#pd-us-google


Digitized by Google
Original from
UNIVERSITY OF CALIFORNIA
Generated on 2019-10-24 13:58 GMT / http://hdl.handle.net/2027/uc1.b3252761
Public Domain in the United States, Google-digitized / http://www.hathitrust.org/access_use#pd-us-google